~~X 6. 24.~~

X Fc 3 31

R50244

LEHRBUCH

DER

SPECIELLEN

PATHOLOGISCHEN ANATOMIE

VON

Dr. ERNST ZIEGLER,

PROFESSOR DER PATHOLOGISCHEN ANATOMIE UND DER ALLGEMEINEN PATHOLOGIE
AN DER UNIVERSITÄT FREIBURG IM BREISGAU.

NEUNTE NEU BEARBEITETE AUFLAGE.

MIT 656 THEILS SCHWARZEN, THEILS FARBIGEN ABBILDUNGEN.



JENA,
VERLAG VON GUSTAV FISCHER.
1898.

Alle Rechte vorbehalten.

Vorwort.

Bei der Bearbeitung des speciellen Theils meines Lehrbuches der pathologischen Anatomie waren dieselben Gesichtspunkte maassgebend, die ich im Vorwort zum allgemeinen Theil dieser Auflage hervorgehoben habe. Dank der stets zu jeder Vervollkommnung der Ausstattung des Buches bereiten Zuvorkommenheit der Verlagsbuchhandlung konnte ich die Zahl der Abbildungen von 562 auf 656 erhöhen und zugleich eine grössere Zahl älterer Abbildungen durch neue, bessere ersetzen. Durch kürzere und präcisere Fassung des Textes ist trotz dieser Vermehrung der Abbildungen der Umfang des Buches nicht grösser geworden.

Die Anordnung des Stoffes ist im allgemeinen dieselbe geblieben wie in der früheren Auflage; nur bei der pathologischen Anatomie des Herzens, der Gelenke und der äusseren Haut habe ich mich zu einer Aenderung der Eintheilung und Gruppirung der krankhaften Veränderungen veranlasst gesehen.

Die eingehendste Umarbeitung haben die Abschnitte über die pathologische Anatomie des Herzens, der Gefässe, der Gelenke, der äusseren Haut, des Bauchfells, der Leber und der Lunge erfahren, die grossentheils neugeschrieben und mit zahlreichen neuen Abbildungen versehen sind. Es sind indessen auch die übrigen Abschnitte einer sorgfältigen Durchsicht unterzogen und manche Kapitel umgearbeitet worden.

Die dem Text beigegebene Literaturübersicht habe ich ebenso wie bei der Bearbeitung des allgemeinen Theils sorgfältig revidirt und bin dabei bestrebt gewesen, dieselbe bis auf die neueste Zeit zu vervollständigen. Die einzelnen Arbeiten habe ich, soweit mir das möglich war, so citirt, dass sowohl der Inhalt derselben als auch der Ort und die Zeit ihres Erscheinens aus den Angaben ersichtlich sind, damit diejenigen, welche sich über eine Frage näher in der Literatur zu orientiren wünschen, in dem Buche die nöthigen Hinweise finden.

Freiburg i. Br., im Juli 1898.

E. Ziegler.

Inhaltsverzeichniss.

Seite

Erster Abschnitt. Pathologische Anatomie des Blutes und der Lymphe.

I. Pathologische Anatomie des Blutes 3
II. Pathologische Anatomie der Lymphe 10

Zweiter Abschnitt. Pathologische Anatomie des Circulationsapparates.

I. Pathologische Anatomie des Herzens und des Herzbeutels.
1. Missbildungen des Herzens und der grossen Gefässstämme 12
2. Erworbene Veränderungen der Grösse des Herzens, Atrophie, Dilatation, Hypertrophie und Lipomatose 19
3. Die Thrombusbildung im Herzen und die Störungen der Circulation in der Herzwand. Blutungen und ischämische Degeneration der Herzwand und deren Folgen (Herzruptur, Schwielenbildung, Herzaneurysma) . . 21
4. Veränderungen des Endocards 28
5. Veränderungen des Myocards 39
6. Veränderungen des Pericards 46
7. Geschwülste und Parasiten des Herzens 51

II. Pathologische Anatomie der Arterien.
1. Degenerationen und Infiltrationszustände der Arterien 52
2. Die Arteriitis 55
3. Die Sklerose, das Atherom und die Hypertrophie der Arterien . . . 64
4. Erweiterung und Ruptur der Arterien. Bildung von Aneurysmen . . 68

III. Pathologische Anatomie der Venen 77
IV. Pathologische Anatomie der Lymphgefässe 81

Dritter Abschnitt. Pathologische Anatomie der Milz, der Lymphdrüsen und der Thymusdrüse.

I. Pathologische Anatomie der Milz 84
II. Pathologische Anatomie der Lymphdrüsen 95
III. Pathologische Anatomie der Thymusdrüse 111

Seite

Vierter Abschnitt. Pathologische Anatomie des Knochensystems.

I. Pathologische Anatomie der Knochen.
1. Die Veränderungen des Knochenmarkes bei verschiedenen normalen und pathologischen Zuständen 113
2. Die lacunäre Resorption des Knochens und der halisterische Knochenschwund. Caries und Nekrose des Knochens 116
3. Neubildung von Knochengewebe, Heilung von Fracturen, Bildung von Pseudarthrosen 126
4. Die Entzündungen der Knochen 140
5. Tuberkulose, Syphilis, Lepra, Aktinomykose und Rotz der Knochen . 151
6. Durch Entwicklungs- und Wachsthumsstörungen bedingte Knochenveränderungen 163
7. Geschwülste, Cysten und thierische Parasiten der Knochen 193

II. Pathologische Anatomie der Diarthrosen und Synarthrosen.
1. Anatomische Vorbemerkungen 205
2. Die regressiven und metaplastischen Veränderungen des Knorpels der Gelenke und Synchondrosen 206
3. Neubildung von Knorpelgewebe. Heilung von Knorpelfracturen . . . 209
4. Verletzungen der Gelenkkapsel, Distorsionen und Luxationen 210
5. Die acuten und die chronischen Gelenkentzündungen 213
6. Tuberkulose und Syphilis der Gelenke 231
7. Die Ankylosen (Heilung von Gelenkresectionen) 235
8. Ueber freie Gelenkkörper 238

Fünfter Abschnitt. Pathologische Anatomie der Muskeln, Sehnen, Sehnenscheiden und Schleimbeutel.

I. Pathologische Anatomie der Muskeln 240
II. Pathologische Anatomie der Sehnen, der Sehnenscheiden und der Schleimbeutel 258

Sechster Abschnitt. Pathologische Anatomie des centralen Nervensystems.

I. Pathologische Anatomie des Rückenmarks und des verlängerten Marks.
1. Einleitung. Missbildungen des Rückenmarks 265
2. Allgemeines über die Ursachen, die Entstehung und den Verlauf der Atrophie, der Degenerationen und der Entzündungen des Rückenmarks. Secundärdegenerationen 271
3. Die Hauptformen der Myelitis 284
4. Hydromyelie, Syringomyelie und centrale Gliose 288
5. Die multiple Sklerose 291
6. Die degenerativen und entzündlichen Erkrankungen bestimmter Neurone. Systemerkrankungen 295
7. Tuberkulose, Syphilis und Lepra des Rückenmarks 307
8. Geschwülste des Rückenmarks 308

II. Pathologische Anatomie der Hüllen des Rückenmarks.
1. Pathologische Anatomie der Pia mater und der Arachnoidea spinalis . 309
2. Pathologische Anatomie der Dura mater spinalis 315

Seite

III. Pathologische Anatomie des Gehirns.
1. Einleitung. Missbildungen. Hydrocephalus congenitus 316
2. Störungen der Circulation. Oedem, Ventrikel- und Meningealhydrops des Gehirns 335
3. Herddegenerationen und Herdentzündungen. Ischämische Hirnerweichung und Blutungen. Traumatische, hämatogene und fortgeleitete Encephalitis. Hirnabscess 341
4. Tuberkulose, Syphilis und Aktinomykose des Gehirns 358
5. Multiple Herdsklerose, diffuse Sklerose und Ependymsklerose des Gehirns 359
6. Geschwülste und thierische Parasiten des Gehirns 361
IV. Pathologische Anatomie der Hüllen des Gehirns.
1. Pathologische Anatomie der Pia mater und Arachnoidea cerebralis . . 365
2. Pathologische Anatomie der Dura mater cerebralis, der Pinealdrüse und der Zirbeldrüse 379

Siebenter Abschnitt. Pathologische Anatomie des peripherischen Nervensystems.

I. Einleitung 385
II. Nervendegenerationen und Nervenentzündungen. Tuberkulose, Syphilis und Lepra der Nerven 386
III. Die Regeneration der peripherischen Nerven 392
IV. Die Geschwülste des peripherischen Nervensystemes . . . 394

Achter Abschnitt. Pathologische Anatomie der äusseren Haut.

I. Einleitung 398
II. Abnorme Pigmentirungen und Pigmentmangel der äusseren Haut 399
III. Atrophie der äusseren Haut 402
IV. Hyperämie, Anämie, Oedem und Hämorrhagieen der äusseren Haut 404
V. Die Entzündungen der äusseren Haut. Parasitäre Hauterkrankungen.
1. Allgemeines über die Genese, Aetiologie und Anatomie der Hautentzündungen 406
2. Die Hauptformen der entzündlichen Erkrankungen der Haut . . . 411
VI. Erworbene Hypertrophieen der Haut 447
VII. Auf congenitaler Anlage beruhende Hypertrophieen, Muttermäler, Warzen und Geschwülste der Haut 453
VIII. Besondere Affectionen der Talgdrüsen, Haare und Nägel 467

Neunter Abschnitt. Pathologische Anatomie des Tractus intestinalis und des Peritoneums.

I. Pathologische Anatomie des Mundes.
1. Pathologische Anatomie der Weichtheile des Mundes 474
2. Pathologische Anatomie der Zähne 485
II. Pathologische Anatomie des weichen Gaumens, der Gaumenbögen, des Pharynx und der Tonsillen 488
III. Pathologische Anatomie der Speicheldrüsen 496

Seite

IV. Pathologische Anatomie des Oesophagus 498
V. Pathologische Anatomie des Magens.
1. Missbildungen und erworbene Form- und Lageveränderungen des Magens. Hypertrophie und Atrophie der Magenwände. Ruptur des Magens 505
2. Corrosionen, Degenerationen und Entzündungen des Magens 507
3. Gastromalacie und Ulcus ex digestione 515
4. Geschwülste des Magens 519
VI. Pathologische Anatomie des Dünndarmes und des Dickdarmes.
1. Die Missbildungen und angeborenen Lageveränderungen des Darmkanales 523
2. Erworbene Form- und Lageveränderungen 524
3. Circulationsstörungen, Blutungen und Degenerationen 532
4. Die Entzündungen der Darmschleimhaut und deren Folgezustände.
a) Entzündungen, welche durch verschiedene, nicht specifische Schädlichkeiten hervorgerufen werden 534
b) Entzündungen, welche durch specifische Gifte hervorgerufen werden 545
5. Regenerative und hypertrophische Schleimhautwucherungen und Geschwülste des Darmes 556
6. Thierische Parasiten des Darmes. Darmsteine 560
VII. Pathologische Anatomie des Peritoneums 561

Zehnter Abschnitt. Pathologische Anatomie der Leber, der Gallengänge, der Gallenblase und des Pankreas.

I. Pathologische Anatomie der Leber.
1. Missbildungen und erworbene Form- und Lageveränderungen 572
2. Circulationsstörungen der Leber und deren Folgen 575
3. Die hämatogenen Infiltrationen, Degenerationen und Entzündungen der Leber 577
4. Die biliäre Hepatitis 597
5. Syphilis, Tuberkulose und Lepra der Leber 600
6. Regenerative und hyperplastische Wucherungen des Lebergewebes. Geschwülste und thierische Parasiten der Leber 604
II. Pathologische Anatomie der Gallenblase und der Gallengänge 613
III. Pathologische Anatomie des Pankreas 619

Elfter Abschnitt. Pathologische Anatomie des Respirationsapparates.

I. Pathologische Anatomie der Nase und ihrer Nebenhöhlen 624
II. Pathologische Anatomie des Kehlkopfes 628
III. Pathologische Anatomie der Luftröhre 638
IV. Pathologische Anatomie der Bronchien 640
V. Pathologische Anatomie der Lunge.
1. Missbildungen der Lunge 650
2. Lungenveränderungen, welche durch Störung der Athmung entstehen. Atelektase und Emphysem 653
3. Die Störungen der Circulation in der Lunge. Hyperämie. Oedem. Blutungen. Braune Lungeninduration 659
4. Nicht entzündliche Ernährungsstörungen der Lunge 667

Seite
5 Die Entzündungen der Lunge 668
6. Tuberkulose und Schwindsucht der Lunge 693
7. Syphilis, Aktinomykose uud Rotz der Lunge 711
8. Geschwülste und Parasiten der Lunge 715
VI. Pathologische Anatomie der Pleura 718
VII. Pathologische Anatomie der Schilddrüse 724

Zwölfter Abschnitt. Pathologische Anatomie des Harnapparates.

I. Missbildungen des Harnapparates 732
II. Pathologische Anatomie der Nieren.
1. Die Störungen der Blutcirculation in den Nieren und deren Folgen. Embolie der Nierenarterien. Arteriosklerotische Nierenschrumpfung 736
2. Regeneration und Hypertrophie des Nierengewebes 744
3. Hämatogene Ablagerungen in den Nieren 745
4. Hämatogene Degenerationen und Entzündungen der Nieren 749
5. Tuberkulose und Syphilis der Nieren 775
6. Cysten, Geschwülste und thierische Parasiten der Niere 777
III. Pathologische Anatomie des Nierenbeckens und des Harnleiters 782
IV. Pathologische Anatomie der Harnblase 786
V. Pathologische Anatomie der Harnröhre 791
VI. Pathologische Anatomie der Nebennieren 793

Dreizehnter Abschnitt. Pathologische Anatomie des männlichen und des weiblichen Geschlechtsapparates.

I. Pathologische Anatomie des männlichen Geschlechtsapparates.
1. Pathologische Anatomie des Hodens, des Nebenhodens und der Tunica vaginalis propria 796
2. Pathologische Anatomie des Samenstranges, des Samenleiters, der Samenbläschen, der Prostata und des Penis 813
II. Pathologische Anatomie des weiblichen Geschlechtsapparates.
1. Pathologische Anatomie des Ovariums 820
2. Pathologische Anatomie der Tuben, des Uterus, der Scheide, des Beckenperitoneums, des Beckenbindegewebes und der äusseren Genitalien . . 840
3. Pathologische Anatomie des schwangeren und des puerperalen Uterus und des Eies 880
III. Pathologische Anatomie der Brustdrüsen 898

Vierzehnter Abschnitt. Pathologische Anatomie des Auges.

I. Die Missbildungen des Auges 912
II. Degenerationen und atrophische Zustände 914
III. Circulationsstörungen, Anämie, Hyperämie, Blutungen, Oedem 930
IV. Die Entzündungen des Auges.
1. Die Entzündungen der Augenlider und des Thränenapparates 936
2. Die Entzündungen der Conjunctiva 937

Seite
3. Die Entzündungen der Cornea 943
4. Die Entzündungen der Sklera 951
5. Die Entzündungen der Uvea: Iritis, Cyclitis, Chorioiditis 952
6. Die Entzündungen der Retina 959
7. Die Entzündungen der Sehnerven 964
V. Das Glaukom 966
VI. Geschwülste und Parasiten des Auges 969

Fünfzehnter Abschnitt. Pathologische Anatomie des Gehörorganes.

I. Die Missbildungen des Gehörorganes 973
II. Pathologische Anatomie des äusseren Ohres.
1. Die krankhaften Veränderungen der Ohrmuschel und des Gehörganges 974
2. Die krankhaften Veränderungen des Trommelfelles 979
III. Pathologische Anatomie des Mittelohres 982
IV. Pathologische Anatomie des inneren Ohres 990

Specielle pathologische Anatomie.

ERSTER ABSCHNITT.

Pathologische Anatomie des Blutes und der Lymphe.

I. Pathologische Anatomie des Blutes.

§ 1. Das **Blut** ist eine zellenreiche Flüssigkeit von eigenartiger Zusammensetznng, deren Menge etwa $^1/_{13}$ des Körpergewichtes beträgt. Ein Kubikmillimeter Blut enthält beim Manne durchschnittlich 5,2 Millionen, beim Weibe 4,8 Millionen rother Blutkörperchen und 5000 bis 10000 farblose Blutkörperchen, so dass auf ein farbloses Blutkörperchen 500 bis 1000 rothe kommen. In 100 Kubikcentimeter Blut sind nach HÜFNER bei Männern 14,5 bei Frauen 13,2 g Hämoglobin enthalten.

Die Menge des Blutes zeigt schon bei gesunden Individuen nicht unerhebliche Verschiedenheiten und kann unter pathologischen Bedingungen sehr erheblich von den genannten Durchschnittswerthen abweichen.

Ist die Menge des Blutes bei gleich bleibender Zusammensetzung erhöht, so bezeichnet man den Zustand als **Plethora vera**; ist die Vermehrung nur durch Zunahme des Wassers und der Salze bedingt, als **Plethora serosa**. Verminderung der gesammten Blutmasse wird als **Anämie** oder **Oligämie**, Eindickung des Blutes durch Verlust an Wasser und Salzen bei Erhaltung des Bluteiweisses wird als **Anhydrämie**, Verwässerung des Blutes durch Verminderung seines Eiweissgehaltes als **Hydrämie** oder Hypalbuminose bezeichnet.

Die **Plethora vera** kann dadurch zu Stande kommen, dass Theile des Körpers nach Zurückdrängen des in ihnen enthaltenen Blutes unter Vermeidung von Blutverlusten abgetragen werden, oder auch dadurch, dass einem Menschen oder einem Thiere Blut in das Gefässsystem eingespritzt wird. Bei Neugeborenen kann durch völlige Entleerung der Placenta eine Vermehrung des Blutes im Körper erzeugt werden.

Die durch gesteigerte Blutzufuhr eintretende Plethora ist ein transitorischer Zustand, indem der Organismus zunächst das überschüssige Wasser ausscheidet, weiterhin aber auch die überschüssigen rothen Blutkörperchen zerstört. Als ein dauernder Zustand kommt dagegen die Plethora vera bei besonders veranlagten Individuen vor, wenn üppige Lebensweise die für eine Steigerung der Blutbildung nöthigen

Vorbedingungen bietet. Sie kann unter Umständen so erheblich werden, dass sie während des Lebens an dem abnorm grossen, vollen, bisweilen gespannten Puls, also an der besonders kräftigen Herzaction, nach dem Tode an der Weite und der starken Füllung des ganzen Blutgefässsystemes und an der in Folge der Plethora eingetretenen Herzhypertrophie erkannt werden kann.

Die **Plethora serosa** kann als transitorische Erscheinung durch Steigerung der Wasserzufuhr, als bleibende durch Behinderung der Wasserausscheidung bei Nieren- und Herzkrankheiten entstehen. Einfache **Hydrämie** entsteht durch abnorme Abscheidung und mangelhaften Wiederersatz des Bluteiweisses, **Anhydrämie** durch Steigerung der Wasserabgabe bei Behinderung genügender Wasserzufuhr. Nach Blutverlusten findet zunächst eine gesteigerte Aufnahme von Wasser statt, und es stellt sich danach so lange eine Hydrämie ein, bis der Verlust an Eiweiss und rothen Blutkörperchen wieder ersetzt ist.

Die **Anämie** kann sowohl durch einmalige und wiederholte Blutungen oder durch einen abnormen Zerfall der Blutkörperchen, als auch durch eine mangelhafte Neubildung von solchen bedingt sein und ist stets dadurch ausgezeichnet, dass der Hämoglobingehalt des Blutes vermindert ist, dass also **Oligochromämie** besteht. Die Menge des Hämoglobins kann auf 8 bis 6, ja sogar bis auf 3 g auf 100 ccm Blut sinken. Meist nimmt auch die Zahl der rothen Blutkörperchen ab, so dass also auch **Oligocythämie** besteht, doch kommt auch Oligochromämie ohne Oligocythämie vor, und es ist dies namentlich in einem Theil jener Formen von Anämie der Fall, welche man als Chlorose bezeichnet.

Unter den Anämieen werden zunächst **primäre** oder **kryptogenetische Anämieen** unterschieden, d. h. solche, deren Ursache nicht bekannt ist oder wenigstens nicht von einer bestimmten Organveränderung abhängig gemacht werden kann. Es gehören hierher die als einfache primäre Anämie, die als perniciöse Anämie und die als Chlorose bezeichneten Formen, von denen die letztere am häufigsten bei Mädchen in der Zeit der geschlechtlichen Entwicklung auftritt. Die zweite Gruppe bilden die **secundären** oder **symptomatischen Anämieen**, welche theils auf mangelhafte und unzweckmässige Ernährung, theils auf die Wirkung bestimmter Schädlichkeiten, z. B. auf thermische oder chemische Einwirkungen auf das Blut, theils auf die Anwesenheit bestimmter Parasiten im Organismus (Plasmodium malariae, Bothryocephalus latus, Anchylostoma duodenale, Distoma haematobium, Filaria sanguinis), theils endlich auf Organerkrankungen, z. B. Erkrankung des Knochenmarks oder der Milz und der Lymphdrüsen zurückzuführen sind.

Eine **mangelhafte Neubildung von rothen Blutkörperchen** ist als Ursache der Anämie namentlich dann anzunehmen, wenn nachweislich eine mangelhafte Ernährung besteht, oder wenn die rothe und farblose Blutkörperchen bildenden Organe erkrankt sind (vgl. § 2), doch sind in vielen Fällen die Beziehungen zwischen Organerkrankung und gestörter Blutbildung nur mangelhaft bekannt.

Eine **Steigerung des Untergangs der rothen Blutkörperchen** findet sich namentlich nach Haut- und Schleimhautverbrennungen, bei Ueberhitzung des Körpers, bei Vergiftung mit Blutgiften (chlorsaures Kali, Pikrinsäure, Toluylendiamin, Schwefelwasserstoff, Arsenwasserstoff, giftige Schwämme etc.) bei manchen Infectionskrankheiten (Malaria etc.),

kommt aber auch bisweilen bei einfachen und perniciösen primären Anämieen vor. Bei besonders disponirten Individuen können auch schon Abkühlungen der Haut zu einer Zerstörung der rothen Blutkörperchen führen.

Die Steigerung des Zerfalls der rothen Blutkörperchen lässt sich theils an einer **Veränderung der rothen Blutkörperchen,** theils an dem Auftreten von **Zerfallsproducten der Blutkörperchen** insbesondere von Hämosiderin, das sich in der Leber, der Milz und dem Knochenmark, zuweilen auch in der Niere ablagert, sowie in der Ausscheidung von Hämoglobin, Methämoglobin und Hämosiderin in den Nieren erkennen (vergl. § 75 des allgem. Th.).

Die veränderten und im Ableben begriffenen rothen Blutkörperchen zeigen oft die bunteste Mannigfaltigkeit ihrer Formen, so dass kugelige, spindelige, sichelförmige, keulenförmige, klöppelförmige, nagelförmige, fadenförmig ausgezogene, in Zerschnürung begriffene oder auch ganz unregelmässig gestaltete rothe Blutkörperchen dem Blute zu entnehmen sind und man den Zustand als **Poikilocythämie** bezeichnet. Oft finden sich auch abnorm kleine oder abnorm grosse Blutkörperchen, welche man als Mikrocyten und als Makrocyten bezeichnet. Ferner lassen sich auch im Innern der rothen Blutkörperchen partielle Entfärbung neben stärkerer Färbung anderer Theile, sowie Erscheinungen von Plasmoschise, von einer Sonderung der einzelnen Bestandtheile der Zellen erkennen. Die **farblosen Blutkörperchen** zeigen nicht selten Erscheinungen von Verfettung und Auflösung, namentlich bei Infectionen und Intoxicationen.

Neben Formen, die zweifellos Zerfallsformen darstellen, findet man bei schweren Anämieen im Blute meist auch Formen, welche man als **in ihrer Ausbildung stehengebliebene** oder auch als **pathologische Jugendformen rother Blutkörperchen** ansehen muss, und es werden in diesem Sinne insbesondere kernhaltige rothe Blutkörperchen, die normaler Weise nur im Knochenmark zu finden sind, gedeutet. Als normale Jugendformen (Normoblasten) werden dabei die normal grossen kernhaltigen Zellen, als pathologische die abnorm grossen, kernhaltigen rothen Blutkörperchen (Megaloblasten), deren Durchmesser denjenigen eines normalen Blutkörperchens um das 2—4fache übersteigen kann, angesehen. Nach Ehrlich und Müller kommen Megaloblasten namentlich bei schweren perniciösen Anämieen vor und stellen eine pathologische Art der Blutbildung dar, welche normaler Wiese nur in der Embryonalzeit vorkommt. Es ist danach anzunehmen, dass bei perniciösen Anämieen nicht nur der Blutzerfall gesteigert, sondern auch die Blutbildung im Knochenmark, welches bei diesen Zuständen massenhaft Jugendformen der rothen Blutkörperchen enthält, eine krankhafte ist. Es ist indessen nicht zu entscheiden, ob die Vermehrung der Normoblasten und das Auftreten von Megaloblasten im Knochenmark von einer primären Erkrankung des Knochenmarks herrührt, oder ob sie als ein Folgezustand einer primären Bluterkrankung, d. h. als die Aeusserung einer secundär gesteigerten regenerativen Wucherung der Hämatoblasten des Knochenmarks anzusehen ist.

Nach Stintzing und Gumprecht beträgt der mittlere Gehalt des normalen Blutes an Trockensubstanz beim Manne 21,6, beim Weibe 19,8 Proc. Bei

schweren Anämieen kann die Trockensubstanz auf 8,5 Proc. sinken, so dass also Hydrämie besteht. Doch giebt es auch Oligämieen, bei denen die Zusammensetzung des Blutes normal ist. Bei Leukämie (§ 2) ist die Trockensubstanzmenge relativ hoch bei geringem Hämoglobingehalt.

Der Hämoglobingehalt des Blutes ist nach dem Lebensalter nicht unerheblichen Schwankungen unterworfen. Am reichlichsten ist derselbe zur Zeit der Geburt. Er sinkt in den ersten Lebensjahren auf die Hälfte, um vom 5 Jahre ab bis zum 45. auf etwa $^2/_3$ des ursprünglichen Gehaltes anzusteigen. Von da an nimmt er wieder ab. In der Schwangerschaft nimmt der Hämoglobingehalt ab.

Eine Vermehrung der rothen Blutkörperchen mit gleichzeitiger, wenn auch geringerer Zunahme des Hämoglobins, kann nach Reinert bei Erschwerung der Sauerstoffversorgung der Gewebe, z. B. bei Herzklappenfehlern als compensatorische Erscheinung sich einstellen. Sie wird ferner auch bei manchen Individuen durch längeren Aufenthalt im Hochgebirge beobachtet. Ein Theil der Autoren glaubt die Erscheinung auf die Erschwerung der Sauerstoffaufnahme, ein anderer Theil auf eine stärkere Belichtung der Körpers zurückführen zu können, während wieder Andere sie durch eine Eindickung des Blutes zu erklären suchen.

Nach Untersuchungen von Bollinger und Heissler schwankt bei Thieren der Blutgehalt erheblich, bei Schweinen von 2,25—8,7, beim Rind von 6,03—10,0, beim Hund von 4,4—12,4, beim Pferd von 5,9—13,5, beim Schaf von 6,56—10,43 Proc. des Körpergewichtes. Fette Schweine sind besonders arm an Blut.

Der Gehalt des Blutes an Fett, der in der Norm sehr gering ist und während der Verdauung etwa 12 $^0/_{00}$ erreicht, kann unter pathologischen Bedingungen höhere Grade erreichen, so dass das Blut durch den Gehalt an kleinen Fetttropfen milchig getrübt ist (Lipämie).

Der Gehalt des Blutes an Fibrinferment ist unter pathologischen Bedingungen erheblichen Schwankungen unterworfen, so dass man bei Sectionen Zustände reichlicher Fibrinbildung oder Hyperinose von Zuständen mangelhafter Fibrinbildung oder Hypinose unterscheiden kann. Ersteres beobachtet man namentlich bei Entzündungskrankheiten, wie croupöser Pneumonie, Erysipel, letzteres bei Tod durch Erstickung, bei Kloakengas-, Alkohol- und Blausäurevergiftung.

Durch Transfusion von Blut eines Menschen kann man durch Blutverlust entstandene Anämieen heben, d. h. dem Betreffenden functionsfähiges Blut zuführen. Transfusion von Thierblut gewährt dagegen keinen Nutzen, verursacht vielmehr Schaden, indem die rothen Blutkörperchen des Menschen im Blutserum von Thieren sich auflösen. Ebenso verhält es sich, wenn Blut einer Thierspecies in das Gefässsystem eines Thieres einer anderen Species injicirt wird.

Literatur über Plethora, Hydrämie, Anämie, Chlorose, Lipämie und Transfusion.

Bierfreund, *Hämoglobingehalt bei chirurg. Erkrankung., Langenbeck's Arch. 41. Bd. 1891.*
Biermer, *Perniciöse Anämie, Correspbl. f. Schweizer Aerzte II 1872.*
Birch-Hirschfeld, *Epidem. Hämoglobinurie bei Neugeborenen, D. med. Wochenschr. 1879.*
Birch-Hirschfeld *u.* ***Ehrlich,*** *Ueber schwere anämische Zustände, Verh. d. Congr. f. inn. Med. XI, Wiesbaden 1892.*
Bizzozero *e* ***Sanguirico,*** *Transfusion, Arch. ital. de biol. VII 1886.*
Blechmann, *Zur Pathologie des Knochenmarks, Arch. d. Heilk. XIX 1878.*
Bollinger, *Plethora vera, Münch. med. Wochenschr. 1886.*
Botkin, *Z. Morphologie d. Blutes (Zerfall von Leukocyten), V. A. 145. Bd. 1896.*
Cohnheim, *Knochenmark bei perniciöser Anämie, V. A. 68. Bd. 1876.*
Daremberg, *De l'action destructive du sérum du sang, Arch. de méd. exp. III 1891.*
Ehrlich, *Farbenanalyt. Untersuch. z. Histologie des Blutes, Ges. Mittheil. I, Berlin 1892.*
Eichhorst, *Progress. pernic. Anämie, Leipzig 1878; Chlorosis, Eulenb. Realencykl. 1894 (Lit.).*
d'Espine *et* ***Picot,*** *Anémie pernicieuse chez les enfants, Rev. de méd. X 1890.*
Gabbi, *Die normale Hämatolyse, Beitr. v. Ziegler XIV 1893.*
Graeber, *Zur klinischen Diagnostik der Blutkrankheiten, Leipzig 1888.*
Grawitz, *Klin. Pathologie des Blutes, Berlin 1896; Entstehung des Symptomcomplexes der Chlorose, Fortschr. d. Med. XVI 1898.*
Grossglick, *Contr. à l'ét. de la pléthore hydrémique, Arch. de phys. II 1890.*

Gumprecht, *Ueber Lipämie, D. med. Wochenschr. 1894 (Lit.).*
Halla, *Hämoglobingehalt des Blutes u. die quantitativen Verhältnisse der rothen u. farblosen Blutkörperchen bei acuten fieberhaften Krankheiten, Zeitschr. f. Heilk. IV 1883.*
Hayem, *Du sang et de ses altérations organiques, Paris 1889.*
Heissler, *Zur Lehre v. d. Plethora, Arb. a. d. path. Inst. zu München, Stuttgart 1886.*
v. Hösslin, *Hämatin- u. Eiweissausscheidungen bei Chlorose, Münch. med. Woch. 1890.*
Hunter, W., *A. case of pernicious anaemia, Lancet 1890.*
Krüger, *Ueb. d. Verhalten d. fötalen Blutes im Momente d. Geburt, V. A. 106. Bd. 1886.*
Laache, *Die Anämie, Christiania 1883, und Dtsch. med. Wochenschr. 1884.*
Labadie-Lagrave, *Traité des maladies du sang, Paris 1893.*
Leichtenstern, *Untersuchungen über den Hämoglobingehalt des Blutes, Leipzig 1878.*
Lichtheim, *Periodische Hämoglobinurie, Samml. klin. Vortr. v. Volkmann No. 134, u. Correspbl. f. Schweizer Aerzte 1883.*
v. Limbeck, *Grundriss einer klinischen Pathologie des Blutes, Jena 1896 (Lit.).*
Lukjanow, *Grundzüge d. allgem. Pathologie d. Blutes u. d. Lymphe, Leipzig 1892 (Lit.).*
Mackenzie, *On anaemia, British Med. Journ. 1891.*
Marti, *Wirkung der Hautreize u. Belichtung, V. d. Congr. f. inn. Med. 1897.*
Maurel, *Traité de l'anémie par insuffisance de l'hématose, Paris 1891.*
Müller, Fr., *Ueber perniciöse Anämieen, Charité-Ann. XIV 1889; Die Methoden der Blutuntersuchung, Centralbl. f. allg. Path. III 1892 (Lit.); Atypische Blutbildung bei der progress. perniciösen Anämie, D. Arch. f. klin. Med. 51. Bd. 1893 (Lit.).*
Neumann, *Ueb. d. Verh. d. Knochenmarks bei pernic. Anämie, Berl. klin. Woch. 1877.*
v. Noorden, *Schwere Anämieen, Charité-Ann. XVI 1891; Pathol. des Stoffwechsels 1893.*
Peiper, *Symptomatologie d. thier. Parasiten, D. med. Wochenschr. 1897.*
Quincke, *Hämoglobingehalt d. Blutes in Krankheiten, V. A. 54. Bd. 1872; Perniciöse Anämie, Samml. klin. Vortr. No. 100, 1876; Z. Pathol. d. Blutes, D. Arch. f. klin. Med. 25, u. 27. Bd. 1880.*
v. Recklinghausen, *Allg. Pathol. d. Kreislaufs u. d. Ernährung, Stuttgart 1883.*
Reinert, *Die Zählung der Blutkörperchen, Leipzig 1891 (Lit.); Vermehrung der Blutkörperchen bei Sauerstoffmangel, Münch. med. Wochenschr. 1896.*
Rieder, *Atlas der klinischen Mikroskopie des Blutes, Leipzig 1893.*
Rindfleisch, *Blutkörperchenbildung bei perniciöser Anämie, V. A. 121. Bd. 1893.*
Sadler, *Zahl d. corpusc. Elemente u. Hämoglobingehalt d. Blutes, Fortschr. d. Med., Supplh. 1892.*
Schaumann, *Zur Kenntn. d. sog. Bothryocephalen-Anämie, Berlin 1894.*
Schiff, H., *Zahl der r. Blutkörperchen beim neugeb. Kinde u. Säuglinge, Z. f. Heilk. XI 1890.*
Stintzing u. Gumprecht, *Wassergehalt u. Trockensubstanz des Blutes, D. A. f. klin. Med. 53. Bd. 1894 (Lit.).*
Vanlair et Masius, *De la microcythémie, Bruxelles 1877.*
Vierordt, *Daten und Tabellen für Mediciner, Jena 1893.*
Waldstein, *Progressive Anämie mit darauffolgender Leukämie, V. A. 91. Bd. 1883.*
Weintraud, *Veränderungen der rothen Blutkörperchen, Virch. Arch. 131. Bd. 1893.*
Winternitz, *Das Blut neugeb. Thiere, Z. f. phys. Chem. XXII 1896.*
Worm-Müller, *Transfusion und Plethora, 1875.*
Literatur über Neubildung rother Blutkörperchen siehe § 92, über Sauerstoffmangel § 6, über Blutgifte § 10, über Verbrennung und Ueberhitzung § 5, über Malaria § 209 des allgemeinen Theils.

§ 2. Die Zahl der **farblosen Blutkörperchen** im Blute, welche im Mittel 1 zu 500 rothen Blutkörperchen beträgt, ist schon unter physiologischen Verhältnissen grösseren Schwankungen unterworfen und ist vornehmlich während der Verdauung und im Zustande der Schwangerschaft erhöht. Unter pathologischen Verhältnissen kann diese Vermehrung noch bedeutend höhere Grade erreichen und sich zugleich auch noch mit einer Abnahme der rothen Blutkörperchen verbinden. Ist der Zustand der Vermehrung ein transitorischer, so wird er als Leukocytose, ist er ein andauernder, so wird er als Leukämie bezeichnet.

Eine **pathologische Leukocytose** kommt zunächst nach Blutungen, bei kachektischen Zuständen, malignen Tumoren und in der Agonie zur Beobachtung, ist aber keine constante Erscheinung. Sie kommt sodann bei einer ganzen Reihe mit entzündlichen Exsudationen verbundener Erkrankungen (entzündliche Leukocytose) vor, so

namentlich bei croupöser Pneumonie, Entzündung der serösen Häute, Pyämie, Erysipel, Scharlach, Diphtherie, Angina, fehlt dagegen bei Masern und Influenza. Bei Typhus abdominalis tritt sogar eine Verminderung der Leukocytenzahl ein. Experimentell kann man bei Thieren Leukocytose durch Injection von Eiterkokken, sterilisirten Bakterienkulturen, Bakterienproteinen, Pflanzenproteinen, Hemialbumose, Nucleinsäure, sowie auch durch Darreichung von Blutgiften erhalten. Der Leukocytose geht meist eine kurz dauernde Verminderung der Leukocyten, eine Hypoleukocytose, voraus, welche entweder durch Retention von Leukocyten in Capillaren innerer Organe oder durch Zerstörung von Leukocyten bewirkt wird.

Die physiologische Leukocytose ist nicht bedeutend (im Mittel 33 Proc., Rieder) und lässt das Zahlenverhältniss zwischen den verschiedenen Leukocytenformen unberührt. Entzündliche Leukocytosen erreichen höhere Grade, namentlich bei Pneumonie, so dass ein Leukocyt auf 100, ja sogar 50—20 rothe Blutkörperchen kommen kann, und es ist meist eine Vermehrung der polynucleären Leukocyten am stärksten, namentlich im Beginn der Erkrankung.

Die Genese der pathologischen Leukocytose kann theils auf eine stärkere Zufuhr von Leukocyten aus den Bildungsherden der Leukocyten zum Blute, theils wohl auch auf eine stärkere Production von Leukocyten zurückgeführt werden.

Die als **Leukämie** (Virchow) bezeichnete Blutveränderung ist durch eine mehr oder weniger bedeutende Zunahme der farblosen Blutzellen charakterisirt, welche meist zugleich mit einer Abnahme der rothen Blutkörperchen verbunden ist. Es kann das Verhältniss zwischen ersteren und letzteren sich so gestalten, dass sie schliesslich einander an Zahl gleich sind, ja es kann in extrem entwickelten Fällen die Zahl der farblosen Blutkörperchen diejenige der rothen um etwas übertreffen. Unter den farblosen Zellen sind namentlich die einkernigen bedeutend gegen die Norm vermehrt und zeigen verschiedene Grössen; manche enthalten auch Granulationen. Unter den rothen kommen auch kernhaltige Formen vor.

Bei hochgradig entwickelter Leukämie ist das Blut auffallend blass, hell und dünnflüssig. Das Herz und die grossen Gefässstämme enthalten nach dem Tode oft eigenthümlich lehmfarbene, an farblosen Blutkörperchen reiche Gerinnsel statt der speckhäutigen Faserstoffabscheidungen, oder es sind die Gerinnsel mit weissen, rahmigen, eiterähnlichen Auflagerungen aus farblosen Blutkörperchen bedeckt. Geringe Grade der Erkrankung erfordern zur Diagnosestellung eine mikroskopische Untersuchung des Blutes.

Die Vermehrung der farblosen Zellen im Blut ist bei der Leukämie in erster Linie auf eine gesteigerte Zufuhr farbloser Zellen aus jenen Organen, welche Leukocyten produciren, zurückzuführen. Damit stimmt denn auch überein, dass die Milz, die Lymphdrüsen und das Knochenmark in wechselnder Combination Zustände hyperplastischer Gewebswucherung zeigen, bald so, dass nur eines oder zwei der genannten Organe vergrössert und verändert sind, bald auch so, dass alle drei an der Wucherung Theil nehmen, so dass man also eine lymphatische, eine lienale und eine myelogene Leukämie, sowie Combinationsformen dieser unterscheiden kann. Es spricht ferner für diese Annahme, dass das Blut farblose Zellformen enthält, die mit den Zellen der genannten Organe übereinstimmen, dass man bei lymphatischer

Leukämie vornehmlich kleine mononucleäre Zellformen, welche mit den Zellen des lymphadenoiden Gewebes (Lymphocyten) übereinstimmen, findet, dass dagegen bei myelogener und gemischter Leukämie grosse mononucleäre Zellen, die im normalen Blute fehlen und mit den Knochenmarkzellen übereinstimmen (Myelocyten), auftreten, und dass auch die eosinophilen Zellen im Blute vermehrt sind.

Endlich lässt sich auch nachweisen, dass die Leukocyten bildenden Organe reichliche Mengen von Kerntheilungsfiguren aufweisen. Im Uebrigen ist zu betonen, dass die Vermehrung der farblosen Zellen zweifellos auch ausserhalb der genannten Organe vor sich gehen kann, indem die Leukocyten sowohl im circulirenden Blute, als auch innerhalb eines beliebigen Organes, in dem sie zurückgehalten worden sind, sich mitotisch theilen und so zur Zellvermehrung beitragen können. Möglich ist auch, dass die in den Blutstrom gelangenden Zellen zum Theil langlebiger sind, als die gewöhnlichen Leukocyten. Die beiden letztgenannten Erscheinungen könnten auch eine Erklärung dafür bieten, dass in sehr seltenen Fällen (Leube, Fleischer) Leukämie ohne erkennbare Veränderungen der Milz, des Knochenmarks und der Lymphdrüsen vorkommt. Im Uebrigen steht auch der Annahme, dass aus nicht sichtbar hypertrophischen Organen dem Blute eine abnorme Zahl von farblosen Zellen zugeführt wird, nichts entgegen.

Die Verminderung der Zahl der rothen Blutkörperchen, die bei Leukämie in den meisten Fällen sich einstellt, ist darauf zurückzuführen, dass die Neubildung derselben gestört ist. Die kernhaltigen rothen Blutkörperchen, welche namentlich bei myelogener und gemischter Leukämie im Blute auftreten, sind als Zellen anzusehen, die aus dem Knochenmark ins Blut übergegangen sind.

Der Reichthum des Blutes an farblosen Zellen führt gewöhnlich zu leukämischer Infiltration verschiedener Organe, die vornehmlich durch eine Retention von Leukocyten in den Capillaren, weiterhin aber durch einen Austritt eines Theils derselben in das Gewebe charakterisirt ist. Mitunter bilden sich nicht nur gleichmässige Infiltrationen, sondern auch stärkere, umschriebene Anhäufungen, die in Form von grauweissen knotenförmigen Einlagerungen mit blossem Auge erkennbar sind und dann als leukämische Lymphomknoten bezeichnet werden. Oertliche Vermehrung der Leukocyten führt zu einer weiteren Vergrösserung der Herde.

Im Blute, in der Milz und im Knochenmark Leukämischer findet man nicht selten als Charcot-Leyden'sche Krystalle bezeichnete nadelförmige Oktaeder, welche nach Schreiner aus einer Verbindung von Phosphorsäure und einer organischen Base bestehen.

Die Aetiologie der Leukämie ist nicht bekannt. Der Verlauf der Erkrankung ist meist ein chronischer, doch kommen auch acut verlaufende Fälle vor, welche etwa 3—16 Wochen dauern.

Die Zahl der polynucleären Zellen beträgt unter normalen Verhältnissen ungefähr 70 Proc., diejenige der eosinophilen Zellen etwa 1—2 Proc. (Zappert) der farblosen Elemente. Die Ansicht, dass die Leukämie Folgeerscheinung einer Erkrankung der Blutzellen bildenden Organe sei, wird von den meisten Autoren vertreten. Biesiadecki, Renaut, Löwit und Andere halten sie dagegen für eine primäre Bluterkrankung, bei welcher die farblosen Elemente, vielleicht in Folge einer pathologischen Veränderung des Blutplasmas (Löwit), sich nicht in der normalen Weise umbilden und länger sich erhalten, sich in den Geweben ablagern und so zu Organveränderungen führen. Die Beschaffenheit der im Blut vorhandenen Zellen, insbesondere das Auf-

treten von Zellen, welche mit den Markzellen übereinstimmen und nach Untersuchungen von Ehrlich auch dieselbe neutrophile Körnung zeigen, wie letztere, spricht indessen für die Annahme, dass die Leukämie in einer Erkrankung der rothe und farblose Blutkörperchen bildenden Organe ihre Ursache hat, wobei nicht ausgeschlossen ist, dass die farblosen Zellen, die ins Blut gelangen, auch noch innerhalb des Blutes sich in pathologischer Weise vermehren und länger als normal erhalten. Beachtenswerth ist indessen, dass Erkrankungen der Milz und Lymphdrüsen (vergl. den dritten Abschnitt), welche anatomisch mit den bei Leukämie auftretenden ganz übereinstimmen, vorkommen, ohne dass dabei Leukämie auftritt (Pseudoleukämie, Anaemia splenica und lymphatica). Es führt danach die betreffende Hypertrophie der Milz und der Lymphdrüsen nicht immer zu einem gesteigerten Uebertritt von farblosen Zellen in das Blut.

Literatur über Leukocytose und Leukämie.

Askanazy, *Acute Leukämie, Virch. Arch. 137. Bd. 1894.*
Biondi, *Studio sui corpuscoli bianchi di un leucemico, Arch. p. le Sc. Med. XIII 1889.*
Bizzozero, *Natur d. secundären leukäm. Bildungen, Virch. Arch. 99. Bd. 1885.*
Buchanan, *Leukaemia, Journ. of Path. IV 1896.*
Ehrlich, *Farbenanalyt. Untersuch. z. Histologie d. Blutes, Gesamm. Mittheil. I Berlin 1891.*
Eichhorst, *Acute Leukämie, Virch. Arch. 130. Bd. 1892.*
Felsenthal, *Hämatolog. Mittheilungen, Arch. f. Kinderheilk. XVI 1892.*
Fleischer u. Penzoldt, *Leukämie, D. Arch. f. klin. Med. XXVI 1880.*
Fraenkel, *Acute Leukämie, D. med. Woch. 1895.*
Gabritschewski, *Vermehrung der eosinophilen Zellen im Blute bei Asthma bronchiale, Arch. f. exp. Path. 28. Bd. 1890.*
Galland, *On the granular leucocytes, Journ. of Phys. XIX 1896.*
Geigel, *Verh. d. rothen Blutkörp. b. Pseudoleukämie, D. A. f. klin. Med. XXXVII 1885.*
Goldscheider u. Jacob, *Variationen d. Leukocytose, Zeitschr. f. klin. Med. 25. Bd. 1894 (Lit.).*
Grawitz, *Klin. Pathologie d. Blutes, Berlin 1896.*
Hayem, *Du sang et de ses altérations organiques, Paris 1889.*
Joas, *Ueber entzündliche Leukocytose, Beitr. v. Ziegler X 1891.*
Kanthack, *Leukocytosis produced by bacterial products, Brit. Med. Journ. 1892.*
Labadie-Lagrave, *Traité des maladies du sang, Paris 1893.*
v. Limbeck, *Leukämie u. Leukocytose, Cbl. f. allg. Path. II 1891; Klin. Pathologie des Blutes, Jena 1896.*
Löwit, *Stud. z. Phys. u. Path. d. Blutes, Jena 1892; Zur Leukämiefrage, C. f. allg. Path. V. 1894.*
Maurel, *Rech. expérim. sur les leucocytes, Paris 1891.*
Muir, *Observat. on leukocythaemia, Journ. of Path. I 1892.*
Müller, H. Fr., *Zur Leukämiefrage, D. Arch. f. klin. Med. 48. Bd. 1891; Ueber Lymphämie, ib. 50. Bd. 1892; Die Morphol. des leukäm. Blutes etc., C. f. allg. Path. V 1894 (Lit.).*
Neumann, *Myelogene Leukämie, Berl. kl. Woch. 1878; Charcot'sche Krystalle bei Leukämie, Virch. Arch. 116. Bd. 1889.*
Reinbach, *Verhalten d. Leukocyten bei malignen Tumoren, A. f. klin. Chir. 46. Bd. 1893.*
Rieder, *Beitr. z. Kenntn. d. Leukocytose, Leipzig 1892 (Lit.); Atlas d. klin. Mikroskopie des Blutes, Leipzig 1893.*
Robert, *Observ. on leukocythaemia, Journ. of Path. 1892.*
Schmidt, *Blutzellenbildung in Leber u. Milz, Beitr. v. Ziegler XI 1892.*
Schulz, *Experim. Unters. über Leukocytose, Arch. f. klin. Med. 51. Bd. 1893.*
Stiénon, *La leukocytose dans les mal. infect., Ann. de la Soc. des sc. méd. de Bruxelles 1896.*
Tchistovitch, *Et. sur la pneumonie fibrineuse, Ann. de l'Inst. Pasteur V 1891.*
Troje, *Ueber Leukämie und Pseudoleukämie, Fortschr. d. Med. X 1892.*
Vehsemeyer, *Studien über Leukämie, Münch. med. Wochenschr. 1893.*
Virchow, *Ueber farblose Blutkörperchen u. Leukämie, Ges. Abhandl., Frankfurt 1856.*
Vogel, *Störungen der Blutmischung, Virchow's Handb. d. spec. Pathol. I, Erlangen 1854.*
Wertheim, *Zur Frage der Blutbildung bei Leukämie, Zeitschr. f. Heilk. XII 1891.*
Westphal, *Charcot'sche Krystalle im Gewebssaft d. Lebenden, D. A. f. kl. Med. 47. Bd. 1891.*
Zappert, *Die eosinophilen Zellen im Blute, Zeitschr. f. klin. Med. 23. Bd. 1893.*
Zenker, *Charcot'sche Krystalle, Arch. f. klin. Med. 18. Bd. 1876.*

II. Pathologische Anatomie der Lymphe.

§ 3. Die Lymphe ist aus den Blutgefässen abgeschiedene Flüssigkeit, welche innerhalb der Gewebe noch Producte des Stoffwechsels,

an besonderen Stellen auch aus der Aussenwelt aufgenommene Substanzen zugefügt erhält. Ferner wird in den Lymphdrüsen den spärlichen Zellen, welche sie aus dem Blute erhält, noch eine weitere Zahl lymphatischer Elemente hinzugesetzt. Pathologische Zustände des Blutes, sowie Erkrankungen der Gewebe haben sehr gewöhnlich auch eine **Veränderung der Lymphe** zur Folge; ebenso gelangen auch aus der Aussenwelt aufgenommene Substanzen sehr häufig in die Lymphbahnen.

Viele der gesetzten Veränderungen sind physikalisch nicht nachweisbar, da es sich um gelöste Substanzen handelt. Was die morphotischen Bestandtheile der pathologisch veränderten Lymphe betrifft, so handelt es sich im Wesentlichen um eine Veränderung der Quantität und Qualität der in ihr enthaltenen Zellen, sowie um Beifügung geformter Zerfallsproducte der Gewebe oder von aussen stammender Fremdkörper. So treten z. B. bei hämorrhagischen Degenerationsprocessen im Gehirn in den perivasculären Lymphgefässen (Fig. 1 *c*)

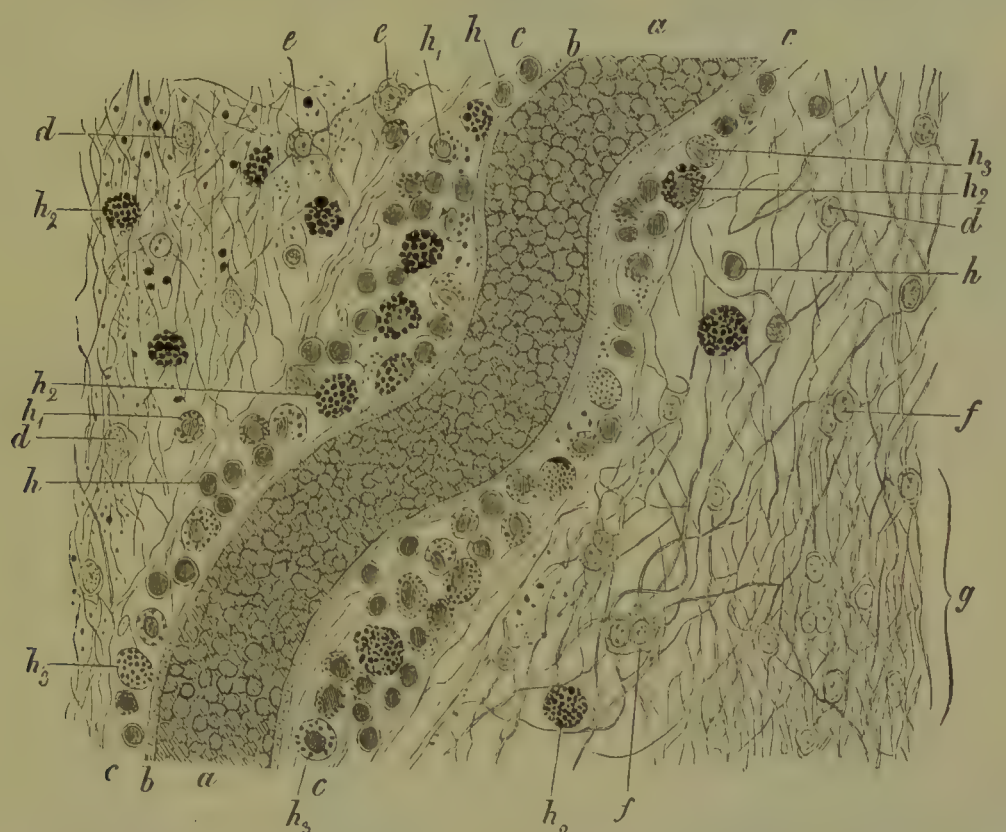

Fig. 1. Degenerationsherd des Gehirns (Zupfpr. in Osmiums.). *a* Blutgefäss mit Blut. *b* Media. *c* Adventitia mit Lymphscheide. *d* Unveränderte Gliazellen. *e* Verfettete Gliazellen. *f* Zweikernige Gliazellen. *g* Sklerotisch aussehendes Gewebe. *h* Rundzellen. h_1 Rundzellen mit einzelnen Fetttröpfchen. h_2 Fettkörnchen-Kugeln. h_3 Pigmentkörnchen-Kugeln. Vergr. 200.

neben unveränderten lymphatischen Elementen Zellen auf, welche theils mit farblosen (h_1, h_2) Zerfallsproducten des Hirngewebes, theils mit zerfallenen Blutkörperchen (h_3) beladen sind.

In einem Lymphgefässe, welches einem entzündeten Gewebe entstammt, ist die Zahl der lymphatischen Elemente in der Lymphe sehr bedeutend vermehrt. Oft mischen sich der Lymphe auch abgestossene, theils wuchernde, theils degenerirte Endothelzellen bei. Es kommt ferner auch nicht selten zu Gerinnungen mit Bildung von Fibrin. Ist eine Geschwulst in ein Lymphgefäss eingebrochen, so kann man Geschwulstzellen in der Lymphe finden. Bei Spaltpilzinvasionen können sich Kolonieen dieser Parasiten in den Lymphgefässen entwickeln.

ZWEITER ABSCHNITT.

Pathologische Anatomie des Circulationsapparates.

I. Pathologische Anatomie des Herzens und des Herzbeutels.

1. Missbildungen des Herzens und der grossen Gefässstämme.

§ 4. **Missbildungen des Herzens** gehören zu den häufigsten Vorkommnissen und sind zugleich von grosser praktischer Bedeutung, insofern als sie einerseits oft Lebensunfähigkeit bedingen, als sie andererseits, falls das Leben möglich ist, eine gewisse Unvollkommenheit der Circulation und zugleich eine gewisse Disposition zu weiteren Erkrankungen zur Folge haben und nicht selten in Zeiten, in denen gesteigerte Anforderungen an die Herzthätigkeit gestellt werden, den tödtlichen Ausgang der betreffenden Krankheit nach sich ziehen.

In den meisten Fällen handelt es sich um primäre Wachsthumshemmungen und Wachsthumsstörungen, denen zufolge gewisse Bestandtheile des Herzens kümmerlich oder in abnormer Lage und Gestaltung zur Ausbildung kommen; nur selten sind es krankhafte Processe, wie Entzündungen, welche in die normale Entwickelung hemmend und störend eingegriffen haben.

In der Mehrzahl der Fälle handelt es sich um **mangelhafte** oder **fehlerhafte Ausbildung der Scheidewände**, welche die einfache Anlage des Herzens in eine rechte und eine linke Kammer und in einen rechten und linken Vorhof, den Truncus arteriosus in Aorta und Pulmonalis trennen.

Hierzu kommen sodann **Missbildungen der Klappen, Verengerung** und **Verschluss der atrioventricularen, arteriellen** und **venösen Ostien**, endlich auch **fehlerhafte Ausbildung** und **Lagerung der grossen Arterienstämme** und **ihrer Aeste**, sowie auch der in die Vorhöfe eintretenden **Venen.**

Defecte im Vorhofseptum kommen in verschiedenen Graden theils für sich, theils gleichzeitig mit anderen Missbildungen vor. Am häufigsten bleibt das Foramen ovale (Fig. 2 *e*) offen; seltener findet sich unterhalb der Membrana foramini ovalis ein Defect (Fig. 2*f*). Totaler Mangel des Septums führt zur Bildung eines Cor biloculare biventriculare.

Defecte im Kammerseptum können das ganze Septum (Cor biloculare biatriatum) betreffen, so dass also nur ein Ventrikel vorhanden ist, beschränken sich aber häufiger auf den membranösen Theil oder auf den obersten musculösen Theil des Septums (Fig. 3 *h* und Fig. 4 *b c*). Die Defecte können mit Defecten des Vorhofseptums verbunden sein (Cor biloculare), ferner auch mit Missbildung der arteriellen Ostien (Fig. 3) und Gefässe (Fig. 4), sowie der venösen Ostien. Defect der Pars membranacea kann sich auch mit Persistenz des Truncus arterio sus combiniren, kommt im Uebrigen besonders häufig gleichzeitig mit Pulmonalstenose (Fig. 3 *e*) vor. Bei partiellen Defecten des häutigen Theils des Septums ist die Aorta häufig nach rechts verlagert (Fig. 3 *d*) und steht über dem Defect oder rückt ganz in das Gebiet des rechten Ventrikels.

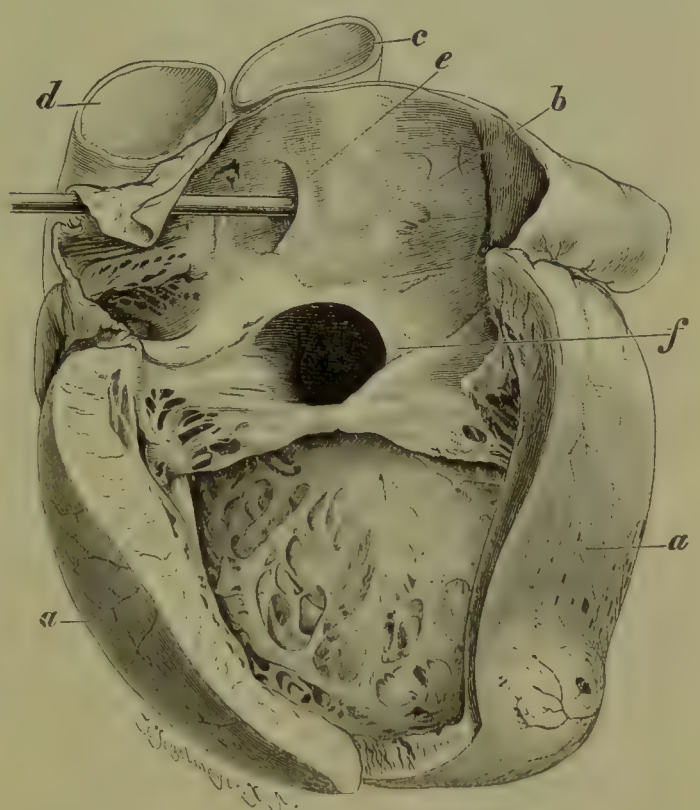

Fig. 2. Doppelter Defect im Vorhofseptum (bei einem Erwachsenen). *a* Linker Ventrikel. *b* Linker Vorhof. *c* Aorta. *d* Pulmonalis. *e* Offenes Foramen ovale. *f* Grosser Defect oberhalb der Mitralis. $^1/_2$ der nat. Gr.

Fig. 3.

Fig. 4.

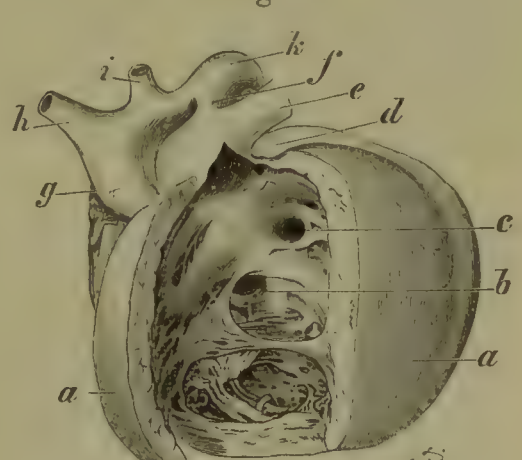

Fig. 3. Angeborene Herzfehler bei einem Kinde von $1^1/_2$ Jahren. *a* Hypertrophischer rechter Ventrikel. *b* Erweiterter linker Ventrikel. *c* Arteria pulmonalis. *d* Aorta. *e* Verengter Conus arterialis pulmonalis. *f f* Verbindung des rechten Ventrikels mit der Aorta. *g g* Verbindung des linken Ventrikels mit der Aorta durch den Septumdefect *h*. $^1/_2$ der nat. Gr.

Fig. 4. Angeborener Herzfehler bei einem Kinde von 4 Monaten. *a* Hypertrophischer rechter Ventrikel. *b c* Defecte im Ventrikelseptum. *d e* Pulmonalis. *f* Ductus Botalli. *g* Aorta ascendens. *h* Truncus anonymus dexter. *i* Truncus anonymus sinister. *k* Aorta thoracica descendens. $^1/_2$ der nat. Gr.

Die Verengerung der Pulmonalis, die zu den häufigeren Herzmissbildungen gehört, kann sowohl den Stamm des Gefässes als auch den Conus arteriosus (Fig. 3 *e*) und das Ostium betreffen, wobei die Klappen oft mehr oder weniger missbildet sind. Zuweilen besteht ein völliger Verschluss, eine Atresie des Ostiums. Diese Missbildungen kommen sowohl bei geschlossenem Kammerseptum als gleichzeitig mit Defecten (Fig. 3) in der Kammer- oder der Vorhof-Scheidewand vor. Oft sind sie auch mit einer Verlagerung der Gefässstämme verbunden (Fig. 3), wobei beide aus dem rechten Ventrikel, oder die Aorta aus dem rechten, die Pulmonalis aus dem linken Ventrikel entspringen können, eine Missbildung, die als Transposition der Arterienstämme bezeichnet wird. Sinkt die Weite des Ostiums der Pulmonalis oder Aorta unter ein gewisses Maass, so ist eine hinlängliche Unterhaltung des Lungenkreislaufs nur dadurch möglich, dass der Ductus Botalli offen bleibt (Fig. 4 *f*).

Stenose und Atresie der Aorta kommen in ähnlicher Weise, wie an der Pulmonalis, theils mit, theils ohne Defecte der Kammerscheidewände vor, sind zum Theil mit Verlagerung der Aorta verbunden und können sich auch mit anderen Missbildungen des Herzens combiniren.

Sind das Ostium aorticum hochgradig verengt oder verschlossen, und die Ventrikelscheidewand ausgebildet, so sind das Foramen ovale und der Ductus Botalli meist offen, so dass also die Circulation vornehmlich durch das rechte Herz stattfindet, und das Blut durch die Pulmonalis dem grossen und kleinen Kreislauf zugeführt wird. Der linke Ventrikel und der linke Vorhof sind dabei meist klein und kümmerlich entwickelt.

Stenosen der Aorta zwischen der Einmündung des Ductus Botalli und der Abgangsstelle der linken Subclavia (Isthmus aortae), die in geringem Grade nicht selten vorkommen, können in seltenen Fällen sehr hochgradig werden, und es kommen Fälle vor, in denen hier die Aorta ganz verschlossen ist oder sogar ganz fehlt, so dass der Kreislauf durch Verbindungen zwischen den Aesten der Subclavia und der Aorta descendens thoracica und abdominalis vermittelt wird.

Stenose und Atresie der venösen Ostien kommen sowohl am rechten als am linken Vorhof vor.

Eine Verlagerung der arteriellen und venösen Gefässstämme kommt sowohl mit anderen Missbildungen der Ostien, der Gefässe und der Septen als auch ohne solche vor. Die Gefässe stehen dabei entweder mit den normal ihnen zukommenden Ventrikeln resp. Vorhöfen in Verbindung, oder nehmen von den Höhlen der anderen Herzhälfte ihren Ursprung. An den Venenstämmen kommen auch Verdoppelungen vor.

An den atrioventricularen Klappen kommen sowohl Missbildungen der Klappensegel, wie z. B. abnorme Kürze oder abnorme Verbindungen derselben untereinander mit Bildung doppelter Ostien, als auch abnorme Enge und Verschluss der Ostien vor. Bei letzterem ist die Circulation natürlich nur dadurch möglich, dass in der Vorhofsscheidewand eine Oeffnung persistirt.

An den arteriellen Ostien kommen sowohl eine Vermehrung

als auch eine Verminderung der Zahl, sowie auch Verdickungen und Verwachsungen der Klappensegel vor.

Persistenz des Ductus Botalli (Fig. 4 *f*) ist meist durch andere Entwicklungsfehler, wie Stenose der Pulmonalis oder der Aorta oder eines venösen Ostiums, bedingt, kommt indessen auch ohne andere Herzmissbildungen vor.

Von den Papillarmuskeln und von den Muskeltrabekeln gehen besonders im linken Ventrikel nicht selten **abnorme Sehnenfäden** ab, welche sich entweder an den Klappen oder an irgend einer Stelle der Herzwand, z. B. am Ventrikelseptum ansetzen und danach die Herzhöhle quer oder schräg durchziehen. Im rechten Vorhof kommen bindegewebige Fäden und Fadennetze vor, welche sich an der Valvula Eustachii und der V. Thebesii einerseits, an dem Tuberculum Loweri und der Crista terminalis andererseits ansetzen und die Reste des fötalen Septum spurium und der Valvula venosa dextra darstellen (Chiari).

Der **trabeculäre Bau der Ventrikelwand** kann sich stellenweise auch ins Gebiet der compacten Wand bis unter die Serosa erstrecken. Nachgiebigkeit solcher Stellen kann zu localer Ausbuchtung des Endocards und Pericards in Form eines über die Oberfläche des Herzens vorragenden Sackes, zu einem **Aneurysma**, führen.

Abnorme Kleinheit oder **Hypoplasie des Herzens** bei normaler Ausbildung der einzelnen Theile kann schon bei der Geburt vorhanden sein oder sich erst in der extrauterinen Wachsthumszeit einstellen und wird in letzterem Falle namentlich bei Chlorotischen (Virchow) sowie bei Individuen mit hämorrhagischer Diathese beobachtet.

Angeborene Hypertrophie des Herzens oder einzelner Theile desselben beobachtet man namentlich dann, wenn durch Veränderungen an den Ostien oder den Gefässstämmen die Fortbewegung des Blutes erschwert ist.

Unter den angeborenen **abnormen Lagerungen** sind die Dextrocardie, bei welcher die Herzspitze nach rechts gelagert ist (vgl. § 146 d. allg. Th.), sowie der Vorfall des Herzens durch Spalten des Brustkorbes, die Ektopie (vgl. § 143 d. allg. Th.) die wichtigsten.

Das Herz des Menschen bildet (Hertwig) in seiner ersten Anlage einen geraden, später sich S-förmig krümmenden Schlauch, der an seinem vorderen Ende die beiden primitiven Aortenbogen entsendet, während er am hinteren Ende die beiden Venae omphalo-mesentericae aufnimmt. Hat dieser Schlauch (Fig. 5) eine bestimmte Grösse und zugleich auch eine bestimmte Lagerung im Embryo erreicht, so findet eine Sonderung der einzelnen Abtheilungen statt und es setzen sich der weiter gewordene venöse und der arterielle Theil durch eine tiefe Einschnürung, den Ohrkanal (*ok*), gegen einander ab und werden nunmehr als Vorhof (*vh*) und als Kammer (*k*) unterschieden. Gleichzeitig erhält der Vorhof seitliche Aussackungen (*ho*), welche als Herzohren bezeichnet werden.

Im Gebiete des Ohrkanales, wo sich später die Atrioventricularklappen bilden, ist das Endothelrohr verjüngt und in sagittaler Richtung stark abgeplattet, so dass die Wandschichten beinahe zur Berührung kommen.

Die Kammeranlage (Fig 5 *k*) bildet zunächst einen gekrümmten, nach dem Aortenbulbus (*Ta*) sich verjüngenden Schlauch, der bald eine rechte von oben nach unten verlaufende Furche (Fig 6 *si*), den Sulcus interventricularis erhält, so dass schon äusserlich die Kammer in eine rechte und eine linke Hälfte geheilt wird, von denen die erstere sich in den Truncus arteriosus (*Ta*) fortsetzt.

Die Bildung von Scheidewänden im Innern des Herzens erfolgt im Gebiete der Ventrikel da, wo sich dem äusseren sichtbaren Sulcus interventricularis (Fig 6 *si*) entsprechend an der unteren und hinteren Wand eine Leiste (Fig. 7 *ks*) als Anlage des Septum ventriculorum erhebt und nach oben wächst. Sehr bald wächst auch aus der hinteren Wand des Vorhofs, links von der Einmündung der Vene (Fig. 7 *sr*), ein bindegewebiger Fortsatz (*si*) hervor, der im Gebiete des Ohrkanales, dessen Wände um diese Zeit eine nach unten vorspringende ringförmige Falte (als Anlage der Klappensegel) bilden, das Ostium atrioventriculare in eine linke und rechte Hälfte trennt. His bezeichnet diesen Theil der Scheidewand als Septum intermedium.

In der 7. Woche geht dieses Septum der Kammerscheidewand eine Verwachsung ein und bildet alsdann die medialen Zipfel der Atrioventricularklappen. Im Uebrigen gehen die atrioventricularen Klappensegel aus der Kammerwand hervor.

Fig. 5.

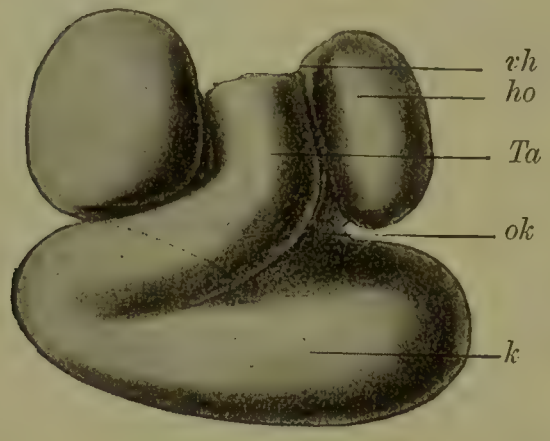

Fig. 6.

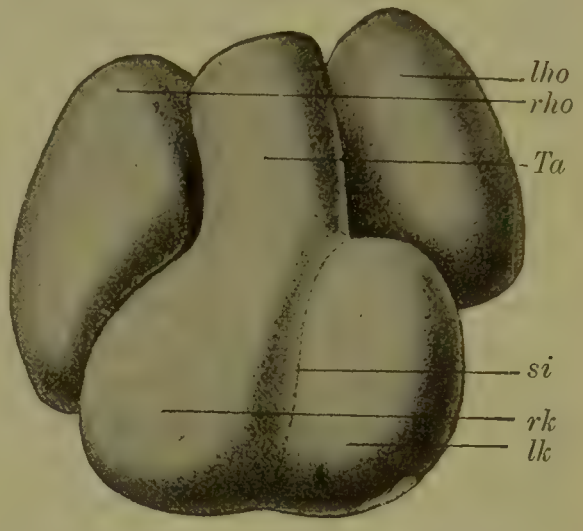

Fig. 5. Herz eines menschlichen Embryos von 4,3 mm Nl. (nach His). *k* Kammer. *Ta* Truncus arteriosus. *ok* Ohrkanal. *vh* Vorhof mit den Herzohren *ho*.

Fig. 6. Herz eines menschlichen Embryos der fünften Woche (nach His). *rk* Rechte, *lk* linke Kammer. *si* Sulcus interventricularis. *Ta* Truncus arteriosus. *lho* Linkes, *rho* rechtes Herzohr.

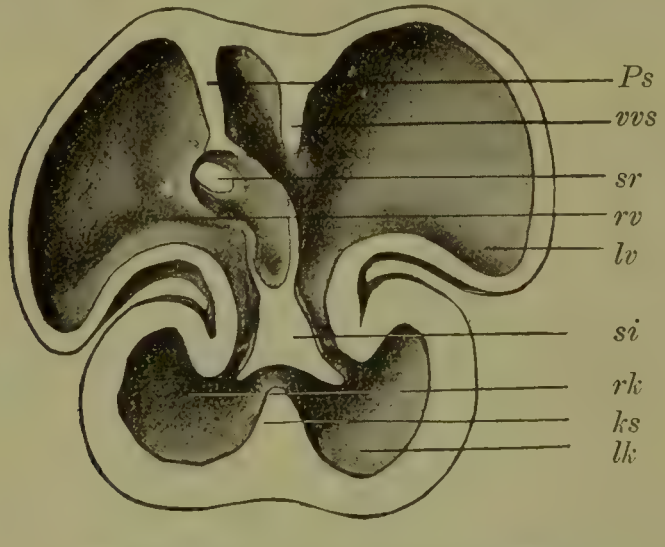

Fig. 7. Hintere Hälfte eines geöffneten Herzens eines menschlichen Embryos der fünften Woche (nach His). *lk* Linke, *rk* rechte Kammer. *si* Septum intermedium. *lv* Linker, *rv* rechter Vorhof. *ks* Kammerseptum. *sr* Einmündung des Sinus reuniens (= Sinus venosus Born). *vvs* Vorhofscheidewand (Vorhofsichel [His], Septum primum [Born]). *Ps* Septum spurium. * Eustachische Klappe.

Die Scheidung des Truncus arteriosus in eine Aorta und eine Pulmonalis schliesst sich an die Bildung der Kammerscheidewand unmittelbar an und wird durch eine Abplattung desselben eingeleitet, der alsdann die Bildung zweier an den platten Seiten auftretenden Längsleisten, welche einander entgegenwachsen und verschmelzen, nachfolgt. Weiterhin treten die Aorta und die Pulmonalis auch äusserlich auseinander.

Der Trennungsprocess im Truncus arteriosus beginnt zuerst oben und schreitet von da ab abwärts, tritt also erst zuletzt in den Kammerraum ein und setzt sich erst secundär mit der Kammerscheidewand in Verbindung. Der unterste Teil des Septums des Truncus bildet die Pars membranacea des Ventrikelseptums. Die Entwicklung der Seminularklappen beginnt schon vor der Trennung des Truncus. Sie bilden zunächst vier aus Gallertgewebe bestehende Wülste, von denen zwei bei der Trennung halbirt werden, so dass nunmehr auf jeden Arterienstamm drei kommen.

Die Entwicklung der Vorhofscheidewand beginnt an der oberen Wand des Vorhofs, von wo dieselbe (Fig 7 *vvs*) nach abwärts wächst, bis sie im Gebiet des Ohrkanals das Septum intermedium (*si*) erreicht und mit demselben verwächst, so dass sowohl der Vorhof als der Ohrkanal in zwei Hälften getrennt werden. Es wird indessen diese Trennung wieder eine unvollkommene, indem in der Scheidewand eine Lücke, das Foramen ovale, auftritt, das sich erst nach der Geburt schliesst.

Der Truncus arteriosus giebt zu einer gewissen Zeit der Embryonalentwicklung successive 5 Paare Schlundbogengefässe ab, aus deren Zusammenfluss die Aorta dorsalis entsteht (Fig. 8). Mit der Sonderung des Herzens in einzelne von einander getrennte Abschnitte finden auch in den arteriellen Gefässstämmen Umänderungen statt, durch welche ebenfalls eine Trennung des Kreislaufes des Blutes in den grossen und kleinen Kreislauf erreicht wird, während zugleich die ursprünliche symmetrische Gefässanlage asymmetrisch wird. Wie sich dies vollzieht, ergiebt sich aus den beiden schematischen Figuren 8 und 9. Die wesentlichsten Momente in diesem Gestaltungsprocess sind die Trennung des Truncus in Aorta und Pulmonalis, sowie die Rückbildung eines Theils der Bogengefässe einerseits, eine weitere Ausbildung der übrigen andererseits.

In Fig. 9 sind jene Theile, die sich erhalten, schwarz oder dunkel schraffirt, die obliterirenden Abschnitte weiss. Am spätesten obliterirt die Verbindung der Pulmonalis mit der Aorta, der Ductus Botalli (Fig. 9 *n*), indem sich derselbe erst nach der Geburt schliesst.

Fig. 8.

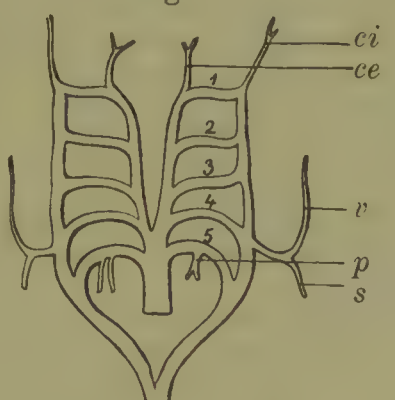

Fig. 9.

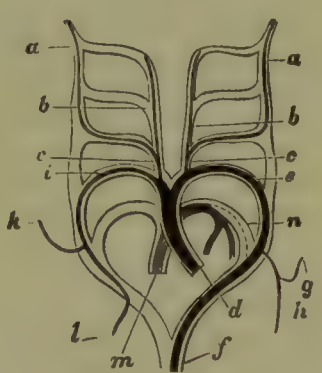

Fig. 8. Schema der Anordnung der Schlundbogengefässe von einem Embryo eines amniotischen Wirbelthieres (nach Hertwig). *1—5* Erster bis fünfter Aortenbogen. *ad* Aorta dorsalis. *ci* Carotis interna. *ce* Carotis externa. *v* Vertebralis. *s* Subclavia. *p* Pulmonalis.

Fig. 9. Schematische Darstellung der Umwandlung der Schlundbogengefässe beim Säugethier (nach Rathke). *a* Carotis interna. *b* Carotis externa. *c* Carotis communis. *d* Körperaorta. *e* Vierter Bogen der linken Seite. *g* Linke, *k* rechte Vertebralarterie. *h* Linke, *i l* rechte Subclavia. *m* Lungenarterie. *n* Ductus Botalli.

Die Venenstämme sind mit Ausnahme der unteren Hohlvene ursprünglich paarig und symmetrisch angelegt und vereinigen sich zum Sinus reuniens (Fig. 7 *sr*), welcher später als selbständiges Gebilde schwindet und mit in den Vorhof einbezogen wird. Durch weitere Ausbildung der einen, Rückbildung der anderen Venen wird die Umwandlung in das definitive asymmetrische Venensystem vollzogen.

Wie sich aus einem Vergleich der Entwicklungsgeschichte mit den vorkommenden Missbildungen ergiebt, entstehen die Herzmissbildungen wesentlich durch mangelhafte oder falsche Entwicklung der Septen der Kammer, des Vorhofs und des Truncus arteriosus, sowie durch Ausbleiben der normalen Verschmelzung derselben. Es gilt dies nicht nur für die Septendefecte, sondern auch für die Verlagerung und die abnorme Enge der Gefässstämme. Verschmelzung des Septum intermedium mit der Wand des Ohrkanals führt zum Verschluss des betreffenden atrioventricularen Ostiums

oder wenigstens zu abnormen Verbindungen der Klappensegel. Abnorme Trennungsvorgänge im Truncus arteriosus können auch Klappenmissbildungen, unvollständige Umbildung der Anlagen der Klappensegel pathologische Beschaffenheit derselben zur Folge haben. Störungen in der Umbildung der Aortenbögen führen zur Bildung abnormer Gefässstämme.

Nach THOMA beträgt das Herzgewicht im Mittel bei Neugeborenen 20,6 g, mit 17 Jahren 233,7, im reifen Mannesalter 303 g. Beim Weibe ist das Gewicht um etwa 40 g kleiner. Die Länge des ausgewachsenen Herzens (BENEKE) beträgt durchschnittlich 9,0 cm, die Breite 19,7 cm, die Dicke 3,6 cm, die Dicke der r. Kammerwand 2,0—3,0 mm, die Dicke der l. Kammerwand 7,0—8,0 mm. Bei Hypoplasie kann das Volumen des Herzens um ein Drittheil und mehr vermindert sein.

Nach BENEKE beträgt der Umfang der Aorta ascendens bei einem Neugeborenen 20 mm, bei Erwachsenen 68 mm; derjenige der Pulmonalis 23 mm und 65 mm. Oberhalb der Bifurcation beträgt der Umfang der Aorta bei Erwachsenen 32 mm.

Literatur über Missbildung des Herzens und der grossen Gefässstämme.

Arnold, *Entwicklung d. Vorhofscheidewand, V. A. 51. Bd.; Angeb. Divertikel ib. 137. Bd. 1894.*
Barié, *Du rétrécissement congénital de l'aorte descendante, Revue de méd. VI 1886.*
Bauer, *Verdoppelung der oberen Hohlvene; Einmündung des Sinus coronarius in den l. Vorhof, Morph. Arb. v. Schwalbe VI 1896 (Lit.).*
Beneke, *Die anatom. Grundlagen der Constitutionsanomalieen, Marburg 1878.*
Bennetz, *Angeb. Herzfehler mit Septumdefekten, I.-D. Freiburg 1895.*
Born, *Entwicklungsgesch. d. Herzens, A. f. mikr. An. XXXIII 1889; Anat. Anz. III 1888.*
Browitz, *Anormale Sehnenfäden, Virch. Arch. 145. Bd. 1896.*
Chiari, *Netzbildungen im r. Vorhof, Beitr. v. Ziegler XXII 1897.*
Cohn, *Atrioventricularostien, I.-D. Königsberg 1896.*
Dilg, *Seltene Herzanomalieen, Virch. Arch. 91. Bd. 1883.*
Dittrich, *Einige Varianten im Bereiche des Arcus aortae, Zeitschr. f. Heilk. VII 1886.*
Eppinger, *Der Musc. diaphragmatico-retromediastinalis u. s. Bezieh. zu prim. Scheidewanddefecten, Centralbl. f. allg. Path. V 1894; Stenosis aortae congenita, Prager Vierteljahrsschr. 112. Bd. 1871.*
Epstein, *Beitrag zu den Bildungsfehlern des Herzens, Prag. Zeitschr. f. Heilk. VII 1886.*
Förster, *Die Missbildungen des Menschen, Jena 1865.*
Gelpke, *Seltener Fall von angeb. Herzfehler, Basel 1883.*
Gillavry, *De Aetiologie en de Pathogenese der congen. Hartgebreken, I.-D. Leiden 1896.*
Hertwig, *Lehrbuch der Entwicklungsgeschichte, Jena 1893.*
His, *Anatomie menschlicher Embryonen III, Leipzig 1885; Beiträge zur Anatomie des menschlichen Herzens, Leipzig 1886.*
Kollmann, *Abnormitäten im Bereich d. Vena cava inferior, Anat. Anz. VIII 1893 (Lit.).*
v. Krzywicki, *Des Septum membranaceum ventric. cordis etc., B. v. Ziegler VI 1889.*
Kussmaul, *Ueb. die angeb. Enge der Lungenarterienbahnen, Z. f. rat. Med. 1866.*
Lebert, *Verengerung d. Aorta in der Gegend d. Ductus arteriosus, V. A. 4. Bd. 1852.*
Leo, *Entwicklungshemmung des Herzens, Virch. Arch. 103. Bd. 1886; Atresie u. Stenose des Conus der Lungenarterie, Dtsch. med. Wochenschr. 1886.*
Luttich, *Obliteration d. Aorta in der Gegend d. Duct. Botalli, Arch. d. Heilk. XVII 1876.*
Mann, *Cor triloculare biatriatum, Beitr. v. Ziegler VI 1889.*
Marchand, *Missbildungen, in Ahlfeld, Berichte und Arbeiten I 1881—82.*
Martens, *Zwei Fälle von Aortenatresie, Virch. Arch. 121. Bd. 1890.*
Martinotti, *Anomal. numer. delle valv. semilunari, Anat. Anz. I 1886.*
Martinott e Sperino, *Les anomalies numériques des sémilunaires, A. it. de biol. VI 1885.*
Middendorp, *Atresie d. Art. pulmonalis, Internat. Monatsschr. f. Anat. u. Histol. III 1886.*
Orth, *Defect im Septum ventriculorum, Virch. Arch. 82. Bd. 1880.*
Pisenti, *Di una rarissima anomalia della tricuspidale, Lavori dell' ist. an. pat. d. Perugia 1890.*
Preisz, *Beitr. zu der Lehre von den angeb. Herzfehlern, Beitr. v. Ziegler VII 1889.*
Rauchfuss, *Herzmissbildungen; Gerhardt's Handb. d. Kinderkrankheiten IV.*
Rheiner, *Angeborene Herzfehler, Virch. Arch. 146. Bd. 1896.*
Rokitansky, *Die Defecte der Scheidewände des Herzens, 1875.*
Rovere, *Hypoplasie des l. Herzens, Cbl. f. allg. Path. IX 1898.*
Ruge, *Defecte der Vorhofscheidewand, Virch. Arch. 126. Bd. 1891.*
Schichhold, *Stenose der Aorta in d. Geg. des D. Botalli, Münch. med. Woch. 1897 (Lit.).*

Schmalz, Zur Casuistik u. Pathogenese der angeb. Herzfehler, Dtsch. med. Woch. 1888.
Sommerbrodt, Obliteration d. Aorta an d. Einmündung des Duct. art., V. A. 91. Bd. 1883.
Théremin, Et. sur les affections congénitales du coeur, Paris 1895 (106 Fälle, 245 Fig.).
Thoma, Anat. Unters. üb. d. Grösse u. d. Gewicht d. anat. Bestandth. d. Körpers, 1882.
Tönnies, Ueber eine seltene Missbildung des Herzens, Göttingen 1886.
Venturi, Lésions cardiaques rares, Rev. de méd. XIII 1893.
Vierordt, Anatom., physiolog. u. physikal. Daten u. Tabellen, Jena 1893.
Virchow, Die Chlorose u. die damit verbund. Anomalieen am Gefässapparat, Berlin 1872.
Wagner, Congenitale Atresie der A. pulmonalis, I.-D. Giessen 1889.

2. Erworbene Veränderungen der Grösse des Herzens, Atrophie, Dilatation, Hypertrophie und Lipomatose.

§ 5. Die **Verkleinerung des Herzens** beruht im Wesentlichen auf einer **Atrophie der Musculatur und des Fettgewebes** und kommt am häufigsten bei Individuen vor, deren allgemeiner Ernährungszustand hochgradig herabgesetzt und deren Blutmenge verringert ist. Bei senilem Marasmus, Krebskachexie kann das Gewicht des Herzens bis auf die Hälfte des Normalen und darunter sinken. Der Panniculus des atrophischen Herzens ist grossentheils oder auch ganz geschwunden und in ein gallertig aussehendes, dem Schleimgewebe ähnliches, durchscheinendes Gewebe umgewandelt. Die an der Oberfläche des Herzens verlaufenden Gefässe sind in Folge der Verkleinerung der Unterlage mehr oder weniger geschlängelt, die Muskelschicht zufolge der Verkleinerung der Muskelzellen verdünnt, oft durch Pigmentbildung in den Muskeln und durch Verfettung braun oder gelbbraun gefärbt, die Herzhöhle klein, das Endocard durch Zusammenrücken der früher über eine grössere Fläche ausgebreiteten Theile verdickt, weniger durchscheinend als normal.

Die **Vergrösserung des Herzens** wird, von der Entwicklung von Geschwülsten abgesehen, theils durch Dilatation, theils durch Hypertrophie der Musculatur, theils durch Zunahme des subepicardialen Fettgewebes bedingt.

Die **Dilatation des Herzens** ist häufig die Folge von Muskelveränderungen, welche eine grössere Nachgiebigkeit der Musculatur bedingen (Verfettung). In anderen Fällen ist sie durch Hindernisse, welche sich der Entleerung der Herzhöhlen entgegensetzen (Verengerung der Ostien, Verwachsungen der Aussenfläche des Herzens, Lungenerkrankungen, insbesondere chronisches Emphysem und pleuritische Verwachsungen) oder durch Klappenveränderungen, welche bei der Erschlaffung der Kammern und Vorkammern einen Rückfluss des Blutes aus den Arterien in die Ventrikel und aus den Ventrikeln in die Vorhöfe bedingen (Insufficienz der Klappen), verursacht. Die Erweiterung erstreckt sich je nach der Ursache, die ihr zu Grunde liegt, bald nur auf eine Kammer oder Vorkammer, bald auf das ganze Herz und kann einen solchen Grad erreichen, dass der Umfang des Herzens die Grösse des normalen Herzens um das Doppelte überschreitet. Durch local umschriebene Wandveränderungen (ischämische Herzmuskelerweichung, Herzschwiele § 7) können auch örtliche Aussackungen der Herzwand entstehen, welche als Aneurysmen (Fig. 15 *b*) bezeichnet werden.

Die Dilatation des Herzens ist zunächst mit einer Verdünnung der Wand des erweiterten Abschnittes verbunden, doch kann sich an die Dehnung eine Hypertrophie der Musculatur anschliessen, und es

geschieht dies namentlich dann, wenn die Erweiterung durch Erschwerung der Circulation bedingt ist.

Die **Hypertrophie der Herzmusculatur** ist die Folge andauernd erhöhter Arbeitsleistung des Herzens, entwickelt sich indessen nur dann, wenn die an das Herz gestellten Anforderungen ein gewisses Maass nicht überschreiten und der Herzmuskel unter günstigen Ernährungsbedingungen sich befindet. Ursachen einer Steigerung der Herzaction bilden Insufficienz und Stenose der Klappen (vergl. § 9), abnorme Enge der grossen Arterienstämme, Verödung von Nierengewebe, durch welche der Druck im grossen Kreislauf erhöht wird, Lungenerkrankungen (Emphysem, pleuritische Verwachsungen), welche die Circulation im kleinen Kreislauf erschweren, Verwachsungen des Herzbeutels mit dem Herzen und der Lunge, Vermehrung der Blutmenge, nervöse Erregungen und starke körperliche Arbeit. Eine idiopathische Herzhypertrophie, welche als ein Wachsthum des Herzens aus inneren Ursachen anzusehen wäre, ist nicht nachgewiesen, es ist vielmehr die Massenzunahme der Musculatur stets eine symptomatische, d. h. eine, durch irgend welche Einwirkungen bedingte Arbeitshypertrophie. Die Hypertrophie tritt demgemäss auch

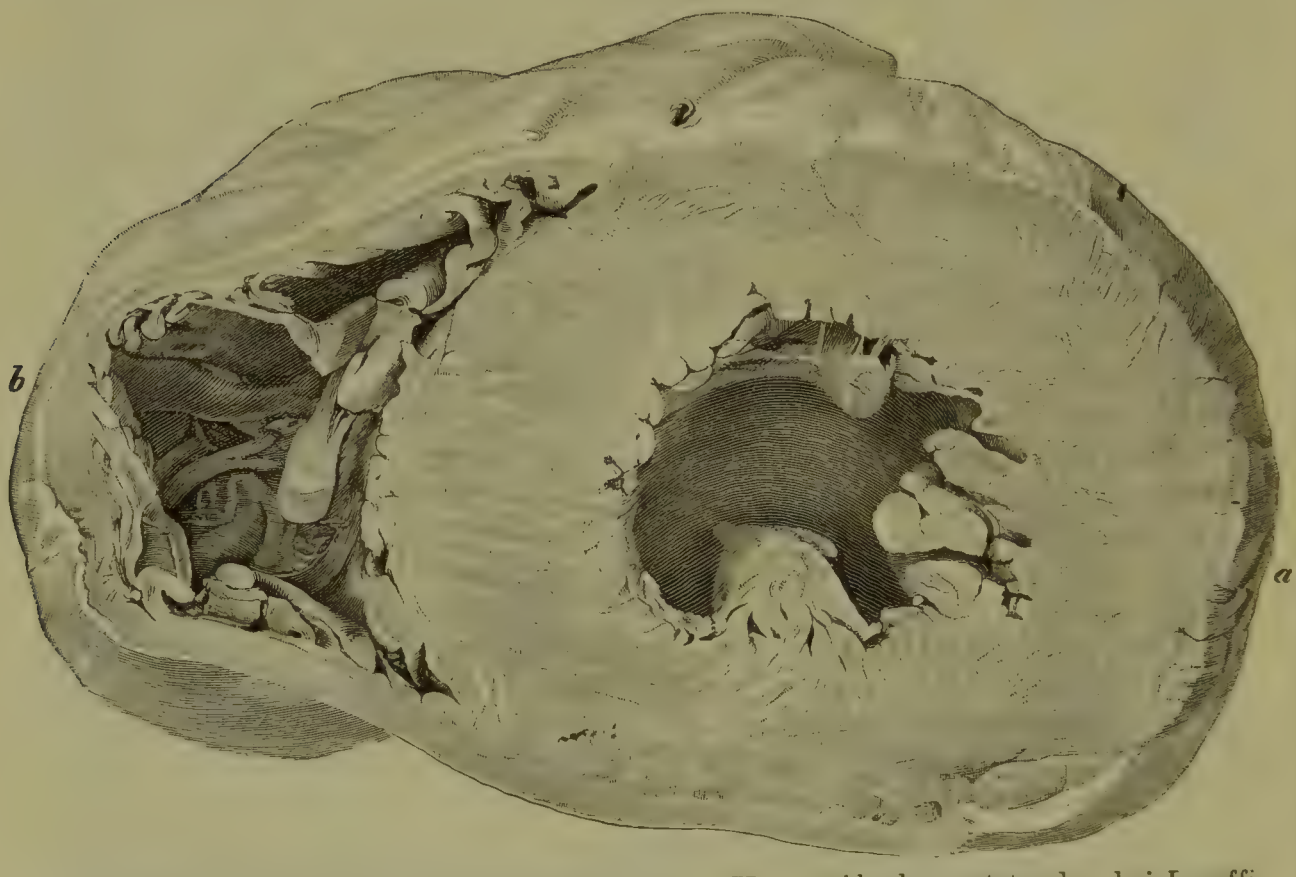

Fig. 10. Hypertrophie des linken Ventrikels, entstanden bei Insufficienz und Stenose der Aortenklappen. *a* Linker, *b* rechter Ventrikel. Querschnitt in natürlicher Grösse.

in demjenigen Theil des Herzens zuerst auf, welchem die erhöhte Arbeitsleistung zufällt, bei Aortenklappenerkrankungen und Nierenschrumpfungen im linken Ventrikel (Fig. 10 *a*), bei Insufficienz und Stenose der Pulmonalklappen und bei Steigerung der Hindernisse im kleinen Kreislauf in dem rechten Ventrikel.

Die Hypertrophie der Musculatur führt zunächst zu einer Ver-

dickung der Vorhof- oder Ventrikelwand (Fig. 10*a*); es nehmen aber auch die Trabekel und die Papillarmuskeln an der Hypertrophie Theil und können an Umfang sehr bedeutend zunehmen. Die Masse eines hypertrophischen Herzens kann das Doppelte eines normalen und mehr erreichen, so dass Herzgewichte von 600 bis 700 g und mehr vorkommen.

Die Hypertrophie des Herzmuskels ist durch eine Vergrösserung der einzelnen Muskelzellen bedingt. Ob auch eine Vermehrung der Muskelzellen sich einstellt, ist schwer zu entscheiden, bei Eintritt der Hypertrophie in den ersten Lebensjahren jedoch nicht unwahrscheinlich.

Die Höhlen hypertrophischer Herzabschnitte sind bald erweitert, bald normal weit, bald enger als normal, und man kann danach excentrische, einfache und concentrische Herzhypertrophieen unterscheiden. Die Herzdilatation kann als erste Folge der Erschwerung des Kreislaufs der Hypertrophie vorausgehen oder in Folge von Muskeldegeneration sich secundär in einem hypertrophischen Herzen einstellen.

Die **Lipomatose des Herzens** tritt als Theilerscheinung einer auch sonst über den Körper verbreiteten Lipomatose auf und ist zunächst durch eine Vermehrung des Herzpanniculus charakterisirt. Höhere Grade der Lipomatose oder Adipositas führen auch zu einer Ablagerung von Fett in den Zellen des intermusculären und des subendocardialen Bindegewebes, so dass die Musculatur von Fettgewebe durchsetzt wird und ein Fettpolster auch am Endocard erscheint. Hochgradige Lipomatose kann die Thätigkeit des Herzmuskels beeinträchtigen.

Literatur über Herzhypertrophie.

Aufrecht, *Alkohol. Myocarditis, Arch. f. klin. Med. 54. Bd. 1895.*
Bamberger, *Ueber Morbus Brightii, Samml. klin. Vortr. v. Volkmann No. 173 1879.*
Bauer u. Bollinger, *Ueber idiopathische Herzvergrösserung, München 1894.*
Bollinger, *Idiopathische Herzhypertrophie. Arb. a. d. path. Inst. in München 1886.*
Goldenberg, *Atrophie u. Hypertrophie d. Muskelfasern d. Herzens, V. A. 103. Bd. 1886.*
Grawitz u. Israël, *Nierenerkrankung und Herzhypertrophie, V. A. 77. Bd. 1879.*
Horwath, *Die Hypertrophie des Herzens, Wien 1897.*
Israël, O., *Nierenerkrank. u. secundäre Veränd. d. Circulationssystems, V. A. 86. Bd. 1881.*
Letulle, *Rech. sur les hypertrophies cardiaques secondaires, Paris 1889.*
Leyden, *Ueber Herzkrankheiten (Dilatation mit fettiger Entartung des Herzmuskels) in Folge von Ueberanstrengung, Zeitschr. f. klin. Med. XI 1886.*
Müller, *Die Massenverhältnisse des menschl. Herzens, Leipzig 1883.*
Riegel, *Druckerhöhung im arter. Gefässsystem bei Nephritis, Z. f. klin. Med. VII 1884.*
Schmidt, *Verhalten des Herzens bei Aneurysmen der Aorta thoracica, Beitr. z. pathol. Anat., Festschr. f. E. L. Wagner, Leipzig 1887.*
Tangl, *Hypertrophie u. physiologisches Wachsthum des Herzens, V. A. 116. Bd. 1889.*
Thoma, *Unters. üb. d. Grösse u. d. Gewicht d. Bestandth. d. menschl. Körpers, Leipzig 1882.*
Zander, *Morbus Brightii und Herzhypertrophie, I.-D. Königsberg 1881.*
Zielonko, *Studien über Hypertrophie des Herzens, Virch. Arch. 62. Bd. 1875.*

3. Die Thrombusbildung im Herzen und die Störungen der Circulation in der Herzwand. Blutungen, ischämische Degeneration der Herzwand und deren Folgen (Herzruptur, Schwielenbildung, Herzaneurysma).

§ 6. Die Herzhöhlen sind nicht selten der Sitz intravitaler Gerinnungen oder fester Abscheidungen aus dem Blute, welche als **Thromben** bezeichnet werden. Eine erste Gruppe derselben verdankt

ihre Entstehung vornehmlich allgemeiner oder localer Schwächung der Herzaction, die zu Verlangsamung oder zu Unregelmässigkeiten der Circulation führt, doch spielen zugleich auch Veränderungen der Innenfläche der Herzwand, zum Theil auch eine stärkere Neigung des Blutes zu Gerinnungen eine für die Localisation und den Beginn der Gerinnung wichtige Rolle. Die Schwächung der Herzthätigkeit und die Wandveränderungen sind durch verschiedene, in den nächsten Capiteln beschriebene Veränderungen des Myocards und Endocards, sowie durch Erweiterung der Herzhöhlen gegeben. Die Gerinnung beginnt mit Vorliebe in den Herzohren und den Recessus, zwischen den Muskeltrabekeln der Herzwand und führt zur Bildung gemischter, oft deutlich geschichteter Thromben, welche sich aus körnigem und fädigem Fibrin und aus rothen und farblosen Blutkörperchen (vergl. § 40 des allg. Th.) zusammensetzen. Kleine Thromben können im Herzohr oder zwischen den Muskeltrabekeln ganz verborgen sein, grössere erheben sich mehr oder weniger über die Herzwand und wachsen durch neue Niederschläge zu polypenartigen Bildungen heran, die demgemäss auch als **Herzpolypen** oder **Fibrinpolypen des Herzens** bezeichnet werden. Die Oberfläche dieser Polypen ist meistens glatt, kann aber auch eine gerippte, oder gekräuselten Wellen ähnlich gestaltete Oberfläche zeigen. Von speckigen, feuchten, elastischen Leichengerinnseln, die aus Fibrin und Blutplasma bestehen, unterscheiden sie sich durch ihre Derbheit, Trockenheit und Brüchigkeit, sowie durch die rothe oder schichtweise zwischen Roth und Gelb wechselnde Färbung, Eigenschaften, die sie auch hinlänglich von den dunkelrothen, weichen, feuchten Cruormassen absondern.

Eine zweite Gruppe hat ihren Sitz vornehmlich an den Klappen, seltener an dem Wandendocard und ist durch locale Wandveränderung degenerativer und entzündlicher Art (vergl. Endocarditis) bedingt und bildet meist **kleine, warzenähnliche, höckerige Auflagerungen** (Fig. 21) die indessen zuweilen auch zu grösseren polypösen Bildungen heranwachsen.

Soweit diese Bildungen kleine Warzen sind, bestehen sie meist lediglich aus körnigem Plättchenfibrin und sind gelblich gefärbt; in grossen, polypösen Bildungen ist dieser körnigen Masse auch fädiges Fibrin aufgelagert, dessen Maschen mehr oder weniger rothe und farblose Blutkörperchen einschliessen.

Die polypösen Thromben der erstgenannten Art erleiden in ihrem Innern nach einer gewissen Zeit meist eine breiige Erweichung und Verflüssigung, die zum Zerfall derselben führen, oft unter Loslösung grösserer, noch nicht verflüssigter Partikel, welche, mit dem Blutstrom verschleppt, embolische Verstopfungen von Gefässen bewirken. Es werden ferner auch ganze Thromben losgelöst und mit dem Blute fortgeführt, doch kann es sich in seltenen Fällen auch ereignen, dass freigewordene rundliche Thromben der Vorhöfe, die bereits eine erhebliche Grösse besitzen, bei Enge des atrioventricularen Ostiums im Vorhofe verbleiben und hier als freie Kugelthromben verharren. Unter Umständen können auch aus Venen stammende Thromben im rechten Vorhof stecken bleiben (Boström) und durch Einlagerung in das atrioventriculare Ostium die Circulation des Blutes erschweren. Eine Substitution der grossen polypösen Thromben durch einwachsendes Bindegewebe findet entweder gar nicht oder nur in unvollkommener Weise statt, am vollkommensten noch bei Thromben der Herzohren.

Die kleinen, warzigen, meist klappenständigen Thromben können ebenso wie die grossen Polypen erweichen und zerfallen und durch Verschleppung zu embolischer Gefässverstopfung führen. Häufig findet hier dagegen auch eine totale oder partielle Substitution durch Bindegewebe sowie auch eine Verkalkung des nicht durch Bindegewebe ersetzten Restes statt (vergl. § 9).

Literatur über Herzthromben.

Arnold, Freie Kugelthromben. Beitr. v. Ziegler VIII 1890.
Aschoff, Ueber den Aufbau der Thromben, Virch. Arch. 130. Bd. 1892.
Boström, Thrombenähnliche Bildungen im Herzen, D. Arch. f. klin. Med. 55. Bd. 1895.
zum Busch, Die Zusammensetzung der Herzthromben, I.-D. Freiburg 1891.
Herz, Aeltere Thromben im Herzen, D. Arch. f. klin. Med. 37. Bd. 1885.
v. Recklinghausen, Freie Kugelthromben, D. Arch. f. klin. Med. 37. Bd. 1885.
Virchow, Thrombose u. Embolie, Ges. Abhandl. Frankfurt 1856.
Zahn, Rippenbildung an Thromben, Internat. Beitr. Festschr. f. Virchow II Berlin 1891.
Ziegler, Bau der endocardit. Efflorescenzen, Verh. d. Congr. f. inn. Med. 1888.

§ 7. Die **Störungen der Circulation im Gebiete der Coronararterien** und **der Herzvenen** können sich zunächst in Zuständen von **Anämie** und **Hyperämie** der Herzwand äussern, von denen die letztere sowohl in diffuser als in herdweiser Ausbreitung sich darbieten kann. Bei **Stauungen im rechten Herzen** und den Körpervenen, wie sie besonders in Folge von Mitralstenose und Insufficienz und von Lungenemphysem auftreten, können auch die Herzvene und deren Aeste sich bedeutend erweitern, und es kann die andauernde Stauung im venösen Kreislauf des Herzens mit der Zeit nicht nur zu Phlebektasie und Phlebosklerose, sondern auch zu vacuolärer und fettiger Degeneration und zu Atrophie von Muskelzellen sowie zu einer Zunahme des Bindegewebes führen.

Stauungsödem des Herzmuskels lässt sich nur sehr selten an der Leiche erkennen, dagegen ist Hydrops des Pericards sehr häufig. Stauungen, Blutveränderungen (Anämie, Leukämie), Infectionen und Intoxicationen führen nicht selten auch zu kleinen oder grösseren **Blutungen**, am häufigsten im pericardialen und endocardialen Gewebe, wo sie kleinere Petechien oder grössere Sugillationen bilden. In gefässhaltigen Klappen können sich kleine Hämatome bilden, insbesondere bei Kindern.

Am wichtigten sind unter den Störungen der Circulation die **Verengerung** und der **Verschluss des Stammes oder von Aesten der Coronararterien**, welche am häufigsten durch Arteriosklerose, d. h. durch Verdickungen der Intima (Fig. 11 *a*) und durch Thrombose, seltener durch Embolie zu Stande kommen.

Verschluss grösserer Aeste oder des Stammes der Coronararterien kann sofortigen Tod durch Aufhebung der Herzthätigkeit zur Folge haben, doch kommt es häufiger vor, dass der Tod erst nach Verlauf von Stunden und Tagen eintritt, wobei sich alsdann eine **ischämische, degenerative Nekrose des Herzmuskels** einstellt, in deren Gebiet das Gewebe charakteristische Veränderungen eingeht. Bei Verschluss kleinerer Gefässe oder bei rascher Wiederherstellung der Circulation in einem mehr oder minder grossen Theil des Verstopfungsbezirks durch collateralen Blutzufluss kann das Leben nach vorübergehender Störung der Herzfunction auch erhalten bleiben, so dass der Erkrankungsherd zur **Vernarbung** kommt.

Am häufigsten betrifft die ischämische Nekrose die untere Hälfte des linken Ventrikels, kann indessen an jeder anderen Stelle vorkommen und kann successive an verschiedenen Stellen der Herzwand auftreten.

Sind nach dem Verschluss einer Arterie nur ein bis mehrere Tage vergangen, so zeigt sich im Gebiet der Nekrose eine mattgelbe Verfärbung des Herzmuskels, zu welcher weiterhin eine Erweichung sich hinzugesellt, so dass man den Process als **ischämische Myomalacie** bezeichnen kann.

Zuweilen stellen sich in einem Theil des Verstopfungsgebietes auch Blutungen ein, so dass der Erkrankungsherd zu einem Theil das Bild eines **hämorrhagischen Infarktes** bietet.

Reicht die Muskelnekrose bis an das Epicard, so stellen sich an letzterem schon vom zweiten Tage an Trübungen der Oberfläche ein, bedingt durch Auflagerungen von Fibrin, ein Zeichen, dass sich zur Muskelnekrose eine **Pericarditis** hinzugesellt hat. Erreichen die Gewebsdegeneration und Nekrose auch das Endocard, so können sich an der veränderten Stelle mehr oder weniger umfangreiche **Thromben** bilden. Wird die Wand im Gebiete der Nekrose morsch, so dass sie dem Blutdruck nicht mehr Widerstand leisten kann, so kann es zur **Ruptur des Herzens** (Fig. 11 *b*) kommen, wobei je nach der Grösse und dem Verlauf der Rissstelle das Blut bald rascher, bald langsamer in den Herzbeutel austritt und diesen schliesslich mächtig ausdehnt. Zugleich wühlt sich das Blut von der Rissstelle aus auch in das benachbarte morsche Muskelgewebe.

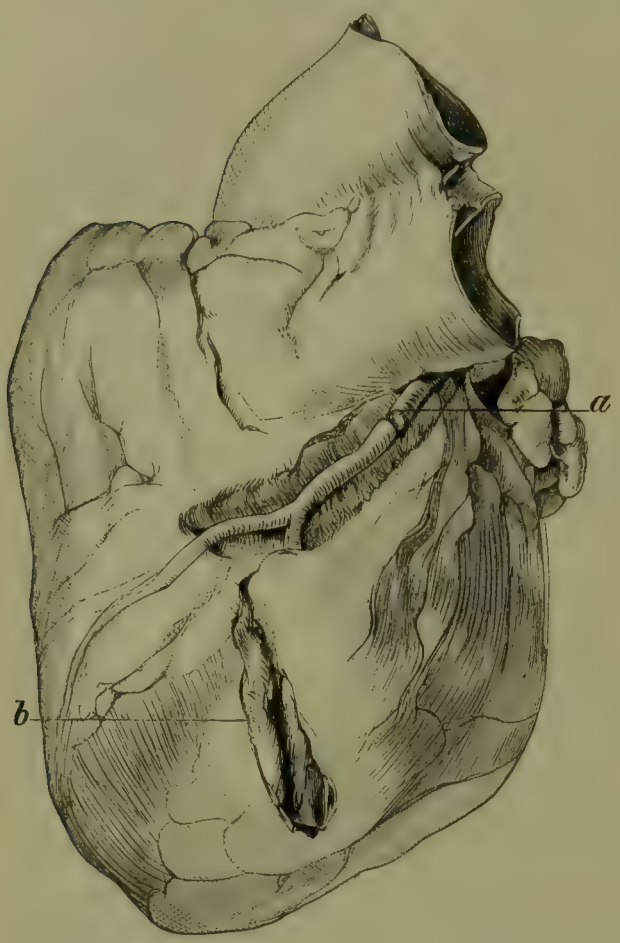

Fig. 11. Ruptur des Herzens in Folge arteriosklerotischer Myomalacie. *a* Durch Sklerose und Thrombose verschlossener absteigender Ast der linken Coronararterie. *b* Ruptur.

Im gelben Verfärbungsgebiet des Muskels constatirt das Mikroskop theils eine Nekrose der Muskelzellen, kenntlich an dem Verlust der Kerne und der Querstreifung (Fig. 12 *a*) oder auch an der Zerklüftung und dem Zerfall derselben (Fig. 13 *b c*), theils auch Verfettung der Muskelzellen, kenntlich an dem Auftreten zahlreicher Fetttröpfchen (Fig. 12 *b*) im Inneren der Muskelzellen. Daneben können auch vacuoläre Degeneration des Protoplasmas, Kernanschwellungen (Fig. 13 e_1) und Anderes vorkommen. Das Bindegewebe ist theils erhalten, theils kernlos (Fig. 13 *d*), bei Blutungen mit rothen Blutkörperchen durchsetzt.

Schon frühzeitig stellen sich als Reaction auf die Nekrose die Erscheinungen einer **Myocarditis**, oft auch einer Pericarditis und

Endocarditis ein, kenntlich an dem Auftreten von Exsudaten, deren zellige Bestandtheile in der Musculatur in die Spalträume des Bindegewebes sich einlagern (Fig. 12 *c*).

Der weitere Verlauf ist nunmehr durch Zerfall, Verflüssigung und Resorption der abgestorbenen Muskelfasern einerseits, durch Bildung von Granulations- und Narbengewebe andererseits charakterisirt. Ein



Fig. 12. Arteriosklerotische ischämische Nekrose des Myocards 85 Stunden nach Verschluss einer Arterie (Flemm. Safr.). *a* Nekrotische, *b* verfettete Muskelfasern. *c* Bindegewebe mit verfetteten Eiterkörperchen. Vergrösserung 300.

örtlicher Wiederersatz der Musculatur findet nicht statt. Mit dem Schwunde der verfetteten und nekrotischen Muskelfasern und mit dem Auftreten des Granulationsgewebes gewinnen die Herde mehr und mehr graues oder graurothes feuchtes Aussehen; mit der Bildung des Narbengewebes werden sie weiss, es bildet sich eine **Herzschwiele**, welche der rothbraunen Musculatur eingelagert ist, oder dieselbe über mehr oder minder grosse Gebiete ganz ersetzt, so dass die Herzwand an der betreffenden Stelle wesentlich nur aus derbem Bindegewebe besteht. Die Bildung des Granulationsgewebes erfolgt durch Wucherung des Muskelbindegewebes unter gleichzeitiger Emigration von Leukocyten. Das nöthige Blut erhält das Granulationsgewebe durch Zufuhr aus collateralen Blutgefässen und durch Bildung neuer Gefässe. In der Zeit der Resorption der Zerfalls-

Fig. 13. Arteriosklerotische Myomalacie. Schnitt durch ein theilweise nekrotisches Muskelbündel (M. Fl. Häm. Glyc.). *a* Querschnitt durch normale, *b* durch zerfallende Muskelzellen. *c* Total zerfallene Muskelzellen. *d* Kernloses Bindegewebe. *e* Querschnitte normaler, e_1 geschwollener Muskelkerne. Vergr. 200.

producte findet man fetthaltige Leukocyten (Fig. 12 *c*) und Fibroblasten. Bei voraufgegangener Blutung bilden sich im Gewebe Hämosiderinschollen und Körner, sowie Pigmentkörnchenzellen. Die fertige Herzschwiele (Fig. 14 *a b*) besteht aus derbem, zellarmem, zuweilen stellenweise pigmenthaltigem Bindegewebe. Pericard und Endocard produciren, falls sie an der Entzündung mitbetheiligt sind, ebenfalls Granulations- und Narbengewebe und gewinnen dadurch zum Schluss ebenfalls eine weisse, schwielige Beschaffenheit.

Haben sich in Folge von ischämischer Muskelnekrose grosse, die ganze Wand durchsetzende Herzschwielen gebildet, eine Veränderung, die namentlich in der Spitze des linken Ventrikels und in den daran angrenzenden Theilen vorkommt (Fig. 14) so nimmt die häutige, muskellose oder muskelarme Herzwand an den Contractionen des Herzens keinen Antheil, kann sich dagegen im Laufe der Zeit unter dem Ein-

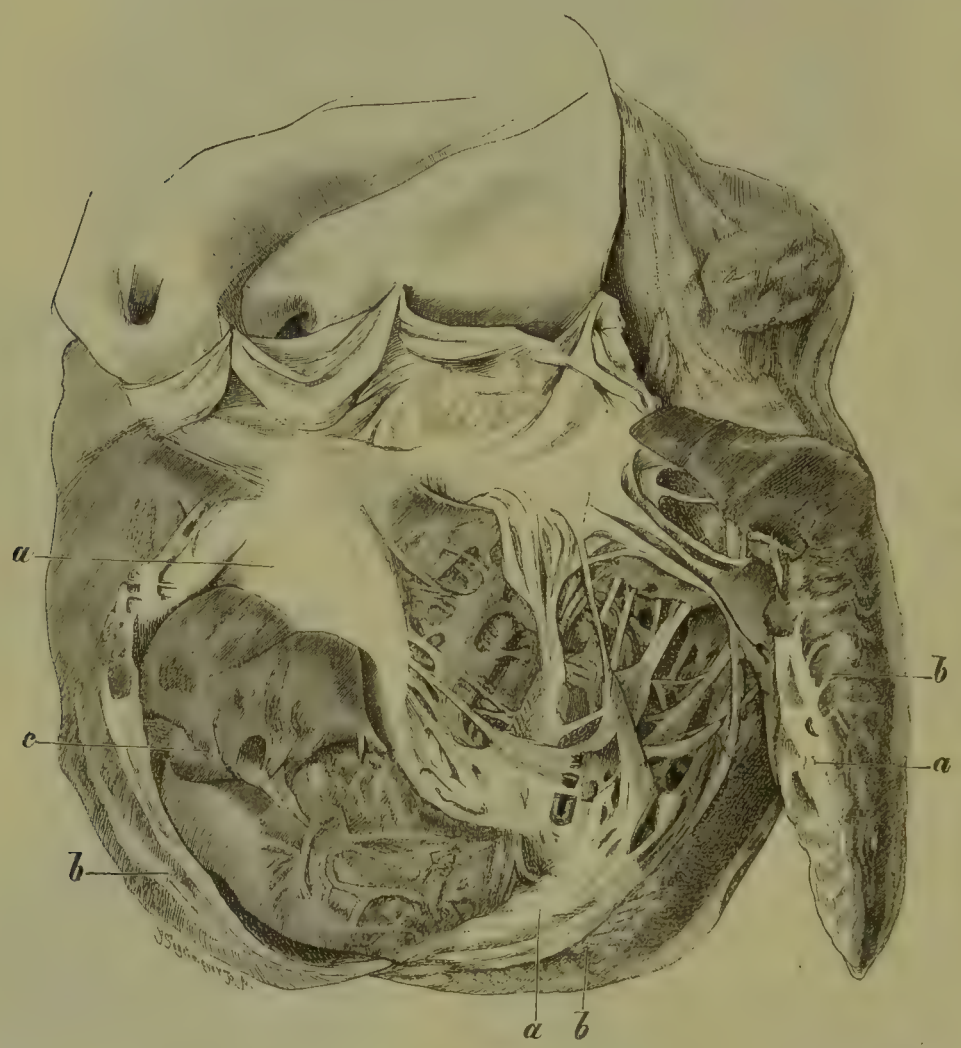

Fig. 14. Schwielige Entartung und aneurysmatische Ausbuchtung der Herzwand mit Thrombusbildung. *a* Schwielig verdicktes Endocard. *b* Schwielig entartetes Myocard. *c* Thrombus. $^2/_3$ der nat. Gr.

fluss des Blutdruckes ausbuchten. Bildet sich dadurch eine sichtbare Aussackung nach aussen, oder nach dem anderen Ventrikel hin, so bezeichnet man die Bildung als **partielles Herzaneurysma** (Fig. 15 *b*). Manchmal nur klein und in seinen Dimensionen etwa einer Walnuss entsprechend, kann es in anderen Fällen eine bedeutende Grösse er-

langen und schliesslich zur Ursache mangelhafter Entleerung des Herzblutes und zur Bildung von Thromben (Fig. 14*c*) an der Innenfläche der Bucht werden. Unter Umständen kann das Gewebe der Schwielen verkalken.

In seltenen Fällen kommen **partielle Herzaneurysmen** zur Beobachtung, ohne dass krankhafte Processe eine schwielige Entartung der Herzwand verursachen. Am häufigsten kommt dies an der Pars membranacea septi ventriculorum vor, welche dabei nach dem rechten Ventrikel vorgewölbt wird und unter Umständen einreisst. Als Ursache dieser Bildung werden von den Autoren abnorme Ausdehnung der Pars membranacea, vermehrter Druck im linken Ventrikel und Zugwirkung der Tricuspidalis, Atheromatose und entzündliche Erkrankung der Wandungen angeführt. Etwas seltener sind nach dem rechten Herzen sich vorwölbende und z. Th. ebenfalls berstende Aneurysmen des rechten und des hinteren Sinus Valsalvae, noch seltener Aneurysmen an beliebigen anderen Stellen, welche durch angeborene locale Dünnheit der Herzwand bedingt sind. Als Missbildungen kommen auch herniöse Ausstülpungen des Endocards zwischen den Muskelbalken der Muskelwand vor.

Fig. 15. Particlles chronisches Herzaneurysma als Folgezustand arteriosklerotischer Myomalacie und Schwielenbildung. *a* Coronararterie mit hochgradig verdickter Intima und verengtem Lumen. *b* Aneurysma.

Literatur über die Folgen von Circulationsstörungen in der Herzwand.

***Banti**, Ursachen d. Compensationsstörung bei Klappenfehlern, Cbl. f. a. Path. VI 1895.*
***Beck**, Entstehung d. Herzruptur u. d. chron. Herzaneurysma, B. v. Ziegler II 1888.*
***Böttger**, Ueber die spontanen Rupturen des Herzens, Arch. d. Heilk, IV 1863.*
***Boström**, Thrombenähnl. Bildungen im Herzen, D. Arch. f. klin. Med. 55. Bd. 1895.*
***Budor**, Oblitérations des artères cardiaques et lésions du myocarde, Paris 1888.*
***Cohnheim** u. **v. Schulthess**, Folgen d. Kranzarterienverschliessung, V. A. 85. Bd. 1882.*
***Huber**, Einfluss d. Kranzarterienerkrankung auf das Herz, V. A. 89. Bd. 1882.*
***Huchard**, Maladies du coeur et des vaisseaux, Paris 1893.*
***v. Kahlden**, Klappenhämatom des Herzens, Beitr. v. Ziegler, XXI 1897 (Lit.).*
***Kolster**, Myomalacia cordis, Skand. Arkiv IV 1892.*
***Leyden**, Ueber die Sklerose der Coronararterien und die davon abhängigen Krankheitszustände, Zeitschr. f. klin. Med. III 1884, u. Dtsch. med. Wochenschr. 1885.*
***Meyer, G.**, Z. Kenntniss d. spontanen Herzruptur, Dtsch. Arch. f. klin. Med. 43. Bd. 1888.*
***Nicolle**, Les grandes scléroses cardiaques, Paris 1890.*
***Pernice**, Ateroma dell' aorta e sclerosi del miocardio, Arch. p. le Sc. Med. XI 1887.*
***Quain**, On fatty diseases of the heart, London 1885.*
***Robin** et **Juhel-Rénoy**, De la dégénérescence calcaire du coeur, Arch. gén. de méd. 1885.*
***Steven**, Fibroid degeneration of the heart, Journ. of Path. II 1893.*
***Weigert**, Die pathol. Gerinnungsvorgänge, Virch. Arch. 79. Bd. 1880.*
***Ziegler**, Die Ursachen der Nierenschrumpfung, D. Arch. f. klin. Med. 25. Bd. 1879; Ueber Myomalacia cordis, Virch. Arch. 90. Bd. 1882.*

4. Die Veränderungen des Endocards.

§ 8. Das **Endocard** bildet eine zarte, membranöse Auskleidung des Herzens aus gefässarmem Bindegewebe. Die Klappensegel sind Bestandtheile des Endocards, welche an der Aorta und Pulmonalis gefässlos, an der Mitralis und Tricuspidalis dagegen gefässhaltig sind. Die Sehnenfäden werden von den Papillarmuskeln aus mit feinen Gefässen versehen.

Das Endocard ist nicht selten der Sitz **degenerativer Veränderungen**, welche bald das Wandendocard, bald die Klappen betreffen und an letzteren Stellen nicht selten zu einer Störung der Klappenfunctionen führen.

Die häufigste Entartung ist die **fettige Degeneration**, die herdweise auftritt und zur Bildung weisser Flecken führt, die namentlich an den Klappensegeln vorkommen. Die Verfettung stellt sich zunächst an den Bindegewebszellen und dem Oberflächenendothel ein, deren Protoplasma von Fetttröpfchen durchsetzt wird. In höheren Graden der Entartung erscheinen die Spalträume des Bindegewebes (Fig. 16) mit Fetttröpfchen verschiedener Grösse ganz erfüllt. Sie kommt bei bejahrten Individuen, deren Gefässsystem auch sonst Veränderungen zeigt, sehr häufig vor, ist aber auch bei jungen Individuen nicht

Fig. 16.

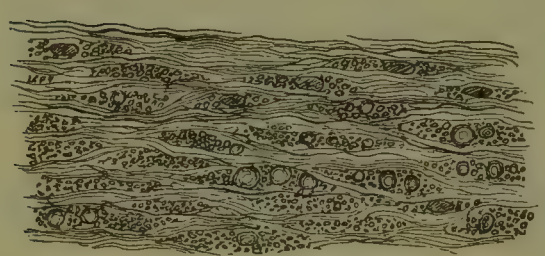

Fig. 17.

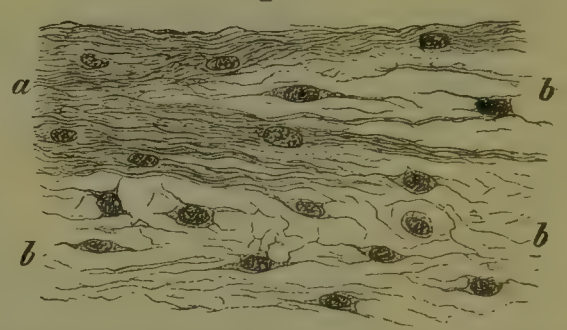

Fig. 16. Durchschnitt durch das verfettete Endocard des grossen Mitralsegels von einem Kinde, das an Scorbut gestorben war (Osmiums. Glyc.). Vergr. 350.

Fig. 17. Schleimige Degeneration des Bindegewebes der Aortenklappen (Osmiums. Glyc.). *a* Bindegewebe. *b* Schleimgewebe. Vergr. 350.

selten und kann sich bei den verschiedensten Erkrankungen, wie chronischen Herzleiden, Anämie, Marasmus, Intoxicationen, Infectionen etc. vorfinden.

Schleimige Degeneration des endocardialen Gewebes kommt namentlich in höherem Alter sowie bei Anwesenheit pathologischer Klappenverdickungen vor und hat ihren Sitz fast ausschliesslich an den Klappen. Sie tritt meist herdweise auf und führt zur Bildung circumscripter Verdickungen und Prominenzen an den Schliessungsrändern der Klappen, welche eine gallertige Beschaffenheit zeigen und entweder aus einem zellenhaltigen Schleimgewebe (Fig. 17 *b*) oder aus einer zellenlosen Schleimmasse bestehen. Im ersten Falle sieht das Gewebe dem Gallertgewebe der Klappen des embryonalen Herzens ähnlich.

Häufig tritt die Verschleimung mit Verfettungszuständen combinirt auf.

Sklerotische, hyaline Entartungen des Klappenbindegewebes treten namentlich an den Schliessungsrändern der Klappen auf und

kommen im höheren Alter sehr häufig vor. Sie führen zu Klappenverdickungen, innerhalb welcher das Gewebe äusserst dicht, nur undeutlich gestreift oder auch vollkommen homogen ist und nur spärliche und kleine oder auch gar keine zelligen Elemente mehr enthält. Besonders geneigt zu Sklerosen sind Klappen, welche durch vorausgegangene Endocarditis eine fibröse Verdickung erlitten haben (vergl. § 9).

Verkalkung des Klappenbindegewebes kommt besonders in verdickten Klappen vor, deren Bindegewebe hyalin entartet und verfettet ist, und führt zur Bildung weisser, harter Einlagerungen, welche die Beweglichkeit der Klappen in hohem Maasse beeinträchtigen können.

Nicht selten verbindet sich die Sklerose des Klappengewebes mit Verfettungs-, Verschleimungs- und Verkalkungsprocessen, und es kann sich schliesslich ein **nekrotischer Zerfall** des entarteten Gewebes einstellen, so dass sich im Gewebe Erweichungsherde und nach Durchbruch derselben Geschwüre bilden, in deren Umgebung alsdann wieder Wucherungsvorgänge, zuweilen auch eine Infiltration mit Leukocyten sich einstellen. Die Combination dieser Entartungsvorhänge wird gewöhnlich als **atheromatöse Entartung** bezeichnet.

Wird durch irgend welche Vorgänge die Beschaffenheit des oberflächlichen Gewebes verändert, oder entstehen an der Oberfläche Unebenheiten und Rauhigkeiten, so können sich an den betreffenden Stellen **feinkörnige Thromben** in Form kleiner umschriebener, gelblicher oder röthlicher, oft als endocarditische Efflorescenzen (vergl. § 9) bezeichneter Knötchen (Fig. 18 *b*) auflagern, und es dürfte

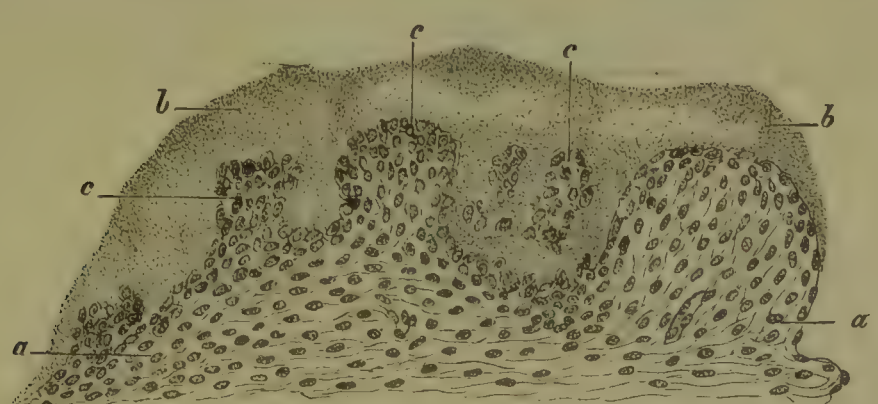

Fig. 18. In Klappenthromben eindringende Wucherungen des Endocards einer leicht verdickten und vascularisirten Aortenklappe (M. Fl. Karm.). Mann von 49 Jahren. *a* Hypertrophisches Bindegewebe der Klappe mit Gefässen. *b* Körnige Thromben. *c* Zellig-fibröse Excrescenzen. Vergrösserung 60.

dies wohl namentlich dann geschehen, wenn die Circulation unregelmässig oder schwach wird. Solche Auflagerungen kommen in Form kleiner gelblicher oder röthlichgelber Knötchen oder höckeriger Wärzchen am häufigsten an den Klappen vor, wo sie sowohl am Schliessungsrande als an den der Herz- und der Gefässwand zugekehrten Flächen sitzen können. Werden sie nicht wieder abgespült, so stellt sich am Orte, wo sie dem Endocard aufsitzen, allmählich eine Wucherung (Fig. 18 *c*) ein, welche in die Thromben eindringt und zu einer mehr oder minder weitgehenden Substitution der Thromben durch Keim- und Bindegewebe führt. Es ist wohl nicht zu bezweifeln,

dass manche **allmählich sich einstellende Klappenverdickungen** die Folgezustände öfters sich wiederholender Thrombose sind. Etwas grössere Thromben können auch zum Theil verkalken, und es kommen Fälle vor, in denen die Klappentaschen der Aortensegel eine mehr oder minder grosse Zahl verkalkter, oft unregelmässig gestaltete, zackige, festsitzende Auswüchse darstellender Thromben enthalten (vergl. § 9).

Geringfügige **amyloide Entartung** der bindegewebigen Theile der Herzwand kommt nicht selten vor und tritt unter den nämlichen Bedingungen auf, wie die amyloide Degeneration anderer Organe. Hochgradige Entartung, die ohne Jod- oder Methylviolettreaction erkennbar ist, ist dagegen selten, doch sind Fälle beobachtet (Heschl, Ziegler, Wild), in denen sich sowohl im Bindegewebe des Endocards als des Myocards und des Epicards hyaline Platten und Stränge sowie hyaline Knötchen gebildet hatten, welche theils aus amyloiden, theils aus hyalinen Schollen, die keine Amyloidreaction gaben, bestanden (vgl. § 68 des allg. Th.).

Weisse bindegewebige Verdickungen des Endocards, welche an den Klappen den freien Rand einnehmen, oder im linken Ventrikel und Vorhof weisse Flecken und Streifen an den Aussenwänden oder am Septum ventriculorum bilden und an letzterer Stelle oft einen bogenförmigen Verlauf zeigen, ebenso wie auch manche fibröse Entartungen der Muskeltrabekeln des linken Herzens glaubt Zahn als Folgen von Insufficienz der Klappen ansehen zu dürfen, und er nimmt an, dass der rückläufige Blutstrom da, wo er über den Klappenrand fliesst oder wo er anprallt das Endocard mechanisch reize und die Entwickelung einer bindegewebigen Hyperplasie auslöse. Dieser Anschauung kann ich nicht beipflichten, halte vielmehr die betreffenden bindegewebigen Verdickungen theils für Folgen der oben beschriebenen Entartungen und thrombotischen Auflagerungen, theils für Folgen von Klappen- und Wandendocarditis (vgl. § 9). Die Reibungen des normalen Blutstromes sind sicherlich nicht schwächer als diejenigen des rückläufigen und verursachen trotzdem keine Bindegewebshyperplasie. Die genannte schwielige Verdickung kann auch vorkommen ohne Klappeninsufficienz und kann andererseits bei Klappeninsufficienz fehlen.

Literatur über Degeneration des Endocards und über den Bau der Klappen.

Coën, *Gefässe der Klappen, Arch. f. mikr. Anat. XXVII 1886.*
Darier, *Les vaisseaux des valvules, Arch. de phys. II 1888.*
Heschl, *Amyloidentartung des Herzmuskels, Wiener med. Wochenschr. 1870.*
Honegger, *Beitr. z. Kenntniss d. deg. u. entzündl. Veränd. d. Intima, I.-D. Zürich 1882.*
v. Kahlden, *Klappenhämatom des Herzens, Beitr. v. Ziegler XXI 1897 (Lit.).*
Kyber, *Unters. üb. amyloide Degeneration, Dorpat 1871, und Virch. Arch. 81. Bd. 1880.*
Soyka, *Amyloidentartung des Herzmuskels, Prag. med. Wochenschr. 1876.*
Wild, *Amyloide u. hyaline Degeneration des Bindegewebes, Beitr. v. Ziegler I 1885.*
Zahn, *Anat. Zeichen v. Herzklappeninsufficienz, Verh. d. Congr. f. inn. Med., Wiesbaden 1895.*
Ziegler, *Ueber den Bau und die Entstehung endocarditischer Efflorescenzen, Verhandl. des III. Congresses f. inn. Med., Wiesbaden 1888.*

§ 9. Als **Endocarditis** bezeichnet man eine entzündliche Erkrankung des Endocards, welche sich unter dem Einfluss eines in die Blutbahn eingedrungenen Entzündungserregers entwickelt. Der häufigste Sitz der Erkrankung sind die Klappen, doch kann sich dieselbe auch an anderen Stellen des Endocards localisiren.

Die Endocarditis ist häufig eine Secundäraffection, welche sich an entzündliche Processe in anderen Organen, z. B. an Wundeiterungen, eitrige Hautentzündungen, Angina, Osteomyelitis, Arthritis, Peritonitis, Pneumonie anschliesst. Nicht selten bildet indessen die Endocarditis die erste Localisation einer eingetretenen Infection, so dass also der Entzündungserreger am Orte seines Ein-

tritts in den Körper nicht immer auch schon erkennbare Gewebsveränderungen setzt. An die Endocarditis schliessen sich nicht selten embolische Gefässverstopfungen und metastatische Entzündungen in anderen Organen, namentlich in der Niere, der Milz, dem Gehirn und der Haut an.

Die **Aetiologie der Endocarditis** ist keine einheitliche, dieselbe wird vielmehr durch **verschiedene Bakterien** verursacht, und zwar theils durch Bakterien, welche auch andere entzündliche Organerkrankungen verursachen, theils durch Bakterien, welche bisher bei anderen infectiösen Krankheiten nicht beobachtet wurden. Von den ersteren sind der Staphylococcus pyogenes aureus, der Streptococcus pyogenes, der Diplococcus pneumoniae und der Gonococcus die wichtigsten. Von anderswo bis jetzt nicht beobachteten Bakterien sind sowohl Kokken als Bacillen beschrieben worden, und zwar von Weichselbaum Micrococcus endocarditidis rugatus, Microc. end. capsulatus, Bacillus endoc. griseus, Bac. endoc. capsulatus und ein nicht cultivirbarer Bacillus, von Fränkel und Sänger ein unbeweglicher fötider Bacillus.

Befunde von Tuberkelbacillen in den endocarditischen Auflagerungen bei tuberkulösen Individuen sind sehr wahrscheinlich meist nur als secundäre Ansiedelungen anzusehen, doch ist zu bemerken, dass auch Tuberkel in den Klappen vorkommen und von Thromben überlagert sein können. Syphilitische Endocarditis ist sehr selten.

Die **Wirkung der Bakterien** am Orte ihrer Ansiedelung dürfte wohl in allen Fällen eine mehr oder weniger tiefgreifende Degeneration des befallenen Gewebes sein. Dringen die Bakterien (Fig. 19 *b*) von der Oberfläche in die Tiefe des endocardialen Gewebes vor, so kommt es in manchen Fällen zu einer mehr oder minder umfangreichen Ne-



Fig. 19. Staphylokokken-Endocarditis der Aortenklappen (Alk. Gram. Vesuvin). *a* Normales Klappengewebe. *b* Kokkenhaufen. *c* c_1 Nekrotisches kernloses Gewebe. *d* Körnige Plättchenthromben. *e* Fädiges Fibrin mit Leukocyten. *f* Rothe Blutkörperchen. Vergr. 40.

krose, so dass das von den Bakterien durchzogene Gewebe seine Kerne (Fig 19 cc_1) verliert. In Folge der Veränderungen, welche die chemisch-physikalische Beschaffenheit des Gewebes durch die Ansiedelung und Verbreitung der Bakterien erleidet, pflegen sich an der Oberfläche der inficirten Stellen sehr bald Thromben niederzuschlagen, und zwar meist feinkörnige Plättchenthromben (Fig 19 *d*), welche keine zelligen Elemente einschliessen. Zuweilen bleiben an diesen weiterhin Leukocyten und rothe Blutkörperchen (Fig. 19 *f*) hängen, und es scheidet sich zugleich auch fädiges Fibrin (*e*) ab, so dass nunmehr aus verschiedenen Bestandtheilen zusammengesetzte gemischte Thromben entstehen.

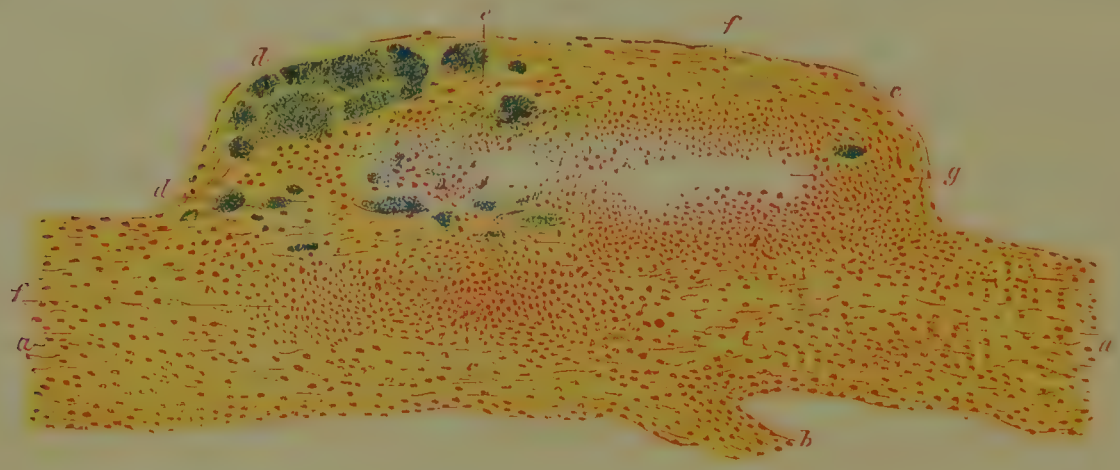

Fig. 20. Pustulöse Staphylokokken-Endocarditis der Tricuspidalklappe, entstanden nach Infection einer Wunde am linken Fuss (Alk. Gram. Vesuvin). *a* Gewebe des hinteren Segels der Mitralis. *b* Sehnenfaden. *c* Pustulöse Erhebung der Mitralis. *d* Staphylococcus pyogenes aureus. *e* Mit Eiterkörperchen untermischter Staphylococcus. *f* Eiterkörperchen ohne Kokken. *g* Kleiner Abscess. Vergr. 60.

Im gefässlosen Klappengewebe der Aorten- und Pulmonalklappen pflegen entzündliche Infiltrate erst spät zu erscheinen (Fig. 19), indem die Leukocyten von der Basis der Klappen aus einwandern müssen. Sitzen dagegen die Bakterienherde im gefässhaltigen Theile der Mitral- und Tricuspidalklappen (Fig. 20), so stellen sich bald entzündliche Exsudationen ein, denen zu Folge das lädirte Klappengewebe mehr oder weniger dicht mit Zellen infiltrirt wird (Fig. 20 *e*, *f g*).

Fig. 21. Endocarditis verrucosa der Aortenklappen.

Die ersten, mit blossem Auge sichtbaren Veränderungen bestehen in einer oft kaum wahrnehmbaren Trübung der ergriffenen Stelle.

Für den weiteren Verlauf der Endocarditis ist wesentlich der Um-

fang der Gewebsdegeneration und Nekrose, welche die Bakterien verursachen, maassgebend, doch kommt auch noch die Intensität der danach sich einstellenden Entzündung, sowie die Ausdehnung und das Verhalten der Thromben in Betracht.

Ist der Umfang der Gewebsdegeneration und Nekrose nur gering, und bleibt die erkrankte Stelle von Thromben bedeckt, welche in Form einzelner kleiner, warziger, gelblicher oder röthlicher Höcker oder in Gruppen und Reihen von solchen über die Oberfläche vorragen, so erhält man das Bild der als **Endocarditis verrucosa** (Fig. 21) bezeichneten Herzentzündung. Bilden sich etwas umfangreichere knollige polypöse und zottige Auflagerungen, so kann man sie als **Endocarditis polyposa** und **villosa** (Fig. 22 c und Fig. 24 *b*) bezeichnen. Sind die Nekrosen

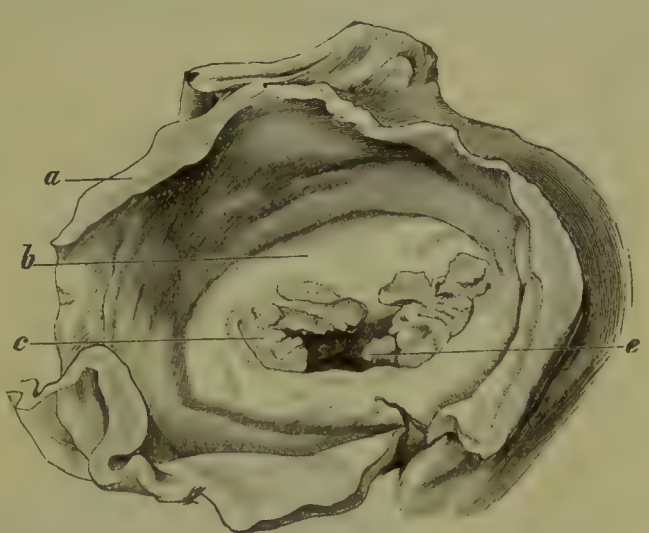

Fig. 22. Endocarditis villosa. Mitralklappe mit frischen endocarditischen Thromben, von dem Vorhofe aus gesehen. *a* Vorhofwand. *b* Hinteres Klappensegel. *c* Thrombus. *e* Ostium atrioventriculare. Natürl. Gr.

umfangreicher, und wird das nekrotische Gewebe sammt den darüber lagernden Thromben abgestossen, so dass geschwürige Defecte sichtbar werden (Fig. 23 *e*, *d*, *f*), so erhält man das Bild der **Endocarditis**

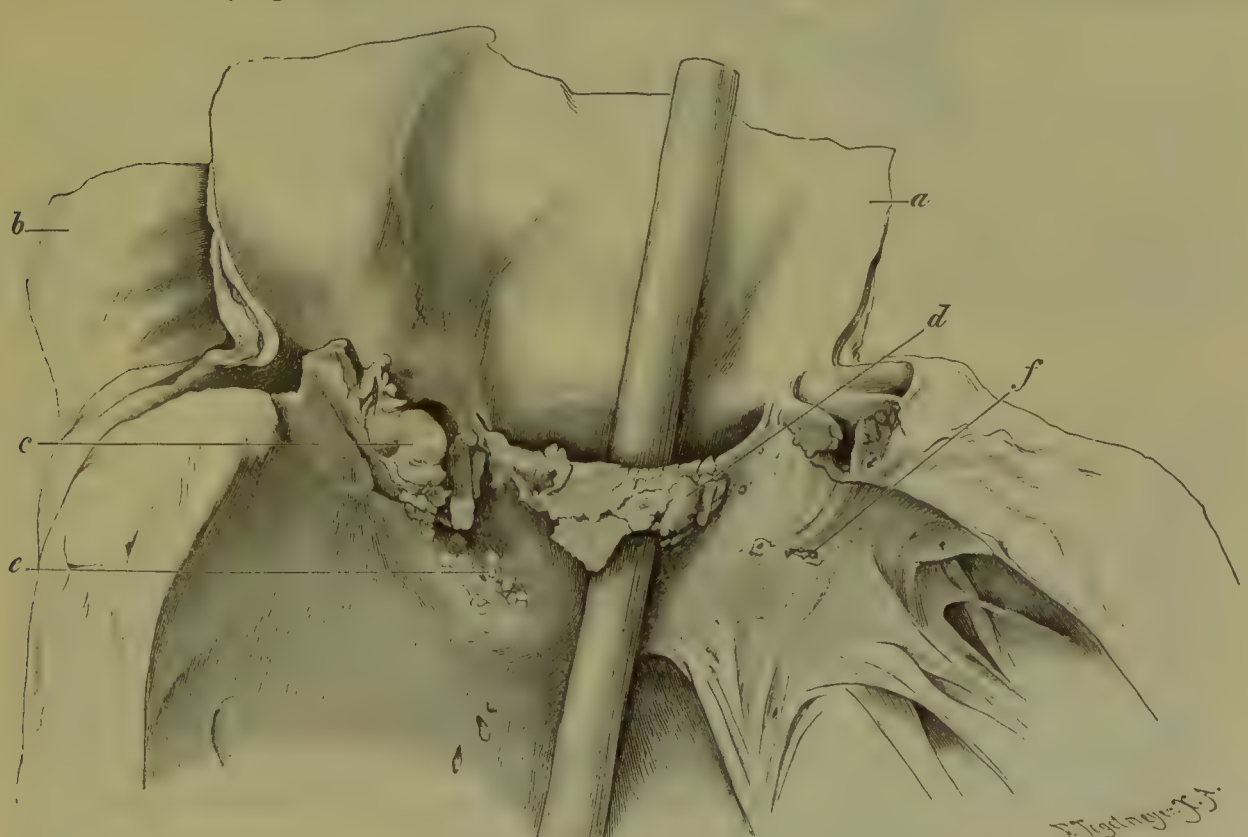

Fig. 23. Endocarditis ulcerosa aortae mit Geschwüren, Klappenperforation und Klappenthromben. *a* Aorta. *b* Pulmonalis. *c* Mit Thromben besetztes Klappensegel. *d* Perforirtes und mit Thromben besetztes Klappensegel. *e* Geschwüre am Septum ventriculorum. *f* Geschwüre an der Ventrikelfläche des grossen Mitralsegels. Natürl. Grösse.

ulcerosa s. diphtheritica. Werden im Gewebe steckende Eiterherde sichtbar, so kann man den Process als **Endocarditis pustulosa** (Fig. 20) bezeichnen.

Geschwürsbildung und warzige Thrombenbildung können sich in der mannigfaltigsten Weise combiniren (Fig. 23), und zwar vornehmlich dadurch, dass die Ränder der Geschwüre (Fig. 23 *c*, *d* u. Fig. 24 *b*) sich wieder mit Thromben bedecken, doch ist zu bemerken, dass diese Thromben meist grösser und plumper sind als bei der Endocarditis verrucosa, und dass sie oft eine zottige Beschaffenheit besitzen.

Die Endocarditis tritt, wie schon erwähnt, am häufigsten an den Klappenapparaten, seltener am Wandendocard des linken Herzens, noch seltener am Endocard des rechten Herzens auf, letzteres noch am häufigsten dann, wenn die Endocarditis nach Wundinfection sich einstellt. Im Verlaufe linksseitiger Klappenendocarditis können sich auch warzige Auflagerungen an den Klappen des rechten Herzens bilden.

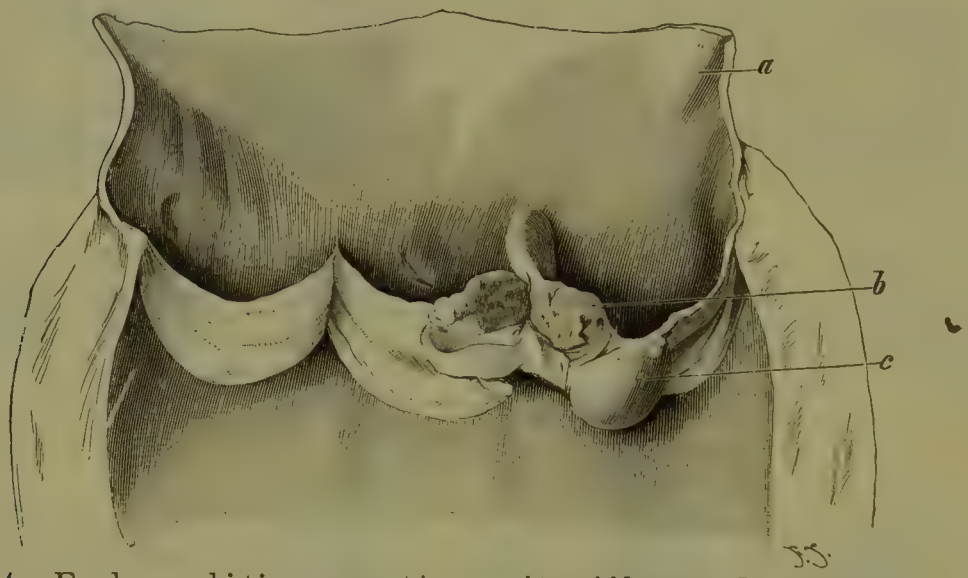

Fig. 24. Endocarditis mycotica mit villösen Klappenthromben und acutem Klappenaneurysma. *a* Aorta. *b* Klappenthrombus. *c* Aneurysma. Natürl. Grösse.

Die warzige Klappenendocarditis bevorzugt den Schliessungsrand der Klappensegel, die ulcerösen Formen sind weniger streng auf dieses Gebiet localisirt, ergreifen verschiedene Stellen der Klappen und verbreiten sich häufig auch auf die Sehnenfäden, die Herz- und Aortenwand. Werden die Klappensegel von einer Seite her allmählich zerstört, so giebt die erkrankte Stelle dem Druck des Blutes nicht selten nach, und es entstehen auf diese Weise zuweilen acute Klappenaneurysmen (Fig. 24 *c*). Später reissen die Klappensegel durch (Fig. 23 *c*, *d*), so dass sich Löcher und Einrisse bilden. Nicht selten zerreissen auch erkrankte Sehnenfäden. Greifen die Bakterienwucherungen im Wandendocard und in der Intima der Aorta in die Tiefe, so kommt es zu **myocarditischen** und **mesarteriitischen Processen**, mit mehr oder minder umfangreicher Verschwärung, die oft zu tief greifenden Defecten und zu aneurysmatischer Ausbuchtung der Wand, unter Umständen auch zu Ruptur derselben führt. Lösen sich zu irgend einer Zeit Thromben oder Gewebsfetzen von einer erkrankten Stelle ab, so bilden sich da und dort **Embolieen**, und es

sind namentlich Hirn-, Milz- und Nierenembolieen, welche dabei häufig zur Beobachtung kommen. Oft ist die Endocarditis auch mit **Myocarditis** complicirt, die durch Infection des Blutes zu Stande kommt (vergl. § 10).

Zu der Exsudation aus den Gefässen gesellen sich in dem inficirten Klappen- oder Wandendocard bald früher oder später **Wucherungsvorgänge**, welche ein mehr oder weniger reichliches **Keimgewebe** oder **Granulationsgewebe** produciren. Bei oberflächlichen Läsionen mit thrombotischen Auflagerungen kann dieses Keimgewebe in die Auflagerungen hineinwachsen (Fig. 25 *d*) und dieselben allmählich

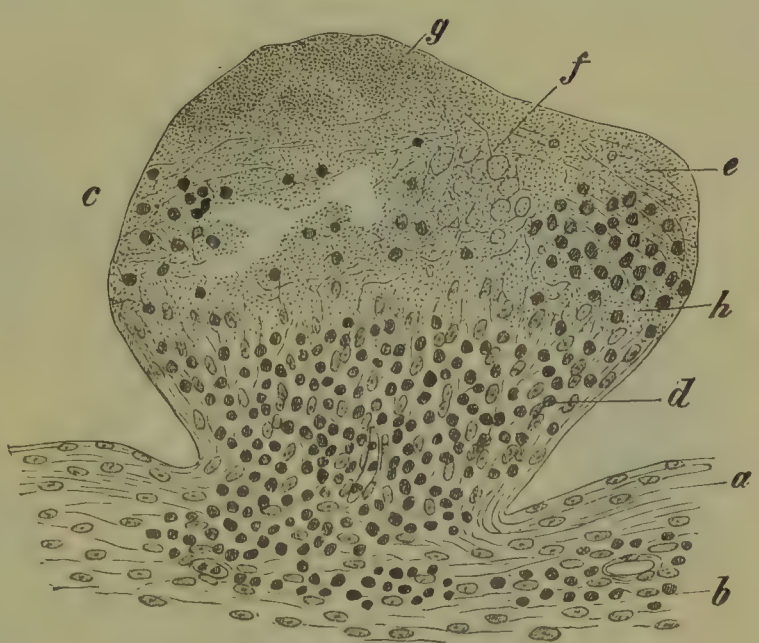

Fig. 25. Endocarditische Efflorescenz der Vorhofswand (Alk. Häm.). *a b* Endocardiales, zellig infiltrirtes und wucherndes Bindegewebe. *d* Ueber die Oberfläche sich erhebende entzündliche Wucherung. *c e* Körnige Gerinnungsmassen mit eingedrungenen Leukocyten. *f* Blasse Schollen. *g* Mikrokokken. *h* Uebergangszone zwischen der entzündlichen Wucherung und dem Thrombus. Vergr. 150.

substituiren, so dass sich also eine **endocarditische Excrescenz** oder Efflorescenz bildet. Sind Bakterien tiefer in das Klappengewebe eingedrungen, ohne eine umfangreiche Nekrose desselben zu verursachen, so kann es auch zu einer **diffus ausgebreiteten Wucherung** und **Granulationsbildung** (Fig. 26 *d*, *e*) kommen, die eine **Klappenverdickung** bedingt. Sind bereits Gewebszerfall und Geschwürsbildung eingetreten, so entwickeln sich **Granulationen am Rande und im**



Fig. 26. Streptokokkenendocarditis der Aortenklappen am 12. Tage einer puerperalen Infection mit Phlegmone am Oberschenkel (Alk. Karm. Gram). *a* Streptokokken. *b c* Faseriges Klappengewebe. *d e* Granulirendes Klappengewebe. Vergr. 50.

Grunde des Geschwüres, welche, falls Thromben dem Defect aufsitzen, ebenfalls sich über die Oberfläche erheben und in die Thromben eindringen können.

Thrombotische Auflagerungen, die nur klein sind, werden gewöhnlich ganz durch Bindegewebe substituirt. Von grösseren Thromben (Fig 27 *c*), wie sie namentlich bei ulceröser Endocarditis vorkommen, bleibt, soweit dieselben nicht abgelöst und fortgespült werden, oft ein grosser Teil erhalten, schrumpft und verkalkt, so dass nunmehr die Klappen mit festsitzenden, **harten, verkalkten, kreidigen Auflagerungen** (Fig. 27 *c*, Fig. 28 *b*) bedeckt werden.

Fig. 27.

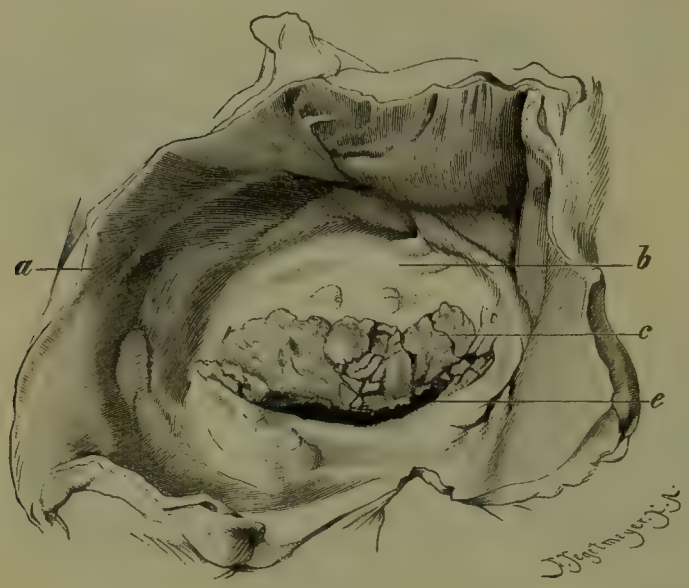

Fig. 28.

Fig. 27. Vom Vorhof aus gesehene Mitralklappe mit verdicktem und mit verkalkten Thromben besetztem hinteren Segel. Stenose des Ostium atrioventriculare. *a* Vorhofwand. *b* Verdicktes, hinteres Klappensegel. *c* Theils verkalkter, theils organisirter Thrombus. *e* Ostium atrioventriculare. Natürl. Grösse.

Fig. 28. Von oben gesehene Aortenklappen, deren Segel verdickt und mit mächtigen, theils organisirten, theils verkalkten Thromben besetzt sind. Stenosis ostii aortae. *a* Querschnitt der Aorta oberhalb der Klappen. *b* Verkalkte, in den Klappentaschen festsitzende Thromben. Nat. Grösse.

Sowohl die geschwürigen Processe, als auch die thrombotischen Auflagerungen und die Bindegewebswucherungen bedingen, sofern sie an den Klappen sitzen und hier eine erhebliche Ausbildung erlangen, Verunstaltungen der Klappensegel, welche die Functionen derselben beeinträchtigen und zu jenen Zuständen führen, welche als **Stenose** (Fig. 29 *e* und Fig. 28) und als **Insufficienz** (Fig. 27 *e*, Fig. 28 und Fig. 29 *c*, *e*) bezeichnet werden.

Die Stenosirung eines Klappenostiums wird vornehmlich durch Verdickung und durch ein Starrwerden der Klappen (Fig. 27 *c* und Fig. 28 *b*), sowie durch Verwachsung der einander benachbarten Klappensegel (Fig. 29 *d*) bedingt. An den Segeln der Mitralis und Tricuspidalis verschmelzen oft auch die verdickten Sehnenfäden (*f*) unter einander und mit den Klappen, so dass schliesslich der Klappenapparat zu einem starren, unbeweglichen, von vorn nach hinten zusammengedrückten Trichter wird, der nur noch eine schmale, spaltförmige Oeffnung (Fig. 29 *e*) besitzt. An der Aorta und der Pulmo-

nalis kann durch Verwachsung der Segel und durch verkalkte Klappenthromben das Ostium so eng werden, dass man kaum noch einen Gänsefederkiel durchschieben kann, oder dass nur eine schmale, einer Erweiterung nicht fähige Spalte übrig bleibt.

Die Insufficienz hängt namentlich von Verkürzungen und Verunstaltungen der Klappen (Fig. 29 *c*), sowie vom Starrwerden des Gewebes, welches ein Aneinanderlegen der Segel nicht mehr gestattet, ab. Geschwürige Zerstörung und Zerreissung von Klappensegeln und Sehnenfäden können natürlich in ganz acuter Weise eine Insufficienz der Klappen bedingen.

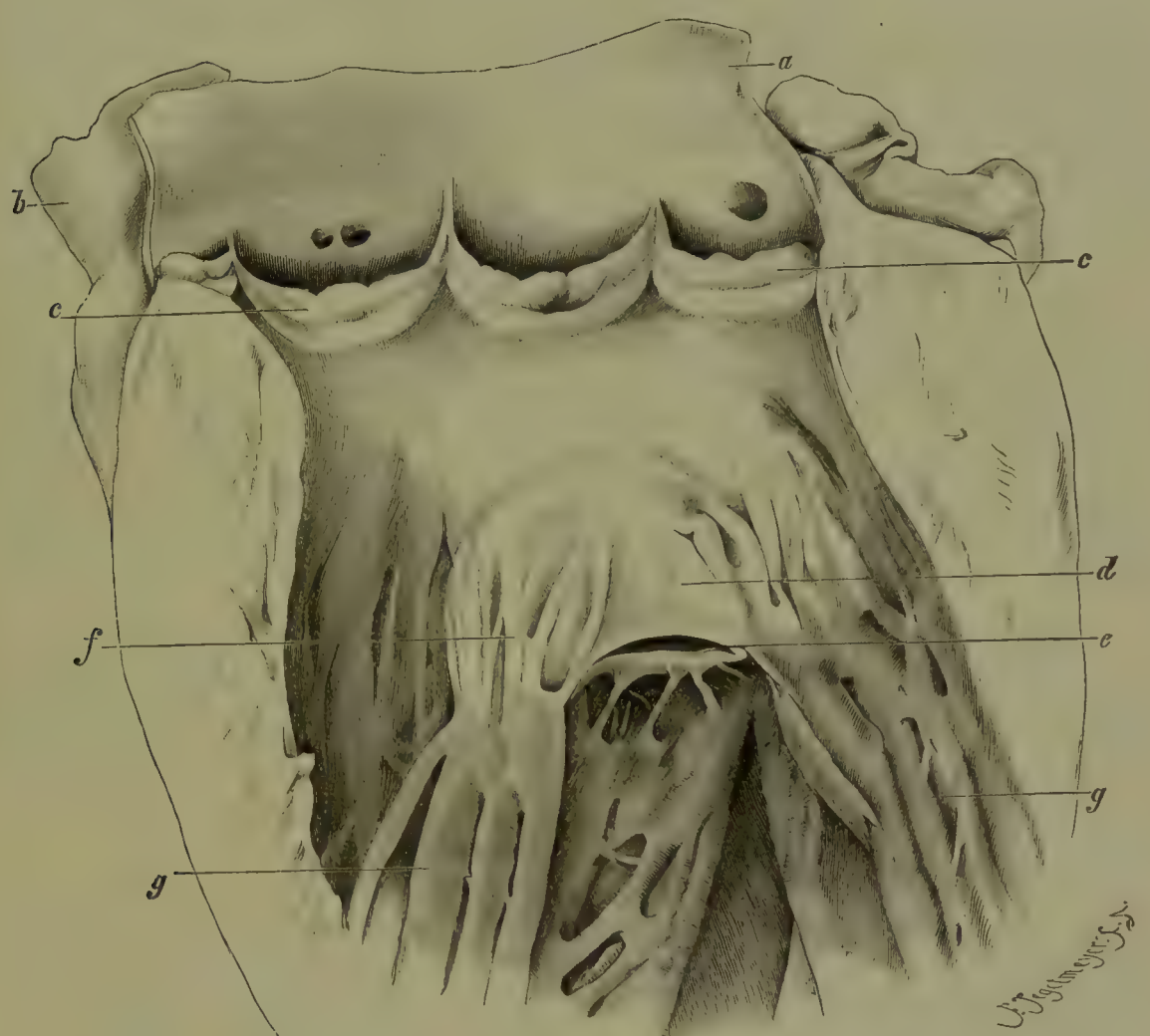

Fig. 29. Insufficientia valvulae aortae et Stenosis valvulae mitralis. *a* Aorta. *b* Pulmonalis. *c* Erniedrigte geschrumpfte Klappen mit verdicktem Rande. *d* Verdickte Mitralklappe. *e* Stenosirtes Ostium der Mitralis. *f* Verdickte, verkürzte und verwachsene Sehnenfäden. *g* Papillarmuskeln. Nat. Grösse.

War der Sitz der Endocarditis das **Wandendocard**, so bleiben an der betreffenden Stelle glänzend weisse sehnige Verdickungen zurück, welche meistens oberflächlich liegen, unter Umständen indessen auch angrenzendes Muskelgewebe in Mitleidenschaft ziehen, wobei Muskeltrabekel fibrös entarten können. An den **Sehnenfäden** bilden sich durch Auflagerung neuen Bindegewebes diffuse oder umschriebene Verdickungen.

In seltenen Fällen geht das neugebildete Bindegewebe eine narbige Schrumpfung ein, welche zu einer Stenose des Herzens, d. h. des Conus arteriosus eines Ventrikels, führt.

Mit der Substitution der Thromben durch Bindegewebe und mit der Verkalkung derselben haben die progressiven Vorgänge im Allgemeinen ihr Ende erreicht, doch spielen sich im Innern der verdickten Klappen noch lange Zeit Umwandlungsvorgänge, durch welche der Bau des neugebildeten Bindegewebes sich ändert, ab. Im Allgemeinen nimmt der Zell- und Gefässreichtum ab, die Derbheit zu. Häufig stellen sich hyaline Entartung, Verfettung und Verkalkung ein.

Wie lange sich die Bakterien erhalten, weiss man nicht, wahrscheinlich gehen sie indes meist bald zu Grunde. Das Auftreten neuer Auflagerungen auf alten Verdickungen der Klappen ist durchaus nicht immer von einer Bakterienansiedelung abhängig. Sehr häufig handelt es sich nur um **Thromben**, deren Ablagerung durch Rauhigkeiten und Veränderungen der oberflächlichen Gewebsschichten sowie durch Unregelmässigkeiten der Circulation bedingt wurde. Gleichwohl sind auch diese Bildungen von grosser Bedeutung, insofern als dadurch eine **neue Gewebswucherung** (chronische Endocarditis) sich einstellt, welche die Zunahme der Klappenverunstaltungen bedingt.

Die Folgen dieser Klappenerkrankungen (vergl. § 5) sind im Allgemeinen die, dass das Blut wegen der Erschwerung der Entleerung der Ventrikel, sowie wegen eintretenden Rückflusses sich staut, so dass die rückwärts von der erkrankten Klappe gelegenen Theile des Gefässsystems mit Blut überfüllt und dadurch ausgedehnt werden. Zur Ausgleichung der Störung entwickelt sich eine Hypertrophie des Herzmuskels, und zwar zunächst in demjenigen Theile des Herzens, welcher das Blut durch die erkrankte Klappe durchzutreiben hat.

Als **endocarditische Efflorescenzen** werden oft schon die frischen warzigen thrombotischen Auflagerungen bezeichnet, doch ist dies nicht richtig, indem in dieser Zeit Auswüchse aus dem Endocard noch nicht gebildet sind. Dies stellt sich erst in späteren Stadien ein. Die Benennung der Thromben als Efflorescenzen beruht wesentlich in der bis in die letzte Zeit gangbaren und auch jetzt noch vertretenen Anschauung, dass die warzigen Erhebungen wesentlich aus dem local angeschwollenen Endocard bestehen und erst secundär sich mit Thromben bedecken.

Die Bildung thrombotischer Auflagerungen und Efflorescenzen auf den Klappen ist nicht immer durch Bakterien verursacht, kann sich vielmehr auch unter anderen Verhältnissen (vergl. § 8) einstellen. Zählt man alle warzigen Thrombenbildungen in Rücksicht auf die nachfolgende Wucherung der Endocarditis zu, muss man zwei Formen von Endocarditis, eine infectiöse und eine nicht infectiöse, unterscheiden. Zu letzterer sind auch Entzündungs- und Wucherungserscheinungen zu zählen, welche sich an Haftstellen grösserer wandständiger Herzthromben, wie sie bei Degenerationen vorkommen, secundär einstellen (vergl. § 6).

Klappenrupturen entstehen in seltenen Fällen auch ohne voraufgegangene Entzündungen in Folge von Traumen oder spontan (Barié, *Les ruptures valvulaires du coeur, Rev. de méd. I. 1881).*

Beide sind nicht zu verwechseln mit den Klappenfensterungen, wie sie sich nicht selten als angeborene Bildungen oder als Folge von Gewebsschwund an den Semilunarklappen oberhalb der Schliessungsränder finden. Abgesehen von der Verschiedenheit des Sitzes, besteht ein wesentlicher Unterschied darin, dass bei den entzündlichen Rupturen in der Umgebung der Lücken entzündliche Infiltrationen oder fibröse Verdickungen vorhanden sind, bei letzteren nicht.

Literatur über Endocarditis.

***Babes**, Sur les endocardites, Ann. de l'Inst. de path. de Boucarest I 1890.*
***Biondi**, Endocarditis b. Tuberkulose, Centralbl. f. path. Anat. VI. Bd. 1895.*

Birch-Hirschfeld, *Tuberkulose im Herzen, Centralbl. f. allg. Path. II 1891.*
Eberth, *Diphtherit. Endocarditis, V. A. 57. Bd. 1875; Mykot. Endocarditis, ib. 72. Bd. 1878.*
Étienne, *Des endocardites dans la tuberculose, A. de méd. exp. 1898.*
Fränkel, E., *u.* **Sänger**, *Aetiologie der Endocarditis, Virch. Arch. 108. Bd. 1887.*
Gräffner, *Klappengumma, D. Arch. f. klin. Med. 20. Bd. 1877.*
Hanot, *Endocardite tuberculeuse, Arch. gén. de méd. 1893.*
Haushalter, *Endocardite à pneumocoques, Revue de méd. VIII 1888.*
Heiberg, *Endocarditis ulcerosa mit Pilzbildung im Herzen, Virch. Arch. 56. Bd. 1872; Der puerperale pyämische Process, Leipzig 1873.*
Hiller, *Endocarditis bacteritica, Virch. Arch. 62. Bd. 1875.*
Howard, *Ulc. Endocarditis due to the bac. diphtheriae, John Hopkins Hosp. Bul. 1893.*
Huchard, *Maladies du coeur et des vaisseaux, Paris 1893.*
Kotlar, *Herzthrombentuberkulose, Prag. med. Wochenschr. 1894.*
Köster, *Die embolische Endocarditis, Virch. Arch. 72. Bd. 1878.*
Kundrat, *Endocarditis ulcerosa bei Carcinom u. Tuberkulose, Wien. med. Blätter 1885.*
Kusnezow, *Veränd. d. Herzganglien bei Endocarditis, Virch. Arch. 132. Bd. 1893.*
v. Langer, *Die Blutgefässe der Herzklappen bei Endocarditis, V. A. 109. Bd. 1887.*
Ledoux *et* **Lebard**, *Pathogénie de l'endocardite ulcéreuse, A. gén. de méd. 1886.*
v. Leyden, *Endocarditis gonorrhoica, D. med. Wochenschr. 1893; Tuberkulose, ibid. 1896.*
Lion, *Essai sur la nature des endocardites infectieuses, Paris 1890.*
Malvoz, *Endocardite tricuspidienne parasitaire, Revue de méd. VIII 1888.*
Mayer, *Endocarditis d. Pulmonalis, Dtsch. Arch. f. klin. Med. XXIV 1879.*
Michaelis, *Endocarditis gonorrhoica, Zeitschr. f. klin. Med. 29. Bd. 1896.*
Nauwerck, *Wandendocarditis, Dtsch. Arch. f. klin. Med. XXXIII 1883.*
Netter *et* **Martha**, *De l'endocardite végétante-ulcéreuse, Arch. de phys. VII 1886.*
Netter, *De l'endocardite végétante-ulcéreuse d'origine pneumonique, Arch. de phys. VIII 1886.*
Osler, W., *Maligne Endocarditis, British Med. Journ. 1885.*
Ponfick, *Herzgeschwüre, Virch. Arch. 58. Bd. 1873.*
Ribbert, *Ueber experimentelle Myo- und Endocarditis, Fortschr. d. Med. 1886.*
Rosenbach, *Bemerkungen zur Lehre von der Endocarditis, Dtsch. med. Woch. 1887.*
Tafel, *Bau und Entstehung der endocarditischen Efflorescenzen, I.-D. Tübingen 1888.*
Tripier, *Endocardite tuberculeuse, Arch. de méd. exp. II 1890.*
Veraguth, *Normale und entzündete Herzklappen, Virch. Arch. 139. Bd. 1895.*
Weichselbaum, *Endocarditis, B. v. Ziegler IV 1888; Aetiologie d. Endocarditis, C. f. Bakt. II 1887.*
Wilms, *Endocarditis gonorrhoica, Münch. med. Wochenschr. 1893.*
Wyssokowitsch *u.* **Orth**, *Beitr. z. Lehre v. d. Endocarditis, Virch. Arch. 108. Bd. 1887.*
Ziegler, *Bau u. Entsteh. d. endocardit. Efflorescenzen, Verh. d. Congr. f. inn. Med. VII 1888.*

5. Die Veränderungen des Myocards.

§ 10. Das **Myocard**, von dessen rastloser Thätigkeit das Leben des Organismus abhängt, ist ein musculöses Organ, dessen contractile Zellen kurze, eine deutliche Querstreifung zeigende Cylinder bilden, welche theils an den Enden, theils durch seitliche Abzweigungen fest unter einander verbunden sind. Mangelhafte Ernährung, Ueberanstrengung, Traumen, Infectionen, Intoxicationen und andauernde Steigerung der Eigenwärme bedingen es, dass sehr häufig degenerative Veränderungen und Entzündungen sich in demselben einstellen, welche zu vorübergehender oder andauernder Störung und Schwächung der Leistungsfähigkeit der Muskelzellen und damit sehr häufig zum Tod des Individuums führen. Lassen sich lediglich an den Muskelzellen Veränderungen nachweisen, so spricht man von **Degenerationen des Myocards**; zeigen sich auch Exsudate sowie Wucherungsvorgänge im Bindegewebe, so wird die Erkrankung der **Myocarditis** zugezählt. Beide Processe lassen sich indessen nicht scharf von einander trennen, schon deshalb nicht, weil Degenerationen sich im weiteren Verlauf häufig mit Exsudationen und Gewebswucherungen verbinden, doch giebt es auch Entartungen, die in ihrem ganzen Verlauf keine Complicationen mit anderen Vorgängen aufweisen. Berücksichtigt man ledig-

lich das **Verhalten der Muskelzellen**, so kann man folgende Formen der Degeneration des Myocards unterscheiden:

Einfache Atrophie des Herzmuskels ist eine häufige Theilerscheinung von senilem oder von frühzeitigem, durch maligne Geschwülste, Lungenschwindsucht und andere Krankheiten verursachtem Marasmus. Sie ist durch eine Verkleinerung der Zellen, oft auch durch eine gleichzeitig auftretende Vermehrung der in den Zellen vorkommenden gelben Pigmentkörner charakterisirt (Fig. 30), so dass der verkleinerte Herzmuskel eine bräunliche Färbung erhält und man den Zustand als braune Atrophie bezeichnet.

Fettige Degeneration des Herzmuskels kann zunächst durch Intoxicationen und Infectionen und andauernde fieberhafte Temperaturerhöhungen bedingt sein, tritt sodann aber auch häufig als Folge andauernder allgemeiner und localer Anämie und von venösen Stauungen ein. Histologisch ist sie durch das Auftreten kleiner Fetttröpfchen in den Muskelzellen charakterisirt (Fig. 31), welche meist in Längsreihen angeordnet sind und in höheren Graden der Entartung die ganzen Zellen durchsetzen können. Stärkere Verfettungen lassen sich makroskopisch an der gelblichen Färbung des Herzmuskels erkennen.

Fig. 30. Fig. 31.

Fig. 30. Braune Atrophie des Herzmuskels. Zerzupfungspräparat. Vergr. 350.

Fig. 31. Verfettete Muskelzellen des Herzens. Vergrösserung 350.

Bei chronischer Herzverfettung tritt die fettige Entartung oft herdweise (Fig. 32 *b*) auf und bedingt eine gelbe Fleckung der Musculatur, die namentlich an den Innenflächen des Herzens, den Trabekeln und den Papillarmuskeln deutlich zu sehen ist und denselben ein gefeldertes, getigertes Aussehen verleihen kann. Combination von Pigmentablagerung und Verfettung bedingt ein gelbbraunes Aussehen.

Körnige, hyaline und vacuoläre Degeneration und Zerbröckelung der Muskelzellen kommen sowohl im Verlaufe von Infectionen (Diphtherie, Typhus abdominalis, Pneumonie) und Intoxicationen als auch von Verletzungen, Entzündungen, localer Ischämie und chronischen Stauungen vor und können unter Umständen eine solche Ausdehnung erreichen, dass sie ein mattes Aussehen und graue oder gelbliche Färbung des Muskels auf der Schnittfläche bedingen. Bei der körnigen Degeneration sehen die Zellen trüb, körnig aus, bei der vacuolären Degeneration treten im Zellprotoplasma Flüssigkeitstropfen (Fig. 33 *c*, *d*) auf, bei der hyalinen Degeneration verlieren die Muskeln ihre Querstreifung und können zu hyalinen Ballen und Schollen zerfallen. Alle die letztgenannten Veränderungen können sich mit Verfettung (Fig. 33 *b*) combiniren.

In Herzen, welche erweitert, schlaff, mürbe und brüchig sind, findet man nicht selten, dass die Verbindungen der Muskelzellen gelockert sind, so dass die einzelnen Zellen leicht sich von einander lösen oder durch Querspalten getrennt sind, und man hat daraus Veranlassung genommen, die Veränderung als **Segmentatio myocardii** oder als Myocardite segmentaire (Renaut) zu bezeichnen. Die Segmentation oder Dissociation der Fasern ist indessen nicht die

Aeusserung einer bestimmten Form von Herzerkrankung, kann vielmehr unter sehr verschiedenen Verhältnissen auftreten und zwar sowohl bei Individuen, deren Tod durch ischämische Myomalacie (§ 7) oder an Intoxicationen und Infectionen, wie z. B. an Typhus abdominalis, Diphtherie, Pocken, Pyämie oder auch an Nephritis erfolgt ist, als auch bei Individuen, deren Tod plötzlich durch äussere Gewaltwirkung herbeigeführt worden ist. Es ist danach wohl anzunehmen, dass die Dissociation der Muskelzellen theils durch krankhafte Muskelveränderungen (hyaline Entartung), theils durch übermässige Reizung der Muskelfasern und perverse Contraction

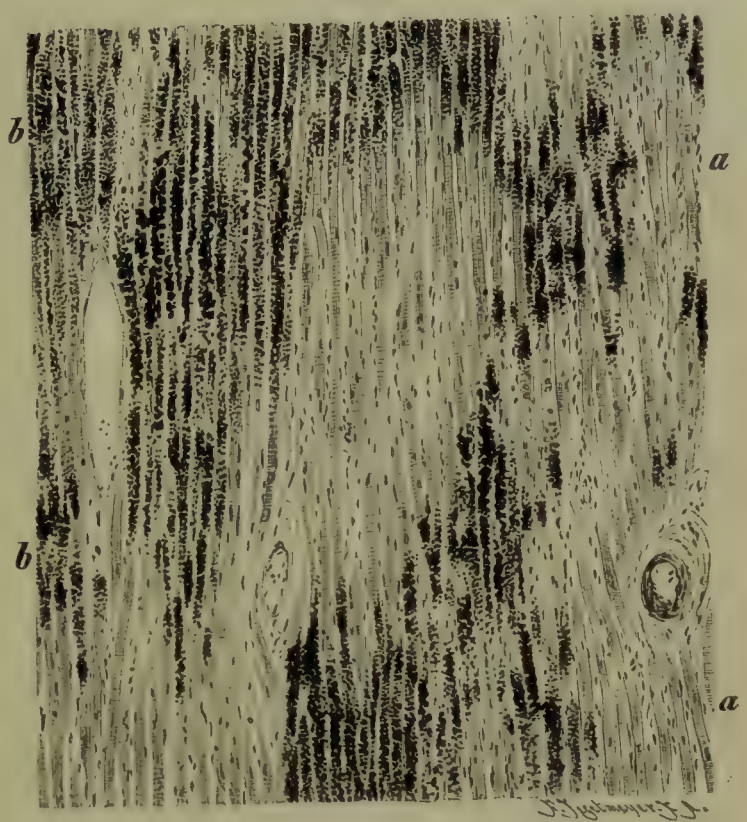

Fig. 32. Hochgradige chronische Herzverfettung (Flemm. Safr.). *a* Normales, *b* verfettetes Muskelgewebe. Vergr. 80.

derselben (v Recklinghausen) verursacht werden kann, wobei aber in den meisten Fällen die Segmentation erst eine agonale Erscheinung ist, so dass die Muskelerkrankungen die Lösung der Fasern nicht direct bewirken, sondern nur dazu eine Disposition setzen. Nach Dunin kann auch eine nach dem Tode rasch eintretende Fäulniss eine Lösung der Kittsubstanz bewirken.

Ist das Myocard stärker degenerirt, so entwickeln sich im Herzen sehr oft **Thromben**, namentlich in den Herzohren und in den Recessus zwischen den Muskeltrabekeln (vgl. § 6).

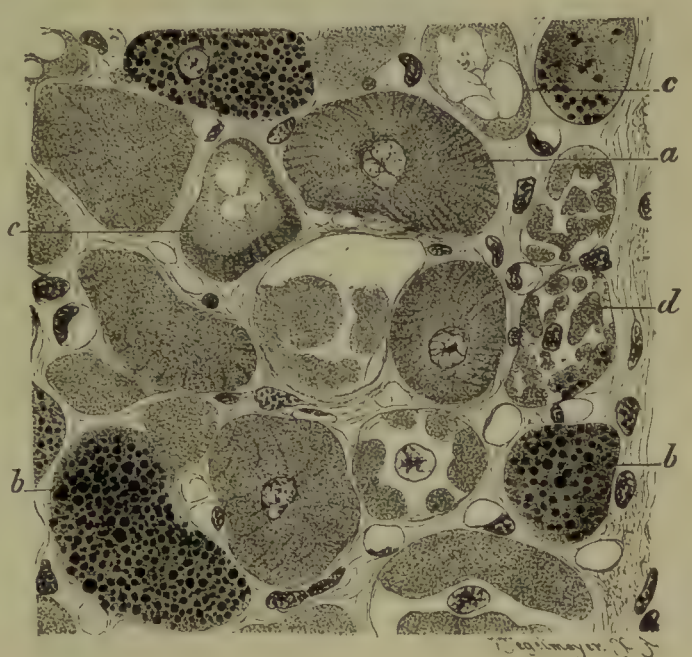

Fig. 33. Acute Verfettung und vacuoläre Degeneration und Zerfall von Herzmuskelzellen bei einem an Pneumonie und Nephritis gestorbenen Manne (Flemm. Safr.). *a* Normale Muskelzellen. *b* Verfettete Muskelzellen. *c* Muskelzellen mit Vacuolen. *d* Zerbröckelte Muskelzelle. Vergr. 400.

Unter den Schädlichkeiten, welche Herzdegeneration verursachen, wird von Manchen auch die Störung der Herzinnervation genannt, und es wird dem Vagus ein trophischer Einfluss (Eichhorst, Timofejew, Fantino, Hofmann)

auf das Herz zugewiesen. Ein solcher Einfluss ist indessen sehr zweifelhaft; nach einseitiger Durchschneidung des Vagus stellt sich keine Atrophie an den Herzmuskeln ein (SCHAMSCHIN), Verfettungen, die sich nach einseitiger oder doppelseitiger Durchschneidung in geringem Grade einstellen, können auch Folgen der nach der Vagusdurchschneidung sich einstellenden Unregelmässigkeit der Herzaction und der Circulation sein (SCHAMSCHIN), vielleicht auch von Störungen der Lungenfunction. Welche Rolle die Herzganglien im Septum, in der Wand der Vorhöfe und an der Umwandung der Aorta und der Pulmonalis bei acuten und chronischen Herzkrankheiten spielen, ist nicht bekannt. Degenerative Veränderungen, die an denselben beobachtet sind (PUTJATIN, OTT), zeigen nur, dass sie gelegentlich krankhafte Veränderungen erleiden können.

Eine sehr seltene Erkrankung der Herzmusculatur ist die hyaline und amyloide Degeneration des Muskelbindegewebes sowie Verkalkungen der Muskelfasern (ROTH).

An Orten, wo Muskelfasern zu Grunde gehen, entwickelt sich sehr oft Bindegewebe, so dass man den Process als proliferirende Myocarditis bezeichnen kann (verg. § 7 u. § 11). Andauernde Dilatation des Herzens, die namentlich in den Vorhöfen vorkommt, kann neben Muskelatrophie eine diffuse Fibrose des Herzmuskels (DEHIO) zur Folge haben.

Literatur über Degenerationen des Myocards.

Browicz, *Veränderung der Kittsubstanz der Muskelzellen, V. A. 134. Bd. 1893.*
Comba, *Sulle alterazioni del cuore nella difterite speriment., Lo Sperimentale 1894 (Lit.).*
Curschmann, *Verfettung bei Ueberanstrengung, Dtsch. Arch. f. klin. Med. XII 1874.*
Dehio, *Diffuse Myofibrose, Verh. d. Congr. f. inn. Med. XIII 1895.*
Dunin, *Ursachen der Fragmentation des Herzmuskels, Beitr. v. Ziegler XVI 1894.*
Eichhorst, *Die trophischen Beziehungen der Nervi vagi zum Herzmuskel, Berlin 1879.*
Eisenlohr, *Veränd. d. Herznerven u. Herzganglien, Arb. a. d. path. Inst. in München 1879.*
Fantino, *Veränd. d. Myocardiums nach Durchschneidung der Nervi extracardiaci, Centralbl. f. d. med. Wiss. 1888.*
Goebel, *Fettige Degeneration des Herzens, Centralbl. f. allg. Path. IV 1893 (Lit.).*
Hampeln, *Ueber Erkrankungen des Herzmuskels, Stuttgart 1892.*
Hesse, *Beitr. z. path. Anat. des Diphtherieherzens, Jahrb. f. Kinderheilk. 36. Bd. 1893.*
His u. Romberg, *Beiträge z. Herzinnervation, Fortschr. d. Med. VIII 1890.*
Hofmann, *Durchschneidung d. Vagus u. Herzdegeneration, V. A. 150. Bd. 1897.*
Israël, *Entstehung der Fragmentatio myocardii, Virch. Arch. 133. Bd. 1893.*
Jores, *Erkrankungen des Myocards, Centralbl. f. allg. Path. VII 1896 (Lit.).*
Krehl, *Idiopathische Herzmuskelerkrankungen, D. Arch. f. klin. Med. 48. Bd. 1891; Ueber die fettige Degeneration des Herzens, ib. 51. Bd. 1893.*
Krehl u. Romberg, *Bedeutung der Herzganglien, A. f. exp. Path. 30. Bd. 1892.*
Leyden, *Die Herzaffectionen bei Diphtherie, Z. f. klin. Med. IV 1882.*
Liebermeister, *Verfettung bei Fieber. Dtsch. Arch. f. klin. Med. 1866.*
Millard *et* ***Regaud,*** *Lés. du myocarde par la tox. diphthér., A. d. l'Inst. P. 1897.*
Oestreich, *Die Fragmentatio myocardii, Virch. Arch. 135. Bd. 1894.*
Ott, *Norm. u. pathol. Verhältnisse d. Herzganglien, Z. f. Heilk. IX 1888.*
Perls, *Verfettung bei Oligämie, Virch. Arch. 59. Bd. 1874.*
Ponfick, *Verfettung bei Oligämie, Berl. klin. Wochenschr. 1872.*
Rabot *et* ***Philippe,*** *De la myocardite diphthérique aiguë, Arch. d. méd. exp. III 1891.*
v. Recklinghausen *u.* ***Zenker,*** *Ueber die Störungen des Myocardium, Verhandl. d. X. internat. med. Congr. II, Berlin 1891.*
Renaut, *La myocardite segmentaire essentielle chronique, Gaz. méd. de Paris 1890.*
Ribbert, *Fettige Degeneration des Herzmuskels, Virch. Arch. 147. Bd. 1897.*
Romberg, *Die Erkrankungen d. Herzmuskels bei Typhus abdom., Scharlach u. Diphtherie, D. Arch. f. klin. Med. 47. u. 48. Bd. 1891.*
Roth, *Metastat. Kalkablagerungen in d. Herzmuskel, Correspbl. f. Schweiz. Aerzte 1884.*
Scagliosi, *Veränd. d. Herzmuskels bei Diphtherie, Virch. Arch. 146. Bd. 1896.*
Schamschin, *Einfluss d. Vagus auf den Herzmuskel, Veränderung des Herzmuskels bei Diphtherie, Beitr. v. Ziegler, XVIII 1895 (Lit.).*
Schemen, *Veränderungen der Herzmusculatur bei Rachendiphtherie, V. A. 121. Bd. 1890.*
Tedeschi, *Fragmentation des Myocardium, Virch. Arch. 128. Bd. 1892.*
Unruh, *Ueber Myocarditis bei Diphtherie, Jahrb. f. Kinderheilk. 1883.*
Werhowsky, *Wirkung erhöhter Eigenwärme, Beitr. v. Ziegler XVIII 1895 (Lit.).*
Weitere Literatur enthalten § 11 und 7.

§ 11. Die Entzündung des Herzmuskels, die **Myocarditis**, ist, von den nach ischämischer Gewebsnekrose (§ 7) auftretenden Formen abgesehen, zunächst auf Infectionen und Intoxicationen zurückzuführen, wobei der Entzündungserreger entweder vom Endocard oder dem Pericard aus in die Tiefe dringt oder durch die Blutgefässe des Herzens der Muscularis zugeführt wird. Als Entzündungsursache können sodann auch Verletzungen wirken. Als **Ursache der infectiösen Myocarditis** sind vor allem die Staphylokokken, die Streptokokken und die Pneumoniekokken zu nennen, die sehr oft gleichzeitig auch Endocarditis verursachen, sodann tritt sie aber auch im Verlaufe von Diphtherie, Scharlach, Pocken, Abdominaltyphus, Tuberkulose und Syphilis auf, theils durch die betreffenden Mikroorganismen, theils durch deren toxische Producte hervorgerufen.

Leichte Formen der Myocarditis sind mit blossem Auge nicht zu erkennen oder lassen sich nur aus leichten **Verfärbungen** der Musculatur erschliessen. Hochgradigere Veränderungen führen zur Bildung **grauer** und **gelber, zuweilen von einem rothen Hof umgebener Herde**, die in verschiedener Grösse, bald nur vereinzelt, bald an zahlreichen Stellen der Herzwand zur Beobachtung gelangen.

Bei leichteren Erkrankungen findet man die in § 10 beschriebenen vacuolären, hyalinen und fettigen Degenerationen der Muskelzellen, verbunden mit leichter zelliger Infiltration des Zwischengewebes. Bei schwereren Erkrankungen, wie sie namentlich durch Staphylokokken und Streptokokken verursacht werden, bilden sich stärkere zellige Infiltrationen (Fig. 34 *b*). In frischen Fällen lassen sich auch die be-

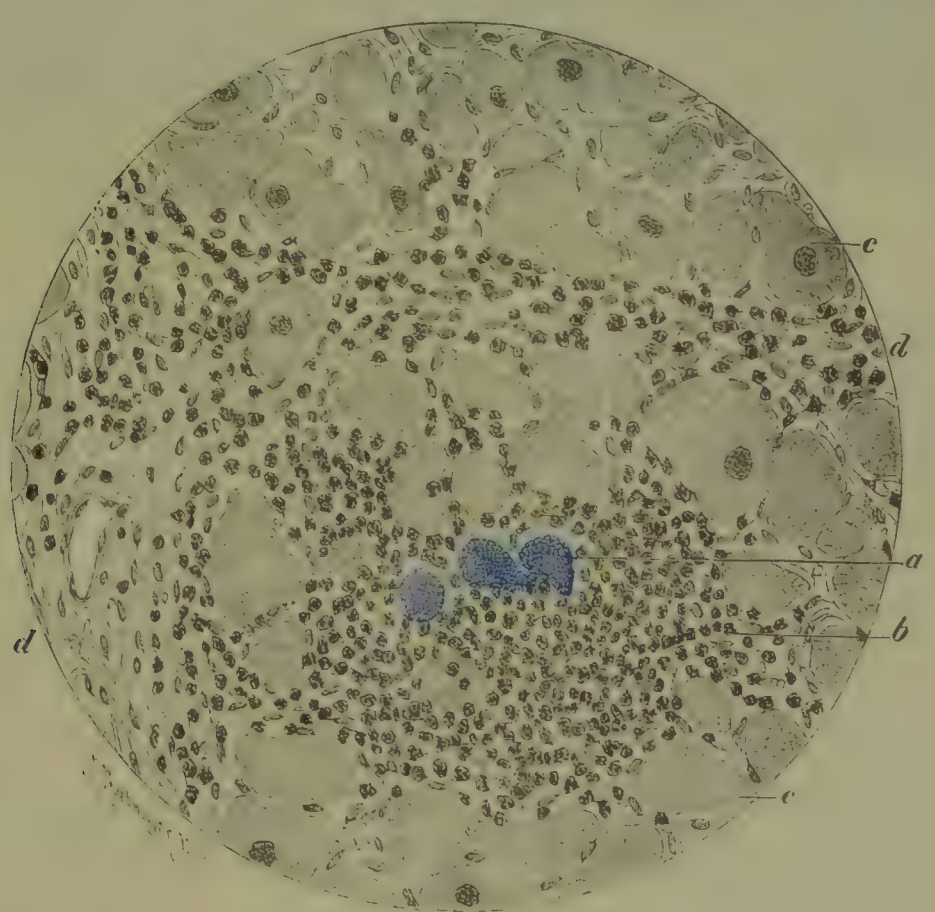

Fig. 34. Frische puerperale Staphylokokkenmyocarditis, entstanden nach eiteriger Parametritis (Alk. Gentianaviol. Vesuvin). *a* Intravasculär gelegene Kolonieen von Staphylokokken. *b* Zellige Infiltration. *c* Querschnitte von Muskeln. *d* Intermusculäres Bindegewebe. Vergr. 300.

treffenden Mikroorganismen (Fig. 34 *a*) nachweisen, welche bei hämatogener Infection oft noch in den Blutgefässen liegen und dieselben erfüllen, späterhin sich indessen im Gewebe ausbreiten.

Trägt die Entzündung einen eitrigen Charakter, so bilden sich im Herzmuskel durch Verflüssigung des Gewebes kleinere punktförmige bis erbsen- und bohnengrosse, selten grössere **Abscesse**, welche bei oberflächlicher Lage sich mit Entzündungen des Endocards oder Pericards combiniren. Vom Endocard ausgehende Vereiterungen oder nach innen durchbrechende Abscesse führen zur Bildung von **Herzgeschwüren.** Weitergehende Zerstörung der Herzwand kann zu **Herzruptur** führen, doch ist dies selten. — Geht der Kranke nicht in den ersten Tagen einer Myocarditis zu Grunde, so stellen sich im Infectionsgebiete **Wucherungen des Bindegewebes** (Fig. 35 *b*, *d*) ein, welche

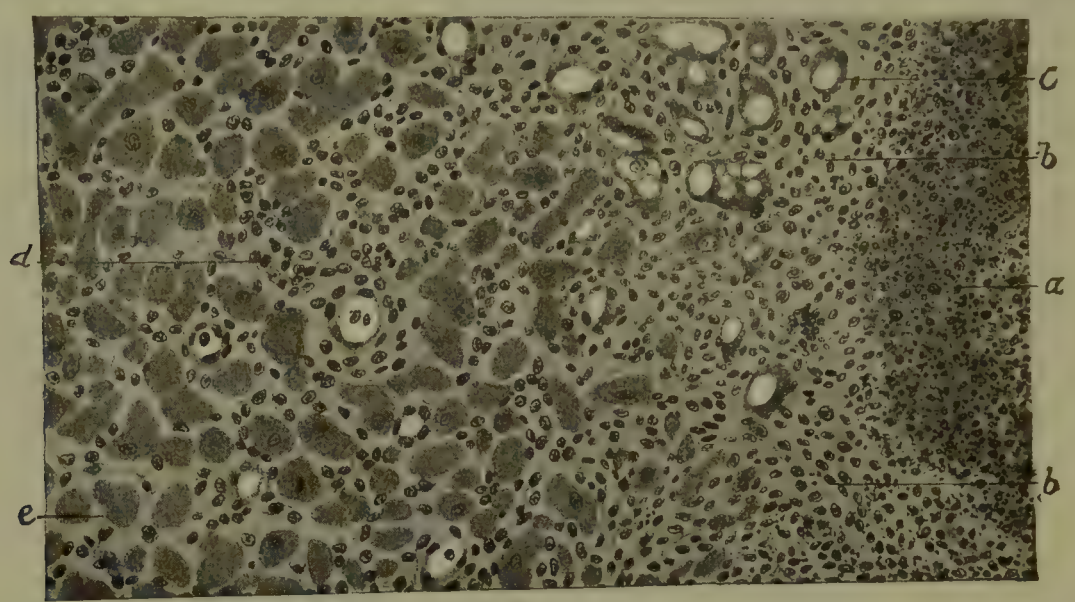

Fig. 35. Vierzehn Tage alte Staphylokokkenmyocarditis (Form. Häm. Eos.). *a* Eiterherd mit zerfallenen Eiterkörperchen. *b d* Granulirendes Bindegewebe. *c* Vacuolär degenerirte Muskelzellen. *e* Normale Muskelzellen. Vergr. 300.

zur Bildung eines **Granulationsgewebes** führen, aus dem sich im Laufe der Zeit **Narbengewebe** (Fig. 36 *e*), das hier gewöhnlich als **Herzschwiele** (Fig. 36) bezeichnet wird, bildet.

In kleinen Entzündungsherden vollzieht sich dies unter Resorption etwa zu Grunde gegangener Muskelzellen und es schliesst die Narbe später nur insoweit noch Muskelzellen ein (Fig. 36 *e*), als solche sich im Entzündungsherd erhalten haben. Bei grösseren Eiterherden vollzieht sich die Granulationsbildung (Fig. 35 *b*, *d*) am Rande des Abscesses, dessen Zellen verfetten und zerfallen (*a*). Weiterhin wird auch hier der zerfallende Eiter, da die Herde meist nicht gross sind, resorbirt und durch Granulations- und Narbengewebe substituirt. Nur selten bleiben Abscessreste zurück, die abgekapselt werden.

Tuberkulose des Myocards in Form grosser tuberkulöser Muskelherde ist selten. Dagegen finden sich bei allgemeiner Miliartuberkulose nicht selten auch Miliartuberkel in der Herzwand, am häufigsten sichtbar im Endocard.

Syphilitische Myocarditis mit Bildung grösserer Granulationsherde (Gummiknoten), die zur Bildung einfacher Herzschwielen oder von Schwielen mit eingeschlossenen Käseherden führen, ist selten. Sie kann sich mit syphilitischer Endocarditis und Pericarditis verbinden. Ausser-

dem kommt auch eine syphilitische Arteriitis der Herzarterien vor, die durch Verengerung und Verschluss der Arterien zu ischämischer Muskeldegeneration und nachfolgender Schwielenbildung (vergl. § 7) führen kann.

Wunden des Herzmuskels, die nicht inficirt sind, heilen wesentlich durch Wucherung des Bindegewebes, so dass sich im Muskelfleisch narbige Herde bilden. Eine Muskelregeneration findet gar nicht oder wenigstens nur in sehr geringem Umfange statt. Die erste Folge nach der Verletzung sind wie anderswo Blutungen und Entzündungen.

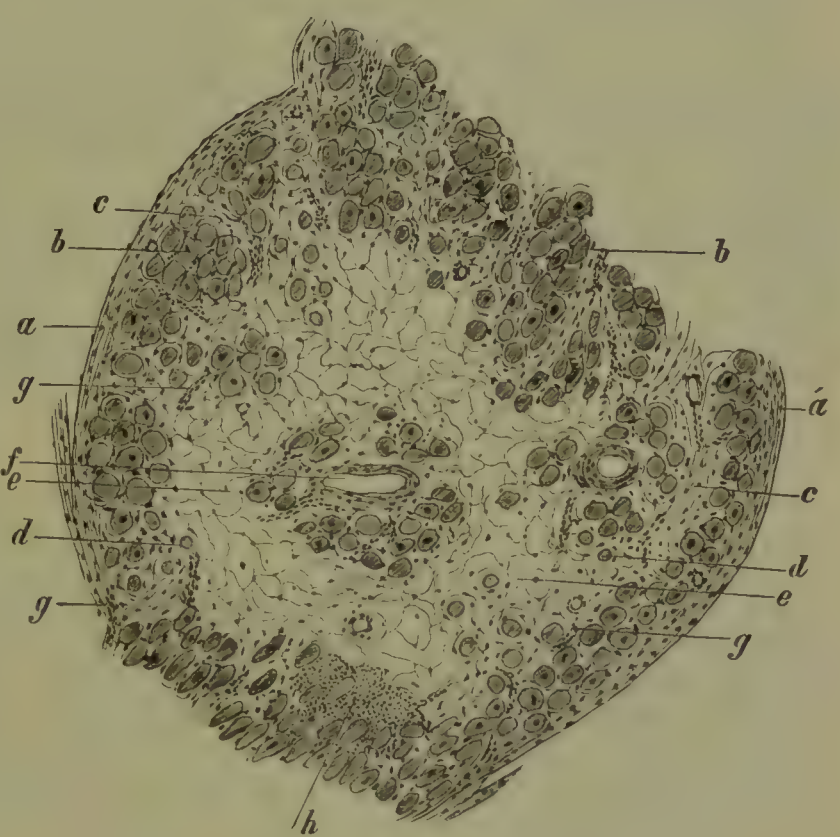

Fig. 36. Herzschwiele (M. Fl. Häm.). Durchschnitt durch einen fibrös entarteten Muskeltrabekel. *a* Endocard. *b* Querschnitt normaler Muskelzellen. *c* Zellreiche Bindegewebshyperplasie. *d* Atrophische Muskelzellen in hyperplasirtem Bindegewebe. *e* Kernarmes, derbes Bindegewebe ohne Muskelzellen. *f* Vene, in deren Umgebung noch einzelne Muskelzellen erhalten sind. *g* Kleine Blutgefässe. *h* Zelliges Gewebe. Vergr. 40.

Die auf Myocarditis und auf Ischämie zurückzuführende Fibrose des Herzmuskels ist dadurch ausgezeichnet, dass sie herdweise auftritt. Diffuse Zunahme des Bindegewebes, welche namentlich in der Wand der Vorhöfe vorkommt, ist theils auf chronische Stauungen (§ 7) theils auf andauernde abnorme Dehnung der Herzwand (§ 10) zurückzuführen.

Literatur über Myocarditis und Herzwunden.

***Bard et Philippe**, De la myocardite interstitielle chronique, Revue de méd. XI 1891.*
***Berent**, Heilung von Herzwunden, I.-D. Königsberg 1892.*
***Bonome**, Ueber die Heilung aseptischer Herzwunden, Beitr. v. Ziegler V 1889.*
***Curschmann**, Herzsyphilis, Arb. a. d. med. Klinik zu Leipzig 1893.*
***Demme**, Bericht üb. d. Thätigkeit des Jenner'schen Kinderspitals (Tuberkel), Bern 1887.*
***Ehrlich**, Syphilitische Herzinfarcte, Zeitschr. f. Med. I 1880.*
***Grenvoulier**, Sur la syphilis cardiaque, Thèse de Paris 1878.*
***Hektoen**, Foci of myocarditis in hereditary syphilis, Journ. of Path. III 1896.*
***Hesse**, Zur path. Anat. des Diphtherieherzens, Jahrb. f. Kinderheilk. 36. Bd. 1893.*
***His**, Die Insufficienz des Herzmuskels, Correspbl. f. Schweizer Aerzte 1892; Herzkrankheiten bei Gonorrhöe, Arb. a. d. med. Klinik zu Leipzig 1893.*
***Huguenin**, Contrib. à l'ét. de la myocardite infectieuse diphthérique, Rev. de méd. VIII 1888; Ét. sur la myocardite infectieuse diphthérique, Paris 1890.*
***Kelle**, Primäre chronische Myocarditis, D. Arch. f. klin. Med. 49. Bd. 1892.*
***Kockel**, Herzsyphilis, Arb. a. d. med. Klinik zu Leipzig 1893.*
***Köster**, Ueber Myocarditis, Bonn 1888.*

Krehl, Beitr. z. Pathologie d. Herzklappenfehler, D. Arch. f. klin. Med. 46. Bd. 1890.
Kaufmann, Tuberkulose d. Herzmuskels, Berl. klin. Wochenschr. 1897.
Lancereaux, Traité de la syphilis, 1873.
Lang, Path. u. Ther. d. Syphilis I, Wiesbaden 1896; Die Syphilis d. Herzens, Wien 1889.
Leyden, Myocarditis bei Diphtherie, Zeitschr. f. klin. Med. IV.
Martin, La pathogénie des myocardites et des scléroses cardiaques, Revue de méd. 1883.
Martinotti, Sugli effetti delle ferite del cuore, 1888.
Mracek, Die Syphilis des Herzens, Arch. f. Derm. Ergänzungsh. 1893 (Lit.).
Oppolzer, Einbruch eines Gumma in die Herzhöhle, Wien. med. Wochenschr. 1860.
du Pasquier, Pathogénie des myocardites chroniques, Rev. de méd. 1897.
Pollak, Tuberkulose des Herzmuskels, Zeitschr. f. klin. Med. 21. Bd. 1892 (Lit.).
Rabot et Philippe, De la myocardite diphthérique. Arch. de méd. exp. 1891.
v. Recklinghausen, Tuberkel des Myocardium, Virch. Arch. 16. Bd. 1859.
Romberg, Die Erkrankungen des Herzmuskels bei Typhus abdom., Scharlach u. Diphtherie, D. Arch. f. klin. Med. 48. u. 49. Bd. 1891—92.
Roth, Herzabscess, Virch. Arch. 38. Bd. 1867.
Rothschild, Die Entstehung der Herzschwielen, I.-D. Freiburg 1890.
Sänger, Tuberculose des Herzmuskels, Arch. d. Heilk. XIX 1878.
Stolper, Syphilis visceralis, Cassel 1896.
Teissier, Syph. Endocarditis und Myocarditis, Annal. de dermatol. et de syph. 1882.
Virchow, Die krankh. Geschwülste II, und sein Arch. 35. Bd. 1866.
Wagner, E., Myocarditis, Arch. d. Heilk. 1861.
Waldeyer, Tuberkulose des Myocardium, Virch. Arch. 35. Bd. 1866.
Weber et Blind, Pathogénie des myocardites, Rev. de méd. XVI 1896.
Wunderlich u. Wagner, Entzündung des linken Vorhofs, Arch. d. Heilk. 1864.
Zemp, Herz- und Aortenwunden, I.-D. Zürich 1894.
Weitere Literatnr enthalten §§ 7 u. 10.

6. Die Veränderungen des Pericards.

§ 12. Der **Herzbeutel** gehört zu den als seröse Häute bezeichneten Membranen, welche die Leibeshöhle gegen die anliegenden Organe und Gewebe abgrenzen und aus einer an der Innenfläche mit plattem Epithel bedeckten Bindegewebshaut bestehen. Normaler Weise bildet er einen geschlossenen Sack, in welchen das Herz eingestülpt ist und dessen Höhlung etwa 5 bis 20 g, unter Umständen auch mehr klare Flüssigkeit enthält.

In seltenen Fällen finden sich am Herzbeutel mehr oder weniger umfangreiche **Defecte**, am häufigsten bei Ektopie, sehr selten ohne anderweitige Missbildungen, doch kommen Fälle vor, in denen der Herzbeutel ganz fehlt oder auf einige Fransen an der Basis des Herzens reducirt ist oder an der linken Seite ein Loch besitzt, durch welches die Herzspitze in die linke Pleurahöhle hineinragt. Sehr selten sind **Divertikel** des Pericard.

Bei **Stauung** im Venensystem sind auch die oberflächlich gelegenen Herzvenen stark gefüllt und nach lange andauernder Stauung oft pathologisch erweitert.

Bei hochgradiger venöser Hyperämie, wie sie bei Erstickungstod sich einstellt, bilden sich in der Umgebung der kleinen epicardialen Gefässe oft **Hämorrhagieen** in Form kleiner, schwarzrother Ekchymosen, die namentlich an der Basis der Herzens liegen und oft in grosser Zahl vorhanden sind. Aehnliche Ekchymosen kommen auch bei Vergiftungen (Phosphor) und Infectionen, sowie bei Scorbut, Morbus maculosus Werlhofii, Leukämie, Anämie vor und können unter Umständen eine erhebliche Grösse erreichen.

Bei Berstung des Herzens oder des Anfangstheiles der Aorta oder der Pulmonalis, bei Ruptur von Aesten der Kranzarterien sammeln sich grössere Blutmengen im Herzbeutel an und führen so zu jenem

Zustand, den man als **Hämopericard** bezeichnet. Häufig erfolgen Blutungen in die Herzbeutelhöhle auch aus jungen Gefässen, wie sie sich bei Entzündungen entwickeln, doch ist alsdann das Blut meist mit flüssigem Exsudat gemischt.

Bei chronischen Stauungen kann sich auch im Herzbeutel ein **Stauungshydrops** bilden, wobei sich oft sehr erhebliche Mengen von Flüssigkeit ansammeln, welche den Herzbeutel mächtig ausdehnen und einen Zustand herbeiführen, den man als **Hydropericard** bezeichnet.

Literatur über die Missbildungen des Herzbeutels.

***Bristowe**, Divertikel, Trans. of the Path. Soc. of London XX 1869.*
***Chiari**, Defect d. Pericardium parietale, Wien. med. Wochenschr. 1880.*
***Coën**, Ernie e diverticoli del pericardio, Bull. delle Science Med. di Bologna XV 1886.*
***Faber**, Mangel des Herzbeutels, Virch. Arch. 74. Bd. 1878.*

§ 13. Die wichtigste Affection des Herzbeutels ist die Entzündung, die **Pericarditis**, die in verschiedenen Formen auftritt. In der Mehrzahl der Fälle handelt es sich um hämatogene Erkrankungen, d. h. es wird der Entzündungserreger auf dem Blutwege dem Pericard zugetragen, so namentlich bei jenen Formen der Pericarditis, welche im Verlaufe des acuten Gelenkrheumatismus, bei Pocken, Scharlach, Nephritis etc. auftreten. In anderen Fällen beginnt die Entzündung im Mediastinum oder in der Lunge und der Pleura oder in den mediastinalen und peribronchialen Lymphdrüsen oder im Oesophagus oder auch in einem der benachbarten Organe des Unterleibs oder auch im Herzmuskel und greift von da auf das Pericard über. Unter den Mikroorganismen, welche Pericarditis verursachen, sind besonders die Eiterkokken, der Diplococcus der Pneumonie und der Tuberkelbacillus zu nennen, doch gelingt es nicht in allen Fällen von Pericarditis, Mikroorganismen nachzuweisen.

Die Herzbeutelentzündung trägt am häufigsten den Charakter einer **Pericarditis fibrinosa** oder einer **Pericarditis sero-fibrinosa.** Bei den leichtesten Formen sieht man nur eine leichte Trübung der normaler Weise spiegelnden Serosa, die bald nur auf kleine Stellen beschränkt, bald über einen grossen Theil des Pericards ausgebreitet ist und bei Abstreichung der Oberfläche mit dem Messer deutlich wird. Die Pericardialflüssigkeit, die mehr oder weniger vermehrt ist, ist leicht getrübt. Die Trübung der Flüssigkeit ist durch zellige Beimischungen, die Trübung der Oberfläche durch Auflagerung von Fibrin bedingt, das theils körnig, theils homogen beschaffen ist und gewöhnlich kleine zotten- oder leistenförmige Erhabenheiten bildet. Das Epithel ist meist verloren gegangen, doch lassen sich in frischen Fällen zuweilen noch Reste desselben theils in Form zusammenhängender Lager, theils in Form unregelmässig zerstreuter, meist geschwollener und mehr oder weniger degenerirter Zellen, die von Fibrin überdeckt sind, nachweisen.

Ist die Entzündung etwas heftiger, so bildet sich auch eine grössere Menge von Fibrin an der Oberfläche. Da und dort treten grössere, prominente, weissliche, zuweilen auch durch ausgetretene rothe Blutkörperchen röthlich gefärbte, zähe Faserstoffmassen auf, deren nach der Pericardialhöhle gerichtete Lagen theils zottig, theils mehr netzförmig oder in Streifen und Leisten angeordnet sind und dem Herzen den Namen eines **Cor villosum** (Fig. 37) eingetragen haben.

Die Menge des im Herzbeutel befindlichen flüssigen, trüben, zuweilen auch blutig gefärbten Exsudates ist bald erheblich, bald gering und kann im Verlauf eines Falles zu verschiedenen Zeiten wechseln. Ist dieselbe nicht bedeutend, so ereignet es sich häufig, dass die Fibrinauflagerungen auf den beiden Blättern des Pericards unter einander verschmelzen und letztere mehr oder weniger fest unter einander verbinden.

Fig. 37. Cor villosum.

In den ersten Stadien des Entzündungsprocesses sind das pericardiale Bindegewebe (Fig. 38*a*) von mehr oder weniger Rundzellen (*d*) durchsetzt, die Lymphgefässe (*e*) mit Exsudat, die Blutgefässe (*c*) desselben stark mit Blut gefüllt. Vom dritten bis vierten Tage ab erscheinen an der Oberfläche des Pericards zahlreiche Gefässsprossen, welche in die tieferen Lagen des Faserstoffes eindringen und sich unter Bildung neuer Sprossen bald in bluthaltige Gefässe umwandeln. Gleichzeitig treten in den tieferen Lagen der Faserstoffdecke neben Leukocyten grössere Fibroblasten (*f*) auf, welche theils rund, theils keulenförmig oder spindelig oder vielfach verzweigt sind und durch gegenseitige Aneinanderlegung und Verbindung schliesslich ein zelliges Keimgewebe bilden (productive Pericarditis). Im Laufe der nächsten Wochen bildet sich weiterhin ein gefässreiches Granulationsgewebe (Fig. 39 *d*), welches das aufgelagerte

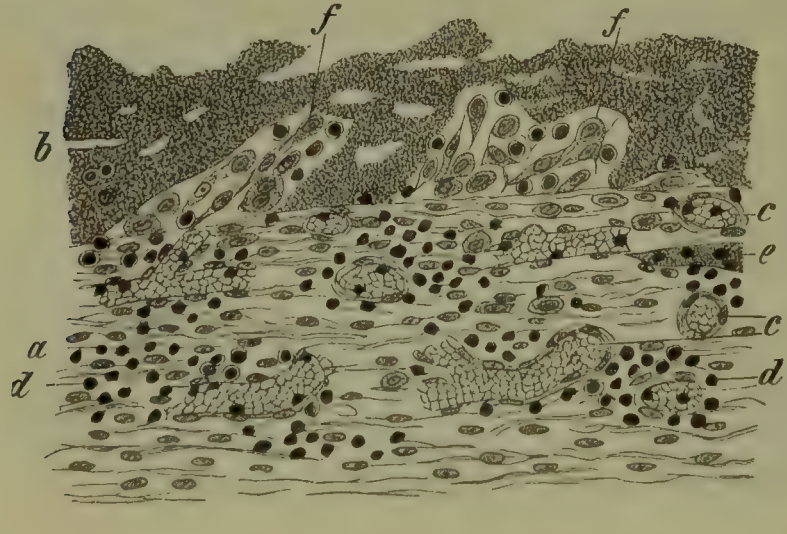

Fig. 38 Pericarditis adhaesiva fibrinosa von 6 Tagen (M. Fl. Häm. Karm.). *a* Epicard. *b* Fibrin. *c* Erweiterte, stark gefüllte Blutgefässe. *d* Rundzellen, welche das Gewebe infiltriren. *e* Lymphgefäss, mit Zellen und Gerinnseln gefüllt. *f* Fibroblasten innerhalb der Auflagerung. Vergr. 150.

Fibrin (*c*) durchwächst und zum Schwund bringt, so dass nach Ablauf einer gewissen Zeit das Fibrin durch Keimgewebe, das sich in Bindegewebe umwandelt, substituirt ist.

War die Exsudation nur geringfügig und die Gewebsneubildung auf einzelne Stellen beschränkt, so bleiben als Residuen des Processes nur abgegrenzte, glänzend weisse Verdickungen, resp. Bindegewebsauflagerungen auf der Herzoberfläche übrig, welche gewöhnlich als **Sehnenflecken** (Maculae tendineae) bezeichnet werden. Zuweilen bildet sich nur ein einziger Fleck, in anderen Fällen ist die ganze Oberfläche der Ventrikel, der Vorhöfe und der grossen Gefässstämme mit Flecken verschiedener Grösse bedeckt. Oefters finden sich da und dort auch

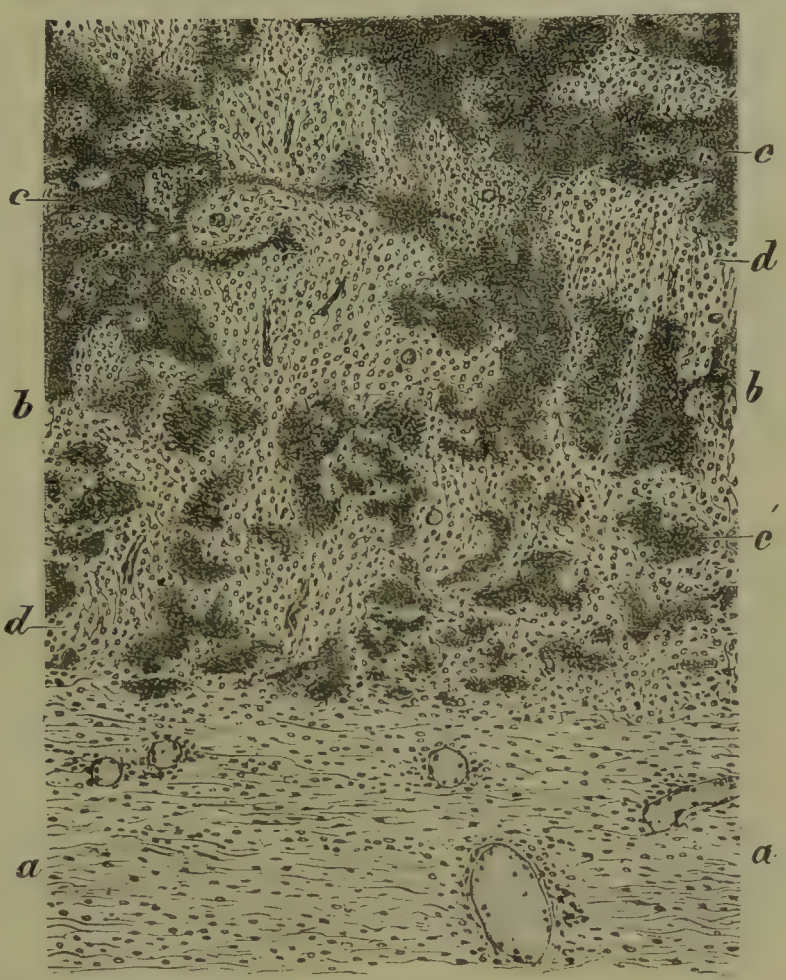

Fig. 39. Granulationsbildung innerhalb einer mehrere Wochen alten pericarditischen Fibrinauflagerung (M. Fl. Häm. Eos.). *a* Epicard. *b* Auflagerung auf dem Epicard, aus Granulationsgewebe (*d*) und Fibrin (*c*) bestehend. Vergr. 45.

noch faden- oder strangförmige Verbindungen des visceralen Blattes des Pericards mit dem parietalen, oder es besitzen die Sehnenflecke fadenförmige Anhänge, welche als Reste bei der Herzbewegung allmählich durchgerissener strangförmiger Verbindungen der Pericardialblätter anzusehen sind.

Ist bei Pericarditis die Menge des fibrinösen Exsudates sehr erheblich, und halten danach auch die Entzündungsvorgänge, sowie die damit verbundene Gewebsneubildung lange Zeit an (Fig. 39 *b*), so werden auch die oberflächlichen Gewebsauflagerungen sowie die bindegewebigen Verbindungen der Pericardialblätter sehr reichlich, und es wird danach der Process mit Vorliebe als **Pericarditis adhaesiva** bezeichnet, ein Name, der natürlich auch schon auf die umschriebenen Verwachsungen angewandt werden kann. Mit der Zunahme von Verwachsungen wird die Pericardialhöhle immer mehr verkleinert, es kommt zu einer vollkommenen **Concretio pericardii** und schliesslich zu einer vollständigen **Obliteration des Herzbeutels.**

In den meisten Fällen wird die ganze flüssige und feste Exsudatmasse resorbirt, doch kommt es vor, dass da und dort Reste von Fibrin als trockene Massen zurückbleiben und verkalken. Es kann ferner auch das neugebildete **Bindegewebe** zu einem mehr oder minder grossen

Theil **verkalken**, und unter Umständen bilden sich grosse **Kalkplatten**, welche das Herz wie ein Panzer umschliessen.

Bei leichter pericardialer Entzündung bleibt die Umgebung des Pericards, falls sie nicht selbst den Ausgangspunkt der Entzündung bildet, frei; bei schwerer Entzündung werden die Pleura und das Mediastinum vielfach in Mitleidenschaft gezogen, es kommt zu adhäsiver Pleuritis mit indurirender Mediastinitis und damit zu Verwachsung der Pleurablätter und zu Verhärtung des mediastinalen Gewebes.

Die **eiterige** und **eiterig-seröse Pericarditis**, bei denen sich eiterige Flüssigkeit im Pericard vorfindet, beginnt entweder mit solchen Ausschwitzungen oder geht aus fibrinösen Formen hervor und zeigt danach die Charaktere einer **eiterig-fibrinösen Pericarditis**. Pyämische Infectionen, Propagation mediastinaler, pleuraler und myocardialer Eiterungen, Durchbruch ulceröser Verschwärungen des Oesophagus und des Magens nach dem Herzbeutel führen am häufigsten zu solchen Entzündungen, die bei Eintritt von Fäulnissorganismen auch einen jauchigen Charakter annehmen, bei Eintritt von Luft zu einem Pneumopericard führen können.

Gehen die betreffenden Individuen nicht zu Grunde, so findet der Process durch Resorption des Exsudates unter Neubildung von Bindegewebe, die zu Gewebsverdickungen und Verwachsungen des Herzbeutels führt, seinen Abschluss. Auch hierbei können sich eingedickte, eiterige Exsudate erhalten, die später verkalken. Vereiterung des pericardialen Gewebes in grosser Ausdehnung ist selten, dagegen greift die Eiterung oft auf benachbarte Gewebe über.

Tuberkulose des Pericards kommt zunächst in Form einer Eruption von Miliartuberkeln im visceralen oder parietalen Blatt des des Pericards vor, die sich mit Hyperämie in der Umgebung der Knötchen, z. Th. auch mit serös-fibrinösen Exsudationen verbindet. Häufig tritt sodann die Tuberkulose in Form einer chronisch-fibrinösen oder serös-fibrinösen, oder hämorrhagisch-fibrinösen Pericarditis mit Bildung eines Cor villosum auf. Die Einlagerung grauer Knötchen oder käsiger Herde in das Granulationsgewebe des wuchernden Pericards lässt meist schon makroskopisch die tuberkulöse Natur der Pericarditis erkennen. Das Mikroskop weist typische Tuberkel im Granulationsgewebe sowie im Epicard und oft auch im subepicardialen Gewebe nach. Nach längerer Dauer des Processes bilden sich fibröse Verwachsungen, die meist Tuberkel oder käsige Massen einschliessen.

Bei **Aktinomykose** der Lungen und des Mediastinums können sich auch im Herzbeutel charakteristische Granulationen bilden, während sich in der Pericardialhöhle eiteriges oder eiterig-fibrinöses Exsudat ansammelt.

Literatur über Pericarditis.

***Banti**, Aetiologie der Pericarditis, D. med. Wochenschr. 1888; Uräm. Pericarditis, Centralbl. f. allg. Path. V 1894.*
***Cerf**, Verwachsungen des Herzbeutels. I.-D. Zürich 1875.*
***Eichhorst**, Tuberculöse Pericarditis, Charité-Ann. II 1875.*
***Feierabend**, Verkalkung, Wiener med. Wochenschr. 1866.*
***Gould**, Verkalkung, Trans. Path. Soc. XXVIII 1877.*
***Hayem** et **Tissier**, Contrib. à l'étude de la pericardite tuberculeuse, Revue de méd. IX 1889.*
***Kast**, Eitrige Pericarditis bei Tuberkulose der Mediastinaldrüsen, Virch. Arch. 96. Bd. 1884.*

Müller, Dtsch. Arch. f. klin. Med. XXIV 1879.
Mracek, Die Syphilis des Herzens, Arch. f. Derm. Ergänzungsh. 1893 (Lit.).
Neumann, Ueber Pikrokarminfärbung, Arch. f. mikrosk. Anat. XVIII 1880.
Ribbert, Epicardiale Sehnenflecken, Virch. Arch. 147. Bd. 1897.
Weigert, Tuberkulöse Pericarditis, D. med. Wochenschr. 1888.
Zahn, Eitrige Pericarditis, Virch. Arch. 72. Bd. 1878.

7. Geschwülste und Parasiten des Herzens.

§ 14. Von **Geschwülsten** kommen verschiedene Formen, Myxome, Sarkome, Lymphosarkome, ferner Fibrome, Lipome, Rhabdomyome, primär im Herzen vor und bilden knotige, zuweilen polypöse, in das Herzlumen vorragende Gewächse; sie sind indessen alle selten. Ein Theil der beobachteten Geschwülste war angeboren.

Etwas häufiger sind secundäre Geschwulstbildungen, namentlich Krebse. Die Keime dieser Geschwülste gelangen, abgesehen von denjenigen, die vom Pericard auf das Herz übergreifen, auf dem Blutwege in die Herzwand. Die Geschwulstknoten sitzen bald mitten im Herzfleische, bald sind sie der Innenfläche oder der Aussenfläche mehr oder weniger genähert uud drängen sich gegen die Herz- oder die Pericardialhöhle vor.

Mitunter greifen Geschwülste aus der Nachbarschaft, vom Mediastinum, vom Oesophagus, vom Magen und der Lunge auf das Herz über.

Die Folgen der Geschwulstbildung sind selbstverständlich je nach der Grösse und dem Sitz derselben verschieden. Grosse Geschwülste können schliesslich Insufficienz der Herzthätigkeit bedingen. Auf Geschwülsten, die in das Herzinnere hineinragen, bilden sich leicht Thromben. Erweichung und Ulceration der Geschwülste können zu Herzruptur führen.

Von **Parasiten** kommen im Herzen Cysticercus und Echinococcus vor. Echinococcus kann Herzruptur verursachen und bei Berstung in das Herzinnere zur Entstehung von Embolieen im Gebiete der Körper- oder Lungenarterien Veranlassung geben.

Literatur über Geschwülste und Parasiten des Herzens.

Albers, Lipom, Virch. Arch. 10. Bd. 1856.
Bernet, Lipom, Virch. Arch. 41. Bd. 1867.
Berthenson, Tumeurs cardiaques primitives, Arch. de méd. exp. V 1893, und Virch. Arch. 132. Bd. 1893 (Lit.).
Cesaris-Demel, Rabdomioma, Arch. per le Sc. Med. XIX 1895.
Czapek, Primäre Herzgeschwülste, Prager med. Wochenschr. 1891 (Lit.).
Fränkel, E., Sarkom, Festschr. z. Eröffnung des allgem. Krankenh. in Hamburg 1889 (Lit.).
Justi, Myom, Centralbl. f. allgem. Path. VII 1896.
Jürgens, Primäre Herzgeschwülste, Berl. klin. Wochenschr. 1890.
Kantzow, Myom, Virch. Arch. 35. Bd. 1866.
Kolisko, Congenitales Herzmyom, Med. Jahrb. 1887.
Martinotti, Tumori del cuore, Gaz. delle Cliniche 1886.
Mosler, Echinococcus, Zeitschr. f. klin. Med. VI.
Oesterlen, Ueber Echinococcus im Herzen, Virch. Arch. 42. Bd. 1868.
v. Recklinghausen, Myom, Monatsschr. f. Geburtsk. XX. 1862.
Rieder, Rhabdomyom, Jahrb. d. Hamburger Staatskrankenh. I Leipzig 1890.
Salvioli, Myxom, Riv. Clin. di Bologna 1878.
Skrzeczka, Angiom, Virch. Arch. 11. Bd. 1857.
Tedeschi, Herzgeschwülste, Prag. med. Wochenschr. 1893 (Lit.).
Virchow, Myxom, Charité-Annal. VI, und Myom, Virch. Arch. 30. Bd. 1864.
Wagner, Sarkom, Arch. d. Heilk. VI 1895.
Wiegand, Myxom, Oest. med. Wochenschr. 1876.
Zander, Fibrom, Virch. Arch. 80. Bd. 1880.

II. Pathologische Anatomie der Arterien.

1. Degenerationen und Infiltrationszustände der Arterien.

§ 15. Die **Arterien** sind Röhren von veränderlicher Weite, deren Wand drei Schichten, die Intima, die Media und die Adventitia, unterscheiden lässt. Die Media der mittleren und kleinen Arterien ist wesentlich musculös, in der Media der Aorta, der Anonyma, der Carotiden und der Iliacae communes überwiegen die elastischen Elemente und bilden Lamellen, in deren Zwischenräumen Bindegewebe und Muskelfasern und feine elastische Fäserchen lagern. Die Intima, deren Dicke weit hinter derjenigen der Media zurückbleibt, besteht aus Bindegewebe, welches ebenfalls elastische Fasern enthält und nach Innen durch eine Endothellage abgeschlossen ist. Die Adventitia bildet eine locker gebaute Bindegewebsschicht. Die grösseren Arterien besitzen eigene Wandgefässe, welche aber unter normalen Verhältnissen nicht in die Intima eindringen.



Fig. 40. Fettige Degeneration der Intima aortae im Durchschnitt (Flemm. Safr.). *a b* Verfettete Intima. *c* Media. Vergr. 260.

Fettige Degeneration der Intima tritt meist in Form von opakweissen oder gelblich-weissen Flecken auf und ist sowohl an den grossen Gefässstämmen (Fig. 40) als auch in den kleinen Gefässen und auch in den Capillaren (Fig. 41) ein sehr häufiger Sectionsbefund. Die Degeneration kann sich auf das Endothel beschränken, so namentlich in Capillaren (Fig. 41). Wo weisse Flecke mit dem blossen Auge zu

Fig. 41. Hirncapillaren mit fettig degenerirtem Endothel (Osmiumpräp.). Vergr. 350.

sehen sind, sind die Bindegewebszellen der Intima (Fig. 40 *a b*), zuweilen auch der angrenzenden Media (*c*) verfettet, d. h. von Fetttröpfchen durchsetzt und oft auch in Trümmer zerfallen. Hochgradige Verfettung kann zu Gewebszerfall und zur Bildung von Usuren der Innenfläche führen und Wucherungen der Umgebung auslösen.

Die Ursache der Verfettung kann in Störungen der Ernährung (Anämie) und Intoxicationen liegen, doch ist sie oft nicht erkennbar. Sehr häufig stellt sie sich in sklerotischen Arterien (§ 18) ein.

Verfettung der Media tritt in ähnlicher Weise wie in der Intima auf, ist indessen seltener. Stärkere Verfettung der Muskelzellen schwächt die Widerstandskraft der Arterien und begünstigt die Zerreissung.

Amyloidentartung kommt sehr häufig an den kleinen Arterien vor und bedingt eine Verdickung der Wand durch Einlagerung der hyalinen Amyloidsubstanz zwischen die Muskelfasern der Media. Sodann kann das Amyloid auch in der Adventitia und der Intima abgelagert werden.

Die **hyaline Degeneration der Arterienwände** kommt zunächst an der Intima grösserer Gefässe vor, wobei das Bindegewebe homogen und kernarm wird. Eine zweite Form homogener Gefässdegeneration betrifft vornehmlich die kleinsten Arterien und Capillaren (Fig 42 *a*, *b*)

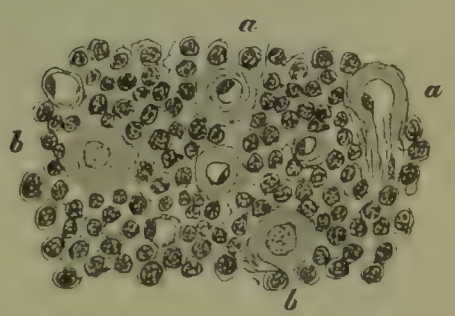

Fig. 42. Hyaline Degeneration der Blutgefässe einer atrophischen Lymphdrüse (Alk. Karm.). *a* Hyalin entartetes Gefäss mit offenem Lumen. *b* Hyalin entartetes und obliterirtes Gefäss. Vergr. 200.

und wird namentlich häufig im Gehirn, in der Chorioidea, in den Lymphdrüsen und in den Nieren (Glomeruli) beobachtet.

Die entarteten Gefässe zeigen dabei ein homogenes Aussehen und eine bedeutende Wandverdickung (Fig. 42). Das Endothel und das Gefässlumen sind zunächst noch erhalten (*a*), doch kommt es häufig zu Verengerung und Verschluss des Lumens (*b*) durch hyaline Massen.

Verkalkung der Arterienwände kommt sowohl im Gebiet der Intima als der Media vor und ist im höheren Alter eine häufige Erscheinung. In der Intima gehen der Verkalkung gewöhnlich jene Veränderungen vorauf, welche als Arteriosklerose und Atherom (§ 18) bezeichnet werden und es ist das verkalkende Gewebe ausgesprochen degenerirt, hyalin entartet und verfettet, doch kommen auch Fälle von Verkalkung vor, in denen dies wenig oder garnicht hervortritt. Die Kalkablagerungen bilden gewöhnlich weisse Platten. In der Media sind die voraufgehenden degenerativen Veränderungen meist wenig auffällig, doch ist wohl auch hier das Gewebe vor der Verkalkung mehr oder weniger degenerirt. Die Verkalkung bildet auch hier meist weisse, harte, plattenförmige Einlagerungen, kann aber auch mehr in Form weisser, rippenartig in die Wände eingesprengter, harter



Fig. 43. Beginnende Verkalkung der zwischen den elastischen Lamellen gelegenen Theile der Media der Aorta. Vergr. 250.

weisser Streifen auftreten. Reichliche Kalkablagerung führt zu völliger Starrheit des Rohres.

Zu Beginn lagert sich der Kalk in feinen Körnchen im Gewebe ab (Fig. 43). Später schliessen sich die Körnchen zu dichten Massen. Das degenerirte verkalkende Gewebe wird durch Hämatoxylin blau bis schwarzblau (Fig. 44 *b, c*) gefärbt. An Uebergangsgefässen und Capillaren der Hirnhäute und des Gehirns können sich im Verlaufe der Gefässe Kalk-Concretionen (Fig. 45) bilden.

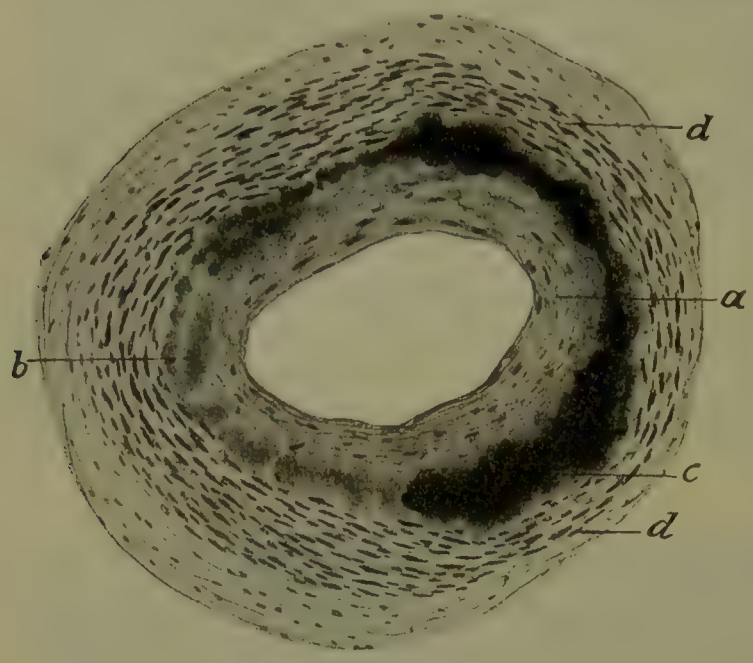

Fig. 44. Sklerose und Verkalkung einer Uterusarterie (Form. Häm. Eos.). *a* Sklerotische Intima. *b c* Verkalkungen. *d* Media. Vergrösserung 50.

In hochgradig verkalkten Gefässen kann es auch zur Bildung von Knochen kommen, indem Theile der verkalkten Stellen von Gefässen und von Markgewebe durchzogen werden, von dem aus alsdann Knochengewebe gebildet wird.

Nekrose der Gefässwände tritt am häufigsten in Folge von Entzündungen ein, welche sich in der Umgebung von Gefässen entwickeln und selbst ihren Ausgang in Gewebsnekrose und Zerfall nehmen. Hierher gehören namentlich die diphtheritischen und die verkäsenden tuberkulösen Entzündungsprocesse. Die Nekrose der Gefässe zeigt dieselbe Eigenthümlichkeit wie diejenige ihrer Umgebung.

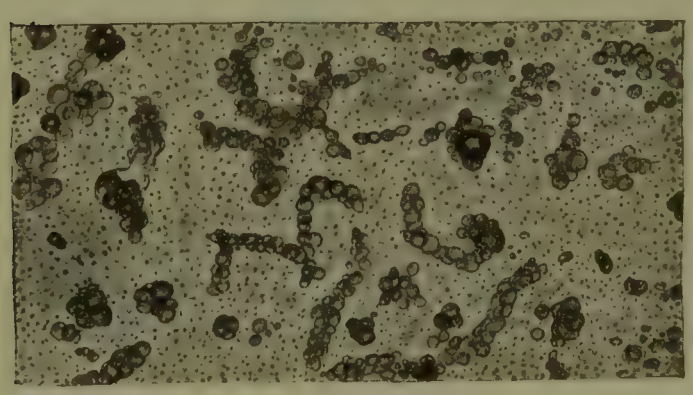

Fig. 45. Verkalkte Kleinhirngefässe (Alk. Häm.). Vergr. 100.

Literatur über hyaline Degeneration und Verkalkung.

Alzheimer, *Kolloidentartung d. Gehirns, A. f. Psych. 30. Bd. 1898.*
Arndt, *Zur path. Anat. der Centralorgane, Virch. Arch. 49. Bd. 1870.*
Cohn, *Knochenbildung an den Arterien, Virch. Arch. 106. Bd. 1886.*
Gull u. Sutton, *Arterio-capillary Fibrosis, Med.-chir. Transact. 1872.*
Holschewnikoff, *Ueber hyaline Degeneration der Hirngefässe, Virch. Arch. 112. Bd. 1888.*
Junge, *Hyaline Degeneration, Arch. f. Ophthalm. V.*
v. Kahlden, *Ueb. d. sog. Apoplexia uteri, Beitr. von Ziegler XXIII 1898.*
Kromeyer, *Ueber miliare Aneurysmen und kolloide Degeneration im Gehirn. I.-D. Bonn 1885.*
Küttner, *Kalkmetastasen in d. Arterien, Virch. Arch. 55. Bd. 1879.*
Löwenfeld, *Studien üb. Aetiologie u. Pathologie d. spontanen Hirnblutungen, Wiesbaden 1886.*
Lubimoff, *Virch. Arch. 57. Bd., und Arch. f. Psych. 1874.*
Mallory, *Calcareous Concretions in the Brain, Journ. of Path. III 1894.*

Marchand, Arterien, Eulenburg's Realencyklopädie 1894 (Lit.).
Neelsen, Degeneration der Hirncapillaren, Arch. d. Heilk. XVII 1876.
Oeller, Hyaline Gefässdegeneration bei Amblyopia saturnina. Virch. Arch. 86. Bd. 1881.
Thoma, Circulationsstörungen in den Nieren bei chron. Nephritis, V. A. 71. Bd. 1877.
Wieger, Hyaline Entartung der Lymphdrüsen. Virch. Arch. 78. Bd. 1879.
Ziegler, Ursachen der Nierenschrumpfung, D. Arch. f. klin. Med. XXV 1879.

2. Die Arteriitis.

§ 16. Die **Entzündung der Arterien,** die **Arteriitis**, kann sowohl auf hämatogenem Wege als auch durch Traumen und durch Uebergreifen eines Entzündungsprocesses von der Nachbarschaft auf die Gefässwände zu Stande kommen. Die Traumen können sowohl durch Gefässzerreissungen und Verwundungen als auch durch Quetschungen (Unterbindung) zu Gefässentzündung führen. Die nicht traumatischen Entzündungen sind namentlich durch Infectionen und Intoxicationen verursacht, doch können auch einfache Ernährungsstörungen in ihrem weiteren Verlaufe zu Vorgängen führen, die man den entzündlichen zuzählen kann. Von den Infectionsstoffen führen am häufigsten die Eiterkokken, die Tuberkelbacillen und das Gift der Syphilis zu Arterienentzündung, wobei die Schädlichkeit bald vom Arterienlumen, bald von den Vasa vasorum, bald von der Umgebung aus auf die Arterienwand einwirkt.

Ausserordentlich häufig schliesst sich die Arteriitis an die Anwesenheit von Fremdkörpern im Blute, insbesondere an die Bildung von Thromben an und wird grossentheils auch durch dieselben ausgelöst. Es kann indessen auch eine Thrombose sich an eine bereits bestehende Gefässdegeneration oder Gefässentzündung anschliessen und einen Folgezustand der Gefässläsion darstellen, wirkt aber alsdann selbst wieder verändernd auf die Gefässwand ein.

Entsprechend der grossen Verschiedenheit der Aetiologie und der Genese gestalten sich auch die Charaktere und der Verlauf der Arteriitis sehr verschieden, und es ist danach nicht möglich, alle Formen zu schildern. Man kann indessen gewisse Haupttypen herausheben, denen sich die übrigen leicht anschliessen lassen, und es gehören zu diesen die Thromboarteriitis, die hämatogene, ohne Thrombenbildung verlaufende Arteriitis, die traumatische Arteriitis, die von der Umgebung fortgeleitete Arteriitis, die durch Tuberkelbacillen, die durch das Gift der Syphilis verursachte Arteriitis, sowie endlich die als Periarteriitis nodosa bezeichnete Erkrankung.

Der **Thromboarteriitis** schliesst sich sowohl an autochthone Thrombose als an embolische Gefässverstopfungen an. Unter den ersteren spielen die Thrombosen, welche nach Unterbindungen, Gefässverletzungen und Gefässwanderkrankungen auftreten, die wichtigste Rolle. Die Form der an die Thrombose sich anschliessenden Arteriitis wird durch die Beschaffenheit des Thrombus bestimmt und kann sowohl den Charakter einer eiterigen als den einer proliferirenden Arteriitis tragen.

Die **Thromboarteriitis purulenta** schliesst sich an autochthone Thromben oder an Embolieen dann an, wenn die Gerinnungsmasse Eiterung erregende Mikroorganismen enthält. Durch die Wirkung der Bakterien stellt sich in der Arterienwand theils eine Gewebsnekrose, theils eine eiterige Infiltration (Fig. 46 *i*) ein, welche zu einer eiterigen Einschmelzung eines Theils der Arterienwand (*f*) führen kann. Mit

blossem Auge erkennbare Arterien zeigen im Zustande der eiterigen Infiltration eine gelbweisse Färbung und sind geschwollen und zerreisslicher geworden. Nicht selten kommt es auch unter dem Einfluss des Blutdrucks zu pathologischen, als infectiöse Aneurysmen bezeichneten Erweiterungen (Fig. 46) sowie zu Zerreissungen der Arterien. Durch Eiteransammlung und Gewebsvereiterung in der Nachbarschaft der Arterien kann es auch zu periarterieller Abcessbildung (*i*) kommen, und es stellt sich eine solche Erscheinung namentlich bei Verstopfung kleiner Arterien durch inficirte Emboli (Fig. 46 *g*) ein.

Die **Thromboarteriitis prolifera** s. **hyperplastica** stellt sich in jenen Fällen ein, in welchen autochthone Thromben oder Emboli nicht inficirt sind, und führt, je nach dem Grad der Proliferation, bald zu

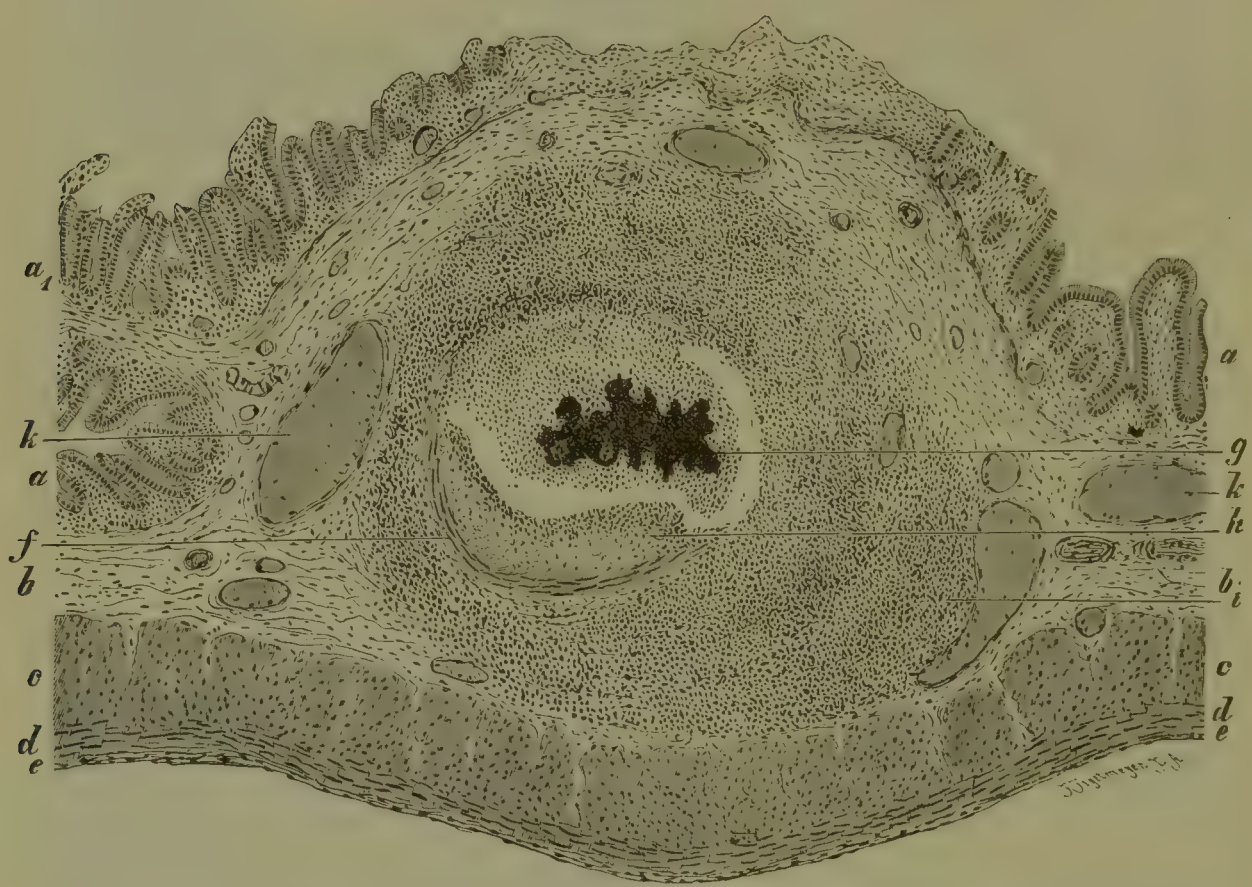

Fig. 46. Embolische Arteriitis purulenta mit embolischem Aneurysma und perivasculärer Abscessbildung in der Submucosa des Darms (Alk. Fuchsin). *a a1 b c d e* Schichten der Darmwand. *f* Rest der Arterienwand im Durchschnitt. *g* Embolus, umgeben von Eiterkörperchen im Innern der erweiterten und theilweise vereiterten Arterie. *h* Wandständiger Thrombus. *i* Periarterielle eiterige Infiltration der Submucosa. *k* Mit Blut stark gefüllte Venen. Vergrösserung 30.

einem Verschluss des Gefässes (Fig. 47), bald nur zu umschriebenen Wandverdickungen in Form von plattenförmigen Hervorragungen oder auch von festsitzenden Leisten oder auch von Fäden, welche das Lumen des Gefässes durchziehen (Fig. 48 *b*). Wird ein schrumpfender Thrombus oder Embolus nur theilweise von Bindegewebe durchsetzt, während ein anderer Theil verkalkt, so können sich an der Arterienwand festsitzende Warzen oder knotige Prominenzen bilden, die man als Arteriensteine oder Arteriolithen bezeichnen kann.

Die Bindegewebsneubildung, die sich an eine Thrombose anschliesst, besteht in einer **Substitution des Thrombus durch Bindegewebe,** welches seine Entstehung einer Wucherung der Gefässwand verdankt. Führt der Process zur Obliteration der Arterie, so wird er als **Endarteriitis obliterans** bezeichnet.



Fig. 47. Verschluss einer Lungenarterie durch Bindegewebe, entstanden nach embolischer Verstopfung derselben (M. Fl. Häm. Eos.). *a* Arterienwand. *b* Bindegewebe innerhalb des Gefässrohrs. *c d* Neugebildete Blutgefässe. Vergr. 45.

In der Zeit der Gewebsneubildung ist die Arterienwand im Zustande der Wucherung und Entzündung, und man findet sie demgemäss theils von wuchernden Bindegewebszellen, theils von Leukocyten durchsetzt. Bald früher, bald später erscheinen neben Leukocyten auch grosse Fibroblasten im Innern des Gefässes, welche von der Intima aus in die Masse des Thrombus eindringen (Fig. 49 *h*) und im Laufe der Zeit ein den Thrombus substituirendes Keimgewebe bilden, das sich schliesslich in Bindegewebe umwandelt (Fig. 47 *b*). Sind die Endothelien der Intima noch erhalten, so können sie auch an der Wucherung Theil nehmen; sind sie zu Grunde gegangen, so geht die Neubildung lediglich von den Bindegewebszellen der Gefässhäute aus.

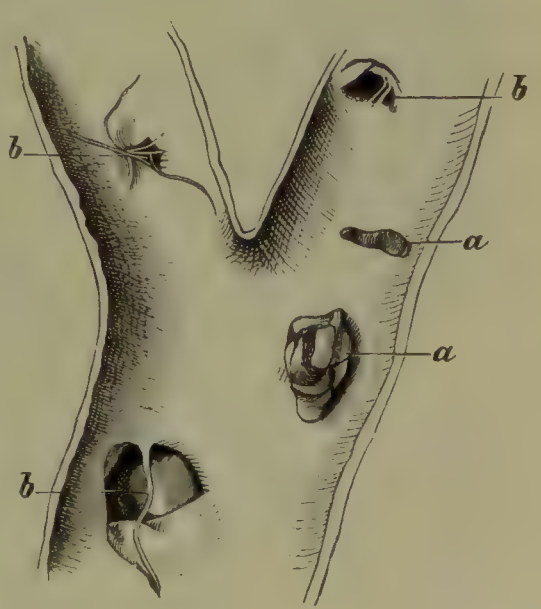

Die Blutgefässe, welche das den Thrombus substituirende Bindegewebe erhält (Fig. 47 *d*), gehen zunächst von den Vasa vasorum (Fig. 50 *e*) aus, treten aber auch mit dem noch offenen Theil der arteriellen Blutbahn in Verbindung. Bei Unterbindungsthromben erfolgt sowohl die

Fig. 48. Residuen embolischer Pfröpfe in einem Aste der Lungenarterie. *a* Geschrumpfter, von Bindegewebszügen durchwachsener Embolus. *b* Bindegewebsstränge, welche die Oeffnungen abzweigender Gefässe überziehen. Nat. Gr.

Bindegewebs-, als auch die Gefässneubildung vornehmlich von der Unterbindungsstelle selbst aus (Fig. 50 d_1), doch producirt auch die übrige Wand im Gebiete des Thrombus neues Gewebe.



Fig. 49. Schnitt aus einer thrombosirten Schenkelarterie eines alten Mannes 3 Wochen nach der Unterbindung (Alk. Häm.). *a* Media. *b* Elastische Grenzlamelle. *c* Durch ältere chronische Entzündungsprocesse verdickte Intima. *d* Geronnenes Blut. *e* Zellige Infiltration der Media, *f* desgleichen der Intima. *g* Rundzellen, theils innerhalb des Blutcoagulums, theils zwischen letzterem und der Intima. *h* Verschiedene Formen von Fibroblasten. Vergr. 300.

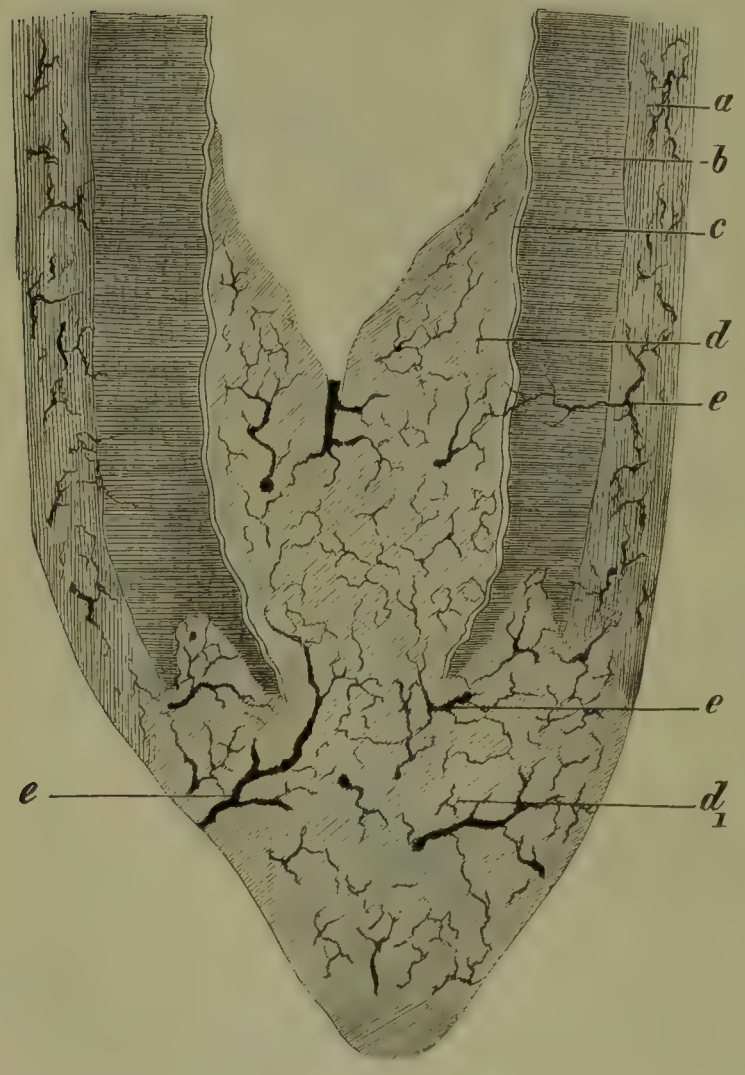

Traumatische Arteriitis, die durch Stich- und Schnittverletzungen entsteht, verläuft ähnlich wie die Thromboarteriitis, indem an der Verletzungsstelle ein Thrombus sich bildet, der weiterhin von der wuchernden Gefässwand durch Granulations- und Narbengewebe ersetzt wird. Quetschung der Arterienwand kann eine ausgebreitete Wucherung der Gefässwand zur Folge haben, die zu

Fig. 50. Schematischer Längsschnitt durch ein unterbundenes Gefäss, dessen Thrombus durch organisirtes und vascularisirtes Gewebe vollkommen ersetzt ist. *a* Adventitia. *b* Media. *c* Intima. *d* Neugebildetes Bindegewebe innerhalb, d_1 ebensolches ausserhalb des Gefässlumens. *e* Blutgefässe.

einer starken Verdickung derselben und weiterhin zu Gefässverschluss führt (vergl. traumatisches Aneurysma § 19, Fig 64).

Die **hämatogene Arteriitis** geht theils von der Intima, theils von den Vasa vasorum der Media und Adventitia (Fig. 51) aus, und man kann je nach der hauptsächlichen Localisation eine Endo-, eine Meso- und eine Periarteriitis unterscheiden. Hat der Process bereits längere Zeit bestanden, so findet man an der Intima des erkrankten Gefässes meist umschriebene, gelblich-weisse Verdickungen, welche sich beetartig über die Oberfläche erheben und an der Oberfläche meist glatt und frei, zuweilen aber auch von zarten, glatten oder auch von grösseren, warzigen Thromben überlagert sind, so dass man den Process auch wohl als Endarteriitis verrucosa bezeichnet.

Die anderen Arterienhäute sind äusserlich meist wenig verändert, lassen indessen zuweilen ebenfalls

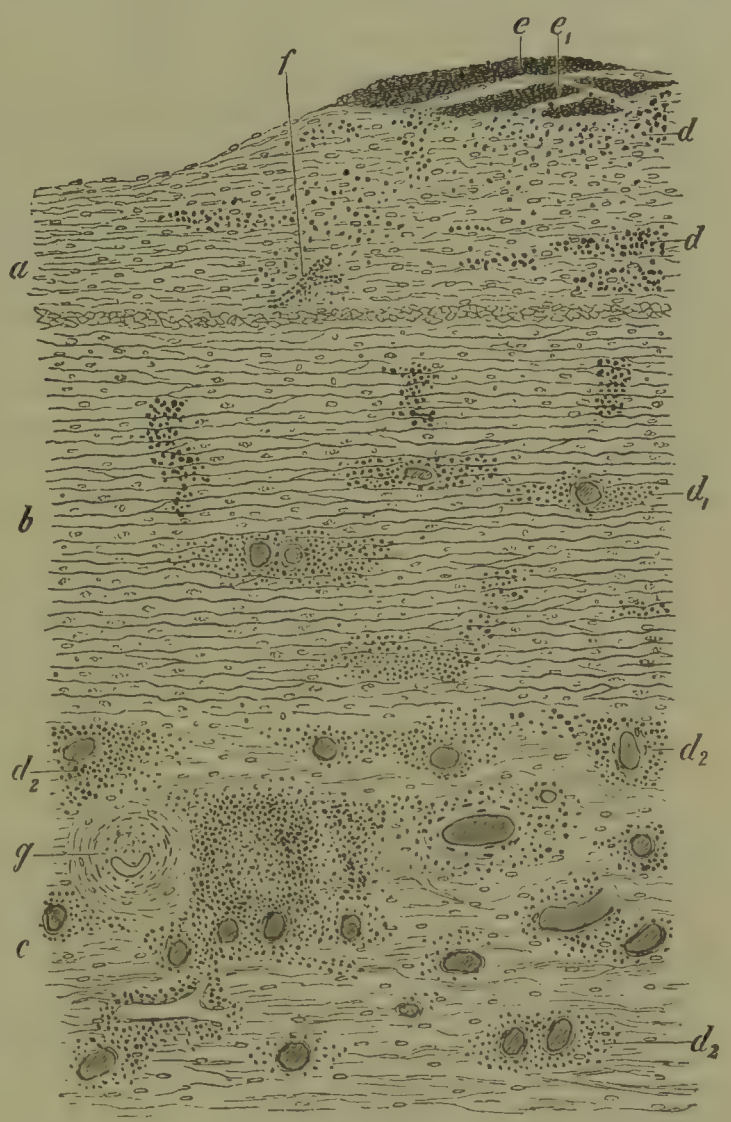

Fig. 51. Aortitis prolifera (M. Fl. Bismarckbraun). Durchschnitt durch die Aortenwand. *a* In Folge früher stattgehabter Wucherungen verdickte Intima mit zelligen Infiltrationsherden *d*. *b* Media mit zelligen Infiltrationsherden d_1. *c* Adventitia mit zelligen Infiltrationsherden d_2. *e* e_1 Der Intima aufliegende und von Bindegewebe durchwachsene körnige Thrombusmassen. *f* Blutgefäss innerhalb der hyperplasirten Intima. *g* Kleine, durch sklerotische Verdickung der Intima verengte Arterie. Vergr. 25.

Verdickungen oder herdförmige Aenderungen der Färbung und der Festigkeit erkennen.

Die Verdickungen der Intima beruhen auf einer Neubildung von Bindegewebe (Fig. 51 *a*) und meist auch von elastischen Fasern, und man bezeichnet diese Bindegewebshyperplasie gewöhnlich als **Arteriosklerose.**

Sehr oft haben sich an den verdickten Stellen auch Blutgefässe (Fig. 51 *f*) entwickelt. Ist der Process noch im Fortschreiten begriffen, so finden sich im Gewebe auch Granulationsherde (*d*), aus Fibroblasten und Leukocyten bestehend. Wo Thromben die sklerotischen Stellen überlagern, lässt sich nicht selten erkennen, wie die Bindegewebswucherung in diese Thromben hineinwächst (Fig. 51 *e* e_1) und dadurch zur Verdickung der sklerotischen Platten führt.

Die Mesarteriitis und die Periarteriitis sind bald durch Einlagerung von zelligen Granulationsherden (Fig. 51 d_1, d_2), bald

durch die Anwesenheit fibröser Schwielen, innerhalb welcher die normalen Bestandtheile der Arterienwand zu Grunde gegangen sind, charakterisirt.

Die **Aetiologie der hämatogenen, zu Arteriosklerose führenden Arteriitis** ist, soweit nicht Tuberkulose und Syphilis (§ 17) die Ursachen sind, noch dunkel, doch lässt sich annehmen, dass sowohl Infectionen und Intoxicationen als auch einfache Ernährungsstörungen zu einem solchen Process führen können (s. § 18). Möglich ist, dass die erste Veranlassung auch abnorme Zerrungen und partielle Zerreissungen der Arterienhäute bilden können.

Die **consecutive Arteriitis**, welche sich an Entzündungen derjenigen Gewebe, in denen die Arterien eingebettet sind, anschliesst, kann sowohl einen nekrotisirenden oder eiterigen und eiterig-brandigen, als auch einen hyperplastischen Charakter tragen, je nach der Beschaffenheit des Gewebes in der Umgebung. Zu Nekrose oder zu Vereiterung und damit zur Arrosion von Arterien führende Formen kommen namentlich innerhalb inficirter Wunden sowie in Geschwüren (Magen- und Darmgeschwüre, Lungencavernen) vor und sind eine häufige Ursache der an solchen Stellen auftretenden Gefässrupturen. Ist die Arterie, z. B. nach Unterbindung, mit einem Thrombus versehen, so kann auch dieser der eiterigen Einschmelzung verfallen.

Zu Bindegewebsneubildung führende Arteriitis kommt namentlich dann vor, wenn chronische Entzündungen in einem Organ sich abspielen. Die Bindegewebshyperplasie ergreift zunächst die Adventitia, kann sich aber auch auf die Media und Intima verbreiten.

Literatur über Arteriitis.

Appollonio, *Organisat. d. Unterbindungsthrombus, Beitr. v. Ziegler III 1888.*
Barbacci, *Un caso di aortite verrucosa acuta, Morgagni 1890.*
Baumgarten, *Die sog. Organisation des Thrombus, Leipzig 1877 u. V. A. 78. Bd. 1879.*
Boinet, *Rech. expér. sur les aortites, A. de méd. exp. IX 1897 (Lit.).*
Bubnoff, *Ueber die Organisation des Thrombus, Virch. Arch. 44. Bd. 1868.*
Buchwald, *Aortitis verrucosa, D. med. Wochenschr 1878.*
Burdach, *Bindegewebsneubildung in todten, unterbund. Gefässstrecken, V. A. 100. Bd. 1885.*
Charrier et Klöppel, *Artérites cérébrales, Rev. de méd. XIV 1894.*
Déjerine et Huet, *De l'aortite oblitérante, Rev. de méd. VIII 1888.*
Dutil et Lamy, *Artérite oblitérante progressive, Arch. de méd. exp. V 1893.*
Friedländer, *Arteriitis obliterans, Centralbl. f. d. med. Wiss. 1876.*
de Giovanni, *Pathogénèse de l'endartérite, Arch. ital. de biol. I 1882.*
Herzog, *Die Rückbildung des Nabels und der Nabelgefässe, München 1892.*
Köster, *Sitzungsber. d. Niederrhein. Gesellsch. f. Natur- u. Heilkunde in Bonn 1877.*
Koster, *Die Pathogenese der Endarteriitis 1874.*
Landouzy et Siredey, *Étud. des localis. angiocardiaques typhoïdiques, Rev. de méd. VII 1887.*
Léger, *Etude sur l'aortite aigue, 1878.*
Marchand, *Arterien, Eulenburg's Realencyklopädie 1894.*
Martin, *Pathogénie des scléroses dystrophiques, Revue de méd. VI 1886.*
Nauwerck u. Eyrich, *Zur Kenntniss d. verrucösen Aortitis, Beitr. v. Ziegler V 1889.*
Pernice, *Sull' etiologia dell' endarterite cronica, La Riforma Med. 1888.*
Pfitzer, *Vernarbungsprocess an durch Schnitt verletzten Blutgefässen, V. A. 77. Bd. 1879.*
Pick, C., *Rolle d. Endothelien bei d. Endarteriitis post ligaturam, Z. f. Heilk. IV 1885.*
Raab, *Vorgänge nach Unterbindung der Blutgefässe, Virch. Arch. 75. Bd. 1879.*
Rattone, *Della arterite tifosa, Il Morgagni XXIX 1887.*
Schultz, *Heilung von Gefässwunden, Dtsch. Zeitschr. f. Chir. IX 1878.*
Senftleben, *Verschluss der Blutgefässe nach der Unterbindung, V. A. 77. Bd. 1879.*
Stroganov, *Origine des éléments cellulaires dans l'endartérite de l'aorte, A. de phys. 1876.*
Talma, *Endarteriitis chronica, Virch. Arch. 77. Bd. 1879.*
Thérèse, *Ét. exp. des lés. artér. second. aux mal. infectieuses, Rev. de méd. 1893.*

Virchow, Thrombose u. Embolie, Gefässentzündung u. sept. Infection, Ges. Abhandl. 1856.
Zahn, Vernarbung von Querrissen der Arterienintima u. -media, V. A. 96. Bd. 1884.
Weitere Literatur enthalten § 17 u. § 18.

§ 17. Die **Arteriitis syphilitica** der kleineren Arterien tritt entweder als eine für sich bestehende Affection, oder aber als Theilprocess einer localen syphilitischen Erkrankung auf. Im ersten Falle finden sich an den erkrankten Gefässen Verdickungen der Intima und der Adventitia, welche entweder in circumscripten, grau durchscheinenden oder weisslichen Herden auftreten, oder einen ganzen Gefässabschnitt in einen derben, weissen oder grauweissen Strang verwandeln, ähnlich wie man es auch bei nicht syphilitischer proliferer Arteriitis sieht. Die andere Form der luetischen Arteriitis kommt innerhalb luetischer Entzündungsherde vor, also unter Verhältnissen, bei denen die Gefässe entweder von zelligen Massen, sogenannten gummösen Granulationsherden, oder aber von narbigem Bindegewebe umgeben sind. Bei Syphilis der Aorta bilden sich nach Heller, Döhle und Backhaus in der Intima Furchen, Einziehungen und Gruben, welche meist gruppenweise, seltener über grössere Strecken verbreitet, auftreten und die Aorta ascendens bevorzugen. Die Einziehungen werden durch narbige Schrumpfungen der Media verursacht und können von sklerotischen Verdickungen der Intima begleitet sein.

Bei frischer Arteriitis der mittelgrossen und kleinen Arterien besteht die verdickte Intima (Fig. 52 *a*) aus einem zellreichen (*f*) Gewebe. Die Zellen sind theils klein, rund, theils grösser, spindelförmig oder sternförmig (*f*), verschiedenen Formen von Fibroblasten entsprechend. Aehnlich verhält sich die Adventitia (*d*). Die Media (*c*) ist meist nur in mässigem Grade von Zellen durchsetzt. Ist die syphilitische Erkrankung älteren Datums, hat sich im Entzündungsbezirke bereits Bindegewebe gebildet, so sind auch die verdickten Arterienhäute mehr fibrös und zellärmer. Die Media ist entweder noch gut erhalten oder stellenweise atrophisch, fibrös. Etwas Specifisches liegt in den histologischen Einzelheiten des Processes nicht. Immerhin kann man sagen, dass bei der gewöhnlichen, zu Sklerose führenden Arteriitis eine so stark entwickelte Granulationswucherung, wie sie bei syphilitischen Entzündungen sich findet, nicht vorzukommen pflegt, dass namentlich die Adventitia (*d*) nicht diese hochgradige Veränderung zeigt. Die Verdickung der Gefässhäute ist oft eine so erhebliche, dass das Lumen der betroffenen Arterien nahezu oder ganz verschlossen wird (Arteriitis syphilitica obliterans).

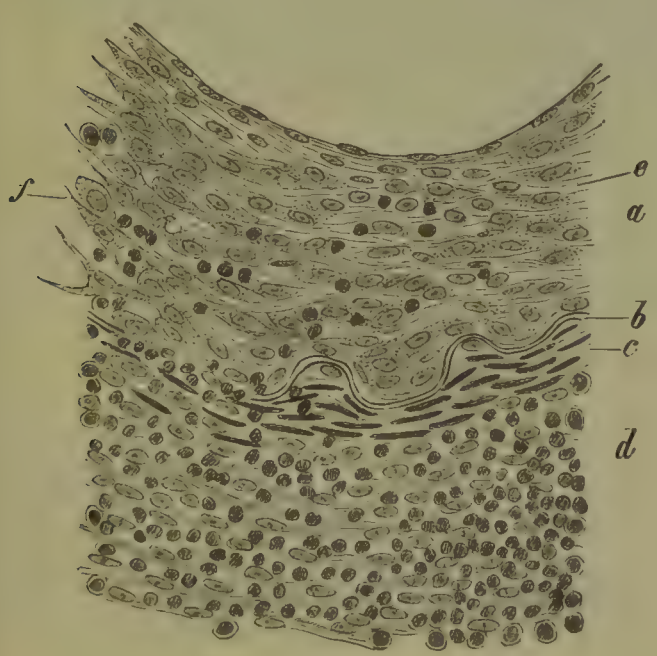

Fig. 52. Arteriitis syphilitica der Arteria fossae Sylvii von einem 20-jährigen Mann (Alk. Karm.). *a* Mächtig verdickte Intima. *b* Membrana fenestrata, links durchbrochen. *c* Muscularis. *d* Adventitia. *e* Zellig-fibröses Gewebe. *f* Zellige Neubildung. Vergr. 150.

Die erwähnte Syphilis der Aorta beginnt (Döhle, Backhaus) als Mesarteriitis, und es entwickeln sich unter starker Wucherung der Wand der Vasa vasorum Granulationsherde, in deren Gebiet das Mediagewebe zu Grunde geht und durch schrumpfendes Bindegewebe ersetzt wird. Später können sich proliferirende Endarteriitis und Periarteriitis hinzugesellen.

Die **Arteriitis tuberculosa** kann sowohl durch Infection der Arterien vom Blute aus, als auch durch Uebergreifen eines periarteriell gelegenen tuberkulösen Herdes auf die Gefässwand zu Stande kommen, doch ist der letztgenannte Infectionsmodus häufiger als der erstgenannte. Beide Formen kommen sowohl an den kleinen als an den grossen Arterien (Aorta, Pulmonalis) vor. Hat eine Infection stattgefunden, so können sich in der Arterienwand sowohl Tuberkel, als auch mehr diffuse entzündliche Infiltrationen sowie hyperplastische Gewebswucherungen entwickeln (Fig. 53 *a*, a_1, *c*, *d*) welche zu ganz bedeutender

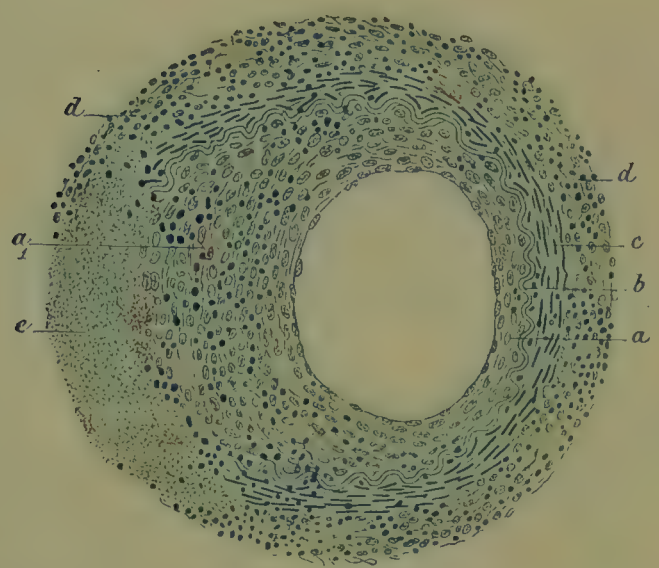

Fig. 53. Arteriitis tuberculosa (Alk. Gabbet). *a* Intima. a_1 Gewucherte, zellig infiltrirte und mit Bacillen durchsetzte Intima. *b* Elastische Innenlamelle. *c* Media. *d* Gewucherte, zellig infiltrirte und mit Bacillen durchsetzte Adventitia. *e* Verkäster Theil der Gefässwand. Vergr. 100. (Die Bacillen sind bei stärkerer Vergrösserung hineingezeichnet.)

Verdickung der Gefässwände führen und oft auch Gefässthrombose verursachen. Gehen die Granulationsherde in Verkäsung über, so verkäst nicht selten auch die Gefässwand (*e*). Ist das erkrankte Gefäss vor der Verkäsung nicht durch Thrombose geschlossen, so tritt häufig eine Berstung und damit auch eine Blutung ein. Bleibt eine Berstung aus, so können Bacillen aus der Gefässwand in das Lumen gerathen und mit dem Blutstrom weiter verschleppt werden.

Unter dem Einfluss der Tuberkulose können auch fibröse Hyperplasieen der Gefässwände sich ausbilden. Am häufigsten hyperplasirt die Adventitia, doch kann man auch Verdickung der Intima beobachten, die unter Umständen so bedeutend wird, dass die betreffenden Gefässlumina erheblich verengt und schliesslich sogar verschlossen werden. Dasselbe kann geschehen, wenn sich in Gefässen, deren Wände verkäsende tuberkulöse Granulationen enthalten, Thromben bilden.

Als **Periarteriitis nodosa** ist von Kussmaul, R. Maier und P. Meyer eine eigenthümliche, in ihrem Wesen noch nicht aufgeklärte Affection des arteriellen Gefässsystems beschrieben worden, bei welcher sowohl an den mit dem Messer und der Scheere verfolgbaren Arterien der Muskeln, der serösen Häute etc., als auch an den in die Gewebsparenchyme der Milz, der Unterleibsdrüsen, des Uterus und der Schleimhäute eingebetteten Arterien grosse Mengen weisslicher

Knötchen (Fig. 54 *a*) zu beobachten sind, die bei etwas grösseren Arterien der Gefässwand seitlich aufsitzen, bei kleineren das Gefässrohr allseitig umschliessen. Die Verdickung beruht auf einer zelligen Infiltration und Wucherung sämmtlicher Arterienhäute (Fig. 55), wobei die Intima in das Lumen der Arterie einwuchern (*b*, *d*) kann, während die Media (*c*, *d*) sich in zellreiches Gewebe von bedeutender Mächtigkeit umwandelt und die Adventitia und deren Nachbarschaft (*e*) von Zellen dicht durchsetzt werden. Man kann danach den Process auch als **Arteriitis proliferans nodosa** bezeichnen. An die Wanderkrankung kann sich sodann auch eine Thrombose anschliessen, ferner kann es auch zu einer aneurysmatischen Ausbuchtung der nachgiebig gewordenen Arterienwand kommen. Bei hochgradiger Entzündung und Wucherung wird auch das periarteriell gelegene Gewebe in Mitleidenschaft gezogen. Die Thrombose führt zu ischämischer Nekrose der hinter der Verstopfung gelegenen Theile. Sehr wahrscheinlich handelt es sich um eine Infectionskrankheit. Die von Manchen vertretene Hypothese, dass es sich um Syphilis handle, lässt sich indessen durch die bisherigen Beobachtungen nicht stützen.

Fig. 54. Periarteriitis nodosa. Präparirte Gefässe aus dem Mesenterium des Dünndarms. *a* Knotige Anschwellungen. Nat. Gr.

Fig. 55. Periarteriitis nodosa (M. Fl. Häm. Eos.). Längsschnitt durch ein in Fig. 54 *a* abgebildetes Knötchen. *a* a_1 Normale Gefässwand. *b* Umschriebene, in das Gefässlumen vordringende Wucherung der Intima. *c* Ausgebreitete Wucherung der Media. *d* In das Gefässlumen hineinragende Wucherung der Intima und der Media. *e* Periarteriitische Zellanhäufung. Vergr. 30.

Literatur über syphilitische und tuberkulöse Arteriitis.

Backhaus, *Mesarteriitis syphilitica u. Aneurysmenbildung, B. v. Ziegler XXII 1897.*
Baumgarten, *Syphilis der Hirngefässe, Virch. Arch. 86. Bd. 1881.*
Chiari, *Arteriitis syphilitica, Wien. med. Wochenschr. 1881.*
Cornil, *Tuberculose, Journ. de l'anat. et de la phys. XVI 1880.*
Cornil et Babes, *Les bactéries, Paris 1890.*

Ehrlich, *Arteriitis syphilitica, Zeitschr. f. klin. Med. I 1879.*
Guarnieri, *Note istologiche sulla meningite tubercolare, Arch. per le Sc. Med. VII 1884.*
Heubner, *Die luetische Erkrankung der Hirnarterien, Leipzig 1874.*
Huber, *Syphilitische Gefässerkrankung, Virch. Arch. 79. Bd. 1880.*
Kamen, *Aortenruptur auf tuberkulöser Grundlage, Beitr. v. Ziegler XVII 1895.*
Kiener, *De la tuberculose dans les séreuses, Arch. de phys. VII 1880.*
Lang, *Vorles. üb. Pathol. u. Ther. d. Syphilis II, Wiesbaden 1896.*
v. Langenbeck, *Arteriitis syphilitica, Arch. f. klin. Chir. XXVI 1881.*
Menetrier, *Des anévrysmes et des lésions vasculaires tuberculeuses dans les cavernes de la phthisie pulmonaire, Arch. de méd. exp. II 1890.*
Mügge, *Verhalten d. Blutgefässe d. Lunge bei dissem. Tuberkulose, V. A. 76. Bd. 1879.*
Nasse, *Arterientuberkulose, Virch. Arch. 105. Bd. 1886.*
Stanziale, *Alterazioni luetiche delle arterie cerebrali, Ann. di Neurol. 1893.*
Stroebe, *Aortitis tuberculosa, Centralbl. f. allg. Path. 1897 (Lit.).*
Weigert, *Tuberkulose, Virch. Arch. 77. u. 88. Bd. 1879 u. 1882.*

Literatur über Periarteriitis nodosa.

Eppinger, *Pathogenesis, Histogenesis u. Aetiologie der Aneurysmen, Berlin 1887.*
Fletcher, *Ueber die sog. Periarteriitis nodosa, Beitr. v. Ziegler XI 1892.*
Graf, *Periarteriitis nodosa mit Aneurysmenbildung, Beitr. v. Ziegler XIX 1896.*
v. Kahlden, *Periarteriitis nodosa, Beitr. v. Ziegler XV 1894 (Lit.).*
Kussmaul u. **Maier**, *Eine eigenthüml. Arterienerkrankung, D. Arch. f. klin. Med. I 1866.*
Meyer, P., *Ueber Periarteriitis nodosa, Virch. Arch. 74. Bd. 1878.*

3. Die Sklerose, das Atherom und die Hypertrophie der Arterien.

§ 18. Als **Sklerose der Arterien** bezeichnet man einen Zustand derselben, bei welchem die Intima der Arterien eine mehr oder minder erhebliche Verdickung (Fig. 56—58 *a*) zeigt. Ist dieselbe diffus, so kann man sie als **Arteriosclerosis diffusa**, ist sie umschrieben, so dass sich grössere und kleinere, über die Innenfläche der Gefässe hervorragende, beetartige oder einem Kugelsegment entsprechende Erhebungen bilden, so kann man sie als **Arteriosclerosis circumscripta** s. **nodosa** bezeichnen. Eine gewisse Dickenzunahme der Intima der peripheren Körperarterien ist im höheren Alter eine physiologische Erscheinung und beginnt offenbar schon in mittleren Jahren. Umschriebene Verdickungen sind dagegen stets als pathologisch anzusehen. Diffuse Sklerose kann sich mit localen Verdickungen combiniren. Die verdickten Stellen sehen bald durchscheinend, nahezu gallertig, bald knorpelähnlich, bald fibrös, derb aus.

Die lokalen Verdickungen der Intima, welche als **sklerotische Platten** bezeichnet werden, kommen in Arterien verschiedenster Grösse, von den Aortenklappen angefangen bis in die feinsten Arterien vor. Oft ist ihre Zahl nur gering, in anderen Fällen sind sie äusserst zahlreich, so namentlich in der Aorta, in deren Intima mitunter kaum eine Stelle ganz normal bleibt. Sind nur wenige vorhanden, so sitzen sie mit Vorliebe an Abgangsstellen von Gefässzweigen.

Ist die Arteriosklerose einigermaassen stark entwickelt, so findet man neben durchscheinenden gelblichen fibrösen Verdickungen immer auch Plaques, welche opak-gelbweiss oder rein weiss aussehen. Dieselben sind entweder glatt oder rauh; häufig haben sich durch nekrotischen Zerfall des Gewebes Geschwüre gebildet, in deren Grund weisse Detritusmassen liegen. Nicht selten sind die rauh und geschwürig gewordenen Stellen mit zarten durchscheinenden oder mit

dicken weissen oder gemischten Thromben bedeckt. Die gelbweissen Platten werden als **atheromatöse Herde**, die Defecte als **atheromatöse Geschwüre**, der ganze Process als **Atherom der Arterien** bezeichnet.

Oefters gesellt sich dazu noch eine **Verkalkung**, welche namentlich die erkrankten Stellen betrifft, so dass sich in den sklerotischen Herden förmliche Kalkplatten bilden. Die Media erscheint dabei entweder unverändert oder enthält narbig aussehendes Gewebe oder auch Kalkeinlagerungen.

Die gelblich-weissen derben Platten der Intima bestehen aus neugebildetem Bindegewebe und neugebildeten elastischen Fasern (Fig. 56 *a*). Bei Eintritt degenerativer Veränderungen gehen



Fig. 56. Frische Sklerose der Intima der Aorta (Alk. Orcein). *a* Sklerotisch verdickte Intima. *b* Media. Vergrösserung 40.

die elastischen Fasern verloren (Fig. 57 *c*), das Gewebe wird hyalin und verliert seine Streifung. Oft combinirt sich die hyaline Entartung auch mit einer ausgedehnten fettigen Degeneration (Fig. 40, S. 52), die zunächst in den Zellen auftritt. Betrifft die Sklerose und die atheromatöse Entartung auch die Media, so ent-



Fig. 57. Sklerose der Intima der Aorta mit beginnendem Atherom (Alk. Orcein). *a* Verdickte Intima. *b* Media. *c* Degenerationsherd in der Intima. Vergr. 40.

wickeln sich auch in dieser Bindegewebsherde, in denen das elastische Gewebe (Fig. 58 *c*, *d*) und die Muskelfasern zu Grunde gehen. Nach Dmitrijeff kann die Degeneration der elastischen Fasern der Media schon sehr bald beginnen. Finden sich Verkalkungen, so haben sie ihren Sitz in den entarteten Theilen der Intima und der Media (s. Fig. 44 S. 54). Zerfall des abgestorbenen Gewebes führt zur Bildung einer mit Fetttröpfchen mehr oder weniger untermischten

körnigen Detritusmasse (Fig. 59 f_1), welche als atheromatöser Brei bezeichnet wird und oft Cholesterintafeln (f_1) enthält.

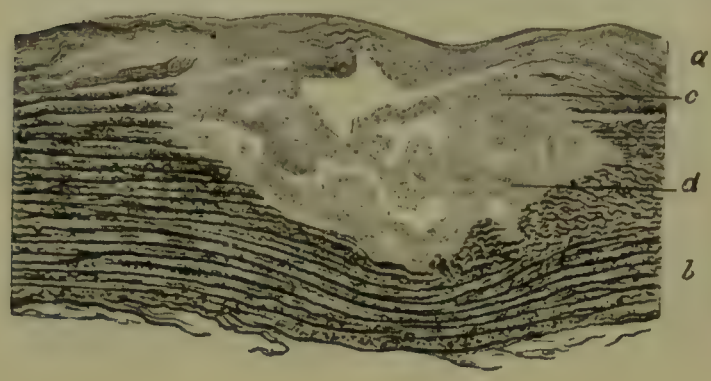

Fig. 58. Sklerose der Intima und Media der Aorta mit vorgeschrittenem Atherom (Alk. Orcein). *a* Verdickte Intima. *b* Media. *c* Degenerationsherd in der Intima. *d* Degenerationsherd in der Media. Vergrösserung 40.

Die nekrobiotischen Vorgänge pflegen sich zunächst in den äusseren Schichten der sklerotischen Verdickung einzustellen (Fig. 57 *c*, Fig. 59 *e*, *f*), können aber mehr und mehr nach innen weiterschreiten und schliesslich dazu führen, dass die den Blutstrom abgrenzende Bindegewebslage einreisst, worauf der atheromatöse Herd zum Geschwür wird.

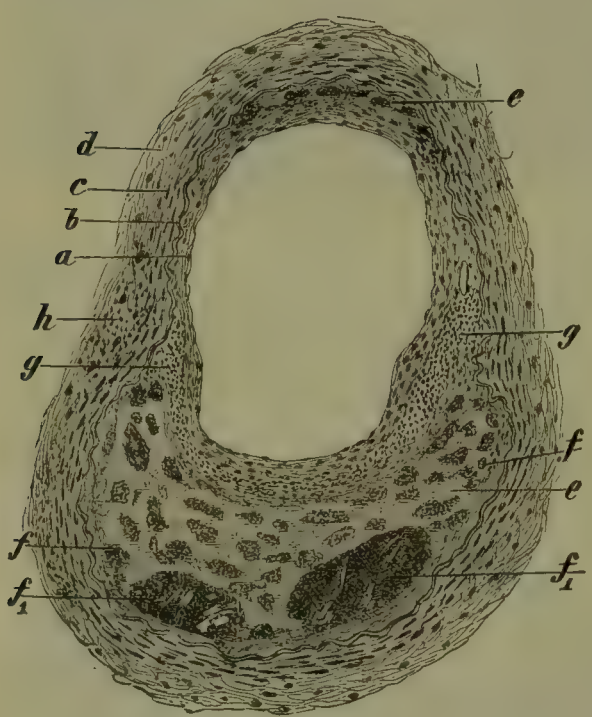

In der Umgebung atheromatöser Zerfallsherde finden sich sehr häufig da und dort zellige (Fig. 59 *g*) Infiltrationen, und es lässt sich diese Erscheinung dahin deuten, dass der Gewebszerfall eine Leukocytenansammlung und eine Wucherung der Umgebung verursacht.

Fig. 59. Atheromatös entartete Gehirnarterie (Alk. Häm.). *a* Intima, grösstentheils stark verdickt. *b* Grenzlamelle der Intima. *c* Media. *d* Adventitia. *e* Nekrotisches, kernloses Gewebe mit Haufen von fettigem Detritus (*f*) und Cholesterintafeln (f_1). *g* Zellige Infiltration der Intima. *k* Zellige Infiltration der Adventitia. Vergr. 50.

Die Adventitia ist oft unverändert, in anderen Fällen zeigt sie ausgebreitete oder herdförmige fibröse Verdickungen, sowie zellige Herde.

Die Arteriosklerose verdankt ihre Entstehung einer **Arteriitis prolifera** s. **hyperplastica**, wie sie in § 16 und § 17 geschildert worden ist. In einem Theil der Fälle lässt sich die **Aetiologie** theils nach den vorhandenen Gefässveränderungen, theils nach dem übrigen Sektionsbefund erkennen und liegt in voraufgegangenen Thrombenbildungen, Traumen, periarteriellen Gewebsentzündungen, Syphilis und Tuberkulose. In anderen, häufigeren Fällen lässt sie sich nur in gewissen Schädlichkeiten vermuthen oder ist vollkommen dunkel, so namentlich in allen den so überaus häufigen Fällen, in denen die Arteriosklerose

und das Atherom sich allmählich als eine Erscheinung des höheren Alters entwickeln.

Man kann hier zunächst annehmen, dass gewisse Schädlichkeiten, welche das Leben mit sich bringt, fortgesetzt einwirken, und man schreibt der chronischen Bleivergiftung, der Gicht und dem Alkoholismus eine solche Wirkung zu. Es ist indessen zu bemerken, dass man gerade über die Wirkung des Letzteren, dem man so viel zuzuschieben geneigt ist, nichts Bestimmtes weiss. Man kann mit ebenso viel Recht andere Substanzen, die wir geniessen, als Ursache der Arteriosklerose anschuldigen.

Eine grössere Rolle in der Aetiologie der Arteriosklerose dürfte wohl verschiedenen Infectionskrankheiten (septisch-pyämische Infectionen, Diphtherie, Typhus abdominalis, Scharlach) zukommen, die acut einsetzende Veränderungen verursachen, denen sich alsdann weitere Vorgänge anschliessen. Vielleicht, dass auch abnorme Dehnungen der Gefässwände bei Ueberfüllungen des Gefässsystems Wucherungen auslösen können.

Sehr wahrscheinlich kann der Process mit verschiedenen Veränderungen beginnen, mit thrombotischen Niederschlägen auf der Intima sowohl als auch mit Degenerationen der Intima, oder auch mit infectiösen und toxischen Entzündungen der Media und Adventitia. Der progressive Charakter ist entweder durch Wiederholung der schädlichen Einwirkungen gegeben oder auch dadurch, dass die bestehenden degenerativen Veränderungen neue thrombotische Niederschläge, sowie Entzündung und Gewebswucherung auslösen.

Die **Folgen der Arteriosklerose** sind **Verengerung** und **Verschluss der Gefässe** (Endarteriitis obliterans) einerseits, **Erweiterung** und **Ruptur** derselben andererseits. Der Verschluss kann sowohl durch Verschmelzung der verdickten Stellen der Intima als auch durch Thrombose hinter den stenosirten und an ihrer Innenfläche oft rauh gewordenen Stellen herbeigeführt werden und kommt nicht nur bei kleinen, sondern auch bei grossen Arterien vor, so dass z. B. die Carotis communis oder die Subclavia obliteriren kann. Am häufigsten tritt er indessen an den Arterien des Gehirns, des Herzens und der Niere ein und betrifft bald grössere, bald kleinere Aeste derselben. Erweiterung und Ruptur der Arterienwand treten namentlich dann ein, wenn die Media stark degenerirt und an Widerstandskraft Einbusse erleidet.

Die **Folgen der Arterienverengerung** und **Verschliessung** sind Nekrose, Degeneration und Schwund der von ihnen ernährten Gewebe. Werden durch Arteriosklerose Vasa vasorum verschlossen (Fig. 51 *g*), so kann dies selbst wieder zu atheromatöser Entartung des Gefässes führen.

Eine **Hypertrophie der Arterien**, bei welcher sowohl das Bindegewebe als auch die Muskelfasern zunehmen, kommt namentlich bei Arterien, welche die Herstellung eines Collateralkreislaufs zu vermitteln oder umfangreichere Gewebsneubildungen mit Blut zu versehen haben, vor. Die Arterien wachsen dabei sowohl in die Länge als in die Dicke und zeigen oft einen geschlängelten Verlauf. Bilden sich bei der Entwicklung neuer Gewebe neue Gefässe durch Sprossung, so müssen auch einzelne neugebildete Capillaren sich durch Ausgestaltung ihrer Wände in Arterien umwandeln.

Bei Erhöhung des Aortendrucks, wie sie z. B. bei Nierenschrumpfung vorkommt, kann sich eine über einen grossen Theil des Gefässsystems verbreitete Hypertrophie der Gefässwände einstellen.

Literatur über Sklerose und Atherom der Arterien.

Bäumler, *Behandl. d. Blutgefässkrankheiten, Handb. d. spec. Ther. III 1897.*
Borchard, *Endarteriitis obliterans, D. Zeitschr. f. Chir. 44. Bd. 1896.*
Charcot, *Maladies des poumons et du système vasculaire, Oeuvres complètes V, Paris 1888.*
Coats *and* **Auld**, *Endarteriitis deformans and Aneurysm, Journ. of Path. IV 1896.*
v. Czyhlarz *u.* **Helbing**, *Gefässveränderung. nach Nervenläs., Cbl. f. a. Path. VIII 1897.*
Dmitrijeff, *Veränd. d. elastischen Gewebes bei Arteriosklerose, B. v. Ziegler XXII 1897.*
Duplaix, *Contrib. à l'étude de la sclérose, Paris 1883.*
Edgren, *Die Arteriensklerose, Leipzig 1898.*
Fraenkel, *Neurotische Angiosklerose, Wien. klin. Woch. 1896.*
Friedländer, *Arteriitis obliterans, Centralbl. f. d. med. Wiss. 1876.*
Giovanni, *Pathogénèse de l'endartérite, Arch. ital. de biol. I 1882.*
Hollis, *Atheroma, Journ. of Path. III, London 1894.*
Honegger, *Degen. u. entzündl. Veränd. d. Intima d. Herzens u. d. Gefässstämme, Zürich 1882.*
Isnard, *De la sclérose généralisée et du rôle de l'artériosclérose, A. gén. de méd. 1886.*
Jores, *Neubildung elast. Fasern bei Endarteriitis, C. f. a. Path. VIII 1897.*
Koster, *Pathogenese der Endarteriitis, Amsterdam 1874.*
Landouzy *et* **Siredey**, *Artérite et cardiopathies typhoidiques, Rev. de méd. 1885.*
Langhans, *Zur norm. u. path. Anat. d. Arterien, Virch. Arch. 36. Bd. 1881.*
Leyden, *Ueb. d. Herzkrankh. in Folge v. Ueberanstrengung, Zeitschr. f. klin. Med. XI 1886.*
Löwenfeld, *Studien üb. die Aetiologie u. Pathogenese der Hirnblutungen, Wiesbaden 1886.*
Marchand, *Arterien, Eulenburg's Realencyklop. 1894.*
Martin, *Pathogénie des lésions athéromateuses, Revue de méd. 1881.*
Pekelharing, *Ueber Endothelwucherungen in Arterien, Beitr. v. Ziegler VIII 1890.*
Romberg, *Sklerose der Lungenarterie, D. Arch. f. klin. Med. 48. Bd. 1891.*
Thalma, *Ueber Endarteriitis chronica, Virch. Arch. 77. Bd. 1879.*
Thoma, *Die diffuse Arteriosklerose, Virch. Arch. 104. Bd.; Ueber einige senile Veränderungen der menschlichen Körpers, Leipzig 1884; Ueber Gefäss- und Bindegewebsneubildung in der Arterienwand, Beitr. v. Ziegler X 1891.*
Virchow, *sein Arch. 4., 77. u. 79. Bd., u. Ges. Abhandl. 1856 p. 496.*
Weissmann *u.* **Neumann**, *Ueber die Veränd. d. elastischen Fasern in Folge v. Arteriosklerose, Allg. Wien. med. Zeitung 35. Bd. 1890.*
Weitere Literatur enthalten §§ 16 u. 17.

4. Erweiterung und Ruptur der Arterien. Bildung von Aneurysmen.

§ 19. **Arterien**, deren Wände an Elasticität und Festigkeit Einbusse erlitten haben, können durch den normalen oder durch irgend welche Einflüsse gesteigerten Blutdruck **abnorm ausgedehnt** oder auch **zerrissen** werden, so dass mehr oder minder umfangreiche, oft tödtliche Blutungen entstehen. Diese Erscheinung kann zunächst in acuter Weise auftreten, und es kann, falls der Tod nicht eintritt, durch Zusammenziehung des Gefässes, resp. durch Heilung eines etwa vorhandenen Risses das Gefäss zur Norm zurückkehren. In anderen Fällen bilden sich nach solchen Ereignissen bleibende Gefässerweiterungen und Gefässausbuchtungen oder mit dem Gefässrohr in offener Verbindung stehende bluthaltige Säcke, und alle diese Veränderungen pflegt man unter dem Namen **Aneurysmen** zusammenzufassen. Bestehen die Wände des Aneurysmas aus Arterienhäuten, so bezeichnet man dasselbe als **Aneurysma verum**; wird der mit dem Arterienrohr in Verbindung stehende Sack durch neugebildetes Gewebe gebildet, so spricht man von einem **Aneurysma spurium.**

Geht man bei der Betrachtung der **Aneurysmen** von der äusseren Form derselben und von ihren räumlichen Beziehungen zu dem betreffenden Gefässrohr aus, so kann man zunächst eine Gruppe pathologischer Zustände hierher zählen, bei denen es sich wesentlich um eine über einen mehr oder weniger langen Abschnitt eines Gefässrohres sich erstreckende spindelige (Fig. 60 *a*) oder auch fast cylindrische oder auch wieder etwas buchtige Ausweitung einer Arterie, also um **Arteriektasie** handelt. Solche Erweiterungen kommen besonders häufig in der Aorta zur Beobachtung und können sich hier über deren ganze Länge erstrecken oder sich auf einen umgrenzten Abschnitt, z. B. auf die Aorta thoracica ascendens und den Arcus, beschränken. Zuweilen lassen sich im Gebiet eines Gefässes auch mehrere spindelförmige Erweiterungen erkennen, oder es findet sich wohl auch gleichzeitig mit der Erweiterung eine Schlängelung der Arterien, eine Bildung, welche gewöhnlich als Aneurysma cirsoideum bezeichnet wird und am häufigsten an den im Becken liegenden grossen Gefässstämmen zur Beobachtung kommt.

Die zweite Gruppe der Aneurysmen wird durch die **sackförmigen Aneurysmen** (Fig. 60 u. Fig. 61 *a*), welche über das betroffene Gefäss seitlich vortreten und sich mehr oder minder deutlich von dem Gefässrohr abgrenzen lassen, gebildet. Von manchen Autoren werden nur diese Bildungen als Aneurysmen bezeichnet, es gehören indessen diese Zustände insofern zusammen, als Uebergänge und Combinationen (Fig. 60) der beiden Veränderungen vorkommen und sie zum Theil die nämliche Aetiologie und Genese haben.

Die **Entstehung der Aneurysmen** ist wohl in allen Fällen auf abnorme Nachgiebigkeit der Arterienwände zurückzuführen, welche in einzelnen Fällen vielleicht mit einer schwachen Entwicklung derselben an bestimmten Stellen zusammenhängt, meist indessen eine durch die Schädigungen, welche das Leben mit sich bringt, verursachte Veränderung darstellt. Spindelige, cylindrische und leicht buchtige Erweiterungen sowie Schlängelungen der Arterien, die man als **Arteriektasieen** zusammenfassen kann, kommen durch eine Dehnung der nachgiebigen Arterienwände zu Stande, und man kann sie danach als **Dehnungsaneurysmen** bezeichnen. Bei der Bildung grösserer sackförmiger Aneurysmen kommt es wohl stets zur Ruptur von Gefässhäuten, und man kann sie danach als **Rupturaneurysmen** den ersteren gegenüberstellen.

Die **Dehnungsaneurysmen** treten zunächst in Folge jener Veränderungen, welche in das Gebiet der **Arteriosklerose** fallen, auf, können indessen auch durch acute Gefässwandentzündungen verursacht sein und sind in einzelnen Fällen wohl Folgezustände von Entwicklungsstörungen. Zeltförmige Aneurysmen an den Abgangsstellen von Gefässen können auch durch abnorme Zerrungen bedingt sein (Thoma).

Die **Rupturaneurysmen** treten ebenfalls sehr häufig bei **Arteriosklerose** auf, und es bilden danach die Aneurysmen, welche man nach ihrer Genese als **arteriosklerotische Aneurysmen** bezeichnen kann und zu denen auch die nach syphilitischer Arteriitis auftretenden gezählt werden können, die grösste und auch für den Arzt wichtigste Gruppe. Sie kommen am häufigsten an der Aorta und zwar vornehmlich an der Aorta thoracica vor, treten indessen auch an den Hirn-

arterien häufig auf und sind auch an anderen Gefässen, z. B. an den Carotiden, Baucharterien, den Femorales und deren Aesten nicht allzu selten.

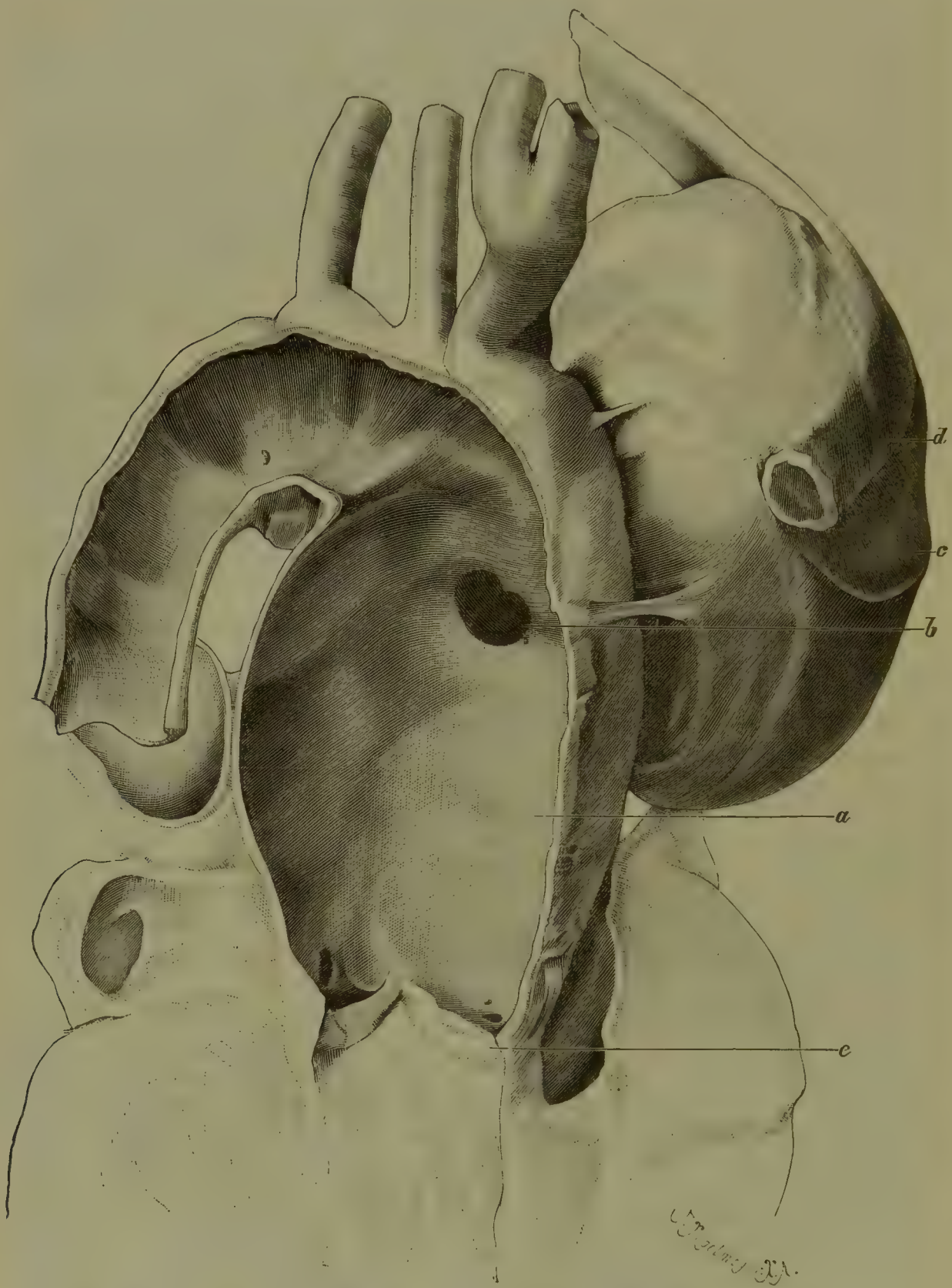

Fig. 60. Aneurysmata aortae (von einer 30 Jahre alten Frau). *a* Spindelförmiges Dehnungsaneurysma der Aorta ascendens. *c* Rupturaneurysma, welches durch die Oeffnung *b* mit dem Lumen der erweiterten Aorta in Verbindung steht. *d* Mit der Wand des aneurysmatischen Sackes verwachsene, stark verdünnte Rippe. *e* Geschrumpfte Aortenklappen. Auf $^1/_2$ verkleinert.

Die Berstung von Gefässhäuten erfolgt entweder an normal weiten oder an bereits ektatischen Arterien und betrifft in der Aorta am häufigsten Individuen, welche etwa im Alter von 35—45 Jahren sich befinden. Zuweilen ist zur Zeit des Eintritts der Ruptur von sklerotischen Veränderungen der Intima noch wenig oder nichts zu erkennen (Fig. 62), häufiger enthält indessen die Intima bereits sklerotische Verdickungen (Fig. 63 *a*).

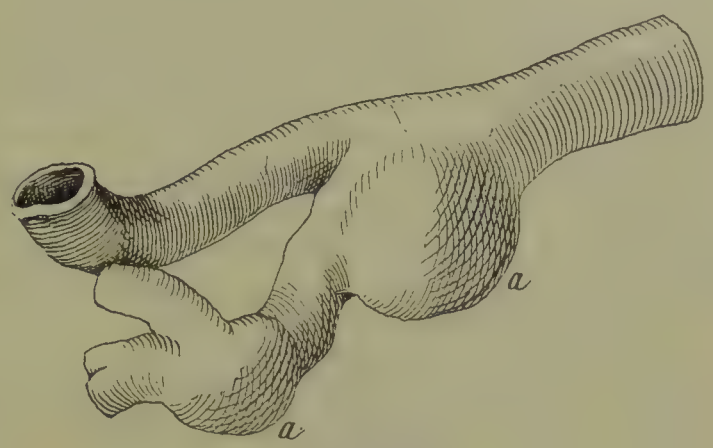

Fig. 61. Aneurysmata (*a*) arteriae hypogastricae. Um $^1/_6$ verkleinert.

Die **Ruptur** betrifft bald nur die innerste, bald auch die mittlere, bald endlich auch die äusserste Gefäss-

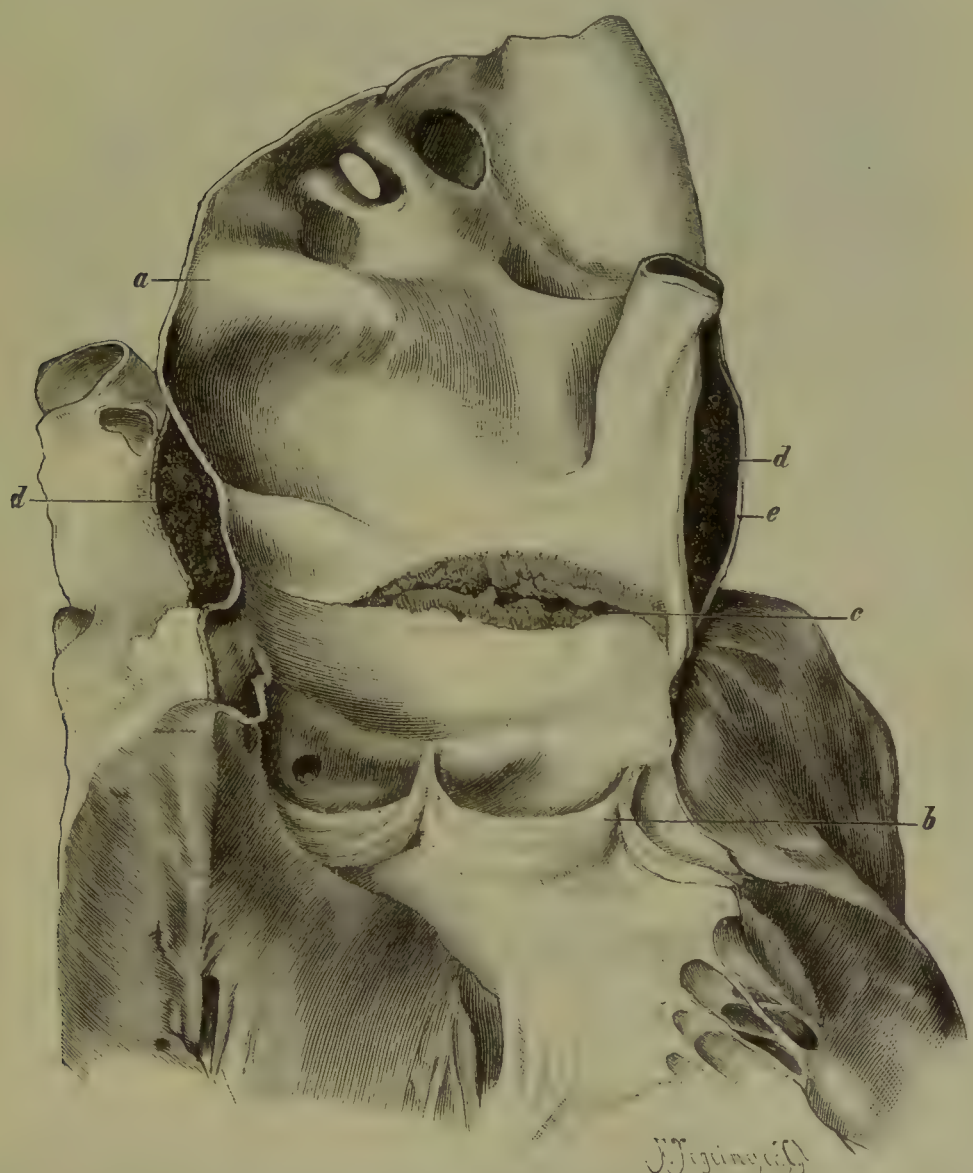

Fig. 62. Ruptur der Intima und Media der Aorta mit Bildung eines Aneurysma dissecans (Mann von 50 Jahren). *a* Aorta. *b* Aortenklappe. *c* Querriss durch Intima und Media der Aorta. *d* Geronnene Blutmasse unter der Adventitia *e*. Um $^1/_3$ verkleinert.

haut, und man kann danach verschiedene Formen arteriosklerotischer Rupturaneurysmen unterscheiden. Reissen alle Häute durch, so kommt es natürlich zu einer Blutung in die Umgebung, welche, falls das Blut nicht abfliessen kann, zur Bildung einer Blutbeule, eines **Hämatoms** führt, das später weitere Veränderungen erleidet. Reissen die Intima und die Media durch (Fig. 62 *c*), so kann es zur Bildung eines **Aneurysma dissecans** (*d d*) kommen, dessen äussere Wand zunächst von der durch das ausfliessende Blut von der Media losgewühlten Adventitia (*e*) oder durch die Adventitia und die mit derselben gleichzeitig abgehobenen äusseren Schichten der Media gebildet wird. Ein solches Ereigniss stellt sich am häufigsten an der Aorta ascendens (Fig. 62) und an den kleinen

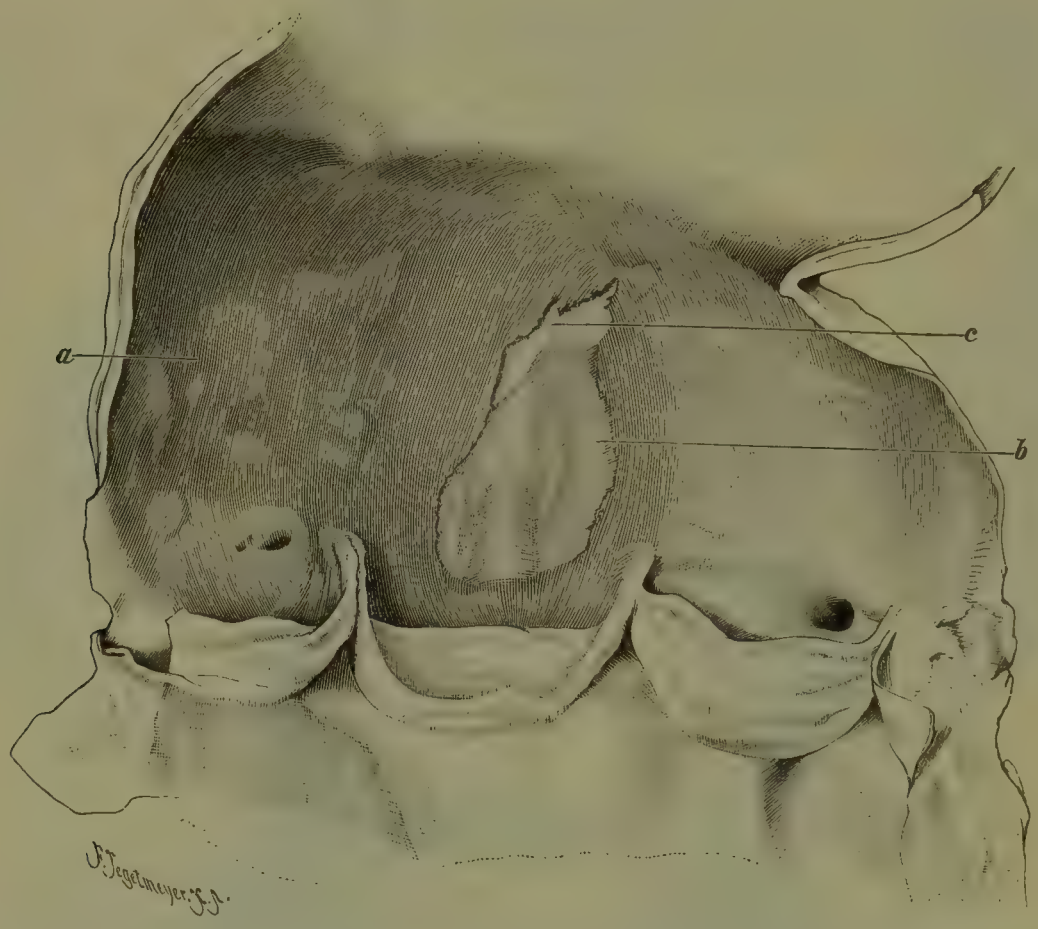

Fig. 63. Aneurysmatische Erweiterung und partielle Ruptur der Aorta ascendens (Mann von 36 Jahren). *a* Erweiterte Aorta ascendens mit sklerotischen Platten in der Intima. *b* Riss in der Intima, in welchem die Media sichtbar ist. *c* Riss in der Media. Nat. Gr.

Hirnarterien, die von einer locker haftenden Adventitia umgeben sind, ein. Reissen bei Ruptur der inneren Schichten der Aortenwand die äusseren Schichten nicht ein, so können sie unter Umständen in grosser Ausdehnung losgewühlt werden, so dass sich Blutanhäufung zwischen den Arterienhäuten bis an die Abgangsstellen der Gefässe der Brust- und Bauchaorta erstreckt. Meist tritt sehr bald der Tod ein, doch kann es auch vorkommen, dass das Leben eine Zeit lang erhalten bleibt, und es scheint dies namentlich dann zu geschehen (Boström), wenn das Blut aus dem subadventitiellen Sack sich in den peripherwärts gelegenen Theilen wieder nach dem Gefässrohr Bahn bricht. Das durch die Adventitia gebildete Gefässrohr wird alsdann durch

Bindegewebswucherung verstärkt und erhält an seiner Innenfläche eine endotheliale Auskleidung.

Da man bei vollständigen Rupturen und dissecirenden Aneurysmen nicht immer Veränderungen der Gefässhaut nachweisen kann, so ist es wahrscheinlich, dass in einzelnen Fällen in traumatischen Einwirkungen, sowie auch in einer mangelhaften Entwicklung der Gefässwände die Ursache zu suchen ist.

Reissen in einem Gefässe, z. B. in der Aorta, Theile der Intima (Fig. 63 *b*) und vielleicht gleichzeitig auch noch Theile der Media (*c*) ein, ohne dass es danach zu einer Abhebung der äusseren Gefässhäute kommt, so bildet die Rissstelle einen Locus minoris resistentiae, wo es zu einer umschriebenen Ausbuchtung der noch vorhandenen Arterienwand und damit zur Bildung eines **sackförmigen Rupturaneurysmas** kommt. Unausbleiblich ist nach einer Zerreissung diese Folge nicht, es kommen vielmehr auch **Rissstellen** in den grossen Gefässen zur Beobachtung, die **verheilt** und mit neugebildetem Bindegewebe belegt sind, ohne dass dabei eine Ausbuchtung stattgefunden hat. Kommt es zur Ausbuchtung, so können sich im Laufe der Zeit an der betreffenden Stelle umfangreiche Blutsäcke bilden (Fig. 60 *c*), welche durch eine mehr oder minder weite, oft relativ enge Oeffnung (Fig. 60 *b*) mit dem Lumen des betreffenden Gefässes communiciren. Nicht selten entstehen in sklerotischen ektatischen Gefässen mehrere Rupturaneurysmen, und es können z. B. die ektatische Aorta thoracica ascendens und der Arcus aortae 3—4 und mehr sackförmige Ausbuchtungen zeigen.

Die arteriosklerotischen Rupturaneurysmen der Aorta und der grossen Gefässstämme erreichen oft ganz bedeutende Grösse und bewirken Zerrungen und Verschiebungen der benachbarten Weichtheile. Drängen sie gegen den Knochen vor, ein Ereigniss, das am häufigsten bei Aneurysmen der Aorta thoracica, die bald in der Richtung gegen das Sternum und die Rippen, bald gegen die Wirbelsäule austreten, vorkommt, so wird der Knochen atrophisch, und es kann ein grosser Theil der betroffenen Wirbelkörper oder des Sternums oder der Rippen (Fig. 60 *d*) dadurch zum Schwund gebracht werden. Ebenso werden auch gedrückte Nerven, die Trachealwände, anliegende Gefässwände (Pulmonalis) atrophisch.

In der Wand des Sackes selbst, welche einer fortschreitenden Dehnung ausgesetzt ist, treten entzündliche Infiltrationen und Wucherungen auf, welche neues Bindegewebe produciren. Im Innern des Sackes bilden sich häufig geschichtete Thromben, die einen mehr oder minder grossen Theil des Sackes ausfüllen und Wucherung der unterliegenden Wände verursachen, eine Heilung durch Obliteration der Säcke indessen nicht herbeiführen.

Früher oder später kommt es zu einer **Zerreissung der Aneurysmen** und damit zu einer Blutung in die Umgebung. Die im Gehirn so häufig vorkommenden Blutungen erfolgen sehr oft aus atheromatösen Arterien, welche vor der Berstung aneurysmatische Erweiterung besassen. Die grossen Aneurysmen der Brustaorta brechen sehr häufig in die Trachea, die Bronchien und den Oesophagus ein und zerreissen alsdann an den Einbruchstellen, so dass es zu Blutungen in den Respirationsapparat oder in den Oesophagus kommt. In anderen Fällen brechen sie durch den Intercostalraum nach aussen, unter Umständen auch in die Pulmonalis durch. Es können ferner auch perforirende

Aneurysmen ihr Blut in Venen, mit deren Wand sie verwachsen sind, ergiessen, ein Befund, der als **Aneurysma varicosum verum** bezeichnet wird.

Eine weitere besondere Art von Aneurysmen bilden die **embolischen Aneurysmen**, von denen man wieder zwei Formen unterscheiden kann. Die erste entsteht dadurch, dass scharfkantige verkalkte Partikel von ulcerirenden Klappen oder auch von anderen Stellen der Gefässbahn, in periphere Arterien eingeschwemmt, sich in deren Wandungen einbohren und entweder zu Ruptur mit tödtlichen Blutungen (Hirnblutungen), oder aber zur Bildung von Rupturaneurysmen führen, deren Wand entweder vollkommen neuer Bildung ist und von der Umgebung geliefert wird, oder aber wenigstens zum Theil aus den äusseren Gefässhäuten besteht. Es entstehen danach diese Aneurysmen wesentlich durch **Druckusuren,** also durch mechanische Einwirkung.

Die zweite Form embolischer Aneurysmen bilden die **mykotischen Aneurysmen** (Fig. 46 S. 56). Diese entstehen dadurch, dass mit Bakterien inficirte Emboli (*g*), welche am häufigsten von mykotischen endocarditischen Thromben stammen, am Orte ihrer Einkeilung eine Degeneration und Entzündung der Gefässwand und deren Umgebung veranlassen, wonach die zerreisslich gewordene und zum Theil geschwürig zerstörte Gefässwand (*f*) entweder ganz oder aber nur theilweise einreisst. Halten die äusseren Arterienhäute noch Stand, so kann sich durch deren Ausbuchtung ein Aneurysma bilden. Bei Pferden kommen parasitäre Aneurysmen oft auch dadurch zu Stande, dass Strongylus armatus sich in den Gefässen (namentlich in den Gekrösarterien) entwickelt und am Orte seiner Ansiedelung Thrombenbildung und Gefässwandveränderungen verursacht, welche zur Zerreissung der inneren, zur Ausbuchtung der äusseren Arterienhäute führen. Man kann danach diese Aneurysmen als Wurmaneurysmen bezeichnen.

Arrosionsaneurysmen kommen vornehmlich in eiternden Wunden und in tuberkulösen Zerfallsherden, insbesondere in Lungencavernen zur Beobachtung und entstehen dadurch, dass die Eiterung oder die tuberkulöse Gewebserkrankung von aussen auf die Gefässwand übergreift (vergl. Fig. 53. S. 62) und dieselbe nachgiebiger und zerreisslicher macht. In günstigen Fällen kann sich dabei die kranke Stelle mit Thromben bedecken, in Wucherung gerathen und so das Gefäss verschliessen. Nicht selten reisst indessen die Gefässwand durch, und es kommt zu Blutungen, oder es bilden sich nach Zerstörung der äusseren Häute Ausstülpungen der inneren, zuweilen bereits mit Thromben besetzten oder durch Bindegewebswucherung verdickten Gefässhäute, so dass also **herniöse Aneurysmen** entstehen, die entweder bersten oder Bindegewebswucherung in der Umgebung veranlassen, welche ihre Wände verstärkt.

Traumatische Aneurysmen entstehen durch Gewaltwirkung irgend welcher Art auf das Arterienrohr, wobei die Arterienhäute entweder nur gequetscht oder theilweise oder auch ganz durchtrennt werden. Nach Quetschungen kann sich eine rapide Ausdehnung der Arterien, wahrscheinlich verbunden mit partiellen Zerreissungen, einstellen, der alsdann eine lebhafte Wucherung der Arterienwände und der Nachbarschaft sich anschliesst. Es entstehen daraus im Verlauf der Arterien dickwandige pulsirende Blutsäcke (Fig. 64 *b*), in denen nur noch Reste

der ursprünglichen Arterienwand (*a*) nachzuweisen sind. Werden die Gefässwände ganz durchtrennt, und kann das Blut nicht nach aussen oder nach einer Körperhöhle abfliessen, so entsteht eine durch das umgebende Gewebe abgegrenzte Blutbeule, ein **arterielles Hämatom.** Bildet sich im Laufe der Zeit in der Peripherie der geronnenen Blutmasse ein bindegewebiger Sack und tritt in diesen Sack, dessen geronnener Inhalt schrumpft, durch die Rissstelle im Gefäss Blut ein, so stellt dieser Sack ein **Aneurysma spurium** dar.

Fig. 64. Querschnitt durch ein traumatisches Aneurysma der Arteria frontalis von 35 Tagen (Form. Häm. Eos.). *a* Reste der Muscularis der Arterie. *b* Zellreiche, aus der Gefässwand hervorgegangene Wucherung. *c* Blut innerhalb des Aneurysmas. *d* In die Wucherung eingeschlossenes Blut. Vergrösserung 18.

Hatte mit der Verletzung einer Arterie zugleich eine Verletzung einer Vene stattgefunden, ein Ereigniss, das bei Vornahme eines Aderlasses aus der Vena mediana, bei welchem die Arteria brachialis zugleich angeschnitten werden kann, vorkommen kann, und stellt sich danach durch Vermittelung eines neugebildeten Blutsackes eine Verbindung zwischen Arterie und Vene her, so entsteht ein **traumatisches Aneurysma varicosum spurium.** Findet in einer Wunde eine direkte Vereinigung der durch eine Verletzung entstandenen Oeffnung einer Arterie und derjenigen einer Vene statt, so dass sich das Blut einer Arterie ohne Vermitteluug eines dazwischen liegenden Sackes in eine Vene ergiesst, und wird durch den Druck des arteriellen Blutes die Vene ausgebuchtet, so bezeichnet man dies als einen **Varix aneurysmaticus.**

Die als **Aneurysma racemosum** s. **anastomoticum** oder **Tumor vasculosus arterialis** bezeichnete Bildung hat mit den Aneurysmen nichts gemein, ist vielmehr eine über einen ganzen Arterienbezirk sich erstreckende, wahrscheinlich stets in congenitaler Anlage begründete pathologische Gefässwucherung, bei welcher sich ganze Knäuel und Geflechte hypertrophischer und erweiterter Arterien bilden (vergl. d. allg. Theil S. 408, Fig. 250) und welche danach als **Angioma arteriale racemosum** zu bezeichnen ist.

Aneurysmen kommen auch schon angeboren vor (PHÄNOMENOW, *Aneurysma der Bauchaorta, Arch. f. Gyn. XVII 1881*) und können sich bei Neugeborenen theils in Folge Anwesenheit septischer Thromben, theils auch dadurch entwickeln, dass der Ductus Botalli auf die Wand der Aorta oder der Pulmonalis einen abnormen Zug ausübt (THOMA).

Unter 159 von BRAMANN zusammengestellten Fällen von arteriell-venösem Aneurysma wurden 108mal Stich-, Hieb- und Schnittwunden, 29mal Schussverletzungen, 5mal Contusionen als Ursache angegeben. In 9 Fällen entstand dasselbe spontan.

Literatur über Aneurysmenbildung.

Bertrand, *Contribution à l'étude des oblitérations mesentériques, Paris 1878.*
Boström, *Das geheilte Aneurysma dissecans, D. Arch. f. klin. Med. 42. Bd. 1887.*
Buday, *Embolisches Aneurysma d. A. iliaca communis, Beitr. v. Ziegler X 1891.*
Charcot, *Maladies des poumons et du système vasculaire, Oeuvres compl. V, Paris 1888.*
Charcot *et* ***Bouchard,*** *Rech. sur la pathogénie de l'hémorrhagie cérébrale, Arch. de phys. I 1868.*
Coats *and* ***Auld,*** *Endarteritis deformans and Aneurysm, Journ. of Path. IV 1896.*
Cornet, *Des anévrismes de l'artère pulmonaire, Thèse de Paris 1885.*
Eichler, *Aneurysmen der Gehirnarterien, D. Arch. f. klin. Med. XXII 1878.*
Eppinger, *Pathogenesis, Histogenesis u. Aetiologie d. Aneurysmen, Berlin 1887. S.-A. aus A. f. kl. Chir. 35. Bd.; Die miliaren Hirnarterienaneurysmen. V.-A. 111. Bd. 1888.*
Fränkel, *Geheilte Ruptur d. Aorta, Festschr. z. Eröffn. d. Krankenh. Hamburg-Eppendorf 1889.*
Friedländer, *Aneurysma dissecans, Virch. Arch. 78. Bd. 1879.*
Hampeln, *Syphilis und Aorta-Aneurysmen, Berl. klin. Wochenschr. 1894.*
Helmstedter, *De la formation des anévrismes spontanées, I.-D. Strassburg 1878.*
Hilbert, *Rupturen d. elastischen Innenhaut, Virch. Arch. 142. Bd. 1895.*
Krafft, *Die Entstehung d. wahren Aneurysmen, I.-D. Bonn 1877.*
Löbker, *Aneurysma, Eulenburg's Realencyklopädie 1894 (Lit.).*
Löwenfeld, *Studien über die Aetiologie u. Pathogenese d. Hirnblutungen, Wiesbaden 1886.*
Malmsten, *Aorta-Aneurysmens Etiologi, Stockholm 1888.*
Manchot, *Ueber die Entstehung der Aneurysmen, Virch. Arch. 121. Bd. 1890.*
Marchand, *Arterien, Eulenburg's Realencyklopädie 1894 (Lit.).*
Ponfick, *Ueber embolische Aneurysmen, Virch. Arch. 58. Bd. 1873 u. 67. Bd. 1876.*
Rokitansky, *Ueber die wichtigsten Krankheiten der Arterien, Wien 1852.*
Roth, *Aneurysmen der Hirnarterien, Correspbl. für Schweizer Aerzte 1874.*
Selter, *Aneurysma d. Milzarterie, Virch. Arch. 134. Bd. 1893.*
Thoma, *Untersuchungen über Aneurysmen, fünf Mitteilungen, Virch. Arch. 111.—113. Bd. D. med. Wochenschr. 1889; Elasticität gesunder und kranker Arterien, Virch. Arch. 116. Bd. 1889; Tractionsaneurysma der kindl. Aorta, ib. 122. Bd. 1890.*
Tschermak, *Aneurysma aortae dissecans, Virch. Arch. 146 Bd. 1896.*
Virchow, *Ueber die Erweiterung kleinerer Gefässe, Virch. Arch. 3. Bd. 1851.*
Weitere Literatur enthält § 18.

Literatur über das arteriell-venöse Aneurysma.

Bramann, *Das arteriell-venöse Aneurysma, v. Langenbeck's Arch. XXXIII 1886.*
Brocq, *Ét. sur les communications entre l'aorte et l'artère pulmonaire, Rev. de méd. V 1885.*
Czerny, *Ein Aneurysma varicosum, Virch. Arch. 62 Bd. 1875.*
Fick, *Aneurysma art. ven. traumat. ossificans, D. Z. f. Chir. 44. Bd. 1897.*
Halla, *Aneurysma varicosum d. Aorta u. d. V. cava sup., Prag. Zeitschr. f. Heilk. III 1882.*
Sattler, H., *Pulsirender Exophthalmus (Aneurysma zwischen Carotis cerebralis und Sinus cavernosus), Handb. d. Augenheilk. v. Graefe u. Sämisch VI 1880.*
Weigert, *In die Milzvene geborstenes Aneurysma d. Milzarterie, Virch. Arch. 100. Bd. 1885.*
Wiedenmann, *Aneurysma arteriovenosum d. ob. Extremität, Beitr. v. Bruns X 1893.*

III. Pathologische Anatomie der Venen.

§ 20. An den Venen kommen im Allgemeinen dieselben Veränderungen vor wie an den Arterien, doch sind manche unter den pathologischen Processen weniger ausgeprägt und spielen auch nicht jene hochwichtige Rolle wie diejenigen der Arterien.

Fettige Degenerationen der Intima bilden wie an den Arterien weisse Flecken.

Verkalkungen treten im Ganzen nur selten und in geringem Umfang auf. Die vollständigsten Verkalkungen kommen in Venen, deren Wände fibrös entartet sind, vor.

Fibröse Verdickungen der Intima, welche als **Phlebosklerose** bezeichnet werden, kommen sowohl in diffuser als in umschriebener Ausbreitung vor, namentlich an den Venen der unteren Extremitäten, erreichen indessen nicht jene Mächtigkeit wie an den Arterien.

Eine zu Bindegewebsneubildung führende Venenentzündung, eine **Phlebitis prolifera** s. **hyperplastica**, kommt vornehmlich nach Venenthrombose vor sowie im Anschluss an entzündliche Wucherungen der Umgebung, beginnt also im ersteren Fall als Thrombophlebitis, im zweiten als Periphlebitis.

Da Venenthrombosen zu den häufigsten Vorkommnissen gehören und namentlich in den Venen der unteren Extremitäten und des Beckens sehr oft auftreten und auch in den grossen Venenstämmen des Rumpfes und in den Sinus der Dura mater keine Seltenheit sind, so ist auch die **Thrombophlebitis prolifera** ein häufiger Process. Die zellige Infiltration und die Wucherung der Gefässwände sowie die allmähliche Substitution des Thrombus verlaufen dabei in der nämlichen Weise wie bei der Thromboarteriitis prolifera.

Nach Monaten ist die Stelle des früheren Thrombus bald nur durch Verdickung der Intima und durch fibröse Stränge, welche das Gefässlumen durchziehen (Fig. 65 *b*, *c*, *d*), kenntlich gemacht, bald ist die Vene an der betreffenden Stelle narbig geschrumpft (Fig. 65 *a*) und obliterirt, so dass man den Process als Phlebitis obliterans bezeichnen kann. Diese Obliteration kommt nicht nur bei kleinen, sondern auch bei grossen Venen, z. B. bei der V. femoralis und der V. cava inferior, zu Stande, und es wird dabei die Vene zuweilen auf eine mehrere Centimeter betragende Strecke in einen fibrösen Strang umgewandelt.

Werden schrumpfende Venenthromben nur

Fig. 65. Obliteration der Vena femoralis dextra. Residuen einer drei Jahre vor dem Tode aufgetretenen Thrombose. *a* Obliterirte Stelle der Vene (die Vena iliaca communis dextra war ebenfalls obliterirt). *b c d* Bindegewebige Stränge im Innern der Vene und deren Aesten. *e* Frischer Thrombus. Nat. Grösse.

theilweise durch Bindegewebe substituirt, während der Rest verkalkt, so bilden sich **Venensteine** oder **Phlebolithen**.

Die **proliferirende Periphlebitis** entwickelt sich dann, wenn Wucherungen in der nächsten Nachbarschaft der Venen ablaufen, und führt zunächst zu einer Verdickung der Adventitia, kann aber auch auf die inneren Venenhäute übergreifen.

Venenwunden heilen in derselben Weise wie Arterienwunden.

Eiterige Phlebitis schliesst sich am häufigsten an eiterige und jauchige Entzündungen der Umgebung an und ist demgemäss zu Beginn eine **Periphlebitis**, doch kann die eiterige Infiltration der Gefässwand, die an gelblich-weisser oder bei Verjauchung missfarbiger, grauer oder graugrüner Verfärbung kenntlich ist, auch auf die inneren Gefässhäute übergreifen. Zuweilen können sich infectiöse Entzündungen eine längere Strecke weit in der Adventitia von Venen verbreiten, so dass dieselben von geröthetem, infiltrirtem Gewebe umgeben sind.

Gerathen Eiterbakterien in Venenthromben, so kommt es in denselben zu septischer Erweichung, während sich zugleich in der Gefässwand degenerative Veränderungen, Nekrose und Entzündung, d. h. **eiterige Thrombophlebitis**, einstellen. Von solchen Venen aus gelangen alsdann die Bakterien leicht in den Blutstrom.

Tuberkulöse Periphlebitis und **Phlebitis** tritt in ähnlicher Weise wie tuberkulöse Arteriitis auf, führt zu zelliger Infiltration und Wucherung der Venenwand, die danach sich theils verhärtet, theils verkäst. **Tuberkulöse Endophlebitis** schliesst sich entweder an Periphlebitis an oder tritt primär auf, so dass sich zunächst in den inneren Schichten der Venenwand Tuberkel (Fig. 66 *c*) und grössere tuberkulöse Granu-

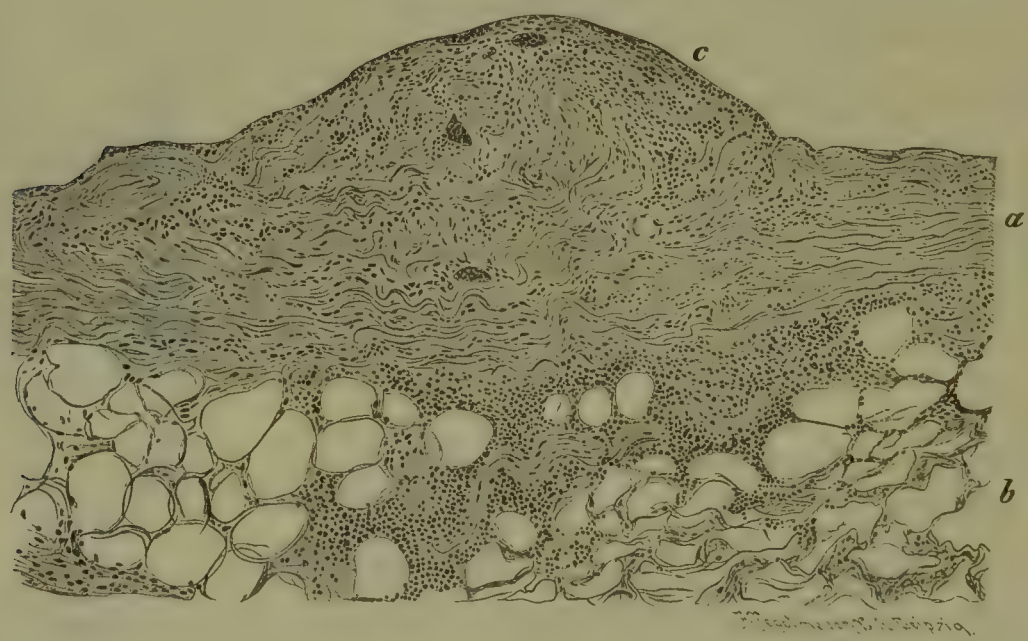

Fig. 66. Tuberkel in einer Lungenvene in der Nachbarschaft einer verkästen Bronchialdrüse (Alk. Häm.). *a* Venenwand. *b* Fetthaltiges lockeres, z. Th. infiltrirtes und in Wucherung befindliches Bindegewebe. *c* Tuberkel. Vergr. 80.

lationswucherungen entwickeln. Alle Formen der tuberkulösen Phlebitis sind im Gebiet oder in der Nachbarschaft tuberkulöser Herde sehr häufig, kommen sowohl an grossen als an kleinen Venen vor, und es können umfangreiche Gebiete der Venenwand der Sitz verkäsender Granulationswucherungen werden, so dass, falls nicht Thrombose sich

einstellt, grosse Mengen von Tuberkelbacillen an den Blutstrom abgegeben werden können (vergl. § 177 Fig. 439 S. 625 der allg. Pathol.). Schliesslich kann der Process bis in die Intima vordringen, so dass die Bacillen in den Blutstrom gerathen und durch Metastase die Tuberkulose verbreiten.

Syphilitische Periphlebitis und **Phlebitis** kommen am häufigsten an den Pfortaderzweigen und der Nabelvene syphilitischer Neugeborener zur Beobachtung.

Literatur über Phlebitis und Phlebosklerose.

Ebeling, *Ueber Phlebitis, I.-D. Bonn 1880.*
Eppinger, *Die narbige Obliteration der Vena cava inferior, Prag. med. Wochenschr. 1876, 1878 u. 1879, und Schmidt's Jahrb. 1884.*
Freudweiler, *Experimentelle Phlebitis, Virch. Arch. 141 Bd. 1895.*
Hessler, *Die otogene Pyämie, Jena 1896.*
Heuking u. Thoma, *Substitution d. marant. Thrombus durch Bindegew., V. A. 109. Bd. 1887.*
Mügge, *Tuberkulose der Lungenvenen. Vireh. Arch. 76. Bd. 1879.*
Sack, *Ueber Phlebosklerose u. ihre Beziehung zur Arteriensklerose, V. A. 112. Bd. 1890.*
Schüppel, *Periphlebitis syphilitica, Arch. d. Heilk. XI.*
Schürhoff, *Pathogenese der. allg. Miliartuberkulose, Ctrlbl. f. allg. Path. IV 1893.*

§ 21. Als **Phlebektasieen** oder **Varicen** (Fig. 67) werden Erweiterungen der Venen bezeichnet, welche sich besonders nach mechanischer Behinderung der Entleerung der Venen, also bei örtlichen oder allgemeinen Stauungen, bei Compression der Venen, bei Venenthrombose, Herabsetzung der Herzthätigkeit etc. einstellen. Begünstigt wird ihre Entstehung durch krankhafte Veränderungen der Venenwand und deren Umgebung.

In vielen Fällen sind die Venen gleichmässig cylindrich erweitert oder besitzen leichte spindelförmige Auftreibungen. In anderen Fällen sind die erweiterten Venen stark geschlängelt (Fig. 67) und zugleich sackig ausgebuchtet, so dass schliesslich die einzelnen Buchten dicht neben einander zu liegen kommen.

Die ersterwähnten Formen kann man sich einfach durch die Dehnung der Venenwände durch Stauung des Blutes entstanden denken. Zur Erklärung der zweiten Form muss man auch noch eine abnorme Nachgiebigkeit der Venenwand annehmen, und es steht damit in Uebereinstimmung, dass solche Varicen gelegentlich an Orten auftreten, an denen nachweisbare Stauungen nicht bestehen. Erfahren die Venen starke Ausbuchtungen und Schlängelungen, ohne dabei eine bedeutende Wandverdünnung erkennen zu lassen, so muss auch eine Wucherung der Venenwand stattfinden, welche zu einer Zunahme des Gewebes führt.

Gelangen die Wände geschlängelter Venen unter einander in Berührung, so können sie an der Berührungsstelle zusammen verschmelzen, so dass anastomosirende Venensinus sich bilden, die eine Art cavernösen Gewebes mit weiten Bluträumen darstellen.

Die Phlebektasieen kommen sehr häufig im Gebiete der unteren Extremitäten vor und können unter der Haut ganze Convolute geschlängelter buchtiger Blutsinus bilden (Fig. 67); sie können sich schon bei Individuen, die häufig ruhig stehen oder sitzen, bilden, treten aber besonders häufig bei länger andauernden Behinderungen des Venenkreislaufs, wie sie durch den schwangeren Uterus und Tumoren im

Becken verursacht werden, auf. Sie sind ferner eine häufige Erscheinung im Gebiete der Beckenvenen, der Venen der breiten Mutterbänder, des Samenstranges (Varicocele), der Prostata, der Blase, des Scrotums, der Schamlippen und des unteren Endes des Mastdarmes, doch ist zu bemerken, dass die am Anus vorkommenden als Hämorrhoiden bezeichneten cavernösen und sackigen Bluträume nach ihrer Genesen eher den Angiomen zuzuzählen sind.

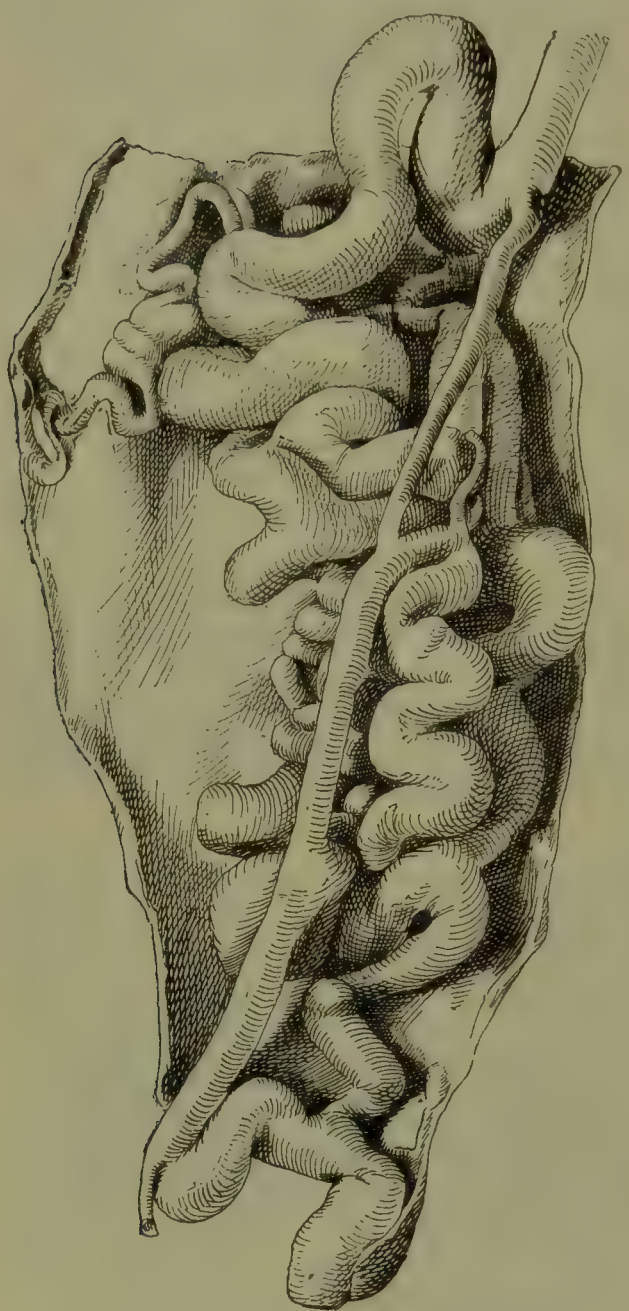

Fig. 67. Varicen des Unterschenkels, nach einem injicirten Präparat. Um $^1/_2$ verkleinert.

Ist die Circulation in der Leber durch krankhafte Processe im periportalen Bindegewebe erschwert (Lebercirrhose), so treten Stauungen und Venenerweiterungen im Gebiete der Pfortaderwurzeln und der mit denselben anastomosirenden Venae oesophageae und spermaticae, ferner auch im Restkanal der Umbilicalvene (Baumgarten) und in den Parumbilicalvenen auf, und es kann von den beiden letztgenannten aus auch zu einer Erweiterung der damit zusammenhängenden Venen des Ligamentum teres et suspensorium und der Venen der vorderen Bauchwand (Caput Medusae) kommen.

Hochgradige Phlebektasieen führen nicht selten zu Blutungen durch Zerreissung der Venen, so namentlich die Hämorrhoiden, die beim Passiren des Kothes Zerrungen und Quetschungen ausgesetzt sind. Es können indessen auch subcutane Venen bersten. In der Umgebung von Varicen stellen sich ferner oft Zustände von Oedem und Entzündung ein, welche theils zu Vereiterung und Abscess- und Geschwürsbildung, theils zu Bindegewebswucherung führen. Ersteres kommt namentlich in der Umgebung von Hämorrhoiden vor, wo Infectionen leicht möglich sind, letzteres dagegen an den unteren Extremitäten, an denen durch Oedem und Wucherung des Gewebes Verdickungen entstehen, die als phlebektatische Elephantiasis oder Pachydermie bezeichnet werden können. Sehr oft stellen sich in dem betreffenden Theile in Folge von Läsionen Geschwürsbildungen, sog. varicöse Geschwüre ein, welche geringe Tendenz zur Heilung haben und sich oft über grosse Bezirke ausbreiten, während

ihr Grund mehr und mehr eine callöse, schwielige Beschaffenheit annimmt.

Bilden sich in ektasirten Venen Thromben, so kann sich daran eine prolifere oder, bei Eintritt von Infection, eine eiterige Thrombophlebitis anschliessen. Verkalkung der Thrombusreste führt zur Bildung von Venensteinen.

Ueber **primäre und secundäre Geschwülste der Venen** (Hämangiome) und über Einbruch maligner Geschwülste in Venen ist die allgemeine Pathologie nachzusehen.

Literatur über Phlebektasie.

Baumgarten, *Die Nabelvene u. ihre Bedeutung für die Circulationsstörungen bei Lebercirrhose, Arb. a. d. path. Inst. zu Tübingen I 1891.*
Cohnheim, *Tod durch Berstung von Varicen der Milz, Virch. Arch. 37. Bd. 1866.*
Cornil, *Sur l'anatomie pathologique des veines variqueuses, Arch. de phys. IV 1872.*
Epstein, *Ueber die Structur normaler und ektatischer Venen, Virch. Arch. 108. Bd. 1887.*
Jacobs, *Beitr. z. pathol. Anatomie der Hämorrhoiden, I.-D. Bonn 1880.*
Kaufmann, *Phlebektasieen d. Uterus u. d. Adnexa, Z. f. Gebh. 37. Bd. 1897.*
Kirchenberger, *Aetiologie u. Histogenese der varicösen Venenerkrankungen, Wien 1893.*
Köster, *Ueber Phlebektasieen des Darmtractus, Berl. klin. Wochenschr. 1879.*
v. Lesser, *Ueber Varicen, Virch. Arch. 101. Bd. 1885.*
Puchelt, *Das Venensystem in seinen krankhaften Verhältnissen, Leipzig 1843.*
Reinbach, *Z. Lehre v. d. Hämorrhoiden, Beitr. v. Bruns XIX 1897.*

IV. Pathologische Anatomie der Lymphgefässe.

§ 22. Die pathologischen Veränderungen des Lymphgefässsystems sind nur zum Theil derartige, dass sie eine von der pathologischen Anatomie der verschiedenen Organparenchyme gesonderte Darstellung gestatten. Das Lymphgefässsystem hat seine Wurzeln innerhalb der einzelnen Gewebe, und seine ersten Anfänge bilden die Gewebsspalten, in welche die aus dem Blute stammende Gewebslymphe eintritt. Die Abflussbahn für letztere, d. h. die kleinsten Lymphgefässe, bilden Kanäle, die einer eigenen Wandung entbehren und gegen das umgebende Bindegewebe nur durch eine Lage platter Endothelien abgegrenzt sind. Erst die grösseren Lymphgefässe besitzen ausser dem Endothel noch eine eigene bindegewebige Wandung.

Veränderungen der kleinen Lymphgefässe, bei welchen nicht gleichzeitig das Gewebsparenchym, in dem sie liegen, miterkrankt wäre, lassen sich nur in den allerwenigsten Fällen nachweisen; sie stehen in zu innigen Beziehungen zu den Geweben, als dass nicht bei Erkrangung des einen auch das andere in Mitleidenschaft gezogen würde. Es gilt dies zum Theil auch für grössere Lymphgefässe, welche ausser dem Endothelbelag noch eine eigene Wandung besitzen. Nur die grössten Lymphgefässstämme zeigen gegenüber der Umgebung eine grössere Selbständigkeit.

Eine häufige Affection der Lymphgefässe ist die Entzündung, die **Lymphangoitis** und die **Perilymphangoitis.**

Sie ist meist eine Secundäraffection, d. h. sie entsteht als Folge einer da und dort im Gewebe bestehenden Entzündung, indem die aus dem entzündeten Theil stammende Lymphe Entzündung erregend auf die Wand und die Umgebung der Lymphgefässe wirkt. Nur selten gelangt ein Entzündungserreger in ein Lymphgefäss, ohne zuvor eine Gewebsentzündung veranlasst zu haben. Sie kann sich sehr weit über

das Gebiet des primären Entzündungsherdes hinaus erstrecken, kann z. B. bei einer Wunde an der Hand bis in die Axillargrube hinaufreichen, wobei sich in der Haut schmerzhafte rothe Streifen, welche von der Wunde aus nach den nächstgelegenen Lymphdrüsen ziehen, bilden.

Bei den leichtesten Formen der Lymphangoitis sind die Lymphgefässendothelien geschwollen, ihre Kerne mitunter vermehrt und sie selbst zum Theil in Vermehrung begriffen. Bei schwereren Entzündungen werden sie abgestossen und gehen zu Grunde, und gleichzeitig sammelt sich in den Lymphgefässen ein an lymphatischen Elementen reicher, nicht selten auch zum Teil gerinnender, fibrinöser Inhalt, an. Bei eiteriger Lymphangoitis können die Lymphgefässe durch angesammelten Eiter sackartig ausgedehnt werden, und es können sich solche Eitersäcke rosenkranzartig aneinanderreihen. Die Umgebung der Lymphgefässe, sowie die Lymphgefässwände pflegen mehr oder weniger zellig infiltrirt, die Blutgefässsäcke stark mit Blut gefüllt zu sein. Bei länger dauernder Lymphangoitis treten in den Lymphgefässen oft epithelähnliche und vielkernige Zellen auf, die von den Endothelien abstammen.

Die **Ausgänge der Entzündung der Lymphgefässe** sind entweder Restitutio ad integrum durch Resorption des Exsudates und Regeneration des verloren gegangenen Endothels, oder Abscedirung und Nekrotisirung der Lymphgefässwände und ihrer Umgebung, oder endlich Bindegewebshypertrophie und Induration derselben. Letzteres geschieht namentlich bei chronisch werdenden Entzündungsprocessen und kann zu Obliteration der Lymphgefässe führen.

Wie die gewöhnlichen Entzündungsprocesse, so können auch die **infectiösen Granulationsgeschwülste** sich auf den Lymphbahnen fortpflanzen. Die dabei auftretende Lymphangoitis zeigt oft histologisch keine Besonderheiten, in anderen Fällen kommt es zur Bildung von Granulationsherden, die für den betreffenden Process charakteristisch sind. Am besten gekennzeichnet ist in dieser Beziehung die Tuberkulose, bei welcher sich in den Wänden der Lymphbahnen Knötchen bilden.

Entzündliche Processe in der Wand und der Umgebung von Lymphgefässen, Druck von aussen, Einbruch von Geschwülsten in die Lymphbahn etc. haben oft **Verschluss von Lymphgefässen** zur Folge. Obliterirt nur eine beschränkte Zahl von Lymphgefässen, während andere Bahnen offen bleibeu, so zieht dies meist keine weiteren Folgen nach sich, da nach wie vor die Lymphe abfliessen kann. Selbst Verschluss des Ductus thoracicus kann unter Umständen ohne Nachtheil ertragen werden, da andere Abflusswege sich eröffnen. In anderen Fällen, in denen der Abfluss der Lymphe ganz behindert ist, treten Stauungen der Lymphe und weiterhin Erweiterung der Lymphgefässe, **Lymphangiektasie**, ein. Nicht selten entwickelt sich indessen dieselbe auch, ohne dass irgendwo ein Verschluss der abführenden Lymphgefässe nachzuweisen wäre, am häufigsten in Folge oft wiederkehrender Hyperämieen und Entzündungen, zuweilen indessen auch ohne jede nachweisbare Ursache.

Nach Entzündungsprocessen eintretende Lymphgefässerweiterungen beobachtet man namentlich bei jenen Hyperplasieen der Haut und des Unterhautbindegewebes, welche man als erworbene Elephantiasis (siehe diese) bezeichnet. Die Haut ist dabei verdickt und lässt von der Schnittfläche reichlich klare Lymphe abfliessen, welche aus erweiterten

Lymphgefässen austritt. Mitunter wird durch die angestaute Lymphe die Epidermis in Blasen abgehoben.

Häufig sind Ektasieen im Gebiete der mesenterialen Chylusgefässe. Entzündungen und Geschwulstbildungen, welche im Mesenterium oder in den mesenterialen Lymphgefäsen oder im Ductus thoracicus ihren Sitz haben und die Lymphgefässe am Orte ihres Sitzes verlegen, bieten dazu die häufigste Veranlassung. Zuweilen ist der Verschluss durch Lymphthromben bedingt. Die erweiterten Chylusgefässe bilden gestreckte cylindrische oder geschlängelte, ausgebuchtete rosenkranzartige Stränge. Der Inhalt ist meist weiss, flüssig oder breiig oder käsig.

Ueber **primäre und secundäre Lymphgefässgeschwülste** (Lymphangiome, Einbruch maligner Geschwülste in Lymphgefässe) ist die allgemeine Pathologie nachzusehen.

Literatur über Anatomie der Lymphgefässe.

Baumgarten, *Proliferation des Lymphgefässendothels d. Darmwand, C. f. d. med. Wiss. 1882.*
Bögehold, *Verletzungen des Ductus thoracicus, Arch. f. klin. Chir. XXIX 1883.*
Désert, *Des dilatations lymphatiques. Thèse de Paris 1877.*
Enzmann, *Beiträge z. path. Anat. d. Duct. thoracicus. I.-D. Basel 1883.*
Fischer *u.* ***Levy,*** *Lymphangoitis d. Extremitäten, D. Zeitschr. f. Chir. XXXVI 1893.*
Friedrich, *Erweiterung der Lymphgefässe durch Stauung, Würzburger Verhandl. II.*
Heller, *Verschluss des Ductus thoracicus, D. Arch. f. klin. Med. 10. Bd. 1872.*
Jordan, *Tuberkulose d. Lymphgefässe d. Extremitäten, B. v. Bruns XIX 1897.*
Ledderhose, *Traumat. Lymphangoitis d. Unterschenkels, Virch. Arch. 137. Bd. 1894.*
Lejars, *Lymphangoite tuberculeuse, Ét. sur la tub. publ. par Verneuil III, Paris 1891.*
Lösch, *Verhalten der Lymphgefässe bei der Entzündung, Virch. Arch. 44. Bd. 1868.*
Löschner, *Beitr. z. Casuistik d. Lymphgefässdilatation, Prag. med. Wochenschr. 1889.*
zur Nieden, *Ein Fall von Lymphangiektasie m. Lymphorrhagie, I.-D. Freiburg 1882.*
Orth, *Untersuchungen über Puerperalfieber. Virch. Arch. 58. Bd. 1873.*
Rieder, *Z. Histol. u. path. Anat. d. Lymphgefässe und Venen Cbl. f. allg. Path. 1898.*
Stilling, *Thrombose des Ductus thoracicus, Virch. Arch. 88. Bd. 1882.*
Tilger, *Lymphcysten im Ligamentum hepato-gastricum, Virch. Arch. 139. Bd. 1895 (Lit.).*
Virchow, *Puerperale Metritis und Parametritis, sein Arch. 23. Bd. 1862.*
Wegner, *Lymphangiektasie, Arch. f. klin. Chir. XX 1877.*

DRITTER ABSCHNITT.

Pathologische Anatomie der Milz, der Lymphdrüsen und der Thymus.

I. Pathologische Anatomie der Milz.

§ 23. Die Milz ist ein Organ, dessen Functionen bei dem Stoffwechsel des Blutes eine eigenartige und wichtige Rolle spielen, und es findet diese Beziehung zum Leben des Blutes auch in der anatomischen Structur der Milz und in ihren besonderen Beziehungen zum Circulationsapparate ihren Ausdruck. Das für die Milz charakteristische Gewebe ist die rothe Milzpulpa; daneben besitzt dieselbe lymphadenoides Gewebe.

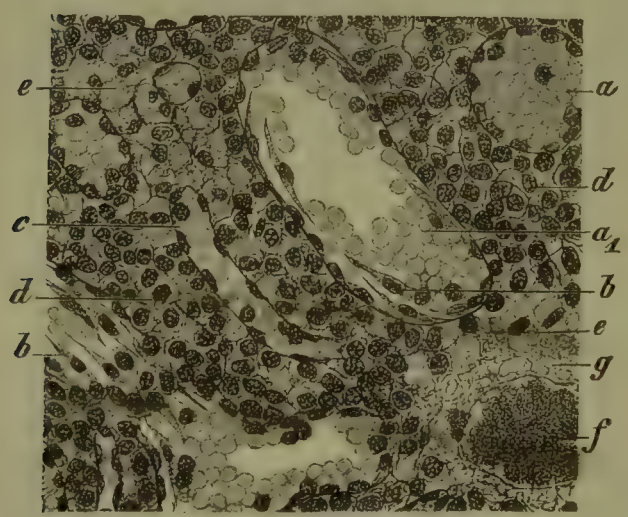

Fig. 68. Durchschnitt durch die dunkelrothe Milzpulpa eines an acuter Pyämie verstorbenen Kindes (M. Fl. Gentiana). *a* Querschnitt, a_1 Längsschnitt von venösen Capillaren oder Venen der Pulpa. *b* Venenendothel. *c* Arterielle Capillaren. *d* Pulpastränge mit farblosen Zellen und rothen Blutkörperchen. *e* Zerfallene rothe Blutkörperchen und blutkörperchenhaltige Zellen. *f* Kokkenkolonie in einer Vene. *g* Nekrotisches Gewebe. Vergr. 200.

Das **Pulpagewebe** (Fig. 68) besteht aus einem zellenreichen Gewebe mit einem reticulär gebauten, zarten Stroma, welches durch stärkere, theils von der Milzkapsel, theils von dem Hilus aus eintretende Bindegewebssepten gestützt wird und mit feinen arteriellen Capillaren (*c*) sowie mit sehr weiten und sehr dünnwandigen venösen Capillaren oder Venen (*a*, a_1) versehen ist. Die Verbindung zwischen Arterien und Venen ist noch nicht endgültig festgestellt. BANNWARTH und Andere nehmen an, dass die arteriellen Capillaren ihr Blut in die Pulpa ergiessen und die venösen Capillaren ihr Blut von da aufnehmen.

Thoma und Andere nehmen eine directe Verbindung der arteriellen Capillaren mit den venösen an, halten aber die Gefässwände für durchbrochen. Die Wände der kleinen Venen (*a*, a_1) und Capillaren (*c*) werden lediglich durch eine etwas dichtere Lage des Pulpareticulums sowie durch ein aus platten Spindelzellen (*b*) bestehendes Endothelhäutchen hergestellt, dessen Kerne stark in das Lumen der Gefässe prominiren. Das zwischen den Gefässen liegende Pulpagewebe enthält neben Zellen von lymphoidem Charakter und grösseren farblosen ein- und mehrkernigen rundlichen Zellen (*d*) freie, farbige Blutkörperchen, ferner blutkörperchenhaltige Zellen (*e*), Pigmentkörnchenzellen und freies, gelbes oder rostfarbenes oder braunes Pigment.

Das **lymphadenoide Gewebe** der Milz (Malpighi'sche Körperchen) bildet innerhalb des rothen Pulpagewebes weissliche Körner und entsteht durch eine partielle Umwandlung der bindegewebigen Scheiden der Arterien in reticulirtes Bindegewebe. Die lymphadenoiden Herde sitzen den Arterien entweder seitlich auf oder umfassen dieselben und haben durchschnittlich einen Durchmesser von 0,1—0,8 mm. Sie enthalten nur enge Capillargefässe, welche in die Pulpa eintreten.

Die Functionen der Milz bestehen soweit bekannt in einer Zerstörung rother Blutkörperchen in der Pulpa und in einer Bildung farbloser Zellen in den Follikeln.

Die **äussere Form** der Milz zeigt ziemlich erhebliche Variationen. Im Allgemeinen ist sie zungenförmig. Häufig ist sie auffallend lappig oder besitzt wenigstens tiefe Einkerbungen. Nicht selten sind eine oder mehrere, selten sehr zahlreiche **Nebenmilzen** von Erbsen- bis Haselnussgrösse vorhanden. Auch Lageveränderungen der Milz sind häufig. Das Gewicht der normalen Milz eines Erwachsenen beträgt 130—250 g.

Vollständiger **Mangel der Milz** ist sehr selten, kommt indessen auch bei Individuen vor, welche im Uebrigen wohlgebildet sind. Die Malpighi'schen Körperchen sind nicht selten mit blossem Auge nur schwer oder gar nicht zu sehen.

Findet ein **gesteigerter Zerfall rother und farbloser Blutkörperchen** statt, so werden deren Zerfallsproducte zu einem grossen Theil der Milz zugeführt, um dort zerstört, resp. resorbirt zu werden, es kann dadurch zu einer **rostfarbenen Pigmentirung der Milz** kommen, welche durch eine Vermehrung der in geringen Mengen schon normaler Weise in einzelnen Milzzellen vorhandenen **Hämosiderinkörner** und **Schollen** bedingt ist. Gelangen absterbende oder todte Leukocyten in die Milz, so werden auch diese von Pulpazellen aufgenommen und zerstört.

Fremdkörper, die im Blute circuliren, wie z. B. Kohlenstaub, lagern sich ebenfalls mit Vorliebe in der Milzpulpa ab und bleiben dann vornehmlich in den adventitiellen Scheiden der Arterien liegen. Sitzt ein Follikel seitlich einem Gefässe an, so liegt der Kohlenstaub vornehmlich an der follikelfreien Seite (Arnold), kann die Arterie aber auch circulär umgeben. Liegt ein Arterienstück im Centrum eines Follikels, so findet sich auch das Pigment vornehmlich in dessen nächster Nachbarschaft, dringt aber von da aus in die Follikel vor.

Literatur.

Albrecht, Nebenmilzen, Beitr. v. Ziegler XX 1896 (Lit.).
Bannwarth, Unters. über die Milz, Arch. f. mikr. Anat. 38. Bd. 1891.

Biondi, *Unters. üb. d. Ablagerung v. Eisenpigment, Beitr. v. Ziegler XVIII 1895.*
De Filippi, *Unters. über das Ferratin, Beitr. v. Ziegler XVI 1894.*
Foà, *Physiopathologie de la rate, Arch. ital. de biol. IV 1883.*
Foà u. Carbone, *Histologie u. Physiopathologie der Milz, Beitr. v. Ziegler V 1889.*
Gabbi, *Die normale Hämatolyse, B. v. Ziegler XIV 1883; Blutveränd. nach Exstirpation der Milz, ib. XIX 1896.*
Hayem, *Du sang et de ses altérations anatomiques, Paris 1889.*
Hoffmann, *Beobachtungen betr. die Function d. Leber- und Milzzellen, I.-D. Dorpat 1890.*
Laguesse, *Le tissu splénique, Anat. Anz. VI 1891.*
Laudenbach, *La fonction hématopoétique de la rate, A. de phys. VIII 1896 (Lit.).*
Malinin, *Die Milz in histolog., physiolog. u. patholog. Beziehung, V. A. 115. Bd. 1889.*
Müller, *Ueber den feineren Bau der Milz, Leipzig 1865.*
Neumann, *Arch. der Heilk. XX, Berlin. klin. Wochenschr. 1880 u. Zeitschr. f. klin. Med. III.*
Ponfick, *Hämoglobinämie u. ihre Folgen, Verhandl. d. Congr. f. innere Med., Wiesbaden 1883.*
Stieda, *Ueber das Capillargefässsystem der Milz, Virch. Arch. 24. Bd. 1862.*
Thoma, *Blutgefässe der Milz, Verh. d. Anat. Gesellsch. 1895.*
Tizzoni, *Function hématopoétique et reproductive de la rate, Arch. ital. de bibol. I 1882.*
Vulpius, *Beitr. z. Chir. u. Physiologie d. Milz, Beitr. v. Bruns XII 1894 (Lit.).*
Wicklein, *Unters. üb. d. Pigmentgehalt d. Milz, Virch. Arch. 124. Bd. 1891.*

§ 24. Einfache **Atrophie der Milz** findet sich namentlich bei Greisen und marantischen Individuen. Die Milz ist dabei klein, die Kapsel runzelig, zuweilen etwas verdickt. Die Pulpa erscheint schlaff, blass und zäh, ihre Zellen sind vermindert, die Gefässe sind blutarm, und es tritt die Substanz der Trabekeln relativ stark hervor.

Die **Amyloidentartung** tritt am häufigsten in der als Sagomilz bezeichneten Entartungsform auf, bei welcher Amyloidentartung zunächst im Stützgewebe der periarteriellen Lymphknoten auftritt und erst secundär von da auf die Pulpa übergreift (Fig. 69 *b*). Die Milz ist meist etwas vergrössert und besitzt eine bedeutendere Festigkeit als gewöhnlich. In der violettrothen oder graurothen Pulpa liegen statt der normalen weisslichen Follikel hellbräunliche, hyaline, durchscheinende Körner, die gekochten Sagokörnern ähnlich sehen und an Grösse die normalen Follikel bedeutend übertreffen. Die Körner bestehen aus einer hyalinen Substanz (Fig. 69 *b*), innerhalb welcher meist nur noch die Kerne des Stützgewebes und vereinzelte Leukocyten zu sehen sind. Ergreift die Entartung secundär auch die Pulpa, oder hat sie von Anfang an in der Pulpa ihren Sitz, so kommt es zu einer mehr diffusen hyalinen Entartung und Verhärtung der Milz, welche ihr den Namen einer Speckmilz eingetragen hat.

Die Arterien sind bald frei von Amyloid (*a*), bald ebenfalls entartet. Bei Amyloidentartung der Pulpa sind die Wände der Capillaren und Venen in erster Linie amyloid degenerirt und dadurch verdickt.

Rupturen der Milz können bei starker Schwellung spontan eintreten. Häufiger sind traumatische Rupturen, welche entweder eine gesunde oder eine zuvor veränderte Milz betreffen. Grössere Einrisse haben massige Hämorrhagieen zur Folge. Steht die Blutung durch Bildung eines Thrombus an der Rissstelle, so heilt die Wunde wie in anderen Organen. Das in der Rissstelle gelegene Blut wird resorbirt, es bildet sich an seiner Stelle eine Narbe. Dasselbe gilt auch für andere **Wunden** der Milz.

Stauungshyperämie der Milz und ihre Folgen stellen sich bei allen jenen Circulationsstörungen ein, welche die Entleerung der Milzvene behindern. Ist die Stauung frisch, so ist die Milz vergrössert, blutreich, dunkel-schwarzroth, ihre Venen sind erweitert, und es enthält auch die Pulpa mehr rothe Blutkörperchen als gewöhnlich. Hat

eine Stauung schon lange Zeit bestanden, so ist die Milz entweder normal gross oder mehr oder weniger vergrössert, selten verkleinert. Die Consistenz der Milz ist vermehrt, oft ist sie geradezu hart, indurirt (cyanotische Induration). Diese Härte wird durch Derbheit der rothen Pulpa bedingt. Die Trabekeln treten meist stark hervor, und die Kapsel ist häufig verdickt; es besteht eine Vermehrung des Bindegewebes, der Trabekeln sowie der Blutgefässwände und ihrer Umgebung. Mitunter lässt sich auch eine partielle Verdickung des Reticulums der Pulpastränge nachweisen.

Thrombose der Milzvene führt zu bedeutender Schwellung der Milz. Durch Verkalkung von Thromben in Aesten der Milzvene bilden sich Concremente, welche verkalkten Parasiten (Pentastoma) ähnlich sind.

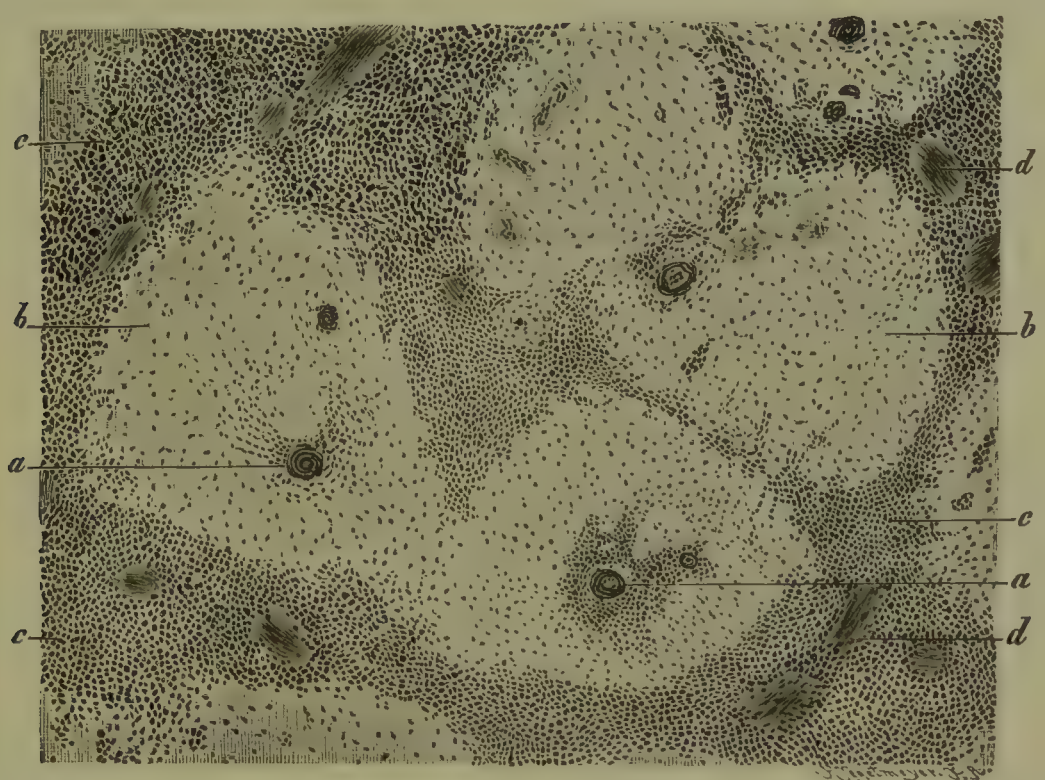

Fig. 69. Amyloide Entartung der Milzfollikel und deren Nachbarschaft (M. Fl. Häm. Eosin). *a* Querschnitte von Milzarterien. *b* Amyloide Herde. *c* Pulpa. *d* Trabekel. Vergr. 30.

Anämie der Milz, die man namentlich nach starken Blutverlusten sowie bei Compression der Milz durch die Nachbarorgane trifft, giebt sich durch eine blasse Farbe der Pulpa zu erkennen.

Embolische Infarkte der Milz sind hauptsächlich Folgezustände der Losreissung von Herz- oder Aortenthromben und sind meist von Anfang an blass, anämisch, seltener hämorrhagisch. Kleine Infarkte sind etwa kirschengross, grosse Infarkte können einen ganzen Abschnitt, ja die Hälfte der Milz und mehr einnehmen.

Infarkte, wie man sie am häufigsten an menschlichen Leichen zu sehen Gelegenheit hat, sind entweder einfarbig fahlgelb, oder bestehen aus einem fahlgelben, oder graugelben, oder rothbraunen Centrum und einer dunkelrothen Mantelzone.

In rothen Infarkten sind Venen und Capillaren sowie die Milzpulpa mit Blut dicht gefüllt. Die Follikel sind meist nur an ihrer Peripherie hämorrhagisch infiltrirt, ihr Centrum pflegt frei zu bleiben.

In blassen Infarkten sind die rothen Blutkörperchen theils in körnige Massen zerfallen, theils difformirt, blass, entfärbt. Die Kerne der Netzbalken sind nicht mehr sichtbar, die Balken selbst mit Fetttröpfchen besetzt und gequollen. Auch die Lymphkörperchen sind grossentheils nekrotisch und in körnigem oder fettigem Zerfall begriffen, von wenigen ist der Kern noch sichtbar. In einem späteren Stadium sind Reticulum und Zellen in eine körnige Masse zerfallen, d. h. es ist das gesammte Gewebe durch Nekrose zu Grunde gegangen. Nur im Manteltheile erhält sich das Gewebe, und es lassen sich danach auch die Kerne der Zellen und der Netzbalken noch mit Färbemitteln tingiren.

An die Nekrose schliesst sich eine Entzündung und Wucherung der Umgebung an, während gleichzeitig die nekrotischen Massen resorbirt werden. Nach einer gewissen Zeit hat sich an Stelle des Infarktes eine tief eingezogene, strahlige, oft theilweise pigmentirte **Bindegewebsnarbe** gebildet. Durch Zerfall und Verflüssigung grosser Infarkte können Cysten entstehen. Werden von Infarkten die eingedickten centralen Theile nicht resorbirt, so entstehen Narben, welche einen nekrotischen, käsigen Herd einschliessen.

Gelangen in den embolischen Herd Bakterien, so kann statt der eben beschriebenen Veränderungen eiterige Entzündung oder Verjauchung eintreten.

Literatur.

Billroth, *Zur pathol. Anatomie der Milz, Virch. Arch. 23. Bd. 1862.*
Bonne, *Zur Kenntniss der Thrombose der Vena lienalis, Göttingen 1884.*
Guillebeau, *Die Histologie der hämorrhagischen Infarkte, Bern 1880.*
Litten, *Infarkte, Zeitschr. f. klin. Med. I 1880.*
Nikoloides, *Histolog. Veränderungen der Stauungsmilz, Virch. Arch. 82. Bd. 1880.*
Pilliet, *Altérations séniles de la rate, Arch. de méd. exp. V 1893.*
Sokoloff, *Die venöse Hyperämie der Milz, Virch. Arch. 112. Bd. 1888.*
Stilling, *Amyloide und hyaline Degeneration der Milz, Virch. Arch. 103. Bd. 1886.*
Weigert, *Ueber patholog. Gerinnungsvorgänge (Infarkte), Virch. Arch. 79. Bd. 1880.*

§ 25. Eine pathologische **congestive Hyperämie** kommt am häufigsten bei Infectionskrankheiten, welche mit Verunreinigung des Blutes durch Parasiten oder durch Gifte verbunden sind, vor und bedingt eine **acute Schwellung der Milz,** die oft sehr bedeutende Grade erreicht. Capillaren und Venen erfahren dabei eine beträchtliche Erweiterung ihres Lumens, und es nimmt zugleich auch das Pulpagewebe mehr Blutelemente als normal in sich auf. Die Pulpa ist intensiv roth gefärbt, dabei weich, so dass sich von der Schnittfläche ziemlich leicht Pulpagewebe mit dem Messer abstreichen lässt. Die MALPIGHI'schen Körperchen sind bald deutlich als weisse Knötchen zu sehen, bald schwer oder auch gar nicht zu erkennen.

Die congestive Hyperämie kann ein rasch vorübergehender Zustand sein, nicht selten indessen hält sie längere Zeit an, und es kommt zu weiteren Veränderungen. Dies gilt namentlich für jene Milzschwellungen, welche bei Typhus abdominalis, Pyämie, Typhus recurrens, Wechselfieber, acuter Nephritis, Scharlach und Milzbrand etc. auftreten. Hat die Schwellung eine Zeit lang angehalten, so ist die Pulpa oft nicht mehr dunkelroth, sondern mehr grauroth oder blass-grauröthlich und zugleich äusserst weich, mitunter fast zerfliessend. Meist hat mit dem Abblassen der Farbe die Schwellung noch zugenommen, so dass das Volumen der Milz das Doppelte bis das Vierfache der Norm be-

trägt. Unter Umständen kann es sogar zur Berstung der Kapsel und damit auch zu einer Zerreissung des Gewebes kommen.

Milzschwellungen, welche durch eine graurothe oder graue weiche Pulpa charakterisirt sind, sind als **Entzündungen** zu beurtheilen und der Process danach als eine **Splenitis** zu bezeichnen. Oft finden sich auch in rothen Milzen histologische Veränderungen, welche den Process als einen entzündlichen charakterisiren; Hyperämie und Entzündung gehen in einander über. Bei schweren Entzündungen kann auch die Milzkapsel an der Erkrankung betheiligt und mit fibrinösem oder eiterig-fibrinösem oder eiterigem Exsudat bedeckt sein, so dass man von einer **Perisplenitis** sprechen kann.

Die bei Infectionen auftretende Hyperämie und die Entzündung der Milz werden theils durch die in dem Milzgewebe zurückgehaltenen **Parasiten**, theils durch die von denselben gebildeten **toxischen Producte** verursacht, und es lassen sich demgemäss auch bei zahlreichen Infectionen (Pyämie, Typhus abdominalis, Typhus recurrens, Milzbrand, Malaria) Parasiten theils in den Blutgefässen (Fig. 68 *f*), theils im Pulpagewebe (Fig. 71) oder auch in den Follikeln nachweisen. Bei Eintritt von stärkerem Blutzerfall können auch die daraus hervorgehenden Zerfallsproducte sich in der Milz ablagern.

Die der Milz zugeführten Mikroparasiten und die von ihnen gebildeten Toxine verursachen nicht selten mehr oder weniger ausgebreitete **Gewebsnekrosen**, welche bald die Follikel, bald die Pulpa betreffen. Bei pyämischen Infectionen stellen sich Nekrosen in der Umgebung der in der Milz sich entwickelnden Bakterienkolonieen (Fig. 68 *g*) ein. Bei Diphtherie, bei welcher die Pulpa meist nur wenig geschwellt und ziemlich fest ist, während die Follikel durch ihre Grösse und mattweisse Färbung deutlich hervortreten, findet man oft eine Nekrose zahlreicher Lymphzellen in den Follikeln, wobei die Kerne unter gleichzeitiger Auflösung des Protoplasmas zerfallen, so dass man im Innern der Follikel (Fig. 70) oft nur noch Kerntrümmer (*a*) findet, während zugleich das reticuläre Stützgewebe sich in Form eines Netzwerkes geschwollener Zellen mit blassen Kernen darstellt.

Bei Typhus recurrens kommen in der stark geschwellten, rothen oder rothbraunen Milz sowohl grössere, ischämischen Infarkten gleichende, blassgelbe nekrotische Herde, als auch kleine, auf die Follikel beschränkte Nekrosen vor, innerhalb welcher (Nikiforoff) die Zellen alle abgestorben und kernlos sind. Bei Individuen, welche zur Zeit eines Recurrensanfalles gestorben sind, lassen sich (Nikiforoff) in der Nachbarschaft der Nekrosen auch Herde nachweisen, innerhalb welcher nur ein Theil der Zellen kernlos ist (Fig. 71 *c*), und welche zugleich mehr oder weniger zahlreiche Recurrensspirillen enthalten, die theils frei (*a*), theils in kernhaltigen, theils in kernlosen Zellen (*b*) liegen.

Bei Typhus abdominalis können sich in der geschwellten Milz ebenfalls grössere blassgelbe, nekrotischen anämischen Infarkten gleichende Herde bilden.

Ausser den erwähnten Gewebsdegenerationen und Gewebsnekrosen, welche nur einem Theil der Infectionen zukommen, zeigen geschwellte Milzen eine mehr oder minder starke Vermehrung der zelligen Elemente der Pulpa, bei rothen Milzen namentlich der rothen, bei blassen vornehmlich der farblosen Elemente, und es können darunter auch zahlreiche polynucleäre Leukocyten sein. Zuweilen kommt es auch

zur Abscheidung von Fibrin, so namentlich in Fällen, die mit Nekrose verbunden sind. Des Weiteren findet man je nach der Besonderheit der Infection und der Zeit des Stadiums der Erkrankung zerfallende und verfettete Leukocyten und grössere Pulpazellen, welche Bakterien

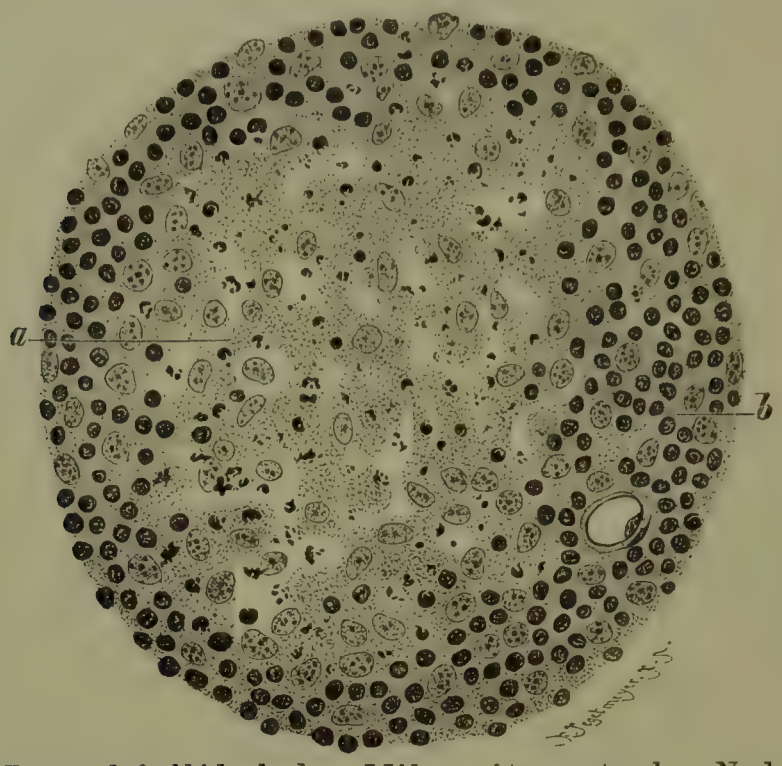

Fig. 70. Lymphfollikel der Milz mit centraler Nekrose bei Diphtherie (Flemm. Safr.). *a* Centraler Theil des Follikels, in welchem zahlreiche kleine Kerntrümmer und ein protoplasmatisches Netz mit schwach gefärbten chromatinarmen Kernen zu sehen sind. *b* Periphere leukocytenhaltige Zone. Vergr. 300.

oder andere Parasiten (Malariaplasmodien) einschliessen, ferner grosse, mononucleäre Zellen (Fig. 71 *f*), welche rothe Blutkörperchen oder Trümmer von solchen, d. h. Hämosiderin, oder Leukocyten oder Reste von solchen enthalten, und es können alle diese Zellen sowohl in den

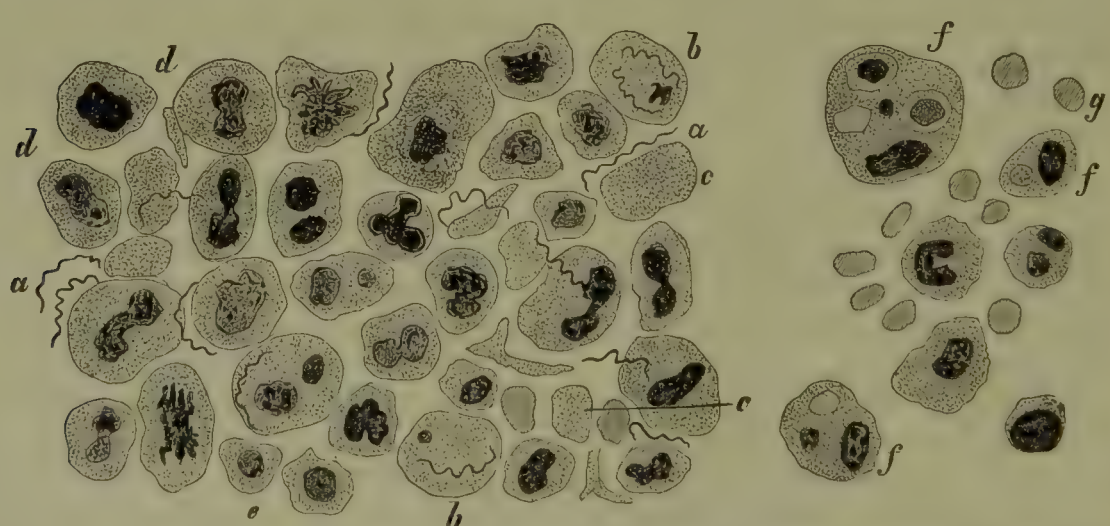

Fig. 71. Gewebspartie und isolirte Zellen aus einem Milzfollikel mit partieller Nekrose bei Typhus recurrens (Kali bichrom. + Sublim. Methylenbl. nach Nikiforoff). *a* Freie Spirillen. *b* Lymphocyten mit Spirillen. *c* Kernlose Lymphocyten. *d* Grosse, *e* kleine einkernige Pulpazellen, *f* Phagocyten, welche Leukocyten und rothe Blutkörperchen und deren Reste einschliessen. *g* Freie rothe Blutkörperchen. Vergr. ca. 600.

weiten Gefässen als auch in der Pulpa liegen. Die Endothelien der Venen sind ferner zuweilen geschwollen oder in grösserer Zahl abgestossen, ebenso auch die Zellen des Stützgewebes der Pulpa. Es zeigen sich ferner auch mehr oder weniger Kerntheilungsfiguren und zwar sowohl in den Follikeln als in der Pulpa.

Der weitere **Verlauf** und die **Folgen der congestiven Hyperämieen** und **Entzündungen** können sich verschieden gestalten.

Mit dem Ablauf der Krankheit pflegt meist auch die infiltrative Schwellung der Pulpa zurückzugehen. Rothe und farblose Blutkörperchen, die in der Pulpa in abnormer Zahl staken, werden wieder abgeführt oder zerstört und die Milz ad integrum restituirt.

Es kommt indessen auch vor, dass nach Entzündungen die Milz dauernd verändert bleibt.

Zunächst bilden sich nicht selten **Kapselverdickungen**, bald in Form diffuser Dickenzunahme, bald in Form umschriebener, flacher, schwieliger Knötchen und grosser Platten, und es entstehen diese Bindegewebsneubildungen jeweilen dann, wenn die Milz von fibrinösem Exsudat überdeckt ist, dessen Resorption sich nur langsam unter Substitution der Auflagerung durch Granulationsgewebe vollzieht. Häufig kommt es hierbei auch zu **Verwachsungen** der Milz mit der Umgebung.

Die Milz selbst kann im Anschluss an Entzündungen einer mehr oder minder erheblichen **Atrophie** verfallen, indem die Masse des Pulpagewebes abnimmt, und es kommt dies namentlich dann vor, wenn schwielige Verdickung der Kapsel die Ausdehnung der Milz hindert. Die Trabekeln sind dabei bald unverändert, bald verdickt.

Vergrösserung und **Induration des Milzgewebes** kommen namentlich nach andauernden oder häufig wiederholten Hyperämieen und Entzündungen (Malaria) vor und beruhen theils auf einer Zunahme des Pulpagewebes, theils auf Bindegewebsneubildung, welche das Stützgewebe betrifft. Ablagerung von Hämosiderin oder Pigment, wie es die Malariaplasmodien bilden, kann gleichzeitig zu einer Pigmentirung der Milz führen, und es kann das Pigment alsdann sowohl in den freien Pulpazellen als in den Bindegewebszellen der Trabekeln und in den Gefässwänden liegen.

Ein Ausgang der Entzündung in **Vereiterung** kommt am häufigsten in umschriebenen Bezirken der Milz vor und führt zur Bildung von **Abscessen**; es kann sich indessen auch ereignen, dass die Milz zur Zeit des Todes an den verschiedensten Stellen eine eiterige Einschmelzung erkennen lässt, so dass man von einer allgemeinen Milzvereiterung sprechen kann. Kleinere Abscesse können heilen und durch Bindegewebe substituirt werden; grössere können durch Resorption von Eiter verkleinert und durch Granulations- und Narbengewebe abgeschlossen werden und danach verkalken. Oft stellt sich indessen ein Durchbruch der Kapsel ein, welcher bei unverwachsener Milz tödtliche Peritonitis verursacht, nach Eintritt von Verwachsungen dagegen in Nachbarorgane, Magen, Darm, Pleura, Lunge, einbrechen kann.

Literatur über acute Milzschwellung.

Bardach, *Rech. sur le rôle de la rate dans les maladies infectieuses, A. d. l'Inst. Past. 1889.*
Besanzon, *De la rate dans les maladies infectieuses, Paris 1895.*
Bignami, *Patholog. Anatomie der chron. Malaria, Centralbl. f. allg. Path. V 1894.*
Billroth, *Zur normalen und patholog. Anatomie der Milz, Virch. Arch. 23. Bd. 1862.*

Ehrlich, *Zur Kenntniss des acuten Milztumors, Charité-Ann. IX 1884.*
Ferrier, *De la rate paludéenne, Arch. de méd. exp. IX 1897.*
Friedreich, *Der acute Milztumor, Klin. Vortr. v. Volkmann No. 75, 1874.*
Fränkel, *Complicat. d. Typhus abdom. (Milzabscess), Jahrb. d. Hamburger Krankenanstalt. I, Leipzig 1891.*
Gerhardt, *Ueber Milzschwellung bei Lungenentzündung, Charité-Ann. XIII 1888.*
Hess, *Vermehrungs- u. Zerfallsvorgänge an d. grossen Zellen d. acut hyperplastischen Milz, Beitr. v. Ziegler VIII 1890.*
Lübimoff, *Die path.-anat. Veränderungen bei Typhus biliosus, V. A. 98. Bd. 1884.*
Martinotti *u.* **Barbacci**, *Acute Milzschwellung bei Infectionen, Cbl. f. allg. Path. I 1890.*
Metschnikoff, *Phagocytenkampf bei Rückfalltyphus, Virch. Arch. 109. Bd. 1887.*
Müller, *Beitr. z. Kenntn. d. Histologie der acuten Milzschwellung, I.-D. Freiburg 1890.*
Nikiforoff, *Zur path. Histologie d. Milz bei Recurrens, Beitr. v. Ziegler XII 1892.*
Ponfick, *Anatom. Studien über den Typhus recurrens, Virch. Arch. 60. Bd. 1874.*
Sokoloff, *Zur Pathologie des acuten Milztumors, Virch. Arch. 66. Bd. 1876.*
Soudakewitsch, *Rech. sur la fièvre récurrente, Ann. d. l'Inst. Pasteur 1891.*
Weigert *(Nekrotische Herde), Beiträge z. Lehre v. d. Pocken II 1875.*

§ 26. **Tuberkeleruptionen** sind in der Milz sehr häufig. Bei allgemeiner Miliartuberkulose enthält meistens auch die Milz Miliartuberkel, und zwar sowohl im Parenchym als in der Kapsel. Treten Tuberkel im Verlauf chronischer Tuberkulose in der Milz auf, so bilden sich käsige Knoten verschiedener Grösse (Fig. 72 *a*), deren Centrum meist erweicht. Die Tuberkel haben ihren Sitz in den MALPIGHIschen Körperchen, ferner in den Arterienscheiden ausserhalb der letzteren und in der Pulpa.

Bei **Lepra** können sich auch in der Milz bacillenhaltige zellige Herde entwickeln.

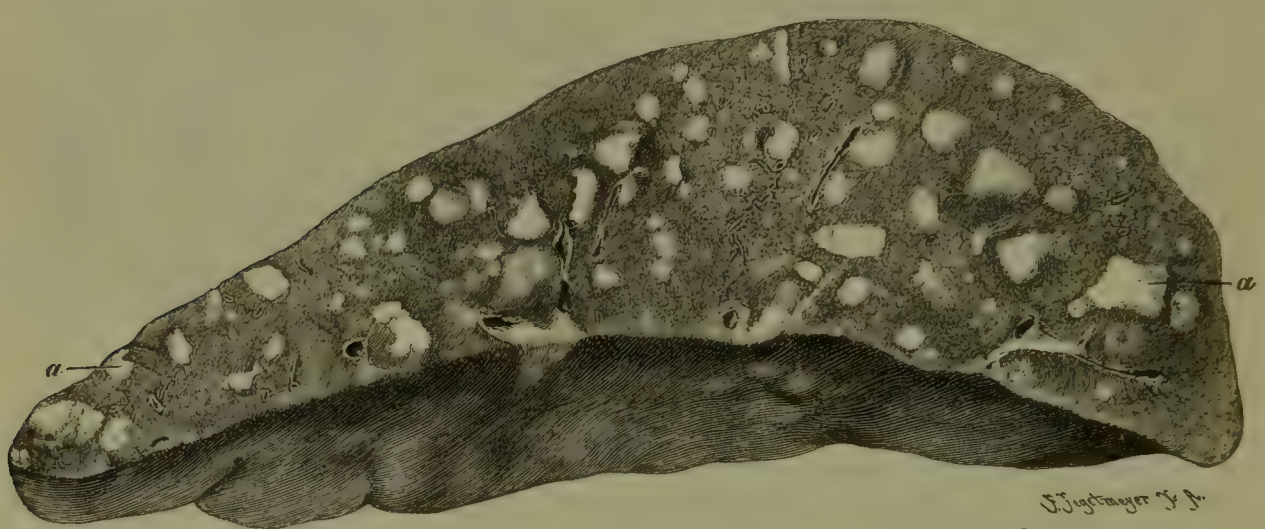

Fig. 72. Chronische Tuberkulose der Milz mit Bildung grosser Käseknoten (*a*) bei einem Kinde. Nat. Grösse.

Syphilitische Gummiknoten entwickeln sich in der Milz nicht häufig, kommen aber sowohl bei acquirirter als bei hereditärer Syphilis vor. Sie treten einzeln oder in grösserer Zahl auf und bilden grau durchscheinende, in älteren Stadien opak-gelbweisse Knoten mit grauweiss durchscheinendem Hofe.

In Folge von **Syphilis** kann sich auch eine **hyperplastische Milzvergrösserung** entwickeln, wobei bald die Pulpazellen, bald das Bindegewebe hauptsächlich vermehrt sind. Sie kommt namentlich bei hereditärer Syphilis vor. Während die Milz des Neugeborenen im Mittel 9 Gramm oder 0,3 Proc. des Körpergewichtes beträgt, erreicht das mittlere Gewicht der Milz bei syphilitischen Neugeborenen

etwa 14 Gramm oder 0,8 Proc. des Körpergewichtes und kann unter Umständen bis 100 Gramm betragen.

Infection der Milz mit **Aktinomyces** führt zu eiteriger Entzündung.

Literatur über Syphilis der Milz.

Bärensprung, *Die hereditäre Syphilis, Berlin 1864.*
Baumgarten, *Miliare Gummigeschwülste der Milz, Virch. Arch. 97. Bd. 1884.*
Beer, *Die Eingeweidesyphilis, Tübingen 1884.*
Birch-Hirschfeld, *Arch. d. Heilk. 1875, u. Gerhardt's Handb. d. Kinderkrankheiten IV.*
Gold, *Vierteljahrsschr. f. Derm. u. Syph. 1880.*
Lang, *Vorles. über Syphilis II, Wiesbaden 1896.*
Still, *Gumma of the spleen in children, Trans. of the Path. Soc. London 1897.*
Virchow, *Die krankh. Geschwülste II 1865.*
Wagner, *Das Syphilom, Arch. d. Heilk. IV 1863.*

§ 27. Bleibende oder andauernd zunehmende Milzvergrösserungen oder chronische Milztumoren, welche auf einer Zunahme des Milzgewebes beruhen und danach als **hyperplastische Zustände der Milz** angesehen werden können, kommen, von den Entzündungen der Milz abgesehen, zunächst als eine eigenartige Milzerkrankung vor, welche mit pathologischen Zuständen des Blutes verbunden ist, die sich entweder in einer Leukämie (s. § 2) oder aber in einer einfachen Anämie äussern, so dass man daraus Veranlassung genommen hat, eine **leukämische** und eine **aleukämische** (pseudoleukämische, kachektische) **Milzhyperplasie** oder **Splenomegalie** zu unterscheiden. Nach ihrem histologischen Bau sind die beiden Milztumoren einander sehr ähnlich, so dass aus der Beschaffenheit der Milz der Zustand des Blutes nicht erkannt werden kann. Die Aetiologie der Erkrankung ist unbekannt, der Verlauf derselben ist ein chronischer, doch kommen auch acute Fälle vor, in denen der Tod nach kurzer Zeit eintritt. Die Milzveränderung ist in einem Theil der Fälle die einzige primäre Organerkrankung, in anderen Fällen verbindet sie sich mit entsprechenden Veränderungen in den Lymphdrüsen (§ 32) und im Knochenmark (§ 35), wobei der krankhafte Wucherungsprocess bald in der Milz, bald in den Lymphdrüsen oder dem Knochenmark beginnt.

Die in Frage stehende Hyperplasie tritt meist gleichmässig über die Milz verbreitet auf, indem das ganze Parenchym der Milz an Masse zunimmt; es handelt sich also um eine Hyperplasie sämmtlicher Bestandtheile. Das Parenchym ist dabei roth gefärbt und weich, und die Follikel treten nirgends in abnormer Weise hervor. In anderen selteneren Fällen stellt sich schon im Beginn der Affection eine Hypertrophie der Malpighi'schen Körperchen (Fig. 73 *a*) ein, welche dabei zu grauweissen Knötchen und Knoten heranwachsen.

Mit der weiteren Zunahme des Milzparenchyms gewinnt allmählich das ursprünglich weiche Gewebe eine derbere Beschaffenheit und gleichzeitig wird es etwas blasser. Auch in diesem Stadium noch können die Follikel nur unerheblich oder gar nicht vergrössert sein, in anderen Fällen bilden sie weisse Knoten und Stränge von beträchtlicher Grösse. Die Milzkapsel ist meist ziemlich bedeutend verdickt und mit Fibrin bedeckt, oft auch mit kleineren und grösseren bindegewebigen, derben Plaques besetzt; nicht selten bilden sich auch Verwachsungen der Milz mit der Umgebung. Die Vergrösserung, welche eine Milz durch diese Hyperplasie erfährt, kann sehr bedeutend sein, so dass ihr Gewicht auf 1 bis 2 bis 3 Kilogramm und mehr ansteigt.

Die gleichmässig rothe Schwellung ist durch Blutfülle und durch Vermehrung der Pulpazellen bedingt, so dass man den Zustand als diffuse Hyperplasie ansehen kann. Die von den Follikeln ausgehenden knotigen Bildungen zeigen meist die Charaktere lymphadenoiden Gewebes, dessen Zellen den Charakter von Lymphocyten tragen, doch können sich auch Zellen sehr verschiedener Grösse, untermischt mit mono- und polynucleären Riesenzellen (vgl. Fig. 86 S. 107) entwickeln, so dass die Bildung an sarkomatöse Wucherungen erinnert.

Diese zellige Wucherung kann sowohl auf die Pulpa als auch auf die Trabekeln und die Wandungen der grösseren venösen Gefässe übergreifen. Der Rest der Pulpa ist meist blut-, oft auch pigmentreich und es verleiht die Verschiedenheit der Färbung der grauweisse Herde und der rothvioletten oder rothbraunen Pulpa dem Milzdurchschnitt

Fig. 73. Hypertrophie der Milzfollikel in einem Falle voa lienal-lymphatischer Leukämie bei einem Kinde. *a* Weisser Lymphknoten. *b* Gelblicher ischämischer Infarkt. Nat. Grösse.

ein äusserst buntes Aussehen. Nicht selten gesellen sich auch in Folge specifischer Einwirkungen (es kann Tuberkulose damit verbunden sein), Blutungen und gelbe oder gelbweisse Herdnekrosen (Fig. 73 *b*) hinzu, sowie auch narbige Herde, welche aus früheren Nekrosen und Blutungen hervorgegangen sind oder aus einer fibrösen Metamorphose der zelligen Wucherung entstehen.

In alten hyperplastischen Milztumoren haben die vergrösserten Follikel ihre ursprüngliche Structur grossentheils eingebüsst und bilden ein zellig fibröses Gewebe, das einen reticulirten Bau nicht mehr erkennen lässt. Auch die Pulpa kann z. Th. mehr fibrös werden und ihr charakteristisches Gefüge mehr oder weniger verlieren.

Eine zweite Form von Milzhyperplasie bilden jene **Milzvergrösserungen**, welche **bei Lebercirrhose** vorkommen und zwar sowohl bei jener, welche mit Verkleinerung, als auch bei jener, welche mit Vergrösserung der Leber verbunden ist. Auch hier kann die Milz sehr bedeutende Dimensionen erreichen, so dass ihr Gewicht 500—1200 g und mehr beträgt und das Gewicht der Leber unter Umständen übersteigt.

Der Milztumor bei Lebercirrhose ist den leukämischen und pseudoleukämischen Milztumoren ähnlich, doch fehlt ihm die Vergrösserung

der Follikel. Man pflegt denselben gewöhnlich als den Effect einer chronischen Blutstauung anzusehen, doch stimmt damit das Aussehen der Pulpa, die ziemlich weich und nicht so dunkelroth wie bei Stauungsmilzen ist, in keiner Weise, und es kann die Milz auch sehr gross sein, wenn Stauungen fehlen. Bei mässiger Vergrösserung der Milz ist die Pulpa reich an rothen und farblosen Zellen, ohne in ihrer Structur wesentlich verändert zu sein. Bei stark vergrösserten Milzen kann dagegen die Structur der Pulpa mehr oder weniger verwischt und das reticuläre Gewebe theilweise durch ein an grossen Zellen reiches Bindegewebe mit streifiger Grundsubstanz ersetzt sein. Auffällig ist, dass bei diesen Zuständen die Milz mehr oder weniger, oft sehr reichlich, verfettete Rundzellen enthält.

Literatur über Milzhyperplasie.

Arnold, Zelltheilung bei Hyperplasie der Milz, Virch. Arch. 95. Bd. 1884.
Banti, La splenomegalia con cirrosi epatica, Lo Sperim. 1894.
Grohé, Primäres Sarkom der Milz, Virch. Arch. 150. Bd. 1897.
Langhans, Das maligne Lymphosarkom, Virch. Arch. 54. Bd. 1872.
Mosler, Pathologie und Therapie der Leukämie, Berlin 1872.
Oestreich, Milzschwellung bei Lebercirrhose, Virch. Arch. 142. Bd. 1895.
Picou et Ramond, Splénomégalie primitive, A. d. méd. exp. VIII 1896.
Trousseau, De l'adénie, Clinique méd. III.
Virchow, Virch. Arch. 5. Bd., und Gesamm. Abhandl. 1856.
Westphal, Beitr. z. Kenntn. d. Pseudoleukämie, D. Arch. f. klin. Med. 51. Bd. 1893 (Lit.).

§ 28. **Primäre Geschwulstbildungen** sind in der Milz sehr selten. Beobachtet sind Fibrome, Sarkome, Angiome und Lymphangiome. In einem von Langhans mitgeteilten Falle von einem pulsirenden, cavernösen Angiom der Milz fanden sich Metastasen in der Leber. Das Angiom selbst nahm neun Zehntel der erheblich vergrösserten Milz ein.

Cysten mit serösem Inhalt können sich in der Milzkapsel aus Abschnürungen des Peritonealepithels entwickeln (Renggli), doch sind sie sehr selten.

Häufiger als primäre kommen in der Milz **metastatische Geschwülste** vor, namentlich Carcinome und Sarkome. Sie bilden beide meist rundliche Knoten.

Von **thierischen Parasiten** kommen Pentastomen, Echinokokken und Cysticerken vor.

Literatur über Geschwülste der Milz.

Barbacci, Lymphangiom, Lo Sperimentale 1891.
Fink, Fibrom und Lymphangiom, Zeitschr. f. Heilk. VI 1885.
Grohé, Primäres Sarkom der Milz, Virch. Arch. 150. Bd. 1897.
Langhans, Cavernöse Geschwulst, Virch. Arch. 75. Bd. 1879.
Picou et Ramond, Splénomégalie, épitheliome prim., A. de méd. exp. 1896.
Renggli, Multiple Cysten der Milz, I.-D. Zürich 1894.
Spillmann, Hématome kystique, Arch. de phys. 1876.
Weichselbaum, Sarkome und Lymphome, Virch. Arch. 85. Bd. 1881.

II. Pathologische Anatomie der Lymphdrüsen.

§ 29. Die Lymphdrüsen sind in das Lymphgefässsystem eingeschaltete eigenartige Bildungen, an welchen man einerseits die Lymphbahnen (Fig. 74 *b* und Fig. 76 *b*), andererseits Lymphknötchen (Fig. 74 *a*

und Fig. 77 *a*) und Lymphstränge unterscheiden kann. Das Stützgewebe beider Gewebsformationen ist ein reticuläres Bindegewebe, dessen Balken in den Knotenpunkten Kerne besitzen und mit Endothelzellen bedeckt sind, und dessen Maschenräume freie Lymphzellen einschliessen. In den Lymphknötchen lässt sich ein centrales Gebiet erkennen, dessen Zellen zum Theil grösser sind und sich weniger intensiv färben als die übrigen Leukocyten, und unter denen stets eine grössere Zahl Kerne in Theilung enthalten, so dass diese Gebiete die Keimcentren (Fig. 77 *a*) der Lymphdrüsen darstellen, von denen aus stets neue Zellen producirt und dem Lymphstrom zugeführt werden. Das



Fig. 74. Ablagerung von Pigmentkörnchenzellen in den Lymphdrüsen nach Resorption eines Blutextravasates (M. Fl. Karm.). *a* Rindenknoten. *b* Lymphsinus. *c* Pigmentkörnchenzellen. Vergr. 100.

zarte reticuläre Gewebe findet seinen Stützpunkt in einem derben fibrillären Kapselgewebe, von dem aus Balken nach dem Innern abgehen, welche sich am Hilus der Drüse vereinigen und das Lymphdrüsengewebe in einzelne Abschnitte zerlegen.

Einfache Atrophie der Lymphdrüsen stellt sich in gewissem Grade schon unter normalen Verhältnissen im höheren Alter ein, in Folge deren die Lymphdrüsen und auch die Lymphfollikel der Schleimhäute kleiner werden. Tritt dieser Schwund schon frühzeitig, oder bei älteren Individuen in ungewohntem Grade auf, so wird er als pathologisch angesehen.

In erster Linie nehmen dabei die lymphatischen Elemente ab, namentlich in der Marksubstanz. Mitunter verschwinden sie vollkommen, und das restirende Bindegewebe wandelt sich vom Hilus der Lymphdrüse aus in Fettgewebe um. Es kommt dies am häufigsten in den Mesenterialdrüsen zur Beobachtung.

Amyloidentartung der Lymphdrüsen kommt meist neben Amyloidentartung anderer Organe, selten ohne eine solche vor. Im letzteren Falle sind meist chronische tuberkulöse Eiterungen innerhalb des Gebietes, aus welchem die erkrankten Lymphdrüsen ihre Lymphe beziehen, die Ursache der Entartung; zuweilen sind die Lymphdrüsen zugleich von Tuberkeln durchsetzt. Höhere Grade der Erkrankung lassen sich an der matt-grauweissen Farbe und der festen Beschaffenheit der Lymphdrüsen zuweilen ohne weitere Hülfsmittel erkennen; meist jedoch ist es nöthig, zur Sicherung der Diagnose die Jod- oder die Methylviolettreaction vorzunehmen, oder die Lymphdrüsen mikroskopisch zu untersuchen. Zuweilen sind hauptsächlich die Lymphsinus afficirt, in anderen Fällen dagegen und zwar häufiger die Lymphknoten und die Stränge.

Die Degeneration beginnt mit einer hyalinen Verdickung der Balken des Reticulums. Weiterhin werden die verdickten Balken varicös und bilden schliesslich aneinandergereihte Schollen. Die Lymphkörperchen nehmen in dem Maasse, wie sich das Reticulum verdickt, an Zahl ab und können stellenweise ganz verschwinden.

Hyaline Entartung kommt innerhalb der Lymphdrüsen, namentlich an den Gefässen vor (vergl. Fig. 42 p. 53); doch können sich auch andere Bestandtheile der Lymphdrüsen in hyaline Massen umwandeln.

Gelangen **kleine Fremdkörper** auf dem Lymphwege **in die Lymphdrüsen**, so werden sie zum Theil vorübergehend oder dauernd in denselben zurückgehalten. **Pigmentablagerungen** kommen zunächst dadurch zu Stande, dass bei Resorption von Blutextravasaten **Zerfallsproducte der rothen Blutkörperchen**, d. h. Hämosiderin, den Lymphdrüsen zugeführt werden und sich in denselben, in Zellen eingeschlossen, anhäufen.

Im Beginn liegen die pigmenthaltigen Zellen namentlich innerhalb der Lymphbahnen (Fig. 74 *b*); später auch in den Lymphknoten (*a*) und Strängen. Ist ihre Zahl sehr bedeutend, so können die Lymphdrüsen ein dunkelbraunrothes oder rostfarbenes Aussehen gewinnen und der rothbraunen Milzpulpa nicht unähnlich werden. Aehnliche Veränderungen können auch dadurch entstehen, dass **Blutungen in den Lymphdrüsen** selbst entstehen, wonach sich ebenfalls Hämosiderinschollen bilden.

Eine weitere Form von Pigmentablagerung bilden **gefärbte Staubpartikel**, insbesondere Russ und Kohlenstaub, welche aus der Lunge, sowie **körnige Farbstoffe**, welche aus tätowirter Haut nach den Lymphdrüsen verschleppt werden. Bei Entzündungen der Haut kann auch Hautpigment nach den Lymphdrüsen verbracht werden.

Geringe Mengen von Staub und Farbstoffpartikeln rufen nur unerhebliche Texturveränderungen hervor. Bei Zufuhr grösserer Massen kommt es zu einer **Schrumpfung** und **Induration** der Lymphdrüsen Die lymphatischen Elemente nehmen ab und verschwinden endlich ganz, während sich die Maschenräume des Reticulums mit Pigmentkörnchenzellen (Fig. 74 *c*, *c'*) und freiem Pigment füllen. Das Reticulum selbst bleibt zum Theil unverändert, zum Theil wird es hypertrophisch (*a*), und besteht in letzterem Falle aus protoplasmareichen, verzweigten, unter einander anastomosirenden Zellen. Oft bildet sich stellenweise auch dichtes fibrilläres Bindegewebe (*b*), das ebenfalls Pigment enthält.

Bei sehr bedeutender Zufuhr von Staub können sich auch **Erweichungsprocesse**, sowie **periglanduläre Entzündungen** und **Gewebswucherungen** einstellen,

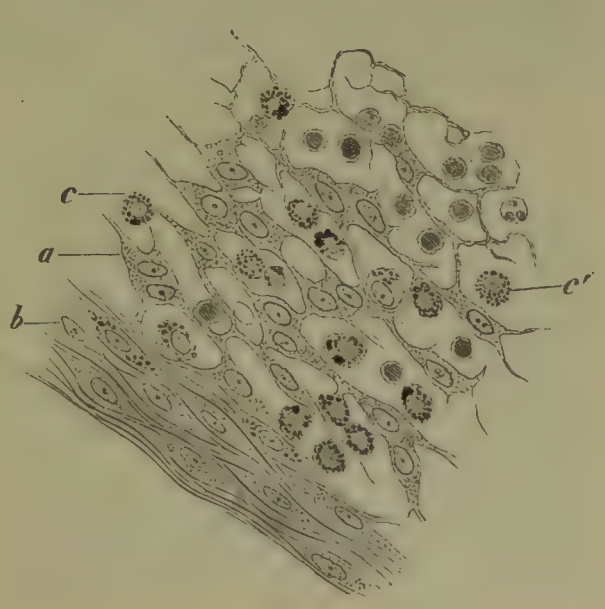

Fig. 75. Schnitt aus einer schiefrig gefärbten Lymphdrüse der Lunge (Alk. Karm.). *a* Aus grossen Zellen gebildetes Reticulum. *b* Fibrilläres Bindegewebe. *c* und *c'* Pigmenthaltige Rundzellen. Vergr. 250.

die zu Verwachsungen mit der Umgebung, nicht selten auch zu einer Ulceration benachbarter Gewebe führen.

Eine andere Wirkung haben selbstverständlich **chemisch wirksame Fremdkörper**, sowie lebende Organismen, die sich in den Lymphdrüsen weiter entwickeln. Ihrer Invasion pflegt eine mehr oder minder heftige Entzündung oder lebhafte Zellwucherung nachzufolgen.

Literatur über Ablagerung von Fremdkörpern.

***Arnold**, Staubinhalation und Staubmetastase, Leipzig 1885.*
***De Filippi**, Unters. üb. das Ferratin, Beitr. v. Ziegler XVI 1894.*
***Gabbi**, Die normale Hämatolyse, Beitr. v. Ziegler XIV 1893.*
***Grohé**, Zur Geschichte der Melanämie, Virch. Arch. 20. Bd. 1861.*
***Hindenlang**, Pigmentinfiltrat. v. Lymphdrüsen b. Morb. macul. Werlhofii, V. A. 79. Bd. 1880.*
***Oekonomides**, Ueb. chron. Bronchialdrüsenaffectionen, I.-D. Basel 1882.*
***Orth**, Verhalten der Lymphdr. bei Resorption von Blutextravasaten, V. A. 56. Bd. 1872.*
***Riehl**, Pigment in den Lymphdr. bei Bronzekrankheit, Zeitschr. f. klin. Med. X.*
***Schmorl**, Pigmentverschleppung aus der Haut, Centralbl. f. allg. Path. IV 1893.*

§ 30. Die **Entzündung der Lymphdrüsen**, die **Lymphadenitis** ist in den meisten Fällen eine **lymphogene Erkrankung**, kann indessen auch durch Schädlichkeiten zu Stande kommen, welche den Lymphdrüsen durch den Blutstrom zugetragen werden. Die häufigste Ursache der Entzündung sind Bakterien oder die von denselben producirten degenerirend wirkenden chemischen Substanzen.

Das Hauptsymptom **acuter Entzündungen** bilden Schwellungen der Lymphdrüsen (bei den Lymphknoten der Leistengegend als Bubo bezeichnet), welche zunächst durch eine starke Blutfülle der einer enormen Erweiterung fähigen Blutgefässe der Lymphdrüsen verursacht sind, weiterhin aber auch durch die Ansammlung von Exsudat in dem Lymphdrüsengewebe bedingt sein können. Das Gewebe der entzündeten Lymphdrüsen ist je nach der Gefässfüllung und der Beschaffenheit bald grauroth bis dunkelroth, bald blass grau oder grauweiss, dabei meist weich und feucht. Bei schwereren und bereits etwas längere Zeit dauernden Entzündungen lassen sich nicht selten kleinere (Diphtherie) oder grössere (Abdominaltyphus), trüb grauweiss aussehende nekrotische Herde oder auch in Einschmelzung begriffene gelblichweisse Eiterherde (Infection mit Eiterkokken und Schankergift) erkennen. Meist ist alsdann auch das periglanduläre Gewebe entzündet, ödematös, oder von eiterigem oder eiterig-fibrinösem oder hämorrhagischem Exsudat durchsetzt.

Die Schädlichkeiten, welche die Lymphadenitis verursachen, können schon primär Gewebsnekrosen oder wenigstens Gewebsdegenerationen in den Lymphdrüsen verursachen. So stellen sich bei Eiterinfectionen in der Umgebung der Bakterienansiedelungen mehr oder weniger umfangreiche Nekrosen ein, und bei Diphtherie bilden sich im Keimcentrum der Lymphknötchen, ähnlich wie das für die Lymphknötchen der Milz beschrieben und abgebildet (Fig. 70 S. 90) wurde, Herde, innerhalb welcher die Kerne der Lymphocyten und des Stützgewebes zum Theil zerfallen oder ihre Färbbarkeit verlieren, während an Stelle des Reticulums sich eine eigenartige, je nach der Behandlung körnige oder homogene Masse bildet. Diese Veränderungen kommen bei Diphtherie besonders in den Mandeln und den Balgdrüsen sowie in den zum Gebiet der entzündeten Schleimhäute gehörenden Lymph-

drüsen vor, lassen sich indessen auch in anderen Lymphknötchen, z. B. in den Mesenterialdrüsen und in den Knötchen der agminirten und solitären Darmfollikel nachweisen. Zuweilen finden sich ähnliche, wenn auch nicht so ausgesprochene Veränderungen auch bei anderen Lymphdrüsenentzündungen, z. B. bei solchen, die sich in den Mesenterialdrüsen nach acuten Darmentzündungen einstellen. In anderen Fällen wieder findet man Zustände fettiger Entartung, theils an den Zellen der Lymphknötchen und Stränge, theils an den Zellen der Lymphbahnen.

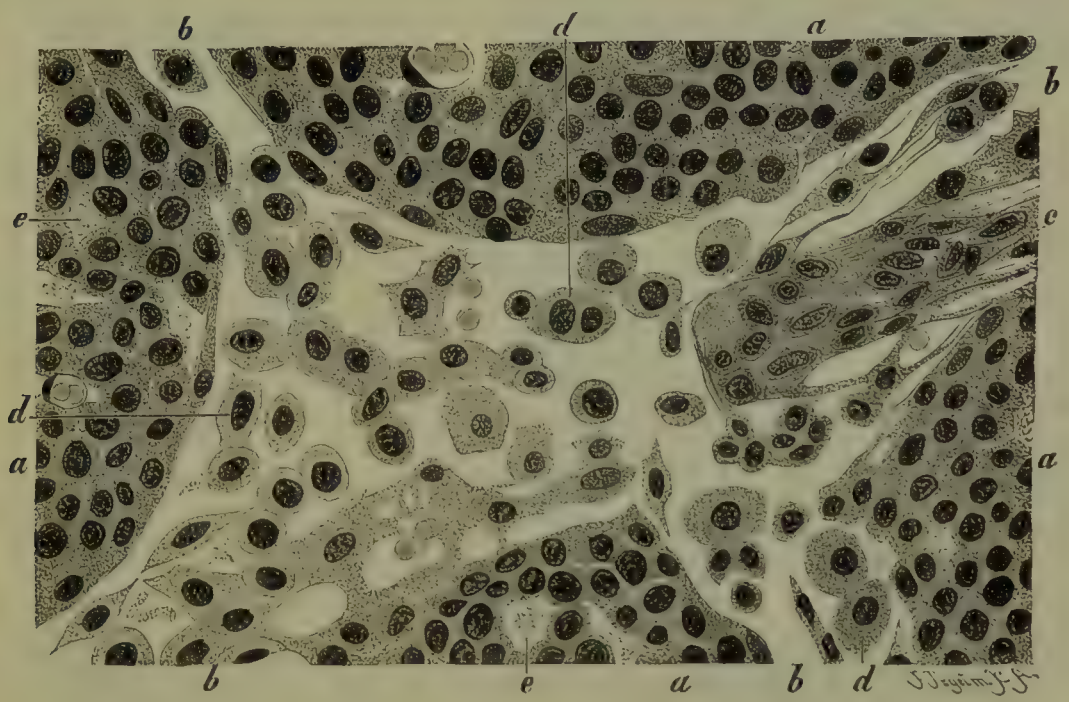

Fig. 76. Entzündliches Oedem einer Halslymphdrüse mit katarrhalischer Desquamation der Endothelien der Lymphbahnen bei Scharlach (M. Fl. Häm.). *a* Lymphstränge. *b* Lymphbahnen. *c* Bindegewebstrabekel. *d* Desquamirte Endothelien. *e* Durch Flüssigkeitsansammlung bedingte helle Lücke. Vergr. 300.

Das Exsudat, das in das Gewebe tritt, besteht oft zunächst wesentlich aus Flüssigkeit, welche sich hauptsächlich in die Lymphbahnen ergiesst und oft zu einer partiellen Ausspülung der Lymphbahnen führt (Fig. 76 *b*), so dass dieselben zunächst zellarm werden. In der Folge kommt es alsdann oft zu einer Desquamation des Endothels der Lymphbahnen, so dass in denselben grosse Zellen (Fig. 76 *d*) liegen und man von einem desquamativen Katarrh sprechen kann.

Bei stärkerer Entzündung trägt das Exsudat sehr oft einen croupösen, oder croupös-hämorrhagischen, oder rein hämorrhagischen Charakter, und es ist die Beimischung einzelner rother Blutkörperchen zu dem Inhalt der Lymphbahnen schon bei dem katarrhalischen Process oder dem entzündlichen Oedem sehr häufig. Die Fibrinabscheidung erfolgt am häufigsten in den Lymphbahnen (Fig. 77 *b*, *c*), und es können dieselben zu einem Theil stark erweitert und von einem Fibrinnetz, das Leukocyten und rothe Blutkörperchen einschliesst, durchsetzt sein. Bei Diphtherie scheiden sich innerhalb der Mandeln, der Zungenbalgdrüsen und der Halslymphdrüsen Fibrinfäden vornehmlich in den Lymphknötchen ab. Bei Typhus abdominalis können die nekrotischen Herde, welche sich in den Mesenterial-

drüsen bilden, von Fibrinfäden dicht durchsetzt sein (Fig. 78). Die Blutgefässe zeigen bei diesen Entzündungen oft hyaline Verdickungen.

Führen Entzündungen zur Vereiterung, so sammeln sich in den Lymphdrüsen reichlich polynucleäre Leukocyten an, und es bilden sich Abscedirungen, welche einen mehr oder minder grossen Theil der Lymphdrüsen zur Verflüssigung und Zerstörung bringen und alsdann

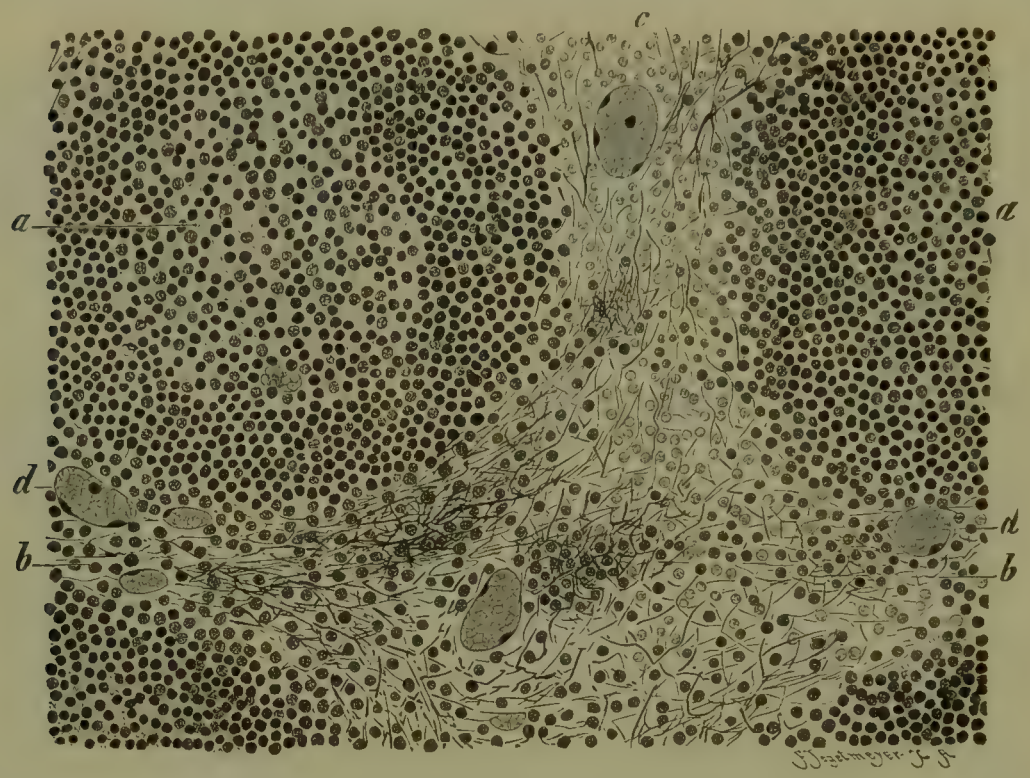

Fig. 77. Croupös-hämorrhagische Lymphadenitis bei croupöser Laryngitis und Tracheitis (M. Fl. Häm. Eos.). *a* Lymphknötchen mit deutlich ausgebildeten Keimcentren. *b*, *c* Lymphbahnen mit hämorrhagisch-fibrinösem Exsudat. *d* Stark gefüllte Blutgefässe. Vergr. 200.

nicht selten auch auf die Nachbarschaft übergreifen, so dass eine vereiternde Periadenitis sich hinzugesellt.

Die **Heilungsvorgänge** nach Entzündungen bestehen im Wesentlichen in der Wegschaffung des Exsudates, wobei das Fibrin und die Exsudatzellen zerfallen und sich auflösen, letztere oft unter Quellungs- und Verfettungserscheinungen. Die Trümmer des Exsudates, namentlich der rothen Blutkörperchen, werden dabei von den lebenden, wuchernden Zellen vielfach aufgenommen.

Wucherungserscheinungen treten an den freien und den sesshaften Zellen schon sehr bald auf und zwar nicht nur innerhalb der Lymphknötchen, sondern auch im übrigen Drüsengewebe. Enthält eine Lymphdrüse grössere nekrotische Herde (Fig. 79 *c*) oder Abscesse



Fig. 78. Diphtheritische Nekrose innerhalb einer geschwellten mesenterialen Lymphdrüse bei Abdominaltyphus (Alk. Fibrinfärb.). Fibrinnetz zwischen nekrotischen Zellen. Vergrösserung 300.

(Fig. 80 *a*), so stellt sich in der Nachbarschaft eine längere Zeit anhaltende proliferirende Entzündung, eine **Lymphadenitis proliferans** oder **indurativa** ein, welche zunächst grosszelliges Keimgewebe (Fig. 79 *b* und Fig. 80 *b*) producirt, welches die Abscesse, resp. die nekrotischen Herde allmählich substituirt und so die Erkrankung zum Abschluss bringt und an Stelle des untergegangenen Gewebes Narbengewebe setzt. Können grössere nekrotische oder vereiterte Herde nicht resorbirt werden, so wandeln sie sich im Laufe der Zeit in eine trockene Masse um, die verkalkt, so dass alsdann die Lymphdrüse **von Bindegewebe umgebene Kalkherde** einschliesst oder auch in ihrer ganzen Ausdehnung in einen Kalkknoten umgewandelt wird.

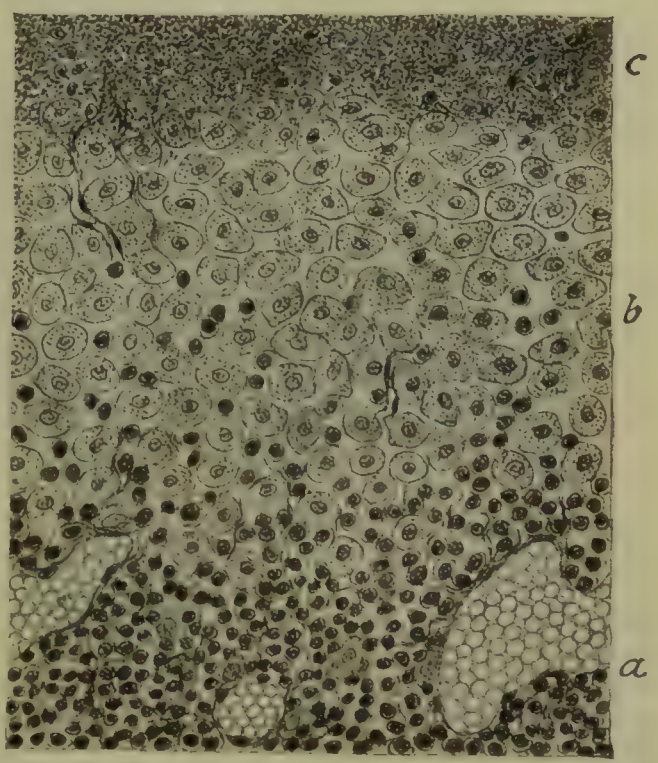

Fig. 79. Wucherung in der Umgebung eines nekrotischen Herdes in einer Mesenterialdrüse; Typhus von 27 Tagen (Form. VAN GIESON). *a* Drüsengewebe mit Blutgefässen. *b* Grosszellige Wucherung. *c* Nekrotisches Gewebe. Vergr. 300.

Chronische Entzündungen der Lymphdrüsen, welche nicht durch die Anwesenheit von eiterigen oder nekrotischen Herden bedingt sind, werden, sofern man von Tuberkulose, Syphilis und Lepra absieht, am häufigsten durch fortgesetzte Staubzufuhr (vergl. § 29, Fig. 75) unterhalten. Es können indessen auch chronische Entzündungen der Gewebe, von denen die Lymphdrüsen ihre Lymphe beziehen, z. B. der Haut



Fig. 80. Eiterige Lymphadenitis (Bubo) in Heilung (Alk. Häm. Eos.). *a* Eingedickter Eiterherd. *b* Wucherndes Granulationsgewebe. *c* Lymphdrüsengewebe. Vergr. 50.

oder des Darms, einen andauernden Reizzustand und damit auch eine andauernde Drüsenschwellung unterhalten. In den meisten Fällen sind die Drüsen dabei in ihrer Structur wenig oder gar nicht verändert, nur abnorm zellreich (Hypertrophie). Es kommt indessen auch vor, dass durch Wucherung des Stützgewebes eine bindegewebige Verhärtung des Drüsengewebes (Fig. 81 *a b*) entsteht.

Fig. 81. Fibröse Hyperplasie der Lymphdrüsen (Alk. Häm.). *a* Verdickte Kapsel. *b* Züge fibrösen Gewebes innerhalb der Lymphdrüse. *c* Reste des lymphadenoiden Gewebes. Vergr. 15.

Literatur über die Lymphdrüsenentzündung.

***Bertherand**, Traité des adénites, Paris 1852.*
***Billroth**, Beiträge z. patholog. Histologie 1858.*
***Bulloch** u. **Schmorl**, Lymphdrüsenerkrankungen bei Diphtherie, B. v. Ziegler XVI 1894.*
***Oekonomides**, Ueber chronische Bronchialdrüsenaffectionen, I.-D. Basel 1882.*
***Oertel**, Pathogenese der epidemischen Diphtherie, Leipzig 1887.*
***Peters**, Die hyaline Entartung bei der Diphtherie, Virch. Arch. 87. Bd. 1887.*
***Ribbert**, Regeneration u. Entzündung d. Lymphdrüsen, Beitr. v. Ziegler VI 1889.*
***Rollet**, Dictionn. encyclop. des sc. méd., art. Bubon, Paris 1870.*
***Roux** et **Lannois**, Adénie infectieuse due au Staphylococcus pyog. aur., Rev. de méd. X 1890.*
***Spietschka**, Aetiologie des Schankerbubo, Arch. f. Derm. 28. Bd. 1894.*
***v. Zeissl**, Bubo, Eulenburg's Realencyklop. 1894 (Lit.).*

§ 31. Die **Tuberkulose der Lymphdrüsen**, die oft als scrofulöse Lymphadenits bezeichnet wird, wird meistens durch Einschleppung von Bacillen mit der Lymphe, seltener durch Infection vom Blute aus verursacht. Ist sie eine lymphogene Erkrankung, so zeigen die Organe, aus denen die inficirte Lymphe stammt, häufig ebenfalls tuberkulöse Herde, doch kann die Eintrittspforte der Bacillen auch frei von Tuberkulose bleiben, so dass die Lymphdrüsen (Bronchialdrüsen, Halslymphdrüsen) die erste Localisation ber Tuberkulose bilden.

Die Tuberkelbildung beginnt am häufigsten in den Lymphknoten uud Lymphsträngen und ist durch das Auftreten ein- und zweikerniger epitheloider Zellen (Fig. 82 *a*), späterhin auch von Riesenzellen (*c*) charakterisirt, welche zu einem Theile Bacillen einschliessen und, sich aneinanderlagernd und die ursprünglich vorhandenen Leukocyten verdrängend, schliesslich die bekannten grosszelligen Tuberkelknötchen (Fig. 82 *a*) bilden.

Die Eruption von Tuberkeln kann mit mehr oder weniger intensiven Entzündungserscheinungen verbunden sein, denen zufolge die Lymphdrüsen geschwellt und geröthet erscheinen. Die Zahl der im Gewebe vorhandenen Leukocyten nimmt dabei zu, zum Theil durch Aus-

wanderung von farblosen Blutkörperchen aus den Blutgefässen, wahrscheinlich auch durch eine gesteigerte Production von Lymphzellen. Sind bereits ausgebildete (*a*) und verkäste (a_1) Tuberkel vorhanden, so erkennt man auf der Schnittfläche hellgraue und weissliche Knötchen.

Im weiteren Verlaufe des Processes entstehen in den geschwellten Lymphdrüsen durch fortgesetzte Bildung verkäsender Tuberkel oft grössere, gelblichweisse Käseherde, welche weiterhin unter einander confluiren, und es kann nach einiger Zeit die ganze Lymphdrüse oder wenigstens ein grosser Theil derselben in eine käsige Masse umgewandelt werden, welche später erweicht oder verkalkt.

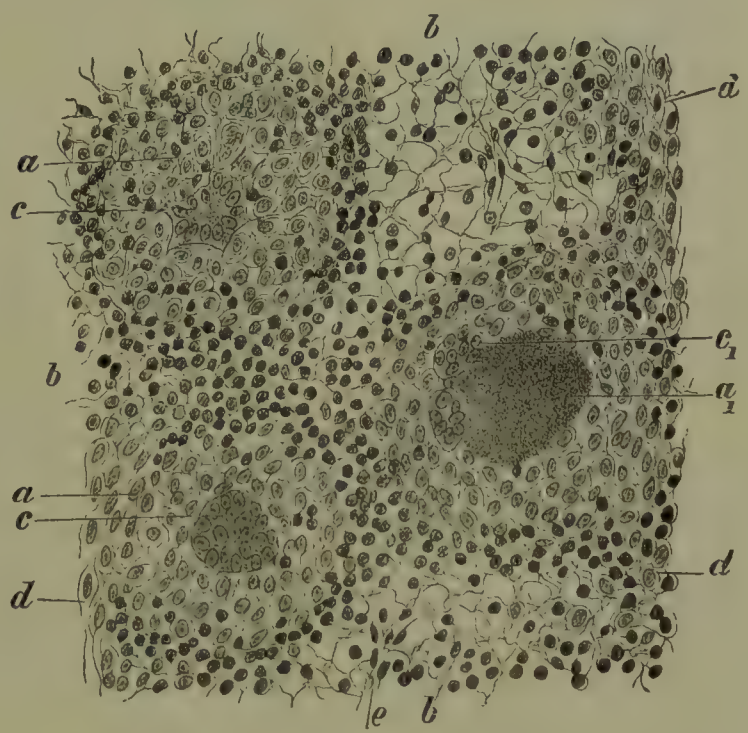

Fig. 82. Frische Lymphdrüsentuberkulose (M. Fl. Häm.). *a* Frischer Tuberkel mit Riesenzellen (*c*). a_1 Verkäster Tuberkel mit zwei Riesenzellen (c_1). *b* Lymphdrüsengewebe. *d* Grosszelliges Gewebe. *e* Blutgefäss. Vergr. 150.

Sind bei Entwicklung der Lymphdrüsentuberkel die entzündlichen Erscheinungen im Drüsenparenchym geringfügig, so besteht die ganze Erkrankung wesentlich in einer fortschreitenden Neubildung von epitheloiden Zellen, welche kleine knötchenförmige Herde bilden, die späterhin confluiren (Fig 83 *b c*), so dass das lymphadenoide Gewebe (*a*) mehr und mehr verringert und auf einzelne Stränge reducirt wird, während das übrige Gewebe aus grossen rundlichen (*b*) und sternförmigen oder spindligen (*c*) Zellen besteht, welche sich

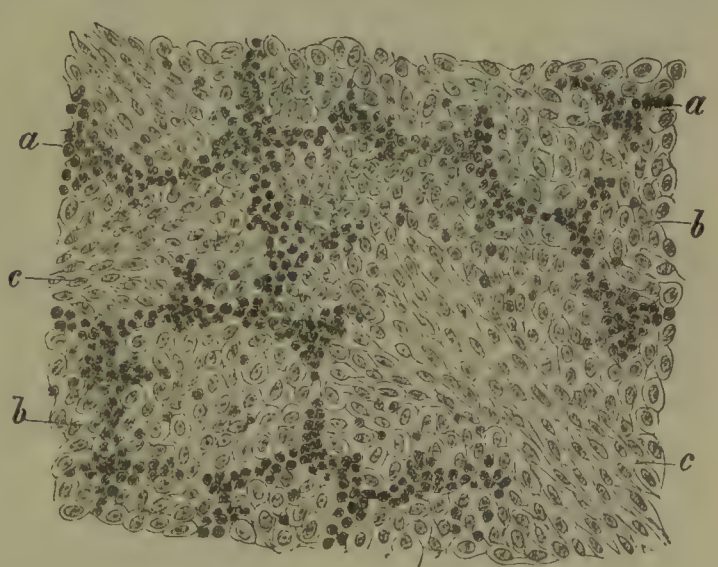

Fig. 83. Tuberkulöse grosszellige Lymphdrüsenhyperplasie (M. Fl. Alaunkarm.). *a* Reste lymphadenoiden Gewebes. *b* Grosszelliges Rundzellengewebe. *c* Spindelzellengewebe. Vergr. 150.

auffällig von den Lymphkörperchen unterscheiden. Verkäsungsprocesse pflegen hierbei lange auszubleiben, doch kann sich das grosszellige Gewebe nach einiger Zeit da oder dort in eine gleichmässig hyaline oder aus glänzenden Schollen zusammengesetzte kernlose Masse umwandeln.

Die geschilderten Wucherungsvorgänge, welche anatomisch zu einer

grosszelligen Hyperplasie des Lymphdrüsengewebes führen, sind stets mit einer Vergrösserung der Lymphdrüsen verbunden, und es wachsen dieselben dabei zu taubenei- bis hühnereigrossen Tumoren heran, welche derb und fest sind und auf der Schnittfläche entweder gleichmässig grau durchscheinend aussehen oder aus kleinen grauen Körnern zusammengesetzt erscheinen. Längere Zeit der Luft ausgesetzt, pflegt sich die Schnittfläche etwas zu bräunen; sind Verkäsungen aufgetreten, so enthält das Gewebe gelbliche, dem Gewebe einer Kartoffel ähnliche Herde.

Die grosszellige Hyperplasie der Lymphdrüsen mit spät und in beschränkter Verbreitung auftretender Verkäsung gehört zu den gutartigen Formen der tuberkulösen Lymphdrüsenerkrankung, welche lange auf die Lymphdrüsen beschränkt zu bleiben pflegt. Sie kommt besonders häufig an den Lymphdrüsen des Halses vor, ist indessen auch an peribronchialen Lymphdrüsen nicht selten und verbindet sich hier häufig mit Pigmentinduration, wie sie durch inhalirten Kohlenstaub herbeigeführt wird.

In manchen Fällen, welche namentlich bei Kindern zu Beobachtung kommen, ist die Vermehrung der Tuberkelbacillen in den Lymphdrüsen und die daran sich anschliessende zellige Wucherung und Entzündung sehr rasch von Verkäsung gefolgt, so dass die Lymphdrüsen, kaum dass sie etwas vergrössert sind, auch schon käsige Einschlüsse enthalten und bei stärkerer Vergrösserung im Wesentlichen aus einer weichen, später oft sich theilweise verflüssigenden Käsemasse bestehen, welche nach aussen nur durch eine dünne Lage nicht verkästen, verhärteten Gewebes abgegrenzt ist. Bei fortschreitender Verkäsung und Erweichung kann der Process auch auf die benachbarten Gewebe übergreifen und so zu einer indurativen oder auch zu einer käsig-eitrigen Periadenitis führen. Subcutane Lymphdrüsenverkäsungen können dem zufolge durch die Haut nach aussen durchbrechen. Bei tiefliegenden Lymphdrüsen erfolgt nicht selten ein Einbruch in benachbarte Höhlen und Kanäle, z. B. in den Herzbeutel, in Venen, in Bronchien, oder auch in den Oesophagus oder in den Darm. Ob diese Processe in allen Fällen nur durch die Anwesenheit von Tuberkelbacillen verursacht werden, oder ob nicht auch noch andere Schädlichkeiten mitwirken, muss noch festgestellt werden.

Syphilitische Infectionen der Lymphdrüsen kommen namentlich durch specifische Verunreinigung der ihnen zuströmenden Lymphe, seltener durch Blutmetastasen zu Stande, und es pflegt schon der syphilitischen Initialsklerose eine wenig empfindliche Schwellung der nächstgelegenen Lymphdrüsen, welche als indolente Bubonen bezeichnet werden, nachzufolgen. Im weiteren Verlauf schliessen sie sich an die verschiedensten secundären syphilitischen Entzündungsprocesse an und können auch einen gummösen Charakter tragen.

Die inficirten Lymphdrüsen sind mehr oder weniger geschwellt und können die Grösse einer Walnuss erreichen. Die Schwellung ist meist wesentlich durch eine Anhäufung von leukocytären Zellen verursacht, doch kann es auch zu einer grosszelligen Wucherung kommen. Nach kürzerem oder längerem Bestande, welcher die Primäraffection nicht selten erheblich überdauert und Monate, ja sogar Jahre betragen kann, pflegen sich die vergrösserten Lymphdrüsen gewöhnlich durch Verminderung der in ihrem Gewebe enthaltenen Rundzellen wieder zurückzubilden, doch kommt es vor, dass der Process zu fibröser

Induration oder auch zu Verkäsung (Gumma) der erkrankten Lymphdrüsen führt.

Bei **Lepra** enthalten die afficirten Lymphdrüsen meist reichlich grosse bacillenhaltige Zellen und freie Bacillen.

Literatur über Tuberkulose und Syphilis der Lymphdrüsen.

Arnold, J., *Tuberkulose d. Lymphdrüsen u. d. Milz, Virch. Arch. 87. Bd. 1882.*
Baumgarten, *Samml. klin. Vortr. v. Volkmann No. 218, u. Zeitschr. f. klin. Med. IX 1885.*
Cordua, *Tuberkul. u. lymph. Veränd. d. Lymphknoten, A. a. d. path. Inst. z. Göttingen 1893.*
Cornil, *Syphilis, Journ. de l'anat. et de la phys. 1878.*
Koch, *Aetiologie der Tuberkulose, Berl. klin. Wochenschr. 1882.*
Lancereaux, *Traité de la syphilis, Paris 1873.*
Lang, *Vorles. üb. Pathol. u. Ther. der Syphilis, Wiesbaden 1896.*
Loomis, *Prim. Tub. of the Bronch. Glands, Rec. of the Loomis Lab. II, New York 1892.*
Lustgarten, *Subc. Drüsenerkrankungen i. Spätstadium d. Syphilis, Wien. med. Presse 1890.*
Neumann, *Bronchialdrüsentuberkulose im Kindesalter, D. med. Wochenschr. 1893.*
Oekonomides, *Ueber chron. Bronchialdrüsenaffectionen, I.-D. Basel 1882.*
Schuchardt u. Krause, *Tuberkelbacillen in tub. Lymphdrüsen, Fortschr. d. Med. I 1883.*
Schüppel, *Unters. über Lymphdrüsentuberkulose, Tübingen 1871.*
Virchow, *Die krankh. Geschwülste II 1865.*
Wadja, *Syphilis, Vierteljahrsschr. f. Derm. u. Syph. II 1875.*
Wyssokowitsch, *Ueber die Beziehungen der Skrofulose zur Tuberkulose, Wiesbaden 1890.*

§ 32. Als **progressive Lymphdrüsenhyperplasie und Heteroplasie** kann man eine Gruppe eigenartiger, in ihrer Aetiologie noch vollkommen dunkler Lymphdrüsenerkrankungen zusammenfassen, deren gemeinsamer Charakter darin besteht, dass eine fortschreitende Zunahme des Drüsengewebes stattfindet, so dass einestheils die einzelnen Drüsen sich bedeutend vergrössern und sich zu bohnen- bis walnuss-, ja sogar bis hühnereigrossen Tumoren umgestalten (Fig. 84), während zugleich auch fortgesetzt neue Drüsen in den Wucherungsprocess hineingezogen werden. Der Process kann in jeder Lymphdrüsengruppe beginnen und sich auch auf diese beschränken, greift indessen häufiger auf andere Lymphdrüsengruppen über und kann schliesslich sämmtliche Gruppen umfassen. Zugleich können auch die Lymphfollikel der Milz sowie das lymphadenoide Gewebe der Schleimhaut in Wucherung gerathen.

Ferner stellen sich oft auch im Knochenmark entsprechende Wucherungserscheinungen ein, und es können auch in Geweben lymphadenoide Wucherungen auftreten, die lymphadenoides Gewebe nicht enthalten. Die Aehnlichkeit, welche der Verlanf der Erkrankung mit einzelnen Infectionen, z. B. mit besonderen Formen der Lymphdrüsentuberkulose, zeigt, macht es bis zu einem gewissen Grade wahrscheinlich, dass es sich um eine Infection handelt, doch fehlen zur Zeit jegliche Beweise für die Richtigkeit dieser Annahme.

Die anatomische Untersuchung der vergrösserten Lymphdrüsen ergiebt meist eine weisse oder grauweisse, seltener eine graurothe Schnittfläche, welche in seltenen Fällen auch einige nekrotische Stellen enthalten kann. Nach der Consistenz lassen sich ferner auch weiche und harte Formen von einander unterscheiden, doch sind dieselben durch Zwischenformen verbunden, und es können in einem gegebenen Falle die einzelnen Drüsenknoten verschiedene Härtegrade besitzen.

Die histologische Untersuchung lässt in einem Theil der Fälle die Zusammensetzung der Lymphdrüsen aus Lymphknötchen, Lymphsträngen und Lymphbahnen noch deutlich erkennen, und es ist die

Vergrösserung im Wesentlichen auf eine Vergrösserung der ersteren zurückzuführen, so dass man die Bildung mit Recht als einen hypertrophischen Zustand der Drüse oder als ein **Lymphadenom** bezeichnen kann. In anderen Fällen weicht der Bau insofern von dem-

Fig. 84. Lymphosarkom der Lymphdrüsen des Halses, der Axillargegend und des Mediastinum (s. DIETRICH l. c.).

jenigen normaler Drüsen ab, als eine Unterscheidung der einzelnen Lymphdrüsenbestandtheile nicht mehr möglich ist, so dass der ganze Knoten aus einem vollkommen gleichmässig gebauten lymphadenoiden Gewebe besteht, dessen Reticulum ausserordentlich zahlreiche freie Zellen einschliesst. Hierbei ist alsdann auch das Gewebe der Bindegewebstrabekel und der Kapsel, unter Umständen sogar auch das an die Kapsel anstossende Gewebe dicht von rundlichen Zellen durchsetzt.

Diese Zellen tragen meistens den Charakter von Lymphocyten, sind aber doch nicht alle gleich gross und gleich beschaffen (Fig. 85), können auch mit eosinophilen Zellen und vereinzelten mono- und polynucleären Riesenzellen (Fig. 85) untermischt sein. Es kommen ferner auch Fälle vor, in denen die Zellen nach Grösse und Beschaffenheit sehr stark variiren und mit zahlreichen mono- und polynucleären Riesenzellen untermischt sind (Fig. 86).

Endlich kann auch das reticuläre Stützgewebe einen pathologischen Bau zeigen, indem es ebenfalls hypertrophisch, d. h. mächtiger als normal entwickelt und zum Theil sogar in ein faseriges Bindegewebe verwandelt ist, das sich in seinem Bau sehr bedeutend von dem Typus des Reticulums des normalen lymphadenoiden Gewebes entfernt.

Die bedeutende Abweichung des Baues der vergrösserten Lymphdrüsen hat dazu Veranlassung gegeben, die Bildung den Sarkomen anzureihen und als **Lymphosarkom** (Virchow) zu bezeichnen und je nach der Mächtigkeit der Binde-

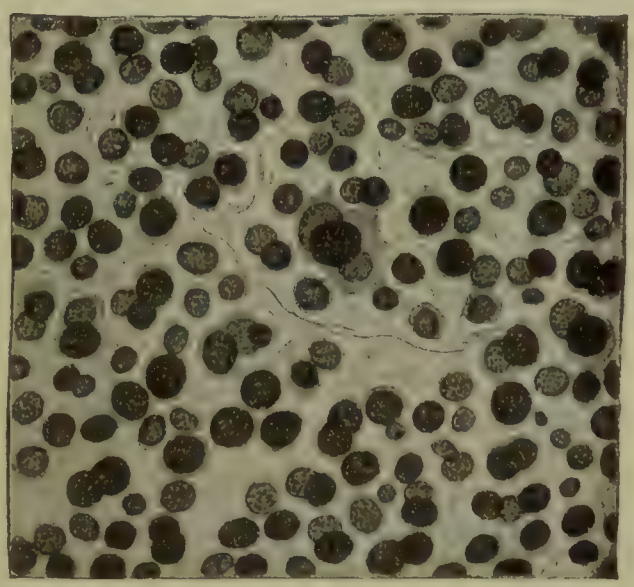

Fig. 85. Schnitt aus einer haselnussgrossen Lymphdrüse bei lymphatisch lienaler Leukämie (M. Fl. Häm. Eos.). Vergrösserung 500.

gewebsentwicklung und der damit zusammenhängenden Verschiedenheit der Consistenz des Gewebes ein weiches und ein hartes Lymphosarkom zu unterscheiden.

Die Charaktere der Lymphdrüsentumoren können in einem Falle durchgehends die nämlichen sein, doch kommt es auch vor, dass die einzelnen Lymphdrüsen ein verschiedenes Aussehen bieten und die eine

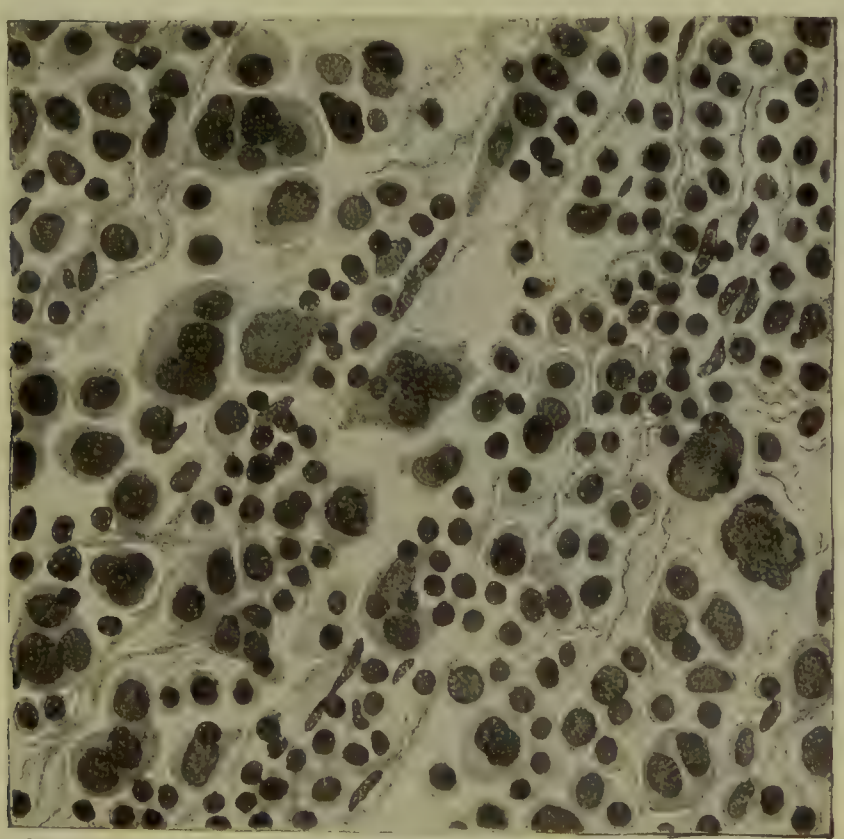

Fig. 86. Malignes Lymphosarkom, über sämmtliche Lymphdrüsen verbreitet und mit reichlicher weisser Knotenbildung in der Milz sowie mit Knoten- und Schwielenbildung in der Leber verbunden (Mann von 29 Jahren) (M. Fl. Häm. Eos.). Vergr. 500.

noch den Bau von Lymphdrüsen erkennen lässt, während in einer anderen derselbe ganz verwischt ist. Es lassen sich danach Lymphadenome und Lymphosarkome nicht scharf von einander trennen. Verzichtet man auf eine genauere Berücksichtigung der histologischen Charaktere und zieht man wesentlich nur die Malignität der Erkrankung und die Drüsenschwellung, in Betracht, so kann man alle diese Bildungen als **maligne Lymphome** bezeichnen. Manche Autoren sprechen auch von **Adenie** (Trousseau, Langhans).

Die progressive Lymphdrüsenwucherung ist eine Erkrankung, welche nach der Dauer von wenigen Wochen bis zu mehreren Jahren zum Tode zu führen pflegt. Je nach der Ausbreitung des krankhaften Processes und je nach den Erscheinungen, welche denselben begleiten, kann man verschiedene Typen, die indessen in einander übergehen, unterscheiden:

1) Regionäre Lymphosarkome oder maligne Lymphome, welche nur eine beschränkte Anzahl von Lymphdrüsen betreffen.

2) Allgemeine Lymphosarkomatose, d. h. eine maligne Lymphosarkombildung, welche sich successive auf den grösseren Theil der Lymphdrüsen oder auch auf alle Lymphdrüsen erstreckt und zugleich in der Milz, im lymphadenoiden Gewebe der Schleimhäute, im Knochenmark, in drüsigen Organen, besonders in der Leber und der Niere auftreten kann.

3) Leukämische Lymphadenome und Lymphosarkome, (leukämische Adenie), d. h. Lymphdrüsenwucherungen, welche sich mit Leukämie, oft auch mit hyperplastischer Wucherung in der Milz, auch mit lymphadenoider Wucherung im Knochenmark, in Schleimhäuten und in drüsigen Organen verbinden.

4) Lymphosarkombildung mit Anämie oder Pseudoleukämie, d. h. maligne Lymphombildungen, welche in ähnlicher Weise wie die leukämischen auftreten, aber nur zu fortschreitender Anämie führen (Anaemia lymphatica, Hodgkin'sche Krankheit, Aleukämische Adenie).

Worauf es beruht, dass die progressive Lymphdrüsenwucherung und die damit verbundene Milzhyperplasie bald zu Leukämie führen, bald nicht, ist unbekannt. Durchgreifende Unterschiede in dem Bau der Lymphdrüsentumoren sind nicht nachzuweisen, indem auch weiche zellreiche Lymphosarkome, wie sie bei Leukämie vorkommen, ohne Leukämie verlaufen können und zwar selbst dann, wenn sie in Drüsen, z. B. in der Leber zu entsprechenden Wucherungen führen.

Lymphosarkombildung kann sich mit Tuberkulose der Lymphdrüsen combiniren. Auch kann die Lymphdrüsentuberkulose unter ähnlichen klinischen Erscheinungen verlaufen wie die Leukämie, doch können deshalb die beiden Affectionen einander ätiologisch nicht nahe gebracht werden. Bakterien, die als die Ursache der Lymphosarkombildung angesehen werden könnten, sind nicht nachgewiesen.

Literatur über Lymphadenie.

Arnold, *Kern- und Zelltheilung bei acut. Hyperplasie d. Lymphdrüsen, V. A. 95. Bd. 1884.*
Brentano u. Tangl, *Aetiologie d. Pseudoleukämie, D. med. Wochenschr. 1891.*
Brigidi u. Piccoli, *Adenia simplex u. Thymushyperplasie, Beitr. v. Ziegler XVI 1894.*
Cohnheim, *Pseudoleukämie, Virch. Arch. 33. Bd. 1865; Allgem. Path. I 1882.*

Combenale, *A propos d'un cas d'adénie, Rev. de méd. XII 1892.*
Cordua, *Tuberkul. u. lymphomat. Veränd. d. Lymphknoten, Arb. a. d. path. Inst. zu Göttingen 1893.*
Demange, *De la lymphadénie, Thèse de Paris 1874.*
Dietrich, *Bezieh. d. malignen Lymphome z. Tuberkulose, B. v. Bruns XVI 1896.*
Dreschfeld, *Beitr. z. Lehre v. Lymphosarkom, D. med. Wochenschr. 1891.*
Eberth, *Adenie, Virch. Arch. 49. Bd. 1870.*
Fischer, *Malignes Lymphom (Impfversuche), Langenbeck's A. 55. Bd. 1897.*
Flemming, *Studien üb. d. Regeneration d. Gewebe, Arch. f. mikr. Anat. XXIV 1884.*
Goldmann, *Beitr. z. Lehre v. malignen Lymphosarkom, Centralbl. f. allg. Path. III 1892.*
Göppert, *Lymphosarkom, Virch. Arch. 144. Bd. Suppl. 1896 (Lit.).*
Hodgkin, *On some morb. appearances of the absorbent glands and spleen, Med. chir. Trans. XVII 1832.*
Kelch *et* **Vaillard,** *Tumeurs lymphadéniques avec leucémie, Ann. de l'Inst. Pasteur IV 1890.*
Kundrat, *Ueber Lymphosarcomatosis, Wien. klin. Wochenschr. 1893.*
Langhans, *Das maligne Lymphosarkom (Pseudoleukämie), Virch. Arch. 54. Bd. 1872.*
Paltauf, *Lymphosarkom, Ergebn. d. allg. Path. III. Jahrg., Wiesbaden 1897.*
Paulsen, *Zellvermehrung in hyperplast. Lymphdrüsen u. Tonsillen, A. f. mikr. Anat. XXIV.*
Rieker, *Beziehung zwischen Lymphosarkom u. Tuberkulose, Langenbeck's A. 50. Bd. 1895.*
Virchow, *Die krankhaften Geschwülste II, 1865.*
Weishaupt, *Verhältn. d. Pseudoleukämie z. Tuberkulose, Arb. a. d. path. Inst. zu Tübingen I, 1891.*
Westphal, *Zur Kenntn. d. Pseudoleukämie, D. Arch. f. klin. Med. 51. Bd. 1893 (Lit.).*
Winiwarter, *Lymphadenom, v. Langenbeck's Arch. XVIII 1875.*
Zehnder, *Ueber regenerative Neubildung d. Lymphdrüsen, Virch. Arch. 120. Bd. 1890.*

§ 33. Die **primären Geschwülste der Lymphdrüsen** sind durch **Sarkome** vertreten, welche meist solitär, selten gleichzeitig in mehreren Lymphdrüsen einer Gruppe zugleich auftreten, die sich zu einer knotigen Geschwulstmasse vereinigen. Bei ihrem Wachsthum können sie die Grenzen der Drüsen überschreiten, in die Nachbarschaft einbrechen und bei subcutaner Lage mit der Haut verwachsen. Ebenso bilden sich auch Metastasen in verschiedenen Organen, wobei aber im Gegensatz zu den Lymphosarkomen die nächstgelegenen Lymphdrüsen meist freigelassen werden. Es kommen sowohl weiche, kleinzellige Rundzellensarkome, als auch Spindelzellensarkome, Fibrosarkome und Alveolärsarkome (Fig. 87) oder alveoläre Angiosarkome vor.

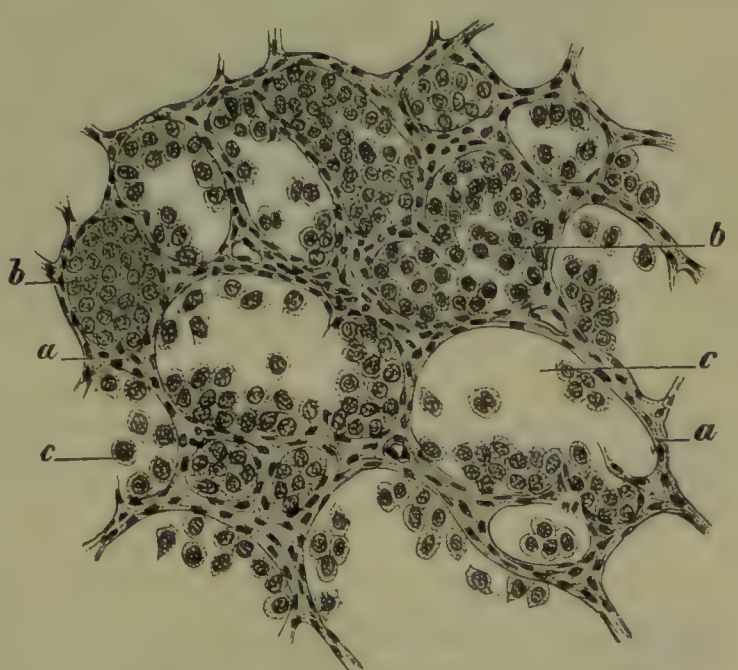

Fig. 87. Alveolärsarkom der Lymphdrüsen (M. Fl. Al.-Karm.). *a* Stroma. *b* Zellnester. *c* Alveolen mit einzelnen Zellen. Vergr. 100.

Die letzteren zeigen einen krebsähnlichen Bau, indem Zellen mit epithelialem Charakter (*b*, *c*), in Nestern gruppirt, innerhalb eines alveolär gebauten Stromas (*a*) liegen.

Nach den Angaben der Autoren nimmt die Sarkomentwicklung von verschiedenen Gewebspartieen ihren Ausgang. So soll bei dem Alveolärsarkom die Umgebung der Gefässe wesentlich der Entwicklungs-

boden sein (Putiata). In anderen Fällen, namentlich bei den Spindelzellensarkomen, soll das Bindegewebsgerüst in Wucherung gerathen (Winiwarter). Von Anderen (Putiata) wird wieder angegeben, dass die lymphatischen Elemente zu Geschwulstzellen werden.

Unter den **metastatischen Geschwülsten** kommt am häufigsten der **Krebs** vor und führt zu einer Umwandlung der Lymphdrüsen in Tumoren verschiedener Grösse, welche im Allgemeinen den Charakter der primären Geschwulst deutlich ausgeprägt zeigen.

Die Entwicklung des Krebses erfolgt innerhalb der Lymphbahnen, und es entstehen aus den eingeführten Krebszellen durch Vermehrung zunächst Haufen und Stränge grosser Krebszellen (Fig. 88 *d*), welche die Lymphocyten verdrängen. Weiterhin bildet sich aus dem Gewebe der Lymphdrüsen ein Bindegewebsstroma, welches die sich vergrössernden Krebszellennester einschliesst.

Sarkommetastasen entwickeln sich in ähnlicher Weise aus eingeschleppten Zellen.

Fig. 88. Schnitt aus einer vergrösserten, in der Achselhöhle gelegenen Lymphdrüse mit beginnender Krebsentwicklung (Alk. Häm.). *a* Keimcentrum eines Lymphknotens. *b* Lymphbahnen. *c* Arterie. *d* Krebszellennester. Vergr. 60.

Literatur über Lymphdrüsengeschwülste.

Affanasiew, *Krebsentwicklung, Centralbl. f. d. med. Wiss. 1876.*
Billroth, *Beitr. z. pathol. Histologie, Berlin 1858; Beobachtungen üb. d. feinere Structur pathol. veränderter Lymphdrüsen, Virch. Arch. 21. Bd. 1861.*
Bozzolo, *Verbreitung d. Krebsneubildung in den Lymphdrüsen, Ctbl. f. d. med. Wiss. 1876.*
Gussenbauer, *Entwicklung secund. Lymphdrüsengeschwülste, Prag. Zeitschr. f. Heilk. II 1881.*
Keresztszeghy, *Retroperitoneale Sarkome, Beitr. v. Ziegler XII 1892.*
Neelsen, *Unters. über den Endothelkrebs, D. Arch. f. klin. Med. 31. Bd. 1882.*
Putiata, *Ueber Sarkom der Lymphdrüsen, Virch. Arch. 69. Bd. 1877.*
Winiwarter, *Lymphadenome, v. Langenbeck's Arch. XVIII 1875.*
Zahn, *Sarcoma alveolare epithelioides, Arch. d. Heilk. 1874.*
Zehnder, *Ueber Krebsentwicklung in Lymphdrüsen, Virch. Arch. 119. Bd. 1890.*

III. Pathologische Anatomie der Thymusdrüse.

§ 34. Die **Thymus** ist ein Organ, welches während der Fötalzeit und in den zwei ersten Lebensjahren eine erhebliche Ausbildung erlangt, von da an in seinem Wachsthum stille steht und vom zehnten Jahre ab sich wieder zurückbildet und durch Bindegewebe und Fettgewebe substituirt wird.

Sie liegt im vorderen oberen Mediastinalraum, hinter dem oberen Theil des Sternums, reicht bis nahe an die Schilddrüse und besteht meistens aus zwei länglichen flachen Lappen, welche mit ihrem medialen Rande einander berühren oder an dieser Stelle unter einander verschmolzen und von Bindegewebe umschlossen sind.

Die einzelnen Lappen werden durch Bindegewebszüge in Läppchen abgegrenzt. Die von Bindegewebe mehr oder weniger vollkommen abgegrenzten Acini besitzen einen Bau, welcher sehr an denjenigen der Lymphdrüsen erinnert, indem ein lockeres, spärlich entwickeltes adenoides Bindegewebe indifferente, lymphatischen Elementen gleichende Zellen und grosse, zum Theil mehrkernige Zellen einschliesst. Einen Ausführungsgang besitzt die ausgebildete Thymus nicht, dagegen Lymphgefässe; doch ist der Verlauf derselben nicht näher bekannt. Das Gewebe ist reich an Blutgefässen.

Das Gewicht der Thymus beträgt bei Neugeborenen durchschnittlich 24, bei Kindern von 2 Jahren 26 g, ist indessen erheblichen Schwankungen unterworfen.

Die Thymus entwickelt sich aus dem Epithel einer Kiemenspalte, ist also ursprünglich eine epitheliale Bildung, doch schwinden später die Epithelien wieder, und die Ausbildung des lymphadenoiden Gewebes geht vom Bindegewebe aus.

Schon in der Fötalzeit, reichlicher jedoch im extrauterinen Leben enthält die Thymus homogene, in der Peripherie oft concentrisch geschichtete, zum Theil verkalkte Körper, welche als Hassal'sche Körperchen bezeichnet werden. Sie liegen hauptsächlich in der Mitte der Follikel und sind aus Epithelzellen zusammengesetzt, die zwiebelschalenartig aneinandergelagert sind.

Sowohl verkalkte als unverkalkte concentrische Körper können bei der Rückbildung der Drüse, die wesentlich durch einen Schwund der Zellen bedingt ist, zerfallen und schwinden.

Nicht selten bilden sich kleine accessorische Drüsen, welche meist oberhalb der Hauptdrüse in der Nähe der Schilddrüse liegen. Mangel der Thymus kommt bei hochgradiger Körpermissbildung, sehr selten bei sonst normalen Früchten vor.

Unter den **pathologischen Veränderungen der Thymus** ist zunächst eine abnorme Grösse derselben in den ersten Lebensjahren, sowie eine mangelhafte Rückbildung derselben nach dem zehnten Lebensjahre zu nennen. Unter Umständen kann sie sich bis in die dreissiger und vierziger Jahre erhalten.

Hämorrhagieen kommen namentlich bei Tod durch Asphyxie sowie bei hämorrhagischer Diathese vor.

Nach Untersuchungen von Chiari kann das Thymusgewebe bei Neugeborenen in die concentrischen Körperchen hineinwachsen, wobei sich durch Gewebszerfall Cysten mit eiterähnlichem Inhalt bilden, die

vielfach irrthümlich als Abscesse (Dubois) angesehen und für congenitale Syphilis als charakteristisch gehalten worden sind.

Hämatogene eiterige Entzündungen kommen namentlich bei Pyämie vor und können zu multipler Abscessbildung oder zu totaler Vereiterung führen. Nach Ribbert und Eberle kann sich Eiter auch in den ursprünglich epithelialen Räumen ansammeln.

Tuberkulose tritt sowohl in Form disseminirter Knötchen als auch in grossen verkäsenden Granulationsherden auf.

Gummöse syphilitische Entzündungen sind mehrfach beschrieben.

Lymphadenom- und Lymphosarkombildungen, welche mit den in den Lymphdrüsen (§ 32) vorkommenden übereinstimmen, schliessen sich am häufigsten den Lymphdrüsenwucherungen an, können aber auch primär in der Thymus auftreten und produciren weiche, markige oder derbere Tumoren, die zuweilen eine beträchtliche Grösse erreichen und auf die Respirationswege und die angrenzenden Gefässe und das Herz drücken und die Lunge nach aussen drängen.

Literatur über die Thymus.

Amann, *Beitr. z. Anat. d. Thymus, I.-D. Basel 1882.*
Bienwald, *Beitr. zur Kenntniss der Thymusgeschwülste, I.-D. Greifswald 1889.*
Chiari, *Ueber Cystenbildung in der Thymus, Zeitschr. f. Heilk. XV 1894.*
Dubois, *Entzündung, Gaz. méd. de Paris 1850.*
Eberle, *Congenitaler Bau der Thymus, I.-D. Zürich 1894.*
Eberth, *Gumma, Virch. Arch. 40. Bd. 1867.*
Göppert, *Lymphosarkomatose, Virch. Arch. 144. Bd. Suppl. 1896.*
Grawitz, *Ueber plötzliche Todesfälle im Säuglingsalter (Erstickung durch Druck der Thymus), Dtsch. med. Wochenschr. 1888.*
His, *Zeitschr. f. wissensch. Zool. X u. XI, u. Menschliche Embryonen I, Leipzig 1880.*
Steudener, *Sarkom, Virch. Arch. 59. Bd. 1874.*
Stieda, *Unters. üb. die gland. thymus, gl. thyr. u. gland. carotica, Leipzig 1881.*
Sultan, *Involution der Thymus, Virch. Arch. 144. Bd. 1896 (Lit.).*
Virchow, *Geschwülste II, und sein Arch. 3. Bd. 1851.*
Watney, *Philos. Transact. of the Roy. Soc. III 1882.*
Wittich, *Hypertrophie u. Vereiterung der Thymusdrüse, Virch. Arch. 8. Bd. 1855.*
Waldeyer, *Rückbildung der Thymus, Centralbl. f. d. med. Wiss. 1890.*

VIERTER ABSCHNITT.

Pathologische Anatomie des Knochensystemes.

I. Pathologische Anatomie der Knochen.

1. Die Veränderungen des Knochenmarkes bei verschiedenen normalen und pathologischen Zuständen.

§ 35. Das **Knochenmark** kindlicher Individuen bildet in sämmtlichen Knochen ein weiches, lebhaft roth gefärbtes Gewebe, welches durch einen grossen Reichthum an Zellen und an Blutgefässen ausgezeichnet ist und als **lymphoides Mark** bezeichnet wird.

Das Stützgewebe besteht aus zartem, reticulärem Bindegewebe. Die reich entwickelten Capillaren und Venen sind weit und dünnwandig.

Die meisten der in dem Reticulum gelegenen Zellen sind rundlich und besitzen entweder einen hellen, bläschenförmigen, mit glänzenden Kernkörperchen und Kernfäden versehenen, oder aber einen frisch schwer zu sehenden, undeutlich abgegrenzten, homogen erscheinenden Kern. Die Grösse der Zellen ist variabel, doch sind die Zellen mit den bläschenförmigen Kernen im Allgemeinen grösser als diejenigen mit den homogenen Kernen; zugleich ist ihr Protoplasma stärker gekörnt. Durch kernfärbende Stoffe werden die homogenen Kerne stärker gefärbt als die bläschenförmigen.

Neben diesen die Hauptmasse bildenden Zellen enthält das lymphoide Knochenmark stets noch Rundzellen mit eosinophilen Körnern, platte fettlose und kugelige fetthaltige Zellen, kernhaltige und kernlose rothe Blutkörperchen, blutkörperchen- und pigmenthaltige Zellen, sowie ein- und mehrkernige Riesenzellen.

Nach Untersuchungen von Neumann, Bizzozero, Cohnheim, Tizzoni, Rindfleisch, Hayem, Grohé, Denys, H. E. Ziegler und Anderen steht das Knochenmark zur Blutbildung in Beziehung (vergl. § 90 des allgemeinen Theils), und es werden die in demselben enthaltenen kernhaltigen rothen Blutkörperchen als Vorstufen der ausgebildeten rothen Blutkörperchen angesehen. Das Vorkommen blutkörperchen- und pigmenthaltiger Zellen im Knochenmark spricht dafür, dass daselbst auch rothe Blutkörperchen zerstört werden.

Das Knochenmark ist in den ersten Jahren am zellreichsten. Mit zunehmendem Alter nimmt die Zahl der Zellen namentlich in den langen Röhrenknochen ab, und gleichzeitig wandelt sich der grösste Theil der Stützzellen durch Aufnahme von Fett in Fettzellen um. Nach dem

14.—16. Jahre pflegt das Mark der Röhrenknochen wesentlich aus Fettgewebe zu bestehen, das bei geringem Blutgehalt gelb, bei stärkerem Blutreichthum gelbroth aussieht und auf der Schnittfläche einen fettigen Glanz besitzt. Es wird als **Fettmark** dem lymphoiden Mark gegenübergestellt, doch ist zu bemerken, dass zwischen beiden vielfache Uebergangsformen vorkommen. In den platten Knochen sowie in den kurzen spongiösen Knochen bleibt das Knochenmark dauernd roth und behält die Beschaffenheit des lymphoiden Markes oder wird durch Aufnahme von Fett zu einer Uebergangsform zwischen diesem und dem Fettmark.

Im höheren Alter nimmt zuweilen der Gehalt des Knochens an freien Zellen noch erheblich ab, während zugleich auch das Fett schwindet. Der frei werdende Raum wird durch eine mucinhaltige klare Flüssigkeit ausgefüllt. Da hierdurch das Knochenmark eine gallertige, durchscheinende Beschaffenheit erhält, wird es als **Gallertmark** bezeichnet.

Literatur über das Knochenmark.

Arnold, *Kerntheilungsfiguren in Knochenmarkzellen, Virch. Arch. 93. Bd. 1883 u. 97. Bd. 1884; Morphologie d. Zellen des Knochenmarks, ib. 140. Bd. 1895; Structur d. hämoglobinhalt. Zellen, ib. 144. Bd. 1896.*

Bayerl, *Entstehung rother Blutkörperchen im Knorpel, A. f. mikrosk. Anat. XXIII 1884.*

Bizzozero, *Sul midollo degli ossa, Napoli 1869, ref. in Virch. Arch. 52. Bd. 1871; Atrophie der Fettzellen des Knochenmarks, Arch. f. mikr. Anat. XXXIII 1889.*

Flemming, *Zellsubstanz, Kern- und Zelltheilung, Leipzig 1882.*

Kölliker, *Gewebelehre des Menschen I, Leipzig 1889.*

Marwedel, *Veränd. d. Knochenmarkszellen bei Entzündung, Beitr. v. Ziegler XXII 1897.*

Morat, *Contrib. à l'étude de la moëlle des os, Paris 1873.*

Neumann, *Bedeutung des Knochenmarks für die Blutbildung, Centralbl. f. d. med. Wiss. 1868; Berl. klin. Wochenschr. 1877, 1878, 1880, u. Zeitschr. f. klin. Med. III.*

Werner, *Theilungsvorgänge an den Riesenzellen des Knochenmarkes, Virch. Arch. 106. Bd.*

Weitere Literatur enthalten ferner §§ 1 u. 36.

§ 36. Die **Betheiligung des Knochenmarkes an Allgemeinerkrankungen** sowie die **primär auftretenden Knochenmarksveränderungen** sind, von den Entzündungsprocessen abgesehen, wesentlich dreierlei Art. Zunächst stellen sich in Folge verschiedener Erkrankungen **atrophische** und **degenerative Zustände** ein, welche hauptsächlich durch den Schwund des Fettes und durch Abnahme der Zellen, zum Theil auch durch degenerative Veränderungen an den Gewebselementen charakterisirt sind. So kommt es z. B. vor, dass bei senilem Marasmus, bei chronischem Lungenemphysem, bei Lungenschwindsucht, chronischen Nierenleiden, bei Verhungerungstod etc. das Fett des Knochenmarkes mehr oder weniger vollkommen schwindet. Bleibt dabei eine Vermehrung der Zellen aus, und wird der frei werdende Raum von mucinhaltiger Flüssigkeit eingenommen, so wird das Mark gallertig durchscheinend, es bildet sich das bereits erwähnte **Gallertmark.**

Bei manchen Infectionskrankheiten, wie z. B. bei Typhus abdominalis, T. recurrens, T. exanthematicus etc., kommen **fettige Degenerationszustände** an den Markzellen und den Blutcapillaren vor. Bei Typhus recurrens (Ponfick) und bei Variola (Chiari) können sich **nekrotische Herde** bilden. Im Uebrigen führen diese und andere Blutinfectionen oft zu **Entzündungen** des Knochenmarkes.

Hypertrophie des Fettgewebes des Markes kommt als Complication einer über das ganze Skelet ausgebreiteten Atrophie der Knochensubstanz (s. diese) und der Gelenkknorpel vor und kann solche Grade erreichen, dass der fast nur aus Fett bestehende Knochen ein geringeres specifisches Gewicht erhält als das Wasser.

Lymphoides Knochenmark kann aus Fettmark und gemischtem Mark durch Schwund des Fettes und Vermehrung der Knochenmarkzellen entstehen. Es kommt dies namentlich bei Oligämie, Leukämie, Lymphosarkomatose, chronischer Lungenphthise, chronischen Knocheneiterungen, Krebskachexie vor, ist indessen auch hier keine constante Erscheinung. So fand z. G. Grohé bei 158 an Lungenphthise Verstorbenen nur 119 Mal lymphoides Mark. Bei Typhus abdominalis (Grohé), bei croupöser Pneumonie und bei septischen Erkrankungen (Golgi, Litten), bei acuter Endocarditis (Ponfick), bei Pocken (Golgi) etc. kommt lymphoides Mark namentlich dann vor, wenn die Krankheit erst in späten Stadien zum Tode geführt hat.

Das lymphoide Mark ist je nach dem Blutgehalt grauroth bis dunkelroth; bei schweren perniciösen Anämieen kann der ganze Markcylinder der Röhrenknochen dunkelroth, Himbeergelée ähnlich sein. Die Verfärbung beginnt meist an den Epiphysen und schreitet von da weiter. Bei Leukämie ist das Mark oft fleckig. Die einzelnen Theile sehen dabei bald fleischroth bis grauroth, bald mehr grau oder graugelb, zuweilen auch gelb oder gelbgrünlich, eiterähnlich aus.

Im lymphoiden Mark ist die Zahl der farblosen Markzellen stets eine sehr erhebliche; gleichzeitig pflegen die kernhaltigen und kernlosen rothen Blutkörperchen vermehrt zu sein. Oft enthält das Gewebe auch zahlreiche blutkörperchen- und pigmenthaltige Zellen, so namentlich bei perniciöser Anämie, Typhus abdominalis, T. exanthematicus, T. recurrens, Intermittens. Häufig findet man ferner kleine nadelförmige Krystalle (vergl. § 2), welche wahrscheinlich ein Zersetzungsproduct von Eiweiss darstellen.

Die Vermehrung der farblosen und der gefärbten Zellen des Knochenmarkes wird gemeiniglich durch die Annahme einer bei den genannten Erkrankungen auftretenden **Wucherung der Knochenmarkzellen** erklärt. Ist die Anämie und die Kachexie durch wiederholte Blutungen oder durch irgend eine Organerkrankung entstanden, so darf man diese Wucherung als eine regenerative ansehen. Nach Neumann, Bizzozero, Hoyer und Anderen kommt indessen auch eine Leukämie vor, bei welcher die Knochenmarksveränderungen primär auftreten und danach als die Ursache der Blutveränderung, die als **medullare Leukämie** bezeichnet wird, anzusehen sind (vergl. § 2). Bei Lymphosarkomatose können neben diffuser lymphoider Beschaffenheit auch markige Herde im Knochenmark vorkommen, die man als Analoga der Lymphosarkome der Lymphdrüsen ansehen kann.

Die Vermehrung der kernhaltigen, rothen Blutkörperchen wird gewöhnlich im Sinne einer Steigerung der Blutbildung im Knochenmark gedeutet. Sie kann indessen wohl auch mit einer Verzögerung der Umbildung der jungen Blutkörperchen in die fertige Form zusammenhängen.

Kreisen im Blute kleine Fremdkörper, oder findet ein gesteigerter Zerfall von rothen Blutkörperchen statt, so werden die **Fremdkörper** und die **Zerfallsproducte des Blutes** zu einem grossen Theil **im Knochenmark** abgelagert. Am häufigsten kommt eine gesteigerte Ab-

lagerung eisenhaltiger Zerfallsproducte des Blutes, welche man als **Siderose** bezeichnen kann, zur Beobachtung. Sie findet sich sowohl als Folgezustand eines gesteigerten Unterganges rother Blutkörperchen, als auch bei Ikterus, und kann experimentell durch eine pathologische Steigerung der Eiseneinfuhr in den Organismus erhalten werden. Die Eisenkörner liegen grösstentheils in Zellen eingeschlossen.

Blutungen entstehen durch Traumen sowie oft durch Störungen der Circulation und führen ebenfalls zu Pigmentirungen des Knochenmarks durch Hämosiderin.

Ueber **Knochenmarkgeschwülste** ist das 7. Kapitel nachzusehen,

Literatur über die Veränderungen des Knochenmarkes.

Arnstein, *Melanämie u. Melanose, Virch. Arch. 61. Bd. 1874.*
Bettmann, *Einfluss des Arseniks auf d. Knochenmark, Beitr. v. Ziegler XXIII 1898.*
Blechmann, *Zur Pathologie des Knochenmarks, Arch. d. Heilk. XIX 1878.*
Chiari, *Osteomyelitis variolosa, Beitr. v. Ziegler XIII 1893.*
Cohnheim, *Knochenmark bei perniciöser Anämie, Virch. Arch. 68. Bd. 1876.*
De Filippi, *Exper. Untersuch. über das Ferratin, Beitr. v. Ziegler XVI 1894.*
Geelmuyden, *Das Verh. des Knochenmarks in Krankheiten, V. A. 105. Bd. 1886 (Lit.).*
Golgi, *Pocken, Rivista Clin. di Bologna 1873.*
Göppert, *Lymphosarkomatose, Virch. Arch. 144. Bd. Suppl. 1896.*
Grohé, *Knochenmark bei verschied. Krankheiten, Berl. klin. Woch. 1881 u. 1884.*
Heuck, *Leukämie, Virch. Arch. 78. Bd. 1879.*
Litten, *Blutkörperhaltige Zellen im Knochenmark, Centralbl. f. d. med. Wiss. 1881.*
Litten u. Orth, *Verh. d. Knochenmarks bei verschied. Krankheiten, Berl. klin. Woch. 1877.*
Muir, *The Bone Marrow in pernicious Anaemia, Journ. of Path. II 1894.*
Nothnagel, *Lymphadenia ossium, Internat. Beitr. Festschr. f. Virchow II, Berlin 1891.*
Ponfick, *Erkrankungen d. Knochenmarks bei inneren Krankheiten, V. A. 56. u. 60 Bd.; Leukämie, ib. 67. Bd. 1876.*
Riess, *Blutkörperchenhaltige Zellen, Centralbl. f. d. med. Wiss. 1881.*
Stöcker, *Knochenmarksveränderungen bei fieberhaften Allgemeinerkrankungen, A. f. wiss. Thierheilk. XIII 1887.*
Waldstein, *Progressive Anämie mit Leukocythämie, Virch. Arch. 91. Bd. 1883.*
Weitere Literatur enthält § 2.

2. Die lacunäre Resorption des Knochens und der halisterische Knochenschwund. Caries und Nekrose des Knochens.

§ 37. Das **Knochengewebe des Stützapparates**, welches zur Zeit der Fötalentwicklung und des extrauterinen Wachsthums gebildet wird, ist grösstentheils ein Zeitgewebe, dessen Lebensdauer nur auf kurze Zeit bemessen ist. Die Knochenmasse, welche das neugeborene Kind besitzt, geht im Laufe der Jahre wieder verloren und wird durch neue, anders gestaltete ersetzt.

Wiederauflösung und Resorption fertiger Knochensubstanz gehört auch unter pathologischen Verhältnissen zu den häufigsten Vorkommnissen. In der Regel erfolgt dabei der Schwund in einer Weise, welche sich der normalen Knochenresorption durchaus anschliesst und welche man als **lacunäre Resorption des Knochens** bezeichnet.

An der Stelle, wo der Knochen resorbirt werden soll, erscheinen im Knochenmark oder im Periost mehrkernige Zellen, **Myeloplaxen** oder **Ostoklasten** (Fig. 89 *d*), welche sich der Oberfläche der Knochenbalken anlegen und die Bildung grubiger Vertiefungen bewirken, welche gemeiniglich als **Howship'sche Lacunen** (Fig. 89 *e*) bezeichnet werden.

Liegen solche Gruben dicht neben einander, so erhält die Oberfläche des Knochens eine rauhe, zerfressene Beschaffenheit.

Solange die Resorption des Knochens fortschreitet, ist die Oberfläche mit Gruben besetzt. Hört die Resorption auf, so glättet sich dieselbe durch Auflösung der vorstehenden Knochenleisten oder durch Anlagerung neuer Knochensubstanz in den ausgefressenen Gruben.

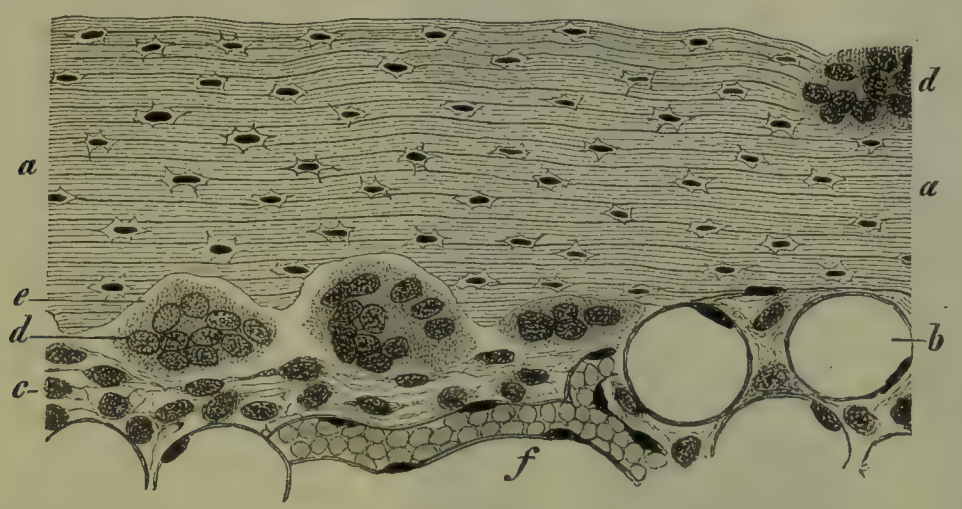

Fig. 89. Knochenresorption (M. Fl. Pikrins. Karm.). Schnitt durch einen Knochenbalken in der Nähe des resecirten Endes eines Femur. *a* Knochenbalken. *b* Fettzellen des Markes. *c* Rundzellen. *d* Ostoklasten. *e* HOWSHIP'sche Lacunen. *f* Blutgefäss. Vergr. 200.

Findet die Resorption wesentlich vom Marke aus statt, so kommt es zu **excentrischer Atrophie** (Fig. 90), wobei die äussere Configuration des betreffenden Knochens nicht verändert wird, sondern nur dessen Höhlen und Ernährungskanäle weiter, die Knochenbalken dünner werden. Bei äusserer Resorption stellt sich dagegen eine **concentrische Atrophie** (Fig. 91 u. 92) ein, oder es entstehen locale **Defecte.** Wird die compacte Knochensubstanz durch Erweiterung der HAVERS'schen Kanäle porös (Fig. 90), so bezeichnet man dies als **Osteoporose.** Bei hochgradiger Atrophie besteht das Mark des erweiterten Markraumes oft aus reinem Fettgewebe, eine Erscheinung, die fälschlicher Weise dazu geführt hat, von einer fettigen Atrophie des Knochens zu sprechen.

Ueber grössere Strecken des Skeletes oder über das ganze Skelet verbreitet kommt die lacunäre Resorption zunächst im höheren Alter vor und wird danach als **senile Atrophie** bezeichnet. Sie stellt sich zuweilen in besonders starker Entwicklung an den platten Knochen des Körpers, am Schädeldach (Fig. 91), am Schulterblatt und am Becken ein, und zwar namentlich an solchen Stellen, welche nicht von Muskeln bedeckt werden. Am Schädeldach kann die Resorption der Scheitelbeine (Fig. 90) so weit gehen, dass die ganze äussere Tafel und die Diploë zerstört und schliesslich auch noch Theile der inneren Tafel und stellenweise sogar der ganze Knochen resorbirt werden. Nächst dem Scheitelbein erkrankt am häufigsten die Hinterhauptsschuppe, selten das Stirnbein. Da hierbei der Schwund nicht gleichmässig erfolgt, so entstehen an der Aussenfläche des Schädels seichte Gruben. Die Resorptionsstellen erscheinen zugleich matt, fast rauh, und man sieht an der Oberfläche zahlreiche kleine bluthaltige Markräume.

In der Diploë stellt sich vor dem Schwund meist eine Verdichtung des Knochens durch Apposition neuer Knochenanlagen an die alten

Fig. 90. Excentrische Atrophie des unteren Endes der Tibia und der Fibula mit Osteoporose. Nat. Grösse.

ein. Ferner finden sich auch Knochenauflagerungen an der Innenfläche des Schädeldaches, namentlich am Stirnbein.

Am Gesichtsschädel verfällt im höheren Alter besonders der Ober- und Unterkiefer der Atrophie, und es können deren Alveolarfortsätze vollkommen schwinden.

An den Wirbeln und den Extremitätenknochen kommt es bald mehr zu einem äusseren, bald mehr zu einem inneren Knochenschwunde, durch welchen die Knochenbälkchen verdünnt und schliesslich da und dort ganz resorbirt werden können. Wird in einem Bezirke die Hauptmasse der Balken zerstört, so dass deren continuirlicher Zusammenhang unterbrochen wird, so kann



Fig. 91. Senile Atrophie des Schädeldaches. Defect der Tabula externa und der Spongiosa in den mittleren Theilen der Scheitelbeine. Um $^1/_3$ verkleinert.

der Knochen an den betreffenden Stellen einsinken (vergl. Osteitis deformans).

Wird bei starker Resorption die Masse des Knochens so gering, dass er sehr leicht bricht, so bezeichnet man den Zustand als eine **symptomatische Osteopsathyrosis** oder **Knochenbrüchigkeit.**

Inactivitätsatrophie kommt sowohl dann vor, wenn ganze Gliedmaassen oder Theile von solchen ausser Thätigkeit gesetzt werden, als auch dann, wenn innerhalb eines Knochens einzelne Theile für die stützende Function des Knochens bedeutungslos geworden sind.

Atrophieen ersterer Art stellen sich namentlich an den Knochenstümpfen amputirter Glieder, sowie an den Knochen ausser Gebrauch gesetzter Extremitäten ein (Fig. 92), während jene der letztgenannten Art namentlich an fracturirten Knochen, welche mit Verschiebung der Bruchenden zusammengeheilt sind, zur Beobachtung kommen und im Innern der Knochen jene Balken betreffen, welche bei der durch die Knochenverschiebung veränderten Belastung nicht mehr als Stützbalken functioniren.

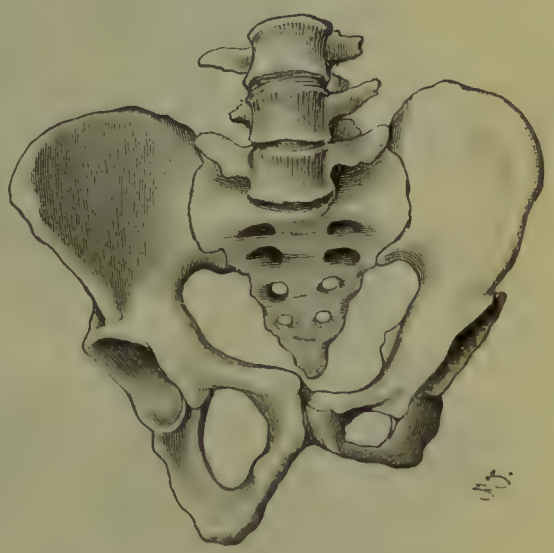

Fig. 92. Hypoplasie des Schambeins, des Sitzbeins und des Darmbeins der linken Seite, aufgetreten in Folge einer Coxitis, welche bereits in der Jugend den Gebrauch des linken Beines verhindert hatte. Das rechte Acetabulum ist etwas nach innen gerückt, das Becken dadurch schräg verengt.

Als **neuropathische Atrophieen** bezeichnet man solche, welche nachweislich im Anschluss an Erkrankungen des Nervensystems vorkommen. Stellen sich dieselben in gelähmten Gliedern ein, so liegt es nahe, sie auf die Inactivität zurückzuführen. Es kommt indessen auch nicht selten vor, dass Rückenmarks- und Gehirnleiden, z. B. Hinterstrangsklerose und progressive Paralyse mit auffälligem Schwunde und Brüchigkeit der Knochen, häufig auch mit Gelenkveränderungen (vergl. chronische Arthritis) verbunden verlaufen.

Druckatrophie entsteht durch einen andauernden örtlichen Druck auf den Knochen. So kann z. B. eine Vermehrung des Schädelinhaltes eine solche Atrophie der Schädelknochen herbeiführen, dass die ganze Innenfläche rauh wird, die Tabula vitrea mehr oder weniger schwindet, das Tegmen tympani sich verdünnt und Lücken erhält. Werden die Windungen des Gehirns gegen den Knochen gedrängt, so können ihrem Verlauf entsprechend die schon normal vorkommenden Impressionen sich vertiefen (Fig. 93), während den Sulci entsprechend sich Leisten und Kämme von Knochen erhalten. Die PACCHIONI'schen Granulationen der weichen Hirnhaut verursachen an der Schädeldecke grubige Vertiefungen, die mitunter bis in die äussere Tafel hineinreichen. Durch Ansammlung von Flüssigkeit oder durch Geschwülste können auch die Stirn- und Oberkieferhöhlen erweitert werden. Narben mit starken Retractionen, welche gelegentlich nach Verbrennungen entstehen, können da, wo sie auf den Knochen drücken, ausgebreiteten Schwund verur-

sachen (Fig. 94) und dadurch ganz bedeutende Verunstaltungen hervorrufen. Aneurysmen der Aorta, welche gegen die Wirbelsäule oder das Sternum und die Rippen andrängen, bewirken in den betreffenden Knochen mehr oder minder tief reichende Defecte (Fig. 95) und können sie schliesslich am Orte der Druckwirkung ganz zerstören. Eine ähnliche Wirkung haben oft auch Geschwülste der Weichtheile, welche auf den anliegenden Knochen einen Druck ausüben.

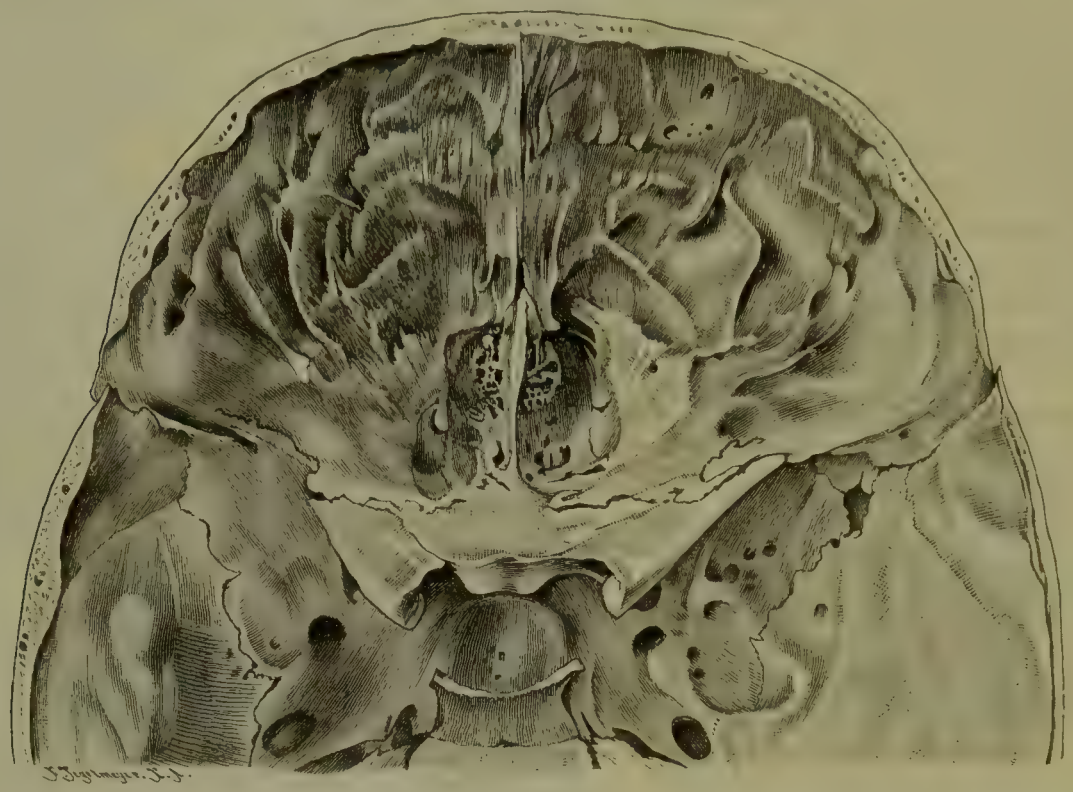

Fig. 93. Hochgradige innere Druckatrophie der Schädelknochen bedingt durch Wachsthumsdruck des Gehirns. Der Lage der Hirnwindungen entsprechend finden sich tiefe Impressionen, während, dem Verlauf der Hirnfurchen folgend, sich scharfkantige Knochenkämme erheben. Das Siebbein ist stark nach unten ausgebuchtet, die Keilbeinflügel und der untere Rand der Felsenbeinschuppe sind nach unten vorgedrängt. (Brachycephalie und Hypsocephalie. Prämature Synostose des seitlichen und unteren Theiles der Coronarnaht mit compensatorischem Höhenwachsthum im Gebiet der Scheitelbeine und der Sagittalnaht.) $^{5}/_{7}$ der nat. Gr.

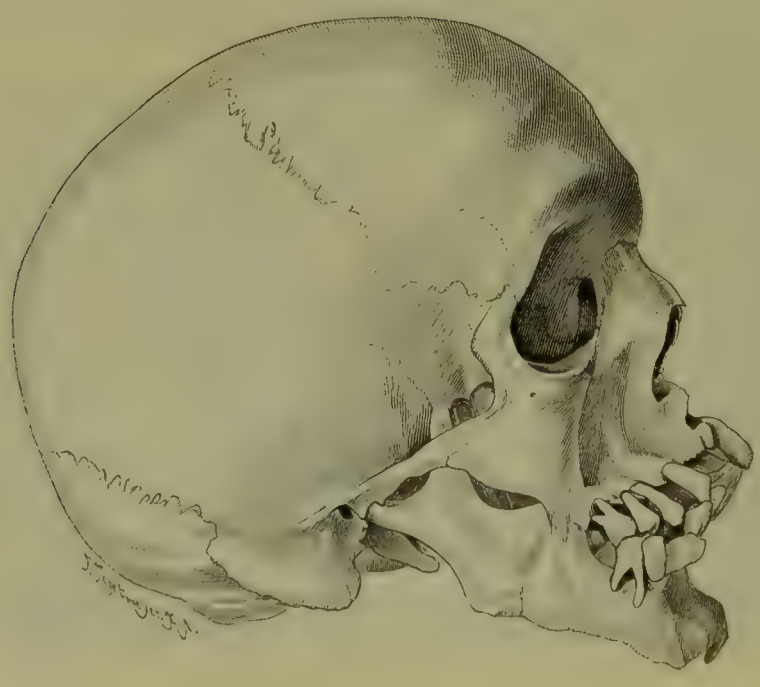

Fig. 94. Verunstaltung des Unter- und Oberkiefers und deren Zahnfortsätze durch Verbrennungsnarben. Tiefe Einbuchtung der Vorderfläche des Oberkiefers. Nahezu horizontale Stellung des Zahnfortsatzes, Verschmälerung des Unterkiefers und fast vollständige Ausgleichung des Winkels zwischen dem horizontalen und dem aufsteigenden Theil. Knöcherne Ankylose zwischen Ober- und Unterkiefer.

Endlich hat auch jede **Entzündung des Periostes** oder des **Knochenmarkes**, falls sie eine gewisse Intensität erreicht und eine Zeit lang anhält (vergl. Cap. 4), ebenso jede **Geschwulstentwicklung** im Knochenmark (vergl. Cap. 7) und in der inneren Schicht des Periostes eine Knochenresorption zur Folge.

Druck, Entzündung und Geschwulstentwicklung bewirken meistens nur einen **örtlichen Knochenschwund**, doch kommt es auch vor, dass zu localen Entzündungen, z. B. zu destruirenden Gelenkentzündungen, sich eine über den ganzen Knochen verbreitete Resorption hinzugesellt und so zu Osteopsatyrose führt. Entstehen örtlich kleine, makroskopisch sichtbare oberflächliche Defecte, so bezeichnet man dies als **Knochenusuren**, werden grössere Bezirke zerstört oder wenigstens stark verändert und rareficirt als **Knochencaries** (vergl. Cap. 4 und 5). Wird durch irgend eine Schädlichkeit das Knochengewebe nicht nur arrodirt, sondern in grösseren Stücken abgetödtet, so nennt man dies eine **Knochennekrose** (vergl. Cap 4). Combination von Caries und Nekrose führt zu **Caries necrotica.**

Fig. 95. Durch Andrängen eines Aortenaneurysma verursachte Atrophie des untersten Brustwirbels und der obersten Lendenwirbel. Um $^2/_5$ verkleinert.

Sowohl bei hochgradigem lacunärem Knochenschwund als auch bei weit vorgeschrittener Osteomalacie (§ 38) können sich im Innern der Knochen **Cysten** mit flüssigem, klarem oder trübem oder hämorrhagisch gefärbtem Inhalt bilden. Sie entstehen in diesen Fällen durch eine totale Auflösung und Verflüssigung sämmtlicher Gewebsbestandtheile und können unter Umständen eine erhebliche Grösse erreichen, so dass sie sich nahezu über den ganzen Querdurchmesser des Knochens erstrecken. Unter Umständen kann der Knochen durch eine secundäre Flüssigkeitsansammlung sogar aufgetrieben werden. Zuweilen entstehen Cysten im Inneren der Knochen auch aus Neubildungen, namentlich aus Enchondromen, Myxomen und Sarkomen, welche sich verflüssigt haben. Endlich kommen Cysten auch vor, ohne dass ein Zusammenhang mit einer Neubildung oder mit ausgebreiteten Resorptionsprocessen nachweisbar ist.

Nach Angabe der Autoren (Lobstein, *Traité d'anat. pathol., Paris 1833,* Gurlt, *Lehre von Knochenbrüchen*[3], *Berlin 1862,* Volkmann, *Handbuch der Chirurgie, II 1872,* Enderlen, *Osteopsathyrosis, Virch. Arch. 131 Bd.)* giebt es auch eine idiopathische Knochenbrüchigkeit, bei welcher eine Rareficirung des Knochengewebes nicht vorhanden ist. Das Uebel kommt angeboren vor oder entwickelt sich aus unbekannten Ursachen in späteren Jahren und kann in ein und derselben Familie

bei verschiedenen Mitgliedern auftreten. Sind die Angaben der Autoren richtig, so muss man annehmen, dass bei diesen Individuen die organische Grundlage der Knochenbalken eine pathologische Beschaffenheit besitzt, welche sich eben in der abnormen Brüchigkeit äussert.

Literatur über lacunäre Knochenresorption.

Apolant, *Resorption u. Apposition v. Knochengewebe b. Knochentumoren V. A. 131. Bd. 1893.*
Kölliker, *Die normale Resorption des Knochengewebes, Leipzig 1873.*
Lieberkühn u. Bermann, *Ueber Resorption d. Knochensubstanz, Frankfurt a. M. 1877.*
Pommer, *Ueber die Ostoklastentheorie, Virch. Arch. 92. Bd. 1883.*
v. Recklinghausen, *Fibr. od. deformirende Ostitis, Festschr. d. Assist. f. Virch., Berlin 1891.*
Steiner, *Bildung u. Erweiterung d. Stirnhöhlen, v. Langenbeck's Arch. XIII 1871.*
Steudener, *Beitr. z. Lehre v. d. Knochenentwicklung u. d. Knochenwachsthum, Halle 1875.*
Wegener, *Myeloplaxen u. Knochenresorption, Virch. Arch. 56. Bd. 1872; Norm. u. path. Resorpt. der Röhrenknochen, ib. 61. Bd. 1874.*
Ziegler, *Proliferation, Metaplasie u. Resorption des Knochengewebes, V. A. 73. Bd. 1878.*

Literatur über Inactivitätsatrophie und neuropathische Atrophie der Knochen.

Bruns, *Spontanfracturen bei Tabes, Berl. klin. Wochenschr. 1882 (Lit.).*
Gudden, *Rippenbrüche bei Geisteskranken, Arch. f. Psych. II 1870.*
Martini, *Architektur patholog. veränderter Knochen, Centrlbl. f. d. med. Wiss. 1872.*
Nasse, *Nervendurchschneidung, Plüger's Arch. XXIII. 1880.*
Poensgen, *Atrophie ausgewachsen. Knochen b. Pseudarthrosen, Berl. kl. Wochenschr. 1896.*
Roux, *Dicke der statischen Elementartheile d. Spongiosa, Z. f. orthopäd. Chir. IV 1896.*
Rüdinger, *Tabische Gelenkserkrankungen, Wien 1896 (Lit.).*
Wolff, *Ueber troph. Störungen bei prim. Gelenkleiden, Berl. klin. Wochenschr. 1883; Das Gesetz d. Transformation d. Knochen, Berlin 1892, ref. C. f. a. P. V 1894.*

Literatur über Knochencysten.

Boström, *Festschr. d. Naturforschervers. in Freiburg i. B. 1883.*
Froriep, *Chir. Kupfertaf., Taf. 438, 439 und 440.*
Virchow, *Monatsber. d. K. Akad. d. Wissensch. zu Berlin 1876.*
Ziegler, *Subchondrale Veränd. b. Arthritis deform. u. Knochencysten V. A. 70. Bd. 1877.*

§ 38. Als **Halisteresis ossium** bezeichnet man eine Form des Knochenschwundes, bei welchem zunächst nur eine Auflösung der Kalksalze stattfindet, während die Grundsubstanz des Knochens sich noch eine gewisse Zeit lang, wenn auch verändert, erhält.

Die Auflösung der Kalksalze beginnt an der Peripherie der Knochenbalken (Fig. 96 *b*) und schreitet von da successive nach den tieferen Schichten vor. Der Grenzcontour des noch kalkhaltigen Theiles (*a*) verläuft bald der Oberfläche des Knochenbalkens parallel, bald ist er unregelmässig gestaltet und zeigt den Howship'schen Lacunen ähnliche Vertiefungen. Zuweilen tritt zwischen den unentkalkten und den völlig entkalkten Theilen eine Zone auf, in welcher ähnlich wie bei beginnender Kalkablagerung kleinere und grössere Kalkkrümel sichtbar werden.

Nach Untersuchungen von v. Recklinghausen und Apolant lassen sich bei halisterischem Knochenschwund meist auch Erweiterungen der präformirten Knochenkanälchen, sowie eine Bildung neuer Kanälchen und Spalträume in der Grundsubstanz des Knochens nachweisen, welche zufolge der Entkalkung auftreten und an geeigneten Präparaten eigenartige gitterförmige oder auch mehr federfahnenartige Zeichnungen der in mikroskopischen Schnitten betrachteten Knochensubstanz bedingen.

Die Grundsubstanz des entkalkten Knochens erscheint bald homo-

gen, bald fein- oder grobfaserig. Nicht selten ist auch noch die lamellöse Schichtung deutlich zu erkennen und setzt sich continuirlich in die Schichtung des unentkalkten Theiles fort. Ein Theil der Knochenkörperchen ist noch erhalten, andere sind verschwunden oder bilden nur kleine ovale Lücken ohne erkennbare Ausläufer.

Die Breite des entkalkten Gebietes kann natürlich eine sehr verschiedene sein. Bei hochgradiger Halisterese ist die Masse der kalkhaltigen Knochensubstanz nur gering, und zahlreiche Knochenbalken

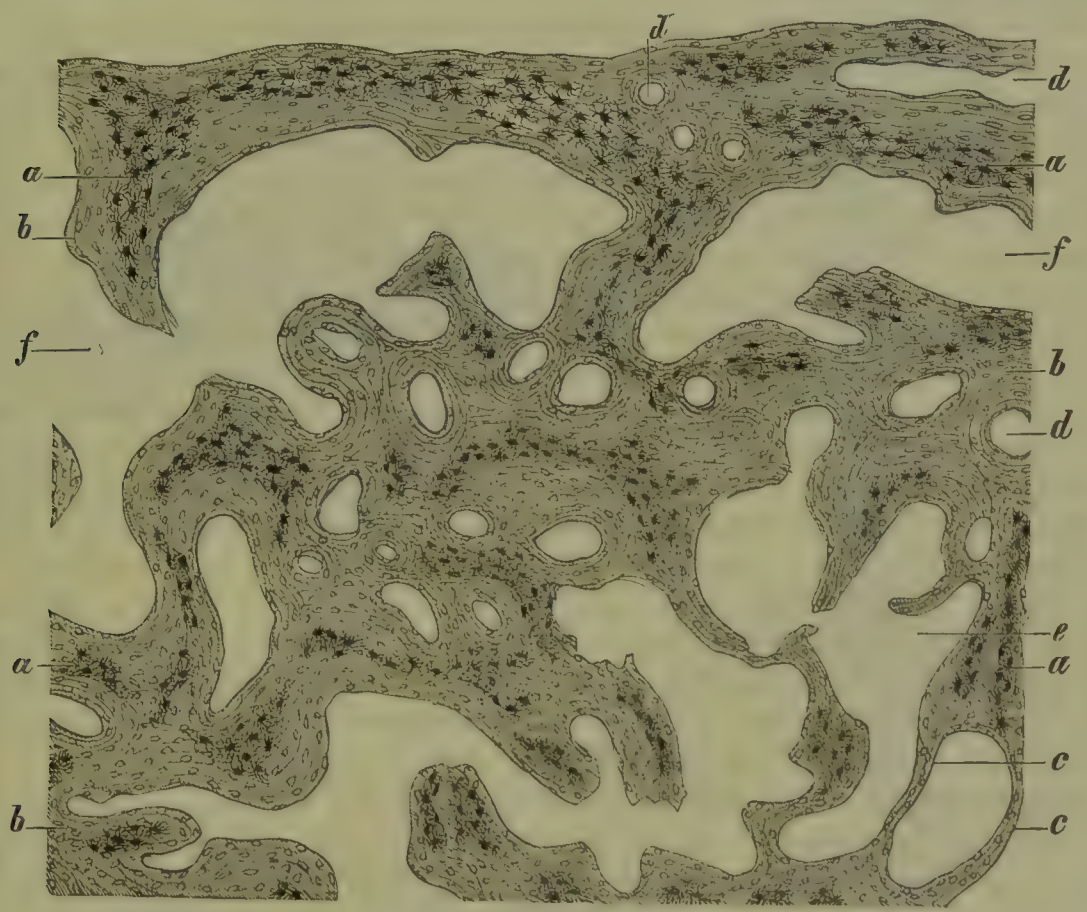

Fig. 96. Osteomalacie der Wirbelknochen (Alk. Eos.). *a* Reste kalkhaltiger Knochensubstanz. *b* Entkalkte Knochensubstanz. *c* Kalklose verdünnte Knochenbalken. *d* HAVERS'sche Kanäle. *e* Grössere Markräume. *f* Durch Schwund von Knochenbalken entstandene grössere Räume. Vergr. 45.

sind völlig entkalkt (*c*). Die kalklose Knochengrundsubstanz kann sich eine gewisse Zeit lang erhalten und sich wahrscheinlich bei Heilung des Processes durch Aufnahme von Kalksalzen wieder in festen Knochen umwandeln. Bei dauernder Entkalkung erfolgt allmählich ein Zerfall und eine Auflösung der Grundsubstanz.

Die Halisterese kann in örtlich beschränkten Knochenbezirken, z. B. im Gebiete von Geschwülsten, die das Knochengewebe zerstören, vorkommen, tritt indessen häufiger in grösserer Ausbreitung oder sogar am ganzen Skelet auf und bildet in den letzteren Fällen das charakteristische Kennzeichen jener Erkrankung, welche man als **Osteomalacie** bezeichnet. Nach der Zeit des Auftretens dieser Erkrankung kann man eine senile und eine in jüngeren Jahren auftretende Form unterscheiden, von denen die letztere am häufigsten in der Zeit der Schwangerschaft auftritt. Die puerperale Form pflegt an den Beckenknochen zu beginnen und bleibt oft wesentlich auf diese und

die daran angrenzendem Bezirke beschränkt, kann indessen auch auf einen grossen Theil des Skeletes übergreifen, und zwar namentlich dann, wenn die betreffenden Frauen nach dem Beginn des Leidens noch mehrfache Schwangerschaften durchmachen. Die nicht puerperale Form beginnt am häufigsten an der Wirbelsäule und dem Thorax und verbreitet sich von da auf die Extremitäten und schliesslich auch auf die Kopfknochen. Das Auftreten der Krankheit ist wesentlich an gewisse Gegenden gebunden, in Deutschland namentlich an das Stromgebiet des Rheins.

Die nähere Ursache der Auflösung der Kalksalze ist zur Zeit unbekannt. Von manchen Autoren wird angenommen, dass die Anwesenheit von Milchsäure im Knochenmark die Kalksalze in Lösung bringe. Andere beschuldigen einen starken Kohlensäuregehalt des Blutes. Nach Eisenhart ist die Alkalescenz des Blutes verringert. v. Recklinghausen sieht das eigentliche Wesen der osteomalacischen Knochenerkrankung in localen Reizungen des Gefässapparates der Knochen. Die anatomische Untersuchung des Knochengewebes giebt für eine sichere Erkennung der Krankheitsursachen keine hinlänglichen Anhaltspunkte. Das Knochenmark ist, solange die Krankheit fortschreitet, blutreich und enthält nicht selten stellenweise hämorrhagische Herde oder Reste von solchen, d. h. Pigment. Zur Zeit der Hyperämie pflegen das Fett des Markes vermindert, die Zellen vermehrt zu sein. Späterhin kann das Mark wieder die Beschaffenheit des Fettmarkes annehmen oder zu Gallertmark werden. Wo sich grössere Knochendefecte gebildet haben, pflegt sich das Mark zu verflüssigen, so dass kleinere und grössere glattwandige Cysten entstehen. Unter Umständen können Röhrenknochen, in denen das innere Gewebe verflüssigt und der äussere Theil bis auf eine dünne entkalkte Rindenschicht und das Periost reducirt ist, das Aussehen eines häutigen Sackes annehmen.

Hochgradig durch Osteomalacie veränderte Knochen verlieren stets erheblich an Festigkeit und lassen sich danach leicht brechen oder biegen und eindrücken, und das Sectionsmesser dringt oft mit Leichtigkeit durch die ganze Dicke des Knochens durch. In den langen Röhrenknochen erhält mitunter nur noch eine papierdünne Rindenschicht die Form des Knochens, und die fast völlig entkalkten Wirbelkörper lassen sich wie ein Schwamm auspressen. Unter diesen Verhältnissen ist es nicht zu verwundern, wenn schon während des Lebens das Skelet mannigfache Formveränderungen erleidet. An der Wirbelsäule stellen sich je nach der Belastung derselben und nach der Weichheit und Nachgiebigkeit der einzelnen Abschnitte verschiedene Krümmungen und Verbiegungen, sowie auch eine Verkürzung der Gesammtlänge ein. Eine Krümmung nach vorn wird als Lordosis, eine solche nach hinten als Kyphosis, eine solche nach der Seite als Scoliosis bezeichnet. Bei Kyphosis der Brustwirbelsäule werden die Rippen zusammengeschoben, das Brustbein eingeknickt. Die Seitentheile der Rippen werden überdies durch den Druck der Körperlast bei seitlicher Lage nach innen gedrängt, zuweilen sogar eingeknickt. Am Becken (Fig. 97) giebt unter dem Druck des Femurkopfes die knöcherne Grundlage der Pfanne nach und wird nach dem Beckeninnern geschoben, während die Schambeinfuge nach vorn gedrängt wird. Bei aufrechtem Gang senkt sich das Promontorium nach unten, und die Darmbeinschaufeln werden durch den Zug der an ihnen sich

ansetzenden Muskeln verbogen. Verengte, mehr oder weniger difformirte Becken sind die Folgen dieser Verbiegungen, zu denen oft noch eine Verschrumpfung und damit eine Verkleinerung der einzelnen Knochen hinzutritt. An den Extremitätenknochen kommen nicht selten Verbiegungen (Fig. 98), Einknickungen und Brüche vor.

Führen Belastungen des Knochens oder Traumen zu Verbiegungen oder Knickungen und Brüchen, so stellt sich neben der Haliste-

Fig. 97.

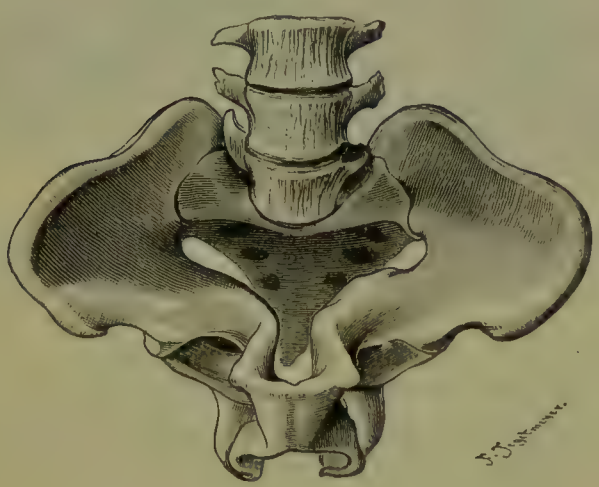

Fig. 97. Durch Osteomalacie verunstaltetes weibliches Becken.

Fig. 98.

Fig. 98. Osteomalacie. Frontaler Durchschnitt durch eine in Folge von Osteomalacie nach aussen ausgebogene linke Tibia. *a b* Relativ gut erhaltene Corticalis. *c* Rareficirte Corticalis. *d* Neugebildetes osteoides Gewebe. $^1/_3$ der nat. Gr.

rese auch eine Knochenneubildung ein, und es können Fracturen durch eine wohlausgebildete Callusmasse (Fig. 99 *b*) wieder consolidirt werden. Bei Verbiegungen stellt sich an den convexen Theilen des Knochens oft eine ganz bedeutende Knochenneubildung (Fig. 98 *d*) ein. Ein Unterschied gegenüber der Knochenneubildung bei Gesunden (vergl. § 39 und § 40) besteht indessen darin, dass dieses neugebildete Gewebe nur theilweise, d. h. nur im Centrum der neuen Knochenbalken verkalkt und lange Zeit im Zustande des osteoiden Gewebes (Fig. 99 *b*) verharrt. Das neugebildete osteoide Gewebe lässt sich von dem entkalkten alten leicht dadurch unterscheiden, dass es reichlich grosse Knochenkörperchen mit wohl ausgebildeten Zellen enthält und auch eine anders beschaffene Grundsubstanz besitzt. Nicht selten bildet sich auch neues osteoides Gewebe an Knochen, die nicht nachweislich verbogen oder geknickt sind.

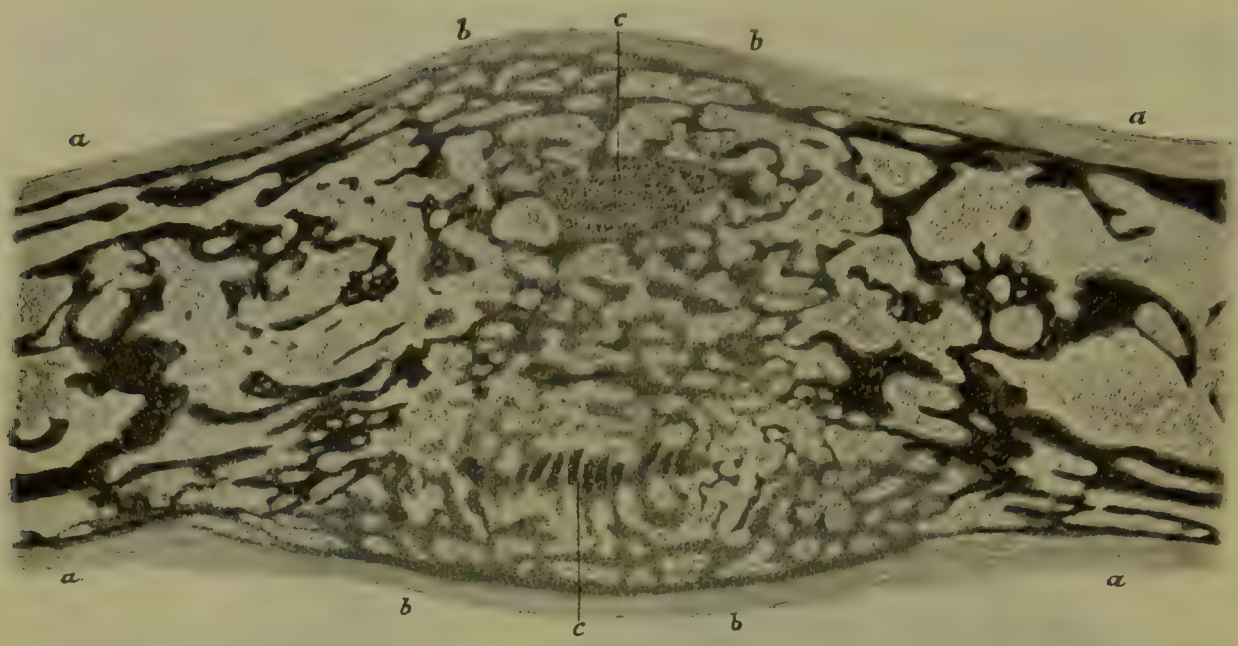

Fig. 99. Geheilte Infraction einer malacischen Rippe (Alk. Häm. Eos.). *a* Osteomalacischer Rippenknochen. *b* Osteoider Callus. *c* Knorpelherde im Callus. Vergr. 9.

Literatur über Halisterese und Osteomalacie.

Apolant, *Resorpt. u. Appos. v. Knochengewebe bei Knochentumoren, V. A. 131. Bd. 1893.*
Beylard, *Du rachitisme, de la fragil. d. os, de l'ostéomalacie, Paris 1852.*
Bouley et Hanot, *Cas d'ostéomalacie, Arch. d. phys. I 1874.*
Charcot, *Sur l'ostéomalacie sénile, Oeuvr. compl. VII, Paris 1890.*
Eisenhart, *Aetiol. d. puerp. Osteomalacie, Arb. a. d. med. Inst. zu Münch. III 1893 (Lit.).*
Fehling, *Wesen u. Behandlung d. puerperalen Osteomalacie, Arch. f. Gyn. 39. Bd. 1890.*
Hanau, *Ueber Osteomalacie, Correspbl. f. Schweizer Aerzte 1892.*
Hermann, *Zur Frage d. infantilen Osteomalacie, Beitr. v. Ziegler II 1886.*
Hirschberg, *Z. Kenntn. d. Osteomalacie u. Ostitis malacissans, B. v. Ziegler VI 1889.*
Kassowitz, *Die normale Ossification etc. II. Theil, Wien 1882—85.*
Kilian, *Das halisterische Becken, Bonn 1857.*
Litzmann, *Die Formen des weibl. Beckens, Berlin 1861.*
Meslay, *Contrib. à l'ét. anat. clin. de l'ostéomalacie, Paris 1896.*
Mommsen, *Zur Kenntn. d. Ostomalacie, Virch. Arch. 69. Bd. 1877.*
Petrone, *Il microorganismo della nitrificazione e l'osteomalacia, Rif. Med. 1892.*
Pommer, *Unters. über Osteomalacie u. Rachitis, Leipzig 1885.*
v. Recklinghausen, *Die fibröse od. deformirende Ostitis, die Osteomalacie u. das osteoplast. Carcinom in ihren gegenseit. Bezieh., Festschr. d. Assistenten f. Virchow, Berlin 1891.*
Rehn, *Gerhardt's Handb. d. Kinderkrankh. IV, u. Jahrb. f. Kinderheilk. N. F. XII u. XIX.*
Ribbert, *Senile Osteomalacie u. Knochenresorption, Virch. Arch. 80. Bd. 1880; Anat. Unters. über Osteomalacie, Cassel 1893 (Lit.).*
Stilling u. v. Mering, *Experim. Erzeugung v. Osteomalacie, Ctlbl. f. d. med. Wiss. 1889.*

3. Neubildung von Knochengewebe, Heilung von Fracturen, Bildung von Pseudarthrosen.

§ 39. Der knöcherne Theil des Stützapparates, welcher seine vollkommene Ausbildung erlangt hat, bildet ein Gewebe, welches einer Massenzunahme durch Einschiebung neuer Elemente zwischen die alten nicht mehr fähig ist. Die von manchen Autoren auch noch in der Neuzeit vertretene Lehre, wonach die Knochensubstanz durch expansives Wachsthum sich vergrössern soll, kann nur für den im Werden begriffenen Knochen zugelassen werden. Der fertige Knochen wächst lediglich durch Anlagerung neuer Knochentheile an die alten, und wenn dabei die Markräume der Knochen sich erweitern, so hat dies seinen

Grund nur darin, dass sich mit der äusseren Anlagerung ein Knochenschwund im Innern verbindet.

Die **Bildner des neuen Knochengewebes** sind das **Periost**, das **Knochenmark** und der **Diaphysen-** und **Epiphysenknorpel**. Im Periost ist es die innere, als Cambiumschicht (Billroth) oder Proliferationsschicht (Virchow) oder osteoplastische Schicht (Strelzoff) oder periostales Mark (Ranvier) bezeichnete Schicht, welcher normaler Weise Knochen producirt, doch fehlt das Vermögen hierzu auch der äusseren Schicht nicht. Nach ihrer Genese ist die innere Periostlage dem Knochenmarke gleichwerthig und steht auch mit letzterem in ununterbrochenem Zusammenhang.

Der im Knochenmark und im Periost normaler Weise sich bildende Knochen entsteht entweder aus einer rein zelligen Anlage oder aber aus einem Gewebe, das schon vor der Verknöcherung aus Zellen und aus hyalin erscheinender oder deutlich faseriger Grundsubstanz zusammengesetzt ist. Der Vorgang ist wesentlich dadurch charakterisirt, dass die zu Knochengrundsubstanz werdenden Theile sich in ein dichtes Gewebe umwandeln und Kalksalze erhalten, während die Zellen, welche unverbraucht bleiben, von der Grundsubstanz in eigenthümlich zackig gestaltete Höhlen, welche als Knochenkörperchen bezeichnet werden, eingeschlossen werden. Bei der Bildung von Knochen aus dem Diaphysen- und Epiphysenknorpel wird der Knorpel durch das angrenzende Markgewebe bis auf geringe Reste aufgelöst und die neue Knochensubstanz wesentlich aus den Zellen des Markes gebildet.

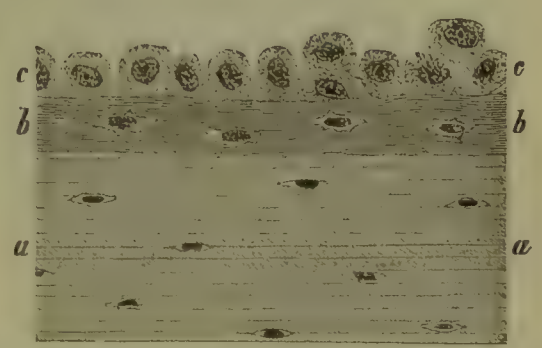

Fig. 100. Knochenbildung durch Auflagerung von Osteoblasten auf alten Knochen (M. Fl. Pikrins. Häm. Karm.). *a* Alter Knochen. *b* Neugebildeter Knochen. *c* Osteoblasten. Vergr. 300.

Die unter pathologischen Verhältnissen auftretende Knochenneubildung schliesst sich den normalen Ossificationsprocessen in engster Weise an. Am häufigsten vollzieht sich die Knochenneubildung unter Vermittelung von **Osteoblasten**, d. h. von Knochenbildungszellen, welche Abkömmlinge von Periost- oder Knochenmarkzellen sind und sich unter Bildung von Karyomitosen vermehren.

Sollen durch die Knochenneubildung nur alte Knochenbalken verstärkt werden, so lagern sich durch ihre Grösse und ihren hellen, bläschenförmigen Kern charakterisirte Osteoblasten der Oberfläche in Form eines Zellbesatzes auf (Fig. 100 *c*) und bilden alsdann unter Verwerthung eines grossen Theils ihres Protoplasmas ein dichte, feinfaserige, bindegewebige Grundsubstanz, in welcher kleine, zackig gestaltete Höhlen mit Ausläufern als sog. Knochenkörperchen ausgespart bleiben und von den Resten der nicht vollständig zur Bildung der Grundsubstanz verbrauchten Osteoblasten eingenommen werden (Fig. 100 *b*). Durch Einlagerung von Kalksalzen erhält das neugebildete Gewebe die für den Knochen charakteristische Beschaffenheit, und es hat sich somit eine neue Knochenlamelle (*h*) gebildet, deren Zellen die Reste der Osteoblasten darstellen.

Sollen im Periost oder Knochenmark neue Knochenbälkchen

gebildet werden, und befindet sich das Gewebe in Wucherung, so gruppiren sich innerhalb des Keimgewebes Osteoblasten zu kleineren und grösseren Bälkchen und bilden alsdann zwischen sich eine dichte, faserige, mit Karmin sich roth färbende Grundsubstanz (Fig. 101 *e f* und

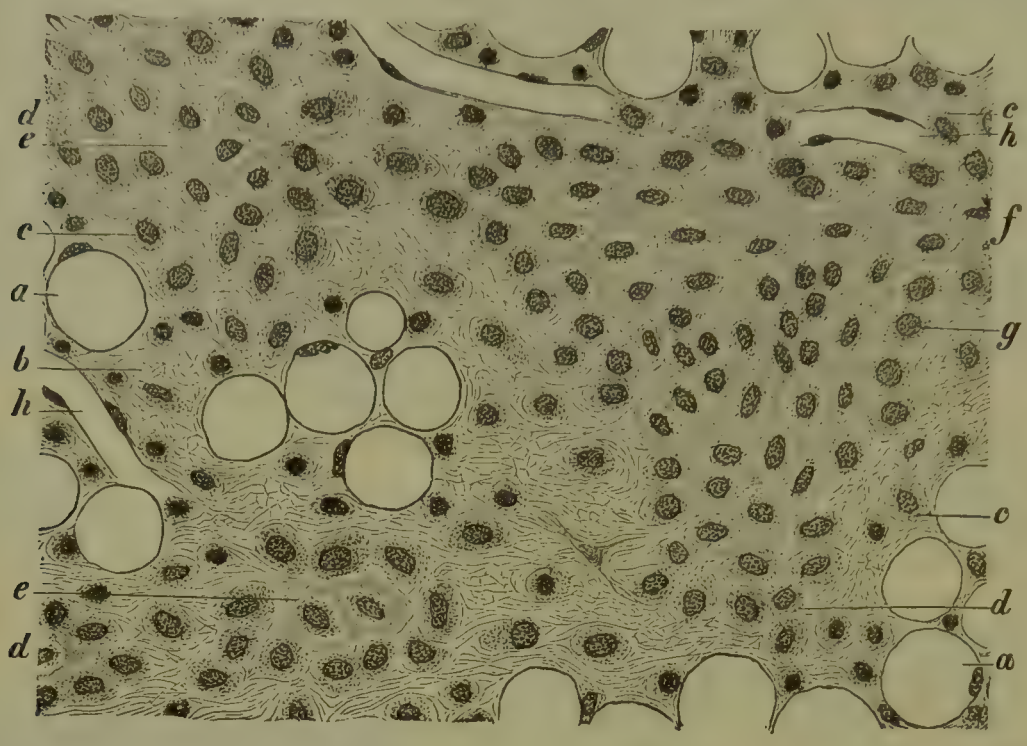

Fig. 101. Myelogene Knochenbildung aus Osteoblastenhaufen (M. Fl. Pikrins. Häm. Karm.). Präparat aus dem inneren Callus einer 14 Tage alten Fractur der Fibula eines 25-jährigen Mannes. *a* Fettzellen des Knochenmarkes. *b* Fettloses Knochenmark. *c* Vereinzelte Osteoblasten. *d* Gruppen von Osteoblasten. *e* Erste Anlage der Knochen-Grundsubstanz. *f* In Ausbildung begriffener Knochenbalken. *g* Dem neugebildeten Knochenbälkchen aufliegendes Osteoblastenlager. *h* Blutgefäss. Vergr. 150.

Fig. 102 *c*), welche die Reste der Osteoblasten in zackig gestaltete Höhlen einschliesst und dadurch mehr und mehr das Aussehen von Knochen erhält und demgemäss auch als **osteoides Gewebe** bezeichnet wird. Durch Aufnahme von Kalksalzen geht dasselbe in **Knochenge-**

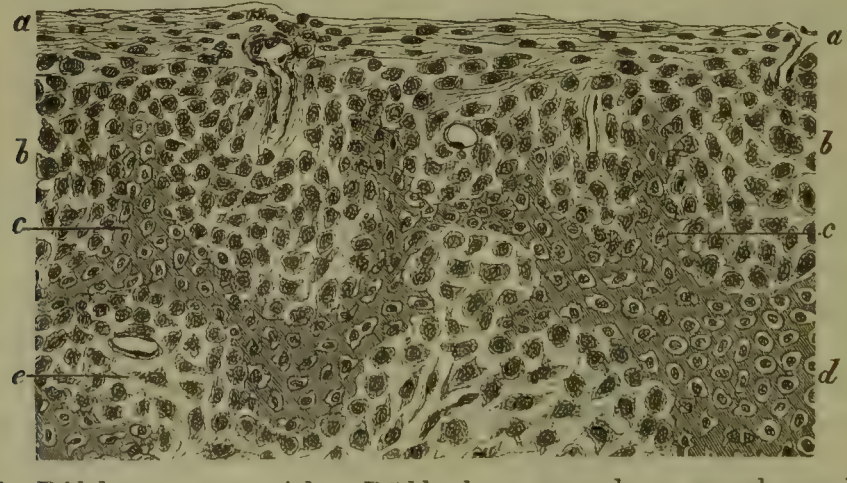

Fig. 102. Bildung osteoider Bälkchen aus dem wuchernden Periost (M. Fl. Pikrins. Häm.). *a* Dem äusseren Periost angehörige Faserlage. *b* Keimgewebe. *c* Osteoides Gewebe. *d* Knorpelgewebe. *e* Markgewebe. Präparat aus einer 14 Tage alten Fractur. Vergr. 50.

webe über, welches weiterhin durch Apposition von Osteoblasten (Fig. 101 *g*) von Neuem eine Grössenzunahme erfahren kann.

Das aus dem wuchernden Periost oder Knochenmark hervorgehende Gewebe bildet nicht selten auch zunächst ein knorpelähnliches, **chondroides Gewebe**, welches weiterhin entweder in osteoides Gewebe

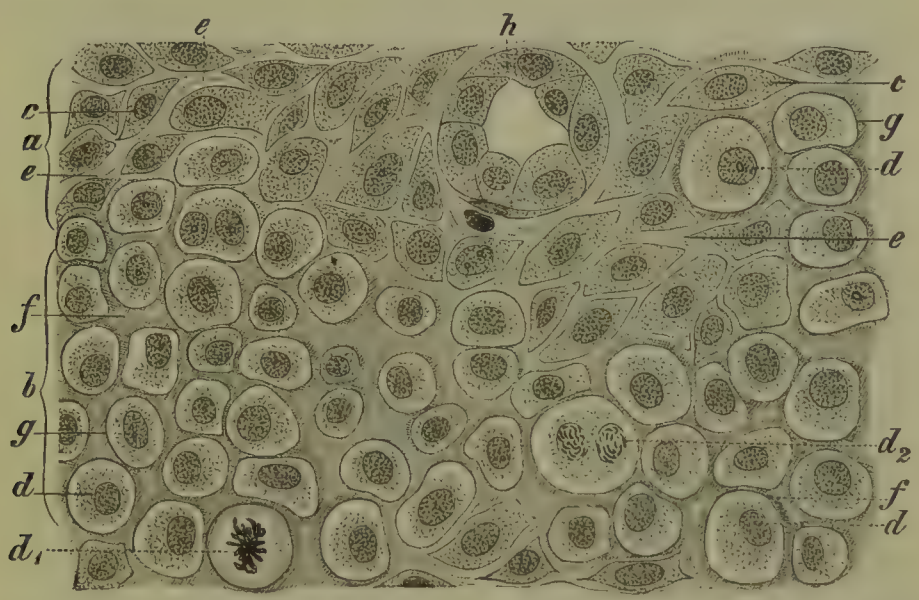

Fig. 103. Periostale Knorpelbildung in einer 5 Tage alten Fractur (Flemm. Häm.). *a* Zelliges Keimgewebe. *b* Knorpelgewebe. *c* Gewucherte periostale Bildungszellen. *d* Knorpelzellen. d_1, d_2 Kerntheilungsfiguren in Knorpelzellen. *e* Grundsubstanz des Keimgewebes. *f* Grundsubstanz des Knorpels. *g* Knorpelzellenkapseln. *h* Gewucherte Endothelien eines Blutgefässes. Vergr. 250.

übergeht oder aber zur Bildung wohl charakterisirten **Knorpels** (Fig. 103 *b*) führt.

Die Bildung von Knorpel (*b*) aus wucherndem Keimgewebe ist im Allgemeinen dadurch charakterisirt, dass zwischen den Bildungszellen, den **Chondroblasten**, eine hyaline, mit Hämatoxylin sich rothviolett bis blauviolett färbende Grundsubstanz (Fig. 103 *f*) auftritt und dass die Reste der Chondroblasten (*d*) in rundliche Höhlen zu liegen kommen, deren Umgrenzung oft eine dichtere Beschaffenheit annimmt und so eine Art Kapsel bildet.

Handelt es sich nicht um Knorpelgeschwülste, so pflegt der neugebildete **Knorpel** nur ein kurzlebiges Gewebe darzustellen, indem er theils **in Knochengewebe**, theils **in Markgewebe übergeht.** Diese Umwandlung wird stets dadurch eingeleitet, dass Gefässe in den Knorpel eindringen (Fig. 104 *c*) und dass in deren Umgebung auch zelliges Markgewebe (*d e*) auftritt, dessen Zellen theils das einwachsende Gefäss begleiten, theils aus dem in der Nachbarschaft des Gefässes sich auflösenden Knorpel (*i k*), der in Wucherung geräth, stammen. Wird der Knorpel nicht ganz aufgelöst, so wandelt sich der auf einige Balken reducirte Rest des Knorpelgewebes in osteoides (Fig. 104 *f*) und weiterhin in wirkliches Knochengewebe um, dessen Balken alsdann durch Anlagerung von Osteoblasten (Fig. 104 *g*) ein appositionelles Wachsthum eingehen können.

In ähnlicher Weise wie aus neugebildetem Knorpel kann sich Knochen auch aus dem nicht mehr in physiologischem Wachsthum befindlichen epiphysären Knorpel entwickeln, indem auch hier der

Knochenbildung eine Markraumbildung vorangeht, welche entweder durch das Einwuchern von Markgewebe oder aber durch einen primären Zerfall des Markgewebes eingeleitet wird. Der Knorpel kann vor dem Eintritt der Markraumbildung in Wucherung gerathen.

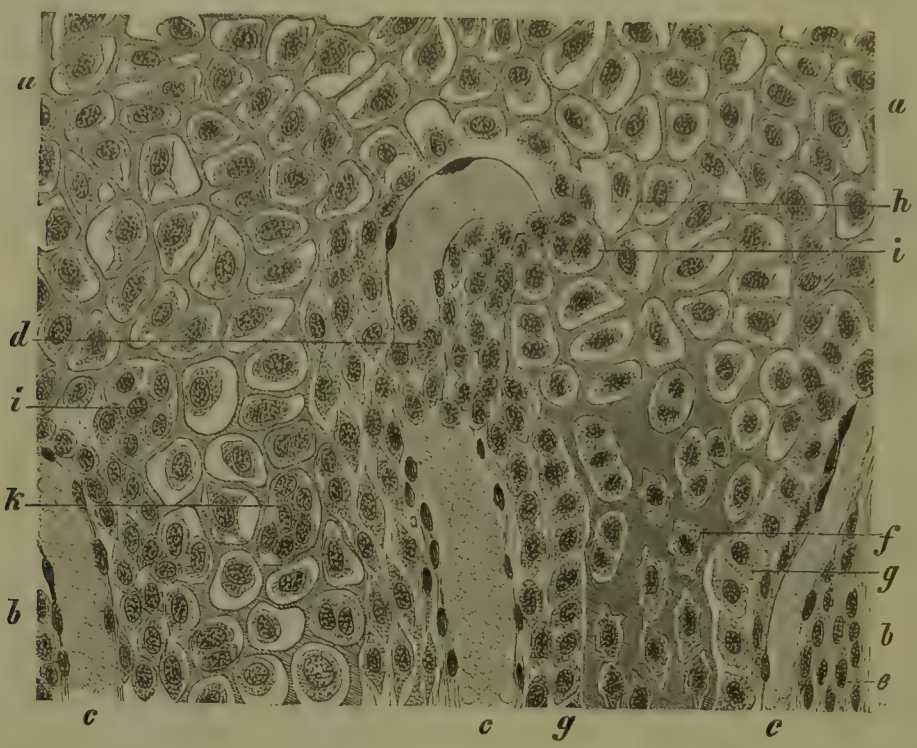

Fig. 104. Knochenbildung aus Knorpel in einem Callus von 14 Tagen (M. Fl. Pikrins. Häm. Karm.). *a* Hyaliner Knorpel. *b* Markräume. *c* Blutgefässe, *d* zelliges, *e* zellig-fibröses Markgewebe. *f* Osteoides Gewebe. *g* Osteoblasten. *h* Durch Schwund der Grundsubstanz frei gewordene Knorpelzellen. *i* Gewucherte Knorpelzellen in eröffneten Kapseln. *k* Gewucherte Knorpelzellen in geschlossenen Kapseln. Vergr. 200.

Knochenbildung erfolgt endlich auch nicht selten in der Weise, dass ein bereits ausgebildetes, nicht mehr in Wucherung befindliches Gewebe metaplastische Umwandlungen erfährt. Wandelt sich **Bindegewebe in Knochengewebe** um, so vollzieht sich dies in der Weise, dass in dem betreffenden Gebiet das fibrilläre Gewebe (Fig. 105 *a*) eine

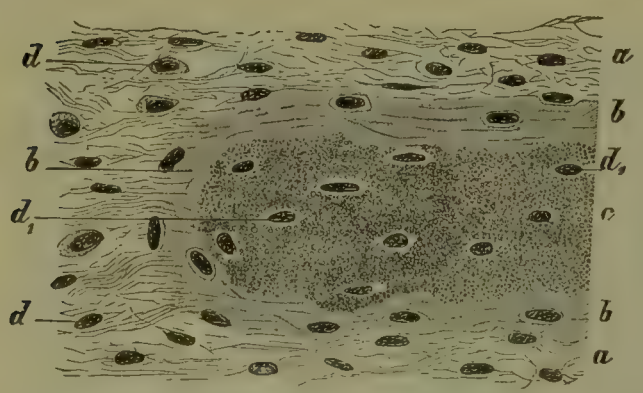

Fig. 105. Knochenbildung aus Bindegewebe (Alk. Häm.). Durchschnitt durch einen in Bildung begriffenen Knochenbalken aus einem ossificirenden Fibrom des Oberkieferperiostes. *a* Bindegewebe. *b* Verdichtetes, die Grundlage des neuen Knochens bildendes Gewebe. *c* Kalkablagerungen. *d* Bindegewebszellen. d_1 Knochenzellen. Vergr. 200.

dichtere Beschaffenheit erhält (*b*) und Kalksalze aufnimmt (*e*), während die Bindegewebszellen (*d*) in zackige Höhlen zu liegen kommen und damit zu Knochenzellen (d_1) werden.

Nachdem das appositionelle Wachsthum des Knochens zweifellos festgestellt war, haben verschiedene Autoren (Ollier, Humphry, Virchow, Strelzoff, Gudden,

J. Wolff, Volkmann, Hueter, Ruge, Egger und Andere) daneben noch das Vorkommen eines interstitiellen Wachsthums angenommen und suchten den Beweis dafür theils durch mikroskopische Untersuchung des wachsenden Knochens, theils durch Einschlagen von Stiften und durch subperiostale Fixirung von Ringen und Metallplättchen, theils durch Anlegung von Bohrlöchern am wachsenden Knochen zu leisten. Keine dieser Untersuchungen vermochte indessen das Vorkommen eines interstitiellen Knochenwachsthums im ausgebildeten Knochen sicherzustellen.

Nach Kölliker kann man am Skelet dreierlei Knochen unterscheiden, nämlich ächten lamellösen Knochen in den Havers'schen Lamellensystemen, lamellösen Knochen mit Sharpey'schen Fasern in den Grundlamellen der Röhrenknochen und ächten Faserknochen in den platten Schädelknochen.

Der lamellöse Knochen wird von Osteoblasten abgesondert und besteht ganz aus leimgebender, verkalkter, fibrillärer Substanz ohne Kittsubstanz. Die Fibrillenbündel bilden durch Aneinanderlagerung Blätter und liegen in benachbarten Blättern einander parallel oder kreuzen sich.

Der lamellöse Knochen mit Sharpey'schen Fasern oder der lamellöse Faserknochen besteht aus ächtem, von Osteoblasten gebildetem, lamellösem Knochengewebe und aus grösstentheils unverkalkten Bindegewebsbündeln oder Sharpey'schen Fasern, welche vom Periost abstammen. Die compacte Substanz der Röhrenknochen von Embryonen und Kindern enthält ungemein viele verästigte und geflechtartig verbundene Sharpey'sche Fasern und wird danach geflechtartige Knochensubstanz (Ebner) genannt. Aechter Faserknochen geht aus Bindegewebe und Zellen hervor, wobei das Bindegewebe ganz und gar verkalkt.

§ 40. Wird die Continuität eines Knochens durch irgend eine traumatische Einwirkung unterbrochen, so dass ein **Bruch**, eine **Fractur** oder eine **Spalte**, eine **Fissur** entsteht, so stellen sich, falls nicht eine Infection der Wunde und damit auch Eiterung erfolgt, sehr bald Wucherungen des Periostes und des Knochenmarkes ein, welche im Verlaufe von einigen Wochen zur **Heilung des Knochenbruches** führen. Die neugebildete Knochenmasse, welche die Bruchstücke des Knochens wieder vereinigt, wird als **Callus** bezeichnet und je nach der Genese ein äusserer periostaler, ein innerer myelogener und ein intermediärer Callus unterschieden. Unmittelbar nach dem Trauma, durch welches der Knochen bald quer, bald schief gebrochen oder zersplittert worden ist, pflegen die Bruchenden (Fig. 107) sowie allfällig davon abgesprengte Knochensplitter (Fig. 107 *b*) mehr oder weniger gegeneinander verschoben zu sein. Das Periost ist an der Bruchstelle meist zerrissen, oft auch eine Strecke weit abgelöst, die angrenzenden Weichtheile sind ebenfalls zerrissen und mehr oder minder gequetscht. Im Knochenmark und in der Umgebung liegt ein grösseres oder geringeres Blutextravasat.

Zufolge aller der genannten Läsionen stellt sich unmittelbar nach dem Trauma eine Entzündung ein, so dass das Gewebe zunächst von flüssigem und weiterhin auch von zelligem Exsudat durchsetzt wird. In Folge dessen erscheint das Periost in den ersten Tagen nach der Fractur geröthet und gequollen. Seine Faserlagen sind durch eiweisshaltige Flüssigkeit auseinandergedrängt, und da und dort liegen kleine Rundzellen (Fig. 106 *g*). Aehnlich sind die Veränderungen in dem an das Periost angrenzenden Gewebe, sowie in den Rissstellen des Knochenmarkes. Vom 2. Tage ab erscheinen auch Zellen, welche in ihrem Inneren Bruchstücke von zerfallenen Blutkörperchen, von Leukocyten und Gewebstrümmern enthalten.

Bei uncomplicirten Fracturen erreicht die Entzündung zu keiner Zeit einen hohen Grad. Nach wenigen Tagen nehmen die Entzündungs-

erscheinungen gewöhnlich ab, schon am 5.—6. Tage ist die Zahl der im Gewebe liegenden Leukocyten gering, und in den nächstfolgenden Tagen pflegen sie, falls nicht besonders starke Gewebszertrümmerung stattgefunden hat, ganz zu verschwinden.

Am 2. Tage nach Entstehung der Fractur stellen sich an den Zellen des Periostes und des Knochenmarkes die ersten Zeichen eintretender Wucherung ein. Da und dort schwellen die Zellen und die Kerne (Fig. 106 *a*) an, und es erscheinen in der bekannten Reihenfolge die verschiedenen Figuren (*b*, *c*) karyokinetischer Kerntheilung. In den nächsten Tagen nimmt die Zahl der sich ver-

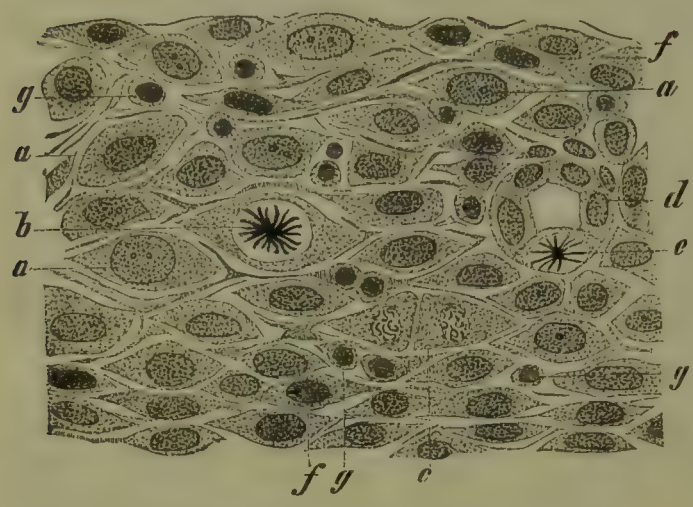

Fig. 106. Gewuchertes Periost 4 Tage nach Bruch des Knochens (Flemm. Häm.). *a* Grosskernige blasse Bildungszellen. *b* Osteoblast mit Kerntheilungsfigur. *c* Zwei Zellen kurz nach der Theilung mit Fadenknäuel im Kern. *d* Blutgefäss mit gewucherten Endothelien. *e* Endothelzelle mit Kerntheilungsfigur. *f* Kleine dunkelgefärbte Bildungszellen. *g* Leukocyten. Vergr. 250.

grössernden und sich theilenden Zellen zu, und gleichzeitig gerathen auch die Endothelien der Blutgefässe (*d*) in lebhafte Wucherung. Schon am 3. und 4. Tage ist die osteoblastische Schicht des Periosts in ein gefässreiches Keimgewebe (Fig. 106) aus vielgestaltigen grösseren, zum Theil mit Kerntheilungsfiguren versehenen Zellen umgewandelt, welche in einer theils homogenen, theils faserigen Grundmasse lagern, die da und dort noch einzelne Leukocyten einschliesst. Die Blutgefässe sind durch die gewucherten Endothelien nicht selten nahezu verschlossen.

Auch in den äusseren Schichten des Periostes sind die Zellen erheblich gewuchert, doch bleibt hier die faserige Structur des Periostes zu allen Zeiten kenntlich.

Vom 4. Tage ab beginnt das Keimgewebe sich zu differenziren. In den dem Knochen zunächst gelegenen Schichten erscheinen da und dort kleine Herde und weiterhin ganze Bälkchen osteoiden, z. Th. auch chondroiden Gewebes (Fig. 102 *c*, *d* und Fig. 103), welche sich nach kurzer Zeit in Knochengewebe umwandeln. Das dazwischen gelegene gefässreiche Keimgewebe behält seinen lockeren Bau bei und übernimmt weiterhin die Rolle des Knochenmarkes. Im Laufe der nächsten Tage nimmt die Zahl der der Oberfläche sich auflagernden osteoiden Bälkchen stetig zu, und nach Ablauf der 1. Woche sind die Bruchenden bereits mit einer grossen Anzahl von jungen Osteophyten (Fig. 107 *d* d_1) und osteoiden Bälkchen (*e* c_1) bedeckt.

Das Gebiet der periostalen Osteophytenbildung erstreckt sich bei Röhrenknochen stets weit gegen die Epiphysen hin, und zwar so, dass die Intensität der Wucherung in nächster Nähe der Fractur am stärk-

Fig. 107. Längsschnitt durch eine 14 Tage alte Fractur der Fibula eines 25 Jahre alten Mannes (M. Fl. Pikrins. Häm. Karm.). *a* Corticalis der Fibula. *b* Abgesprengte Stücke der Fibula. *c* Fettreiches Knochenmark. *d d*$_1$ Periostale Osteophyten. *e e*$_1$ Balken von Osteoblasten und osteoidem Gewebe. *f* Neugebildeter Knorpel. *g* Myelogene Knochenbälkchen. *h* Myelogene Bälkchen aus Osteoblasten und aus osteoidem Gewebe. *i* Die Fracturenden überziehendes Bindegewebe. *k* Ostoklasten. *l* Aeussere faserige Periostlage. Vergr. 7.

sten ist und mit zunehmender Entfernung von derselben allmählich abnimmt.

In der Nähe der Bruchenden kann dass periostale Keimgewebe sich in grösserer oder geringerer Ausdehnung zunächst in hyalinen Knorpel (Fig. 107 *f*) umwandeln, welcher eine Zeit lang besteht, um dann ebenfalls in spongiösen Knochen überzugehen (Fig. 104). Zuweilen bildet sich stellenweise auch ein faseriges Bindegewebe, welches sich später in Knochengewebe differenzirt.

Das neue Gewebe, welches sich an der inneren Schicht des Periostes entwickelt, bedingt zunächst eine im Allgemeinen spindelförmige Anschwellung des Periostes an den Bruchenden. Bald früher, bald später, meist wohl schon im Laufe der 2. oder 3. Woche, werden die Bruchenden durch die periostale Wucherung überbrückt, und in demselben Maasse, wie sich an der Bruchstelle feste Knochenbälkchen bilden, werden die getrennten Bruchstücke wieder unter einander vereinigt. Hatten sich Splitter (Fig. 107 *b*) gebildet, waren sie aber nicht abgetödtet, so werden dieselben durch dazwischen sich schiebende oder dieselben überlagernde Knochenbälkchen wieder mit den Bruchenden vereinigt.

Während der äussere periostale Callus sich entwickelt, pflegt im Knochenmarke auch ein innerer myelogener Callus (Fig. 107 *g*) sich zu bilden. Es geschieht dies in der Weise, dass die wuchernden Osteoblasten sich zu Bälkchen (*h*) gruppiren, welche sich in osteoides Gewebe und schliesslich in Knochengewebe umwandeln. An Mächtigkeit pflegt der innere Callus gegen den äusseren erheblich zurückzutreten und kann unter Umständen sich auf die Bildung weniger Bälkchen beschränken.

Der zwischen die Bruchenden sich einschiebende intermediäre Callus ist meistens ausschliesslich ein Product des von aussen hereinwachsenden Periostes.

Sehr frühzeitig pflegen sich sowohl an dem alten als an dem neugebildeten Knochen **Resorptionsprocesse** einzustellen. An ersterem werden zunächst namentlich die Bruchenden (*k*) und allfällig abgesprengte Bruchstücke (*b*) resorbirt. Nach Consolidirung der Fractur wird im Laufe von Monaten auch ein Theil des Callus wieder zerstört, und zwar derjenige, welcher für die Function des Knochens ohne Nutzen ist. Es findet also eine **Rückbildung des Callus** statt. Gleichzeitig werden diejenigen Balken, welche statisch besonders in Anspruch genommen sind, durch Apposition verdickt. Auch an dem alten Knochen werden diejenigen Theile, welche zufolge der Aenderung der statischen Bedingungen überflüssig geworden sind, resorbirt. Auf diese Weise geschieht es, dass nach Monaten und Jahren die Beschaffenheit des gebrochenen Knochens sich mehr und mehr wieder den ursprünglichen Verhältnissen nähert und die Grenze zwischen altem und neuem Knochen sich verwischt, so dass man in Fällen, in denen nur eine geringe Verschiebung der Bruchenden stattgefunden hatte, die Bruchstelle nur noch durch eine unerhebliche Verdickung (Fig. 108 *a*, *b*) angedeutet findet. Bei starker Dislocation der Bruchenden bleiben natürlich auch stärkere Difformitäten zurück.

Mit der Resorption der äusseren Callusschichten findet zugleich auch eine Rückbildung der schwieligen Verdickung des Bindegewebes statt, welche sich zur Zeit der Fracturheilung in den angrenzenden Weichtheilen einzustellen pflegt.

Die **Grösse der Callusmasse** ist in den einzelnen Fällen sehr wechselnd und hängt, von individuellen Verschiedenheiten abgesehen, theils von der Beschaffenheit der Knochensubstanz an der Fracturstelle und von der Grösse des Knochens, theils von der Form des Bruches ab. Der stärkste Callus bildet sich an den Diaphysen der grossen Röhrenknochen. Weit geringer wird die Callusmasse an den Epiphysenenden der Röhrenknochen, an den kleinen spongiösen Knochen und an den platten Knochen des Schulter- und Beckengürtels und des Schädels. An letzterem ist namentlich der äussere Callus sehr klein und erhebt sich kaum etwas über die Oberfläche; später kann er wieder ganz resorbirt werden. Die Spalte zwischen den Bruchenden wird oft nur mangelhaft von Knochenspangen überbrückt. Bei Brüchen, welche von den Diaphysen auf das Gelenk übergreifen, ist der extracapsuläre Theil des Callus mächtig, der intracapsuläre Theil nur schwach entwickelt. Unter Umständen kann durch den extracapsulären Callus eine Ueberbrückung des Gelenkes mit Osteophyten zu Stande kommen.

Fig. 108. Mit Synostose der betheiligten Knochen geheilte Fractur der Tibia und Fibula. *a* Fracturstelle in der Tibia, *b* in der Fibula. *c* Knöcherne Verbindung zwischen Tibia und Fibula. $^1/_2$ der nat. Gr.

Bei **unvollständigen Brüchen,** d. h. solchen, bei welchen nur ein Theil der Continuität des Knochens getrennt und kein Theil aus seinem Zusammenhang ganz gelöst wurde, ist auch die Callusbildung beschränkt. Es gilt dies sowohl für die Knickbrüche der Röhrenknochen, die Impressionen der platten Knochen und die Compressioncn oder Quetschungen der spongiösen Knochen als auch für die Fissuren oder Spalten in den verschiedenen Knochen.

Bei **vollständigen Brüchen,** bei welchen eine vollständige Trennung der Bruchstücke eintritt, hängt die Stärke der Callusbildung unter sonst gleichen Bedingungen von dem Grade der Dislocation und der Zahl der Fragmente ab. Am kleinsten wird der Callus, wenn die Dislocation so gering ist, dass das Periost nicht eingerissen wird, Erheblich grösser wird er bei bedeutenden Verschiebungen nach der Seite oder in der Längsaxe mit Uebereinanderschiebung der Bruchenden, sowie bei Winkelstellung der letzteren (Fig. 109). Ein Splitterbruch mit Bildung verschiedener Fragmente erfordert zur Wiederherstellung eine grössere Callusmasse als ein einfacher Quer- und Schrägbruch.

Werden Fragmente abgesprengt uud erheblich dislocirt, so kann eine Wiedervereinigung des Splitters mit dem Knochen ausbleiben. Nekrotische Splitter unterhalten einen Entzündungsreiz, der so lange andauert, bis der Splitter resorbirt ist. Mit Periost bedeckte lebende Splitter können sich zunächst durch Knochenapposition vergrössern, später werden sie resorbirt. Splitter, welche in die Callusmasse ein-

geschlossen werden, werden je nach ihrer Verwendung für die statischen Leistungen des neuen Knochens theils durch Apposition verstärkt, theils durch Resorption rareficirt.

Bei Bruch einander benachbarter Knochen kann eine Verschmelzung der einander benachbarten periostalen Wucherungen und damit eine **Synostose** der Knochen (Fig. 108 *c*) eintreten.

Werden die Bruchenden durch Muskelzug (Querfractur der Patella, Absprengung des Olecranon) oder durch irgend eine andere Einwirkung weit von einander entfernt, oder findet eine beständige gegenseitige Verschiebung statt, so kann eine knöcherne Vereinigung ausbleiben. Dasselbe kann geschehen, wenn, wie das namentlich am oberen Ende des Humerus und des Femur vorkommt, Weichtheile zwischen die Bruchenden gelagert sind, oder wenn das eine Knochenstück schlecht ernährt ist und wenig osteoplastisches Gewebe besitzt. Letzteres kommt namentlich bei intracapsulären Fracturen und hier wieder am häufigsten bei intracapsulären Brüchen des Schenkelhalses (Fig. 111) vor. Auch senile, marantische Zustände des Körpers können einer Callusbildung

Fig. 109.

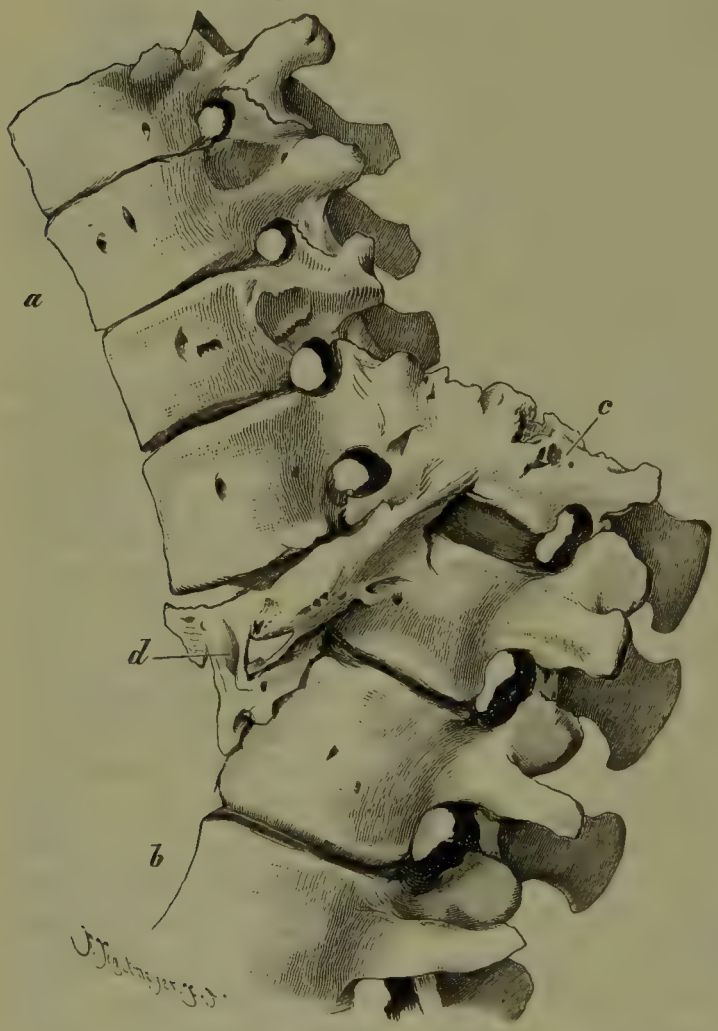

Fig. 110.

Fig. 109. Neun Monate alte, mit starker Dislocation der Wirbel geheilte Fractur der Wirbelsäule. *a* Brustwirbelsäule. *b* Lendenwirbelsäule. *c* Callus, welcher sich der unteren Hälfte des fracturirten ersten Lendenwirbels aufgelagert hat. *d* Obere, abgerissene und nach vorn und unten dislocirte Hälfte des ersten Lendenwirbels, welche durch Knochenspangen mit der Vorderfläche des zweiten und dritten Lendenwirbels verbunden ist. Um $^1/_2$ verkleinert.

Fig. 110. Mit Syndesmose geheilte Fractur der Fibula. *a* Unteres, *b* oberes Bruchstück. $^2/_3$ der nat. Gr.

hinderlich sein. Endlich kommt es auch vor, dass bei vollkommen gesunden Individuen eine knöcherne Wiedervereinigung gebrochener Knochen ausbleibt.

Werden Bruchenden statt durch Knochen durch straffes Bindegewebe unbeweglich untereinander verbunden (Fig. 110 *c*), so bildet sich eine **pathologische Syndesmose**, findet dagegen nur eine lockere, mehr oder weniger ausgiebige Bewegungen gestattende Vereinigung der Bruchenden statt, so entsteht ein falsches Gelenk (Fig. 111) oder eine **Pseudarthrose**. Die Pseudarthrosen bestehen in vielen Fällen aus einer lockeren Bandmasse, welche die Bruchenden vereinigt; es kann sich indessen durch Umgestaltung der Bruchenden auch ein neues Gelenk, eine **Nearthrose** bilden, an welcher sich ein Kopf

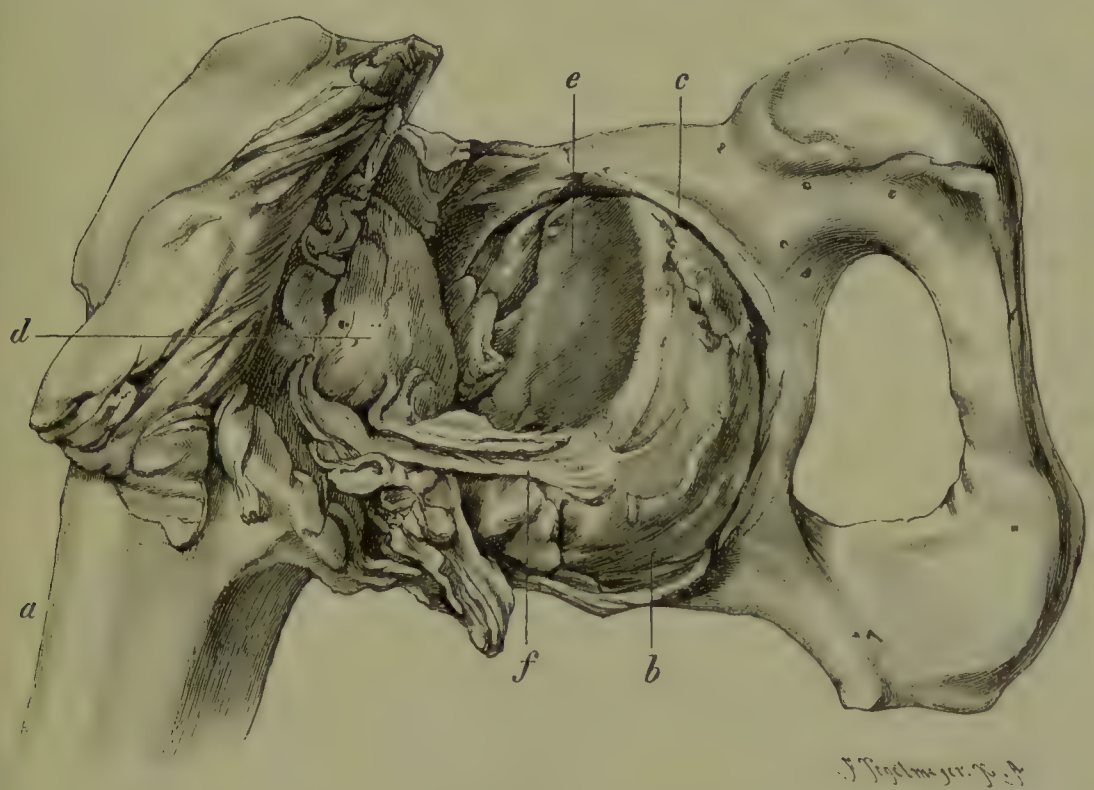

Fig. 111. Pseudarthrosenbildung nach Fractur des Schenkelhalses. *a* Schaft des Femur. *b* Schenkelkopf. *c* Pfanne. *d* Abgeglättete convexe Bruchstelle des Schenkelhalses. *e* Concave abgeglättete Bruchstelle des Schenkelkopfes. *f* Fibröse Gewebsstränge. $^{6}/_{10}$ der nat. Gr.

(Fig. 111 *d*) und eine Pfanne (*e*) unterscheiden lässt, welche beide an den gegenseitigen Berührungsflächen durch ein dichtes Bindegewebe, in seltenen Fällen theilweise auch mit Knorpel bedeckt und an ihrer Peripherie mit einer Art Gelenkkapsel (*f*) untereinander verbunden sind.

Die **Dauer des Heilungsverlaufes** bei den einzelnen Knochenbrüchen hängt bei sonst gleichen Verhältnissen von der Grösse des Knochens ab. Nach Gurlt ist durchschnittlich eine gebrochene Fingerphalanx in 2, eine Rippe in 3, ein Vorderarm in 5, ein Oberarm in 6, eine Tibia in 7, ein Oberschenkel in 10, ein Schenkelhals in 12 Wochen consolidirt. Bei Kindern erfolgt die Heilung erheblich rascher. Bei Kindern unter 2 Jahren heilen die meisten Brüche in 2—3 Wochen. Zuweilen verzögert sich die Heilung bei gesunden Individuen aus unbekannten Gründen.

Werden auf operativem Wege Stücke in der Continuität eines Knochens entfernt oder einander gegenüberliegende Gelenkenden abgetragen und die **Resectionsenden** einander adaptirt, so lässt sich entweder eine knöcherne Vereinigung oder eine neue Gelenkverbindung erzielen.

Literatur über Neubildung von Knochengewebe und Heilung von Knochenbrüchen.

Barth, *Histol. Untersuch. üb. Knochenimplantation, Beitr. v. Ziegler XVII 1895.*
Bergmann, *Die Lehre v. d. Kopfverletzungen, Deutsche Chir. 30. Lief. 1880.*
Bonome, *Histogenese d. Knochenregeneration, Virch. Arch. 100 Bd. 1885.*
Bruns, *Transplantation v. Knochenmark, Langenbeck's Arch. XXVI 1881; Die Lehre von den Knochenbrüchen, Stuttgart 1886.*
Busch, *Knochenneubildung, Arch. f. klin. Chir. XXI 1872; D. Zeitschr. f. Chir. X. 1878.*
Ebner, *Sitzungsber. d. K. Akad. d. Wiss. LXXII, Wien 1875.*
Flourens, *Rech. sur le dévelopg. des os, Paris 1842; Théorie expér. de la format. des os, Paris 1847.*
Gudden, *Experim. Unters. über das Schädelwachsthum, München 1874.*
Gurlt, *Handb. der Lehre v. d. Knochenbrüchen I, Berlin 1862.*
Haab, *Wachsthum d. Knochen, Unters. a. d. path. Inst. zu Zürich III, Leipzig 1875.*
Kassowitz, *Die normale Ossification etc., Wien 1881.*
Kölliker, *Die normale Resorption des Knochengewebes, Leipzig 1873; Bau des Knochengewebes, Sitzungsber. d. Würzburger phys.-med. Ges. 1886 u. Zeitschr. f. wiss. Zool. XLIV 1887; Gewebl. d. Menschen I 1889.*
Krafft, *Histogenese des periostalen Callus, Beitr. v. Ziegler I 1886.*
Laurent, *Rech. sur la greffe osseuse, Bruxelles 1893.*
Malgaigne, *Traité des fractures et luxations, Paris 1855.*
Mossé, *Rech. sur la greffe osseuse hétéroplastique, Arch. de méd. exp. 1894.*
Ollier, *Traité de la régén. des os, Paris 1867; De la greffe osseuse, Arch. de phys. 1889; De l'ostéogénèse chirurgicale, Verh. d. X. internat. med. Congr. III, Berlin 1891.*
Rigal *et* ***Vignal,*** *Formation du cal etc., Arch. de phys. 1881.*
Roux, *Kniegelenksankylose, Arch. f. Anat. u. Phys. 1885.*
Stimson, *A treatise on fractures, London 1883.*
Virchow, *sein Arch. 13. Bd.; Die Cellularpathologie, IV. Aufl. 1871; Berl. klin. Wschr. 1875, und Die krankh. Geschwülste II 1865.*
Wagner, *Ueber d. Heilungsprocess nach Resection der Knochen, Berlin 1853.*
Weber, *Ueber Wiedervereinigung und Heilung gebr. Röhrenknochen, 1825.*
Wolff, *Arch. f. klin. Chir. IV u. XIV, Virch. Arch. 50., 61., 64. u. 101. Bd. u. Berl. klin. Wochenschr. 1875 u. 1884; Das Gesetz d. Transformation d. inneren Architectur d. Knochen bei path. Veränd. d. äuss. Knochenform, 1881; Das Gesetz d. Transformation d. Knochen, Berlin 1892.*

§ 41. In vielen Fällen hat die Neubildung von Knochengewebe durchaus die Bedeutung eines **regenerativen Processes**, so namentlich nach Fracturirung oder nach Resection eines Knochens, wo die neue Knochensubstanz die getrennten Knochenstücke wieder in feste Vereinigung bringt. In anderen Fällen führt die Knochenneubildung zu einer **Hypertrophie des Knochengewebes.** Es sind dies vornehmlich Wucherungsprocesse, welche sich an Entzündungen (vergl. Cap. 4 und 5) anschliessen. Bei wachsenden Knochen kann eine übermässige Knochenbildung unter Umständen auch ohne erkennbare Ursachen sich einstellen (vergl. Cap. 6). Häufig ist endlich auch eine Knochenneubildung im Innern oder in der Umgebung von Geschwülsten, welche sich im Knochenmark oder im Periost entwickeln.

Gewinnt ein Knochen durch längere Zeit fortgesetzte periostale und endostale Knochenproduction merklich an Masse, so wird dies als eine **Hyperostose** bezeichnet. Werden die Markräume des spongiösen Knochens durch Auflagerung von Knochensubstanz auf die alten

Knochenbälkchen oder durch die Bildung neuer Bälkchen verengt, so dass die spongiöse Substanz ein dichtes Gefüge erhält und die grossen Markhöhlen kleiner werden, so bezeichnet man den Zustand als **Osteosklerose.** Circumscripte, im Innern von Knochen gelegene Knochenneubildungen werden **Enostosen**, circumscripte kleinere periostale Auflagerungen **Osteophyten**, grössere dagegen **Exostosen** genannt. Die letzteren entwickeln sich namentlich an Ansatzstellen von Sehnen und in der Nähe von Knorpelfugen. Sind sie mit dem Knochen nicht fest verbunden, haben sie sich also im äusseren Periost entwickelt, so bezeichnet man sie als **bewegliche Exostosen.** Bei ausgebreiteter Knochenbildung im Umfang eines Knochens spricht man von **Periostose.**

Alle diese Bildungen entstehen namentlich im Anschluss an Entzündungen; sie können sich indessen auch ohne erkennbare Veranlassung entwickeln.

Bilden sich knöcherne Auswüchse aus einer knorpeligen Anlage, so werden sie als **knorpelige Exostosen** bezeichnet. Diejenigen, welche ohne knorpeliges Vorstadium sich entwickeln, gehen unter dem Namen **bindegewebige Exostosen.**

Ueberaus häufig stellt sich eine **Combination von Knochenresorption und Knochenapposition** ein, und zwar sowohl in der Weise, dass letztere ersterer nachfolgt, als umgekehrt.

Wird z. B. durch eine im Innern eines Knochens sich entwickelnde Geschwulst (Fig. 112 *f g*) die angrenzende Knochensubstanz durch lacunäre Resorption (*e*) zum Schwunde gebracht, so pflegt sich in den weiter nach aussen gelegenen Havers'schen Kanälchen sowie im Periost

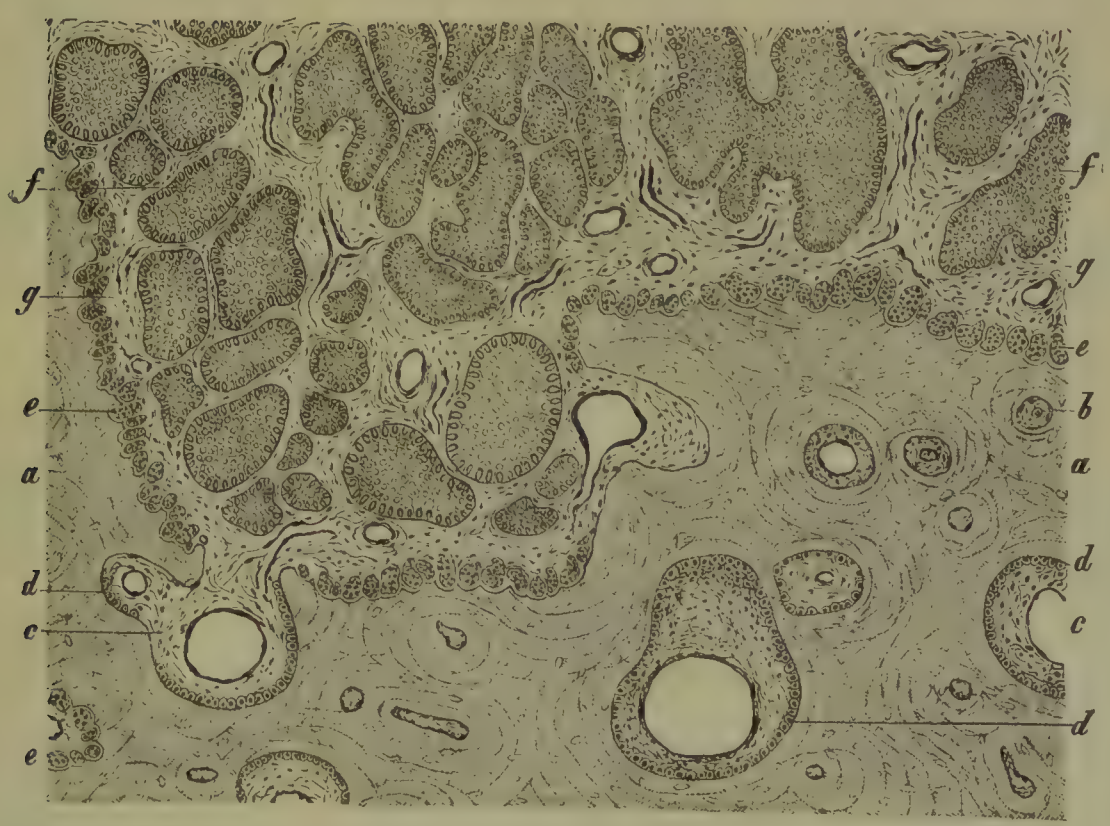

Fig. 112. Knochenresorption und -Apposition in der Umgebung eines metastatischen Krebsknotens in der Humerusdiaphyse (M. Fl. Pikrins. Häm.). *a* Corticalis humeri. *b* Normale Havers'sche Kanälchen *c* Erweiterte Havers'sche Kanälchen mit weiten Blutgefässen. *d* Osteoblasten. *e* Ostoklasten und Howship'sche Lacunen. *f* Krebszapfen. *g* Stroma des Krebses. Vergr. 50.

eine Knochenapposition einzustellen, und zwar entweder in der Weise, dass sich dem alten Knochen Osteoblasten (*d*) auflagern, oder aber so, dass sich neue periostale Knochenbälkchen bilden. Die Folge ist, dass auch dann, wenn bei weiterer Entwicklung der Geschwulst der alte Knochen vollkommen schwindet und die Geschwulst sich schliesslich über die Oberfläche erhebt, das Geschwulstgewebe doch dauernd von einer Knochenlade umgeben bleibt.

In ähnlicher Weise kann auch bei Zerstörung eines Röhrenknochens durch tuberkulöse Wucherungen sich an der Aussenfläche neuer Knochen anlagern. Wird weiterhin auch dieser wieder zerstört, während aussen fortgesetzt eine neue Apposition stattfindet, so gewinnt es den Anschein, als ob der Knochen aufgetrieben (Fig. 113) und dadurch gleichzeitig verdünnt würde.

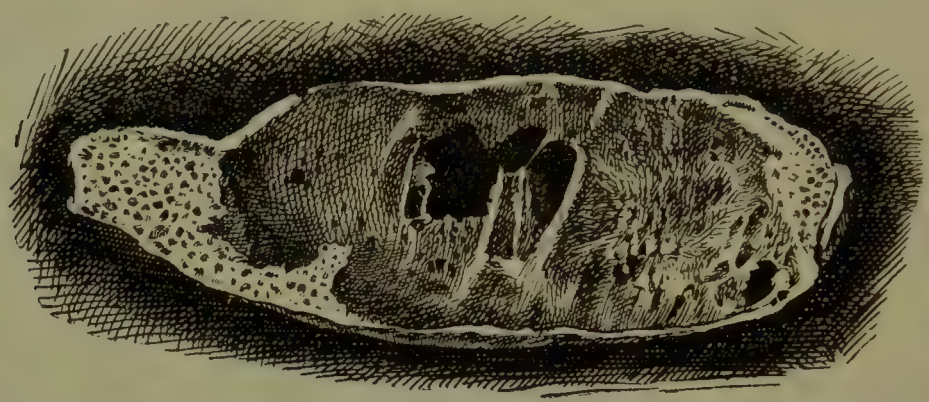

Fig. 113. Scheinbare Auftreibung des Radius eines Kindes, entstanden in Folge innerer Resorption und äusserer Apposition bei centraler Tuberkulose. Nat. Gr.

Wird ein Knochen amputirt oder resecirt, so stellen sich an der abgesägten oder abgemeisselten Stelle stets sowohl Resorptions- als auch Appositionsprocesse ein, und wenn sich an einer Stelle aus irgend einer Veranlassung Knochen neu gebildet hat, so bleiben Resorptionsvorgänge an demselben in späterer Zeit wohl niemals aus. Auf diese Weise können vorstehende Osteophyten verschwinden und Rauhigkeiten der Knochenoberfläche sich wieder glätten.

4. Die Entzündungen der Knochen.

§ 42. **Die acuten hämatogenen Entzündungen der Knochen** bilden eine Gruppe von Erkrankungen, welche am häufigsten durch pathogene Mikroorganismen verursacht werden, doch können auch andere Schädlichkeiten acute Entzündungen hervorrufen.

Unter den **pathogenen Mikroorganismen**, welche Knochenentzündungen verursachen, sind die wichtigsten der Staphylococcus pyogenes aureus (Fig. 114 *d*) und der Streptococcus pyogenes. Sodann können auch die Typhusbacillen, die Recurrensspirillen, Bacterium coli, Tripperkokken Knochenentzündungen hervorrufen und es treten auch im Verlaufe der Pocken, des Scharlachs und der Masern, der Ruhr, der Parotitis epidemica Knochenentzündungen auf, die entweder durch das Gift der betreffenden Krankheit, oder durch Secundärinfectionen mit Eiterkokken verursacht werden.

Der Sitz der entzündlichen Erscheinungen ist stets in erster Linie das gefässhaltige Gewebe des Knochens, das Knochenmark und das Periost, und man unterscheidet je nach der Localisation der Entzündung eine **Periostitis** und eine **Osteomyelitis**; Entzündungen des Markes der spongiösen Knochen oder der corticalen Substanz werden oft auch als **Ostitis** bezeichnet. Leichte vorübergehende Entzündungen lassen die eigentliche Knochensubstanz intact oder verursachen geringfügige Resorptions- und Appositionsvorgänge. Schwere Entzündungen führen oft zu **Caries** und **Nekrose der Knochensubtanz.**

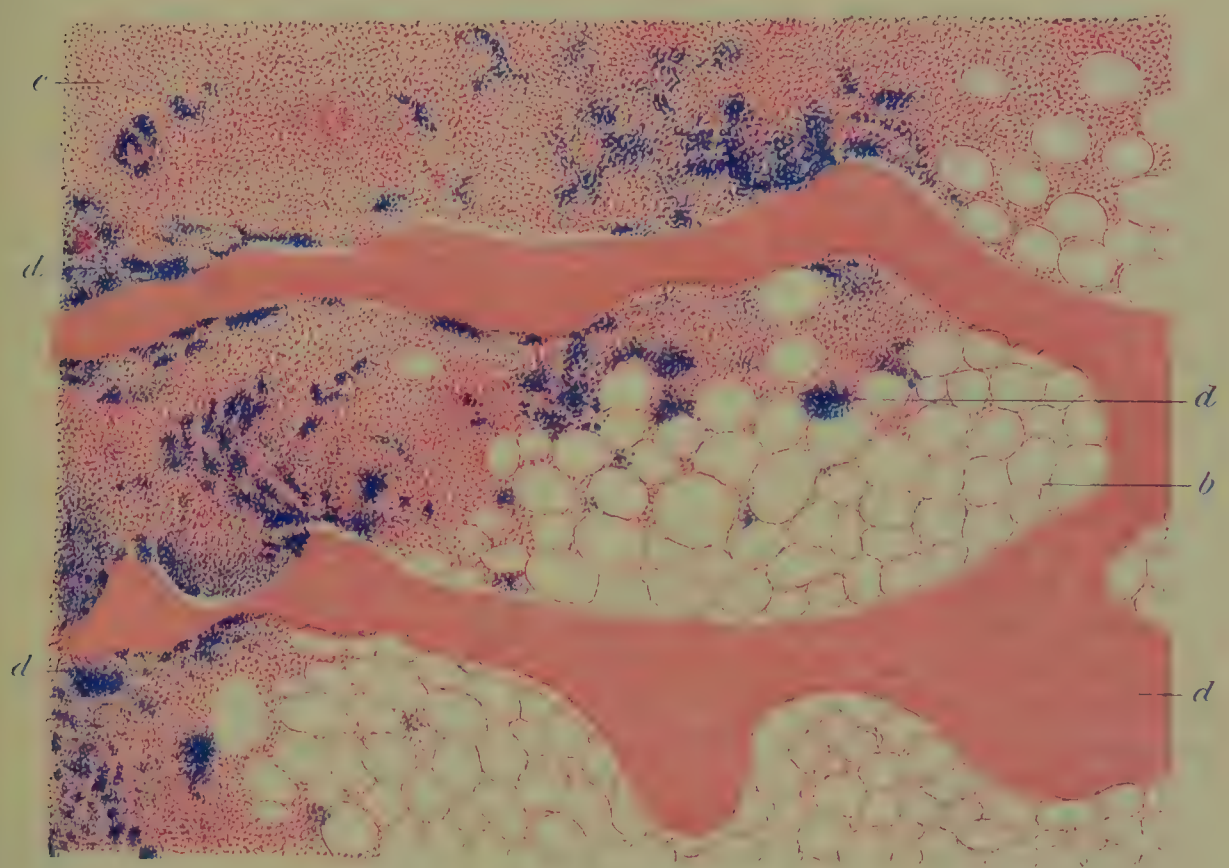

Fig. 114. Staphylokokken-Osteomyelitis des Calcaneus (Alk. GRAM. Karm.). *a* Knochenbalken. *b* Fettmark. *c* Eiterherd. *d* Kokken. Verg. 100.

Ist die Localisation der Infection auf das Knochensystem beschränkt oder tritt sie wenigstens in demselben primär auf, so dass die anderen Localisationen als Metastasen erscheinen, so bezeichnet man die Knochenerkrankung als **genuine** oder **primäre Osteomyelitis und Periostitis** (Fig. 114). Im Verlaufe von Infectionen, die ihren Hauptsitz in anderen Organen haben, auftretende Knochenentzündungen werden als **secundäre** oder **metastatische Osteomyelitis und Periostitis** der primären gegenübergestellt. In ihrem Verlauf können beide Formen einander gleich sein, d. h. es kommen sowohl bei den primären als bei den secundären Infectionen leichte und schwere Formen vor. Die schwereren Formen werden am häufigsten durch Staphylokokken und Streptokokken verursacht; doch können bei geringer Virulenz der Mikroorganismen auch diese Infectionen leicht verlaufen. Typhusbacillen, Recurrensspirillen, Tripperkokken, Pockengift pflegen nur leichtere Entzündungen zu verursachen.

Die **acute eiterige Osteomyelitis und Periostitis** kommt am häufigsten bei jugendlichen Individuen vor und localisirt sich mit Vor-

liebe an den grossen langen Röhrenknochen, ist indessen auch an den kurzen spongiösen Knochen (Fig. 114) nicht selten und verschont auch die platten Schädelknochen nicht. Bei periostaler Infection sitzt die sich einstellende Infiltration theils im Periost selbst, theils in dem angrenzenden lockeren Bindegewebe und ist frisch durch Röthung und Schwellung, zuweilen auch durch Hämorrhagieen, später durch graugelbe Färbung und schliesslich durch Gewebsvereiterung charakterisirt. Das mit Kokken (Fig. 114 *d*) inficirte Knochenmark (*b c*) ist zu Beginn hyperämisch, zuweilen hämorrhagisch infiltrirt, später bilden sich gelbe oder graue missfarbige Eiterherde, welche innerhalb der Röhrenknochen hauptsächlich in der Diaphyse, zuweilen indessen auch in den Epiphysen liegen. Bei schweren Infectionen kann das ganze Mark der Diaphyse vereitern, und es können auch die Havers'schen Kanäle der Corticalis sich mit Eiter füllen. Es können sich ferner grössere Mengen von Eiter zwischen Periost und Knochen ansammeln. Sitzen Entzündungsherde in der Nähe eines Gelenkes, so geräth auch dieses in Entzündung, wobei sich seröse und eiterige Flüssigkeit in dasselbe ergiesst.

Die Erkrankung führt häufig unter schweren Fiebererscheinungen zum Tode. Zuweilen bilden sich von den entzündeten und thrombosirten Venen des Knochenmarkes aus metastatische Eiterungen. Subperiostale Abscesse können auch nach aussen durchbrechen.

Am Orte der eiterigen oder jauchigen Entzündung bleibt eine **Nekrose des Knochens** (Fig. 115 und Fig. 116) wohl niemals ganz aus, doch kommen Fälle vor, bei denen die Infection nicht zur Gewebsvereiterung führt, so dass eine Heilung der Affection durch Resorption des entzündlichen Exsudates in kurzer Zeit möglich ist.

Bei schwereren Formen hängt der Verlauf wesentlich von der Grösse und der Zahl der nekrotischen Herde ab. Bei Vereiterung des ganzen Knochenmarkes der Diaphyse mit gleichzeitiger totaler Abhebung des Periostes kann die ganze Diaphyse nekrotisch werden. Eine geringere Ausbreitung der Eiterung wird natürlich auch nur eine kleinere Nekrose (Fig. 116 *a*) verursachen. Partielle Nekrosen (Fig. 115 *a*) liegen je nach dem Sitz der Eiterung entweder subperiostal oder in der Tiefe des Knochens. Je nach der Grösse und dem Sitz pflegt man totale und partielle, centrale und superficielle Nekrosen zu unterscheiden.

Schon bald nach dem Eintritt der Eiterung stellt sich in deren Umgebung eine entzündliche Gewebswucherung ein, welche theils zur Bildung von Bindegewebe und Knochengewebe, theils auch zu einer Resorption der Knochenbalken an der Grenze von lebendem und todtem Gewebe führt. In der Nachbarschaft kleinerer Abscesse innerhalb des Knochenmarks (Fig. 117 *b*) gewinnt dadurch das Knochenmark eine zellig fibröse Beschaffenheit (*d*). In der nächsten Nähe des Eiterherdes treten in dem wuchernden Markgewebe (*c*) vielkernige Ostoklasten (*e*) auf, welche den Knochen durch lacunäre Resorption zum Schwund bringen. In etwas weiterer Entfernung treten dagegen Osteoblasten (*f*), welche sich der Oberfläche der noch lebenden Knochenbälkchen anlagern, oder auch neue Bälkchen bilden, auf. Erstrecken sich die Knochennekrosen und die Eiterung durch die ganze Dicke des Knochens, so stellen sich diese Wucherungserscheinungen theils im angrenzenden Periost, theils in den Grenzbezirken des Eiterherdes im Innern des Knochens ein.

Ist die Lösung des Todten von dem Lebenden vollständig eingetreten, so beherbergt der Koochen eine Eiterhöhle, einen **Abscess** oder

eine **Kloake,** welche zugleich das gelöste Knochenstück, den **Sequester** (Fig. 115 *a*), enthält. Häufig hat sich zugleich da und dort ein Durchbruch nach aussen (*b*, *c*) gebildet. Der Sequester ist zunächst von einer Granulationsschicht umgeben, deren Oberfläche Eiter secernirt. In der Umgebung hat sich bereits eine mehr oder weniger grosse Masse von Knochengewebe neugebildet, welches theils eine Verdichtung, theils eine Verdickung des Knochens bedingt. Ist der Knochen in seiner ganzen Dicke der Nekrose verfallen, so kann es sich natürlich, abgesehen von den Knochenenden, nur um eine periostale Knochen-

Fig. 115.

Fig. 115. Seit 15 Jahren bestehende Nekrose im unteren Theile der Diaphyse des Oberschenkels. *a* Sequester. *b c* Ränder der Oeffnung im verdickten Knochen. Spirituspräparat, um $^1/_5$ verkleinert.

Fig. 116.

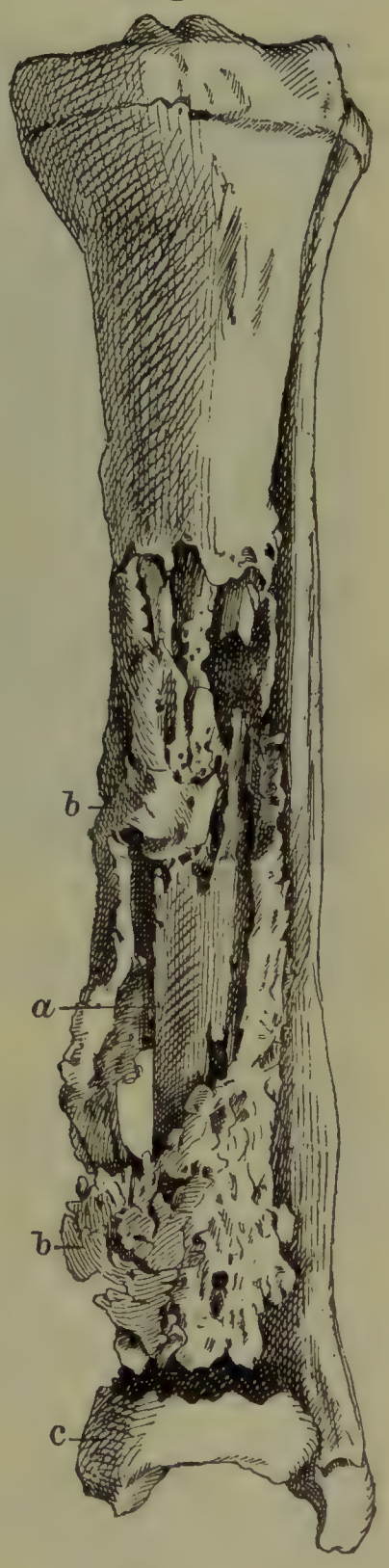

Fig. 116. Nekrose des unteren Theils der linken Tibia und periostale Knochenwucherungen nach acuter Osteomyelitis. *a* Sequester. *b* Periostale Knochenlade. *c* Abgelöste Epiphyse. Um $^2/_5$ verkleinert.

neubildung handeln, welche den Sequester allseitig umgiebt und um denselben eine als **Knochenlade** (Fig. 116 *b*) bezeichnete feste Hülle bildet, welche die noch erhaltenen Theile des Knochens unter einander verbindet. Bei partieller Nekrose findet eine Knochenneubildung sowohl im Periost als auch im Innern des Knochens statt und bleibt nur an jenen Stellen aus, an denen der in der Abscessmembran gebildete Eiter nach aussen abfliesst.

Kleine Sequester können im Laufe von Wochen und Monaten resorbirt werden. Grosse Sequester unterhalten Monate und Jahre lang (Fig. 115 und Fig. 116) einen Entzündungszustand und müssen durch

Fig. 117. Osteomyelitis tibiae septica (Staphylokokken) von 4 Wochen (Alk. Pikrins. Häm. Eos.). *a* Gemischtes Knochenmark. *b* Eiterherd. *c* Wucherndes Knochenmark mit Fibroblasten. *d* Fibröses Knochenmark. *e* e_1 Ostoklasten. *f* Osteoblasten. *g* Knochenbalken. Vergr. 100.

Kunsthülfe entfernt werden. Zuweilen kann dies von jenen Defecten aus geschehen, welche sich am Orte des Eiterabflusses erhalten; häufiger muss ein Theil der Knochenlade ausgemeisselt werden. Nach Entfernung des Sequesters schliesst sich die Wunde durch Granulations- und Narbenbildung, sowie durch erneute regenerative Wucherung des Periostes und des Markes. Nach Ablauf des Processes ist der Knochen mit Osteophyten besetzt, unregelmässig gestaltet und im Innern theils sklerotisch, theils osteoporotisch. Im Laufe der Zeit wird durch Apposition und Resorption der Zustand der Norm mehr und mehr wieder genähert, doch können selbst bei partiellen Nekrosen Jahre vergehen, bis die spongiöse Substanz wieder ganz normal aussieht, die ursprüngliche Höhle ganz geschwunden ist; die periostalen Verdickungen, sowie die Veränderungen in der Spongiosa und der Corticalis werden meist wohl nie ganz ausgeglichen.

Leichte Formen der Osteomyelitis und Periostitis, welche theils durch wenig virulente Eiterkokken, theils durch Variolagift, Typhusbacillen, Recurrensspirillen, Tripperkokken, theils auch durch andere nicht näher gekannte Infectionen und Intoxicationen verursacht werden, können lediglich durch kleine Nekrosen und Entzündungsherde im Knochenmark, welche keine Knochennekrose verursachen, charakterisirt sein, sodann auch durch periostale Schwellungen (Tripperkokken, Staphylokokken), die vorübergehen, ohne bleibende Veränderungen zu hinterlassen. Ollier, Schlange, Riedinger, Roser und Andere haben solche leichte Entzündungsformen mit Anhäufung eines albuminösen, transparenten, fadenziehenden, synoviaähnlichen Exsudates als Periostitis albuminosa bezeichnet. Bei etwas schwereren und länger dauernden Entzündungen können sich im Knochen theils Resorptions-, theils auch Knochenneubildungsvorgänge anschliessen, die zur Rareficirung oder zu leichter Sklerose oder zu Hyperostose und Osteophytenbildung führen.

§ 43. Wird ein Knochen durch ein **Trauma** gequetscht oder gebrochen oder zerrissen oder sonst in irgend einer Weise verletzt, so stellen sich, wie bereits in § 40 angegeben, Blutungen sowie Entzündungen ein, welche bald vorübergehen, während die Verletzung durch regenerative Wucherung des Periosts und des Knochenmarks zur Heilung gelangt.

Ist mit einer **traumatischen Knochenverletzung**, z. B. einer Fractur, gleichzeitig eine perforirende Hautwunde entstanden (complicirte Fractur), durch welche der Knochen der Aussenwelt zugänglich wird, und findet zu irgend einer Zeit eine **Verunreinigung der Wunde durch pathogene Mikroorganismen** statt, so stellen sich heftigere **Entzündungen** ein, durch welche der Heilungsverlauf vollkommen abgeändert wird.

In den günstig verlaufenden Fällen bilden sich in der Wunde mehr oder weniger **eitersecernirende Granulationen**, welche die freiliegenden Knochen bedecken und sich zwischen die Bruchenden schieben. Nach einiger Zeit wird alsdann in der periostalen Granulationswucherung Knochen gebildet, und es kann Heilung ohne Nekrose erfolgen. Häufiger führt indessen die Verunreinigung zu **Eiterung**, und überall, wo grössere Eiterherde sich bilden, geht das Gewebe verloren, und es pflegen danach kleinere oder grössere Theile des Knochens abzusterben.

Unter Umständen vereitert ein grosser Theil des Knochenmarkes des gebrochenen Knochens, und auch das Periost geht in mehr oder minder grosser Ausdehnung verloren. Vom Knochen kann die Eiterung auch auf das benachbarte Gelenk, das intermusculäre Bindegewebe u. s. w. übergreifen. Durch diese Complicationen schliesst sich der Verlauf mehr und mehr demjenigen der hämatogenen eiterigen Periostitis und Osteomyelitis an, führt also zur Bildung von Knochensequestern, welche nur durch langdauernde Resorptionsprocesse gelöst und aus dem Körper entfernt werden können. Die Callusbildung tritt vornehmlich an dem an das nekrotische Knochenstück angrenzenden Periost auf.

Ein solcher Verlauf kommt namentlich bei Verletzungen durch Geschosse vor, welche eine offene Wunde und starke Zersplitterung des Knochens herbeizuführen pflegen. Er kann sich indessen auch an

Amputationsstümpfen einstellen, wenn Amputationswunden durch bakteritische Infection in Entzündung gerathen.

Nicht selten **gelangen Entzündungserreger von aussen in das Periost und den Knochen**, ohne dass damit Traumen verbunden sind. Es geschieht dies namentlich dann, wenn die an den Knochen angrenzenden Theile sich in entzündetem Zustande befinden, doch kann der Entzündungserreger auch in den Knochen gelangen, ohne die unmittelbar angrenzenden Theile zuvor in Entzündung zu versetzen. So können z. B. eiternde Geschwüre der Kopfhaut oder der Nasenschleimhaut, Entzündungen des Zahnfleisches, Eiterungen im Beckenzellgewebe u. s. w. auf das Periost und das Knochenmark der angrenzenden Knochen übergreifen und hier Eiterung, Caries und Nekrose verursachen. An Fingern, deren Haut verletzt und verunreinigt wird, kann sich eine periostale Entzündung, ein **Panaritium periostale**, einstellen u. s. w.

Literatur über Osteomyelitis und Periostitis.

***Chiari**, Osteomyelitis variolosa, Beitr. v. Ziegler XIII 1893.*
***Colzi**, Sulla etiologia dell' osteomielite acuta, Firenze 1890.*
***Dmochowski** u. **Janowski**, Wirkung d. Typhusbacillus, B. v. Ziegler XVII 1895.*
***Finger**, Die Blennorrhöe der Sexualorgane, Wien 1896.*
***Fischer** u. **Levy**, Bakteriol. Befunde bei Osteomyelitis u. Periostitis, Z. f. Chir. 36. Bd. 1893.*
***Fröhner**, Acute Osteomyelitis d. kurzen u. platten Knochen, Beitr. v. Bruns V 1889.*
***Funke**, Acute Osteomyelitis (660 Fälle), Z. f. Heilk. XVI 1895.*
***Gangolphe**, Maladies infectieuses et parasitaires des os, Paris 1893.*
***Garrè**, Seltene Erscheinungsformen d. acuten infectiösen Osteomyelitis, Festschr. f. Kocher, Wiesbaden 1891; Besond. Formen d. acuten infectiösen Osteomyelitis, Beitr. v. Bruns X 1893.*
***Haaga**, Beitr. z. Statistik d. acuten spontanen Osteomyelitis, Beitr. v. Bruns V 1889.*
***Jaboulay**, Le microbe de l'ostéomyélite aiguë, Thèse de Lyon 1885.*
***Jordan**, Die acute Osteomyelitis, Beitr. v. Bruns X 1893.*
***Ivanoff**, De l'ostéomyélite subaiguë ou insidieuse pendant la croissance, Thèse de Paris 1885.*
***Klebs**, Beitr. z. patholog. Anat. d. Schusswunden, Leipzig 1882.*
***Klemm**, Knochenerkrankungen im Typhus, Arch. f. klin. Chir. 46. Bd. 1893.*
***Kocher**, D. Zeitschr. f. Chir. XI 1879.*
***Kraske**, Aetiologie u. Pathogenese d. acuten Osteomyelitis, Langenb. Arch. XXXIV 1892.*
***Lannelongue** et **Achard**, Ét. exp. des ostéomyélites, Ann. de l'Inst. Pasteur V 1891.*
***Mallory**, Osteomyelitis variolosa, Z. f. Heilk. XV 1894.*
***Marwedel**, Veränd. d. Knochenmarkszellen b. Entzünd., Beitr. v. Ziegler XXII 1897.*
***Ogston**, Journ. of Anat. and Phys. XVII 1882.*
***Riedinger**, Periostitis albuminosa, Festschr. f. v. Kölliker 1887.*
***Rosenbach**, Mikroorganismen bei den Wundinfectionskrankheiten, Wiesbaden 1884.*
***Roser**, Periostitis albuminosa, Ctlbl. f. Chir. 1887.*
***Singer**, Aetiologie u. Klin. d. acuten Gelenkrheumatismus, Wien 1893.*
***Ullmann**, Beitr. z. Lehre v. d. Osteomyelitis acuta, Wien 1893.*
***Vollert**, Ueber die sog. Periostitis albuminosa, Samml. klin. Vortr. No. 351, 1890.*
***Witzel**, Die Gelenk- u. Knochenentzündungen b. acut. infectiösen Erkrankungen, Bonn 1890.*

§ 44. Die **chronischen Knochenentzündungen** sind, wenn man von den tuberkulösen, syphilitischen, leprösen und aktinomykotischen Formen absieht, grösstentheils Folgezustände acuter Entzündungen, durch welche Bedingungen gesetzt werden, die einen länger dauernden Reizzustand schaffen. Es gilt dies zunächst für alle hämatogenen, traumatischen und fortgeleiteten Entzündungen, welche zu Knochennekrose führen. Die der chronischen Entzündung des Periostes und des Knochenmarkes zukommenden Veränderungen ergeben sich aus dem bereits Mitgetheilten. Am Orte der Nekrose bilden

sich eitersecernirende Granulationen, welche den central oder peripher gelegenen Sequester umschliessen. Von dieser als Kloake bezeichneten Höhle aus gehen mit Granulationen bekleidete Fistelgänge nach aussen, welche dem Eiter den Abfluss ermöglichen. In dem übrigen Knochen wechseln Resorptions- und Appositionsvorgänge mit einander ab und führen theils zu **Osteoporose**, theils zu **Hyperostose** des Knochens.

Eine besondere Erwähnung verdient noch die **Phosphornekrose**, eine Affection, welche bei Arbeitern in Phosphorzündholzfabriken vorkommt und fast ausschliesslich an den Kieferknochen (Fig. 118), sehr selten an anderen Knochen des Gesichts auftritt. Sie ist ein Effect des in den Mund gelangenden gelben Phosphors. Zum Zustandekommen der destructiven örtlichen Wirkung auf den Kieferknochen ist die Verletzung des Zahnfleisches oder die Zerstörung eines Zahnes, welche dem Mundspeichel und damit auch pathogenen Mikroorganismen den Zutritt gestattet, nothwendige Voraussetzung (Kocher). Zunächst pflegt sich eine leichte Entzündung des Periosts einzustellen, in Folge

Fig. 118.

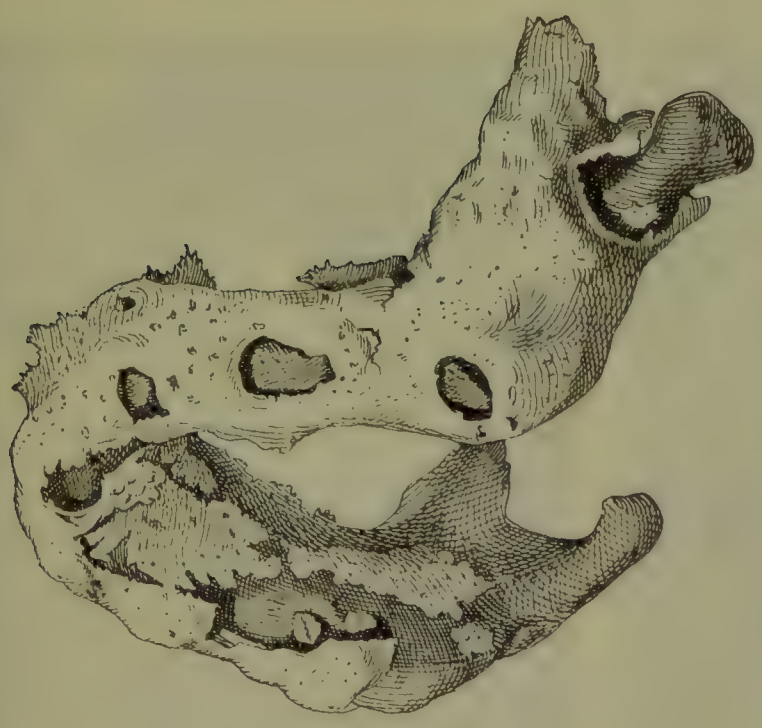

Fig. 118. Phosphornekrose des Unterkiefers (nach v. Schulthess-Rechberg). Der nekrotische Kiefer ist von einer neuen Knochenlade umschlossen.

Fig. 119.

Fig. 119. Periostale Hyperostose der Tibia im Grunde eines Ulcus chronicum cruris. Um $^1/_3$ verkleinert.

deren das Periost und das Knochenmark wuchern und neuen Knochen produciren, so dass die Kieferknochen sich verdicken und sklerotisch werden. Später stellt sich im Periost, zuweilen auch im Knochenmark Eiterung ein, worauf kleinere oder grössere Stücke des Kieferknochens nekrotisch werden und sich mit der Zeit exfoliiren. Unter Umständen kann der ganze Unterkiefer verloren gehen. Bleiben die Patienten den Phosphordämpfen ausgesetzt, so kann auch die um die Nekrose sich bildende Knochenlade wieder nekrotisch werden.

Zuweilen stellt sich schon von Anbeginn an eine acute Periostitis ein, welche sofort, also ohne dass ossificatorische Processe auftreten, zu Eiterung und Knochennekrose führt.

Chronische Entzündungen kommen alsdann **durch Uebergreifen chronischer Entzündungen der Nachbarschaft auf den Knochen** zu Stande, so z. B. bei chronischen Unterschenkelgeschwüren (Fig. 119). Hier führt der Entzündungsprocess zu **schwieligen Verdickungen des Periostes**, unter denen der Knochen theils **Usuren**, theils **Osteophyten** und **diffuse Hyperostose** zeigen kann, welche unter Umständen eine ganz bedeutende Mächtigkeit erlangen (Fig. 119).

Literatur über Phosphornekrose.

Bibra u. Geist, *Die Krankh. d. Arbeiter in Phosphorzündholzfabriken, 1847.*
Geist, *Die Regeneration des Unterkiefers, Erlangen 1852.*
Häckel, *Die Phosphornekrose, Langenbeck's Arch. 39. Bd. 1890.*
Hervieux, *Rech. s. l. mal. d. ouvriers empl. à la fabric. d. alumettes, Paris 1846.*
Jost, *Phosphornekrose, Beitr. v. Bruns XII 1894.*
Kleinmann, *Die Phosphornekrose, Leipzig 1893.*
Kocher, *Zur Kenntniss der Phosphornekrose, Biel 1894.*
Riedel, *Phosphornekrose, Langenbeck's Arch. 53. Bd. 1896.*
v. Schulthess-Rechberg, *Ueber Phosphornekrose, I.-D. Zürich 1871.*
Trélat, *De la nécrose causée par le phosphore, Paris 1857.*
Wegner, *Der Einfluss des Phosphors auf den Organismus, Virch. Arch. 55. Bd. 1872.*

§ 45. Von **chronischen Knochenentzündungen**, deren ganzer Verlauf ein schleichender ist, lassen sich (von den bei Gicht auftretenden Veränderungen abgesehen, vergl. § 66) nach den dabei auftretenden Veränderungen zwei Gruppen aufstellen, von denen man die eine als Ostitis hypertrophicans, die andere als Ostitis deformans bezeichnen kann. Beide sind Knochenerkrankungen, deren Aetiologie noch vollkommen dunkel ist.

Die **Ostitis hypertrophicans** tritt in typischer Form bei jenen eigenartigen krankhaften Processen auf, welche in neuester Zeit als Akromegalie (Marie), Pachyakrie (v. Recklinghausen) und Ostéoarthropathie hypertrophiante (Marie) beschrieben worden sind und in jüngeren und mittleren Lebensjahren Veränderungen setzen, welche wesentlich durch eine Vergrösserung der Endtheile der Extremitäten und der Gesichtstheile des Kopfes, oft auch verbunden mit Deformitäten der Wirbelsäule, charakterisirt sind (vergl. § 81 des allgemeinen Theils, wo auch die Literatur angegeben ist). Nach anatomischen Untersuchungen von Arnold, Marie, Thomson und Anderen ist die Massenzunahme der genannten Theile zu einem grossen Theil verursacht durch eine Hyperostose des Knochens (Fig. 120), bei welcher sich periostale Osteophyten in Form knolliger und spitziger Excrescenzen den Knochen auflagern und deren Oberfläche verunstalten. Ihre Entwicklung, die auf eine chronische Reizung des Periostes,

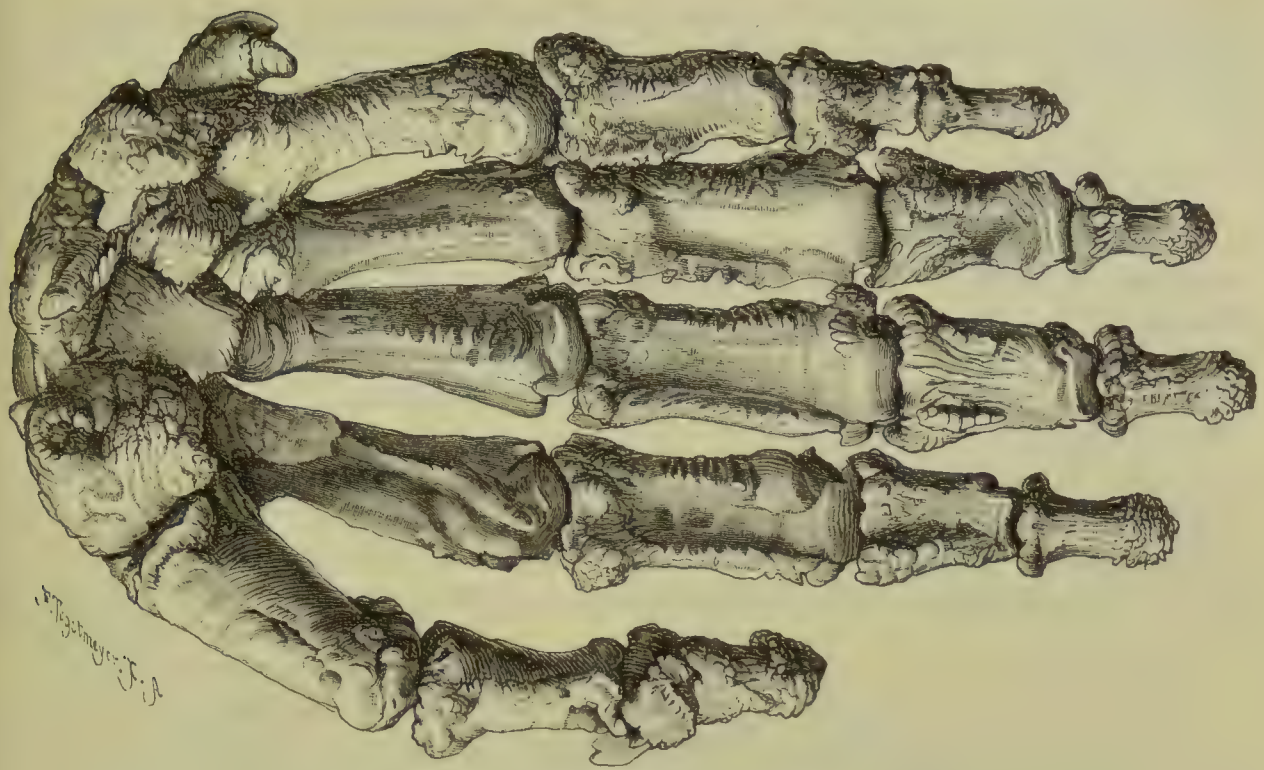

Fig. 120. Handskelet mit Hyperostose der Knochen von einem Falle von Akromegalie (nach ARNOLD).

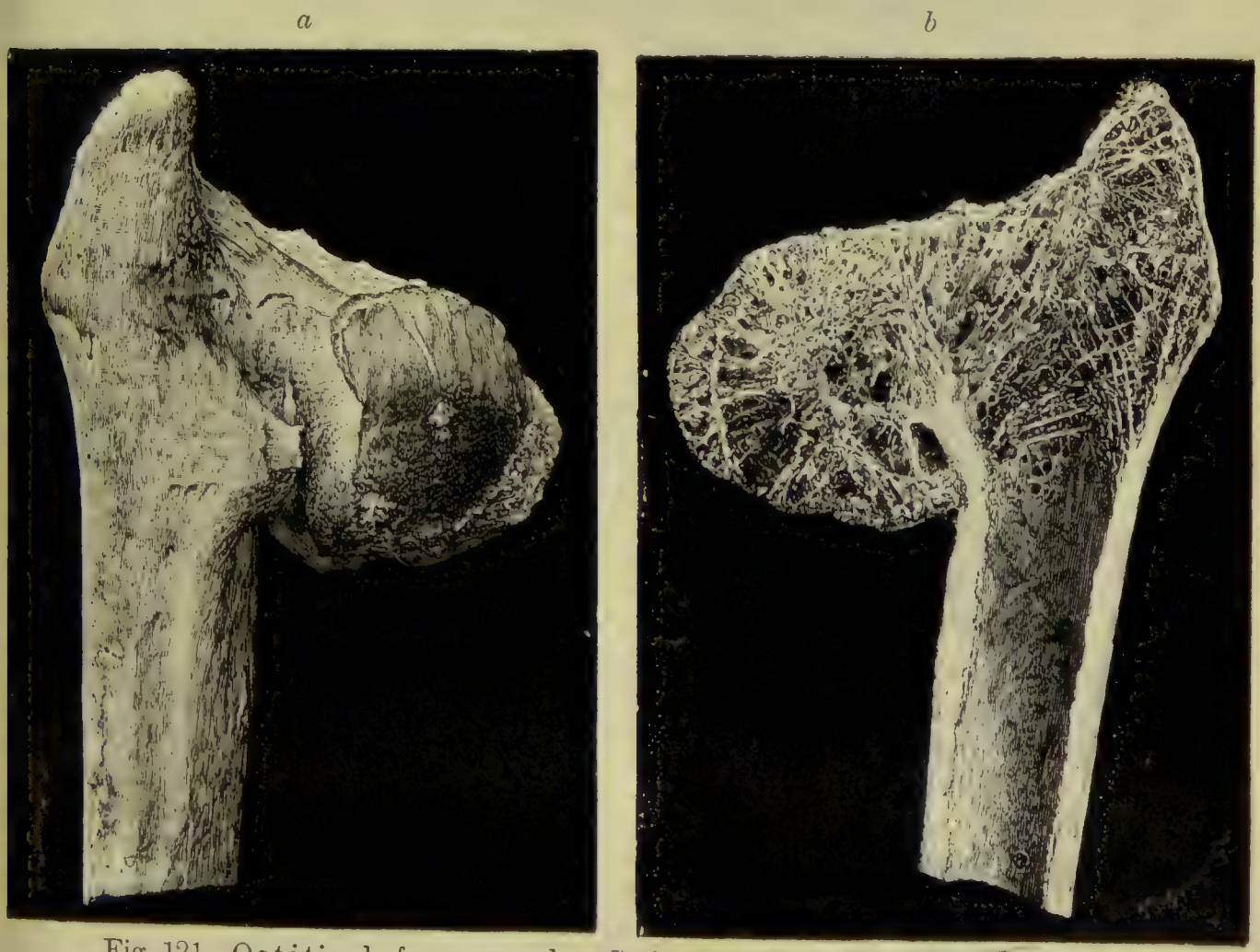

Fig. 121. Ostitis deformans des Schenkelkopfes-und des Schenkelhalses, *a* von aussen, *b* im Durchschnitt. $^4/_5$ der nat. Gr.

event. auch des Knochenmarkes zurückzuführen ist, beschränkt sich nicht nur auf die Spitzentheile der Extremitäten, kann sich vielmehr auf einen grossen Theil des Skeletes verbreiten und z. B. auch an den Oberschenkeln und dem Becken zur Bildung zahlreicher Osteophyten führen.

Die **Ostitis deformans** ist eine dem höheren Alter zukommende Erkrankung des Knochensystems, welche wesentlich durch eine Combination ausgebreiteter Resorptions- und Appositionsvorgänge gekennzeichnet ist und sowohl auf einzelne Knochen oder Knochengruppen, z. B. einen Femur (Fig. 121 *a, b*), die Schädelknochen, die Wirbelsäule (Fig. 122) beschränkt, als auch über einen grossen Theil des Skeletes verbreitet auftreten kann.

Der Knochenschwund kann sowohl die Spongiosa als auch die Corticalis der Knochen betreffen und verursacht an letzterer eine Osteoporose, welche die Festigkeit des Knochens bedeutend herabsetzt. Im Gebiete des spongiösen Knochens können die Knochenbälkchen ganz schwinden und durch ein fetthaltiges oder gallertiges oder auch fibröses, zellarmes (Osteomyelitis fibrosa) Gewebe ersetzt werden, in dem sich zuweilen durch Gewebsverflüssigung Cysten bilden.

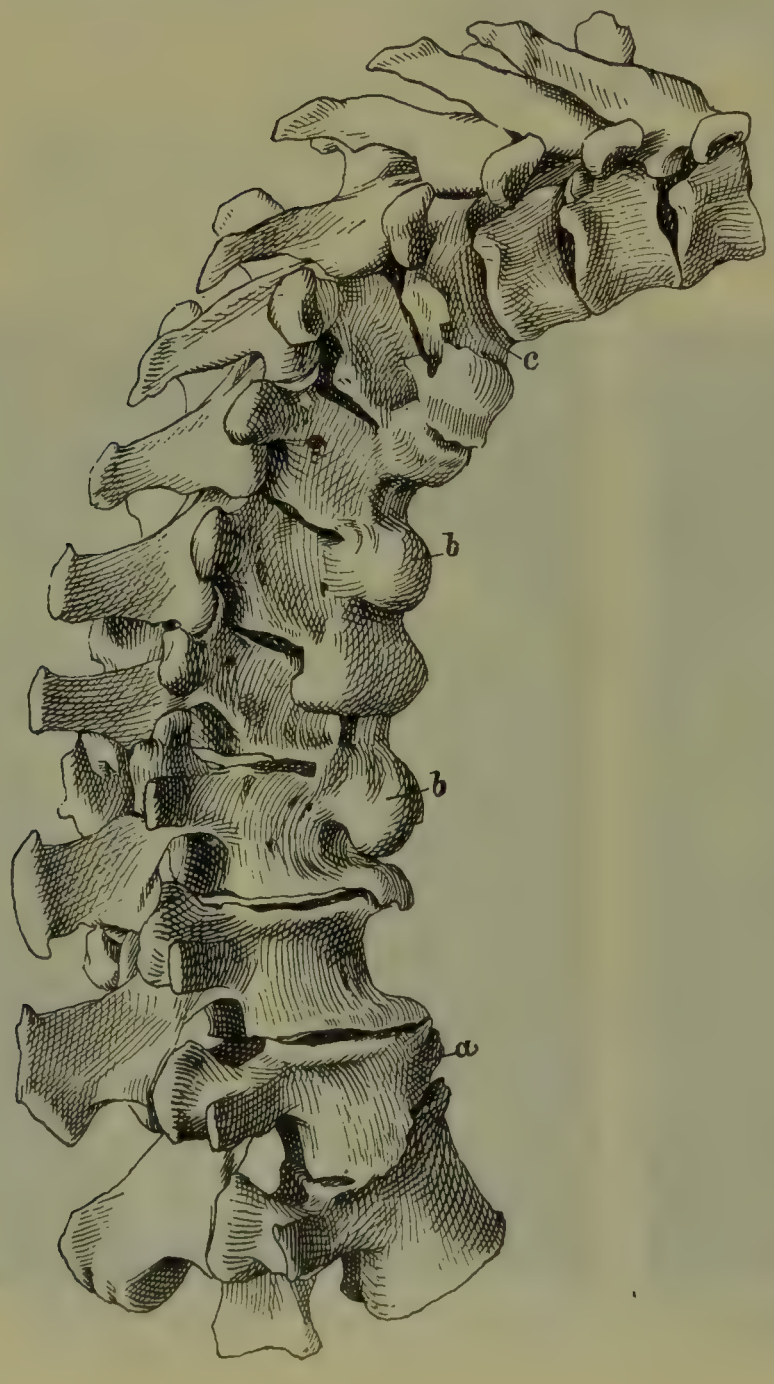

Fig. 122. Spondylitis deformans. *a* Lendenwirbelkörper, dessen Höhe vorn bedeutend erniedrigt ist. *b* Knotige Knochenwucherungen, welche benachbarte Wirbelkörper unter einander verbinden. *c* Zusammengesunkener Körper eines Brustwirbels. Um die Hälfte verkleinert.

Die Knochenapposition kann sowohl vom Mark als vom Periost aus erfolgen und bedingt im ersteren Falle Verdichtung der Spongiosa und partielle Verknöcherung der Markräume, im letzteren dagegen Verdickungen der Knochen (Fig. 121 *a b* und Fig. 122 *b*), welche oft sehr bedeutend werden und namentlich am Schädel zu einer schon während des Lebens erkennbaren Massenzunahme führen. Durch die Combination der Resorptions- und der Appositionsvorgänge wird

die charakteristische Architektur des Knochens stets sehr bedeutend gestört (Fig. 121 *b*). An dem verdickten Schädeldach kann die Gliederung des Knochens in eine innere und äussere Tafel und in eine Diploë ganz verloren gehen.

Tritt bei der Ostitis deformans stellenweise in Folge gesteigerter Resorption eine Schwäche des Knochens ein, so kann es zu Ausbiegungen oder sogar zu Knickungen des Knochens kommen, und es treten diese beiden Erscheinungen namentlich an den grossen Röhrenknochen auf. So kann z. B. ein Humerus oder eine Tibia sich ausbiegen kann ferner der Schenkelhals seine Lage ändern und unter der Last des Körpers mehr eine horizontale Stellung einnehmen.

Bei starker Nachgiebigkeit des Knochengewebes können die Knochen auch zusammensinken, und es kommt dies namentlich an der Wirbelsäule (Fig. 122 *a c*) vor, an der einzelne Wirbel durch dieses Zusammensinken die Form eines Keils annehmen können, so dass die Wirbelsäule dadurch eine mehr oder minder starke, meist kyphotische Biegung enthält.

Die Ostitis deformans ist ein Process, der nach den anatomischen Vorgängen zum Theil der Arthritis deformans (s. diese) gleichzustellen ist und sich von derselben wesentlich nur durch die Localisation der Resorptions- und Appositionsvorgänge unterscheidet. Ein anderer Theil der Fälle gehört dagegen der Osteomalacie an, und zwar namentlich jenen Formen, bei welchen es im Anschluss an Verbiegungen und Knickungen der Knochen zu einer pathologischen Neubildung von Knochengewebe kommt (vergl. § 38, Fig. 98 S. 125).

Literatur über Ostitis deformans.

Lunn, *Four Cases of Ostitis deformans, Clinical Soc. Transact. XVIII 1885.*
Moizard et Bourges, *Ostéite déformante, Arch. de méd. exp. IV 1892.*
Paget, *On a Form of chronic Inflammation of Bones, Med.-chir. Trans. LX 1877 und LXV 1882.*
Pitts *and* ***Shattock,*** *Non calcifying plastic ostitis (Chronische Entzündung der Tibia mit Bildung kalklosen Knochens), Trans. of the path. Soc. of London XLVIII 1897.*
v. Recklinghausen, *Die fibröse oder deformirende Ostitis, die Osteomalacie und die osteoplastische Carcinose, Festschr. d. Assistenten f. Virchow, Berlin 1891.*
Richard, *Contribution à l'ét. de la maladie osseuse de Paget, Paris 1887.*
Stilling, *Ueber Ostitis deformans, Virch. Arch. 119. Bd. 1890.*
Ziegler, *Subchondrale Veränd. d. Knochen b. Arthritis deformans, Virch. Arch. 70. Bd. 1877; Ueber Proliferation, Metaplasie u. Resorption d. Knochengew., ib. 73. Bd. 1878.*

5. Tuberkulose, Syphilis, Lepra, Aktinomykose und Rotz der Knochen.

§ 46. Die **Tuberkulose des Knochensystemes** kann sowohl im Knochenmark als im Periost oder auch in irgend einem Gelenke oder einer Synarthrose beginnen und ist die häufigste chronische Knochenerkrankung.

Am häufigsten tritt sie bei jüngeren Individuen auf, kann indessen auch noch im hohen Alter sich einstellen. In den meisten Fällen dürfte die Infection auf dem Blutwege erfolgen, doch sind auch Fälle denkbar, in welchen die Bacillen durch die Lymphbahnen dem Knochensystem zugeführt werden oder aus benachbarten Herden in den Knochen hineingerathen.

Der **Beginn der Tuberkulose** ist durch die Bildung eines grauen oder graurothen Granulationsherdes, zuweilen wohl auch mehrerer Herde gegeben, welche anatomisch durch graue und gelbe Tuberkel (Fig. 123 *f*) gekennzeichnet sind. Sitzt der **primäre tuberkulöse Herd im Innern eines Knochens,** z. B. in einem Wirbelkörper oder in einem Fusswurzelknochen oder in der Diaphyse oder Epiphyse eines grossen Röhrenknochens, und liegt er dabei central und entfernt von einem Gelenk, so können sich die weiteren Veränderungen eine Zeit lang ohne Betheiligung des Periostes und der Gelenke abspielen.

Am Orte des tuberkulösen Granulationsherdes stellt sich stets eine lacunäre Knochenresorption (Fig. 123 *d*) ein, während der tuberkulöse Entzündungsherd früher oder später in seinen centralen Theilen der Verkäsung verfällt. Sind in dieser Zeit die Knochenbälkchen noch nicht zerstört, so werden sie im Verkäsungsbezirke nekrotisch.

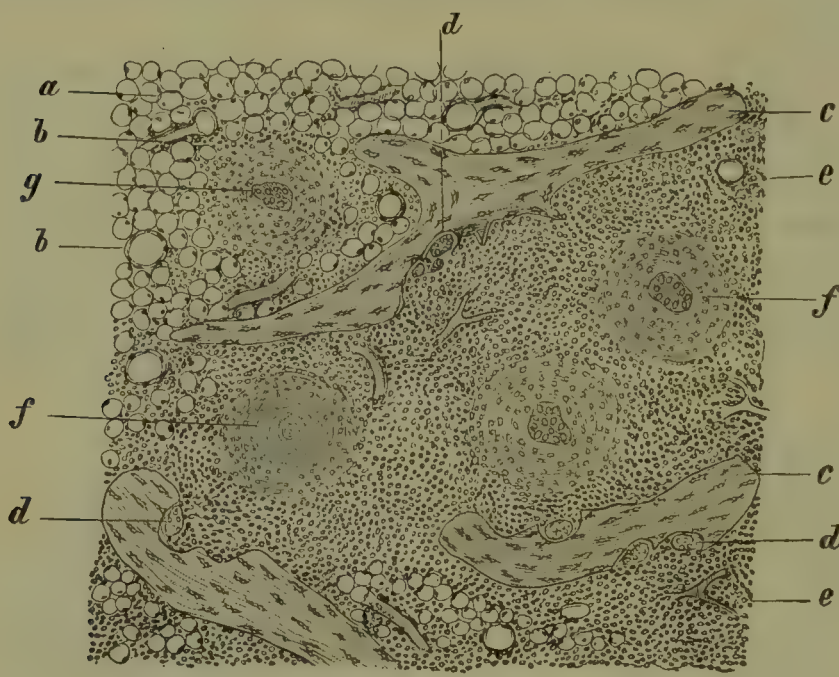

Fig. 123. Fungöse Granulation mit Tuberkeln aus der Spongiosa des Calcaneus (M. Fl. Pikrins. Häm.). *a* Fetthaltiges Knochenmark. *b* Blutgefässe. *c* Knochenbalken. *d* Ostoklasten. *e* Granulationsgewebe. *f* Tuberkel innerhalb des Granulationsgewebes. *g* Isolirter Tuberkel. Vergr. 60.

Der einmal entstandene Herd vergrössert sich durch peripheres Randwachsthum, sowie durch Auftreten neuer tuberkulöser Herde in der Nachbarschaft. Je rascher dies geschieht, desto eher werden sich grössere käsige Herde entwickeln, welche zahlreichere nekrotische Knochenbälkchen einschliessen. Bei langsamem Wachsthum können die Knochenbälkchen im Granulationsherde ganz resorbirt werden.

Hat der Process eine gewisse Höhe erreicht, so findet man im Knochengewebe rundliche oder längliche, von einem grauen oder grauröthlichen Granulationssaum umgebene **käsige Herde** von Erbsen- bis Haselnussgrösse, welche cariöse und nekrotische Knochenbälkchen einschliessen oder aber grössere, meist länglich gestaltete, von verkästem Granulationsgewebe durchwachsene **nekrotische Knochenstücke** enthalten, welche durch einen grauen, tuberkelhaltigen Granulationssaum von der Umgebung sequestrirt sind. In noch späteren Stadien sind die Herde der ersteren Art häufig erweicht und verflüssigt, die Knochenbälkchen grösstentheils zerstört, so dass sich eine von Granulationen umsäumte, käsigen Eiter und Knochentrümmer enthaltende Höhle oder **Caverne** (Fig. 124 *h*, Fig. 125 *a* u. Fig. 127 *a*) gebildet hat. In grösseren

Herden ist das nekrotische Knochenstück zum mehr oder weniger vollkommen gelösten **Sequester** (Fig. 124 *f*) geworden, welcher von käsig-eiterigen Massen umspült wird und in einer Höhle oder **Kloake** liegt, welche vom Granulationsgewebe (*e*) umschlossen ist.

Die erwähnten Herde treten einzeln oder wenigstens nur in geringer Zahl auf. Nur selten bilden sich rasch hinter einander oder zu

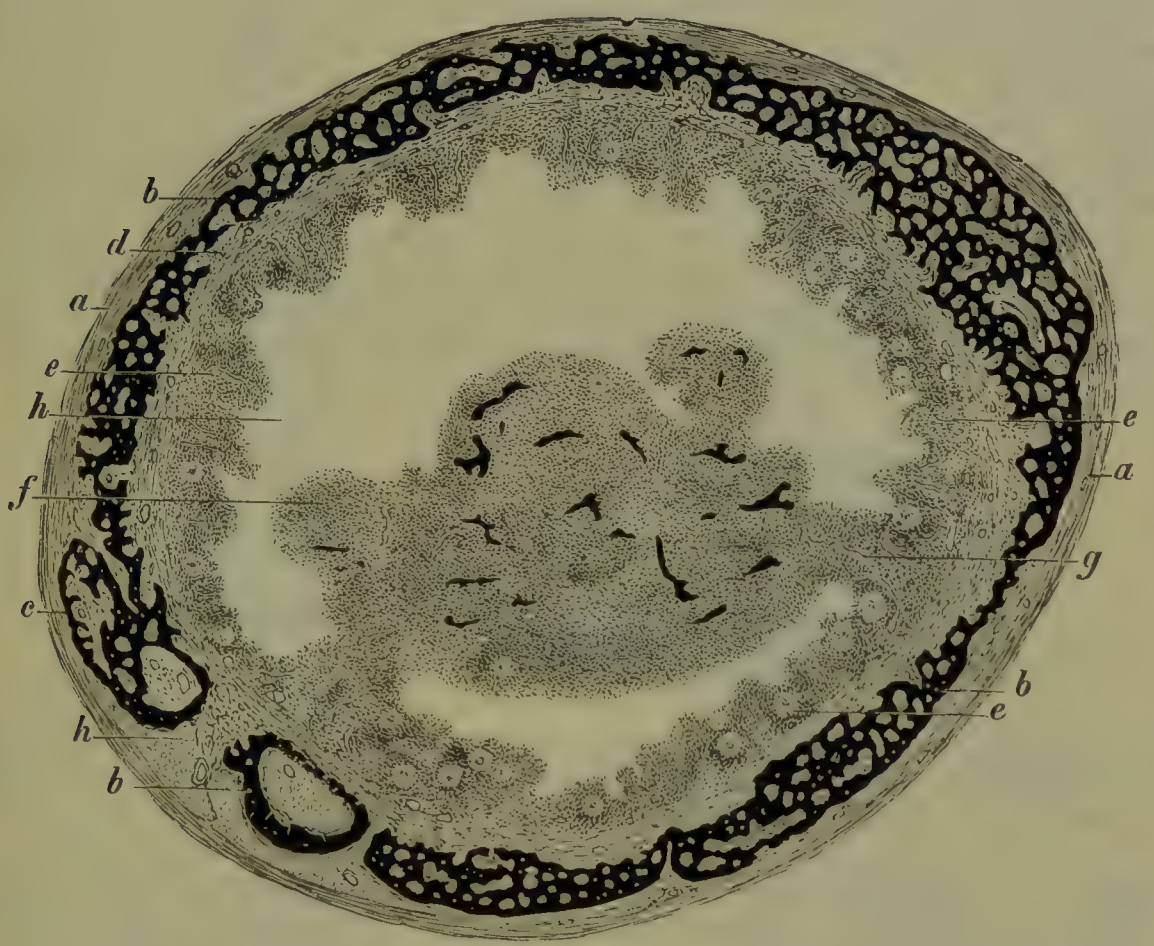

Fig. 124. Centrale Knochentuberkulose in vorgeschrittenem Stadium. Durchschnitt durch den unteren Theil der Diaphyse der Tibia (Alk. Pikrins. Häm. Karm.). *a* Periost. *b* Rareficirte Corticalis. *c* Periostale Knochenauflagerung. *d* Fibröses Gewebe an der Innenfläche der Corticalis. *e* Tuberkelhaltiges Granulationsgewebe. *f* Von Granulationen durchwachsener Sequester mit spärlichen Knochenbälkchen. *g* Verbindung der Granulationen mit dem Sequester. *h* Mit Eiter und Käsemassen gefüllt gewesene Caverne. Vergr. 4.

nämlicher Zeit mehrere Herde, welche sich in langen Röhrenknochen über einen grösseren Theil des Markgebietes verbreiten. Es sind dies Formen, bei welchen die Entzündungsherde sehr rasch einen käsig-eiterigen Zerfall eingehen, so dass sich keine eigentlichen Granulationsherde bilden.

Wie gross in den einzelnen Fällen der Herd wird und welchen Verlauf er nimmt, hängt von Bedingungen ab, welche zu übersehen unsere heutigen Kenntnisse nicht hinreichen. Kleinste Herde können wohl zweifellos heilen, wobei die nekrotischen Massen verflüssigt und resorbirt und durch Bindegewebe oder Mark- und Knochengewebe wieder ersetzt werden. Grosse Herde machen in ihrem Fortschreiten sichtliche Stillstände, und die Cavernen (Fig. 124 *h*) werden von einer Gewebslage, welche aus dichtem Bindegewebe (*d*) und tuberkelhaltigem

Granulationsgewebe (*e*) besteht, gegen das übrige Markgewebe abgeschlossen.

Enthält ein Knochen einen tuberkulösen Herd, so fehlen Wucherungsvorgänge in der Umgebung desselben niemals ganz. Bei grösseren, lange bestehenden Herden erstrecken sich dieselben zuweilen über ein grosses Gebiet des Knochens und führen theils zu ausgebreiteter Knochenresorption, theils zu Knochenapposition. Findet im Innern eine fortgesetzte Resorption statt, während vom Periost aus neuer Knochen angelagert wird, so können jene in § 41 beschriebenen (Fig. 113 S. 140) Auftreibungen sich entwickeln, bei denen ein ganzer Knochen an Umfang gewinnt, während zugleich die Markhöhle sich ausweitet. Ist die innere Resorption nur eine beschränkte (Fig. 125 *a* und Fig. 127), findet aber gleichwohl eine äussere Apposition statt, so kann sich der Knochen durch eine Auflagerung zahlreicher Lamellen (Fig. 125 *b*), die unter einander durch Querbalken verbunden sind, verdicken und dadurch an Masse gewinnen (Fig. 126). Treten in einem Knochen tuberkulöse Herde mehrfach auf, so ent-

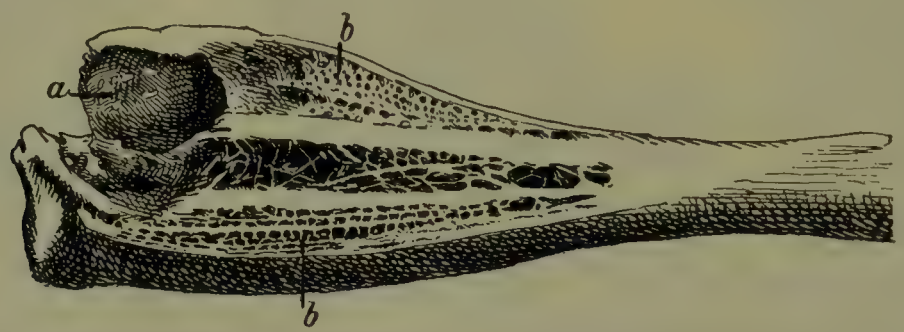

Fig. 125. Periostale Knochenauflagerung auf der unteren Hälfte des rechten Humerus eines Kindes bei chronischer myelogener Tuberkulose. *a* Caverne. *b* Lamellös geschichtete Knochenauflagerungen. Natürl. Grösse.

stehen oft starke Verunstaltungen der Knochen, indem die im Innern liegenden Höhlen von hyperplasirtem, aber an manchen Stellen durchbrochenem Knochengewebe umgeben werden (Fig. 126, 127 und 128), welches sich theils aus dem wuchernden Periost, theils aus wucherndem Knochenmark gebildet hat. Der verdickte Knochen zeigt bald eine poröse und spongiöse, bald auch eine sklerotische (Fig. 127) Beschaffenheit.

Das **Periost** kann sowohl primär als auch secundär vom Knochen oder einem benachbarten Gelenke oder einer Synarthrose aus inficirt werden. Der Verlauf der danach sich einstellenden **tuberkulösen Periostitis** gestaltet sich etwas verschieden, je nachdem der Process rein local bleibt oder sich über grössere Gebiete der Knochenoberfläche verbreitet. Im ersteren Falle bilden sich mehr oder weniger scharf abgegrenzte tuberkelhaltige Granulationsherde, in deren Umgebung der Knochen resorbirt wird. Der Effect ist eine **periphere Caries** (Fig. 129 *d e*). Ist die Periostitis secundär zu einer primären Knochen- oder Gelenkerkrankung hinzugetreten, so bestehen daneben auch die entsprechenden Veränderungen in der Tiefe, und es ist der periostale Herd oft in continuirlichem Zusammenhang mit dem in der Tiefe sitzenden.

Die periostalen tuberkulösen Herde pflegen früher oder später, falls sie nicht zur Abheilung gelangen, zu verkäsen und späterhin zu erweichen, und so bilden sich, ähnlich wie im Knochenmark, **käsige**,

von einem Granulationshof und verhärtetem Bindegewebe umgebene **Knoten** oder grössere abgesackte **kalte Abscesse** (Fig. 129 *f*), deren Membran aus Bindegewebe und tuberkelhaltigem Granulationsgewebe besteht, welches durch Absonderung von Eiterkörperchen und durch Abstossung der verkästen Granulationsbezirke für stete Zunahme des Inhalts sorgt.

Fig. 126.

Fig. 127.

Fig. 126. Hyperostose und Sklerose der Tibia, verursacht durch Tuberkulose. Aeussere Ansicht. $^1/_2$ der nat. Gr.

Fig. 127. Hyperostose und Sklerose der Tibia, verursacht durch Tuberkulose. Durchschnitt. $^1/_2$ der nat. Gr.

Vom Orte ihrer Entstehung können sich die Abscesse in benachbarte Theile vorschieben und so **Congestionsabscesse** bilden; oder sie brechen frühzeitig nach aussen oder auch in ein inneres Organ durch, worauf sich **Fistelgänge** bilden, in deren Umgebung das Gewebe sich verhärtet und mit tuberkulösen Granulationen bedeckt. Mitunter wuchern diese Granulationen so üppig, dass sie sich über die Fistelöffnungen in Form hutpilzähnlicher Bildungen erheben.

Während am Orte der tuberkulösen Knochenhautentzündung die Caries im Laufe der Zeit an Ausdehnung gewinnt, pflegt sich in der Nachbarschaft eine Wucherung des Periostes einzustellen, welche oft

zu nicht unerheblicher Knochenneubildung führt, doch kommen auch Fälle vor, in denen die Knochenneubildung sehr geringfügig ist oder auch fast ganz ausbleibt. Es gilt dies namentlich für die Schädelknochen.

In einzelnen Fällen tritt nach Infection des Periostes sehr rasch ein über einen grossen Theil des erkrankten Knochens sich erstreckender Knochenschwund ein, dem alsdann wieder eine periostale Knochenneubildung nachfolgen kann.

Fig. 128.

Fig. 129.

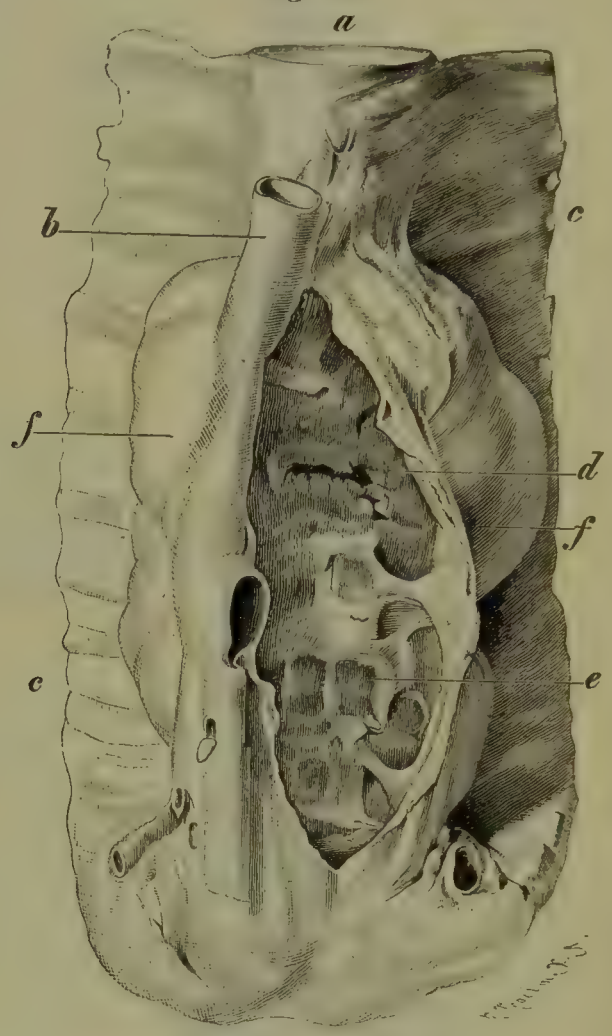

Fig. 128. Centrale Zerstörung und periostale Hyperostose der ersten Phalanx der grossen Zehe durch Tuberkulose (Spina ventosa). Nat. Grösse.

Fig. 129. Tuberkulose der Wirbelsäule. *a* Wirbelsäule. *b* Aorta. *c* Rippenkorb. *d* Durch Caries grossentheils zerstörter Wirbelkörper. *e* Oberflächlicher Defect in verschiedenen Wirbelkörpern. *f* Abscessmembran. $^1/_2$ der nat. Gr.

Der Schwund der Corticalis grosser Röhrenknochen, z. B. des Femur, kann dabei so weit gehen, dass dieselbe nur noch die Dicke eines Papiers (Fig. 130 *a*) besitzt und nur noch aus einer einzigen Lage Havers'scher Lamellensysteme besteht. Bildet sich danach wieder neuer Knochen, so bedeckt sich die Oberfläche mit Osteophyten (*b*), welche schliesslich eine ganz continuirliche Lage eines schwammigen, gefässreichen (*c*), nach aussen von den faserigen Theilen des Periostes (*d*) bedeckten Knochens bilden.

Bei allgemeiner Miliartuberkulose können Tuberkel auch im Knochensystem auftreten; doch ist über die Häufigkeit und über die Verbreitung derselben nichts Näheres bekannt.

Die **Tuberkulose der grossen Röhrenknochen** hat ihren Sitz mit Vorliebe an den spongiösen Endtheilen der Knochen (Fig. 125), während der Schaft der Knochen (Fig. 126 u. Fig. 127) seltener erkrankt, und auch die periostalen Processe sitzen am häufigsten an den Gelenkenden und deren Nachbarschaft. An den **kleinen Röhrenknochen** erkrankt häufig das ganze Knochenmark und das ganze Periost (Fig. 128), und ebenso greift auch bei den kurzen spongiösen Knochen der osteomyelitische Process sehr häufig auf das angrenzende Periost über. Es ist danach auch eine überaus häufige Erscheinung,

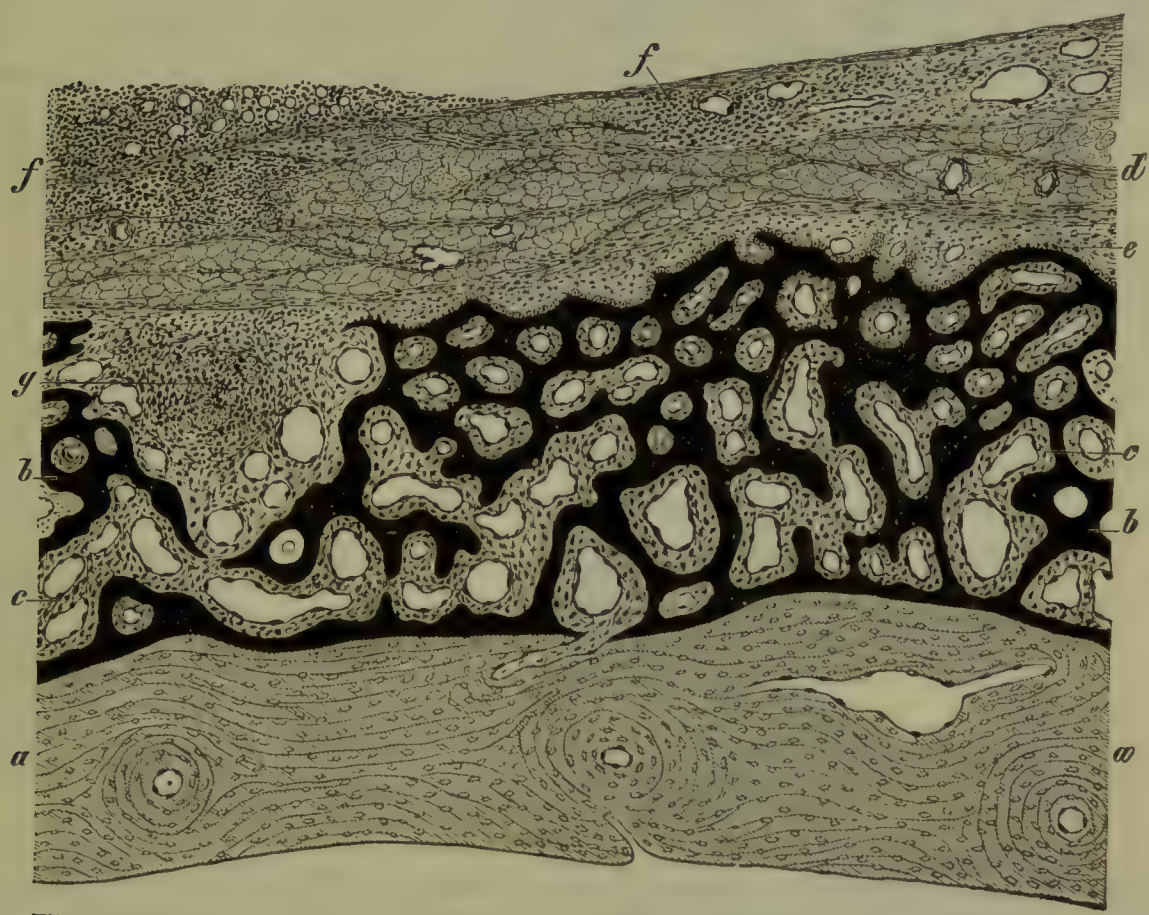

Fig. 130. Osteophytenbildung auf der atrophischen Corticalis des Femur eines 4-jährigen Kindes bei chronischer Gelenktuberkulose (M. Fl. Pikrins. Häm. Karm.). Querschnitt durch die Diaphyse des Femur. *a* Atrophische verdünnte Corticalis. *b* Osteophyten. *c* Gefässreiche Markräume zwischen den Osteophyten. *d* Periost. *e* Osteoblastenlager. *f* Zellige Herde in den äusseren, *g* Tuberkel in den inneren Periostschichten. Vergr. 50.

dass von osteomyelitischen und periostalen Herden aus die benachbarten Gelenke in Mitleidenschaft gezogen werden, dass eine Arthritis tuberculosa (siehe diese) sich hinzugesellt. Es geschieht dies in der Weise, dass entweder subchondral im Knochen oder neben der Gelenkkapsel im Periost sitzende Herde direkt, in continuirlicher Ausbreitung, durch das zwischen ihnen und dem Gelenk liegende Gewebe durchdringen, oder aber so, dass auf dem Lymphwege Bacillen in die Gewebe des Gelenkes verschleppt werden und dort eine Wucherung erregen.

Bei **Tuberkulose der Hand-** und **Fusswurzelknochen** werden meist mehrere Knochen und mehrere Gelenke ergriffen, und es können ganze Knochen durch Caries und Nekrose verloren gehen, so dass sich statt ihrer Granulationsherde vorfinden, die nur noch kleine cariöse Sequester

einschliessen. In ähnlicher Weise gehen ganze Phalangen der Finger oder Zehen zu Grunde.

An der **Wirbelsäule** kann sich unter Umständen der Process auf einzelne Theile eines Wirbels beschränken und nur oberflächliche Caries oder umschriebene tiefgreifende Defecte hinterlassen; häufig kommt es indessen zu weitergehender Zerstörung der Wirbelkörper und Wirbelbögen (Fig. 131 u. Fig. 132), sowie auch der Intervertebralscheiben, und es können unter Umständen ganze Wirbelkörper (Fig. 131) oder auch ganze Wirbelbögen (Fig. 132) verloren gehen.

Fig. 131. Knickung der Wirbelsäule nach Zerstörung des ersten Lendenwirbels. *a* Lendenwirbelsäule. *b* Brustwirbelsäule. *c* Zweiter Lendenwirbel. *d* Knochenplatten, theils Ueberreste der Bogen und Fortsätze des ersten Lendenwirbels, theils neugebildet. *e* Zwölfter Brustwirbel. *f* Difformirte Bögen des zwölften und des elften Brustwirbels. Um $^1/_3$ verkleinert.

Vermag der zerstörte Wirbelkörper die auf ihm ruhende Last nicht mehr zu tragen, so sinkt die Wirbelsäule zusammen und knickt sich nach vorn ab (Fig. 131 und Fig. 132), so dass sie einen nach vorn offenen Winkel bildet, und jenes Leiden sich einstellt, welches man als Pott'schen Buckel bezeichnet.

Springen Reste cariöser Wirbelkörper stark nach hinten vor oder verschieben sie sich nach dieser oder jener Richtung, so kann das Rückenmark comprimirt und zur Degeneration gebracht werden. Bei tuberkulöser Caries der Wirbelkörper bilden sich vor der Wirbelsäule meist **Congestionsabscesse** (Fig. 129 *f*), welche sich mehr oder minder weit nach abwärts erstrecken. Bei Erkrankung des unteren Theiles der Wirbelsäule kann sich der Abscess längs des Iliopsoas bis zum Pecten ossis pubis ziehen und schliesslich unter dem Poupart'schen Bande hervortreten.

Tuberkulose der Beckenknochen führt zu umfangreicher Caries mit Bildung von Congestionsabscessen. Es können ferner die Symphysis pubis und die Symphysis sacro-iliaca zerstört werden.

Bei **Tuberkulose der platten Schädelknochen** bilden sich sowohl im Knochenmark als auch unter dem Periost käsige Massen, wobei der Knochen gelblichweiss wird und nekrotisirt, während das Periost durch mehr oder minder grosse Mengen käsigen Eiters abgehoben und zu-

gleich von käsigen Massen durchsetzt wird. An der Pars petrosa des Schläfenbeins verursacht die Tuberkulose oft ausgedehnte Caries.

Tuberkulöse Caries des Atlas, des Epistropheus und der Schädelbasis kann zu einer Lockerung der Verbindung der Wirbelsäule mit dem Kopfe und damit zur Verschiebung des letzteren und zur Compression der Medulla oblongata durch den Processus odontoides führen.

Fig. 132. Knickung der Wirbelsäule mit knöcherner Ankylose des VII.—XII. Brustwirbelkörpers nach partieller Zerstörung derselben durch tuberkulöse Processe. *a* Dritter Brustwirbel. *b* Vierter Lendenwirbel. *c* Durch Verschmelzung des VII.—XII. Brustwirbelkörpers entstandene Knochenmasse. Um $^2/_5$ verkleinert.

Die einzelnen tuberkulösen Herde können heilen. Vorhandene Defecte werden durch Bindegewebe, sowie durch Knochengewebe ausgefüllt. Wird eine geknickte Wirbelsäule nicht geradegestreckt, so wird sie in der angenommenen Lage durch neu sich bildendes Knochen- und Bindegewebe fixirt, und es können dabei die Reste mehrerer Wirbelkörper zu einem einfachen Knochen verschmelzen (Fig. 132 *c*), in welchem man die Grenze der ursprünglich vorhandenen Knochenstücke nicht mehr erkennen kann. Das cariöse Gewebe der Gelenkenden der Knochen wird häufig durch Bindegewebe und durch Knochenbälkchen in feste Verbindung gebracht. Enthält das Gelenk stellen-

weise noch Knorpel, so wandelt sich derselbe häufig in Faserknorpel und Bindegewebe um.

Häufig genug ist die Heilung nur eine unvollkommene. Wenn auch im grössten Theil des erkrankten Bezirkes sich ein tuberkelfreies Gewebe entwickelt, so bleiben doch da oder dort Tuberkel bestehen, und von ihnen aus kann der Process von neuem sich verbreiten.

Die der Tuberkulose der Knochen und der Gelenke zukommenden Veränderungen sind in den Handbüchern der Chirurgie und der pathologischen Anatomie früher unter verschiedenen Namen abgehandelt worden, so namentlich unter den Bezeichnungen: malacische oder fungöse Caries (Caries mollis s. fungosa), scrofulöse Caries, tuberkulöse Caries, Knochennekrose, Knochenabscess, fungöse Arthritis, Synovitis hyperplastica granulosa, Fungus articuli, Gliedschwamm, scrofulöse Gelenkentzündung, Gelenkcaries, Arthrocace, Tumor albus, Caries sicca, kalter Gelenkabscess etc.

Literatur über Knochentuberkulose.

Cheyne, *Tuberculous disease of bones and joints, London 1895.*
Friedländer, *Samml. klin. Vortr. v. Volkmann No. 64.*
Kiéner et Poulet, *De l'ostéo-périostite tuberculeuse, Arch. de phys. I 1883.*
König, *Die Tuberkulose der Knochen und Gelenke, Berlin 1884.*
Krause, *Die Tuberkulose der Knochen und Gelenke, Leipzig 1891.*
Lannelongue, *Tuberculose vertébrale, Paris 1888.*
Meinel, *Die Knochentuberkeln, Erlangen 1842.*
Mögling, *Ueber chir. Tuberkulosen, Mittheil. a. d. chir. Klinik zu Tübingen 1884.*
Nélaton, *Rech. sur l'affect. tub. des os, Paris 1837.*
Virchow, *Die krankh. Geschwülste II 1865.*
Volkmann, *Sammlung klin. Vortr. No. 168—169 u. Handb. d. Chir. von v. Pitha und Billroth II 1872.*

§ 47. Die **syphilitischen Erkrankungen der Knochen** sind Erscheinungen, welche meistens erst in den späteren Stadien der Syphilis auftreten und theils zu Caries und Nekrose, theils zu Neubildung von Knochengewebe führen.

Die für Syphilis charakteristische Bildung ist das **Gumma**, ein localer Entzündungsherd, welcher am Knochensystem am häufigsten im Periost, selten im Knochenmark auftritt.

Die frischen periostalen Gummiknoten bilden flache Anschwellungen von elastischer Consistenz und zeigen auf dem Schnitt eine gallertige Beschaffenheit. Weiterhin kommt es theils zur Gewebsvereiterung, theils zur Bildung von Granulations- und Narbengewebe, welches auch käsige Reste des nekrotisch gewordenen Gewebes einschliessen kann.

Am Orte, wo die Gummiknoten sitzen (Fig. 133 *f*), findet stets eine Resorption von Knochengewebe (*g*) statt, und zwar am ausgiebigsten bei jenen Knoten, welche sich durch Reichthum an Rundzellen auszeichnen und bei äusserem Ansehen eine eiterähnliche Beschaffenheit bieten. Solche Herde kommen am häufigsten an der knöchernen Nase, am harten Gaumen, am Schädeldach (Fig. 123 *a* und Fig. 134) vor, können indessen die verschiedensten Knochen des Skelets, Tibia, Clavicula, Vorderarmknochen, Phalangen etc. betreffen. Bei Sitz im äusseren Periost des Schädels wird zuerst die äussere Tafel (Fig. 133 *b*) cariös, doch pflegt die Entzündung bald auf die Diploë (Fig. 134 *c*) überzugreifen und kann schliesslich bis unter die Dura mater sich erstrecken.

Der einzelne Herd kann klein und unscheinbar sein und macht dann natürlich auch nur kleine Defecte. Mit dem Wachsthum des Herdes vergrössert sich auch der Knochendefect, und wenn sich zahlreiche Herde bilden, so kann das Schädeldach in grosser Ausdehnung

Fig. 133. Caries syphilitica gummosa ossis parietalis bei einem hereditär syphilitischen Kinde von 8 Wochen (M. Fl. Pikrins. Häm. Karm.). *a* Aeusseres Periost. *b* Aeussere compacte Substanz. *c* Spongiöse Zwischenlage. *d* Innere periostale Lage. *e* Dura mater. *f* Syphilitischer Entzündungsherd. *g* Cariöse Knochenbälkchen. Vergr. 6,5.

von unregelmässig gestalteten Grübchen und Gruben durchsetzt werden. Dringen die Entzündungsprocesse in die Tiefe und wird auch die Dura mater in Mitleidenschaft gezogen, so wird der zwischen den Defecten vorhandene Knochen mehr und mehr von der Circulation abgeschnitten, und so geschieht es, dass sich zur Caries noch eine mehr oder minder

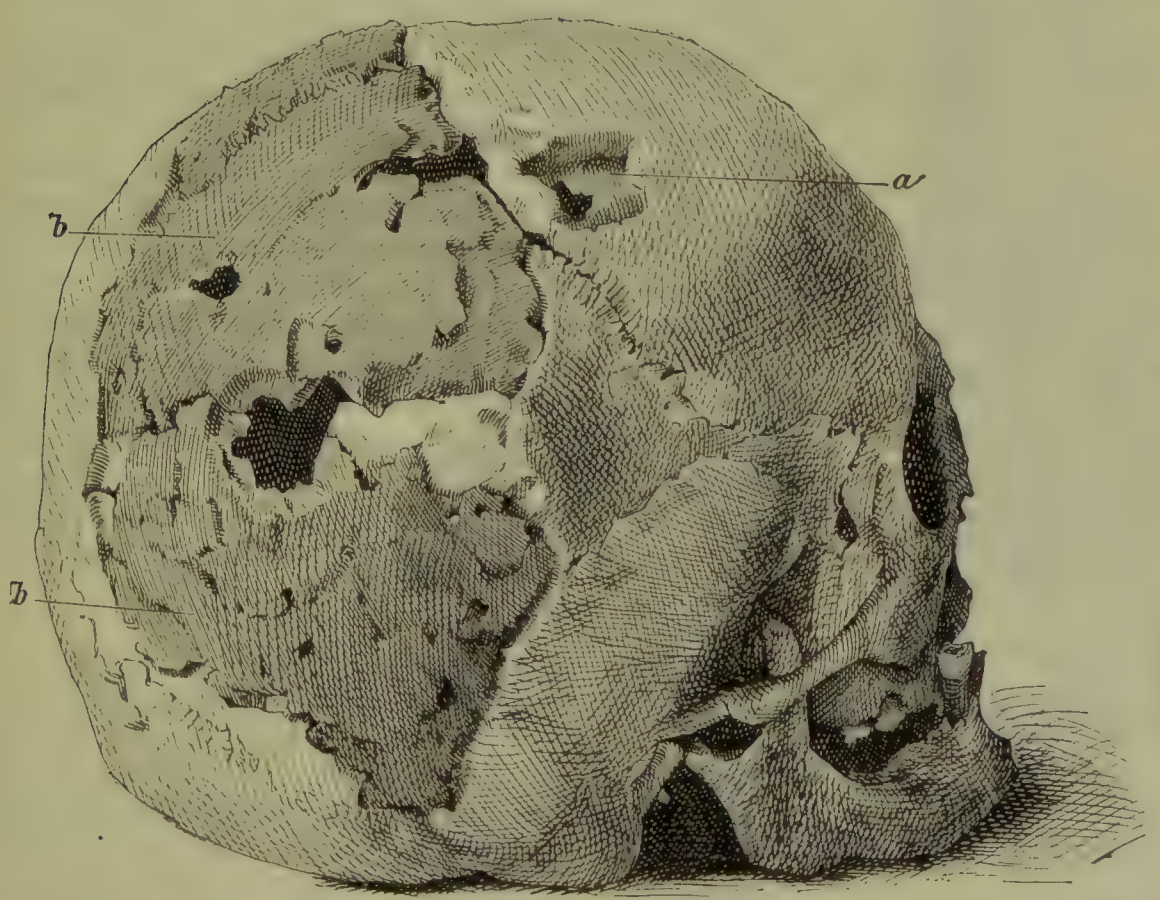

Fig. 134. Caries und Nekrose des Schädeldaches in Folge von Syphilis. *a* Grubiger Defect. *b* Grosse nekrotische Knochenstücke. Um die Hälfte verkleinert.

umfangreiche Knochennekrose (Fig. 134 *b*) hinzugesellt. Es kommen Fälle vor, in denen durch Combination von Caries und Nekrose der grösste Theil des Schädeldaches verloren geht.

In ähnlicher Weise entstehen auch an anderen Knochen kleinere und grössere Defecte.

Osteomyelitische Gummiknoten kommen nur an den Phalangen und der Diploë des Schädels etwas häufiger vor, während sie an den grossen Röhrenknochen selten sind, doch können sie an letzteren in grosser Zahl auftreten. Sie bilden gallertige oder gallertig-fibröse oder mehr eiterige, graulichgelbe oder auch käsige Herde (Chiari), innerhalb welcher das Knochengewebe cariös und nekrotisch wird, während das übrige Knochengewebe der Sitz einer mehr oder minder starken Hyperostose ist.

Schon zur Zeit der bestehenden gummösen periostalen Entzündung bilden sich in der Nachbarschaft der gummösen Herde oft mehr oder weniger zahlreiche **Osteophyten,** welche namentlich an den Röhrenknochen eine nicht unerhebliche Grösse (Fig. 135) erreichen können. Heilt der Process, so werden die periostalen Defecte theils durch Narbengewebe, theils durch neugebildetes Knochengewebe gedeckt. Allfällig vorhandene Nekrosen unterhalten dabei so lange eine Entzündung, bis sie resorbirt oder sequestrirt und ausgestossen sind, und können gleichzeitig ausgedehnte Knochenneubildungen innerhalb des übrigen Knochens verursachen.

Leichtere Formen **syphilitischer Periostitis** und **Osteomyelitis,** bei denen es nicht zur Bildung eigentlicher gummöser Herde kommt, führen theils zu **Osteoporose,** theils zu **Hyperostose** und **Osteosklerose,** wobei im Allgemeinen die Knochenbildung gegenüber der Resorption überwiegt. Sie kommen namentlich an den langen Röhrenknochen (Fig. 135) vor, treten indessen auch an den übrigen Knochen auf und stellen sich mitunter über das ganze Skelet verbreitet ein.

Bei **Lepra** können sich auch im Knochenmark des Periosts bacillenhaltige Granulationsherde bilden.

Fig. 135. Syphilitische Hyperostose des linken Oberschenkels. Um $^{3}/_{5}$ verkleinert.

Die **aktinomykotische Entzündung** (vergl. § 182 d. allg. Theils) führt, sofern sie das Periost erreicht, zu peripherer Caries, gelegentlich auch zu Nekrose. Am häufigsten werden die Kiefer, die Wirbelsäule und die Knochen des Brustkorbes ergriffen, und es können unter Umständen sehr bedeutende Zerstörungen zu Stande kommen.

Bei **Rotz** sind sowohl im Periost als in der Synovialis verkäsende Knoten und Eiterherde beobachtet worden.

Literatur über Syphilis und Lepra der Knochen.

Chiari, *Syphilis der Knochen, Vierteljahrsschr. f. Derm. u. Syphilis 1882.*
Jasinski, *Syphil. Erkrankungen d. Wirbelsäule, Arch. f. Derm. 23. Bd. 1891.*
Lancereaux, *Traité hist. et prat. de la syphilis 1874.*
Lang, *Vorl. über Path. u. Ther. d. Syphilis, Wiesbaden 1896.*
Sawtschenko, *Osteomyelitis leprosa, Centralbl. f. Bakt. V 1889; Ueber die Veränderungen der Knochen bei Aussatz, Beitr. v. Ziegler IX 1891.*
Soloweitschik, *Syphilitische Schädelaffectionen, Virch. Arch. 48. Bd. 1869.*
Ullmann, *Syphilis der Knochen, Ergebn. d. path. Anat. III 1897.*
Virchow, *sein Arch. 15. Bd., und Die krankh. Geschwülste II 1865.*
Ueber congenitale Syphilis der Knochen s. § 52.

6. Durch Entwicklungs- und Wachsthumsstörungen bedingte Knochenveränderungen.

§ 48. Die das **Skelet** zusammensetzenden Knochen entstehen theils aus einer wenig differenzirten bindegewebigen, theils aus einer knorpelig präformirten Anlage. Die ersteren sind vorwiegend durch die platten Schädelknochen repräsentirt und werden, da sie aus einer Ossification theils des Integumentes, theils der Auskleidung der Kopfdarmhöhle sich ableiten lassen, als Hautknochen bezeichnet. Die aus den knorpeligen Anlagen entstehenden Knochen bilden den übrigen Theil des Skeletes und werden als inneres Skelet dem äusseren Integumentalskelet gegenübergestellt.

Die **Knochenbildung in den bindegewebigen Anlagen der Hautknochen** erfolgt im Allgemeinen dadurch, dass in einem Keimgewebe aus Zellen und aus mehr oder weniger reichlich entwickelter homogener oder fibrillärer Grundsubstanz kalkhaltige Knochenbälkchen mit Knochenkörperchen und Knochenzellen sich herausdifferenziren und später durch Anlagerung neuen Keimgewebes sich verdicken. Hat sich einmal eine Knochenplatte gebildet, so erfolgt deren Dickenzunahme durch eine Knochenbildung von Seiten der an dieselbe angrenzenden Bindegewebslage, welche von dieser Zeit ab als Periost bezeichnet wird.

Genau in derselben Weise tritt auch die erste **Ossification an den knorpelig präformirten Skelettheilen** auf, indem an bestimmten Stellen des den Knorpel umgebenden Gewebes, des Perichondrium, Knochenbälkchen sich bilden. Diese Ossificationsform, welche sonach mit der aus dem Periost der platten Knochen erfolgenden übereinstimmt, erhält sich während der ganzen Zeit des Lebens und wird als **periostale Ossification** bezeichnet. Zu ihr gesellt sich noch eine zweite Form, die endochondrale, welche dadurch eingeleitet wird, dass das Markgewebe der Knochenlagen, welche die knorpelige Anlage der Knochen umgeben, in den im Innern verkalkenden Knorpel hineinwächst und denselben an den betreffenden Stellen nahezu vollständig zerstört. Von dem Moment ab, in dem auf diese Weise Markräume im Knorpel vorhanden sind, beginnt auch die **endochondrale Ossification**, welche, solange sie besteht, durch eigenartige Vorgänge gekennzeichnet ist.

In der Nähe der gegen den Knorpel andrängenden Markräume stellt sich zunächst eine Wucherung (Fig. 136 *b*) ein, durch welche sich an Stelle der vereinzelten Knorpelzellen kleine Gruppen von solchen bilden. Bei fortgesetzter Vermehrung und nachfolgender Grössenzunahme der Zellen werden auch die Haufen grösser und strecken sich gleichzeitig in die Länge (*c d*). Da hierbei die Streckung stets in einer der Längsaxe des Knochens parallelen Richtung erfolgt und gleichmässig durch die ganze Dicke der knorpeligen Anlage auftritt, so entsteht aus der Wucherungszone (*b*) eine Zone der gerichteten Knorpelzellensäulen (*c*), deren dem bereits gebildeten Knochen zu gelegener Theil die grössten Zellen besitzt und danach noch als hypertrophische Zone (*d*) unterschieden wird.

Durch diese Vorgänge wird eine Verlängerung des Knorpels in der Längsaxe bewirkt und es beruht auch das Längenwachsthum der knorpelig

präformirten Knochen auf einem stetig fortschreitenden Wachsthum des Knorpels. Dasselbe ist danach am stärksten bei Knochen, denen ein bedeutendes Längenwachsthum zukommt, gering dagegen bei Knochen, welche keine erhebliche Länge erreichen.

Haben die Zellensäulen eine gewisse Grösse erlangt, so stellt sich in der Grundsubstanz und den Kapseln der Knorpelzellen eine Verkalkung (*e*) ein, welche durch die Ablagerung feiner Kalkkrümel eingeleitet wird.

Damit ist das weitere Wachsthum des Knorpels sistirt. Die Zone des verkalkten Knorpels (*e*) erreicht niemals eine grosse Ausdehnung, sondern bildet nur einen schmalen, weiss aussehenden Saum.

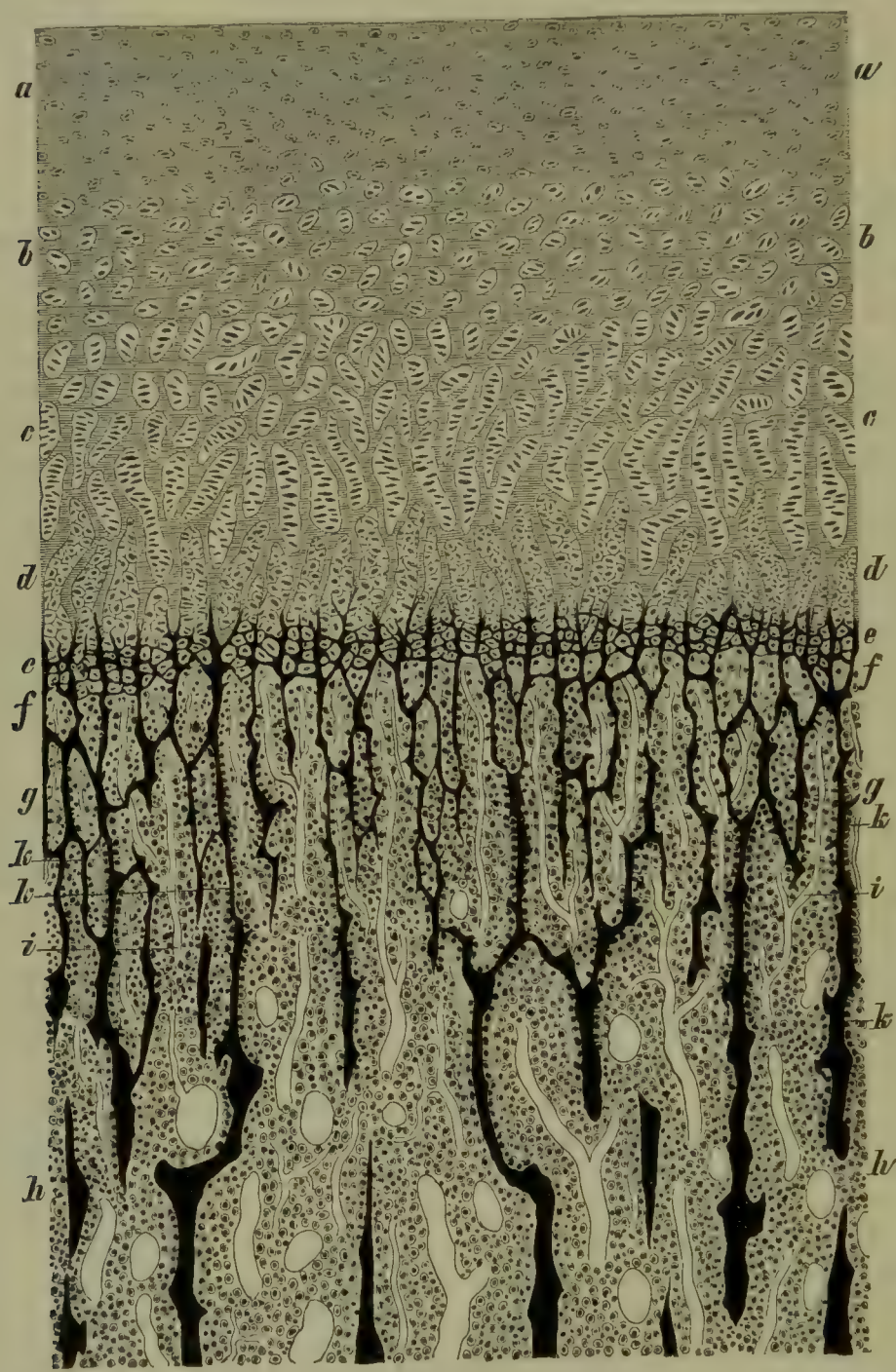

Fig. 136. Normale endochondrale Ossification. Längsdurchschnitt durch die Ossificationsgrenze des oberen Diaphysenendes des Femur eines Neugeborenen (M. Fl. Pikrins. Häm. Karm.). *a* Hyaliner Knorpel. *b* Zone der beginnenden Knorpelwucherung. *c* Knorpelzellensäulen. *d* Säulen hypertrophischer Zellen. *e* Zone der vorläufigen Verkalkung. *f* Zone der ersten Markräume. *g* Zone der ersten Knochenbildung. *h* Ausgebildete Spongiosa. *i* Blutgefässe. *k* Osteoblastenlager. Vergr. 55.

Nach kurzem Bestande wird sie zerstört, indem das angrenzende gefässreiche Mark (*f*) gegen den Knorpel vordringt, die verkalkte Grundsubstanz bis auf wenige Reste auflöst und in die aufgebrochenen Knorpelhöhlen einwächst. Von der Knorpelgrundsubstanz bleiben nur wenige schmale, vielfach ausgezackte Bälkchen (*f*) übrig, welche gewöhnlich keine Knorpelzellen einschliessen. Die Knorpelzellen werden wahrscheinlich zu Markzellen.

Die Zone der primären Markräume (*f*) enthält zunächst noch zahlreiche Bälkchen der stehengebliebenen Knorpelgrundsubstanz, welche sich durch einen eigenartigen Umwandlungsprocess von der Peripherie her bis auf geringe Reste in Knochengewebe umwandeln. Ein Theil dieser Bälkchen geht durch Auflösung zu Grunde, so dass die primären Markräume, deren Breitendurchmesser der Breite von 1—3 Knorpelzellensäulen entspricht, zu grösseren Markräumen confluiren. An den stehenbleibenden Bälkchen stellen sich die eigentlichen ossificatorischen Vorgänge (*k*) ein, wesentlich dadurch charakterisirt, dass sich aus dem zellreichen Markgewebe Osteoblasten ausscheiden, welche sich den Bälkchen der stehengebliebenen Knorpelgrundsubstanz anlagern und weiterhin neuen Knochen bilden.

Nach dem Angegebenen wird also der Knorpel durch den Knochen substituirt, und seine Bedeutung für das Knochenwachsthum liegt wesentlich darin, dass er die Form des Knochens und den Grad des Längenwachsthums bestimmt. Bis zu einem gewissen Grade hängt auch die Architectur des neuen Knochens von ihm ab, indem die stehenbleibenden Bälkchen der Knorpelgrundsubstanz zur Grundlage der Knochenbälkchen werden.

Die endochondrale Knochenneubildung erfolgt sowohl in proximaler als in distaler Richtung, und der Knochenschaft, dessen axial gelagerter Theil aus derselben hervorgeht, wird als Diaphyse, die knorpeligen Endstücke als Epiphysen bezeichnet. Gegen das Ende der Schwangerschaft wird der untere Epiphysenknorpel des Femur vom Perichondrium her von Gefässen durchzogen, welche im Centrum desselben ein dichteres Netzwerk bilden. Nach voraufgegangener Knorpelverkalkung bildet sich an letztgenannter Stelle ein neuer Knochenkern, von dem aus alsdann die Epiphyse in radiärer Ausbreitung verknöchert. In den anderen Röhrenknochen treten die Epiphysenkerne erst später auf. Da hierbei der Verknöcherung ebenfalls Knorpelwucherung vorausgeht, so wächst der Epiphysenknochen nach allen Richtungen aus eigenen Mitteln. Hat die Knochenbildung das Perichondrium erreicht, so ist das Längenwachsthum der knöchernen Epiphyse nur noch gering und sistirt an der gegen die Diaphyse gerichteten Seite ganz.

Die dem Gelenk zunächst gelegene Knorpellage erhält sich dauernd als Gelenkknorpel. Der an die Diaphyse angrenzende Theil des Epiphysenknorpels erhält sich nur bis zum Ende der Wachsthumsperiode, also bis zum 20.—27. Jahre. Nach Ausbildung der knöchernen Epiphyse producirt er nur noch an seiner der Diaphyse zugekehrten Seite Knorpelzellensäulen. Mit seinem Untergange hört das Längenwachsthum der Diaphyse auf, und sie tritt mit der Epiphyse in continuirliche knöcherne Verbindung.

§ 49. Gelangt die knorpelige Anlage eines Theiles des inneren Skeletes oder des Hautskeletes aus irgend einem Grunde nicht zur Ausbildung, oder wird ein bereits angelegter Theil durch krankhafte Processe, z. B. durch Ischämie oder durch Entzündung wieder zerstört, so bleibt weiterhin auch die Bildung des betreffenden Skeletabschnittes aus, und es kommt zu **Defecten von Knochen, zu localen Agenesieen.** Am häufigsten unterbleibt die Ausbildung eines Theiles des Schädeldaches (Fig. 137) und der Wirbelbögen. Beide sind meistens mit Defecten der zugehörigen Weichtheile verbunden, doch kommen auch Defecte an Extremitäten- oder Rumpfknochen vor ohne entsprechende Hemmungsbildung an den Weichtheilen, betreffen dann also lediglich die Anlage der Knochen. **Partielle Defecte** an einzelnen Knochen, wie sie namentlich an den Kopfknochen (Fig. 137) und an den Extremitäten vorkommen, beruhen auf Entwicklungshemmungen, welche

erst zu einer Zeit eingetreten sind, als die betreffenden Knochen bereits angelegt und in fortschreitendem Wachsthum begriffen waren. Defecte an den distalen Enden der Tibia, der Fibula und des Radius kommen bei Missbildungen der Füsse und Hände vor.

Weiteres über Hemmungsmissbildungen des Knochensystems enthalten § 140 bis 142 und § 145 des allgemeinen Theils.

Fig. 137. Partielle Agenesie der Knochen des Schädeldaches bei Anencephalie. *a* Stirnbein. *b* Scheitelbein. *c* Hinterhauptschuppe. Um $^1/_3$ verkleinert.

§ 50. Sind die einzelnen Theile des Skeletes in normal gestalteter Anlage vorhanden, so kann sich im Verlaufe der Entwicklung **ein gegen die Norm im Rückstand bleibendes Wachsthum der Knochen** einstellen, welches bei Röhrenknochen zu einer abnormen Kürze oder einem zu geringen Dickenumfang, bei platten Knochen zu einer Verkleinerung der Flächenausdehnung oder auch zu einer abnormen Dünnheit führt. In einzelnen Fällen kann sich die Störung des Knochenwachsthums auch in einer abnormen Dünnheit der einzelnen Knochenbälkchen äussern.

Die Hemmung des Knochenwachsthums kann schon intrauterin beginnen und zu einer Missbildung des Skeletes des Neugeborenen (Fig. 138) führen. In anderen Fällen beginnt die Wachsthumsstörung erst im extrauterinen Leben und führt erst später zu einer Verkümmerung des Skeletes.

Fig. 138. Neugeborener Mikromelos mit kretinistischem Gesichtshabitus. $^1/_4$ der nat. Gr.

Betrifft die Wachsthumsstörung das ganze Skelet in gleichmässiger Weise, so kommt es zu einem **allgemeinen Zwergwuchs** (Fig. 139) oder **Mikro-** oder **Nanosomie**, bei welchem die einzelnen Theile des Skeletes zu einander in normalen Grössenverhältnissen stehen oder wenigstens nur geringe Abweichungen von der Norm erkennen lassen.

Beschränkt sich die Wachsthumsstörung auf bestimmte Abschnitte des Skeletes, so bleiben auch nur diese im Wachsthum zurück, und es werden dadurch die Grössenverhältnisse der ein-

zelnen Theile zu einander in mehr oder minder hohem Grade verändert (Fig. 140).

Bleiben wesentlich nur die Extremitäten in ihrem Längenwachsthum zurück, so kommt es zur **Mikromelie** (Fig. 138 und 140). Verkleine-

Fig. 139.

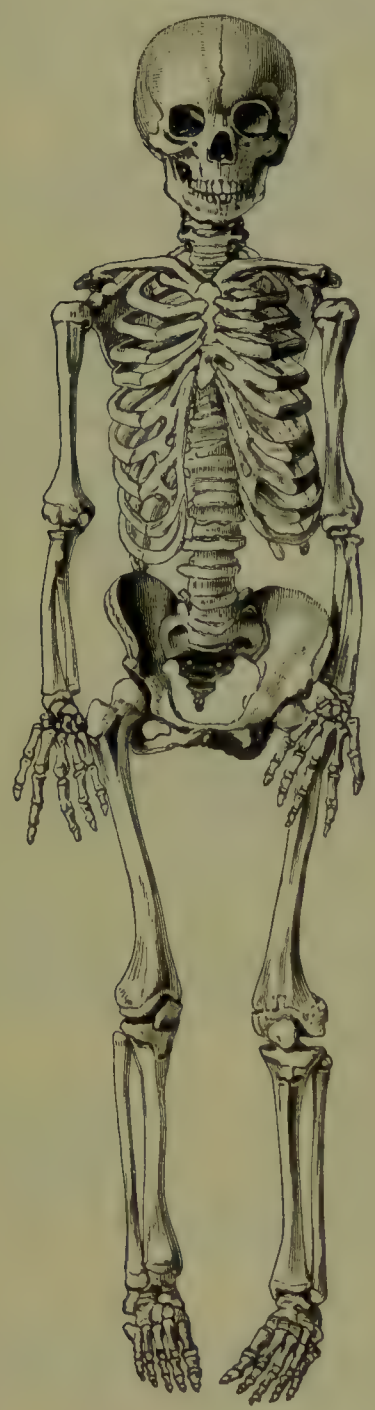

Fig. 140.

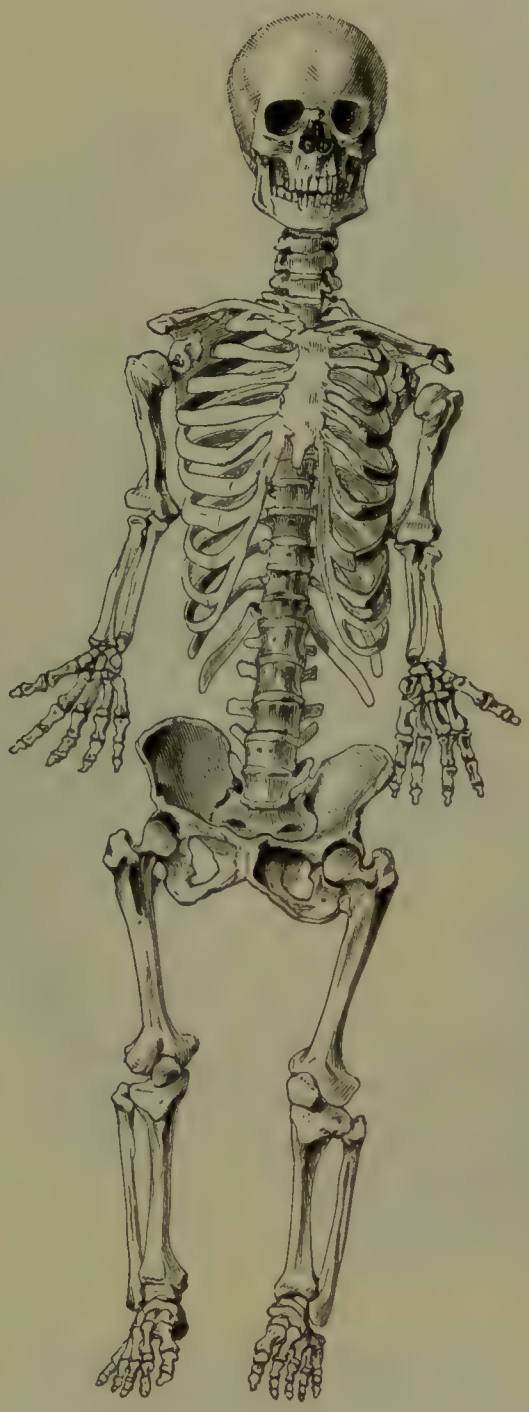

Fig. 139. Skelet eines 31-jährigen kretinistischen weiblichen Zwerges von 118 cm Höhe mit klinocephalem Schädel. Sämmtliche Knorpelfugen an den Diaphysenenden der Röhrenknochen und der Beckenknochen sind noch erhalten; ebenso auch die Stirnnaht. Die einzelnen Skelettheile stehen zu einander im Allgemeinen im richtigen Verhältniss, nur die oberen Extremitäten sind relativ kurz.

Fig. 140. Skelet eines 58 Jahre alten weiblichen Zwerges von 117 cm Körperlänge mit sehr kurzen Extremitätenknochen und langem Rumpf. Die Knorpelfugen sind nicht erhalten; die Gelenkenden der Knochen dick.

rung der Flächenausdehnung der Schädelknochen führt zur **Mikrocephalie** oder **Nanocephalie** (Fig. 141). Bei Verkürzung der Schädelbasis erscheint die Ansatzstelle der Nase eingezogen, oder es tritt die ganze Nase zurück und ist platt. Mangelhafte Ausbildung der Kreuzbeinflügel führt zu einer Verengerung des Beckens im Querdurchmesser (Fig. 145).

Bleibt ein Skeletabschnitt in seinem Wachsthum zurück, so pflegen auch die zugehörigen Weichtheile ein geringeres Wachsthum einzugehen, doch kommt es auch nicht selten vor, dass sie für das betreffende Skelet relativ zu gross werden und alsdann durch Bildung von Falten und Wülsten verunstaltet erscheinen.

Die **Ursache der allgemeinen und der localen Wachsthumshemmungen des Skeletes** ist in einem Theil der Fälle zweifellos schon **in der Anlage gelegen** und ist alsdann entweder von der Ascendenz ererbt oder tritt als neue Variation aus inneren Ursachen auf. In anderen Fällen handelt es sich dagegen um ein **erworbenes Leiden**, welches auf die Wirkung intrauteriner oder extrauteriner Schädlichkeiten zurückzuführen ist. In vielen Fällen liegt die Ursache des verminderten Wachsthums des Skeletes in einer **mangelhaften Function der Schilddrüse**, und es gilt dies namentlich für die dem **Kretinismus** zukommenden Wachsthumsstörungen, welche theils in endemischer Verbreitung unter dem Einfluss eines zur Zeit noch unbekannten Miasmas, theils auch sporadisch auftreten und auch auf operativem Wege durch Entfernung der Schilddrüse erhalten werden können (vergl. § 23 des allgemeinen Theils). Im Uebrigen sind uns die Ursachen der erworbenen Hemmungen des Knochenwachsthums unbekannt.

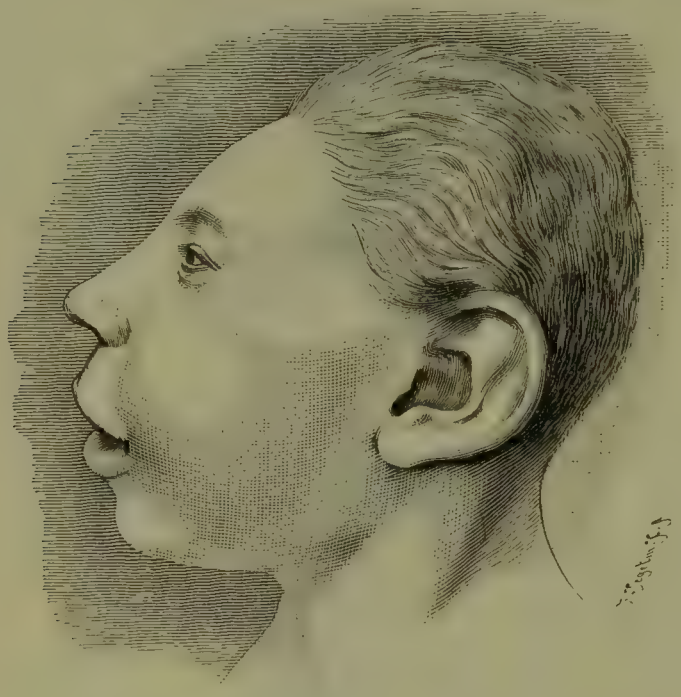

Fig. 141. Kopf der mikrocephalen Helene Becker im Alter von 5 Jahren (nach einer von A. Ecker i. J. 1868 aufgenommenen Photographie).

Die **anatomische Grundlage des verringerten Längenwachsthums** der knorpelig angelegten Knochen und der **geringeren Flächenausdehnung** der platten Bindegewebsknochen beruht entweder in einer mangelhaften Anbildung von neuem Knochen an der Wachsthumsgrenze oder auf einer abnorm früh eintretenden knöchernen Vereinigung, auf einer prämaturen Synostose der längere Zeit durch Knorpel- oder Bindegewebsfugen unter einander verbundenen Knochen. Verkleinerung der Dickendurchmesser der Knochen beruht auf einer Verringerung der periostalen Auflagerung, zarter Bau der Knochenbälkchen auf einer allzu geringen Anlagerung von Knochengewebe an die endo-

chondral und periostal entstandenen Bälkchen von Seiten des Knochenmarkes.

Das **Zurückbleiben des Längenwachsthums knorpelig angelegter Knochen** ist in vielen Fällen lediglich durch eine **mangelhafte Proliferation des Knorpels** an der Ossificationsgrenze verursacht, indem sich statt einer ganzen Reihe von Knorpelzellensäulen mit zahlreichen Knorpelzellen entweder gar keine oder nur kleine Zellensäulen mit spärlichen Zellen bilden (vergl. Fig. 136 *b*, *c*, *d*, *e* mit Fig. 142 *b*, *c*, *d*, *e*).

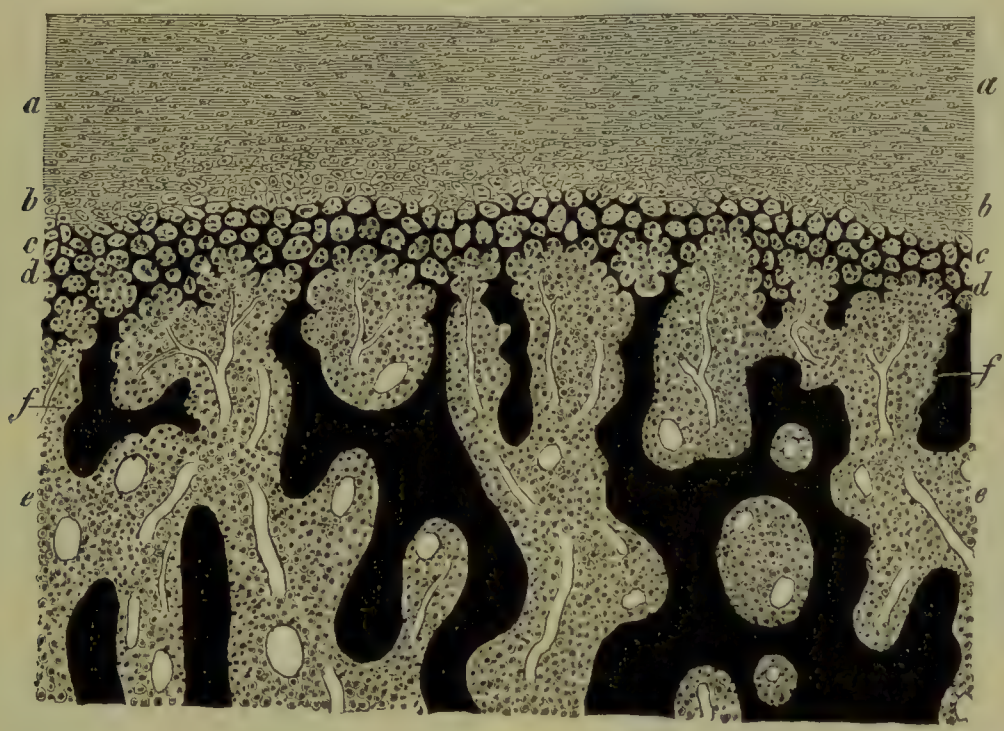

Fig. 142. Endochondrale Ossification bei einem Neugeborenen mit abnorm kurzen Extremitäten. Längsschnitt durch die obere Ossificationsgrenze der Diaphyse des Femur (Alk. Pikrins. Häm. Karm.). *a* Hyaliner Knorpel. *b* Zone des wuchernden Knorpels. *c* Zone der Knorpelverkalkung. *d* Zone der ersten Markräume. *e* Spongiosa des Femur. *f* Osteoblastenlager. Vergr. 55.

Bei starker Wachsthumshemmung erreichen die Knorpelzellensäulen (*b*) selbst an den grossen Röhrenknochen keine erhebliche Höhe und bleiben unter Umständen sogar hinter dem normalen Wachsthum des Knorpels der Fingerphalangen zurück. Man kann danach die Erscheinung als **Chondrodystrophia hypoplastica** (Kaufmann) oder als Achondroplasia (Parrot) bezeichnen.

Die an die Auflösung der Knorpels sich anschliessende Knochenneubildung weicht in ihrem histologischen Geschehen (*f*) nicht von der Norm ab, und ebenso erfolgt auch die periostale Neubildung in der gewohnten Weise. Allein da die stehenbleibenden Reste der verkalkten Knorpelgrundsubstanz eine andere Anordnung und Configuration besitzen als in der Norm, so wird auch die Architectur der endochondral entstandenen Spongiosa (vergl. Fig. 136 *h* mit Fig. 142 *h*) eine andere, und gleichzeitig wird der ganze Knochen im Verhältniss zur Länge abnorm dick.

Wird im Laufe der Entwicklung die endochondrale Ossification ganz eingestellt, so hört auch das Längenwachsthum ganz auf. Sind in dieser Zeit die Knorpelfugen, welche im Laufe des Wachsthums ver-

schwinden sollen, noch vorhanden, so können sie nunmehr auch dauernd bestehen bleiben, und so kommt es, dass ein Theil der Zwerge auch nach dem fünfundzwanzigsten Jahre noch Knorpelfugen (Fig. 143) besitzt und zwar sowohl an den Diaphysenenden der grossen und kleinen Röhrenknochen (Fig. 143), als auch zwischen den einzelnen Beckenknochen und den einzelnen Theilen des Brustbeins. Ferner können auch Nähte, welche sonst frühzeitig zu verschwinden pflegen, wie z. B. die Stirnnaht (Fig. 139), sich dauernd erhalten.

Fig. 143. Fig. 144.

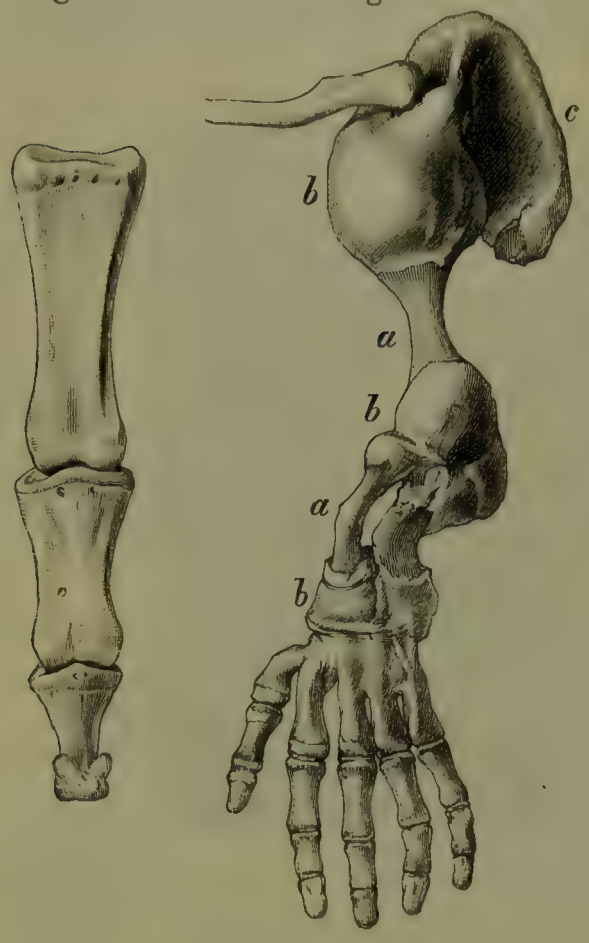

Neben diesen einfachen Hemmungen des Längenwachsthums durch mangelhafte Wucherung der Knorpelzellen, welche sowohl bei kurzgliederigen Neugeborenen als auch bei den thyreogenen Kachexieen, also auch beim Kretinismus nachzuweisen sind, kommen als intrauterin beginnende Erkrankungen auch noch eigenthümliche Störungen

Fig. 143. Knochen des Mittelfingers der rechten Hand des kretinistischen Zwerges Fig. 139 mit erhaltenen Knorpelfugen an den Diaphysenenden. Nat. Gr.

Fig. 144. Pseudorachitis foetalis micromelica (Chondrodystrophia hypertrophica). Obere Extremität. *a* Diaphysen, *b* Epiphysen der Armknochen. *c* Schulterblatt. $^4/_5$ der nat. Gr.

der endochondralen Ossification vor, welche makroskopisch neben der Kürze der Diaphysen (Fig. 144 *a*) durch eine mehr oder minder erhebliche Verdickung der Diaphysenenden (*b*), mikroskopisch durch Unregelmässigkeiten in der Knorpelwucherung und der Knorpelverkalkung und damit auch der Ossification ausgezeichnet sind.

Zunächst kommt es vor, dass der Knorpel zwar wuchert, aber keine Zellensäulen bildet und danach theils erweicht und theils in unregelmässiger Weise verkalkt und verknöchert, so dass man für den Zustand die Bezeichnung **Chondrodystrophia malacica** (Kaufmann) oder **Micromelia chondromalacica** eingeführt hat. Weiterhin kann es aber auch zu einer stärkeren allseitigen Wucherung des Knorpels, welche die starken Verdickungen der Diaphysenenden bedingt, verbunden mit starken Unregelmässigkeiten der Ossification, unter Umständen auch noch zu einem Einwachsen des Periostes in das Grenzgebiet zwischen Knorpel und Knochen und damit zu einer völligen Sistirung des Längenwachsthums kommen. Da hierbei die abnorme Wucherung des Knorpels die auffälligste Veränderung bildet, so kann man diese Form der Wachsthumsstörungen als **Chondrodystrophia hyperplastica** bezeichnen.

Die **prämature Synostose** kann sowohl an Stellen auftreten, welche normaler Weise gar nicht verknöchern, als auch an solchen, welche erst im höheren Alter oder wenigstens später, als es jetzt geschieht, zu verknöchern pflegen.

Unter den Synchondrosen kommen die Knorpelverbindungen zwischen dem vorderen und hinteren Keilbeinkörper und zwischem diesem und der Pars basilaris des Hinterhauptbeines vornehmlich in Betracht, von denen die erstere zur Zeit der Geburt, die letztere im 12. bis 13. Jahre zu verknöchern beginnt. Prämature Synostose derselben (Virchow) hat ähnlich wie mangelhafte Knorpelwucherung eine Verkürzung der Schädelbasis zur Folge, und diese ist hinwiederum die Ursache der tiefen Lage der Nasenwurzel.

Ebenso hat auch an der Articulatio sacro-iliaca nicht nur ein Zurückbleiben des distalen Wachsthums der Massae laterales des Kreuzbeins, sondern auch eine prämature Synostose mit dem Hüftbein (Fig. 145) eine Verminderung der seitlichen Massenzunahme zur Folge. Bei doppelseitiger Synostose entsteht ein gleichmässig, bei einseitiger ein ungleichmässig quer verengtes Becken. Unter Umständen kann auch eine mangelhafte Entwicklung des Kreuzbeins selbst (Litzmann) eine Verengerung des Beckens in die Quere bedingen.

Unter den Syndesmosen nehmen die wichtigste Stelle die normaler Weise bis ins höhere Alter persistirenden Nähte zwischen den platten Schädelknochen ein. Da die Flächenvergrösserung der letzteren durch Knochenapposition von den Nähten aus erfolgt, so bedingt deren frühzeitige Verknöcherung eine Hemmung des Schädelwachsthums, eine Kraniostenose.

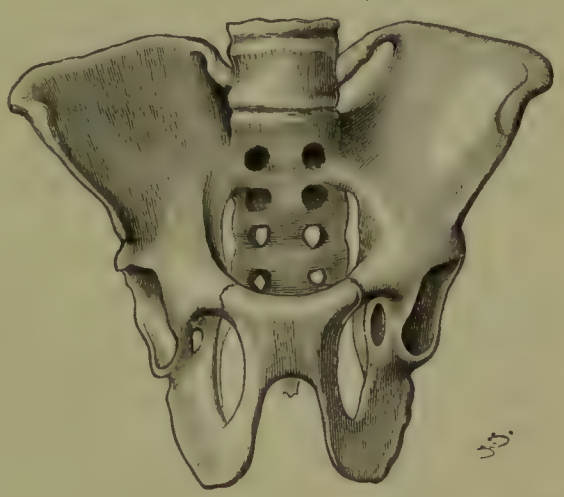

Fig. 145. Agenesie der Kreuzbeinflügel mit Hüftkreuzbeinankylose. Ankylotisch quer verengtes Becken.

Bei prämaturer Synostose sämmtlicher Nähte bleibt der Schädel in allen seinen Dimensionen klein, es kommt zu Mikrocephalie. Frühzeitige Verknöcherung der Coronar- und Lambdanaht hemmt die Längenausdehnung, diejenige der Sagittal-, der Sphenoparietal-, der Schuppen- und der Frontalnaht die Breitenzunahme des Schädels. Nimmt das Gehirn nach Eintritt partieller Synostosen noch erheblich an Masse zu, so kann an den unverknöcherten Nähten eine compensatorische Knochenbildung sich einstellen und auf diese Weise für das Gehirn Raum geschaffen werden. Die Folge dieser localen Hemmungen und der compensatorischen Steigerungen des Wachsthums sind verschiedene Schädelformen, welche mehr oder weniger von der dem betreffenden Individuum nach seiner Rasse zukommenden Schädelform abweichen und nicht selten auch von jedem normalen Typus verschieden sind.

Hemmung des endochondralen Längenwachsthums

kann sich mit prämaturer Synostose der Synchondrosen und Syndesmosen verbinden, doch geschieht dies durchaus nicht immer. Es können bei ersterem prämature Synostosen vollkommen fehlen, und andererseits können letztere, namentlich im Gebiete des Schädels auftreten, ohne das irgend welche Störungen des endochondralen Längenwachsthums vorhanden sind.

Störungen des Dickenwachsthums, die als **Osteogenesis imperfecta** (Vrolik, Stilling, Buday) bezeichnet werden, sind dadurch charakterisirt, dass bei normalem Verlauf der präparatorischen Vorgänge bei der endochondralen Ossification und bei normaler Kalkablagerung und Markraumbildung im Knorpel eine Störung der myelogenen und periostalen Knochenneubildung besteht, in dem Sinne, dass einestheils eine gesteigerte Resorption der Reste der verkalkten Knorpelgrundsubstanz, sowie späterhin auch der myelogen gebildeten Knochenbalken, sodann aber auch eine mangelhafte Bildung neuer Knochenbalken aus den reichlich vorhandenen Osteoblasten des Knochenmarks und des Periostes erfolgt. Da mit dieser Störung sich eine mangelhafte äussere Resorption an den typischen Resorptionsstellen verbindet (Buday), so wird der Knochen dick und plump, zugleich aber wegen der Weite der Markhöhle und der Porosität und mangelnden Festigkeit der Corticalis brüchig (Osteoporosis congenita Kundrat, Fragilitas congenita Klebs), und es entstehen an den Röhrenknochen mehr oder weniger zahlreiche Infractionen, besonders bei der Geburt, die dann ihrerseits wieder zu Callusbildungen und damit zu Knochenverdickungen führen.

Infolge der mangelhaften Knochenbildung sind auch die Knochen des Schädels und des Gesichtes unvollkommen entwickelt, zum Theil häutig, und es können auch die Wirbelsäule und das Becken Zeichen mangelhafter Ausbildung, Verbiegungen und Knickungen zeigen.

Die intrauterinen Hemmungen des Längenwachstums sind von den Autoren meistens unter dem Namen Rachitis foetalis micromelica beschrieben worden, und es existirt eine sehr grosse, namentlich casuistische Literatur über diesen Gegenstand. Die Bezeichnung Rachitis ist für den Process indessen nicht zutreffend, da die Wachsthumsstörungen an der endochondralen Ossificationsgrenze mit der bei Rachitis vorkommenden nicht übereinstimmen, und da die der Rachitis zukommenden Störungen der periostalen Ossification vollkommen fehlen. Ob wahre Rachitis intrauterin vorkommt, ist noch streitig. Mori glaubt durch eine Beobachtung ihr Vorkommen sichergestellt zu haben.

Die Gestaltung des Schädels zeigt schon innerhalb derselben Rassen erhebliche individuelle Verschiedenheiten. Noch grösser werden dieselben, wenn verschiedene Rassen untereinander verglichen werden. Für den Hirntheil des Schädels sind die Dimensionen der Länge, Höhe und Breite maassgebend. Das Verhältniss der Länge = 100 zur Breite und zur Höhe bildet den Breiten- und Höhenindex; das Verhältniss der Breite = 100 zur Höhe giebt den Breitenhöhenindex. Als Horizontale dient eine Linie, welche vom oberen Rande des äusseren Gehörganges zum Infraorbitalrande zieht.

Je nach der Grösse des Breitenindex unterscheidet man dolichocephale und brachycephale Formen; bei ersteren bleibt er unter 75, bei letzteren steigt er über 80. Der dazwischen liegende Schädel wird als mesocephal bezeichnet. Schädel mit einem Breitenhöhenindex unter 70 nennt man platycephale, solche von 70—75 orthocephale, darüber hinaus hypsocephale. Die Beschaffenheit des Antlitztheils des Schädels wird wesentlich durch den Camper'schen Gesichtswinkel bestimmt, d. h. durch den Winkel, welchen eine vom äusseren Gehörgange durch den Boden der Nasenhöhle gelegte Linie mit einer anderen bildet, welche von der Mitte der Stirn

auf den Alveolartheil des Oberkiefers gezogen wird. Als orthognath wird ein Schädel bezeichnet, wenn dieser Winkel 80° und mehr, als prognath, wenn er 80° bis 65° beträgt (GEGENBAUR). Die Capacität des Binnenraumes des Schädels beträgt beim Manne durchschnittlich 1450, beim Weibe 1300 ccm (WELCKER).

Von pathologischen, z. Th. durch prämature Synostose bedingten Schädelformen werden (VIRCHOW, *Ges. Abhandl. Frankfurt a. M. 1856)* folgende Typen unterschieden: Hydrocephali oder Wasserköpfe, Kephalones oder Grossköpfe, Mikrocephali oder Zwergköpfe, Dolichocephali oder Langköpfe, Sphenocephali oder Keilköpfe (compensatorische Entwicklung der grossen Fontanelle), Leptocephali oder Schmalköpfe, Klinocephali oder Sattelköpfe, Trigonocephali oder Kielköpfe (Verschmälerung des Stirnbeins durch fötale Synostose der Stirnbeinhälften), Brachycephali oder Kurzköpfe, Pachycephali oder Dickköpfe, Oxycephali oder Spitzköpfe, Platycephali oder Flachköpfe, Trochocephali oder Rundköpfe, Plagiocephali oder Schiefköpfe.

Literatur über mangelhaftes Knochenwachsthum und prämature Synostose.

Aeby, *Schädelformen der Menschen und Affen, Leipzig 1862.*
Bode, *Ueber sog. fötale Rachitis, Virch. Arch. 93. Bd. 1883.*
Buday, *Osteogenesis imperfecta, Sitzgsber. d. K. Akad. CIV, Wien 1895.*
Dolega, *Kretinismus beruh. auf Hemmung d. Knochenwachsthums, B. v. Ziegler IX 1891.*
Eberth, *Die fötale Rachitis, Leipzig 1878.*
Feldmann, *Wachtumsanomalieen der Knochen, Beitr. v. Ziegler XIX 1896.*
Fischer, *Monatsschr. f. Geburtsk. XIV, und Arch. f. Gyn. VII 1875.*
Fridolin, *Studien über frühzeitige Schädeldifformitäten, Virch. Arch. 100. Bd. 1885.*
Grawitz, *Fötales kretinistisches Knochenwachsthum, Virch. Arch. 100. Bd. 1885.*
Grundler, *Zur Cachexia strumipriva, Mitth. a. d. chir. Klin. v. Bruns I, Tübingen 1884.*
Hofmeister. *Exp. Unters. üb. d. Folgen d. Schilddrüsenverlustes, Beitr. v. Bruns XI 1894.*
Johannessen, *Chondrodystrophia hyperplastica, Beitr. v. Ziegler XXIII 1898.*
Kaufmann, *Unters. üb. die sog. fötale Rachitis, Berlin 1892; Chondrodystrophia hyperplastica, Beitr. v. Ziegler XIII 1893.*
Kirchberg *u.* ***Marchand,*** *Micromelia chrondromalacica, Beitr. v. Ziegler V 1889.*
Klebs, *Beobachtungen üb. Kretinismus, Arch. f. exp. Path. II 1874.*
Küstner, O., *Trigonocephalie, Virch. Arch. 83. Bd. 1881.*
Langhans, *Zur Kenntniss der Kretinen, Virch. Arch. 149. Bd. 1897.*
Litzmann, *Querverengung d. Beckens, A. f. Gyn. XXV 1884; Die Formen d. Beckens, Berlin 1861.*
Mori, *Intrauterine Rachitis, Centralbl. f. allg. Path. IV 1893.*
Müller, H., *Ueber die sog. fötale Rachitis, Würzburger med. Zeitschr. I 1860.*
Paltauf, *Ueber den Zwergwuchs, Wien 1891.*
Rohrer, *Ein Fall von Zwerghaftigkeit, Virch. Arch. 101. Bd. 1885.*
Salvetti, *Ueb. d. sog. fötale Rachitis, Beitr. v. Ziegler XVI 1894.*
Schauta, *Die Beckenanomalieen, Müller's Handb. d. Geburtshülfe 1888.*
Stilling, *Oesteogenesis imperfecta, Virch. Arch. 115. Bd. 1889.*
Tschistowitsch, *Zur Frage v. d. angeb. Rachitis, Virch. Arch. 148. Bd. 1897.*
Urtel, *Fötale Rachitis, I.-D. Halle 1873.*
Virchow, *Ges. Abhandl., Frankf. 1856; Entwickl. d. Schädelgrundes, Berlin 1857; Würzburger Verhandl. VII 1857, sein Arch. 13. Bd. 1855 u. 94. Bd. 1883.*
Winkler, *Fötale Rachitis mit Mikromelie, Arch. f. Gyn. II 1871.*

§ 51. **Excessives Längenwachsthum der Knochen** hängt von einer Steigerung der Knorpelwucherung bei der endochondralen Ossification, **vermehrtes Dickenwachsthum** von einer verstärkten periostalen Apposition ab. Beide Processe führen, falls sie sich über das ganze Skelet verbreiten, zu einer Hypertrophie des Skeletes, zum **allgemeinen Riesenwuchs.**

Das über das Maass der einem Individuum nach seiner Rassen- und Familienabstammung zukommenden Grösse hinausgehende Knochenwachsthum kann sich schon bei der Geburt bemerkbar machen, stellt sich indessen häufiger erst zur Zeit des extrauterinen Wachsthums oder

sogar erst später nach Ablauf der Wachsthumsperiode ein. Die Zunahme der einzelnen Skelettheile kann eine vollkommen gleichmässige sein, häufig ist indessen die Hypertrophie eine ungleiche, so dass die Proportionalität der einzelnen Theile verloren geht. Gleichzeitig können die stärker wachsenden Theile durch ungleichmässige Zunahme mehr oder minder verunstaltet werden. Am häufigsten scheint dies an den Knochen des Kopfes (Fig. 146) vorzukommen, sodann an den Enden der Extremitäten.

Die Ursachen dieses excessiven Knochenwachsthums sind noch dunkel. Für die in der ersten Entwickelungszeit auftretenden Formen liegt es am nächsten, an eine ererbte Anlage zu denken. Stellt sich das gesteigerte Wachsthum erst in der extrauterinen Wachsthumsperiode ein, so ist es möglich, dass neben der ererbten Anlage auch äussere Einflüsse eine gewisse Rolle spielen.

Fig. 146. Leontiasis ossea (Beobachtung von Buhl).

Das abnorme Knochenwachsthum kann bis zum tödtlichen Ausgang zunehmen oder, nachdem es eine Zeitlang, z. B. einige Jahre gedauert, wieder aufhören.

Hypertrophie einzelner Skeletabschnitte oder **partieller Riesenwuchs** kommt namentlich am Kopfe vor (Fig. 146), und zwar sowohl an den Knochen des Gehirntheils, als an denjenigen des Gesichtes, welche sich dabei theils gleichmässig, theils ungleichmässig verdicken und dann zuweilen eine knollig-lappige Oberfläche erhalten, so dass Virchow den Zustand als Leontiasis ossea bezeichnet hat. Es kommen Fälle vor, in denen das Gewicht des Schädels gegen 5 kg beträgt. Bei Riesenwuchs einzelner Theile, z. B. des Fusses oder einer Zehe oder eines Fingers, ist meist auch der zugehörige Knochen im entsprechenden Grade hypertrophirt.

Von hypertrophischer Entwicklung einzelner Knochentheile und Bildung neuer Knochen sind namentlich hervorzuheben: die Vergrösserung des vorderen Schenkels des Querfortsatzes des Processus costarius des 7. Halswirbels zu einer Rippe, die Verlängerung der zwölften Rippe, sowie die Bildung einer rudimentären dreizehnten Rippe, abnorm starke Entwicklung der Anfügestellen von Sehnen, welche als Apophysen, Tubera, Tubercula, Spinae und Cristae bezeichnet werden.

Geschwulstartige Knochenneubildungen an Stellen, wo normaler Weise keine Auswüchse bestehen, kommen sowohl am Kopfe, als an

den übrigen Skeletabschnitten vor, sind bald aus dichtem, elfenbeinernem, bald aus spongiösem Knochengewebe zusammengesetzt und treten zuweilen in grosser Zahl auf. So sind eine grosse Zahl von Fällen beobachtet, in denen sich über das ganze Skelet oder wenigstens über einen grossen Theil desselben verbreitet mehr oder minder grosse, theils knollige, theils auch mehr spangenartige, knöcherne, meist an ihrer Wachsthumsgrenze von einer Knorpellage bedeckte Auswüchse (vergl. Osteome § 55) bildeten. An den grossen Röhrenknochen sitzen sie mit Vorliebe an den Gelenkenden und im Gebiete der zwischen Diaphyse und Epiphyse gelegenen Knorpelfuge, können indessen auch überall sonst, z. B. an den Rändern und Flächen der Darmbeine, den Sitz- und Schambeinen sitzen.

Die Genese und die Bedeutung der genannten und anderer ähnlicher Bildungen ist eine sehr verschiedene. Die Bildung überzähliger Rippen weist darauf hin, dass in der Ahnenreihe des Menschen die Zahl der Rippen früher eine grössere war, und es lassen sich darin Anschlüsse an das Verhalten der anthropoiden Affen erkennen. Die Vergrösserung der Tubera, Cristae etc. ist als eine individuell stärkere Entwicklung in ihrer Ausbildung erheblichen Schwankungen unterworfener Theile anzusehen.

Die Ursachen der riesenhaften Entwicklung, des Riesenwuchses einzelner Theile, der diffusen Hyperostose des Schädels, der geschwulstartigen circumscripten Knochenneubildungen entziehen sich grossentheils unserer Erkenntniss. Zuweilen sind länger dauernde oder häufig wiederkehrende Entzündungen, z. B. Hauterysipele am Kopfe (Virchow), die Ursache. In anderen Fällen sind es einmalige Traumen, welche die hyperplastische Wucherung veranlassen. So sind Fälle beobachtet, in denen ein Hufschlag ins Gesicht (Buhl) oder eine Operation (Jourdain) im Gesicht nicht nur eine Hyperostose in der Umgebung der Verletzung, sondern am ganzen Kopfe zur Folge hatte. Die Erscheinung lässt sich am ehesten durch die Annahme erklären, dass in dem betreffenden Periost und Knochenmark eine ererbte Disposition zu übermässiger Knochenproduction bestanden hat. Diese Annahme bietet auch eine Erklärung für die multipel auftretenden Knochenauswüchse, und die Richtigkeit derselben wird dadurch sehr wahrscheinlich gemacht, dass einmal diese Bildungen sich meist schon in der Wachsthumszeit zu entwickeln beginnen und dass sie nicht selten vererbt werden. Wo sie zum ersten Male auftreten, sind sie als eine spontan entstandene Varietät anzusehen, die sich anderen ähnlichen Missbildungen anreiht.

Nach Mittheilungen von Wegner (*Einfluss des Phosphors auf den Organismus, Virch. Arch. 55. Bd. 1872*) sollen kleine Gaben von Phosphor die Knochenapposition steigern, und es hat Gies (*Einfluss d. Arsens auf den Organismus, Arch. f. exper. Path. VIII 1877*) dem Arsen einen ähnlichen Einfluss zugeschrieben. Kissel (*Veränd. d. Knochen unter dem Einfluss kleiner Phosphordosen, Virch. Arch. 144. Bd. 1896*) bestreitet auf Grund experimenteller Untersuchung die Richtigkeit der Wegner-schen Angaben, indem er nach Verabreichung kleiner Phosphordosen niemals einen günstigen Einfluss auf das Knochenwachsthum constatiren konnte.

Literatur über Hypertrophie des Skeletes und örtliche Wachsthumsexcesse und Exostosen.

Ahlfeld, *Die Missbildungen I 1880.*

Bessel-Hagen, *Ueber Knochen- und Gelenkanomalieen, insbes. bei part. Riesenwuchs u. bei multiplen cartilaginösen Exostosen, Langenbeck's Arch. 41. Bd. 1891.*

Buhl, *Ein Riese mit Hyperostose der Gesichts- und Schädelknochen, Mittheil. a. d. pathol. Inst. zu München, Sutttgart 1878.*
Fischer, *Hyperostose d. Schädel- u. Gesichtsknochen, D. Zeitschr. f. Chir. XII 1880.*
Fränkel, M., *Allgem. Hypertrophie oder scheinbare Elephantiasis, Virch. Arch. 46. Bd. 1869.*
Friedreich, *Hyperostose des ganzen Skelets, ib. 43. Bd. 1868.*
Fritzsche u. Klebs, *Ein Beitrag z. Path. des Riesenwuchses, Leipzig 1884.*
Heymann, *Hereditäre multiple Exostosen, Virch. Arch. 104. Bd. 1886.*
Kessler, *Ueber einen Fall von Makropodia lipomatosa, I.-D. Halle 1869 (Lit.).*
Laburthe, *Les exostoses de développement, Paris 1871.*
Poore, *Hereditäre Exostosen, The Lancet 1873.*
Reich, *Multiple Exostosen. D. Zeitschr. f. Chir. 43. Bd. 1896.*
Virchow, *Die krankh. Geschwülste II 1865.*
Weber, C. O., *Die Exostosen, Bonn 1856.*
Wittelshöfer, *Riesenwuchs d. Finger, Langenbeck's Arch. XXIV 1879.*
Weitere Literatur enthalten § 80 und § 113 des allgemeinen Theils.

§ 52. Befindet sich die Diaphyse eines Röhrenknochens zufolge der Anwesenheit eines tuberkulösen Herdes oder eines nach acuter Osteomyelitis zurückgebliebenen nekrotischen Knochenstückes im Zustande einer **anhaltenden Entzündung,** und ist die entzündete Stelle nicht zu nahe an der epiphysären Knorpelfuge gelegen, so kann sich bei jungen Individuen nicht nur eine Hyperostose der Diaphyse einstellen, sondern es können die betreffenden Knochen auch ein **erhöhtes Längenwachsthum** eingehen. Das Nämliche kann geschehen, wenn das Periost und das Knochenmark der Diaphyse durch irgend eine andere Schädlichkeit, z. B. durch ein Hautgeschwür oder durch eingeschlagene Metall- oder Elfenbeinstifte, in einen Reizzustand versetzt werden, doch ist dazu nöthig, dass der Reiz einerseits nicht zu geringfügig, andererseits aber auch nicht zu stark ist, und dass die Entzündung sich nicht auf die Enden der Diaphysen erstreckt.

In seltenen Fällen kann auch eine Gelenkentzündung eine pathologische Verlängerung eines angrenzenden Knochens nach sich ziehen. Nach Beobachtungen von Ollier, v. Langenbeck, v. Bergmann, Haab, Weinlechner, Schott und Anderen kann unter Umständen mit der entzündlichen Verlängerung eines Knochens auch noch eine Mitverlängerung eines benachbarten Knochens auftreten.

Sitzen die Herde nicht zu nahe an der Knorpelfuge, so scheint das gesteigerte Längenwachsthum in regelmässiger Weise vor sich zu gehen. Liegen die Entzündungsherde näher, so stellen sich leicht **Unregelmässigkeiten in der Markraumbildung** ein, welchen auch eine **unregelmässige Ossification** folgt. Es kann dies sowohl am intermediären Knorpel als am Gelenkknorpel geschehen und an beiden Stellen dahin führen, dass der Knorpel mehr oder minder vollkommen zerstört wird. Wird das Wachsthum der intermediären Knorpelscheibe aufgehoben, so kann das betreffende Knochenende nur noch unerheblich an Länge zunehmen, da der Gelenkknorpel selbst bei sehr jungen Individuen nur wenig Knochen producirt.

Am raschesten wird der **Fugenknorpel zerstört,** wenn er im Gebiete eines Entzündungsherdes selbst liegt. Bei eiteriger Osteomyelitis wird er zuweilen in toto nekrotisch (Epiphysenablösung), und damit wird natürlich dem Knochenwachsthum an der betreffenden Stelle rasch ein Ende bereitet.

In besonderem Maasse haben die durch congenitale Syphilis hervorgerufenen Störungen des endochondralen Wachsthums, welche gewöhnlich als **Osteochondritis syphilitica** (Fig. 147) bezeichnet werden,

die Aufmerksamkeit der Autoren auf sich gezogen. In ihren leichteren Formen sind eigentliche Entzündungsherde nicht vorhanden, und die Erkrankung besteht wesentlich in einer Unregelmässigkeit der Kalkablagerung und der Markraumbildung; in ihrer schwereren Form finden sich in der Nähe des Gelenkknorpels graurothe, später zerfallende gelbweisse oder auch gelbgrünliche osteomyelitische Herde

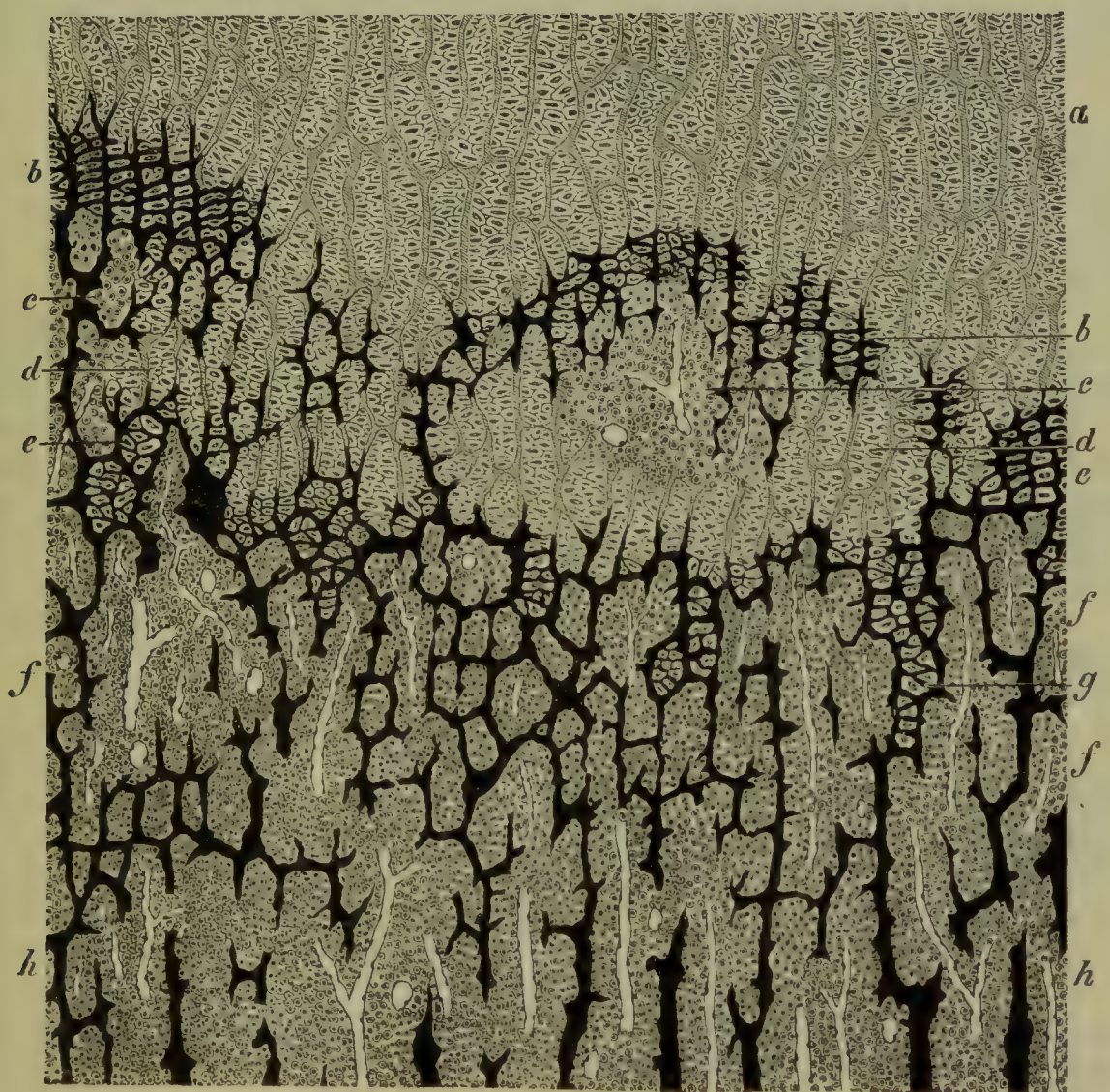

Fig. 147. Osteochondritis syphilitica. Durchschnitt durch die obere Diaphysengrenze der Tibia eines hereditär syphilitischen Neugeborenen (M. Fl. Häm. Karm.). *a* Gewucherter hypertrophischer Knorpel. *b* Vorgeschobene Verkalkungsherde. *c* Vorgeschobene Markräume. *d* Unverkalkte Knorpelinseln. *e* Verkalkter Knorpel. *f* Zone der Markraumbildung und der Knorpelauflösung. *g* Reste verkalkten Knorpels. *h* Fertiger Knochen. Vergr. 50.

von verschiedener Grösse, innerhalb welcher die Knochenbälkchen nekrotisch sind oder auch zum Theil fehlen. Am häufigsten erkranken das untere Ende des Femur, sodann die distalen Enden der Unterschenkel- und Vorderarmknochen, seltener die übrigen Theile des Knochensystems.

Die Störungen der Kalkablagerung bestehen darin, dass die makroskopisch weiss aussehende Verkalkungszone (Fig. 147 *e*) vielfach durch kalkfreie (*d*) oder wenigstens kalkarme Stellen unterbrochen ist,

während an anderen Stellen Kalkherde (*b*) weit in den Knorpel hinein vorgeschoben sind.

Mit der Unregelmässigkeit der Kalkablagerung geht die Unregelmässigkeit der Markraumbildung parallel, indem auch von dieser die Grenze nicht regelmässig gestaltet ist und einzelne Markräume (*e*), die an frischen Präparaten roth aussehen, weit in die Masse des gewucherten Knorpels hineinreichen.

Der Knorpel selbst ist zuweilen unverändert, zeigt indessen häufig eine abnorm starke Wucherung, so dass die Zone der gewucherten und hypertrophischen Knorpelzellensäulen vergrössert ist.

Entsprechend den Veränderungen im Knorpel ist auch die Uebergangszone (*f*) zwischen Knorpel und fertigem Knochen, welche aus Markgewebe und den Resten der verkalkten Knorpelgrundsubstanz besteht, verbreitert und unregelmässig ausgebildet, die Bälkchen theils spärlich und zart, theils reichlich und breit und dann nicht selten knorpelzellenhaltig (*g*).

Die Ausbildung von Knochenlagen von Seiten des Knochenmarkes ist mehr oder weniger verzögert, so dass die Uebergangszone zwischen fertigem Knochen und Knorpel (*f*) verbreitert ist.

Bei Bildung von zerfallenden Granulationsherden werden die stehen gebliebenen Reste der Knorpelgrundsubstanz sowie auch fertige Knochenbälkchen in mehr oder minder grosser Ausdehnung zerstört, und es können auch Knorpeltheile nekrotisch werden. Zuweilen wird dadurch schliesslich die Epiphyse abgelöst.

Die syphilitische Osteochondritis ist bei hereditärer Syphilis der Neugeborenen ein häufiger, jedoch kein constanter Befund.

Haab und Veraguth haben bei todtgeborenen syphilitischen Kindern Epiphysenablösungen beschrieben, bei welchen die Lösung im Epiphysenknorpel erfolgte und durch Zerfall, Zerfaserung und Zerklüftung des Knorpels eingeleitet wurde. Nach ihren Angaben handelt es sich um Fäulnissprocesse, die wahrscheinlich auch bei nicht syphilitischen faultodten Früchten vorkommen.

Literatur über entzündliche Störung des Längenwachsthums.

v. Bergmann, *Pathologische Längszunahme der Knochen, Petersb. med. Zeitschr. XIV 1868.*
Bidder, *Hemmung des Längenwachsthums, Arch. f. exp. Path. I 1873, u. Arch. f. klin. Chir. XVIII 1875.*
Böckel, *Des effets de la coxalgie sur la croissance du membre, Arch. de phys. 1870.*
Haab, *Unters. a. d. pathol. Inst. zu Zürich, III. H., Leipzig 1875.*
Jahn, *Beitr. z. Kenntn. d. histol. Vorg. b. Wachsthumsbehinderung d. Röhrenknochen durch Verletzung des Intermediärknorpels, I.-D. Strassburg 1891.*
Maas, *Ueber Knochenwachsthum, Langenbeck's Arch. XIV 1872.*
Ollier, *Traité de la rég. des os I, und Gaz. hebd. de méd. et de chir. 1873.*
Schüller, *Künstliche Steigerung des Knochenwachsthums, Berl. klin. Wochenschr. 1889.*
Weinlechner *u.* ***Schott,*** *Verlängerung u. Verkürzung d. Knochen bei Fracturen, Caries u. Nekrose u. Entzündung d. Gelenke, Jahrb. f. Kinderheilk. II 1869.*

Literatur über Osteochondritis syphilitica hereditaria.

Fischer, *Zur Kenntn. d. heredit. Syphilis des Knochensystems, Münch. med. Wochenschr. 1890.*
Haab, *Syphilitische Epiphysenablösung, Virch. Arch. 65. Bd. 1875.*
Kassowitz, *Die normale Ossificat. u. s. w., Wien 1881.*
Müller, *Z. pathol. Anat. d. Syphilis hereditaria, Virch. Arch. 92. Bd. 1883.*
Parrot, *Altér. du syst. osseux chez les nouveaunés att. de syphilis, A. de phys. IV 1872.*
Stilling, *Ueber syphilitische Osteochondritis, Virch. Arch. 88. Bd. 1882.*

Tschistowitsch, Z. Frage v. d. angeb. Rachitis, V. Arch. 147. u. 148. Bd. 1897.
Veraguth, Epiphysenablösung bei heredit. Syphilis, ib. 84. Bd. 1881.
Waldeyer u. Köbner, Hereditäre Knochensyphilis, ib. 55. Bd. 1872.
Wegner, Ueber hereditäre Knochensyphilis bei jung. Kindern, ib. 50. Bd. 1870.

§ 53. Die **Rachitis**, auch Zwiewuchs oder englische Krankheit genannt, ist eine allgemeine Ernährungsstörung, welche in den Jahren der Kindheit auftritt und anatomisch hauptsächlich durch eine gesteigerte Knochenresorption, mangelhafte Verkalkung des Knorpels, sowie durch Bildung eines unvollkommenen kalklosen Knochens, eines osteoiden Gewebes von länger dauerndem Bestande gekennzeichnet ist.

Wie schon mehrfach erwähnt, findet während der Dauer des Knochenwachsthums stets auch eine Resorption des ausgebildeten Knochengewebes statt, welche indessen auf bestimmte Stellen beschränkt ist. Bei der Rachitis ändert sich dies dahin, dass **das Gebiet der lacunären Knochenresorption vergrössert** ist, so dass bei hochgradiger Rachitis ein grosser Theil des Skeletes wieder verloren geht. An den Röhrenknochen und den kurzen Knochen wird dadurch die Corticalis mehr oder weniger osteoporotisch, und die Knochenbälkchen der Spongiosa werden dünner oder schwinden ganz. Die feste Substanz der platten Knochen des Schädels kann unter Umständen auf einige Bälkchen (Fig. 148 *i*) reducirt werden, so dass die so charakteristische Scheidung der Knochenlagen in eine äussere und innere compacte Tafel und eine Diploë ganz verloren geht.

Die Störungen der periostalen und myelogenen Ossification bestehen vornehmlich darin, dass ein kalkloses Knochengewebe, ein **osteoides Gewebe** gebildet wird, welches sich theils den Resten (*i*) der Knochenbälkchen auflagert (*k*), theils neue Bälkchen ($h\,h_1$) producirt. Die Bildung der osteoiden Balken im Marke erfolgt in ähnlicher Weise, wie die Bildung der Bälkchen des inneren Callus, nur geht hier dem Auftreten der dichten Knochengrundsubstanz keine so auffällige Vermehrung der Osteoblasten voraus, sondern es wandelt sich das Gewebe mehr, so wie es eben ist, in bestimmter Richtung in osteoide Balken um.

Die vom Periost aus sich auflagernden Balken (*h*) bilden sich in ähnlicher Weise wie die Bälkchen des äusseren Callus, entstehen sonach theils aus einem zelligen, theils aus einem zelligfibrösen Bildungsmaterial. Im Periost der Röhrenknochen kann sich auch Knorpel bilden, der alsdann in der früher beschriebenen Weise sich weiter verändert.

Das Mark des myelogenen und des periostalen Osteoidgewebes besteht aus einem gefäss- und blutreichen, theils reticulären, theils mehr faserigen Bindegewebe mit frei eingelagerten Rundzellen.

Die beschriebenen Vorgänge bringen es mit sich, dass bei einigermaassen ausgebildeten rachitischen Wachsthumsstörungen die Oberflächen der Knochen sich mit einem gefäss- und blutreichen schwammigen Gewebe bedecken, welches gegen den Fingerdruck eine ziemliche Resistenz besitzt, mit dem Messer jedoch leicht zerschneidbar ist. Es ist besonders an Stellen stark entwickelt, an denen auch sonst starke periostale Apposition vorkommt, also an der Diaphyse der Röhrenknochen und den äusseren Appositionsstellen (Fig. 148 *b*) der platten Schädelknochen.

Hat eine stärkere Resorption des alten Knochens stattgefunden, (*c*, *d*, *e*), so kann auch dieser mit Leichtigkeit mit dem Messer durchschnitten werden.

Die Bälkchen des osteoiden Gewebes sind kalklos und bestehen aus einer faserigen, geflechtartigen, mit Karmin sich intensiv färbenden Grundsubstanz und verhältnissmässig grossen Knochenkörperchen und Zellen, deren Zahl erheblichen Schwankungen unterworfen und deren Vertheilung bald regelmässig, bald unregelmässig ist. Solange die rachitische Störung fortbesteht, bleiben sie kalklos oder erhalten wenigstens sehr spät Kalksalze, welche sich zunächst nur in der Mitte der Bälkchen ablagern (*m*). Erst bei Eintritt der Heilung erfolgt eine vollständige Verkalkung und damit auch ein Hartwerden des in seinen Dimensionen zufolge der üppigen Periostalwucherung nicht unerheblich verdickten Knochens.



Fig. 148. Rachitis. Durchschnitt durch das Os parietale eines 2 Jahre alten rachitischen Kindes (M. Fl. Alk. Karm.). *a* Aeusseres Periost. *b* Aeussere periostale Knochenlage. *c* Gebiet der Tabula externa. *d* Gebiet der Spongiosa. *e* Gebiet der Tabula vitrea. *f* Gebiet der inneren periostalen Osteophytenlage. *g* Inneres Periost. *h* und h_1 Balken osteoiden Gewebes. *i* Reste des alten Knochens. *k* Auflagerungen osteoiden Gewebes auf dem alten Knochen. *l* Resorptionsstelle mit Ostoklasten. *m* Neuentstandener fertiger Knochen innerhalb eines Balkens aus osteoidem Gewebe. *n* Zellreiches Markgewebe im Gebiete des alten Knochens. *o* Zellärmeres, aber gefässreiches Markgewebe im Gebiete des periostalen osteoiden Gewebes. Vergr. 30.



Fig. 149. Rachitis. Längsschnitt durch die Ossificationsgrenze des oberen Diaphysenendes des Femur eines 1-jährigen, an Rachitis mässigen Grades leidenden Kindes (M. Fl. Alk. Häm. Karm.). *a* Unveränderter hyaliner Knorpel. *b* Knorpel in den ersten Stadien der Wucherung. *c* Zone der gewucherten Knorpelzellensäulen. *d* Säulen gewucherter hypertrophischer Zellen. *e* Im Gebiete des Knorpels gelegene gefässhaltige Markräume. *f* Verkalktes Knorpelgewebe. *g* Osteoides Gewebe. *h* Reste von Knorpelgewebe zwischen osteoidem Gewebe. *i* Balken von osteoidem, kalklosem Gewebe. *k* Balken aus osteoidem und fertigem, kalkhaltigem Knochengewebe. *l* Gefässreiche, zellig-fibröse Markräume. Vergr. 50.

Die **Störung der endochondralen Ossification** ist zunächst durch den **Mangel einer Verkalkungszone** an der Ossificationsgrenze charakterisirt. Bei hochgradiger Rachitis kann jede Kalkablagerung fehlen. Bei Rachitis mässigen Grades enthält der Knorpel da und dort noch Verkalkungsherde (Fig. 149 *f*).

Die zweite nie fehlende Erscheinung ist die **Vergrösserung der Wucherungszone des Knorpels** (*b*, *c*), sowie meist auch **der Säulen hypertrophischer** (*d*) **Zellen.** Als Drittes ist die **Bildung gefässhaltiger Markräume** (*e*) zu nennen, welche in vollkommen unregelmässiger Weise da und dort vom Knochenmark aus **in den Knorpel** hineinwachsen.

Die drei genannten Veränderungen bedingen es, dass der Uebergang des Knorpels in den Knochen durch keine weisse Linie markirt wird, dass an seiner Stelle höchstens kleine weisse Fleckchen liegen, dass dagegen das Gebiet des gewucherten Knorpels, welcher an der durchscheinenden Beschaffenheit leicht von dem ruhenden Knorpel zu unterscheiden ist, mehr oder minder verbreitert ist. Gleichzeitig ist auch die Grenze des Knorpels gegen den Knochen nicht regelmässig, sondern vielfach verschoben, indem die rothen Markräume sehr verschieden weit in den Knorpel vordringen. Desgleichen wachsen auch abnorm reichliche Gefässe vom Perichondrium aus in den Knorpel.

Die Substitution des unverkalkten Knorpels durch Markräume wird stets durch das Einwachsen eines Gefässes, welches sowohl nackt (Fig. 150 *c*), als auch von Zellen begleitet sein kann, eingeleitet. Die Veränderungen, welche der Knorpel dadurch erfährt, sind durchaus denjenigen gleich, welche der periostale Knorpel (vergl. S. 130 Fig. 104) bei seiner Ossification eingeht. Werden Knorpelkapseln aufgebrochen, so werden ihre Zellen frei und wandeln sich in Markraumzellen (Fig. 104 *i*) um.

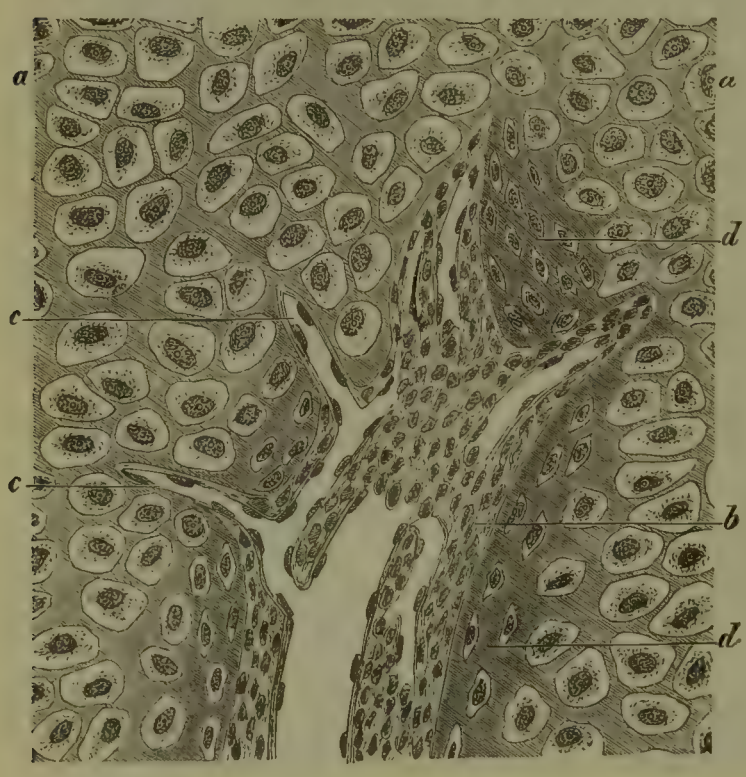

Fig. 150. Rachitis. Markraumbildung im Epiphysenknorpel (M. Fl. Alk. Häm. Karm.). *a* Knorpel. *b* Markräume. *c* Gefässsprossen. *d* Osteoides Gewebe. Vergr. 130.

Wo die Zellen in der Nachbarschaft neuer Gefässräume sich erhalten, kann der Knorpel durch eigenartige Umwandlungen direct das Aussehen des osteoiden Gewebes annehmen (Fig. 150 *d* und Fig. 104 *f*). Hat sich der wuchernde Knorpel bei Doppelfärbung mit Hämatoxylin und Karmin blauviolett gefärbt, so färbt sich das Osteoidgewebe dunkelroth.

Mit Zunahme der Markräume wird die Masse des Knorpels natürlich immer geringer. Allein es muss als für Rachitis charakteristisch

angesehen werden, dass gleichwohl eine vollständige Zerstörung oder Umwandlung des Knorpels nicht erfolgt. Es bleiben da und dort zwischen den Markräumen Knorpelbalken (Fig. 149 *h*) bestehen, und man kann sagen, dass die Zahl derselben um so grösser ist, je hochgradiger die Rachitis ist.

Die persistirenden Knorpelbalken gehen von ihrer Peripherie aus allmählich in osteoides Gewebe über, und gleichzeitig bilden sich an anderen Stellen osteoide Balken (Fig. 149 *i*) aus dem Knochenmark. So entsteht denn hinter der Zone des gewucherten und vascularisirten Knorpels (Fig. 149 *c*, *d*) eine **Zone osteoiden Gewebes** (*i*), dessen Balken noch mehr oder weniger zahlreiche Inseln unveränderten Knorpels (*h*) einschliessen. Diese Zone kann an grossen Röhrenknochen eine Höhe von 5—10—15 Millimeter und mehr erreichen und bildet ein gefässreiches Gewebe, welches in seinen physiologischen Eigenschaften durchaus mit den rachitischen periostalen Osteophytenlagen übereinstimmt, dem Finger zwar einen gewissen elastischen Widerstand entgegensetzt, bei starker Gewalt indessen nachgiebt und sich als biegsam erweist.

Die osteoiden Balken (Fig. 149 *i*) entbehren in ihrer Anordnung vollkommen den für die normale Ossification (vergl. S. 164 Fig. 136) so charakteristischen Typus und sind auch in ihrer Form durchaus von normalen Knochenbalken verschieden. Ihre Dickenzunahme erfolgt durch Apposition aus dem Knochenmark, welches im Gebiete des osteoiden Gewebes, zum Theil auch schon im Gebiete des wuchernden Knorpels auffallend viel faserige Grundsubstanz mit Spindel- und Sternzellen, dagegen verhältnissmässig wenig Rundzellen enthält. Als plastisches Gewebe fungiren theils platte und spindelige Osteoblasten, theils zellig-fibröses Gewebe, welches sich den Osteoidbalken anlagert.

In einer gewissen Entfernung vom Knorpel, deren Grösse durch den Grad der rachitischen Wachsthumsstörung bestimmt wird, beginnt endlich die Kalkablagerung, und zwar stets im Centrum der osteoiden Gewebsbalken. Es schliesst sich danach dem rein osteoiden Gewebe eine Zone an aus osteoiden Balken (Fig 119 *k*), deren Centrum durch Kalkablagerung in fertigen Knochen umgewandelt ist.

Der **Effect der rachitischen Störung des Ossificationsprocesses** auf die Beschaffenheit des Skeletes ergiebt sich aus den einzelnen Vorgängen. Die starken Wucherungen des Epiphysenknorpels bedingen Verdickungen der Gelenkenden; durch die üppige periostale Bildung kalkloser Osteophyten werden die Diaphysen der Röhrenknochen und die äusseren Schichten der platten Knochen verdickt. Bei Abheilung des Processes wird danach der Knochen abnorm dick, plump und schwer.

Die Weichheit des osteoiden Gewebes bedingt eine mehr oder minder grosse Beweglichkeit der knorpeligen Epiphyse gegen die Diaphyse, welche mitunter ein vollkommenes Abknicken der letzteren (Fig. 152) gestattet. Bei Druck in der Richtung der Diaphysenaxen können die weichen Knorpelstellen zugleich auch niedergedrückt werden. Mit der Unregelmässigkeit und Unvollkommenkeit der endochondralen Ossification hängt zugleich ein mangelhaftes Längenwachsthum zusammen.

Die Rarefication des corticalen und spongiösen Gewebes und der Mangel an Kalk in den neugebildeten periostalen und myelogenen Knochenlagern bedingt eine Weichheit der Knochen, welche bei den langen Knochen der Extremitäten und des Brustkorbes, des Schulter- und Beckengürtels zu Beginn der Rachitis Knickungen und Frac-

turen, späterhin namentlich Verbiegungen (Fig. 151), bei den kurzen Knochen, namentlich des Rumpfes, auch Abflachung durch Compression veranlasst.

Die Form der Extremitätenknochen, des Schulter- und Beckengürtels und der Wirbelsäule wird namentlich durch Muskelzug und die Körperlast beeinflusst. Am Thorax macht sich sowohl die Wirkung des durch die Contractionen der Respirationsmuskeln ausgeübten Zuges, als auch des Luftdruckes geltend.

Fig. 151. Fig. 152.

Fig. 151. Oberschenkel eines Erwachsenen mit rachitischer Verkrümmung der Diaphyse. Auf $^1/_8$ verkleinert.

Fig. 152. Oberschenkel eines Erwachsenen mit rachitischer Abbiegung der unteren Epiphyse. Auf $^1/_8$ verkleinert.

Die Folge aller dieser Einflüsse sind bogenförmige Krümmungen und winkelförmige Knickungen an den langen Extremitätenknochen (Fig. 151 und Fig. 152). Das Becken wird bei mässig stark entwickelter Rachitis meist platt (Fig 153), das Kreuzbein sinkt stärker in das Becken hinein und bildet mit seinen Flügeln eine geradlinige statt einer bogenförmigen hinteren Begrenzung des Beckeneinganges. Gleichzeitig ist der untere Theil des Kreuzbeins

stärker nach vorn gekrümmt, die Darmbeinschaufeln sind klein und klaffen nach vorn auseinander, der Schambogen ist weit, die Acetabula sind mehr nach vorn gerichtet als in der Norm. Bei hochgradiger Rachitis, bei welcher die Beckenknochen sehr weich werden (Fig. 154),

Fig. 153. Plattes rachitisches Becken. Kreuzbeinfläche weit in das Becken hineinragend; Spinae posteriores danach weiter als normal über die hintere Kreuzbeinfläche hervortretend. Darmbeinschaufeln klein, vorn auseinanderklaffend. Acetabula nach vorn gerichtet.

sinkt das Promontorium stark nach vorn und springt über die Kreuzbeinflügel nach innen vor, die Pfannengegend wird nach innen gedrückt, die Symphyse nach vorn gedrängt, so dass der Beckeneingang ähnlich wie bei Osteomalacie kartenherzförmig wird, und man das Becken auch als ein pseudoosteomalacisches bezeichnet. An der Wirbelsäule entstehen kyphotische, lordotische und skoliotische Verkrümmungen (vergl. Fig. 156). Häufig kommt es zu einer Abknickung der knöchernen Rippen gegen die weiche Wucherungszone des Rippenkorpels in einem nach aussen offenen Winkel. Bei starkem Einsinken der vorderen Rippenenden wird das Sternum kielartig nach vorn gedrängt, es entsteht ein Pectus carinatum, eine Hühnerbrust. Sinkt dagegen das Brustbein ein, so dass sich eine nach vorn offene Grube bildet, so entsteht eine Trichterbrust.

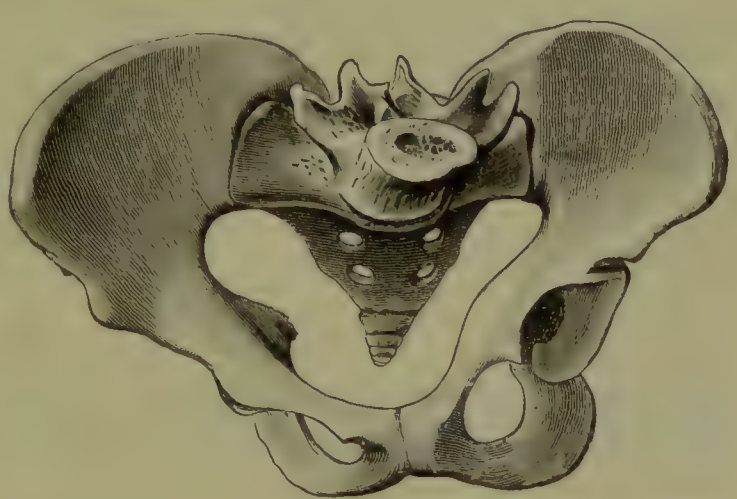

Fig. 154. Rachitisches Becken mit nach vorn gesunkenem Promontorium. Gelenkpfanne nach innen gedrückt, besonders die linke, Darmbeinschaufeln klein. Pseudoosteomalacisches Becken.

Bei starkem Knochenschwund am Schädeldach können einzelne Theile der Schädelknochen wieder häutig werden (Craniotabes rachitica); der Schluss der Fontanellen (im 15—18 Monat) ist verzögert, die Nähte erscheinen breit, weich, membranartig, von weichen Knochenrändern begrenzt. Reichliche Bildung osteoiden Gewebes giebt der Oberfläche des Schädels ein schwammiges Aussehen.

Der Zahndurchbruch ist bei Rachitis verspätet.

Die Rachitis tritt am häufigsten im 1. bis 3. Lebensjahr auf, kommt

indessen bis zum 10. Jahre vor, und es scheint, dass auch in der Pubertätszeit sich Knochenveränderungen einstellen, welche der Rachitis zugezählt werden können und eine abnorme Nachgiebigkeit der Knochen bedingen.

Die meisten Autoren sehen die Rachitis als eine Ernährungsstörung an und legen den Hauptnachdruck auf den Mangel einer hinreichenden Kalkzufuhr zum Knochen. Es findet diese Annahme auch eine Stütze in verschiedenen Beobachtungen an Thieren. So tritt z. B. nach Roloff bei säugenden Lämmern Rachitis oder Lähme dann auf, wenn die Mütter kalkarmes Futter erhalten. Junge Löwen und Leoparden sollen rachitisch werden, wenn sie Fleisch ohne allen Knochen als Nahrung erhalten.

Die Ursache des Mangels an Kalksalzen kann man entweder in einem mangelhaften Kalkgehalt der Nahrungsmittel oder in einem Unvermögen des Darms, die Salze aufzunehmen oder die aufgenommenen Salze richtig zu verwenden, suchen. Nach Riedel ist indessen bei gleicher Ernährung die Kalkaufnahme und Kalkabscheidung bei rachitischen Kindern gleich wie bei gesunden, und es kann danach das Wesen der Rachitis kaum in einem mangelhaften Resorptionsvermögen des Organismus für Kalksalze liegen.

Nach Salkowski und Seemann kann eine übermässige Aufnahme kalireicher Nahrung diesen Effect haben, indem das phosphorsaure Kali das Chlor des Blutplasmas in Beschlag nimmt und dadurch einen Mangel an Chloriden herbeiführt, welcher eine mangelhafte Bildung von Salzsäure im Magen zur Folge hat und auf diese Weise die Lösung und Resorption der Kalksalze unmöglich macht. Nach Untersuchungen von Lehmann, Müller und Munk findet beim Hungern eine stärkere Ausscheidung von Phosphor und Kalk statt; es wird also Knochen abgebaut.

Als **Barlow'sche** oder **Möller'sche Krankheit** wird eine eigenthümliche Krankheit des frühen Kindesalters bezeichnet, welche dadurch ausgezeichnet ist, dass im Periost oder auch im Knochenmark der grossen Extremitätenknochen, seltener der Knochen des Rumpfes bedeutende Blutungen auftreten, die zur Abhebung des Periostes führen können. Als Begleiterscheinungen können dabei auch Blutungen aus dem Zahnfleisch, Schweisse und auch Fieber auftreten. Das Wesen der Krankheit ist noch unbekannt. Während die Einen glauben, sie dem Scorbut zuzählen zu können, halten sie andere für eine besondere, hämorrhagische Form der Rachitis, noch Andere für eine Combination vom Scorbut mit Rachitis. Die Meisten suchen dieselbe auf andauernde unzweckmässige Ernährung mit Milchsurrogaten zurückzuführen (Barlow, *Der infantile Scorbut u. s. Bezieh. zur Rachitis, Cbl. f. inn. Med. 1895;* Fürst, *Die Barlow'sche Krankheit, A. f. Kinderheilk. 18. Bd. 1895;* Klein, *Ueber Barlow'sche Krankheit [Zusammenfass. Referat], Cbl. f. allg. Path. VIII 1897;* Naegeli, *Wesen des Morbus Barlow, ibid. 1897*). Nach den vorliegenden Mittheilungen kommt zwar Rachitis häufig gleichzeitig bei den betreffenden Kindern vor, wird aber auch nicht selten vermisst.

Literatur über Rachitis.

Baginsky, *Zur Pathologie der Rachitis, Virch. Arch. 87. Bd. 1882.*
Fleischmann, *Rachitis des Unterkiefers, Wien. med. Presse 1877.*
Glissonius, *De rachitide, London 1650.*
Henoch, *Kinderkrankheiten, Berlin 1895.*
Kassowitz, *Die normale Ossification etc. II, Wien 1882—85, Jahrb. f. Kinderheilk. N. F. XIX, Zeitschr. f. klin. Med. VII 1883.*
Müller, H., *Zeitschr. f. wiss. Zool. IX 1858.*
Pommer, *Unters. über Osteomalacie und Rachitis, Leipzig 1885.*
Rehn, *Gerhardt's Handb. d. Kinderkrankh. III und Jahrb. f. Kinderheilk. XII u. XIX.*
Riedel, *Resorption u. Ausscheidung v. Kalksalzen b. rach. Kindern, Arch. f. exp. Path. 33. Bd. 1893.*
Ritter v. Rittersheim, *Pathol. u. Ther. d. Rachitis, Berlin 1863.*
Roloff, *Osteomalacie und Rachitis, Arch. f. wiss. u. prakt. Thierheik. II 1876.*
Seemann, *Pathogenese u. Aetiologie d. Rachitis, Virch. Arch. 77. Bd. 1879.*
Stiebel, *Rachitis, Virchow's Handb. d. spec. Pathol. I 1854.*

Virchow, Norm. Knochenwachsthum u. raehit. Störung desselben, sein Arch. 5. Bd. 1853
Zander, Aetiologie, Pathogenie u. Therapie d. Rachitis, Virch. Arch. 83. Bd. 1881.
Zippelius, Phosphorkrankheiten, Dtsch. Zeitschr. f. Thiermed. II 1876.

§ 54. Die Eigenthümlichkeiten der Knochen- und Gelenkformen beruhen theils auf ererbten Eigenschaften der Skeletanlage, theils auf Einflüssen, welche zur Zeit der Entwicklung und des Wachsthums auf das Skelet von der Umgebung ausgeübt werden. Die Gelenkenden bilden sich, ehe die Gelenkhöhle entwickelt ist und ehe die Knochen sich gegen einander bewegen, und an den Knochen entstehen einzelne Vorsprünge für Muskelinsertionen, ehe eine Muskelwirkung vorhanden ist. Dieser Theil der Ausbildung der Formen beruht auf Vererbung. Die feinere Ausbildung der Knochenformen, wie sie sich theils intrauterin, theils erst im postembryonalen Leben zur Zeit des Wachsthums, zum Theil noch später einstellt, die weitere Entwicklung der bereits angelegten oder die Bildung neuer Höcker und Leisten, welche Sehnen und Bändern zum Ansatz dienen, die Vertiefungen und die Furchen an Stellen, wo Blutgefässe oder sonst irgendwelche Weichtheile sich anlagern, sind in der Ontogenese durch die Beziehung zu der Umgebung erworben. Sie sind es, welche hauptsächlich die individuellen Verschiedenheiten bedingen.

Wird das in der Entwicklung oder im Wachsthum befindliche Skelet von **abnormen statischen und mechanischen Einwirkungen** getroffen, so können dadurch **Formveränderungen** herbeigeführt werden, welche nicht mehr in das Gebiet der individuellen Verschiedenheiten gehören, sondern als **pathologische** angesehen werden müssen. Kommen die Schädlichkeiten intrauterin zur Einwirkung, so können die Kinder schon mit mehr oder minder hochgradigen Difformitäten des Skeletes geboren werden, und es kommt der Effect solcher Wirkungen namentlich in abnormen Stellungen der Füsse und Hände, im angeborenen Klumpfuss (Pes equino-varus) Plattfuss (Pes valgus), Hakenfuss (Pes calcaneus) und in der Klumphand (Talipomanus) zum Ausdruck (vgl. § 146 des allg. Th.).

Am Schädeltheil des Kopfes kann eine abnorme Zunahme des Schädelinhalts, die meistens durch Flüssigkeitsansammlung in den Ventrikeln bedingt ist (Hydrocephalus ventricularis), zu einer pathologischen Grössenentwickelung des Schädels (Fig. 155) führen, welche schon intrauterin beginnt, aber nach der Geburt sich oft weiter entwickelt und nicht selten ausserordentliche Dimensionen annimmt, so dass schliesslich die Ossification mit der Ausdehnung des Schädels nicht mehr Schritt halten kann und die Fontanellen und die Nähte klaffen und Lücken in der Knochenschale entstehen. Umgekehrt kann auch eine abnorme Kleinheit des Gehirnes oder des Auges ein Zurückbleiben der knöchernen Hülle im Wachsthum nach sich ziehen.

Sind zur Zeit der Geburt Knochen und Gelenke normal ausgebildet, so können Difformirungen bei weiterem Wachsthum dann entstehen, wenn **bestimmte Stellen zur Zeit des Wachsthums andauernd in abnormer Weise belastet** sind, während andere entlastet werden. Es können dadurch auch ganz gesunde Knochen in ihrer Form verändert werden, doch wird das noch weit leichter geschehen, wenn die Knochen abnorm weich und nachgiebig sind, wie dies z. B. bei Rachitis der Fall ist. Einseitiger anhaltender Druck bewirkt eine Verlang-

samung, unter Umständen sogar einen Stillstand des Wachsthums oder auch Resorption der Knochen; an der entlasteten Stelle kann dagegen die Apposition verstärkt werden oder ist wenigstens nicht behindert. Gleichzeitig stellt sich an der belasteten Seite eine Schrumpfung und Verkürzung der Bänder wie auch der Muskeln ein, während an der entlasteten gezerrten Seite die Bänder sich verlängern.

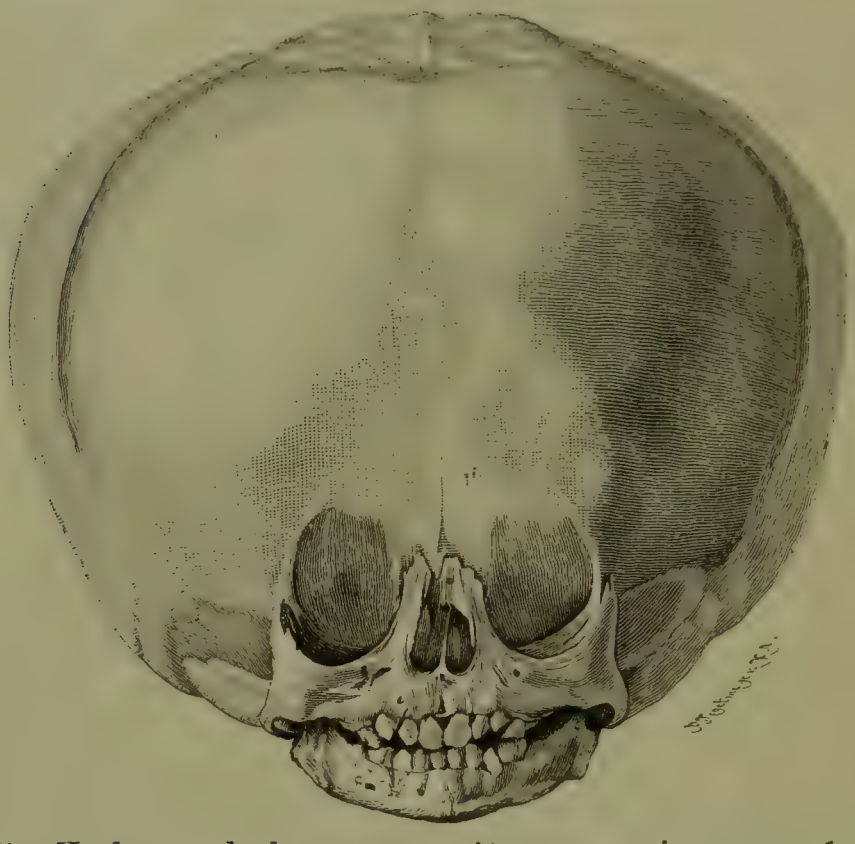

Fig. 155. Hydrocephalus congenitus von einem ca. 1 Jahr alten Kinde. Kopfumfang 63 cm. $^2/_5$ der nat. Gr.

Zu den häufigsten durch ungleichmässige Belastung bewirkten Difformitäten des Skeletes gehört die **Skoliose** (Fig. 156), eine seitliche Ausbiegung der Wirbelsäule, wobei am häufigsten eine Ausbiegung des Brusttheils nach rechts und eine compensatorische Verbiegung der Lenden-, oft auch der Halswirbelsäule nach links sich einstellt. Die abnormen statischen Verhältnisse können durch abnorme Ausdehnung einer Brusthälfte durch pleuritische Exsudate, durch einseitig entwickelte mächtige Geschwülste, einseitige Schrumpfung des Thorax nach Resorption pleuritischer Exsudate oder bei Lungencirrhose, Fixirung des Beckens in schiefer Stellung etc. bedingt sein, sind aber noch häufiger durch wiederholt angenommene und schliesslich habituell werdende schlechte Körperhaltungen, durch andauerndes Stehen auf einem Bein, oder durch Sitzen auf einem Sitzhöcker, durch Hochstellung der rechten Schulter durch Auflegen des rechten Armes auf den Tisch etc. gegeben.

Besitzen die Knochen eine gewisse Nachgiebigkeit (Rachitis), so kommt es auf der Seite des Druckes zu einer Abflachung der Knochen und Bänder. Ist einmal eine gewisse stabile Verbiegung vorhanden, und hat sich dadurch die Schwerpunktslage des Rumpfes und des Kopfes geändert, so nimmt die Krümmung rasch zu, und es kommt zu einer starken seitlichen Deviation, zur **Skoliose**, meist auch noch zu

einem Vortreten der Brustwirbelsäule nach hinten, zu einer **Kyphose** (Fig. 156). Die Wirbelsäule pflegt sich dabei jeweilen so so drehen, dass die Wirbelkörper nach der convexen Seite sehen. Bei starker Krümmung werden die Wirbel vollkommen keilförmig. Zuweilen treten Verknöcherungen der Bänder ein, und an den Wirbeln bilden sich Osteophyten.

Eine zweite Form von Belastungsdifformität ist die **Coxa vara** (Bruns), d. h. die in Folge abnormer Nachgiebigkeit des Knochens (Rachitis und Spätrachitis) bei Kindern und in der Pubertätszeit auftretende Abbiegung des Schenkelhalses nach unten und die damit gegebene Verkleinerung seines Neigungswinkels, welche in verschiedenen Graden auftreten kann. Ferner gehört hierzu das **Genu valgum**, eine bald einseitig, bald doppelseitig auftretende Difformität des Kniegelenkes, bei welcher der Unterschenkel mit dem Oberschenkel einen nach aussen offenen stumpfen Winkel bildet. Sie tritt ebenfalls in der Wachsthumsperiode und zwar im 2. bis 4. (Genu valgum infantum), oder zur Zeit der Pubertät, im 14. bis 17. Jahre (Genu valgum adolescentium) auf, in letzterem Falle vornehmlich bei Leuten, welche viel stehen und gleichzeitig mit den Händen schwere Arbeit verrichten, so z. B. bei Bäckern, Schlossern und Tischlern und bei Kellnern.

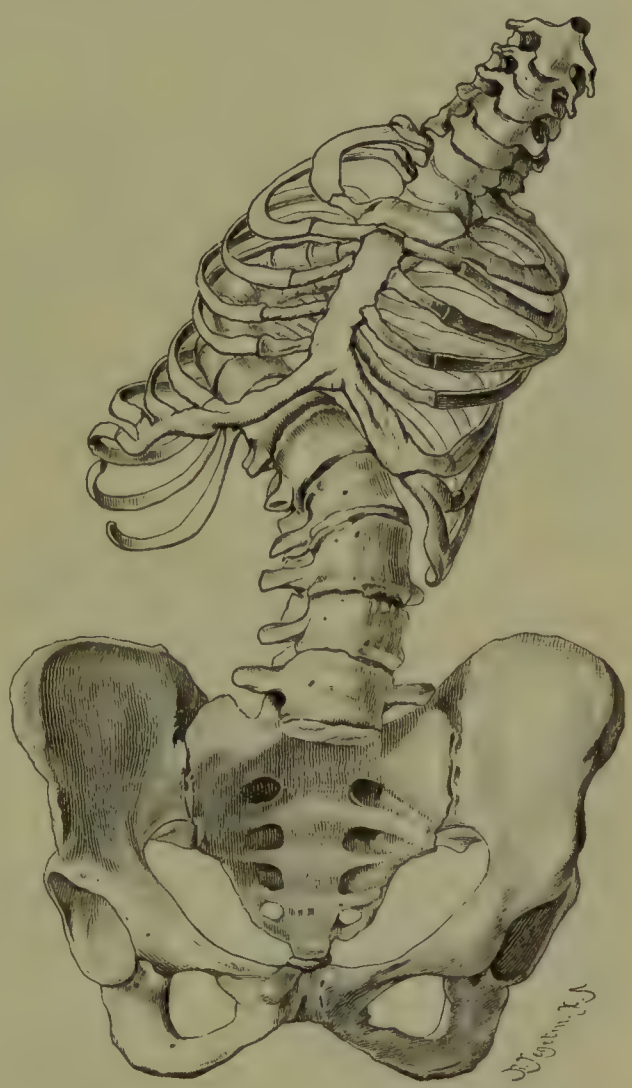

Fig. 156. Skoliose und Kyphose der Wirbelsäule.

Die Ursache der Winkelstellung liegt entweder darin, dass die äusseren Gelenkflächen der Tibia und des Femur in Folge abnormer Belastung und abnormer Nachgiebigkeit in ihrer Entwicklung zurückbleiben oder sogar niedriger werden, oder aber darin, dass die Epiphysenenden der Tibia und des Femur eine Abbiegung nach aussen erfahren. Unter Umständen kann Genu valgum auch nach traumatischer Epiphysenablösung mit Dislocation der Fragmente, sowie in Folge schiefer Anheilung abgesprengter Condylen (G. v. traumaticum), endlich auch durch cariöse Zerstörung des Condylus externus femoris (G. v. inflammatorium) und durch Arthritis deformans zu Stande kommen.

Eine weitere Belastungsdifformität bildet der **erworbene Plattfuss** oder **Pes valgus acquisitus**, eine in der Wachsthumsperiode auftretende Gestaltsveränderung des Fusses, bei welcher die Knochen, welche am inneren Fussrande das Gewölbe bilden, sich senken, während zugleich der ganze Fuss nach aussen gedreht wird. Es können danach

alle jene Momente, welche eine Valgusstellung des Fusses begünstigen und welche das Gewölbe anhaltend stark belasten und die Sohlenmuskeln und den Musculus tibialis posticus übermüden, einen Plattfuss herbeiführen, falls Bänder und Knochen gegen diese Einflüsse nicht widerstandsfähig sind. In ersterer Hinsicht wirken namentlich langes Stehen (Kellner, Schlosser, Tischler) und das Tragen schwerer Lasten, in letzterer Valgusstellung des Kniees, rachitische Verkrümmungen der Unterschenkel, sowie Stelzenlaufen und langes Stehen auf schmalen Sprossen von Leitern etc., falls dabei nicht der vordere Theil des Fusses, sondern die Stelle vor dem Absatz des Stiefels, also der vordere Theil des Calcaneus als Stütze benutzt wird, so dass der Fuss, der auf der inneren Seite keine Stütze hat, sich nach aussen dreht.

Durch die Valguslage wird das Ligamentum laterale internum, eventuell auch das Lig. talo-calcaneum gedehnt. Durch das Einsinken des Gewölbes verlängern sich die Fascien und Bänder der Plantarfläche, besonders das Lig. calcaneo-naviculare plantare. Bei hochgradigem Plattfusse wird das Gewölbe ganz flach oder sogar nach unten convex, das Os naviculare liegt beim Stehen auf der Unterlage auf, der Sprungbeinkopf tritt nach innen vor, und der Talus erscheint an der inneren Seite des Calcaneus herabgeglitten. Die Fusswurzelknochen und deren Gelenkflächen werden mehr oder weniger in ihrer Form geändert. Die oberen Gelenkkanten des Os calcaneum, des Os naviculare und des Os cuboides sind mangelhaft ausgebildet. Letzteres zeigt auch eine zu geringe Entwicklung von vorn nach hinten. Der abwärts gewandte Kopf des Talus liegt oft ganz frei, indem er statt von dem verschobenen Naviculare nur von dem verlängerten und verdickten Lig. talo-naviculare getragen wird.

Als Druckdifformität ist auch der **Hallux valgus** aufzufassen, welcher dadurch zu Stande kommt, dass die grosse Zehe durch das Tragen vorn spitzzulaufender Stiefel nach aussen abgebogen und oft sogar unter die zweite Zehe geschoben wird.

Sehr oft kommen endlich **Difformitäten der Gelenkflächen der Knochen durch Contracturen** oder **Lähmungen von Muskeln** oder **Muskelgruppen** zu Stande, wobei es sich entweder um primäre Myopathieen oder um ursprüngliche Störungen an den nervösen Apparaten, um neuropathische Contracturen handelt. Am häufigsten kommt es zu Difformitäten in Folge von Lähmungen, Veränderungen, die man dann gewöhnlich schlechthin als **paralytische Contracturen** bezeichnet. Die Lähmungen treten am häufigsten in Folge von Erkrankungen des Centralnervensystems, so z. B. nach Poliomyelitis anterior, nach Caries der Wirbelsäule mit Compression des Rückenmarkes auf, können indessen auch von Erkrankungen der peripheren Nerven, z. B. von Verletzungen derselben, herrühren.

Sind die Muskeln einer Extremität gelähmt, so bleibt das Glied jeweilen in der Lage, in welche es durch seine Schwere gebracht wird. Ein Fuss, dessen Muskeln gelähmt sind, liegt bei Rückenlage des Patienten in Plantarflexion und ist etwas nach innen gerichtet, nimmt also eine Equino-varus-Lage an. Bleibt der Fuss in dieser Stellung und ist das betreffende Individuum noch jung, so bildet sich die Plantarflexion und die Senkung und Rotation des äusseren Fussrandes immer mehr aus. Die Plantarfascie, die Achillessehne und die Wadenmuskeln verkürzen sich, die Gelenkflächen, constant an bestimmten Stellen ge-

drückt, an anderen entlastet, ändern ihre Form, und schliesslich wird der Fuss in der betreffenden Lage fixirt; es bildet sich ein Klumpfuss oder Pes equino-varus paralyticus.

Dasselbe kann auch geschehen, wenn nur die Wadenmuskeln gelähmt sind, da der Kranke die Extensoren nicht in Action zu setzen pflegt.

In ähnlicher Weise wie der paralytische Klumpfuss kann sich auch ein paralytischer Plattfuss oder ein Hakenfuss, ferner eine paralytische Skoliose, ein paralytisches Genu valgum oder ein Genu recurvatum bilden. Das letztere entsteht dadurch, dass der Kranke, um zu verhindern, dass das schwache Glied in der Beugung zusammenknickt, die Gelenke in die äusserste Extension bringt und in dieser durch die Körperschwere fixirt.

Was für eine Difformität im Einzelfalle aus der Lähmung entspringt, das hängt jeweilen davon ab, welche Lage das gelähmte Glied einnimmt, und in welcher Weise die eigene Schwere und die Last des Körpers auf dasselbe einwirken.

Denselben Effect wie Muskelcontracturen und Lähmungen haben auch **primäre Schrumpfungen, Narbencontractionen der Fascien** und **Bänder**, sobald sie ein Gelenk dauernd in einer bestimmten Lage fixiren. Ferner lässt sich durch äussere, **willkürlich angebrachte Druckwirkungen** die Form der Knochen, z. B. des Schädels oder auch der Füsse (Chinesenfuss), verändern.

Eine besondere Erwähnung verdient noch die **Spondylolisthesis des fünften Lendenwirbels**, eine Veränderung, bei welcher der fünfte Lendenwirbelkörper mit dem darüber gelegenen Abschnitt der Wirbelsäule unter der Einwirkung der Rumpflast sich gegenüber der Basis des Kreuzbeins nach vorne vorschiebt (Fig. 157). Zu Beginn handelt es sich um eine translatorische Verschiebung des fünften Lendenwirbelkörpers parallel der Ebene der lumbosacralen Bandscheibe. Mit zunehmender Verschiebung gleitet der Lendenwirbelkörper mehr und mehr ins kleine Becken, und es kann schliesslich seine basale Fläche an der ventralen des Kreuzbeins anliegen, während seine dorsale Fläche annähernd in der gleichen Flucht mit der Kreuzbeinbasis liegt.

Fig. 157. Spondylolisthesis. Sagittaler Durchschnitt durch die Wirbelsäule (nach KLEINWÄCHTER).

Trotz dieser Verschiebung des fünften Lendenwirbelkörpers ist der Contact seiner unteren Gelenkfortsätze mit den oberen Fortsätzen des ersten Sacralwirbels nicht aufgehoben, und die untere Querspange des Wirbelringes mit dem Dornfortsatze nimmt an der Olisthesis nicht

Theil, es ist also nur die vordere Hälfte des Wirbels, der Wirbelkörper, verschoben. Die Verschiebung desselben ist durch eine Verlängerung der Interarticularportion des fünften Lendenwirbels ermöglicht, und diese selbst erfolgt unter dem Einfluss der Schwere des Körpers bei aufrechter Haltung.

Nach den bisherigen Beobachtungen kann die sagittale Verlängerung der Interarticularportion des fünften Lendenwirbels sowohl ohne als auch mit einer Unterbrechung der knöchernen Verbindung auftreten und wird in einem Theil der Fälle durch Traumen, Fracturen und Entzündungen (Strasser) verursacht, während in anderen Fällen Entwicklungsanomalieen des Bogens und der Interarticularportion des letzten Lendenwirbels (Neugebauer, Chiari) prädisponirende Ursachen der Spondylolisthesis bilden. Oft lässt sich indessen an zur Untersuchung gelangenden Präparaten die Entstehung nicht erkennen.

An dieser Stelle mag auch die als Trichterbrust (Ebstein) bezeichnete Formveränderung des Thorax Erwähnung finden, bei welcher der untere Theil der Sternocostalgegend trichterförmig eingezogen ist. Die Affection ist angeboren oder erworben und wird von den Autoren im ersteren Fall theils auf eine primäre Entwicklungsstörung des Sternum und der Rippen, theils auf einen intrauterin durch den Unterkiefer des gebeugten Kopfes oder durch die am Rumpf anliegenden Beine ausgeübten Druck zurückgeführt. Extrauterin entsteht sie durch abnorme Weichheit der Sternalpartie (Rachitis).

Literatur über Wachsthumsstörungen, welche durch statische und mechanische Einflüsse bedingt werden.

Adams, W., *Club-foot etc., London 1866.*
Albert, *Zur Theorie der Skoliose, Samml. klin. Schriften, Wien 1890.*
Bähr, *Die Entstehung der Belastungsdifformitäten, Klin. Vortr. No. 194, Leipzig 1887.*
Bessel-Hagen, *Pathologie des Klumpfusses I, Heidelberg 1889.*
Chiari, *Spondylolisthesis, Zeitschr. f. Heilk. XIII 1892 (Lit.).*
Coën, *Trichterbrust, Bullet. d. Scienze Med. di Bologna XIV 1884.*
Dolega, *Pathologie der kindlichen Skoliose, Leipzig 1897.*
Drachmann, *Mechanik u. Statik d. habituellen Skoliose, Berl. klin. Wochenschr. 1885.*
Ebstein, *Trichterbrust, D. Arch. f. klin. Med. XXX u. XXXIII 1883.*
Flesch, *Trichterbrust, Virch. Arch. 57. Bd. 1873.*
Henke, *Handb. d. Anatomie u. Mechanik der Gelenke, Leipzig 1863, Zeitschr. f. rat. Med. III. Reihe 33. Bd., und Topograph. Anat., Berlin 1884.*
Herbst, *Trichterbrust, D. Arch. f. klin. Med. XLV 1887.*
Hoffa, *Lehrbuch der orthopädischen Chirurgie, Stuttgart 1894.*
Hofmeister, *Coxa vara, Beitr. v. Bruns XII 1894 u. XIII 1895.*
Holl, *Angeb. Plattfuss, Langenbeck's Arch. XXV 1880.*
Hüter, *Virch. Arch. 25.—28. u. 46. Bd., Langenbeck's Arch. II, IV, IX; Die Formveränd. am Skelet des menschl. Thorax, Leipzig 1865; Klinik d. Gelenkkrankheiten, Berlin 1876—78.*
Kleinwächter, *Becken, Eulenburg's Realencyklop. 1894.*
Klemperer, *Trichterbrust, D. med. Wochenschr. 1888.*
Kocher, *Aetiologie des Pes varus congenitus, Dtsch. Zeitschr. f. Chir. IX 1878.*
Krukenberg, *Spondylolisthesis, Arch. f. Gyn. XXV 1884.*
Küstner, O., *Angeb. Plattfuss u. angeb. Genu valgum, Langenbeck's Arch. XXV 1880.*
v. Lesser, *Cubitus valgus, Virch. Arch. 92. Bd 1883; Skoliose, ib. 113. Bd. 1888.*
Lorenz, *Die Lehre vom erworb. Plattfuss, Stuttgart 1883; Pathologie u. Ther. d. seitlichen Rückgratverkrümmungen, Wien 1886; Entstehung der Knochendifformitäten, Wien. klin. Wochenschr. 1896.*
Marchand, *Makrocephalie, Eulenburg's Realencyklop. 1897.*
Meyer, H. v., *Statik u. Mechanik d. menschl. Knochengerüstes, 1873; Ursache u. Mechanismus d. Entstehung d. erworb. Plattfusses, Jena 1883; Controversen d. Plattfussfrage, D. Z. f. Chir. XXI 1884; Der Klumpfuss u. seine Folgen für das übrige Knochengerüst, Jena 1890.*

Michaud, *Angeb. Klumpfuss, Arch. de phys. III 1870.*
Mikulicz, *Genu valgum, Arch. f. Anat. u. Phys. 1878 u. Langenbeck's Arch. 1879.*
Müller, *Verbiegung des Schenkelhalses, Beitr. v. Bruns IV 1888.*
Neugebauer, *Spondylolisthesis, Arch. f. Gyn. XIX u. XX, u. Zur Entwicklungsgesch. des spondylolisth. Beckens, Halle 1882.*
Nicoladoni, *Die Architektur d. skoliotischen Wirbelsäule, Wien 1889; Architektur d. kindlichen Skoliose, Wien 1893; Die Skoliose des Lendensegments, Wien 1894.*
Payr, *Pathologie des Hallux valgus, Wien 1894.*
Sonnenburg, *Klumpfuss, Eulenburg's Realencyklop. XII 1896 (Lit.).*
Staffel, *Statische Ursache des Schiefwuchses, D. med. Wochenschr. 1885.*
Strasser, *Spondylolisthesis, Bresl. ärztl. Zeitschr. 1882.*
Swedlin, *Spondylolisthesis, Arch. f. Gyn. XXII 1883 (Lit.).*
Tornier, *Das Entstehen d. Gelenkformen, Arch. f. Entwicklungsmechanik I 1894.*
Volkmann, *Samml. klin. Vortr. No. 1; Handb. d. Chir. v. Pitha u. Billroth II 1872.*
Wolff, *Das Gesetz der Transformation der Knochen, Berlin 1892.*

7. Geschwülste, Cysten und thierische Parasiten der Knochen.

§ 55. Die **primären Geschwülste des Knochensystemes** gehören sämmtlich in die Gruppe der **Bindesubstanzgeschwülste.** Die Matrix für die Geschwulstentwicklung bilden das Periost und das Knochenmark, und die Gewebe, welche aus ihrer Wucherung entstehen; sie entsprechen den verschiedenen Formen der Bindesubstanzgewebe, sind also Bindegewebe oder Schleimgewebe oder Fettgewebe, oder Knorpel- oder Knochen- oder zellreiches Sarkomgewebe mit mehr oder minder reichlich entwickeltem Gefässsystem. Von **secundären Geschwulstbildungen** können alle jene Formen vorkommen, welche Metastasen machen. Weitaus am häufigsten sind **Carcinome.**

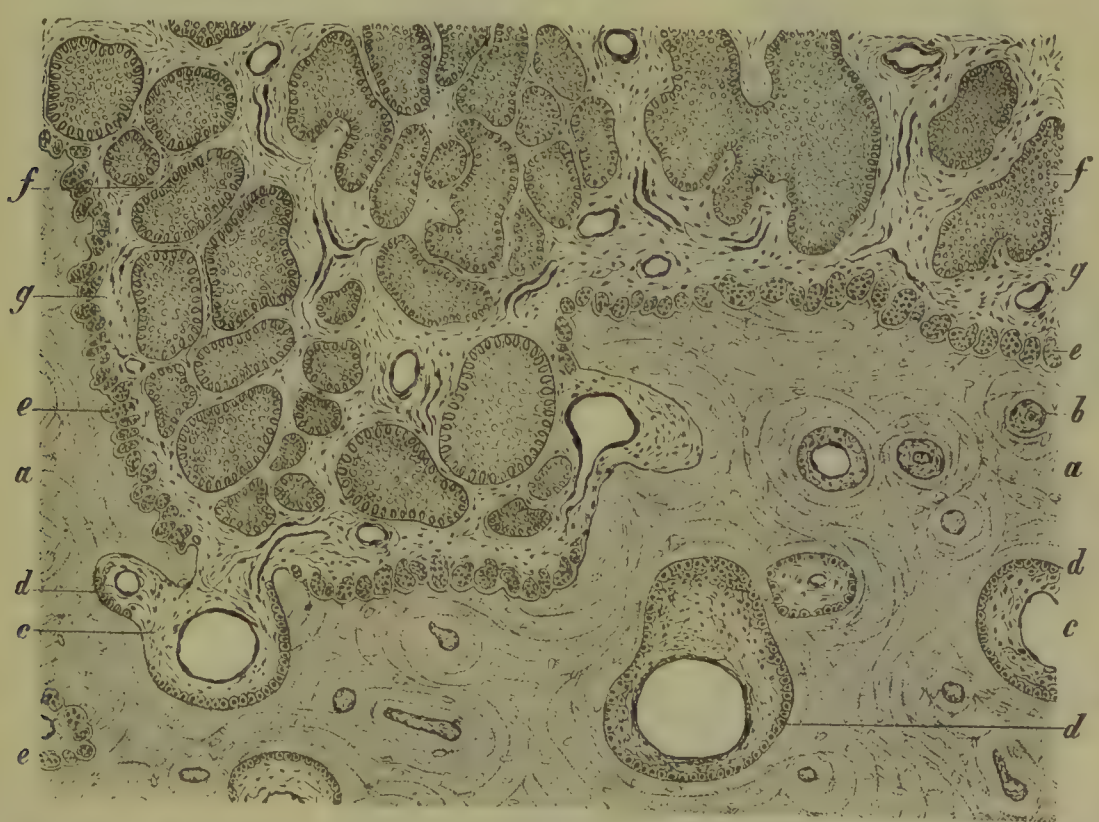

Fig. 158. Knochenresorption und Apposition in der Umgebung eines metastatischen Krebsknotens in der Humerusdiaphyse (M. Fl. Pikrins. Häm.). *a* Corticalis humeri. *b* Normale Havers'sche Kanälchen. *c* Erweiterte Havers'sche Kanälchen mit weiten Blutgefässen. *d* Osteoblasten. *e* Ostoklasten und Howship'sche Lacunen. *f* Krebszapfen. *g* Stroma des Krebses. Vergr. 50.

Je nach ihrem Sitz unterscheidet man periostale und myelogene Geschwülste, sowie Mischformen, welche gleichzeitig sowohl im Knochenmark als auch im Periost sich entwickeln. Die **periostalen Formen** entstehen am häufigsten aus der osteoplastischen Schicht des Periostes und liegen danach zwischen dem Knochen und der äusseren Faserlage des Periostes, so dass sie nach aussen scharf abgegrenzt sind. In anderen Fällen ergreift die Wucherung auch die äusseren Periostlagen, so namentlich bei der Entwicklung zellreicher Sarkome, und kann danach auch auf das angrenzende Gewebe übergreifen. Die periostalen Geschwülste sitzen dem Knochen meist seitlich auf, können indessen Röhrenknochen auch vollkommen umfassen.

Der Knochen ist unter dem Geschwulstgewebe zuweilen unverändert, häufiger wird er indessen in mehr oder minder grossem Umfange zum Schwunde gebracht, namentlich dann, wenn die Geschwulst auch in die Havers-schen Kanäle hineinwächst, resp. auch aus deren Gewebe sich entwickelt.

Fig. 159. Skelet eines myelogenen Osteosarkoms der Tibia. Um $^2/_5$ verkleinert.

Die **myelogenen Geschwülste** bilden theils scharf abgegrenzte, theils allmählich in das normale Gewebe übergehende, zuweilen auch das Knochenmark in diffuser Ausbreitung infiltrirende Tumoren, welche stets einen mehr oder minder umfangreichen Knochenschwund verursachen. Der Schwund ist ein lacunärer (Fig. 158 *e*), eine Halisterese ist nicht mit Sicherheit nachgewiesen.

Wird im Innern der Knochen durch die Geschwulst zerstört, so wird gleichzeitig in der Nachbarschaft derselben von Seiten des Knochenmarkes oder des Periostes Knochen producirt (*d*). Schwindet bei weiterem Wachsthum der Geschwulst der alte Knochen in seiner ganzen Dicke, so kann es sich er-

eignen, dass gleichwohl die knöcherne Schale der Geschwulst sich erhält (Fig. 159), indem sich in demselben Maasse, wie im Innern Knochen zerstört wird, vom Periost aus neuer Knochen an der Aussenfläche anlagert. Der Knochen gewinnt dabei an Umfang, er „bläht sich"; die Knochenschale bleibt erhalten, nur wird sie bei starkem Wachsthum des Tumors mit der Zeit dünner. Ob ein myelogener Tumor, wenn er in seinem Durchmesser die Dicke des Knochens überschreitet, den Knochen durchbricht oder nicht, hängt einestheils von der Beschaffenheit des Periostes, anderentheils von der Raschheit des Wachsthums des Tumors ab. Das Periost der grossen Röhrenknochen vermag in dieser Hinsicht viel zu leisten (Fig. 159) und bedeckt oft sogar rasch wachsende Tumoren mit knöcherner Schale; nur ereignet es sich dann häufig, dass die Schale unvollkommen und da und dort von der wachsenden Geschwulstmasse durchbrochen wird. Das Periost der platten Knochen, namentlich des Schädels, leistet dagegen sehr wenig, und es fehlt danach den über die Oberfläche sich erhebenden myelogenen Geschwülsten dieser Knochen fast immer eine knöcherne Hülle.

Ueberaus häufig producirt auch das Geschwulstgewebe selbst Knochen (Fig. 160), und zwar in einer Weise,

Fig. 160. Skelet eines Osteosarkoms des Schädeldaches. *a* Skelet der Hauptgeschwulst. *b* Cariöse mit Knochenspicula besetzte Stelle, an welcher eine secundäre Geschwulst sass. Um die Hälfte verkleinert.

welche durchaus mit jenen Vorgängen übereinstimmt, welche bei regenerativer und hyperplastischer Knochenneubildung auftreten. Immerhin existirt gegenüber letzterer insofern ein Unterschied, als eine metaplastische Entstehung des Knochengewebes aus einem bereits ausgebildeten Gewebe hier in grösserer Verbreitung und häufiger vorkommt

als bei den regenerativen Processen. Am häufigsten gehen Bindegewebe und Knorpelgewebe (Fig. 161 *a*) in Knochengewebe (*b*, *c*) über, doch können auch im zellreichen Sarkomgewebe Knochenbälkchen sich bilden. Zuweilen bildet sich auch nur osteoides Gewebe

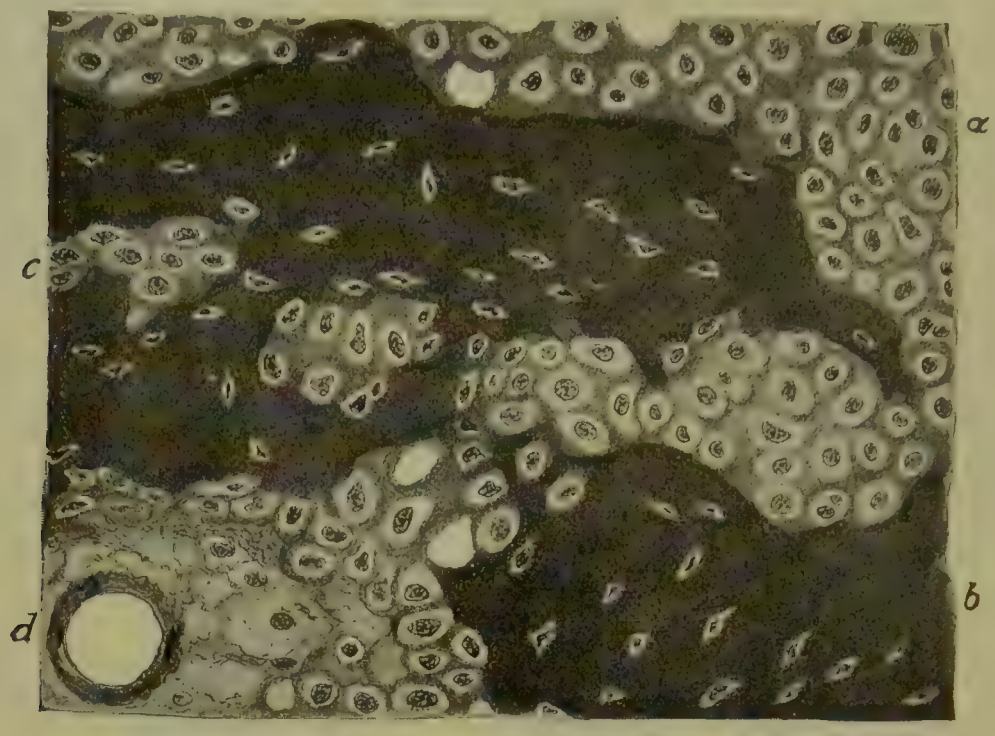

Fig. 161. Osteochondrom des Humerus (Alk. Pikrins. Häm. Karm.). *a* Hyaliner Knorpel. *b* Knochen. *c* In Knochen sich umwandelnder Knorpel. *d* Blutgefäss. Vergr. 250.

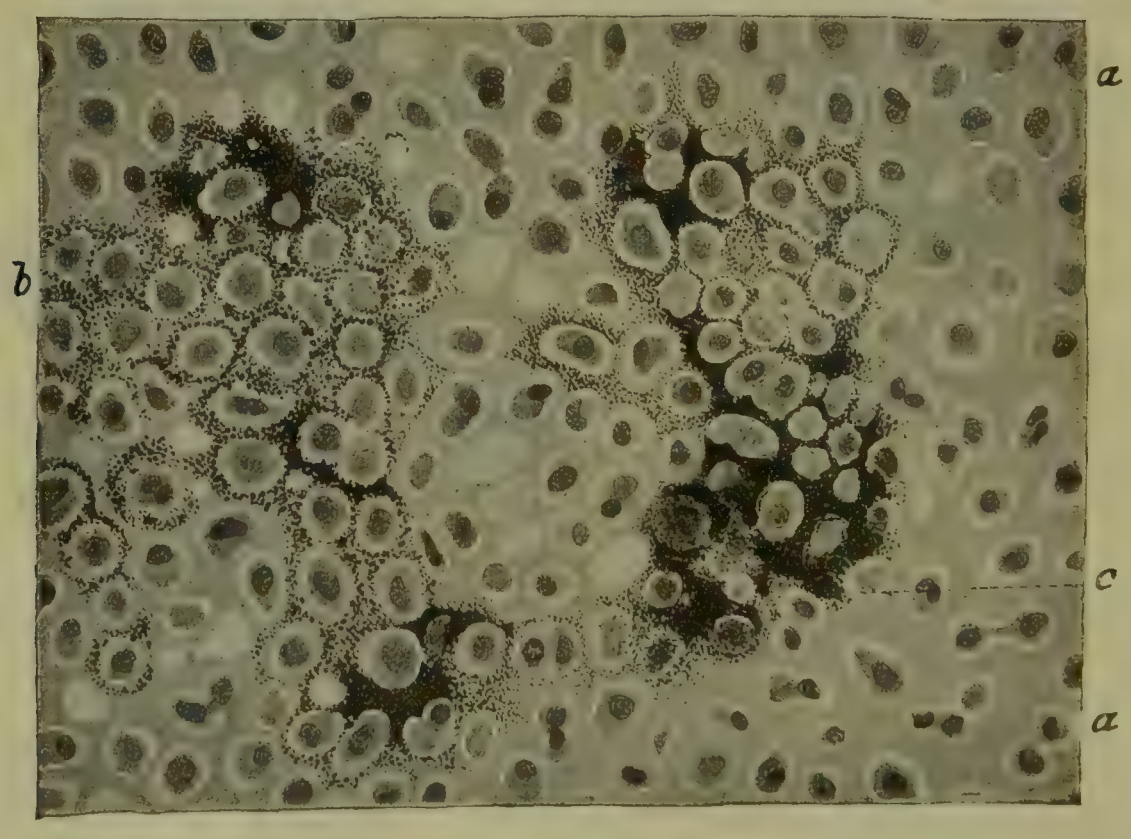

Fig. 162. Partiell verkalktes periostales Chondrom des Calcaneus (Alk. Häm.). *a* Hyaliner Knorpel. *b c* Verkalkter Knorpel. Vergr. 250.

(vergl. Fig. 281 S. 438 des allgem. Th.). Es kommt ferner auch vor, dass das Grundgewebe durch Einlagerung von Knochensalzen (Fig. 162 *b*, *c*) petrificirt.

Geschwülste, bei welchen die knöcherne Substanz ganz in den Vordergrund tritt, so dass die weichen Bestandtheile nur die Rolle eines Knochenmarkes spielen, werden als Osteome bezeichnet. Bildet das weiche Gewebe einen wesentlichen Bestandtheil einer knochenhaltigen Geschwulst, so betrachtet man dies als eine Mischgeschwulst und bringt dies auch in der Bezeichnung zum Ausdruck.

Die Knochengeschwülste treten meist solitär auf, doch können sowohl Fibrome, Myxome, Osteome und Enchondrome als auch manche Formen der Sarkome primär in mehreren Herden sich entwickeln.

Hinsichtlich der Aetiologie ist bemerkenswerth, dass die Knochengeschwülste nicht selten im Anschluss an Traumen (Callustumoren) und Entzündungen entstehen. Ferner können sie von Stellen ausgehen, an welchen Unregelmässigkeiten der Ossification stattgefunden haben und Theile des Bildungsgewebes, namentlich Knorpel bei der Ossification unverbraucht geblieben sind. Es kommt dies hauptsächlich an den Diaphysenenden der Röhrenknochen vor, an denen Reste des Epiphysenknorpels zum Ausgangspunkt von Enchondromen werden können.

Die **Osteome** bilden sich meistens im Periost, seltener im Knochenmark und werden im ersteren Falle als Exostosen (Fig. 163 und Fig. 164), im letzteren als Enostosen bezeichnet. Entstehen erstere direct aus dem Periost, so nennt man sie bindegewebige Exostosen (Fig. 163), wird zuerst Knorpel und erst aus diesem Knochen gebildet, knorpelige Exostosen (Fig. 164).

Je nachdem die Geschwülste aus compactem oder spongiösem Knochengewebe bestehen, unterscheidet man compacte oder elfenbeinerne Osteome (Fig. 163 und Fig. 165) und spongiöse Osteome (Fig. 164). Enthalten sie grössere, dem Markcylinder der Röhrenknochen entsprechende Markhöhlen, so nennt man sie medullöse Osteome.



Fig. 163. Elfenbeinerne Exostose des Schädeldaches. Nat. Gr.

Kleinere Osteome sind entweder kegelförmig oder rundlich, knopf- oder pilzartig gestaltet (Fig. 163). Grössere bilden knollige, höckerige (Fig. 164 und Fig. 165), oder aber dornige, kammähnliche Auswüchse. Letztere entstehen meist an den Ansatzstellen der Sehnen, Bänder und Fascien. Die bindegewebigen Exostosen kommen hauptsächlich am Kopfe und den platten Knochen des Rumpfes, die knorpeligen dagegen an den Diaphysenenden der grossen Röhrenknochen vor und

können sowohl aus dem Periost als auch aus der epiphysären Knorpelfuge, aus stehengebliebenen Knorpelinseln und den Gelenkenden entstehen. Sie sind zuweilen congenitale Bildungen. Knorpelige Exostosen in der Nähe der Gelenke besitzen über der Knorpellage zuweilen eine Kapsel, die in ihrem Bau mit der Synovialmembran der Gelenke übereinstimmt und in seltenen Fällen (Rindfleisch, Fehleisen) freie knorpelige Körper enthalten kann. Die Bildung wird als Exostosis bursata bezeichnet und entwickelt sich wahrscheinlich aus dem Gelenkknorpel (v. Bergmann) oder aus einer embryonalen Anlage, die dem Gelenk angehört (Fehleisen).

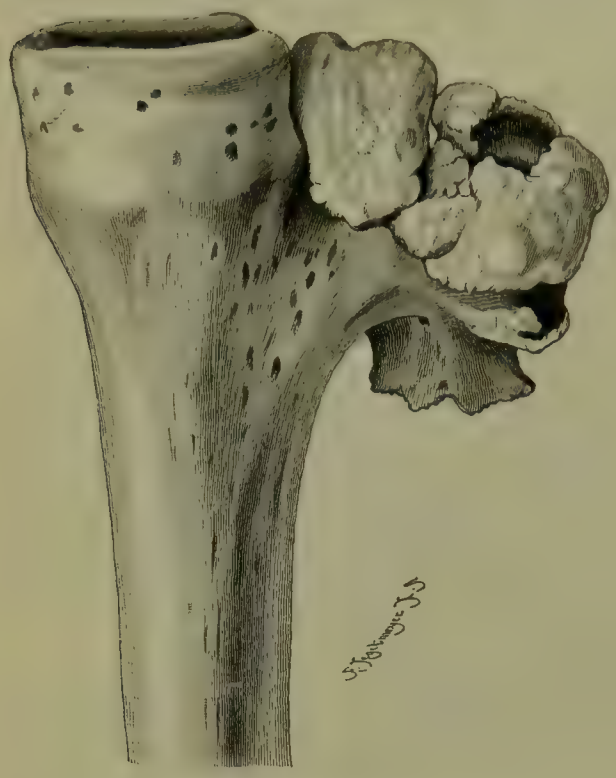

Fig. 164. Exostosis cartilaginea des oberen Diaphysenendes der Tibia. Um $^1/_8$ verkleinert.

Die Enostosen kommen am häufigsten in der Diploë der Schädelknochen, sowie in den Knochen des Gesichtes vor. In einzelnen Fällen vollzieht sich die Knochenneubildung sowohl im Mark als im Periost (Fig. 165).

Fig. 165. Elfenbeinernes Osteom des Scheitelbeins im frontalen Durchschnitt. *a* Osteom. *b* Schädeldach. $^8/_9$ der nat. Gr.

Die Osteome entwickeln sich vornehmlich in der Wachsthumsperiode. Multiple Exostosenbildungen sind mehrfach bei Neugeborenen oder bei jungen Kindern beobachtet und können vererbt werden.

Fibrome sind meist periostale, seltener myelogene Tumoren. Sie kommen am häufigsten an den die Mund- und Nasenrachenhöhle begrenzenden Gesichts- und Schädelknochen, seltener an den Knochen des Rumpfes und noch seltener an denjenigen der Extremitäten vor. Sie bilden knotige Tumoren, die an der erstgenannten Stelle einen Theil der als Rachen- und Nasenpolypen bezeichneten Neubildungen darstellen. Der Zellreichthum und die Derbheit des Gewebes sind in den einzelnen Fällen sehr verschieden; eine scharfe Grenze gegen die Sarkome lässt sich nicht ziehen. Zuweilen sind sie gefässreich, so namentlich die Polypen der Nasenrachenhöhle, und man kann danach teleangiektatische Formen unterscheiden. Producirt das Geschwulstgewebe Knochenbälkchen, so entstehen **Osteofibrome**.

Die **Chondrome** entwickeln sich entweder im Periost oder im Innern der Knochen, wo sie aus dem Markgewebe oder aus Knorpelresten sich entwickeln. Am häufigsten kommen sie an den Knochen der Hand (Fig. 166 *a*), seltener an denjenigen des Fusses und der übrigen Theile der Extremitäten sowie des Rumpfes, noch seltener am Schädeldache vor. Sie treten öfters multipel auf, namentlich an Hand und Fuss, und entwickeln sich mit Vorliebe bei Kindern und jugendlichen Individuen. In einzelnen Fällen sind sie congenital. Entstehen sie central, so besitzen sie eine knöcherne Schale, können dieselbe indessen durchbrechen und dann aus den Knochen herauswachsen. Sie bilden höckerige, knollige Tumoren, die namentlich an den grösseren Röhrenknochen, den Rippen und der Scapula einen bedeutenden Umfang erlangen können.

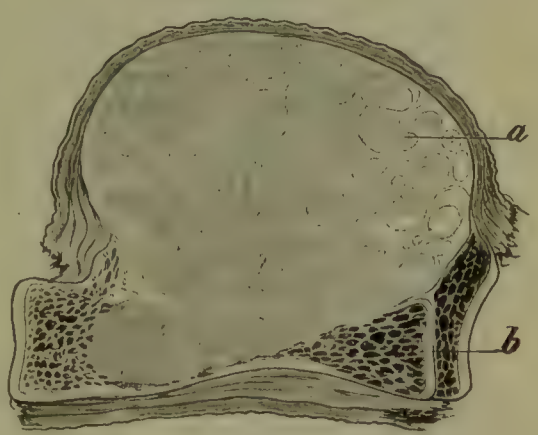

Fig. 166. Periostales Chondrom einer Fingerphalanx im Längsschnitt. *a* Chondrom. *b* Phalanx. Nat. Grösse.

Sie gehen überaus häufig degenerative Veränderungen, wie Verfettung, Verkalkung und Verschleimung bis zur völligen Auflösung der Grundsubstanz und der Zellen ein, so dass sich cystische, mit Flüssigkeit gefüllte Hohlräume bilden. Stellt sich in einer knorpeligen Wucherung durch metaplastische Vorgänge Knochenbildung ein (Fig. 167 *f h k*), so bildet sich ein **Osteochondrom**, eine Geschwulst, die sowohl im Periost als im Knochenmark sich entwickeln kann (Fig. 167 *a b c*) und bei reichlicher Entwicklung von Knochenbälkchen eine ausserordentlich harte Beschaffenheit erlangt.

Myxome und **Myxofibrome** kommen sowohl im Periost als im Knochenmark vor, sind indessen im Ganzen selten.

Im Periost bilden sie kugelige Tumoren, die nach aussen durch eine derbere Bindegewebslage abgegrenzt werden. Im Knochenmark sich entwickelnd, zerstören sie den Knochen und können bei totaler Verflüssigung der Gewebe zur Bildung von Cysten führen.

Sie kommen sowohl solitär als auch in mehrfacher Zahl vor und können gleichzeitig im Periost und im Mark eines Knochens, z. B. des Femur auftreten.

Lipome sind sehr selten.

Die **Sarkome** sind die häufigsten Knochengeschwülste und kommen in verschiedenen Formen vor. Zunächst giebt es eine **Gruppe myelogener Sarkome**, welche, wenn man nur auf die wesentlichsten Differenzen Rücksicht nimmt, vier Typen erkennen lassen. Die beiden ersten sind durch sarkomatöse Geschwülste gegeben, welche entweder weiche Markschwämme oder aber derbe Sarkome von gewöhnlichem Bau bilden. Die erste Entwicklung erfolgt ohne äussere Knochenveränderung und führt nur zu einer cariösen Zerstörung der Spongiosa, die unter Umständen Spontanfracturen herbeiführen



Fig. 167. Osteoidchondrom des Humerus (Alk. Pikrins. Häm. Karm.). Corticalis humeri. *b* Markhöhle. *c* Periostale Auflagerung. *d* Normale HAVERS'sche Kanäle. *e* Erweiterte HAVERS'sche Kanäle mit Knorpel gefüllt, der bei *f* neugebildeten Knochen enthält. *g* Aus dem Periost gebildeter Knorpel mit Knochenbälkchen *h*. *i* Aus dem Markgewebe entstandener Knorpel mit neugebildeten Knochenbälkchen *k*. *l* Alte Knochenbalken. *m* Reste von Markgewebe. Lupenvergrösserung.

kann. Im weiteren Verlauf stellen sich Knochenauftreibungen ein, welche schliesslich zur Bildung einer umfangreichen, von einer knöchernen Schale und Bindegewebe umgebenen Geschwulst (Fig. 159) führen. Nicht selten wird auch die Schale durchbrochen, und das weiche Geschwulstgewebe tritt frei zu Tage.

Der Bau des medullaren Sarkomes ist derjenige eines weichen Rundzellensarkomes (Fig. 168), die derben sind Spindelzellen- oder Fasersarkome oder besitzen verschiedene Zellformen. Sehr häufig sind die einzelnen Theile der Geschwülste verschieden gebaut. Die derberen, zellig-fibrösen oder aus Spindelzellengewebe bestehenden Theile enthalten häufig Riesenzellen, und man hat danach die Geschwülste Riesenzellensarkome oder Tumeurs à myéloplaxes (NÉLATON) genannt. Häufig ist die ganze Geschwulst oder ein Theil derselben auffallend reich an weiten Gefässen, so dass man von teleangiektatischem Gewebe sprechen kann. Es producirt ferner die Geschwulst zuweilen

kleine Bälkchen oder grosse Balken von osteoidem Gewebe oder von Knochengewebe, so dass man sie als Osteoidsarkome und Osteosarkome bezeichnet. Durch partielle Verkalkung der Grundsubstanz (Fig 168 *c d*) entstehen petrificirende Sarkome.

Erreichen die Tumoren, wie dies namentlich an den grösseren Röhrenknochen und an den Beckenknochen geschieht, einen erheblichen Umfang, so treten regressive Veränderungen, wie Verfettung, Blutungen, hämatogene Pigmentirungen, Erweichungen, Verflüssigungen und Cystenbildungen ein. Unter Umständen geht der grösste Theil der Geschwulst verloren, und es bleibt nur die knöcherne Schale sowie eine spärliche Menge von knochenfreiem oder knochenhaltigem Ge-

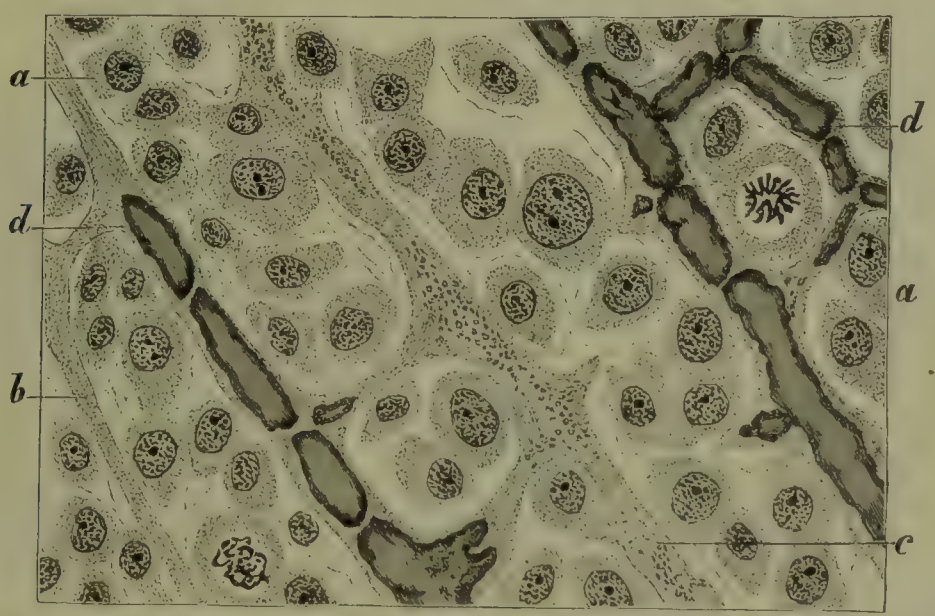

Fig. 168. Petrificirendes grosszelliges Sarkom der Tibia (M. Fl. Alk. Häm. Eos.). *a* Polymorphe Geschwulstzellen. *b* Alveolär gebautes Stroma. *c* Stromabalken mit kleinen Kalkkörnern. *d* Petrificirte Stromabalken. Vergr. 365.

schwulstgewebe übrig, welches theils der Innenwand der Schale anhängt, theils anastomosirende Balken und Scheidewände bildet, welche trübe oder geklärte, weissliche oder hämorrhagisch gefärbte, mit Zerfallsmassen untermischte Flüssigkeit einschliessen.

Eine dritte Gruppe myelogener Sarkome bilden Alveolärsarkome, charakterisirt durch die Bildung eines alveolär gebauten Bindegewebsstromas, in welchem Nester relativ grosser Zellen liegen. Eine Form des Alveolärsarkoms, die namentlich an den Knochen des Rumpfes und des Kopfes vorzukommen scheint, besitzt ein derbes, stark entwickeltes Stroma, eine andere, die namentlich in den grossen Röhrenknochen beobachtet und als Endotheliom beschrieben ist, hat ein zart gebautes alveoläres Stützgewebe. Die kleinen Knoten sind im Innern der Knochen verborgen. Grössere bilden über die Oberfläche der betreffenden Knochen polsterartig hervorragende, von Periost bedeckte Knoten.

Die vierte Gruppe myelogener Sarkome, die namentlich im hohen Alter auftritt, bildet multiple, nicht scharf abgegrenzte weissliche Herde, welche vornehmlich in den Knochen des Schädels (Fig. 169) und des Rumpfes, unter Umständen indessen in nahezu sämmtlichen Knochen des Körpers vorkommen. Im Gebiete der Geschwulstbildung geht der Knochen verloren, in der Umgebung wird meist nur wenig Knochen

neugebildet, doch kommen auch Formen vor, bei denen eine reichliche Knochenproduction sogar zu einer Eburneation des Knochens führt. Unter Umständen sind die Schädelknochen (Fig. 169), die Wirbel, das Becken, die Rippen etc. ganz durchsetzt von kleineren und grösseren, durch ausgefressene Ränder abgegrenzten Defecten, über deren Rand sich die Geschwülste meist gar nicht oder doch nur wenig erheben. Die eigenthümliche Bildung ist ein kleinzelliges Rundzellensarkom von dem Bau der weichen Lymphoidsarkome und wird wohl auch als Myelom bezeichnet.

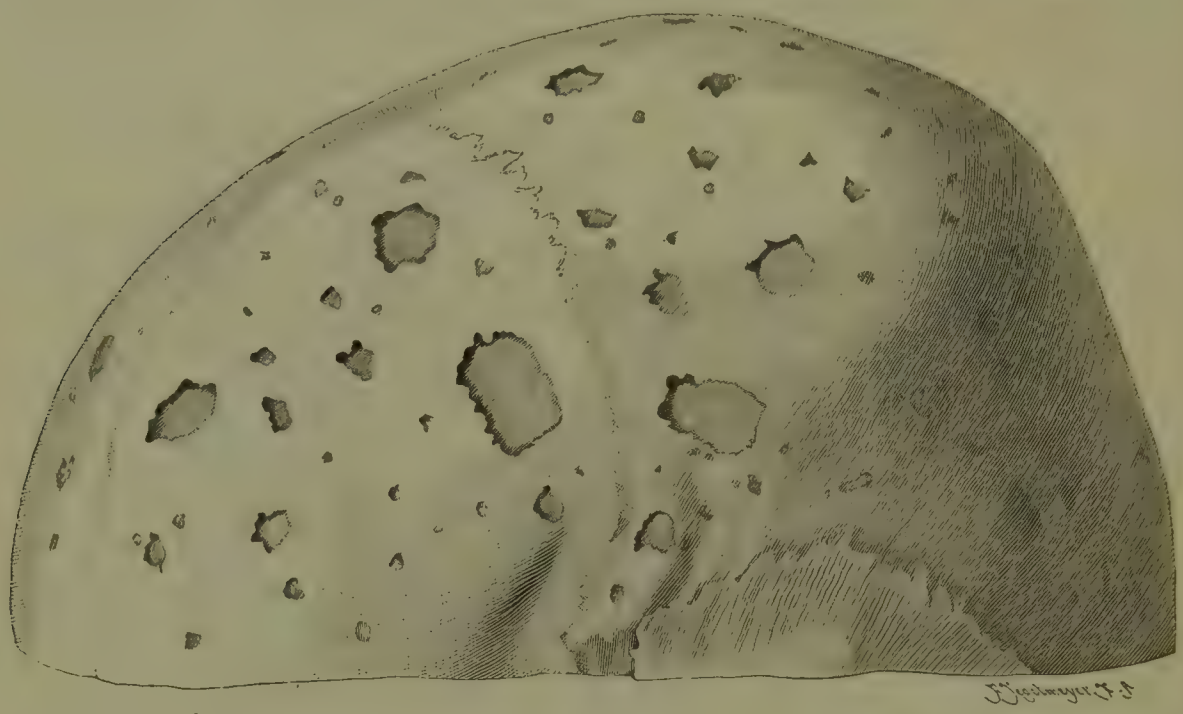

Fig. 169. Multiple Myelome des Schädeldaches. Um $^1/_3$ verkleinert.

Die **periostalen Sarkome** sind theils weiche, theils festere Neubildungen und gehören theils zu den Rundzellen-, theils zu den Spindelzellen-, theils zu den polymorphzelligen Sarkomen. Eine eigenartige Form des kleinzelligen Rundzellensarkoms, das lymphoiden Bau zeigt und sich durch grüne oder graugelbe Färbung des Gewebes auszeichnet, wird als Chlorom bezeichnet.

Die periostalen Sarkome können an allen Stellen der Knochen vorkommen; die derberen sitzen mit Vorliebe da, wo die Fibrome vorkommen, und gehen auch ohne bestimmte Grenze in letztere über. Sie sitzen den Knochen meist seitlich auf, können indessen Röhrenknochen allseitig umfassen. Knochenproduction führt zum **Osteosarkom.** Die Knochenbälkchen liegen namentlich in den dem alten Knochen zunächst gelegenen Theilen, doch kann unter Umständen auch die ganze Geschwulst von solchen durchsetzt sein.

Die Knochensarkome können Metastasen im Knochen selbst sowie auch in anderen Organen machen, namentlich die weichen, zellreichen Formen.

Chondromatöse und sarkomatöse Wucherungen können sich unter einander combiniren und **Chondrosarkome** bilden. Combination von Knorpel-, Knochen- und Sarkomgewebe führt zur Bildung von **Chondro-Osteosarkom.**

Reine **Angiome** sind im Knochen selten, doch kommen sowohl einfache als hypertrophische Formen vor. Manche Sarkome enthalten teleangi-

ektatische Stellen, so namentlich die myelogenen. Bei grossem Gefässreichthum kann die Geschwulst im Leben Pulsation zeigen. Durch Blutungen im Geschwulstgewebe oder in Erweichungscysten können **Hämatome** entstehen.

Krebse kommen am Knochen niemals primär, häufig dagegen secundär vor. Die einen entstehen durch directes Uebergreifen krebsiger Wucherung von den angrenzenden Weichtheilen auf den Knochen; die anderen sind Metastasen.

Die krebsigen Wucherungen bilden entweder circumscripte Knoten oder mehr diffuse Infiltrationen und können im letzteren Falle sehr umfangreiche Zerstörungen herbeiführen.

Die krebsige Infiltration ist meist von einer starken Wucherung des Periostes und des Knochenmarkes begleitet, während die Knochensubstanz durch lacunären Schwund zu Grunde geht. Es wird dadurch der Knochen mehr und mehr durch ein Krebsgewebe substituirt, dessen Eigenschaften im Allgemeinen mit demjenigen der ursprünglichen Geschwulst übereinstimmen, welches indessen auch von dem Boden, in dem es sich entwickelt, eigenartige Charaktere erhält. Bei den derben Carcinomen bilden sich in dem zellig-fibrösen Stroma, das aus dem Periost und dem Knochenmark entsteht, nicht selten zahlreiche Bälkchen von kalkfreiem, osteoidem Gewebe, zum Theil auch von kalkhaltigem Knochengewebe. Es entsteht danach an Stelle des alten Knochens Osteoidgewebe, seltener kalkhaltiges Knochengewebe, welches Krebszellennester in seinen Markräumen enthält. Da meist nur wenige von den neuen Balken Kalksalze erhalten, so wird der Knochen zuweilen einem osteomalacischen Knochen ähnlich, und man hat danach von carcinomatöser Osteomalacie gesprochen. Bei medullären Carcinomen fehlt gewöhnlich eine Knochenneubildung, und es bildet sich nur eine carcinomatöse Caries.

Metastatische Sarkombildung im Knochen nach primärer Sarkombildung in anderen Organen ist selten.

Literatur über Knochengeschwülste.

Baumgarten, *Sarkom, Virch. Arch. 76. Bd. 1879.*
v. Bergmann, *Exostosis bursata, Petersburg. med. Wochenschr. 1876.*
Billroth, *Sarkoma alveolare, Langenbeck's Arch. XI 1869.*
Bouisson, *Sur les tumeurs pulsatiles, Thèse de Paris 1857.*
Driessen, *Endotheliom d. Knochen, Beitr. v. Ziegler XII 1893 (Lit.).*
Fehleisen, *Exostosis bursata, Arbeit. a. d. chir. Klinik v. C. v. Bergmann, Berlin 1886.*
François, *Contrib. à l'ét. de l'enchondr. du bassin, Thèse de Paris 1876.*
Gentilhomme, *Rech. s. l. nat. des tum. puls. des os, Thèse de Paris 1863.*
Grawitz, *Sarkom bei pernic. Anämie, Virch. Arch. 76. Bd. 1879.*
Hammer, *Primäre sarkomatöse Ostitis, Virch. Arch. 137. Bd. 1894 (Lit.).*
Heyfelder, *Fibrom, Virch. Arch. 11. Bd. 1857.*
Hildebrand, *Endotheliom des Knochens, Zeitschr. f. Chir. 31. Bd. 1891.*
Höring, *Chlorom, Arb. a. d. path. Inst. zu Tübingen I 1891.*
v. Karwowski, *Ueber Callustumoren, I.-D. Freiburg i. Br. 1895.*
Klebs, *Chondrom, Virch. Arch. 31. Bd. 1864.*
Lambl, *Sarkom, Virch. Arch. 8. Bd. 1855.*
Lücke, *Angioma ossificans, Dtsch. Zeitschr. f. Chir. XXX 1889.*
Markwald, *Multiple Endotheliome, Virch. Arch. 141. Bd. 1895.*
Müller, Fr., *Ueber die erectilen Knochentumoren, Freiburg 1855.*
Nasse, *Sarkom, Virch. Arch. 94. Bd. 1883.*
Nauwerck, G., *Centrales hyperplast. Angiom d. Oberschenkels, V. A. 111. Bd. 1888.*
Nélaton, *D'une esp. de tum. à myéloplaxes, Paris 1860.*

Neufeld, *Angeborene Schädelgeschwülste, Beitr. v. Bruns XIII 1895.*
Nothnagel, *Lymphadenia ossium, Internat. Beitr., Festschr. f. Virchow 1891.*
Orlow, *Die Exostosis bursata, Dtsch. Zeitschr. f. Chir. 31. Bd. 1890.*
Pujo, *Des tumeurs prim. des os, Montpellier 1871.*
v. Recklinghausen, *Multiple Enchondrome, Virch. Arch. 118. Bd. 1889; Die fibröse od. deform. Ostitis, die Osteomalacie u. die osteoplast. Carcinose, Festschr. d. Assist. f. Virchow, Berlin 1891; Chlorom, Tagebl. d. Naturforschervers. in Strassburg 1885.*
Richet, *Hämatom, Arch. gén. de méd. IV 1864.*
Rustizky, *Multiples Myelom, Dtsch. Zeitschr. f. Chir. III 1873.*
Saurel, *Mém. sur l. tum. des gingives connues sous le nom d'épulis, Paris 1858.*
Schläpfer, E., *Das Rippenchondrom, Leipzig 1881.*
Senftleben, *Fibrom und Sarkom, Langenbeck's Arch. I 1861.*
Spiegelberg, *Z. Kenntn. d. multipl. auftret. Knochensarkome, I.-D. Freiburg 1894.*
Steudel, *Multiple Enchondrome, Beitr. v. Bruns VIII 1891.*
Villy, *The bone marrow of cancer patients, Journ. of Path. V 1898.*
Virchow, *Chondrom, Monatsber. d. K. Akad. d. Wiss. Berlin 1875; Die krankhaften Geschwülste, 1863—65.*
Volkmann, *Handb. d. Chir. v. Pitha u. Billroth II 1872.*
Wartmann, *Rech. sur l'enchondrome, Paris 1880 (Lit.).*
Weber, *Multiple myeloma, Journ. of Path. V 1898.*
Weber, C. O., *Die Exostosen u. Enchondrosen, Bonn 1856, u. Virch. Arch. 35. Bd. 1866.*
Weisflog, *Callustumoren, Beitr. v. Bruns X 1893.*
Wieland, *Primär multiple Sarkome d. Knochen, I.-D. Basel 1893.*
Zahn, *Multiples Myelom, Dtsch. Zeitschr. f. Chir. XXII 1885.*
Ziegler, *Myxom und Chondrom, Virch. Arch. 73. Bd. 1878.*
Literatur über multiple Exostosen s. § 51.

§ 56. Die **Cysten,** welche im Knochen vorkommen, sind nahezu durchgehends **Erweichungscysten,** welch durch eine Auflösung und Verflüssigung der Knochenbalken und des Knochenmarkes oder eines in letzterem neugebildeten Gewebes entstehen. Zu den ersteren gehören jene bereits erwähnten Cysten, welche im Knochengewebe bei Osteomalacie auftreten, zu letzteren die in Geschwülsten vorkommenden.

In myelogenen Tumoren, Fibromen, Osteofibromen und Chondromen, Myxomen und Sarkomen, stellen sich leicht Gewebsverflüssigungen und Erweichungen ein, die zur Bildung von Cysten führen, welche entweder trübe, mit Zerfallsmassen oder mit Blut und dessen Zerfallsproducten gemischte, oder aber klare, schleimähnliche oder mehr seröse Flüssigkeit enthalten. Durch Zerfall grosser Sarkome können in verschiedenen Knochen umfangreiche, mit einer knöchernen Schale und Periost bedeckte, multiloculäre Cystoide entstehen. Die Scheidewände bestehen theils aus Sarkom- und Bindegewebe, theils aus Knochen.

Eine besondere Form von Cysten bilden die im Processus alveolaris des Ober- und Unterkiefers vorkommenden **Kiefercysten,** welche bei der pathologischen Anatomie des Mundes ihre Besprechung finden werden.

Von **thierischen Parasiten** kommen in den Knochen der Echinococcus und der Cysticercus cellulosae vor.

Der Echinococcus hat seinen Sitz am häufigsten in den grossen Röhrenknochen, ist indessen auch in Becken-, Schädel- und Wirbelknochen, sowie in den Fingerphalangen beobachtet.

Er tritt sowohl in Form einfacher Blasen, als auch mit Bildung von inneren oder äusseren Tochterblasen auf. Der Echinococcus hydatidosus erreicht ebenso wie in anderen Organen eine erhebliche Grösse. Bei Bildung exogener Blasen kann ein Knochen, z. B. ein Femur oder eine Tibia, ganz mit Blasen durchsetzt werden, und auch unter dem Periost können sich Blasen entwickeln.

Durch die Blasenentwicklung wird der Knochen verdrängt und schwindet. Bei multipler Blasenbildung verfällt der zwischen den Blasen liegende Knochen vielfach der Nekrose. Grosse Blasen oder Anhäufung zahlreicher kleiner Blasen treiben den Knochen ähnlich wie Geschwülste auf.

Cysticercus cellulosae kommt in den Knochen äusserst selten vor.

Literatur über Cysten und Echinococcus der Knochen.

Boström, *Cysten, Festschr. d. Naturforschervers. in Freiburg 1883.*
Froriep, *Cysten, chirurg. Kupfertafeln, Tab. 438—440 u. 474.*
Hahn, *Echinococcus, Berl. klin. Wochenschr. 1884.*
Müller, *Echinococcus, Beitr. z. klin. Chir. v. P. Bruns II 1886.*
Neisser, *Die Echinokokkenkrankheit, Berlin 1877.*
Nové-Josseraud, *Myxome kystique du tibia, Rev. de chir. 1895.*
Reszey, *Echinococcus, Dtsch. Zeitschr. f. Chir. VII 1877.*
Schlange, *Knochencyste d. Tibia, Arch. f. klin Chir. XXXVI 1887.*
Schneider, *Zur Lehre v. d. Knochencysten, I.-D. Berlin 1886.*
Schnitzler, *Knochenechinococcus, Internat. klin. Rundschau 1892.*
Schuh, *Die Erkenntniss d. Pseudoplasmen, Wien 1851.*
Virchow, *Cysten, Monatsber. d. Berl. Akad. d. Wiss., Phys.-math. Kl. 1876; Echinococcus, sein Arch. 79. Bd. 1880.*
Volkmann, *Handb. von v. Pitha u. Billroth II 1872.*
Ziegler, *Subchondr. Veränd. bei Arthritis def. u. Knochencysten, V. A. 70. Bd. 1877.*

II. Pathologische Anatomie der Diarthrosen und Synarthrosen.

1. Anatomische Vorbemerkungen.

§ 57. Die ursprüngliche Art der Verbindung der einzelnen Knochen ist die **Synarthrose,** bei welcher die beiden Skelettheile durch ein anders beschaffenes, aber in beide übergehendes Gewebe verbunden werden, welches aus dem nicht zum Aufbau des Knochens verbrauchten indifferenten Keimgewebe entstanden ist. Bestehen die Verbindungen aus Bindegewebe, so werden sie als Syndesmosen bezeichnet, und man unterscheidet unter denselben je nach ihrer Form und Ausbildung Ligamente, Zwischenknochenmembranen und Suturen oder Nähte. Ist das verbindende Gewebe Knorpel, so nennt man dies eine wahre Synchondrose; besteht es theils aus Knorpel, theils aus Bindegewebe, eine falsche Synchondrose. Greift in späterer Zeit die Knochenbildung auch auf die Syndesmose und Synchondrose über, so dass getrennte Knochen durch Knochensubstanz verbunden werden, so bezeichnet man dies als eine Synostose.

Bildet sich zwischen zwei aneinander liegenden Skelettheilen eine Höhle, in der Weise, dass die gegen einander stossenden Knochenenden durch einen Spaltraum getrennt und nur nach aussen durch Bindegewebe verbunden sind, so bezeichnet man dies als eine **Diarthrose** oder als ein **Gelenk.** Der an die Gelenkhöhle angrenzende Theil des Knochens ist stets mit Knorpel bedeckt. Die bindegewebige Verbindung der Knochen, die Gelenkkapsel, besteht aus einer äusseren derben, fibrösen Membran, dem Kapselbande, und aus einer dünnen, weichen und gefässreichen Bindegewebslage, der Synovialmembran, welche an ihrer Innenfläche mit einer Lage platter Zellen bekleidet ist und eine Flüssigkeit, die Synovia, abscheidet. An manchen Stellen bildet die Synovialmembran Falten und Zotten.

2. Die regressiven und die metaplastischen Veränderungen des Knorpels der Gelenke und Synchondrosen.

§ 58. Der **Skeletknorpel** geht verhältnissmässig häufig **regressive Veränderungen** ein, welche theils als selbständige Erkrankungen des Knorpels verlaufen, theils krankhafte Processe der Nachbarschaft, insbesondere Entzündungen der Gelenke begleiten.

Die wichtigsten Veränderungen bilden die **Zerfaserung**, die **Zerklüftung** und der **Zerfall des Knorpels**, welche theils als senile Erscheinung, theils im Verlauf von chronischen Entzündungen der Gelenke, theils auch in Folge von Nichtgebrauch derselben auftreten und zum Untergang mehr oder minder umfangreicher Knorpeltheile führen.

An den Rippenknorpeln haben diese **Erweichungsprocesse** ihren Sitz meistens im centralen Theil, in der Nähe der Rippenknochen. Vor der eigentlichen Erweichung gewinnt der Knorpel ein stärker durchscheinendes und zugleich bräunliches Aussehen.

Mit dem Eintritt der eigentlichen Zerfaserung zeigen sich auf dem Querschnitt glänzend weisse Flecken. Bei vollständigem Zerfall kommt es zur Höhlenbildung. An den Gelenkflächen erhält der degenerirende Knorpel ein rauhes, zuweilen geradezu filziges Aussehen.

Mit dem Auftreten der äusserlich sichtbaren Veränderungen treten im Knorpel feine Fibrillen auf (Fig. 170 *b*), und es ist diese Erscheinung darauf zurückzuführen, dass die Knorpelfibrillen durch Lösung der Kitt-

Fig. 170. Senile Knorpelerweichung im Innern eines Rippenknorpels (M. Fl. Pikrokarm.). *a* Hyaliner Knorpel. *b* Faserig aussehende Grundsubstanz. *c* Gruppe gewucherter Knorpelzellen. *d* Trüb und körnig aussehende Grundsubstanz. *e* Reste der verflüssigten Knorpelgrundsubstanz. *f* Frei gewordene Knorpelzellen. *g* Zu Schollen zerfallene Knorpelgrundsubstanz. Vergr. 200.

substanz sichtbar werden. Sind die Fibrillen auf dem Querschnitt getroffen, so zeigt die Grundsubstanz ein trübes, feinpunktirtes Aussehen (*d*). Im Gebiet filzigen Gelenkknorpels sieht man theils Auffaserungen der Oberfläche (Fig. 171 *c*), theils in die Tiefe greifende Spalten. Die im Gebiet der Degeneration liegenden Knorpelzellen sind theils un-

verändert, theils in Verfettung, theils auch wieder in Wucherung (Fig. 170 *c* und Fig. 171 *c*).

An der Oberfläche der Gelenkhöhlen geht der degenerirte Knorpel durch Abreibung verloren. Im Innern der Rippenknorpel und im Innern der Gelenkknorpel bilden sich Zerfallshöhlen, welche zunächst noch die Reste des zerfallenen Knorpels (Fig. 170 *e f*) enthalten. Liegt die Zerfallshöhle in der Nähe eines Markraums, so pflegt gefässhaltiges Markgewebe von derselben Besitz zu ergreifen, und es bildet sich alsdann an **Stelle des früheren Knorpels markhaltiges Knochenge-**

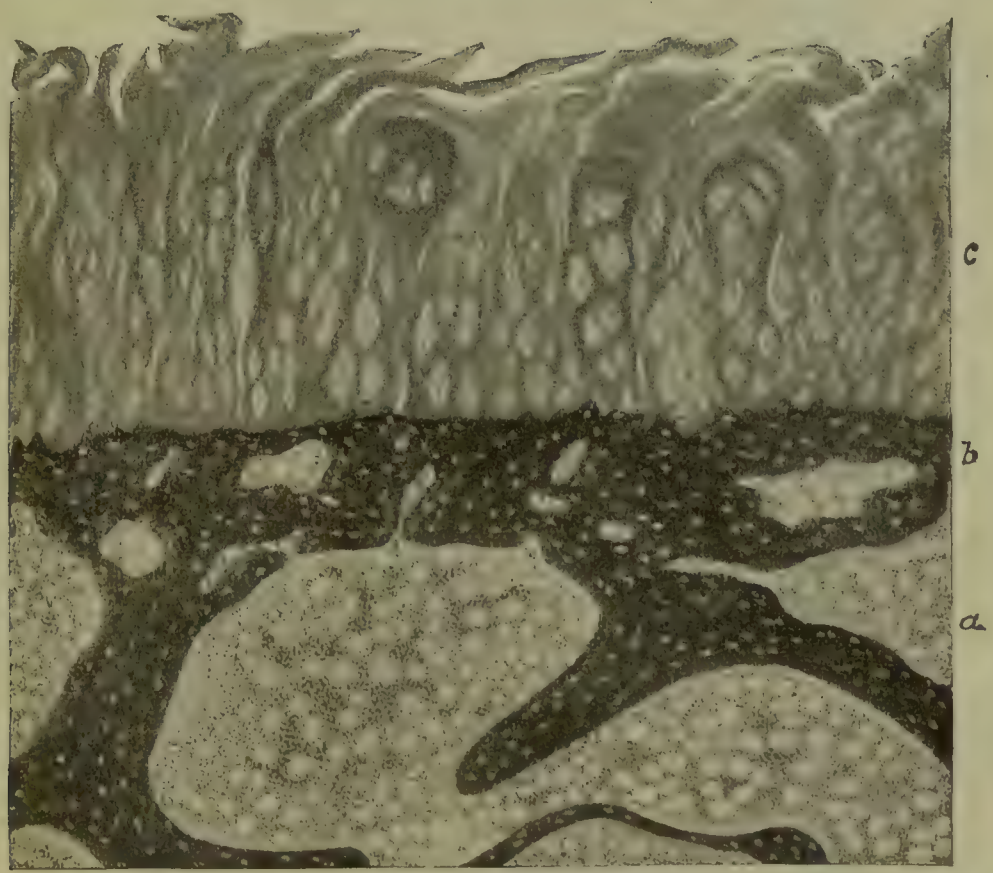

Fig. 171. Senile Zerfaserung und Zerklüftung des Hüftgelenkknorpels (M. Fl. Pikrins. Häm. Eos.). *a* Knochenmark. *b* Knochenbalken. *c* Knorpel. Vergr. 40.

webe. Der Knochen selbst entsteht entweder durch Metaplasie der stehenbleibenden Knorpelreste oder aber durch Neubildung aus dem Knochenmark. Sowohl an den Rippenknorpeln als an den Gelenkknorpeln können ausgedehnte Theile auf diese Weise verknöchern.

Liegt erweichender Knorpel in der Nähe des Perichondriums oder einer Synovialmembran, so kann auch von dieser aus eine Vascularisation stattfinden.

Spielen sich in der Nähe der Gelenkknorpel mit Gewebswucherungen verbundene Entzündungsvorgänge ab, bei denen das Markgewebe gegen das Knorpelgewebe vorzudringen sucht oder Granulationsgewebe und Bindegewebe die Knorpeloberfläche überzieht, so wird der Knorpel entweder durch ein anderes Gewebe substituirt, oder wandelt sich selbst unter Erhaltung seiner Zellen in ein anderes Gewebe um. Auch Geschwulstgewebe kann in den Knorpel eindringen.

Bei **Metaplasie des Knorpels in Schleimgewebe** (Fig. 172) verflüssigt sich die Grundsubstanz, während die Zellen (*b c*) sich erhalten und Fortsätze aussenden und nunmehr die feste Substanz des neuen Gewebes darstellen.

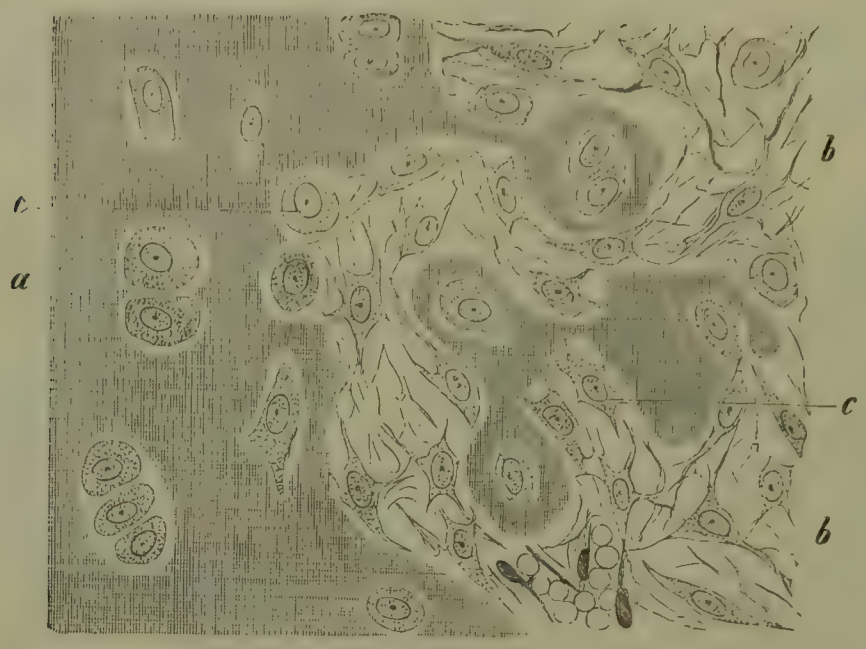

Fig. 172. Metaplasie des Knorpels in Schleimgewebe bei Arthritis tuberculosa (M. Fl. Häm.). *a* Hyaliner Knorpel. *b* Aus verzweigten Zellen bestehendes Gewebe. *c* Durch Auflösung der Knorpelgrundsubstanz frei gewordene Knorpelzellen, welche in Schleimgewebszellen übergehen. Vergr. 400.

Bei **Metaplasie des Knorpels in Bindegewebe** (Fig. 173) geht der Knorpel (*a*) in ein faseriges Gewebe (*b*, *c*) über, dessen Zellen zum Theil zunächst noch die Charaktere von Knorpelzellen behalten



Fig. 173. Umwandlung des Gelenkknorpels in Bindegewebe bei chronischem Gelenkrheumatismus (M. Fl. Häm. Eos.). *a* Hyaliner Knorpel. *b* Bindegewebe das z. Th. noch Knorpelzellen enthält. *c* Aufgefaserter Knorpel. Vergrösserung 260.

(Faserknorpel), weiterhin aber zu gewöhnlichen Bindegewebszellen werden.

Vom Mark aus vascularisirtes, aus Knorpel entstandenes Schleimgewebe kann weiterhin durch Aufnahme von Lymphzellen zu lymphoidem Markgewebe, oder durch Aufnahme von Fett auch zu Fettgewebe werden.

Bei Gicht lagern sich in dem Knorpel sehr oft Urate in Form nadelförmiger Krystalle ab (s. Arthritis urica).

In seltenen Fällen treten am Knorpel diffuse braune bis schwarze Färbungen auf, welche als Ochronose bezeichnet werden und durch die Durchtränkung mit einem Farbstoff bedingt sind, dessen Herkunft noch unbekannt ist. Bei Blutungen in der Nachbarschaft eines Knorpels können sich von nahegelegenen Knorpelzellen Körner und Krystalle von Hämatoidin ablagern. Fett lässt sich in den Knorpelzellen häufig nachweisen, hat aber nicht immer die Bedeutung einer fettigen Entartung.

Im höheren Alter finden sich bisweilen im Knorpel auch Kalkablagerungen, ähnlich wie in Chondromen (Fig. 162 S. 196).

Literatur über Degeneration und Metaplasie des Knorpels.

Boström, *Ueb. d. Ochronose d. Knorpel, Internat. Beitr., Festschr. f. Virchow II 1891.*
Ecker, *Abnutzung und Zerstörung d. Gelenkknorpel, Arch. f. phys. Heilk. II 1843.*
Flesch, *Unters. über die Grundsubstanz des hyalinen Knorpels, Würzburg 1880.*
Moll, *Exper. Unters. üb. d. Zustand d. Gelenke bei andauernder Immobilisation, Berlin 1885.*
Redfern, *Develop. and nutrition of cartilage, J. of Anat. XXXII 1897.*
Solger, *Opt. Verhalten d. Gelenkknorpels nach Einwirkung v. Alkohol, V. A. 102. Bd. 1885; Pericelluläre u. intercell. Ablag. im Knorpel, Arch. f. mikr. Anat. 34. Bd. 1889.*
Tillmans, *Structur des Knorpels, Arch. f. Anat. 1877.*
Virchow, *Amyloidentartung, sein Arch. 8. Bd. 1855; Knorpelerweichung, ib. 4. Bd. 1852; Ochronose, ib. 35. Bd. 1866.*
Zahn, *Pigmentablagerung im Knorpel, Virch. Arch. 72. Bd. 1878.*
Ziegler, *Veränd. d. Knochen bei Arthritis deformans, Virch. Arch. 70. Bd. 1877.*
Weitere Literatur enthält § 65.

3. Neubildung von Knorpelgewebe, Heilung von Knorpelfracturen.

§ 59. **Regenerative Wucherungen des Knorpelgewebes** bleiben nach Verletzung des Knorpels entweder ganz aus oder halten sich in so bescheidenen Grenzen, dass sie praktisch nicht in Betracht kommen. Es kann dagegen das **Perichondrium** in Wucherung gerathen und neues Gewebe bilden.

Ist ein **Rippenknorpel gebrochen**, so findet eine Wiedervereinigung der Bruchenden durch eine Wucherung statt, welche vom Perichondrium, eventuell auch von benachbarten Weichtheilen ausgeht und zur Bildung eines Keimgewebes führt, aus dem sich neben Bindegewebe Knochen entwickelt, so dass also ein **knöcherner Callus** (Fig. 174 *b*) entsteht.

Setzt sich ein Knochenbruch in den **Gelenkknorpel** fort oder wird ein **Knorpelstück abgesprengt**, so wird der Defect oder die Spalte von dem angrenzenden Synovial- oder Markgewebe mit **Bindegewebe** oder **Markgewebe** ausgefüllt oder wenigstens theilweise ausgekleidet. Unter Umständen kann sich auch Knochengewebe bilden. Abgesprengte Knorpel oder Knorpel-Knochenstücke bilden zunächst freie Gelenkkörper, können aber auch mit der Synovialmembran an irgend einer

Stelle verwachsen, wobei eine Membran aus Bindegewebe über den freien Körper hinüberwuchern kann.

Hypertrophische Wucherungen des Skeletknorpels kommen namentlich als Begleiterscheinungen chronischer Gelenkerkrankungen (s. Arthritis deformans) vor und begleiten oft auch die Erweichungs-

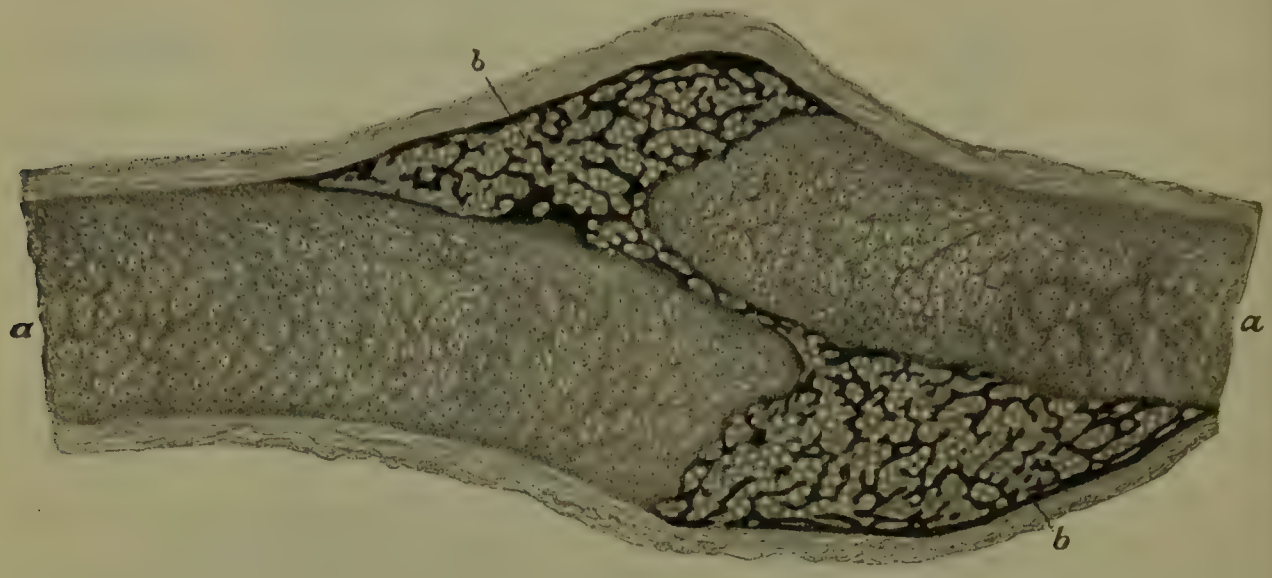

Fig. 174. Geheilte Knorpelfractur (M. Fl. Pikrins. Häm. Karm.). *a* Knorpel. *b* Knochen. Vergr. 3,5.

vorgänge im Knorpel (§ 58 Fig. 170 *c*). Sie führen ferner oft zu höckerigen Verdickungen des Knorpels, und es können sich ihnen Ossificationsprocesse anschliessen.

Literatur über Heilung von Knorpelverletzungen.

Ewetzky, *Entzündungsvers. am Knorpel, Arb. a. d. path. Inst. in Zürich, Leipzig 1875.*
Gies, *Heilung von Knorpelwunden, D. Zeitschr. f. Chir. XVIII 1882.*
Genzmer, *Vernarbung von Knorpelwunden, Virch. Arch. 67. Bd. 1876.*
Peyrand, *Ét. expér. sur la régén. du tissu cartilagineux et osseux 1889.*
Spite, *Contrib. à l'ét. der fractures compl. des cartil. diathrod., Paris 1881.*
Tizzoni, *Sulla istologia patol. delle cartilagini, A. per le Sc. med. II 1877.*

4. Verletzungen der Gelenkkapsel, Distorsionen und Luxationen.

§ 60. Wird ein **Gelenk** von einem Trauma getroffen, so kommt es in der Kapsel theils zu **Quetschungen** und **Zerrungen**, theils zu mehr oder minder umfangreichen **Continuitätstrennungen.**

Bei den sog. **Distorsionen** werden die Gelenkbänder übermässig gezerrt und gedehnt und theilweise auch zerrissen. Bei den als **traumatische Luxation** oder **Verrenkung** bezeichneten Läsionen werden die verschiedenen Knochenenden entweder vollständig oder nur zum Theil (Subluxation) aus ihrer gegenseitigen Lage oder ihrer typischen physiologischen Anordnung gebracht. Diese Lageveränderungen sind natürlich nur durch eine erhebliche Gewebszerreissung möglich; bei vollkommenen Luxationen ist dieselbe so bedeutend, dass der Gelenkkopf durch den Riss in der Gelenkkapsel nach aussen tritt. Zuweilen werden

gleichzeitig auch die Gelenkknorpel und der Knochen verletzt (complicirte Luxationen).

Die nächsten **Folgen der Verletzung** sind, ähnlich wie bei der Knochenfractur, mehr oder minder starke Blutungen aus den zerrissenen Gefässen und weiterhin Entzündungen, welche zu einer Ansammlung von Blut und von Exsudat in den Gelenken und zu einer Infiltration der Gelenkkapsel und deren Umgebung führen. Gesellt sich zu der Verletzung keine Infection (eine Complication, die namentlich bei Gelenkverletzungen und Luxationen mit perforirenden Hautwunden eintritt), so pflegt die Entzündung zu keiner Zeit einen hohen Grad zu erreichen und wird früher oder später wieder rückgängig; die Extravasate und Exsudate werden wieder resorbirt. Es ist indessen zu bemerken, dass Blutextravasate in Gelenken sich oft sehr lange unverändert erhalten. In seltenen Fällen kommt es auch vor, dass in den Gelenkhöhlen kleine Reste der Extravasate und Exsudate liegen bleiben, welche später durch Einwanderung von Zellen zu bindegewebsähnlichen freien Gelenkkörpern werden. Ferner können geronnene Blut- und Exsudatmassen auch eine fibröse Verwachsung der Gelenkflächen (vergl. § 62) verursachen.

Wird bei Luxationen das verrenkte Glied wieder in die richtige Lage gebracht, so stellen sich sehr bald in der Kapsel regenerative Wucherungen ein, durch welche der Kapselriss wieder geschlossen und die zerrissenen Bänder wieder vereinigt werden. Das neue Gewebe ist ein zelliges Keimgewebe, welches im Laufe der Zeit in ein Bindegewebe übergeht, das dem alten Kapselgewebe gleich ist. Zuerst wird Gewebe im Ueberschuss gebildet. Nach Monaten und Jahren kann die Kapsel wieder ein normales Aussehen zeigen. In ähnlicher Weise heilen auch Gewebsläsionen, welche durch Distorsionen, Quetschungen, Stichwunden etc. entstanden sind; ebenso auch zerrissene Synarthrosen. Allfällig mortificirte Gewebe werden resorbirt. Gleichzeitig vorhandene Fissuren und Fracturen der periarticulär gelegenen Knochen heilen in der in § 40 angegebenen Weise.

Wird eine **Luxation nicht reponirt**, so dass das verrenkte Glied dauernd in einer abnormen Lage bleibt, so stellen sich an den betroffenen Gelenktheilen Veränderungen ein, welche je nach der Lage und den Verhältnissen, unter denen sich der Gelenktheil befindet, ein verschiedenes Ergebniss liefern.

Die Pfanne oder das Gelenkende, welches ausser Verbindung mit einem distal gelegenen Knochen gesetzt ist, bedeckt sich mit Bindegewebe, welches grösstentheils von der zerrissenen Gelenkkapsel, zum Theil auch von den Weichtheilen der Nachbarschaft stammt und sich der Oberfläche des Knorpels anlegt. Der letztere selbst erleidet im Laufe der Zeit eine Auffaserung und wandelt sich in seinen oberflächlichen Lagen in Bindegewebe um, welches mit dem darüber liegenden Gewebe verwächst. Durch Knochenneubildung wird gleichzeitig die Pfanne verkleinert (Fig. 175 *a*).

Ein ähnliches Schicksal kann auch das proximale Ende des verrenkten Gliedes erleiden, falls dasselbe frei in den Weichtheilen liegt und nicht an der Oberfläche irgend eines Knochens eine Stütze erhält. Ist dagegen letzteres der Fall, so können sich Wucherungen einstellen, die entweder zu einer **Ankylose** (Fig. 176) oder zur **Bildung eines neuen Gelenkes** (Fig. 175 *b*) führen.

Am Orte, wo die luxirten Knochen sich anstemmen, pflegt zunächst eine grubige Vertiefung im gedrückten Knochen sich zu bilden, welche als eine Druckatrophie anzusehen ist. Sie ist indessen meist gering und kann auch vollkommen fehlen.

Fig. 175. Neubildung eines Hüftgelenks. Atrophie der alten Pfanne nach Luxation des Oberschenkels. *a* Verkleinerte alte Pfanne. *b* Neugebildete Pfanne. Auf die Hälfte verkleinert.

Schon bald nach Anlagerung des verrenkten Gliedes beginnt das Periost in der nächsten Nachbarschaft der gedrückten Stelle zu wuchern, und nach Wochen bildet sich um den angelagerten Gelenkkopf ein knöcherner Wall, eine Art Pfanne, welche nach aussen von der Faserschicht des Periostes bedeckt ist (Fig. 175 *b*).

Während dies am stützenden Knochen geschieht, entsteht um das Gelenkende des verrenkten Gliedes eine Bindegewebshülle, welche theils von den Resten der alten Kapsel, theils von den umgebenden Weichtheilen gebildet wird, sich mit der Oberfläche des wuchernden Periostes verbindet und so zu einer neuen Gelenkkapsel sich gestaltet.

Bleibt der verrenkte Knochen in der Zeit, in welcher sich die eben geschilderten Vorgänge abspielen, unbewegt, so pflegt sich zwischen seinem Gelenkende und dem stützenden Knochen eine feste fibröse oder auch knöcherne Verbindung (Fig. 176) herzustellen, und es geht ein Theil des Gelenkknorpels in Bindegewebe oder auch in Knochen über. Es bildet sich also eine **Ankylose**, d. h. eine feste Vereinigung der aneinander stossenden Knochen.

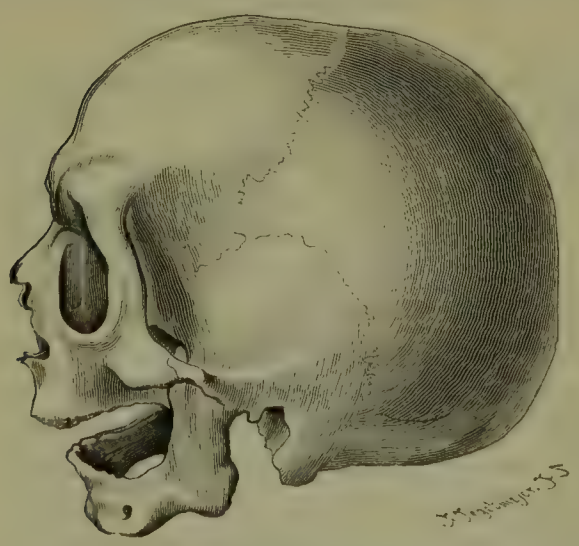

Fig. 176. Knöcherne Ankylose des Gelenkfortsatzes des Unterkiefers mit dem Tuberculum articulare, entstanden nach einer unreponirt gebliebenen traumatischen Luxation des Unterkiefers.

Wird in der Zeit der Heilung das verrenkte Glied bewegt, so kann sich ein mehr oder minder vollkommenes neues Gelenk, eine

Nearthrose (Fig. 175 *b*) bilden. In diesem Fall bleibt die Gelenkfläche des alten Gelenkendes und der neuen Pfanne frei von Verwachsungen, oder es sind wenigstens die Verwachsungen nur partiell und locker genug, um eine Bewegung des verrenkten Gliedes zu gestatten. Gleichzeitig wird die Oberfläche des frei bleibenden Theiles der Pfanne glatt, während der frei bleibende Theil des alten Gelenkknorpels sich erhält, oder in sklerotischen Knochen umgewandelt wird. Zwischen beiden bildet sich eine nach aussen von der neuen Gelenkkapsel begrenzte Höhle, welche mit flachen Bindegewebszellen ausgekleidet ist und eine zähe, fadenziehende Flüssigkeit, Synovia, enthält. Mitunter bildet sich weiterhin im Bindegewebe der Pfanne Knorpel, so dass das neue Gelenk in seiner Zusammensetzung sich einem normalen Gelenke in hohem Maasse nähert. Der Gelenkkopf erleidet indessen durch Appositions- und Resorptionsvorgänge mehr oder weniger erhebliche Verunstaltungen, wie sie der Arthritis deformans (vergl. § 64) zukommen.

Literatur über Heilung von Gelenkverletzungen und Luxationen.

Bajardi, *Sulla formazione delle neartrosi nelle lussazioni traumatici, Arch. per le Sc. med. IV 1881.*
v. Froriep, *Veraltete Luxationen, Weimar 1834.*
Hoffa, *Lehrbuch der Fracturen u. Luxationen, Würzburg 1896.*
Hüter, *Klinik der Gelenkkrankheiten, Leipzig 1877.*
Krönlein, *Die Lehre von den Luxationen, Stuttgart 1882.*
Malgaigne, *Traité des fractures et des luxations II, Paris 1855.*
Volkmann, *Punction des Hämarthros, Centralbl. f. Chir. 1880.*

5. Die acute und die chronischen Gelenkentzündungen.

§ 61. Die **acuten Entzündungen der Gelenke** sind theils traumatische, theils hämatogene, theils secundär an Erkrankungen der Nachbarschaft sich anschliessende Affectionen und sind im letzteren Falle am häufigsten Folgezustände von infectiösen Knochenerkrankungen.

Die **hämatogenen Entzündungen** sind infectiöser oder infectiös-toxischer Natur und treten entweder im Verlauf bekannter Infectionen, wie Pyämie, Erysipel, Pneumonie, Tripper, Dysenterie, Scharlach, Masern, Typhus abdominalis auf oder stellen die erste uns erkennbare Localisation der betreffenden Infection (kryptogenetische Infection) dar, wobei meist mehrere Gelenke gleichzeitig oder nacheinander ergriffen werden. Die kryptogenetische Infection wird gewöhnlich als **acuter polyarticulärer Gelenkrheumatismus** den secundären Infectionen, die als Metastasen aufgefasst und wohl auch als Rheumatoide bezeichnet werden, gegenübergestellt und als eine besondere Infection angesehen. Es ist indessen zu bemerken, dass der acute Gelenkrheumatismus sehr oft bei genauerer Nachforschung sich als eine Metastase einer anderswo localisirten Infection, einer Angina, einer Furunculose, einer eiterigen Bronchitis oder Rhinitis etc. ausweist und es ist wahrscheinlich, dass er, ähnlich wie die septisch-pyämische Periostitis und Osteomyelitis, meist nur eine besondere Form der Infektion durch Staphylokokken und Streptokokken darstellt, die sich theils in der Synovialmembran, theils in den Kapselbändern, theils in der Umgebung der Gelenke

localisirt hat. Für diese Anschauung spricht auch der vielfach nachgewiesene Befund der genannten Mikrooganismen im Gelenkinhalt, in den Geweben des Gelenkes, sowie im Blute und im Harn (Singer) der Erkrankten, ferner auch der Nachweis dieser Mikroorganismen in den Herzklappen, im Pericard, in der Pleura, in Fällen, in denen der Gelenkrheumatismus mit Endocarditis, Pericarditis und Pleuritis sich verbindet. Möglich ist, dass auch bisher noch unbekannte Mikroorganismen acute Gelenkentzündungen verursachen.

Die **Gelenkentzündungen,** welche **im Verlaufe anderer Infectionen** auftreten, sind entweder die Folge secundärer Localisation des betreffenden Infectionsstoffes selbst (Tripper, Eiterung in irgend einem Organ, Pneumonie) oder Secundärinfectionen (Diphtherie, Scharlach, Dysenterie) durch Eiterkokken.

Die **traumatische Arthritis** wird zunächst durch alle jene in § 60 erwähnten Traumen verursacht, kann sich sodann aber auch mit Infection verbinden. Eine besondere Form derselben wird durch Quetschung vergrösserter Gelenkzotten zwischen den Gelenkflächen, sowie durch Zwischenlagerung von freien Gelenkkörpern zwischen die Gelenkflächen, wodurch bei Bewegungen der Knochen Zerrungen der Gelenkkapsel und Bänder entstehen, verursacht. An der entzündlichen Erkrankung ist zunächst das gefässreiche Gewebe der Synovialmembran betheiligt, sie ist also in erster Linie eine **Synovitis;** es werden indessen auch die Gelenkbänder und die Umgebung der Gelenke, ferner auch der Gelenkknorpel in Mitleidenschaft gezogen und man kann danach auch von **Panarthritis, Periarthritis** und **Chondritis** sprechen.

Die **Arthritis** oder **Synovitis serosa** oder der **Hydrops articulorum acutus** ist durch die Ausschwitzung einer serösen Flüssigkeit ausgezeichnet, wodurch die Gelenkkapsel mehr oder weniger ausgedehnt wird. Abscheidung von Fibrin verleiht der Entzündung einen serösfibrinösen, Blutung (Trauma) einen hämorrhagischen Charakter. Die Synovialmembran und ihre Zotten sind mehr oder weniger geröthet und geschwellt. Daneben kann auch Schwellung der Kapselbänder und der Umgebung des Gelenkes bestehen und es kann letztere sogar auch die Hauptveränderung bilden.

Die **Arthritis** s. **Synovitis acuta purulenta** ist durch eiterige Beschaffenheit des mehr oder weniger vermehrten Gelenkinhalts charakterisirt. Eiterigseröse und eiterigfibrinöse Formen entstehen bei beschränkter Anhäufung von Leukocyten in der Gelenkflüssigkeit, resp. durch Bildung von Fibrinniederschlägen. Röthung und Schwellung der Synovialmembran sind in der Zeit der Untersuchung verschieden; erstere kann auch fehlen, namentlich bei eiteriger Infiltration. Bei schwerer Erkrankung kann sich Eiterung auch in den Kapselbändern und der Umgebung des Gelenkes einstellen und hier zu Gewebsvereiterung führen.

Der sog. polyarticuläre Gelenkrheumatismus tritt meist in leichteren Formen mit serösem Erguss, dessen Menge wechselt, auf. Im Verlaufe eigentlicher Pyämie, von Tripper, Scharlach, Masern auftretende Entzündungen tragen meist einen eiterigen Charakter. Traumatische Formen sind oft hämorrhagisch, bei hinzugetretener Infection eiterig oder jauchig-eiterig.

Leichtere Formen der Arthritis gehen durch Resorption der Exsudate in **Heilung** über, ohne bleibende Veränderungen zu hinterlassen. Schwere, eiterige Formen können zu Trübung, Zerfaserung, und Auf-

lösung von Knorpel, zu **Knorpelusuren, Knorpelcaries** und **Knorpelnekrosen** führen. Es können sich ferner auch **Vereiterungen** innerhalb der Synovialmembran, der Gelenkkapsel, in der Umgebung der Gelenke, im Knochenmark der Gelenkenden einstellen. Letztere können zu **Caries** und **Nekrose der knöchernen Gelenkenden** und zu **Sequestrirung von Theilen des Gelenkknorpels** führen.

Ist eine Gelenkkapsel durch Exsudat stark ausgedehnt oder sind die Gelenkenden theilweise zerstört, so kann es zu Verschiebung der Knochenenden gegeneinander, zu **Spontanluxationen** kommen.

Bildung reichlicher Fibrinniederschläge, Kapselvereiterungen, Knorpel- und Knochenzerstörungen haben zur Folge, dass im Gelenk **bleibende Veränderungen** entstehen. Die wichtigsten sind rauhe filzige Beschaffenheit der Knorpeloberfläche, bedingt durch Zerfaserung derselben, Substitution oder Umwandlung eines Theils des Knorpels in Bindegewebe oder auch in Knochengewebe, Ueberdeckung der Knorpeloberfläche mit Bindegewebe, welches vom Limbus hinüberwächst, endlich Bildung von Ankylosen, d. h. Verwachsungen der Gelenkflächen durch Bindegewebe, welches sich zwischen die Reste des Knorpels oder, nach dessen Untergang, zwischen die Knochen einschiebt oder auch durch Knochengewebe, welches sich aus dem Knorpel oder nach Verlust desselben aus Markgewebe gebildet hat.

Da alle diese Vorgänge bis zu ihrem Ablauf längere Zeit bedürfen, so gewinnt die acut begonnene Entzündung einen chronischen Charakter und kann danach der chronischen Arthritis (§ 62) zugezählt werden.

Literatur über Arthritis acuta.

Achalme, *Rech. bact. sur le rhumatisme aigue (Bacilles), A. de l'Inst. Pasteur 1897.*
Bannatyne, *Rheumatoid Arthritis (Bacillen), The Lancet 1896.*
Bidder, *Variola, Zeitschr. f. Chir. II 1873.*
v. Bloch, *Aetiologie des Rheumatismus, Münch. med. Wochenschr. 1898.*
Bonnet, *Considér. sur quelques cas d'arthrite à la suite de la fièvre typhoide, Paris 1878.*
Boulloche, *Polyarthrite suppurée déterminée par le pneumocoque, Arch. de méd. exp. III 1891.*
Brunner, *Gelenkmetastase bei croup. Pneumonie, Correspbl. f. Schweizer Aerzte 1892.*
Dmochowski u. Janowski, *Wirkung der Typhusbacillen, Beitr. v. Ziegler XVII 1895.*
Finger, *Die Blennorrhöe der Sexualorgane, Wien 1896.*
Fournier et Courmont, *Arthrite à pneumocoque, Rev. de méd. 1897.*
Friedheim, *Ueber die Spontanluxation des Hüftgelenks nach Typhus, I.-D. Berlin 1885.*
Hartley, *Tripperinfection, New York Med. Journ. XLV 1887 ref. Cbl. f. Bakt. II 1889.*
Henoch, *Scharlach, Charité-Annalen VII 1882.*
Heubner u. Bahrdt, *Scharlach, Berl. klin. Wochenschr. 1884.*
König, *Gonorrhoische Gelenkentzündung, D. med. Wochenschr. 1896.*
Kräuter, *Nachkrankheiten der Ruhr, Cassel 1871.*
Nasse, *Die gonorrhoischen Entzündungen der Gelenke, Klin. Vortr. No. 181 1897.*
Neisser, *Gonokokkenarthritis, D. med. Wochenschr. 1894.*
Pauli, *Diphtherie, Berl. klin. Wochenschr. 1883.*
Piqué et Veillon, *Arthrite purulente conséc. à une pneumonie, A. de méd. exp. III 1891.*
Rindfleisch, W., *Arthritis gonorrhoica, A. f. klin. Chir. 55. Bd. 1897.*
Rinne, *Gelenkentzündung, Eulenburg's Realencyclop. IX 1896.*
Schüller, *Verschiedene Infectionen, Zeitschr. f. Chir. XIV 1881; Langenbeck's Arch. XXXI 1886; Gelenkentzündung, Eulenburg's Realencyklop. 1886.*
Singer, *Aetiologie und Klinik d. acuten Gelenkrheumatismus, Wien 1897.*
Vogelius, *Les arthropathies dans la pneumonie, Arch. de méd. exp. 1896.*
Witzel, *Die Gelenk- und Knochenentzünd. bei acut. infectiösen Erkrankungen, Bonn 1890.*

§ 62. Was unter dem Begriff der **chronischen Arthritis** zusammengefasst wird, bildet nach Ausschluss der tuberkulösen und syphilitischen Formen eine Anzahl von Processen, welche sich sowohl nach ihrem anatomischen Verlauf als nach ihrer Aetiologie wesentlich von einander unterscheiden. Nach den anatomischen Merkmalen lassen sich 5 Formen, nämlich eine Arthritis chronica serosa, eine Arthr. chr. purulenta, eine Arthr. chr. ulcerosa sicca, eine Arthr. chr. deformans und eine Arthr. chr. adhaesiva aufstellen. Aetiologisch hält es schwer, eine bestimmte Zahl zu fixiren, doch kann man, wenn man alle infectiösen Formen in eine Gruppe vereinigt, 5 Formen unterscheiden, nämlich die Arthr. chr. senilis, die Arthr. chr. traumatica, die Arthr. chr. infectiosa, die Arthr. chr. neurotica und die Arthr. chr. urica.

Zwischen den einzelnen anatomischen Formen lassen sich scharfe Grenzen nicht ziehen, und es können unter Umständen gleichzeitig an verschiedenen Gelenken eines einzigen Individuums anatomisch verschiedene Formen vorkommen.

Die seröse und die eiterige Arthritis sind durch die Bildung eines freien Exsudates im Gelenke ausgezeichnet und bilden danach eine Krankheitsgruppe, welche zu den drei anderen, bei denen eine Vermehrung der im Gelenke vorhandenen Flüssigkeit fehlt, in einem gewissen Gegensatz stehen. Man könnte danach auch zwei Hauptformen chronischer Gelenkentzündungen unterscheiden, von denen die eine als **Arthritis exsudativa,** die andere als **Arthritis sicca** zu bezeichnen wäre.

Die **Arthritis** s. **Synovitis chronica serosa** oder der **chronische Gelenkhydrops** oder **Hydarthros** schliesst sich entweder an eine acute seröse Synovitis an, namentlich wenn letztere zu wiederholten Malen auftritt, oder beginnt von Anbeginn an schleichend. Sie ist durch Ansammlung einer dünnflüssigen Synovia im Gelenke ausgezeichnet. Die Veränderungen der Gelenkkapsel und des Knorpels sind meist sehr gering, doch können bei längerer Dauer des Processes die Synovialmembranen sich verdicken, die Falten und Zotten sich vergrössern und die Knorpel wuchern und sich auffasern. Es kann ferner die Synovialmembran über den Rand der Gelenkfläche hinüberwachsen und eine Art gefässhaltigen Pannus bilden (Synovitis hyperplastica laevis s. pannosa Hüter).

Am häufigsten kommt die Affection am Knie, seltener an den Schultern, den Hüften und den Ellbogen vor und tritt nicht selten doppelseitig auf. Bei starker Wasseransammlung ist das Kniegelenk stark geschwollen, die Patella wird in die Höhe gehoben, die Schleimbeutel unter der Sehne der Extensoren zu beiden Seiten der Patella und in der Fossa poplitea sind stark ausgedehnt.

Die Ursache des Gelenkhydrops ist zuweilen eine traumatische und er schliesst sich an Contusionen, Distorsionen, Einklemmung von hypertrophischen Zotten und freien Gelenkkörpern an. In anderen Fällen wird Erkältung als Ursache angegeben. Allem Anscheine nach genügen bei Individuen, welche dazu disponirt sind, sehr geringfügige Schädlichkeiten, um eine vermehrte Secretion der Synovialmembran hervorzurufen.

Mehrfach ist auch beobachtet, dass herniöse Ausstülpungen der Synovialmembran, welche zwischen den Fasern der Kapselbänder nach aussen treten, für sich der Sitz einer vermehrten Flüssigkeitsansammlung waren und eine nicht unerhebliche Grösse erreichten.

Solche Hernien kommen am häufigsten an den Knie-, Hand- und Ellenbogengelenken vor (Billroth).

Die **Arthritis chronica purulenta** ist meist eine Folge acuter hämatogener oder traumatischer oder fortgeleiteter Entzündungen, kann sich indessen auch zu anderen chronischen Entzündungen, z. B. zu chronischer Gelenktuberkulose hinzugesellen. Das Gelenk ist dabei mit Eiter gefüllt, die Kapselbänder und die Synovialmembran sind infiltrirt, mit eiterig-fibrinösen Massen belegt. Im Knorpel pflegen sich früher oder später Trübung, Zerfaserung, Zerfall und Nekrose einzustellen. Weiterhin kann auch das angrenzende Knochenmark vereitern, worauf Caries und Nekrose der Knochenenden eintreten. Auch die Gelenkkapsel pflegt stellenweise zu vereitern, und in der Umgebung des Gelenkes bilden sich Abscesse. Heilung kann unter Bildung narbiger Verwachsung der cariösen Knochenenden und unter regenerativer Knochenbildung von Seiten des Periostes und des Knochenmarkes erfolgen. Es bildet sich eine bindegewebige und knöcherne Ankylose.

§ 63. Die **Arthritis chronica ulcerosa sicca** ist eine Gelenkerkrankung, welche wesentlich durch eine Auffaserung und Zerklüftung (Fig. 177 *l*) und Usur der das Gelenk begrenzenden Knorpellagen cha-

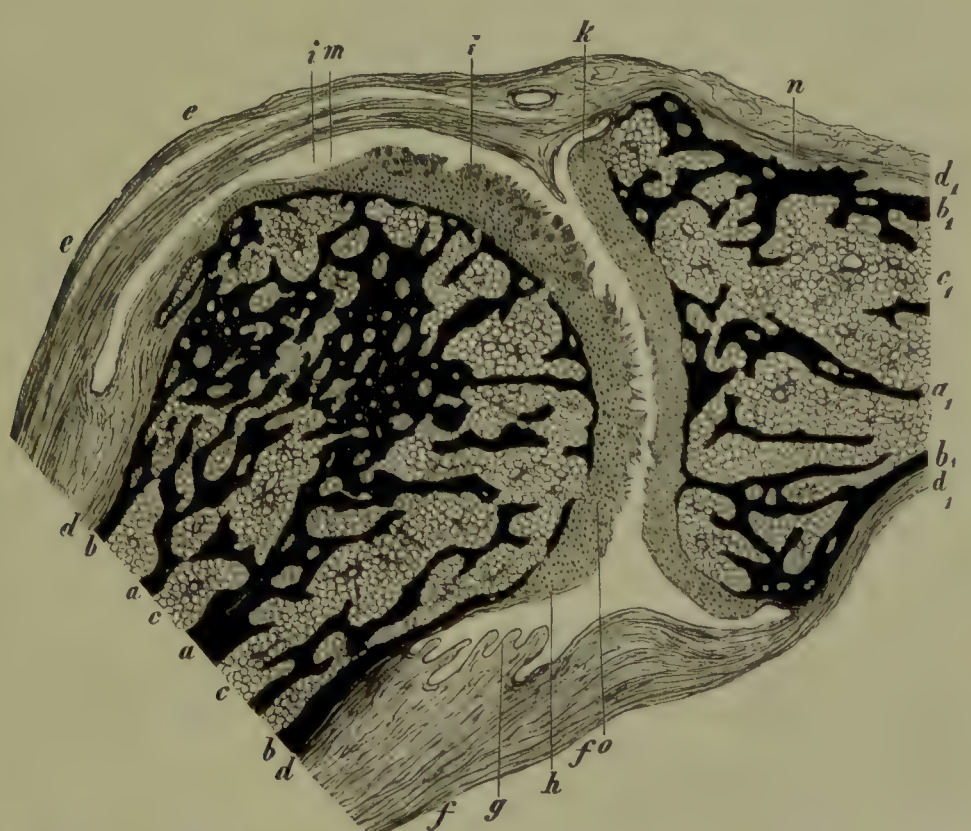

Fig. 177. Arthritis chronica ulcerosa sicca (Polyarthritis chronica senilis). In Beugestellung fixirtes Gelenk zwiscken der I. und II. Phalanx des Zeigefingers (Alk. Pikrins. Pikrokarm.). *a* Spongiosa, *b* Corticalis, *c* Knochenmark, *d* Periost der I. Phalanx. a_1 b_1 c_1 d_1 Die entsprechenden Theile der II. Phalanx. *e* Durchschnitt durch den Dorsaltheil der Gelenkkapsel. *f* Durchschnitt durch den verdickten Volartheil der Gelenkkapsel. *g* Vergrösserte Gelenkzotten. *h* Auf den Gelenkknorpel sich fortsetzender Theil der Synovialmembran. *i* Gelenkhöhle. *k* Unveränderter Knorpel der Gelenkpfanne. *l* An der Oberfläche aufgefaserter und zerklüfteter Gelenkknorpel des Gelenkkopfes. *m* Mit einem Fortsatz der Synovialmembran bedeckter Knorpeldefect. *n* Cariöse Stelle an der Oberfläche der Corticalis der I. Phalanx. *o* Neugebildete Markräume im Knorpel. Vergr. 5,5.

rakterisirt ist. Der Auffaserung geht häufig eine geringfügige Wucherung der Knorpelzellen parallel, doch kann dieselbe vollkommen fehlen. Am Rande der Gelenkfläche sind die Knorpel nicht selten durch die wuchernde Synovialis zum Schwunde (*m*) gebracht, d. h. es geht der Knorpel am Rande in Gallert- oder in Bindegewebe über. Bei weit vorgeschrittener Erkrankung ist der grössere Theil des Gelenkknorpels zerstört, und es kann auch der blossgelegte Knochen in erheblicher Ausdehnung ulceriren. Zuweilen erfolgt auch eine Auflösung des Knorpels vom Knochenmark (*o*) aus, doch tritt dies gegenüber den anderen Veränderungen zurück. Nicht selten dagegen treten gleichzeitig mit der Knorpelusur sklerotische Verdickungen der Kapselbänder (*f*) und Vergrösserung der Synovialfalten und Zotten (*g*) auf, welche unter Umständen zu Fixirung der betreffenden Knochen in dieser oder jener Stellung (Fig. 177), zu einer capsulären Ankylose führen. Im Gegensatz dazu kann sich das Gewebe einzelner Gelenkbänder auch auffasern und zerfallen. Ist der Knochen blossgelegt, so kann er durch Apposition vom Marke aus sich verdichten.

Die Erkrankung kommt vornehmlich im hohen Alter als eine senile Ernährungsstörung vor und wird dann als **Malum senile** bezeichnet, kann indessen auch als trophoneurotische Ernährungsstörung sowie als Folge infectiöser Entzündungen auftreten. Endlich kann auch vollständige Ruhigstellung eines Gelenkes ähnliche Zustände herbeiführen, indem der Gelenkknorpel einen faserig körnigen Zerfall erleidet, welcher namentlich an jenen Stellen auftritt, die keinem Drucke mehr ausgesetzt sind (Reyer, Moll). Die Synovialis wächst dabei am Limbus zuweilen auf die Gelenkfläche hinüber und verschmilzt mit dem aufgefaserten Knorpel. Werden an lange fixirt gewesenen Gelenken Bewegungen vorgenommen, so können die Bänder, welche vollkommen entspannt waren und danach sich verkürzten, reissen und die auf das Gelenk herübergewachsenen Synovialfortsätze gequetscht werden, so dass sich Blutungen und Entzündungen mit serösem Erguss einstellen.

Am häufigsten erkranken bei der senilen Form das Hüftgelenk (Malum coxae senile), sodann die Schulter-, Ellenbogen- und Fingergelenke, sowie die Patella, bei Tabes dagegen die Knie-, Schulter-, Hüft- und Ellenbogengelenke. Bei starker Verkleinerung der Gelenkenden wird die Kapsel relativ zu weit, und die dadurch beweglich gewordenen Knochen können sich gegeneinander verschieben (Deformationsluxation).

Die senile Form sowohl als die rheumatischen und trophoneurotischen Formen sind meist mit **atrophischen Zuständen an den Knochen** verbunden, welche mitunter sehr weit gehen. Tritt in der Nachbarschaft der Gelenke ein starke periphere Resorption (Fig. 177 *n*) ein und sind zugleich die Kapselbänder verdickt, so erscheint das Gelenk knotig verdickt, eine Veränderung, welche dazu geführt hat, diese Erkrankung der Arthritis deformans zuzuzählen. Befällt die Atrophie auch die Wirbelkörper und werden dieselben dadurch zum Theil niedriger (vergl. Fig. 183), so kommen Verkrümmungen der Wirbelsäule zu Stande und zwar am häufigsten kyphotische.

§ 64. Die als **Arthritis chronica deformans** bezeichnete Gelenkerkrankung ist dadurch ausgezeichnet, das neben degenerativen Vorgängen am Knorpel und Knochen hyperplastische Wuche-

rungsprocesse in einer Ausdehnung auftreten, welche der ganzen Affection ein charakteristisches Gepräge geben.

Die **Veränderungen des Knorpels** bestehen auch hier in einer Zerfaserung (Fig. 178 *c c*$_1$) und Zerklüftung (*d*) der oberflächlichen Knorpelschichten, zu der sich meist noch ausgebreitete Erweichungsprocesse (*e e*$_1$), welche zur Bildung von Erweichungshöhlen führen, in

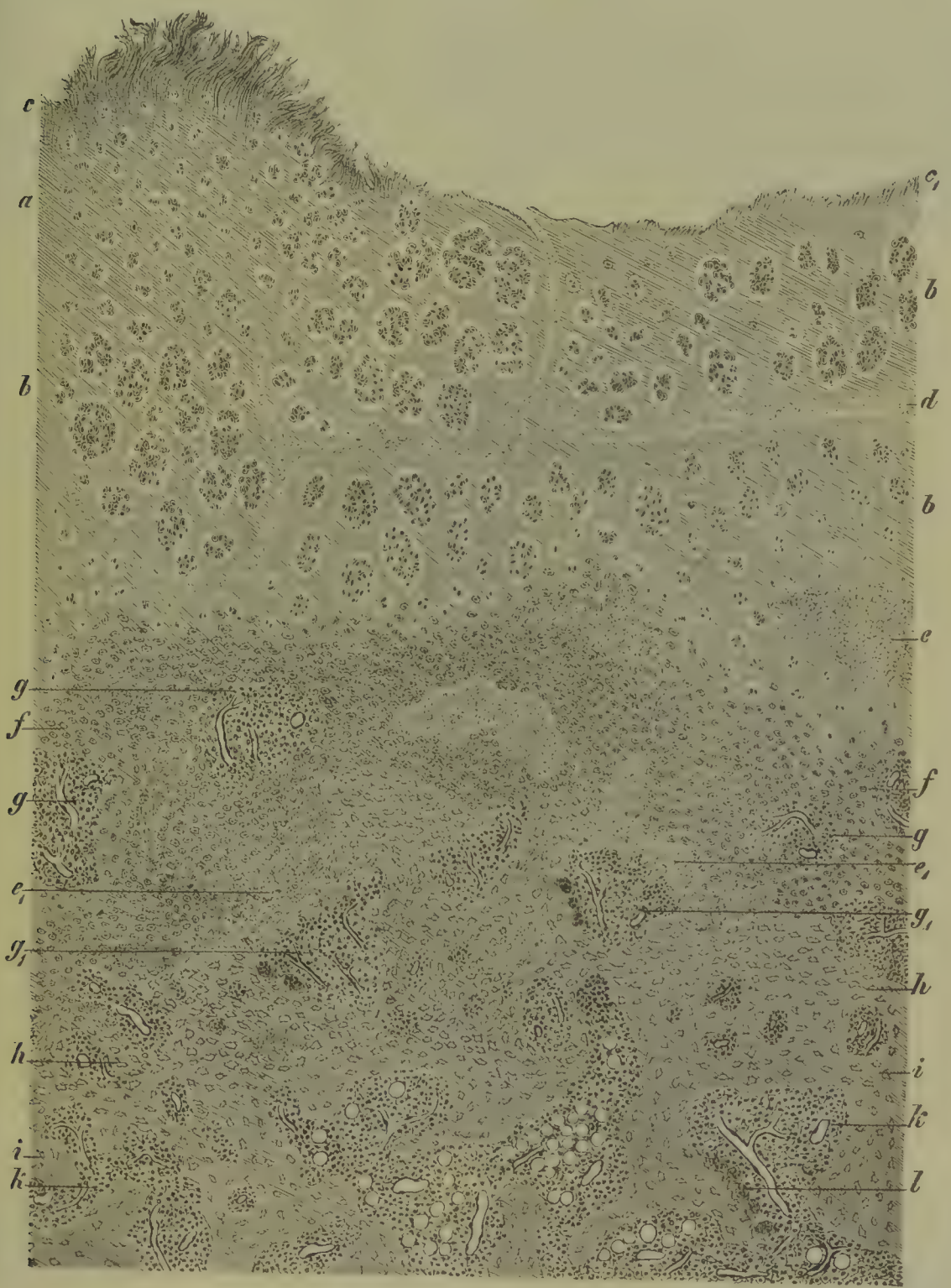

Fig. 178. Arthritis chronica deformans. Durchschnitt durch den Gelenkknorpel des Femurkopfes (M. Fl. Pikrins. Häm. Karm.). *a* Hyaliner Knorpel. *b* Hyaliner Knorpel mit gewucherten Knorpelzellen. *c c*$_1$ Aufgefaserte Knorpeloberfläche. *d* Zerklüftungsstellen im Knorpel. *e e*$_1$ Erweichungshöhlen im Knorpel. *f* Zellreicher Knorpel mit gleichmässig vertheilten Zellen. *g g*$_1$ Neugebildete Markräume. *h* Neugebildetes, *i* altes Knochengewebe. *k* Alte Markräume. *l* Resorptionsstelle mit Ostoklasten. Vergr. 40.

den tiefen, dem Knochen nahe gelegenen Schichten des Gelenkknorpels hinzugesellen. Neben diesen degenerativen Processen besteht gleichzeitig eine Wucherung (*b*), welche häufig zu bedeutender knotiger Verdickung des Knorpels führt.

Die in der Tiefe gelegenen Erweichungshöhlen werden früher oder später von gefässhaltigem Markgewebe (*g* g_1), welches vom Knochen aus hineinwächst, mit Beschlag belegt. Häufig wird auch der Gelenkknorpel direkt von gefässhaltigem Markgewebe durchwachsen. Ist der Gelenkknorpel in seiner tiefen Schicht von Markräumen durchzogen, so pflegen sich die dazwischen stehen gebliebenen Knorpelbalken in osteoides Gewebe (*h*) und schliesslich in kalkhaltiges Knochengewebe umzuwandeln. Zuweilen treten in den osteoiden Balken wieder Knorpelwucherungen auf und bilden knollige Excrescenzen, welche in die Markräume hineinragen.

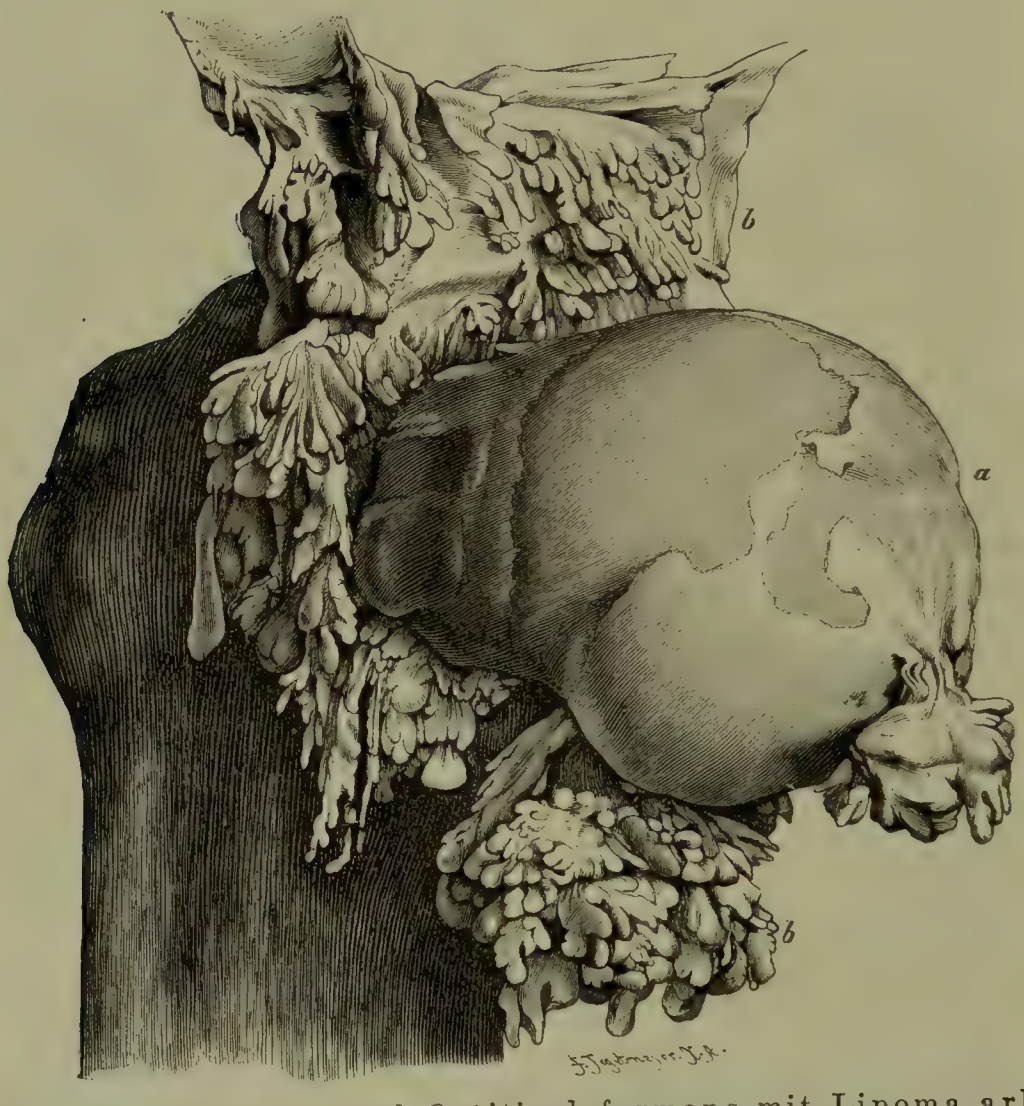

Fig. 179. Arthritis und Ostitis deformans mit Lipoma arborescens des Hüftgelenks. *a* Difformirter Gelenkkopf, dessen Hals senkrecht zur Längsachse des Knochens gestellt ist. *b* Synovialmembran mit hypertrophischen, aus Fettgewebe bestehenden Zotten. $^2/_3$ d. natürl. Grösse.

Während dies am Knorpel geschieht, geräth auch das **Gewebe der Gelenkkapsel** in Wucherung. Die Kapselbänder und die Synovialmembranen verdicken sich, die Gelenkfalten und Zotten (Fig. 179) vergrössern sich und wachsen mehr und mehr in die Gelenkhöhle hin-

ein. Unter Umständen gewinnt die Innenfläche der Synovialmembranen ein vollkommen zottiges Aussehen. Nehmen später die Zotten Fett in sich auf, so kann sich jene Bildung entwickeln, welche als Lipoma arborescens (Fig. 179) bezeichnet wird. Zuweilen bilden sich in der Synovialmembran, namentlich in deren Zotten, Knorpelherde von Erbsen- bis Haselnussgrösse, welche zum Theil verknöchern. Lösen sich dieselben von ihrem Mutterboden ab, so werden sie zu freien Gelenkkörpern.

Am **Knochen** stellen sich hauptsächlich regressive Veränderungen, namentlich Resorptionsprocesse (Fig. 180 *d*) ein, welche zu einem lacunären Schwund der Knochenbalken führen. Nicht selten gehen ganze Balken oder Gruppen von solchen (Fig. 180 *g*, *o*) verloren, so dass der Knochen an den betreffenden Stellen einsinkt (*k*). In dem aus dem Knorpel neu entstandenen osteoiden Gewebe (Fig. 178 *h*)

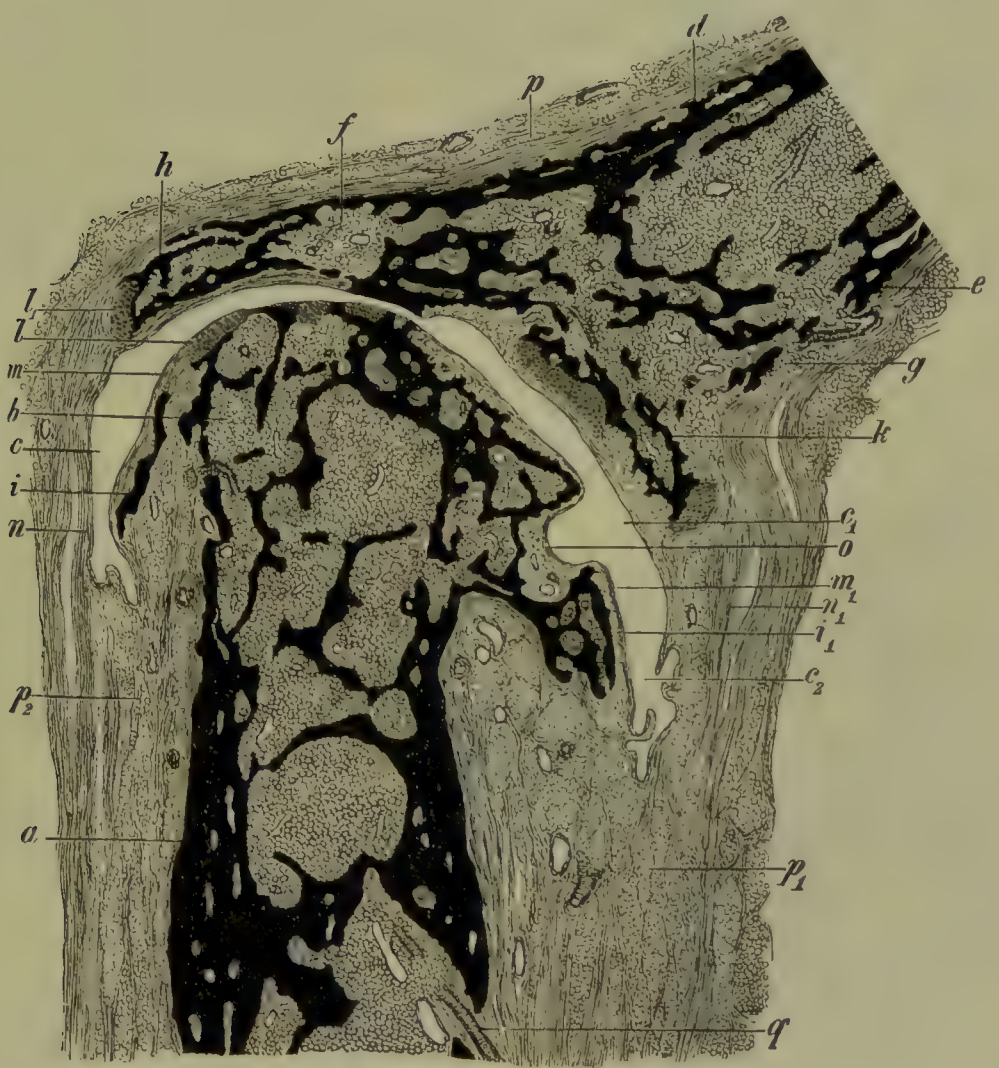

Fig. 180. Polyarthritis chronica deformans. Durchschnitt durch das I. Gelenk des Zeigefingers einer alten Frau (M. Fl. Pikrins. Karm.). *a* Diaphyse der II. Phalanx. *b* Gelenkkopf der II. Phalanx. *c* Dorsaler, c_1 c_2 volarer Theil der Gelenkhöhle. *d* Dorsal gelegener Theil der Corticalis der I. Phalanx mit zahlreichen Resorptionsgruben. *e* Volarer Theil der Corticalis der I. Phalanx. *f* Gelenkpfanne der I. Phalanx. *g* Defect in der Corticalis der I. Phalanx. *h* Neugebildeter Knochen. am dorsalen Rande der Gelenkpfanne. *i* i_1 Neugebildeter Knochen zu beiden Seiten des Gelenkkopfes. *k* Eingesunkener Theil der Gelenkpfanne. *l* l_1 Reste des Gelenkknorpels. *m* m_1 Bindegewebige Bedeckung der Gelenkflächen. *n* n_1 Gelenkkapsel. *o* Mit Bindegewebe ausgekleideter oberflächlicher Defect im Gelenkkopf. *p* p_1 p_2 Periost. *q* Foramen nutritium mit der eintretenden Arterie. Vergr. 6.

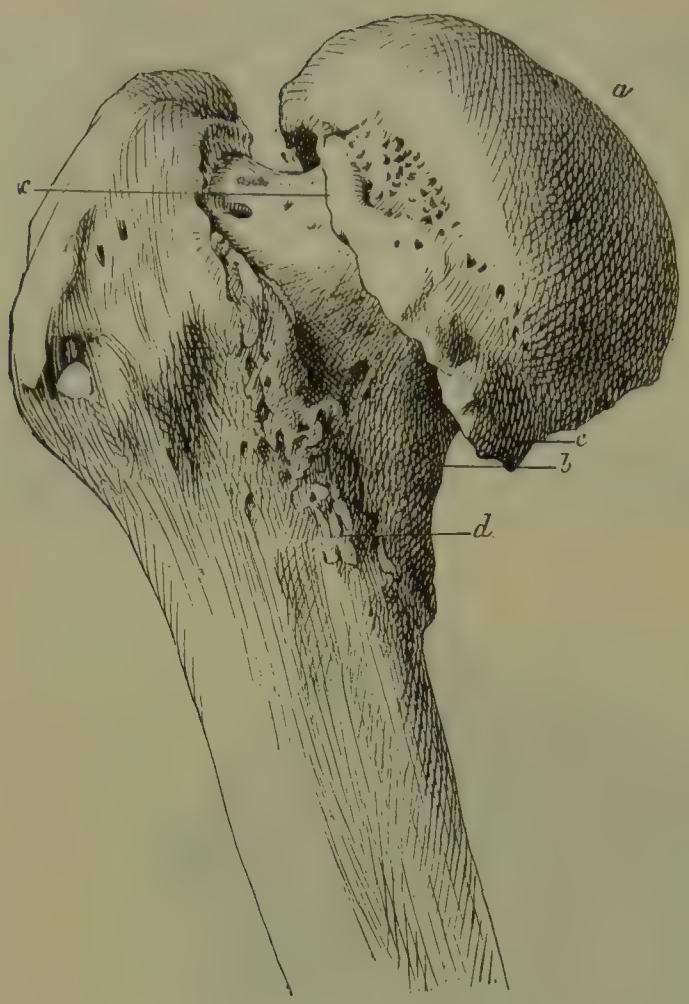

Fig. 181. Arthritis deformans des Schenkelkopfes. *a* Abgeflachte und glatt polirte Gelenkfläche. b Schenkelhals. *c* Ueberhängender Rand des Gelenkkopfes. *d* Osteophyten in der Gegend der Linea obliqua. Um $^1/_2$ verkleinert.

Fig. 182. Arthritis deformans des Schenkelkopfes. *a* Atrophischer Gelenkkopf mit grubigen Vertiefungen. *b* Schenkelhals. *c* Knochenwucherung am Rande des Gelenkkopfes. *d* Knochenwucherung im Verlaufe der Linea obliqua. Um $^1/_3$ verkleinert.

stellen sich nicht selten wieder Zerfallsprocesse ein, die zur Bildung von Erweichungshöhlen in den betreffenden Balken führen.

Das subchondral gelegene **Knochenmark** (Fig. 178 *k*) verliert nicht selten zum grossen Theil sein Fett und wird zu Gallertmark oder zu lymphoidem Mark. Bei starkem localem Knochenschwunde können sich kleinere oder grössere gallertige Bindegewebsherde ohne Knochenbalken bilden. In anderen Fällen tritt nach dem Knochenschwunde eine Auflösung und Verflüssigung des Knochenmarkes ein, so dass Cysten entstehen. Das an die Cysten angrenzende Gewebe pflegt sich später etwas zu verdichten und producirt nicht selten auf metaplastischem Wege mehr oder weniger zahlreiche Knochenbälkchen.

Die beschriebenen mannigfaltigen Veränderungen an den Gelenkenden oder Gelenkkapseln führen im Verlaufe von Jahren zu sehr erheblichen **Verunstaltungen der Gelenkenden.** Durch Verbreitung der Er-

krankung auf die Diaphysen der Röhrenknochen (Ostitis deformans, vergl. § 45) können auch entfernt von den Gelenken Umgestaltungen des Knochens sich hinzugesellen.

Die **Knorpel- und Periostwucherungen mit nachfolgender Ossification** treten namentlich an der Peripherie des Gelenkkopfes und der Pfanne auf und bilden am Rande des ersteren knollige Wülste (Fig. 180 *i*, i_1, Fig. 181 *c* und Fig. 182 *c*), während sie die Pfanne allseitig oder einseitig mit einem Limbus (Fig. 180 *h*) umgeben, durch welchen dieselbe eine nicht unerhebliche Vergrösserung erfahren kann. Mitunter brechen einzelne Wülste ab und bilden freie, aus Knorpel und Knochen bestehende Gelenkkörper.

Die mittleren Theile des Gelenkkopfes, welche dem Drucke und der Reibung stärker ausgesetzt sind, erleiden in der Mehrzahl der Fälle eine Abflachung (Fig. 181 *a*) die Pfanne dagegen eine Ausweitung.

Alle diese Veränderungen können sowohl bei Verlust als bei Erhaltung des Gelenkknorpels vorkommen und beruhen in letzterem Falle auf einem subchondralen Knochenschwund (Fig. 180 *g*), zufolge welchem der Knorpel (*k*) einsinkt. Ist der Knorpel durch Zerfaserung und Zerfall verloren gegangen, so kommt natürlich der Knochen zu Tage, und zwar zunächst derjenige, welcher sich aus dem Knorpel neu gebildet hatte. Derselbe ist häufig sehr dicht und macht wenigstens stellenweise den Eindruck einer compacten elfenbeinernen Knochensubstanz. Bleibt das betreffende Glied noch beweglich, so wird durch die ausgeführten Bewegungen die Oberfläche des Gelenkkopfes oft glatt polirt oder erhält, falls die Bewegungen nur in einer Ebene erfolgten, parallel gerichtete Rinnen. Die Gelenkpfanne zeigt dabei die entsprechenden Veränderungen.

Gelangen nach Usur der oberflächlichen Lagen subchondral gelegene Erweichungscysten an die Oberfläche, so werden mehr oder minder umfangreiche Gruben (Fig. 180 *o* und Fig. 182 *a*) sichtbar. Die vom Knorpel entblössten Knochentheile können vom Rande her von der Synovialmembran (Fig. 180 *m* m_1) überdeckt werden, doch bleibt diese Bedeckung da, wo stärkere Reibung bei der Bewegung erfolgt, aus. An dem freiliegenden Knochen kann sich Knochenapposition vom Mark aus einstellen.

Sowohl die Knochenneubildung als der Knochenschwund erreichen oft ganz bedeutende Grade, so dass auch die Verunstaltungen der Gelenkenden die denkbar grössten werden. So kann z. B. der Kopf des Oberschenkels ganz verloren gehen. Entstehen zugleich mit dem inneren Knochenschwund an der Peripherie des Kopfes Knochenwucherungen, so können diese einen neuen Gelenkkopf bilden, der dann nahezu ohne Hals dem Schafte des Femur aufsitzt. Häufiger noch ist eine starke Abflachung und Verbreiterung des Femurkopfes (Fig. 181) und des Schenkelhalses. In seltenen Fällen wird der Kopf auch wohl kegelförmig, wobei die Spitze des Kegels der Ansatzzelle des Ligamentum teres entspricht.

Alle Gelenkdifformitäten, welche bei Arthritis deformans auftreten, zu beschreiben, ist unmöglich. Es ist indessen nicht schwer, sich die verschiedenen möglichen Veränderungen selbst zu construiren. Allen ist gemeinsam, dass sie durch Knochenschwund an der einen und Knochenapposition an der anderen Stelle entstehen. Bald überwiegt das erstere, bald das letztere, und danach gestaltet sich auch der Effect des ganzen Processes.

Durch die Formveränderung an den Gelenkenden wird die Beweglichkeit der in Gelenkverbindung stehenden Knochen oft mehr und mehr eingeschränkt. In der Schulter und im Hüftgelenk z. B. kann sie auf eine Ebene reducirt und schliesslich ganz aufgehoben werden, so dass man von einer Deformationsankylose sprechen kann.

Das fixirte Glied nimmt dabei sehr verschiedene Stellungen ein. Die Finger werden theils in Flexion, theils in Hyperextension mit mehr oder minder erheblichen seitlichen Abbiegungen festgestellt. Begünstigt wird dieselbe durch die Verdickung der Kapsel und der Synovialmembran.

Mitunter hat die Difformirung der Gelenkflächen auch eine allmählich eintretende Lageveränderung der Knochen zur Folge, welche als Deformationsluxation bezeichnet wird.

Die **Arthritis deformans** kommt am häufigsten am Hüftgelenk (Fig. 179, Fig. 181 und Fig. 182) und am Kniegelenk vor, kann indessen an allen Gelenken auftreten und ist am Schulter- und dem Ellenbogengelenk nicht selten. Die Erkrankung kann ferner auch im Gebiet der Synarthrosen, namentlich an der Wirbelsäule, auftreten und wird dann als **Spondylitis deformans** (Fig. 183) bezeichnet. Da auch hier periostale Wucherungen (*b*) mit nachfolgender Verknöcherung sich einstellen, so können die Wirbel durch Knochenspangen, welche sich namentlich an der Vorderseite der Wirbelsäule entwickeln, unter einander in feste unbewegliche Verbindung gesetzt werden. Stellt sich gleichzeitig in den Wirbelkörpern eine Knochenresorption ein, durch welche die Höhe derselben in ungleicher Weise sich ändert (*a*, *c*), so kommt es zu erheblichen Verbiegungen der Wirbelsäule.

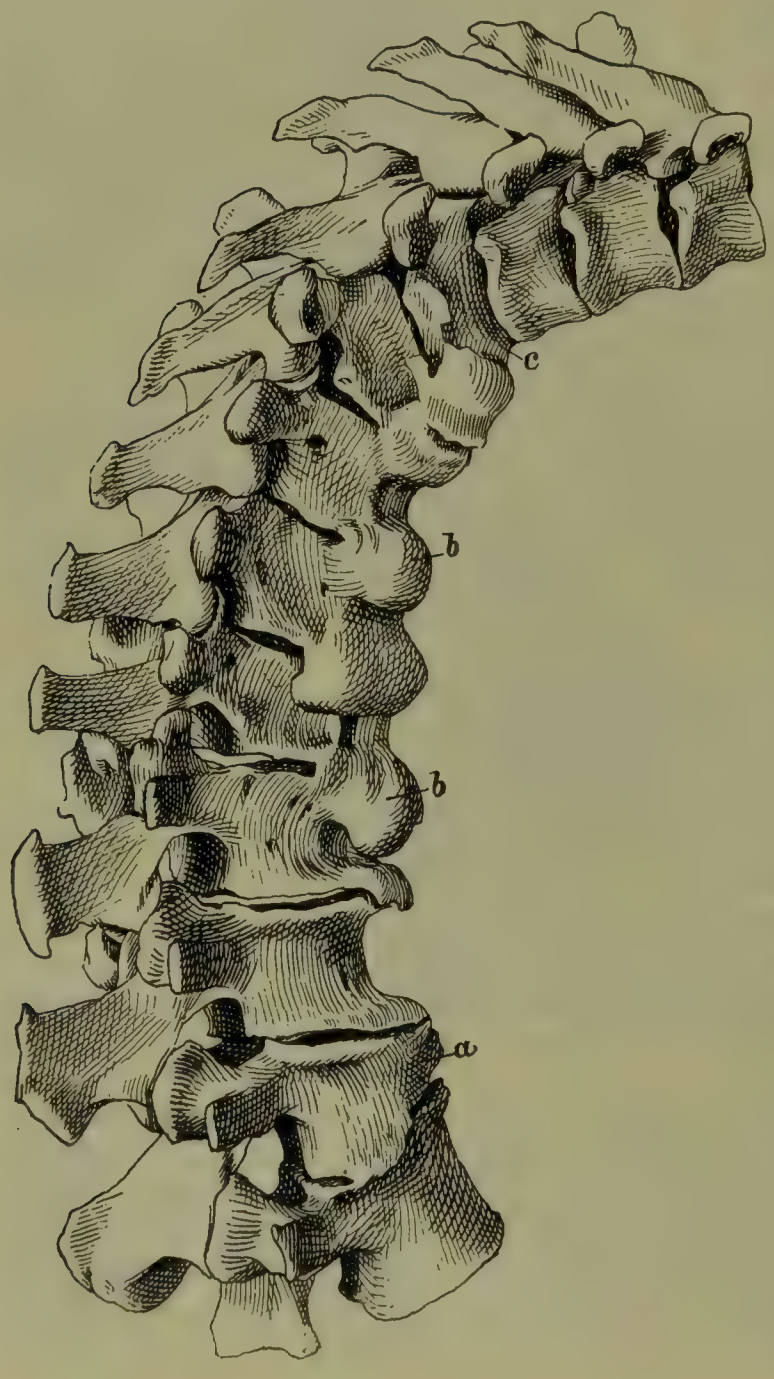

Fig. 183. Spondylitis deformans. *a* Lendenwirbelkörper, dessen Höhe vorn bedeutend erniedrigt ist. *b* Knotige Knochenwucherungen, welche benachbarte Wirbelkörper untereinander verbinden. *c* Zusammengesunkener Körper eines Brustwirbels. Um die Hälfte verkleinert.

Am häufigsten geräth dadurch der Rumpf in eine stark nach vorn gebeugte Haltung.

Die Arthritis deformans tritt sowohl als eine **monoarticuläre**, als auch als eine **polyarticuläre Erkrankung** auf. Die monoarticuläre entsteht scheinbar spontan oder aber nach einmaligen (Gelenkfracturen, Luxationen) oder wiederholten Traumen, sowie nach voraufgegangenen infectiösen Entzündungen und betrifft sowohl grosse als kleine Gelenke, kommt aber häufiger an ersteren vor. Im Gegensatz dazu tritt die polyarticuläre Form am häufigsten an den Finger- und Zehengelenken, seltener an den grossen Gelenken auf. Meist ist sie eine senile Erscheinung oder hängt mit Erkrankungen des Nervensystems zusammen.

Zu Beginn stimmen die Veränderungen mit denjenigen des Malum senile überein. Die später eintretenden Veränderungen berechtigen aber, den Process anatomisch der Arthritis deformans zuzuzählen. Meist bleibt derselbe auf die kleineren Gelenke beschränkt, zuweilen geht er indessen auch auf grössere Gelenke über.

Durch die Schrumpfung der Kapsel und durch die oft sehr bedeutenden Verunstaltungen der Gelenkfläche werden die Fingerglieder in den verschiedensten Stellungen, theils in starker Flexion, theils in Hyperextension, theils in seitlicher Abbiegung fixirt. Die mit Randwucherungen versehenen Gelenkenden sind oft erheblich verdickt und sehen dadurch den durch Gicht veränderten Gelenken äusserlich ähnlich.

§ 65. Die **Arthritis chronica adhaesiva** s. **ankylopoetica** ist wesentlich durch zwei Momente, nämlich duzch eine Vascularisation und bindegewebige Umwandlung des Knorpels, sowie durch eine Verwachsung der einandergegenüberliegenden Knorpelflächen charakterisirt.

Die Erkrankung kann zunächst solitär auftreten und ist dann entweder die Folge voraufgegangener acuter exsudativer Entzündungen oder aber ein Endstadium chronischer destructiver Entzündungsprocesse, wie sie namentlich durch tuberkulöse Infection verursacht werden (§ 67). Sodann bildet sie die hauptsächlichste anatomische Veränderung jener Erkrankung, welche als **Polyarthritis rheumatica chronica**, zuweilen auch als Arthritis pauperum bezeichnet wird. Sie ist eine Affection, welche sich zum Theil an acuten Gelenkrheumatismus (Eiterkokkeninfection, Tripperinfection) anschliesst, viele Jahre, d. h. bis zum Tode dauert, successive die verschiedenen Gelenke, oft unter acuten Exacerbationen befällt und in seltenen Fällen sämmtliche Gelenke des Körpers in einen pathologischen Zustand versetzt und die Knochen durch Ankylosebildung unbeweglich macht.

Sind in einem Gelenke die Veränderungen noch wenig vorgeschritten, so erscheint die Synovialmembran etwas stärker als gewöhnlich injicirt, die Gelenkzotten sind vielleicht etwas vergrössert. Die Oberfläche der Knorpel ist rauh, aufgefasert, oft geradezu in eine zähe, filzige Masse umgewandelt. Da und dort bestehen schon Verwachsungen der einander gegenüberliegenden Knorpelflächen. Es enthält ferner der faserige Knorpel bereits da und dort Blutgefässe.

Mit der oberflächlichen Veränderung geht frühzeitig eine Markraumbildung in den tieferen Schichten des Knorpels parallel, welche von den Markräumen des subchondral gelegenen Knochens aus erfolgt

und durch eine reichliche Vascularisation ausgezeichnet ist. Der zwischen dem Markraum gelegene Knorpel ist da und dort in osteoides Gewebe oder in Knochengewebe umgewandelt.

Die Veränderungen haben in mancher Hinsicht Aehnlichkeit mit denjenigen der Arthritis deformans, doch besteht ein wesentlicher Unterschied darin, dass Knorpelwucherung nur in geringem Grade eintritt und dass die Knorpelveränderung an der Oberfläche sich weniger als ein Zerfall, als vielmehr als eine Umwandlung in Bindegewebe darstellt.

Die Blutgefässe des zerfasernden Knorpels kommen theils aus der Synovialmembran und wachsen vom Limbus oder von angelagerten und mit dem Knorpel verwachsenen Gelenkzotten über die Gelenkflächen hinüber, theils kommen sie aus dem subchondralen Knochenmark und drängen sich durch den Knorpel durch. Ist der Knorpel einmal da oder dort von gefässhaltigen Markräumen durchzogen, so machen die bindegewebige Metaplasie der oberflächlichen Lagen und die Verwachsung der sich gegenüberliegenden Theile rasch Fortschritte und werden durch Gefässe, welche herüber und hinüber wachsen, aufs beste unterstützt.

Durch alle diese Veränderungen kommt es nach einiger Zeit zu **bindegewebiger Ankylose** des Gelenkes, die um so fester wird, je reichlicher die Verwachsungen sind. Anfänglich ist die Gelenkhöhle nur von einigen vascularisirten Strängen durchzogen, später wird die Gelenkhöhle auf einige kleine, synoviahaltige Höhlen (Fig. 184 *i*) reducirt, indem die in Bindegewebe umgewandelten Theile des Knorpels (*f*, *h*) zu einer compacten Masse verwachsen. Wie weit dabei noch Knorpeltheile ($g\,g_1$) erhalten sind, hängt natürlich von dem Stadium,

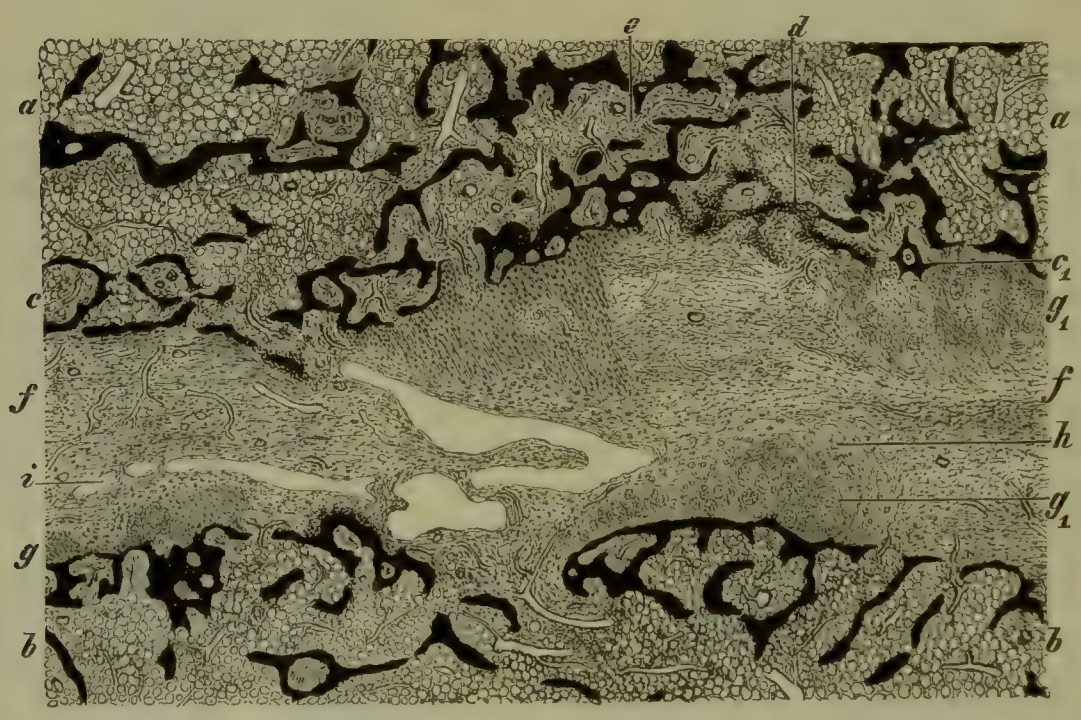

Fig. 184. Arthritis chronica ankylopoetica. Schnitt aus dem Tibiotarsalgelenk (M. Fl. Pikrins. Häm. Karm.). *a* Spongiosa der Tibia. *b* Spongiosa des Astragalus. *c* c_1 Neugebildetes Knochengewebe. *d* In Bildung begriffenes Knochengewebe. *e* Fettfreies, gefäss- und zellreiches Knochenmark. *f* Aus den Gelenkknorpeln entstandenes, gefässhaltiges Bindegewebe. *g* g_1 Reste des Gelenkknorpels. *h* Faserknorpel. *i* Rest der Gelenkhöhle. Vergr. 12.

in dem sich der Process befindet, ab. Im Laufe von Monaten und Jahren kann successive der ganze Knorpel verloren gehen, wobei er entweder zunächst zu Faserknorpel (*h*) wird oder sich direct in Bindegewebe umwandelt.

Bei weit vorgeschrittener Erkrankung ist der Ort, an dem früher ein Gelenk sass, lediglich noch durch eine Bindegewebslage angegeben, und in den letzteren Stadien schwindet auch diese noch und macht einem Gewebe Platz, das nur wenig oder gar nicht von dem Markgewebe des spongiösen Knochens sich unterscheidet.

Schon in den früheren Stadien des Processes kann sich neben der bindegewebigen Metaplasie und der Markraumbildung eine Knochenneubildung (*c*, c_1, *d*) im Knorpel einstellen, welche an der Grenze gegen die Spongiosa beginnt und allmählich nach der Gelenkhöhle fortschreitet. Nach Eintritt der fibrösen Ankylose erstreckt sich die Knochenbildung auch auf die fibröse Verbindung zwischen den Knochen, so dass schliesslich eine **knöcherne Vereinigung der Gelenkenden** eintritt. Gleichzeitig oder auch erst später nimmt das nunmehr als Markgewebe fungirende Knochenmark Fett auf und wird dadurch dem übrigen fetthaltigen Knochenmark gleich. Es giebt Fälle, in welchen durch diese Processe Gelenke so vollständig durch Knochen substituirt werden, dass die Stellen, wo dieselben lagen, kaum mehr wiederzuerkennen sind.

Literatur über Arthritis chronica.

Arbuthnot, *The causation and pathology of the so-called disease rheumatoid arthritis and of senile changes, Transact. of the Pathol. Soc. of London 1886.*

Bäumler, *Der chronische Gelenkrheumatismus, Verh. d. Congr. f. inn. Med. 1897 (Lit.).*

Beneke, *Spondylitis deformans, Beitr. z. wiss. Med. Festschr., Braunschweig 1897.*

Blezinger, *Die Spondylitis deformans, I.-D. Tübingen 1864.*

Braun, *Beitr. z. Kenntn. d. Spondylitis deformans, Hannover. 1887.*

Charcot, *Leç. clin. s. l. mal. des vieillards, Paris 1866; Maladies des vieillards, goutte et rhumatisme, Oeuvres compl. VII, Paris 1890.*

Ecker, *Ueber Abnutzung und Zerstörung der Gelenkknorpel, Arch. f. phys. Heilk. 1848.*

Garrod, *Rheumatoid arthritis, London 1866.*

Griffits, *Arthritis ossificans, Journ. of Path. IV 1897.*

Gurlt, *Beitr. z. path. Anat. d. Gelenkkrankheiten, Berlin 1853.*

Hüter, *Klinik d. Gelenkkrankheiten, Berlin 1877.*

Moll, *Unters. üb. d. anat. Zust. der Gelenke bei andauernder Immobilisation, Berlin 1885.*

Müller, *Behandlg. d. Arthritis def. u. chron. Gelenkrheum., A. f. klin. Chir. 47. Bd. 1894.*

Rinne, *Gelenkentzündung, Eulenburg's Realencyklop. IX 1895 (Lit.).*

Samaran, *Die Veränd. d. Gelenkknorp. bei chron. Rheumat. u. Arthritis deform., I.-D. Berlin 1878.*

Schömann, *Das Malum coxae senile, Jena 1851.*

Schüller, *Pathologie d. Gelenkentzündungen, Wien 1867; Eulenburg's Realencyklop. II. Aufl. Art. Gelenkentzündung; Chron. rheumat. Gelenkentzündung, Langenbeck's Arch. 45. Bd. 1892, und Berl. klin. Wochenschr. 1893.*

Stieda, *Lipoma arborescens, Beitr. v. Bruns XVI 1896.*

Triboulet, *Des rheumatismes chroniques d'infection, Rev. de méd. XVIII 1898.*

Virchow, *Arthritis deformans, sein Arch. 47. Bd. 1869.*

Volkmann, *Handb. d. Chirurgie von v. Pitha u. Billroth II, Erlangen 1872.*

Waldmann, *Arthritis deform. u. chron. Gelenkrheumatismus Klin. Vortr. No. 238, 1884.*

Weber, O., *Veränd. d. Knorpel in Gelenkkrankheiten, Virch. Arch. 13. Bd. 1858.*

Weichselbaum, *Arthritis def., V. A. 55. Bd. 1872; Sitzber. d. Wien. Akad. LXXV 1877.*

Wernher, *Beitr. z. Kenntn. d. Krankh. d. Hüftgelenke, Giessen 1847.*

Ziegler, *Subchondrale Veränd. d. Knochen bei Arthritis deformans, V. A. 70. Bd. 1877.*

§ 66. Aus dem in § 62—65 Mitgetheilten ergiebt sich, dass die aufgestellten anatomischen Formen der **Arthritis** grösstentheils **keine**

einheitliche Aetiologie haben, dass vielmehr eine besondere Form durch verschiedene Ursachen entstehen und dass eine bestimmte Schädlichkeit verschiedene Formen der chronischen Arthritis zur Folge haben kann.

Die **senile Arthritis** tritt am häufigsten in jener anatomischen Form auf, welche als Arthritis chronica ulcerosa sicca bezeichnet ist, kann indessen auch zu Veränderungen führen, welche der Arthritis deformans zukommen. Letzteres kommt namentlich in jenen Fällen vor, in denen die Erkrankung polyarticulär über einen grossen Theil des Skeletes oder über das ganze Skelet verbreitet auftritt. Die Erkrankung macht weniger den Eindruck einer Entzündung als vielmehr einer Ernährungsstörung.

Die **traumatische Arthritis**, welche sich in keiner Weise mit einer Infection complicirt, kann in sämmtlichen angeführten Formen auftreten, doch ist sie am häufigsten eine chronische seröse Synovitis oder eine Arthritis deformans. Usuren entstehen am ehesten dann, wenn das Trauma in einem anhaltenden Druck und einer beständig eingehaltenen abnormen Lage eines Gliedes gegeben ist. Verwachsungen treten nach Verwundung des Gelenkes mit Blutergüssen und nach Reponirung von Luxationen ein, die Arthritis deformans dagegen nach Gelenkfracturen und bei Luxationen, die nicht reponirt werden.

Die **infectiöse Arthritis** beginnt, wenn von der Tuberkulose abgesehen wird, als seröse oder eiterige Synovitis, an welche sich alle die aufgeführten anatomischen Gelenkveränderungen anschliessen können. Die deformirende Arthritis stellt sich am ehesten dann ein, wenn die Entzündung zu keiner Zeit einen ulcerösen Charakter trug. Bindegewebige Umwandlung des Knorpels und fibröse oder knöcherne Ankylosen schliessen sich häufig an ulceröse Zerstörungen von Knorpel-, Knochen- und Kapselgewebe an, können sich indessen auch zufolge leichter, zu keiner Zeit destructiver „rheumatischer" Entzündung einstellen. Im ersten Falle bilden die Veränderungen einen Heilungsvorgang, der früher oder später seinen Abschluss erreicht. Die Ge-

Fig. 185. Uratablagerungen im Kniegelenk bei Gicht. *a* Condylen des Oberschenkels. *b* Uratablagerungen auf dem Knorpel. $^2/_3$ der nat. Gr.

lenkerkrankung, welche als Polyarthritis rheumatica chronica bezeichnet wird, ist dagegen ein progressiver Process, bei welchem die Gelenkveränderungen bis zum Tode zunehmen. Sie ist meist eine Arthritis chronica adhaesiva, doch kommen zeitweise auch Exsudationen vor, und es trägt die Veränderung stellenweise den Charakter einer Arthritis deformans.

Die **spinalen und neurogenen Arthropathieen** werden besonders bei Tabes dorsualis, Syringomyelie, Degenerationen der Vorderhörner, Compressionsdegeneration und Zertrümmerung des Rückenmarkes und nach Nervendurchschneidung beobachtet.

Bei Tabes treten sie vornehmlich am Knie-, Hüft-, Schulter- und Ellbogengelenk, seltener an den Hand-, Fuss- und Fingergelenken auf und sind durch rasch verlaufende Zerstörung der Gelenkenden charakterisirt. An den Synovialmembranen und den Gelenkbändern kommen sowohl Verdickungen als ulceröse Zerstörungen vor. Häufig treten dabei seröse Ergüsse ins Gelenk und Schwellungen des periarticulären Gewebes auf. Auch können plötzlich Spontanluxationen eintreten. Wie weit zu der Genese dieser Veränderungen nervöse, wie weit traumatische Einflüsse und Circulationsstörungen in ursächlicher Beziehung stehen, bleibt noch zu entscheiden.

Die **Arthritis urica** ist meist Folge einer meist ererbten constitutionellen Krankheit (vergl. § 71 des allgem. Theils), doch kann auch Blutvergiftung zu ähnlichen Erscheinungen führen. Das Gelenkleiden beginnt mit einem Erguss einer hellen Flüssigkeit (Garrod) in den das Gelenk zusammensetzenden Geweben, worauf dann krystallinische Abscheidungen ausfallen. Sie bestehen aus harnsaurem Natron, Ver-

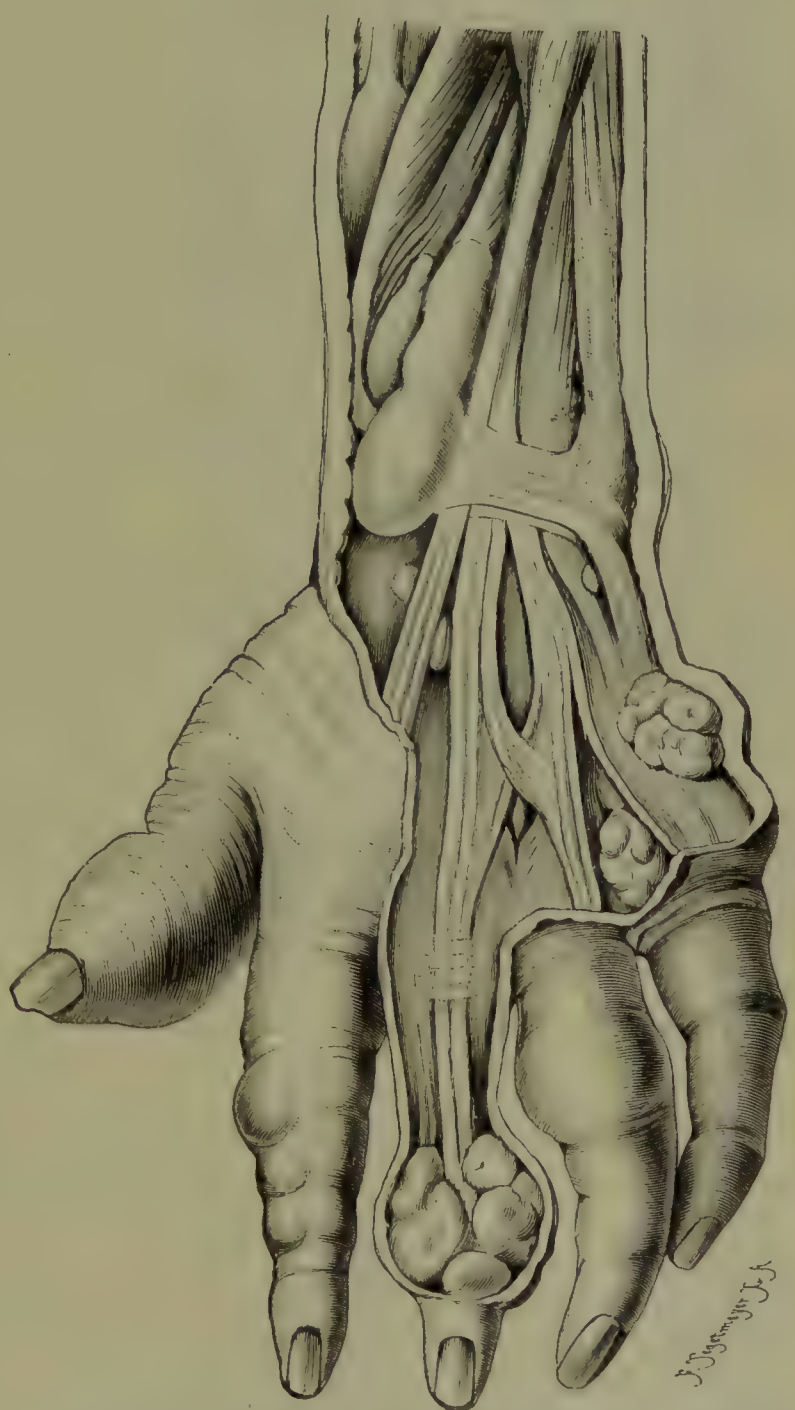

Fig. 186. Hand mit Gichtknoten in der Umgebung der Gelenke (nach Lancereaux).

bindungen der Harnsäure mit Kalk, Magnesia und Ammoniak, Kochsalz, kohlensaurem und phosphorsaurem Kalk und Hippursäure und bilden weisse, kreidige, mörtelartige Massen (Fig. 185). Am häufigsten liegen die Ablagerungen in der Grundsubstanz des Gelenkknorpels (Fig. 185) und in den Gelenkbändern. Nach längerer Dauer des Processes finden sie sich auch im Periost, im Knochen und in der Umgebung des Gelenkes (Fig. 186), namentlich in den angrenzenden Sehnen, Schleimbeuteln etc.

Die Ablagerungen erfolgen meist anfallsweise und führen zu einer lebhaften reactiven Entzündung der betreffenden Gewebe, welche zu Beginn durch Hyperämie und ödematöse Schwellung der bindegewebigen Bestandtheile, sowie auch der Umgebung der Gelenke und der darüber gelegenen Haut charakterisirt sind. Nach öfterer Wiederholung der Anfälle stellen sich theils Zerfaserung und Usur des Knorpels, theils auch Wucherungen des Periostes mit Knochenneubildung, sowie Verdickung der Synovialmembran und bleibende Schwellung des periarticulären Gewebes ein. Letztere bilden die **Tophi** oder **Gichtknoten** und enthalten kreidige Einlagerungen (Fig. 186). Bei sehr weit vorgeschrittener Erkrankung stellen sich an den incrustirten Gelenkenden umfangreiche Knorpel- und Knochen-Usuren ein, und im Gebiet der periarticulären Ablagerungen entsteht eine mit Entzündung und Wucherung der Umgebung verbundene Gewebserweichung, welche zur Bildung von Höhlen führt, die mit Urat-Concrementen und Eiter gefüllt sind und schliesslich nach aussen durchbrechen.

Die Erkrankung tritt vorzugsweise an den kleinen Gelenken der Hand und des Fusses auf, kann indessen sämmtliche Gelenke befallen.

Literatur über spinale Arthropathieen.

***Blum**, Les arthropath. d'orig. nerv., Paris 1875.*
***Bramwell**, Die Krankheiten des Rückenmarkes, Wien 1883.*
***Bruns, P.**, Berl. klin. Wochenschr. 1883.*
***Charcot**, Arch. de phys. I 1868, und Oeuvres compl. I—III u. IX 1886—1890.*
***Graf**, Die Gelenkerkrankungen bei Syringomyelie, Beitr. v. Bruns X 1893.*
***Hitzig**, Gelenkaffectionen bei Hemiplegie, Virch. Arch. 48. Bd. 1869.*
***v. Kahlden**, Ein Fall von Arthropathie bei Tabes, Virch. Arch. 109. Bd. 1887.*
***Koschenikow**, Affect. d. Gelenke bei cerebraler Hemiplegie, Arch. f. Psych. XXIV 1892.*
***Rotter**, Die Arthropathieen bei Tabiden, Arch. f. klin. Chir. XXXVI 1887.*
***Rüdinger**, Tabische Gelenkerkrankungen, Wien 1896 (Lit.).*
***Sokoloff**, Erkrank. d. Gelenke bei Gliomatose d. Rückenmarkes, Z. f. Chir. 34. Bd. 1892.*
***Sonnenburg**, Die Arthropathia tabidorum. Arch. f. klin. Chir. XXXVI 1887.*
***Strümpell**, Tabes, Arch. f. Psych. XII 1882.*
***Talamon**, Des lés. oss. et articul. liées aux mal. d. syst. nerv., Revue mens. II 1878.*
***Weizsäcker**, Die Arthropathie bei Tabes, Beitr. v. Bruns III, Tübingen 1887.*

Literatur über gichtische Arthritis.

***Berkart**, Pathology of the Gouty Paroxism, British med. Journ. I 1895.*
***Braun**, Beitr. zu ein. Monographie d. Gicht, Wiesbaden 1860.*
***Charcot**, Gaz. des hôp. 1865 u. 1867, und Oeuvres compl. VII, Paris 1890.*
***Duckworth**, Die Gicht, Leipzig 1894.*
***Ebstein**, Die Natur und die Behandlung der Gicht, Wiesbaden 1882.*
***Garrod**, Die Natur u. Behandlung d. Gicht und der rheumatischen Gicht, Würzburg 1861.*
***Husemann**, Bleigicht, Eulenburg's Jahrbücher VII 1897.*
***Lancereaux**, Atlas d'anatomie pathol., Paris 1871.*
***Melden**, A treatise on gout, rheumatisme and rheum. gout, London 1873.*

6. Tuberkulose und Syphilis der Gelenke.

§ 67. Die **Tuberkulose der Gelenke** tritt bald primär, bald secundär nach Tuberkulose der an das Gelenk angrenzenden Knochen und Schleimbeutel auf und kann im ersteren Fall an jeder Stelle der Synovialmembran beginnen. Die im Knochenmark oder im Periost der Gelenkenden sitzenden tuberkulösen Herde dringen entweder in continuirlicher Ausbreitung durch das zwischen ihnen und dem Gelenk liegende Gewebe durch, oder es werden die Bacillen auf dem Lymphwege aus dem Knochen in das Gelenk verschleppt.

Ist eine Synovialmembran mit Bacillen inficirt, und gelangen dieselben weiterhin zur Entwicklung und Vermehrung, so erfolgt am häufigsten eine Dissemination derselben im Gelenke, so dass an verschiedenen Stellen des synovialen Gewebes Tuberkel auftreten, welche mit der Zeit an Zahl zunehmen und schliesslich in grosser Menge im Synovialgewebe sitzen. Nur selten bilden sich grössere käsige oder käsig-fibröse Knoten.

Bei Anwesenheit vereinzelter Tuberkel, wie sie bei allgemeiner Miliartuberkulose vorkommen (König), kann das Synovialgewebe im Uebrigen ohne erkennbare Veränderung sein. Bei reichlicher Verbreitung von Tuberkeln stellen sich hyperämische Zustände, diffuse ent-

Fig. 187. Tuberkulöse Granulation aus der Synovialmembran des Kniegelenks (M. Fl. Anilinbraun). *a* Bindegewebe. *b* Granulationsgewebe. *c* Tuberkel. Vergr. 80.

zündliche Veränderungen, Wucherungen und Exsudation ein. Die **Synovialis** ist danach **geröthet** und **geschwellt** und mässig zellig infiltrirt oder aber in mehr oder minder grosser Ausdehnung in ein weiches, graurothes, von grauen oder weisslichen **Tuberkeln durchsetztes Granulationsgewebe** (Arthritis fungosa s. granulosa) verwandelt (Fig. 187 *b*, *c*). In der Gelenkhöhle liegt oft ein seröser (Hydrops tuberculosus) oder auch ein serös-fibrinöser, oder ein eiterig getrübter oder eiterig-fibrinöser, oder ein rein eiteriger Erguss (Empyema articulare tuberculosum). Letzteres ist namentlich dann der Fall, wenn die Synovialis zu einem Theil in Granulationsgewebe umgewandelt ist. Die Fibrinniederschläge bilden Fetzen und Membranen, welche die Granulationen bedecken. Zuweilen bilden sich

auch Reiskörnern ähnliche Körper, welche entweder Fibrin oder aber abgestossene Gewebsstücke darstellen.

Das tuberkulöse Granulationsgewebe kann sich vom Limbus aus gegen den Knorpel vordrängen, sich auch wohl eine Strecke weit über denselben hinausschieben (Fig. 188 *i*). Wo das Granulationsgewebe mit dem Knorpel dauernd in Contact steht, geht der Knorpel zu Grunde, indem die Granulationszellen den Knorpel auflösen und in die Kapselräume eindringen (*g*, *h*). Gleichzeitig pflegen sich auch im benachbarten Knochengewebe Resorptionsvorgänge (*d*, *k*) einzustellen.

Nicht selten wuchern die Granulationen vom Rande her auch in das Innere der Gelenkknorpel hinein und heben dadurch die oberflächlichen Lagen von den tieferen ab. Sie greifen ferner auch auf das subchondrale Markgewebe über und drängen von da aus gegen die knorpelige Decke vor. Kommen sie an letztgenannter Stelle zu mächtiger Entwicklung, ist z. B. das subchondrale Gewebe von Anfang an der Sitz tuberkulöser Granulationen, so kann der Knorpel von da aus durchbrochen und vom Knochen abgelöst werden.

Neben der tuberkulösen Granulationsbildung pflegt sich auch eine **tuberkelfreie Wucherung der Synovialis** und oft auch des Knochenmarkes einzustellen, welche durch die Entzündung wachgerufen wird. Erstere kann unter Umständen zur Bildung papillärer Zotten in der Synovialmembran führen. Häufiger äussert sie sich nur darin, dass die Synovialmembran sich verdickt und sich vom Gelenkrande her in Form eines gallertigen oder ödematösem Bindegewebe ähnlichen, schlaffen, mehr oder weniger vascularisirten Gewebes über die Gelenkflächen

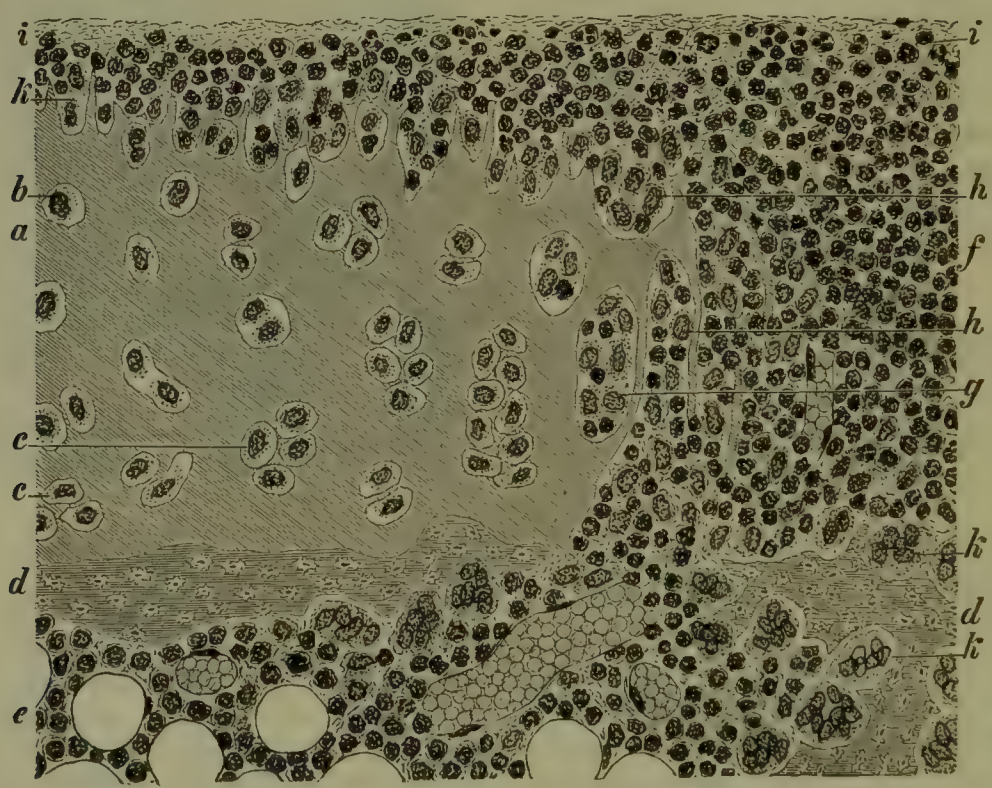

Fig. 188. Arthritis tuberculosa fungosa; Knorpel- und Knochenresorption durch fungöse Granulationen Schnitt durch den Knorpel und das subchondrale Gewebe des Femurkopfes (M. Fl. Pikrins. Häm. Karm.). *a* Hyaliner Knorpel. *b* Vereinzelte, *c* in Gruppen gelagerte, gewucherte Knorpelzellen. *d* Knochenbalken, *e* Knochenmark. *f* Granulationsgewebe. *g* Gewucherte und mit Rundzellen untermischte Knorpelzellen. *h* Aufgebrochene Knorpelhöhlen. *i* Mit Fibrin belegtes Granulationsgewebe. *k* Ostoklasten. Vergr. 100.

vorschiebt (Fig. 189 *d*) und dieselben schliesslich ganz bedeckt, während der dadurch unter vollkommen veränderte Bedingungen versetzte Knorpel sich in seinen oberflächlichen Lagen in Schleimgewebe (*b b*$_1$) und schlaffes Bindegewebe umwandelt. Zuweilen wachsen auch Gefässe in das Innere des Knorpels und wandeln denselben herdweise in Schleimgewebe um.

Das **wuchernde Knochenmark** bildet meistens nur einen subchondral gelegenen rothen Saum, doch kann sich die Veränderung auch über die tiefer gelegenen Markschichten erstrecken. Das Mark verliert dabei sein Fett und wandelt sich in Gallertmark oder in lymphoides Mark um. Hält dieser Zustand längere Zeit an, so stellt sich eine

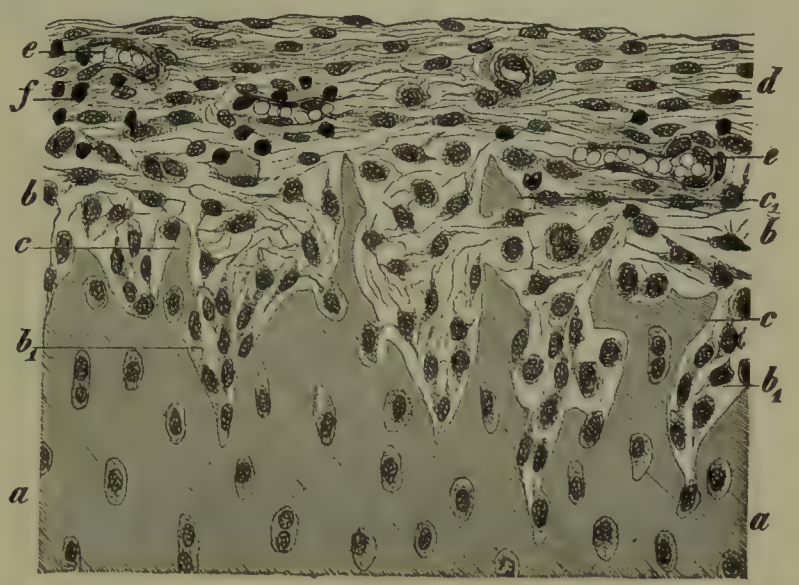

Fig. 189. Arthritis tuberculosa. Ueberlagerung des Gelenkknorpels mit Bindegewebe und Metaplasie desselben in Schleimgewebe (M. Fl. Häm. Karm.). *a* Hyaliner Knorpel. *b* *b*$_1$ Schleimgewebe. *c* Zwischen dem Schleimgewebe stehengebliebener hyaliner Knorpel. *d* Bindegewebe. *e* Blutgefässe. *f* Leukocyten. Vergr. 100.

mehr oder minder starke Resorption der Knochensubstanz (Fig. 188 *d k*) ein, und gleichzeitig wird auch der Knorpel von Markräumen durchsetzt.

Während an den Gelenken die beschriebenen Processe sich abspielen, gerathen die Weichtheile der Umgebung des Gelenkes in ödematöse Schwellung; das Bindegewebe gewinnt mehr und mehr eine speckige, schwartig-fibröse Beschaffenheit, und die Haut wird blass, glatt und glänzend (Tumor albus).

Bald früher, bald später entwickeln sich auch **in der Umgebung der Gelenke Granulationsherde** und weiterhin **käsige Knoten** und **kalte tuberkulöse Abscesse**, welche häufig nach aussen durchbrechen und dann zur Bildung von **Fistelgängen** führen, deren Wand aus tuberkulösen Granulationen und aus speckigem Bindegewebe besteht. Sie bilden sich namentlich dann, wenn tuberkulöse Knochen- oder Gelenkherde nach aussen durchbrechen, können sich indessen auch aus selbständigen lymphangoitischen Granulationsknoten entwickeln.

Die Gelenktuberkulose tritt sowohl an den grossen als an den kleinen Gelenken auf und gehört zu den häufigsten Gelenkerkrankungen.

An den grossen Gelenken der Extremitäten (Fig. 190) können bei langer Dauer der Erkrankung nicht nur der ganze Knorpel, sondern auch ein Theil der Kapsel und des angrenzenden Knochengewebes (*b c*) zum Schwinden gebracht, somit der Gelenkkopf mehr oder weniger zerstört, die Gelenkpfanne (*a*) ausgeweitet und ihre Umgebung (*b c*)

arrodirt werden. Alle diese Veränderungen führen unter Umständen zu Spontanluxationen, welche als Destructionsluxationen bezeichnet werden.

Stillstand und Heilung der Gelenktuberkulose kann in verschiedenen Stadien des Processes erfolgen. Bestehen bereits Knorpelusuren und Pannusbildungen, Knochenusuren etc., so erfogt dieselbe unter Bildung von Ankylosen (vergl. § 68).

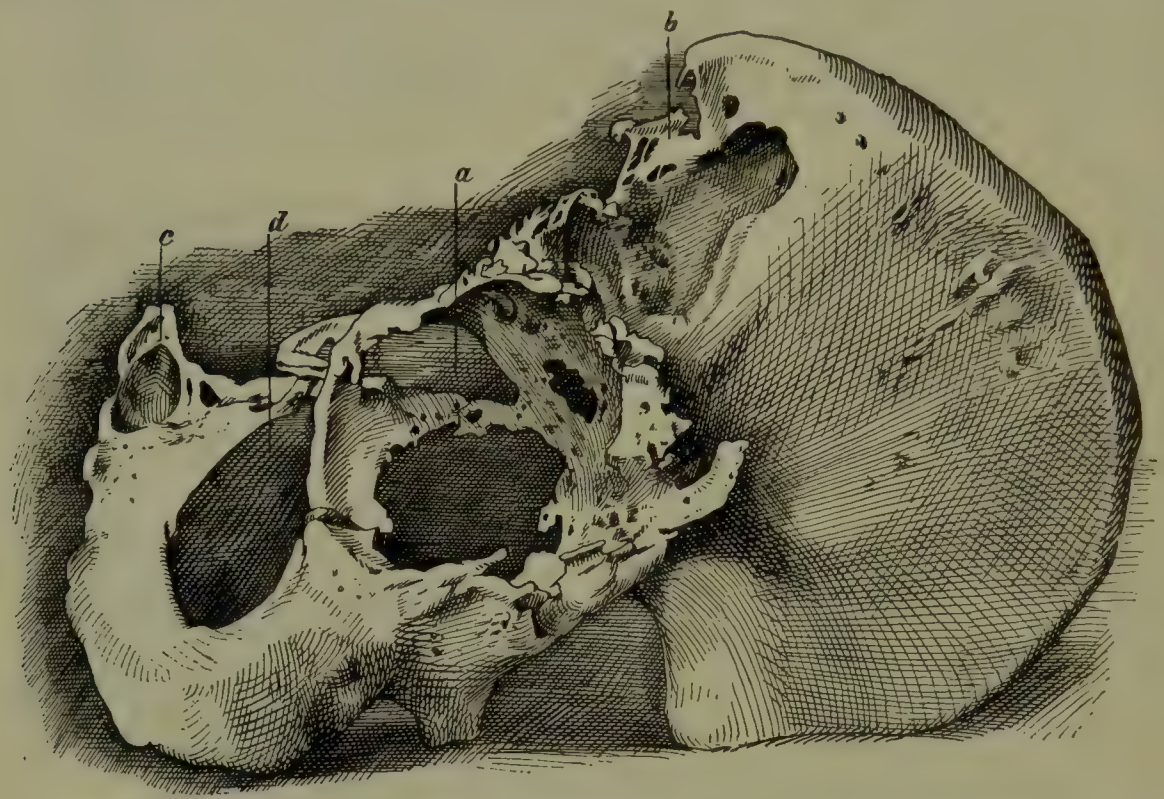

Fig. 190. Tuberkulöse Caries der Pfanne des linken Hüftgelenkes und deren Umgebung. *a* Perforation der Pfanne. *b* Cariöse Defecte im Darmbein. *c* Cariöse Defecte im Schambein. *d* Foramen obturatorium. Um die Hälfte verkleinert.

Die **syphilitischen Erkrankungen der Gelenke** treten theils zur Zeit des Eruptionsfiebers, theils erst in späteren Stadien der Syphilis auf. Im ersteren Falle handelt es sich um Synovitiden, die sich in ähnlicher Weise wie der acute Gelenkrheumatismus darstellen. In seltenen Fällen erfolgen ähnliche Exsudationen auch noch in späteren Stadien der Syphilis. In späteren Stadien kommen Arthropathieen mit chronischem Verlauf vor, bei denen gummöse Kapselherde, Kapselverdickungen und Synovialiswucherungen sowie Knorpelzerfaserungen und Knorpelusuren auftreten. Diese Gelenkentzündungen treten theils primär, theils secundär nach syphilitischen Entzündungen des Periostes und des Knochenmarkes auf.

Literatur über Tuberkulose und Syphilis der Gelenke.

Basch, *Zur Kenntn. d. syphil. Gelenkkrankheiten, Arch. f. Derm. XXIII 1891.*
Bäumler, *Syphilis, Ziemssen's Handb. III 1886 u. D. A. f. klin. Med. IX 1870.*
Finger, *Die Syphilis u. die vener. Krankheiten, Wien 1896.*
Güterbock, *Syphilis, Langenbeck's Arch. XXXI 1885.*
König, *Die Tuberkulose d. Knochen u. Gelenke, Berlin 1884.*
Köster, *Ueber jungöse Gelenkentzündung, Virch. Arch. 48. Bd. 1869.*
Landerer, *Syphilis, Langenbeck's Arch. XXX 1884.*
Lang, *Vorles. über Pathol. u. Therap. d. Syphilis, Wiesbaden 1896.*

Lejars et Labbé, Arthrites à grains riziformes, Rev. de la tub. 1896.
Müller, Erzeugung von Gelenktuberkulose, Centralbl. f. Chir. 1886.
Riedel, Zur Pathologie des Kniegelenkes, Zeitschr. f. Chir. X 1878.
Rinne, Gelenkentzündung, Eulenburg's Realencyklop. IX 1895.
Schüller, Experimentelle und histologische Untersuchungen üb. d. Entstehung d. scrofulösen und tuberkulösen Gelenkleiden, Stuttgart 1880; Pathologie und Therapie der Gelenkentzündung, Wien 1887.
Ullmann, Syphilis d. Gelenke, Ergebnisse d. path. Anat. III 1897.
Volkmann, Gelenkkrankheiten, Chir. von v. Pitha u. Billroth II 1872; Charakter u. Bedeutung d. fungösen Gelenkentzündung, Samml. klin. Vortr. No. 168—169, 1879.
Virchow, Syphilis, Berl. klin. Wochenschr. 1884.

7. Die Ankylosen (Heilung von Gelenkresectionen).

§ 68. Als **Ankylose** bezeichnet man die Feststellung der durch ein Gelenk verbundenen Knochen in irgend einer Stellung und unterscheidet, je nachdem die Beweglichkeit vollständig aufgehoben oder nur hochgradig beschränkt ist, eine Ankylosis completa s. vera und eine Ankylosis incompleta oder Contractur.

Die Ursache der Aufhebung oder Behinderung der Beweglichkeit liegt entweder in Veränderungen an den Gelenkenden der Knochen, oder in Veränderungen der Kapsel oder deren Umgebung, und man unterscheidet danach eine intracapsuläre, eine capsuläre und eine pericapsuläre Ankylose. Die im Gelenk festgestellten Knochen können sowohl in Beugung als in Streckung oder in Supination oder in Abduction etc. sich befinden.

Die **intracapsuläre Ankylose** ist meistens durch Gelenkentzündungen, wie sie in den § 61 bis § 67 beschrieben sind, verursacht. Am häufigsten führen Entzündungen, bei welchen die Oberfläche der Gelenkknorpel mit einem Bindegewebspannus überzogen und der Knorpel theilweise in Bindegewebe umgewandelt oder durch Bindegewebe substituirt wird, sowie solche, bei welchen der Gelenkknorpel ganz zerstört und das Knochenmark freigelegt wird, zu Ankylose, also schwerere Formen der acuten infectiösen Synovitis, der chronisch-eiterigen Arthritis, der als chronischer Gelenkrheumatismus bezeichneten Arthritis und der Gelenktuberkulose.

Wird der Gelenkknorpel durch Bindegewebe ersetzt, welches vom Limbus her über denselben hinüberwächst oder vom Knochenmark aus den Knorpel durchdringt, oder findet eine oberflächliche Metaplasie des Knorpels in Bindegewebe statt, so kommt es durch Verwachsung der einander gegenüberliegenden Bindegewebslagen zu einer **Ankylosis fibrosa intercartilaginea** (Fig. 191 *f*). Totale Ersetzung der Gelenkknorpel durch Bindegewebe bei gleichzeitiger Verwachsung der Bindegewebslagen führt zur **Ankylosis fibrosa interossea.**

Eine knöcherne Vereinigung der Gelenkflächen, eine **Ankylosis ossea,** kommt entweder dadurch zu Stande, dass nach dem Untergang der Knorpel das Knochenmark beider Gelenkenden Knochen producirt, dessen Balken sich unter einander vereinigen, oder aber dadurch, dass innerhalb einer fibrösen oder knorpelig-fibrösen Ankylose Knochenbildung (Fig. 191 *c* c_1 *d*) sich einstellt.

In beiden Fällen kann schliesslich die knöcherne Verbindung eine ganz solide werden (Fig. 192), ja es kann sich die Grenze zwischen Gelenkkopf und Pfanne durch gleichmässige Vertheilung der Knochenbalken ganz verwischen (Fig. 193). Nimmt auch das Grundgewebe, in

dem der neue Knochen sich entwickelt hat, die Beschaffenheit von lymphoidem oder fetthaltigem Mark an, so kann selbst für die mikroskopische Untersuchung die Stelle des Gelenkes schwer kenntlich oder ganz unkenntlich werden.

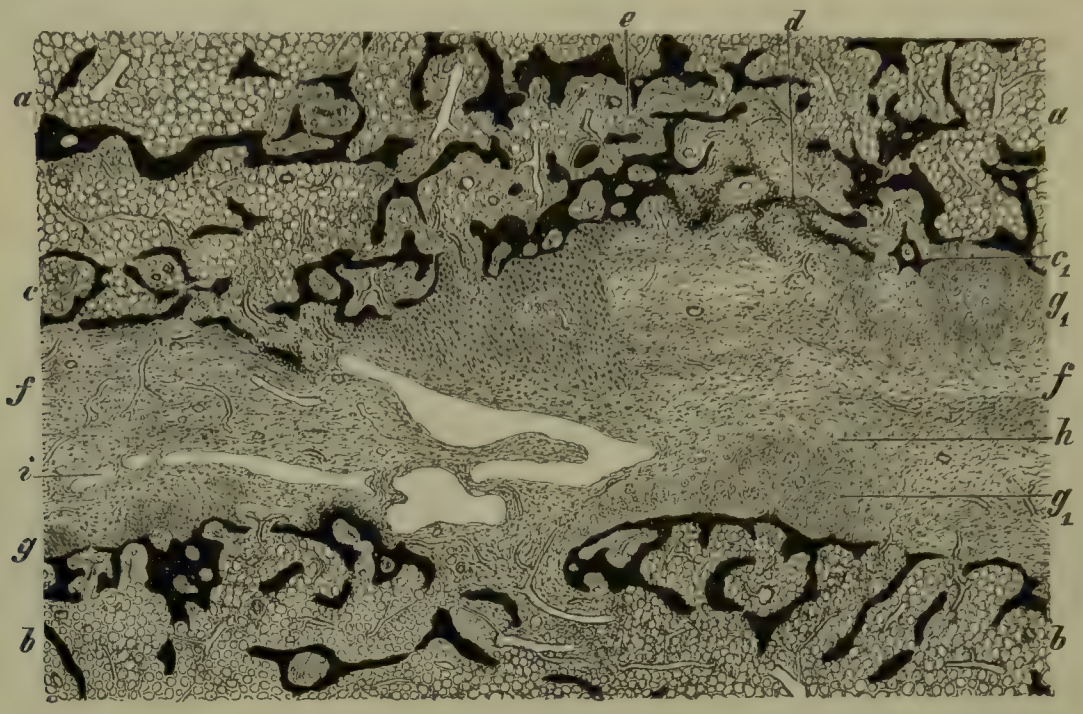

Fig. 191. Ankylosis fibrosa intercartilaginea. Schnitt aus dem Tibiotarsalgelenk (M. Fl. Pikrins. Häm. Karm.). *a* Spongiosa der Tibia. *b* Spongiosa des Astragalus. *c* c_1 Neugebildetes Knochengewebe. *d* In Bildung begriffenes Knochengewebe. *e* Fettfreies, gefäss- und zellreiches Knochenmark. *f* Aus den Gelenkknorpeln entstandenes gefässhaltiges Bindegewebe. *g* g_1 Reste des Gelenkknorpels. *h* Faserknorpel. *i* Reste der Gelenkhöhle. Vergr. 12.

Sind die Gelenkknorpel an den einzelnen Stellen in verschiedenem Maasse verändert resp. zerstört worden, so können Combinationen der verschiedenen Formen der Ankylose vorkommen.

Findet in einem Gelenk durch Combination von Appositions- und Resorptionsvorgängen eine starke Difformirung der Gelenkenden statt (s. Arthritis deformans § 64), so kann die Beweglichkeit der betreffenden Knochen schliesslich ebenfalls gehemmt oder aufgehoben werden, und es entsteht eine **Deformationsankylose.**

Fig. 192. Ankylose des Kniegelenks in rechtwinkliger Beugung. *a* Femur. *b* Tibia. 1/3 der nat. Gr.

Kapselankylosen entstehen durch Verdickungen und Schrumpfungen eventuell auch durch partielle Verknöcherungen der Gelenkkapsel.

Extracapsuläre Ankylosen sind die Folgen von schwieligen Verdickungen und Schrumpfungen des periarticulären Bindegewebes oder benachbarter Fascien und Muskeln (Contracturen) sowie der

Bildung von Knochenspangen, welche das Gelenk ganz oder theilweise überbrücken.

Die intracapsulären Ankylosen kommen sowohl an den grossen als an den kleinen Gelenken vor, und es können z. B. bei Tuberkulose sämmtliche Hand- oder Fusswurzelknochen durch Knochenneubildung unter einander verbunden werden. Der Atlas kann mit der Schädelbasis verwachsen. Es kann sich die Knochenneubildung ferner auch auf **Syndesmosen**

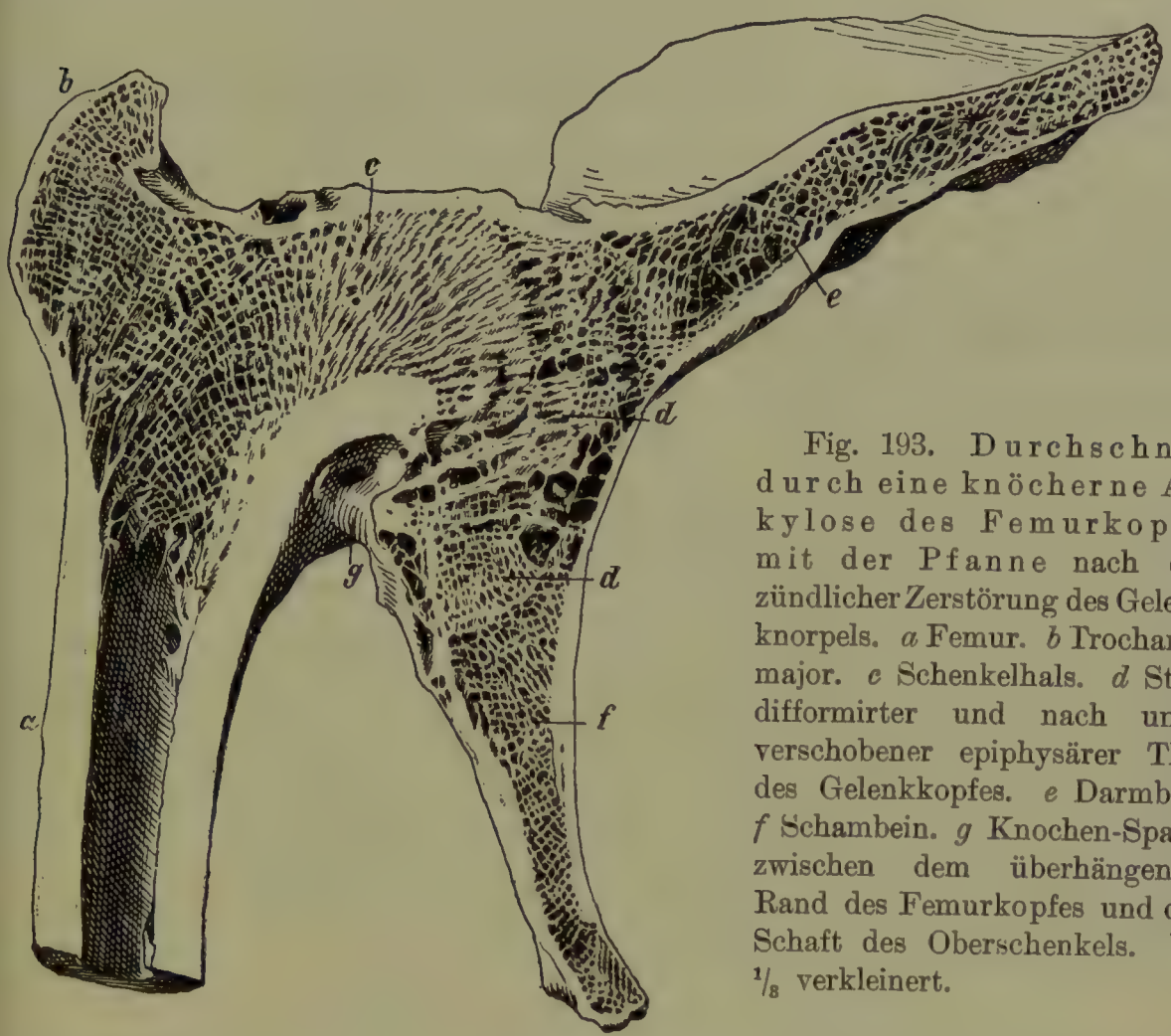

Fig. 193. Durchschnitt durch eine knöcherne Ankylose des Femurkopfes mit der Pfanne nach entzündlicher Zerstörung des Gelenkknorpels. *a* Femur. *b* Trochanter major. *c* Schenkelhals. *d* Stark difformirter und nach unten verschobener epiphysärer Theil des Gelenkkopfes. *e* Darmbein. *f* Schambein. *g* Knochen-Spange zwischen dem überhängenden Rand des Femurkopfes und dem Schaft des Oberschenkels. Um $^1/_3$ verkleinert.

und **Synchondrosen** erstrecken, so z. B. auf Zwischenwirbelscheiben, so dass unter einander benachbarte Wirbelkörper zu einer festen Knochenmasse vereinigt werden, so namentlich nach Tuberkulose. Bei Spondylitis deformans (Fig. 183 S. 224) bilden sich an der Vorderseite der Wirbelsäule nicht selten Knochenspangen, welche die Zwischenwirbelbandscheiben überbrücken und so die Wirbelsäule feststellten.

Werden die Enden von zwei durch ein Gelenk unter einander verbundenen Knochen durch **Resection** entfernt und die einander gegenüberliegenden abgesägten Knochenenden untereinander in feste Verbindung gebracht, so stellt sich (bei Ausschluss von Infection) im Wundgebiet eine Wucherung ein, welche sich durchaus an jene anschliesst, welche nach einfachen Knochenfracturen auftritt und nur dadurch von letzterer sich unterscheidet, dass die Entwicklung von Keimgewebe sich in bescheidenen Grenzen hält. Werden durch das vom Periost und dem Knochenmark gelieferte Gewebe die Knochen dauernd fest unter einander verbunden, so entsteht eine **Ankylose** und zwar entweder eine **bindegewebige** oder eine **knöcherne.**

Werden die Enden zweier einander gegenüberliegender resecirter Knochen nicht in feste Verbindung gebracht und in geeigneter Weise behandelt, so werden die beiden

Knochen durch ein Gewebe unter einander verbunden, welches andauernd eine Bewegung der betreffenden Extremitätentheile gestattet; es bildet sich danach ein mehr oder weniger vollkommenes **neues Gelenk,** eine **Nearthrose.**

An den Resectionsenden stellen sich zunächst Knochenresorption und Apposition ein, durch welche dieselben mehr oder weniger umgestaltet werden. Unter Umständen nehmen im Laufe von Monaten die Enden Formen an, welche in ihrer Configuration an normale Gelenke erinnern. Zugleich bedecken sich die freien Knochenflächen mit Bindegewebe, welches theils aus dem Knochen herauswächst, theils vom Periost stammt und eine Verbindung der Resectionsflächen vermittelt. Bei geeigneter Veränderung der Lage der betreffenden Knochen bildet sich nicht selten eine einfache oder durch Verwachsungsmembranen in mehrere Hohlräume abgetheilte glattwandige Höhle, welche die Rolle einer neuen Gelenkhöhle übernimmt und sogar eine synoviaartige Flüssigkeit enthält.

Das Gewebe, welches die Knochenenden bedeckt, ist meist ein dichtes, derbes Bindegewebe. Bei jungen Individuen entwickelt sich indessen zuweilen auch hyaliner und faseriger Knorpel. Unter Umständen kann derselbe sogar einen grossen Theil der Oberfläche einnehmen.

Nach Resection des Gelenkkopfes bei Erhaltung der Pfanne gestalten sich die Verhältnisse ähnlich den eben geschilderten.

Literatur über die Bildung von Ankylosen und Heilung von Resectionen.

Alexander, *Ankylose des Kiefergelenks, Beitr. v. Bruns XX 1898.*
Bajardi, *Régén. des extrémités articul. dans les résections, A. ital. de biol. I 1882.*
Czerny, *Neugeb. Gelenke nach Ellbogenresection, A. f. klin. Chir. XIII 1871.*
Griffits, *The varicties of Ankylosis, Journ. of Path. IV 1897 (Lit.).*
Hueter, *Klinik der Gelenkkrankheiten, 1877.*
Israel, *Neubildung e. Hüftgelenkes nach Resection, Arch. f. klin. Chir. 29. Bd. 1883.*
Küster, *Neubildung e. Schenkelkopfs nach Resection, Arch. f. klin. Chir. 29. Bd. 1883.*
Ollier, *Traité de la régénération des os, Paris 1867.*
Paschen, *Knorpelige Synostose nach Knieresection, D. Zeitschr. f. Chir. IV 1874.*
Sack, *Neubildungsvorgänge im Hüftgelenk nach Resectionen, Zeitschr. f. Chir. 32. Bd. 1891.*
Schoemaker, *Neugeb. Gelenke nach Resection im Fussgelenk, A. f. klin. Chir. XVII 1874.*
Volkmann, *Krankh. d. Bewegungsorgane, Hdb. d. Chir. v. Pitha u. Billroth II 1872.*
Wagner, *Ueber d. Heilungsprocess nach Resection der Knochen, Berlin 1852.*
Weichselbaum, *Heilung v. Gelenkresectionen, Arch. f. klin. Chir. XVI 1874.*
Willems, *Ueber knorpelige Ankylose, I.-D. Bonn 1880.*

8. Ueber freie Gelenkkörper.

§ 69. In den vorstehenden Paragraphen ist bereits mehrfach von **freien Gelenkkörpern** die Rede gewesen, indem dieselben sowohl als Folgezustände von Traumen, als auch von entzündlichen Processen und von tuberkulösen Erkrankungen vorkommen.

Man kann nach ihrer anatomischen Beschaffenheit folgende Formen aufstellen: 1) von aussen eingedrungene Fremdkörper, 2) knorpelige, 3) knöcherne und aus Knorpel und Knochen bestehende, 4) aus Fettgewebe bestehende, 5) fibröse, 6) fibrinöse. Alle diejenigen, welche nicht aus Knochen bestehen, können petrificiren. Sie können entstehen: 1) durch Lossprengung normaler Knorpel- und Knochenstücke, 2) durch Loslösung gewucherter, knorpeliger oder fibröser oder lipomatöser Gelenkzotten, 3) aus Knorpel- und Knochenplatten, welche sich in der Gelenkkapsel gebildet haben, 4) aus abgesprengten hyperplastischen Knorpelwucherungen, 5) aus nekrotischem Gewebe (Tuberkulose), das sich von seiner Unterlage abstösst, 6) aus Fibrinniederschlägen nach Blutungen oder fibrinösen Entzündungen, 7) aus von aussen eingedrungenen Fremdkörpern. Die wichtigsten sind diejenigen, welche durch Loslösung hypertrophischer Wucherungen, wie sie bei Arthritis

deformans vorkommen, entstehen und am häufigsten aus Knorpel aufgebaut sind, der durch Wucherung von in den Zotten und der Gelenkkapsel befindlichen Knorpelherden entstanden ist. Sie sind hirsekorn- bis haselnussgross und grösser und im Centrum oft ossificirt. Sie kommen am häufigsten im Knie-, seltener im Hüft-, Fuss-, Schulter- und Kniegelenk vor. Sie können unter Umständen in grosser Zahl, in 10—20—50 Stück und mehr auftreten.

Literatur über freie Gelenkkörper.

Berthier, *Corps étrang. fibreux des articulations, A. de méd. exp. 1897.*
Cavagnis, *Les grains riziformes, Ét. s. la tub. publ. par Verneuil II, Paris 1890.*
Fischer, *Beiträge zur Aetiologie d. Gelenkmäuse, Dtsch. Zeitschr. f. Chir. XII 1880.*
Gies, *Genese der chondromatösen Gelenkkörper, D. Zeitschr. f. Chir. XVI 1882.*
Goldmann, *Ueb. d. reiskörperchenhaltige Hygrom der Sehnenscheiden, Beitr. v. Ziegler VII 1889; Bildungsweise der Reiskörperchen, Beitr. v. Bruns XV 1896.*
Klein, *Entstehung der Gelenkmäuse, Virch. Arch. 29. Bd. 1864.*
König, *Die Tuberkulose der Knochen und Gelenke, Berlin 1884.*
Landow, *Ueber die Bedeutung des Faserstoffs und seiner Umwandlungen beim chronischen, insbes. tuberkulösen Hydrops fibrinosus, Langenbeck's Arch. 47. Bd. 1894.*
Lejars et Labbé *Arthritis à grains riziformes, Rev. de la tub. 1896.*
Poulet et Vaillard, *Corps étrang. ostéo-cartilag. et osseux, Arch. de phys. V 1885.*
Ranke, *Ueber den Hydrops fibrinosus der Gelenke, Arch. f. klin. Chir. XX 1877.*
Real, *Zur Kenntn. der Gelenkkörper, Zeitschr. f. Chir. 38. Bd. 1893.*
v. Recklinghausen, *De corp. lib. articul., Regimonti 1864.*
Riedel, *Zur Pathologie des Kniegelenkes, Dtsch. Zeitschr. f. Chir. X 1878.*
Schuchardt, *Reiskörperbildung in Sehnenscheiden u. Gelenken, Virch. Arch. 114. Bd. 1888.*
Thiele, *Beitr. zur Entsteh. v. freien Gelenkkörp., I.-D. Bonn 1879.*
Virchow, *Die krankh. Geschw. I 1863.*
Volkmann, *Chir. von. v. Pitha und Billroth II 1872, u. Beitr. zur Chirurgie 1875.*
Weichselbaum, *Zur Genesis der Gelenkkörper, Virch. Arch. 57. Bd. 1873.*

FÜNFTER ABSCHNITT.

Pathologische Anatomie der Muskeln, Sehnen, Sehnenscheiden und Schleimbeutel.

I. Pathologische Anatomie der Muskeln.

§ 70. Die **quergestreiften Muskelfasern,** welche den wesentlichen Bestandtheil der Muskeln bilden, stellen cylindrische Gebilde von 15—55 μ Dicke und bis 5 cm Länge dar, die sich aus einer contractilen Substanz, aus Kernen und einer Hülle zusammensetzen. Die contractile Substanz ist eine weiche Masse, welche einen eigenartigen Bau besitzt und aus Fibrillen sich zusammensetzt, die sich optisch durch einen Wechsel von hellen und dunklen Abschnitten auszeichnen.

Die Muskelkerne liegen an der Oberfläche des contractilen Muskelcylinders zerstreut, sind gestreckt-ellipsoidisch, und ihre Längsachse ist stets der Längsachse der Muskelfasern gleich gerichtet. An ihren Polen sieht man häufig eine Anhäufung einer körnigen protoplasmatischen Substanz.

Das Sarkolemm besteht aus einer elastischen, glashellen, structurlosen Membran, welche einen Schlauch bildet, der die contractile Substanz einschliesst und ihrer Oberfläche unmittelbar anliegt.

Die Länge eines Muskelzuges ist abhängig von der Function der Längenänderung; die Dicke der Muskeln wird dagegen durch den Grad der Spannung bei der Contraction bestimmt. Ein Muskelzug, welcher im Verhältniss zu seiner Länge ungewöhnlich kleine Längenänderungen erfährt, ist danach unter relativ ungünstigen Bedingungen und verkürzt sich, bis seine Länge in einer bestimmten Proportion zur Längenänderung steht. Wird er stets nur in eine unter der Norm bleibende Spannung versetzt, so verliert er an Dicke. Ist ein Muskelzug gänzlich von Längenänderungen ausgeschlossen, und werden auch die Willenserregungen und reflectorischen Erregungen von ihm fern gehalten, so gehen seine Fasern zu Grunde und werden resorbirt.

Kommen einem Muskel stärkere Erregungen als in der Norm durch die Nerven zu, so pflegt er, falls nicht Uebermüdung eintritt, zu hypertrophiren. Mehranforderung an die Spannung hat eine Vergrösserung des Querschnittes, Steigerung der Excursionen eine Vergrösserung der Länge zur Folge.

Eine **Herabsetzung der Function eines Muskels** kann zunächst durch eine Durchtrennung seiner Sehne oder des Muskels selbst sowie durch eine Fixation der zu einem Gelenk verbundenen Knochen bewirkt werden. In beiden Fällen können sich **Inactivitätsatrophieen** der Muskeln einstellen, und zwar dann am stärksten, wenn die Muskeln unter den neuen Bedingungen gar nicht zur Contraction angeregt werden. Noch rascher geschieht dies bei Störungen der Muskelinnervation, wie sie durch krankhafte Veränderungen im Gebiet des Nervensystems herbeigeführt werden, und es giebt eine ganze Gruppe **neuropathischer Atrophieen**, bei denen die Ursache des Muskelschwundes in einer Erkrankung des centralen oder des peripherischen Nervensystems gelegen ist. Im Centralnervensysteme sind es namentlich Degenerationen und Schwund der grossen Ganglienzellen der Vorderhörner des Rückenmarkes und der Bulbärkerne und der aus denselben austretenden vorderen Nervenwurzeln, welche Muskelatrophieen zur Folge haben und eine Gruppe **spinaler** und **bulbärer Muskelatrophieen** bilden. Die Verbreitung der Muskelatrophie richtet sich dabei selbstverständlich nach der Ausbreitung der Rückenmarkserkrankung, ist bei herdweiser Rückenmarksdegeneration, wie es die acute Poliomyelitis anterior, die Myelomalacie, die Herdsklerose, Geschwulstbildungen, Compressionsdegenerationen etc. sind, auf einzelne Muskeln oder umschriebene Gruppen von solchen beschränkt, bei einer Atrophie dagegen, welche successive die Ganglienzellen der Vorderhörner im ganzen Rückenmark ergreift, verbreitet sich auch die Muskelatrophie auf das ganze Gebiet der von da aus versorgten quergestreiften Muskeln. Da dadurch pathologische Zustände entstehen, welche wesentlich durch eine Jahre hindurch zunehmende Muskelatrophie gekennzeichnet sind, so hat man diese Erkrankungsformen auch als progressive spinale Muskelatrophie oder als **Atrophia musculorum spinalis progressiva** bezeichnet. Die typische Form derselben tritt bei kräftigen, bis dahin gesunden Individuen auf, und zwar in der Regel zuerst an Muskeln, welche am meisten angestrengt waren. Bei Handwerkern sind das oft die Handmuskeln, namentlich die des Daumen- und Kleinfingerballens, oder auch die M. interossei und lumbricales. In anderen Fällen beginnt die Erkrankung an den Schulterblattmuskeln oder den Armmuskeln. Von dem ersten Erkrankungsort ergreift der Schwund in langsamer sprungweiser Verbreitung andere Muskeln oder Muskelgruppen, meist an beiden Körperhälften, jedoch in unregelmässiger Reihenfolge. In schweren Fällen kann sich die Atrophie über die meisten Muskeln des Körpers verbreiten. Es können ferner auch die von der Medulla oblongata aus innervirten Muskeln ergriffen werden (progressive Bulbärparalyse). In anderen Fällen erfolgt, nachdem eine Anzahl Muskeln atrophisch geworden sind, Stillstand. Die Beinmuskeln werden, wenn überhaupt, erst spät ergriffen. In einzelnen Muskeln können die Muskelfasern nahezu verschwinden, so dass nur das Muskelbindegewebe übrig bleibt. Die atrophischen Muskeln sind bald blass, bald farblos, bald bräunlich pigmentirt.

Neben dieser typischen Form der progressiven spinalen Muskelatrophie, welche zuerst von Duchenne und von Aran genauer beschrieben worden ist, giebt es noch atypische Formen, welche an anderen Stellen, z. B. an den unteren Extremitäten, beginnen und von da allmählich nach oben sich verbreiten.

In seltenen Fällen kommt Muskelatrophie auch nach cerebralen

Läsionen in der Gegend der Centralwindungen vor, auch ohne dass die motorischen Bahnen und die Vorderhornzellen nachweislich entartet sind.

Die **neurogenen Muskelatrophieen** kommen ebenfalls je nach der Nervenläsion theils local auf einzelne Muskeln oder sogar nur auf Theile von solchen beschränkt oder aber über grössere Gebiete des Körpers verbreitet vor (Muskelatrophie bei Tabeskranken), und haben im letzteren Falle ihre Ursache in einer multiplen Nervendegeneration. Wahrscheinlich gehören zu letzteren auch die bei chronischer Bleiintoxication auftretenden Muskelatrophieen, welche wesentlich die Strecker der oberen Extremitäten befallen.

Eine weitere Ursache von Muskelschwund und Muskeldegeneration sind übermässige Anstrengung derselben durch **übermässige Erregung** (Tetanus), **schwere Arbeit**, sowie **übermässige Dehnung**, wie sie z. B. durch Geschwülste, welche sich unter oder zwischen Muskeln entwickeln, verursacht werden kann.

Locale Anämieen nach embolischer Arterienverstopfung, wie sie in manchen Organen eine grosse Rolle spielen, kommen als Ursache von Muskeldegeneration nur wenig in Betracht, da die reichliche Anastomosenbildung der Muskelgefässe bei embolischer Verstopfung von Arterien eine Ausgleichung der Circulationsstörungen leicht ermöglicht. Dagegen bildet sich bei ausgebreiteter Arteriosklerose und bei gleichzeitig gesunkener Herzkraft, namentlich in hohem Alter, nicht selten eine anämische Nekrose aus, und ebenso können unter Umständen auch locale Compression (Decubitus) oder Blutergüsse ins Muskelgewebe, entzündliche Infiltrationen etc. **anämische Degenerationen** des Muskelgewebes zur Folge haben. Bei allgemein herabgesetzter Ernährung, bei Consumption der Kräfte durch langdauernde Krankheiten schwinden auch die Muskeln und werden dabei oft blass, arm an gefärbten Bestandtheilen, an Muskelhämoglobin. Fieberhafte Infectionskrankheiten, bei denen die Körpertemperatur erhöht ist, bei denen ferner auch das **Blut** oder die **Gewebssäfte** eine **veränderte Beschaffenheit** (Anwesenheit toxisch wirkender Substanzen) zeigen, können auch auf die Muskeln einen deletären Einfluss ausüben und verschiedene degenerative Veränderungen bewirken.

Entzündungen, **Bindegewebsneubildungen**, wuchernde **Geschwülste** rufen Muskelschwund theils durch Compression der Muskelfasern, theils durch Störung der Circulation, der Ernährung und der Function hervor.

Bei manchen Formen des Muskelschwundes sind wir nicht in der Lage, mit Bestimmtheit die Ursachen der Atrophie anzugeben, müssen sie aber nach dem Befund als **primäre Myopathieen** ansehen. Es gilt dies namentlich für einzelne Formen fortschreitender Muskelatrophie, welche der spinalen progressiven Muskelatrophie ähnlich verlaufen, bei denen aber Veränderungen des Rückenmarkes nicht nachweisbar sind und welche danach als **Dystrophia muscularis progressiva** den spinalen Myopathieen gegenübergestellt werden. Je nach der Zeit des Auftretens des Muskelschwundes kann man (Erb) eine Dystrophia musc. progr. infantum und eine Dystrophia musc. progr. juvenum et adultorum unterscheiden, nach der Localisation eine Form, welche vornehmlich die Muskeln des Stammes, der unteren Extremitäten und des Beckens betrifft und in einem Theil der Fälle mit einer stärkeren Fettentwicklung im Muskelbindegewebe verbunden

ist (vergl. § 72), sowie eine Form, bei welcher die fortschreitende Muskelatrophie namentlich die Gesichts-, Schulter- und Scapularmuskeln betrifft (DUCHENNE, LANDOUZY, DÉJERINE, HITZIG).

Literatur über secundäre Muskelatrophie.

Alexander, *Klinische und experimentelle Beitr. zur Lähmung nach Arsenikvergiftung, 1889.*
Aran, *Arch. gén. de méd. 1850; Gaz. des hôp. 1855.*
Babes et **Kalindero**, *Rech. sur l'orig. de l'atrophie et de la pseudohyp. musc., Ann. de l'Inst. de path. de Bucarest II 1891.*
Bernhardt, *Hereditäre Form d. progress. spinalen Muskelatrophie, V. A. 115. Bd. 1889.*
Bramwell, *Die Krankheiten des Rückenmarkes, 1885.*
Charcot, *Leçons sur les maladies du système nerveux, Oeuv. compl. II u. III 1886—87.*
Charcot et **Marie**, *Forme particulière d'atrophie musculaire, Revue de méd. VI 1886.*
Cramer, *Die pathol. Anat. der progressiven Muskelatrophie, Centralbl. f. allg. Path. VI 1895 (Lit.).*
Darde, *Des atrophies consécut. à quelques affections articulaires, Paris 1877.*
Déjerine, *Étude sur l'atrophie musculaire des ataxiques, Revue de méd. IX 1889.*
Dubreuilh, *Atrophie musc., dépend. des altérat. des nerfs periphériques, Rev. de méd. X 1890.*
Duchenne, *Arch. gén. de méd. 1853.*
Erb, *Erkrankungen des Rückenmarkes, v. Ziemssen's Handb. d. spec. Path. XI 1876.*
Friedreich, *Ueber progressive Muskelatrophie, Berlin 1873.*
Friedländer, *Bleivergiftung, Virch. Arch. 75. Bd. 1879.*
Friedrich, *Muskelveränd. nach Recurrenslähmung, Fortschr. d. Med. XV 1897.*
Gessler, *Die motorische Endplatte u. ihre Bedeutung f. d. motor. Lähmung, Leipzig 1885.*
Gombault, *L'état des nerfs périphér. dans un cas de myopathie progress., Arch. de méd. exp. I 1889.*
Hayem, *Arch. de phys. 1869, u. Rech. sur l'anat. path. des atroph. musculaires, Paris 1877.*
Harnack, *Bleivergiftung, Arch. f. exp. Pathol. IX 1878.*
Hitzig, *Ueber juvenile Muskelerkrankung, u. Ueber spinale Dystrophieen, Berl. klin. Woch. 1889.*
Hoffa, *Pathogenese d. arthrititischen Muskelatrophie, Leipzig 1892.*
Hoffmann, *Ueber progressive neuritische Muskelatrophie, Arch. f. Psych. XX 1889; Hereditäre spinale progressive Muskelatrophie im Kindesalter, Z. f. Nervenheilk. X 1897.*
Joffroy et **Achard**, *Atrophie musc. chez les hémiplégues, Arch. de méd. exp. III 1891.*
Kahler, *Progressive spinale Amyotrophieen, Zeitschr. f. Heilk. V 1884.*
Krauss, *Histol. u. chem. Untersuch. nach Tenotomie u. Neurotomie, V. A. 113. Bd. 1888.*
Lesser, *Wirkung der Arsenverbindungen, Virch. Arch. 74. Bd. 1878.*
Leyden, *Rückenmarkskrankheiten II, Berlin 1875.*
Luecke, *Traumatische Insufficienz d. Muskeln, Zeitschr. f. Chir. XVIII 1882.*
Maier, R., *Bleivergiftung, Virch. Arch. 90. Bd. 1882.*
Monakow, *Bleilähmung, Arch. f. Psych. X 1880.*
Müller, *Multiple Neuritis, Arch. f. Psych. XIV 1883.*
Oeller, *Zur path. Anatomie der Bleilähmung, 1883.*
Parisot, *Pathogénie des atroph. musculaires, Thèse de Nancy 1886.*
Preisz, *Fall von Pseudohypertrophie der Muskeln, Arch. f. Psych. XX 1889.*
Raymond, *Malad. du syst. nerv., atrophies musculaires et malad. amyotrophiques, Paris 1889; Pathogénie des atrophies muscul. conséc. aux arthrites, Rev. de méd. X 1890.*
Rindskopf, *Verhalten des Muskelfasern nach Nervendurchschneidung, I.-D. Bonn 1889.*
Roger, *Atrophie muscul. progress. expér., Ann. de l'Inst. Past. VI 1892.*
Russini, *Nuova forma di atrof. musc. neuropat., Bull delle Sc. Med. di Bologna 1892.*
Schaffer, *Cerebrale Muskelatrophie, Monatsschr. f. Psych. 1897.*
Stier, *Verhalt. d. Muskeln nach Läsionen d. Nervensyst., A. f. Psych. 29. Bd. 1896 (Lit.).*
Strasser, *Zur Kenntniss der functionellen Anpassung der Muskeln, Stuttgart 1883.*
Strümpell, *Multiple degenerative Neuritis, Arch. f. Psych. XIV 1883; Zur Lehre v. d. progress. Muskelatrophie, Zeitschr. f. Nervenheilk. III 1893; Muskelatrophie nach acut. Gelenkrheumatismus, Münch. med. Wochenschr. 1888.*
Valtat, *De l'atrophie musculaire, Paris 1877.*
Vierordt, *Multiple Neuritis, Arch. f. Psych. XIV 1883.*
Werdnig, *Frühinfantile spinale Amyotrophie, Arch. f. Psych. XXVI 1894.*
v. Wyss, *Bleivergiftung, Virch. Arch. 92. Bd. 1883.*

Literatur über primäre myopathische progressive Muskelatrophie.

Buss, *Zur Lehre von der Dystrophia muscularis progressiva, Berlin. klin. Woch. 1887.*
Duchenne de Boulogne, *De l'électrisation localisée, Paris 1872; Dystrophia muscularis progressiva, Leipzig 1891.*
Erb, *Ueb. d. juven. Form d. progress. Muskelatrophie u. ihre Bezieh. z. sog. Pseudohypertrophie, D. A. f. klin. Med. 34. Bd. 1884; Dystrophia muscularis progress., Leipzig 1891.*
Friedreich, *Ueber progressive Muskelatrophie, Berlin 1873.*
Hitzig, *Beiträge zur Lehre von der progressiven Muskelatrophie, Berl. klin. Woch. 1888.*
Joffroy et Achard, *Myopathie primitive, Arch. de méd. expér. I 1889.*
Israel, *Ueber Dystrophia musc. progressiva, I.-D. Freiburg 1891.*
Klebs, *Eine neue Form prim. Muskelatrophie, Festschr. d. Assist. f. Virch., Berlin 1891.*
Ladame, *Contrib. à l'ét. de la myopathie atrophique progress., Rev. de méd. VI 1886.*
Landouzy et Déjerine, *Myopathie atrophique progress. sans neuropathie, Rev. de méd. V 1885 u. VI 1886.*
Lichtheim, *Progress. Muskelatrophie ohne Erkrank. d. Rückenm., A. f. Psych. VIII 1888.*
Marie et Guinon, *Myopathie progressive primitive, Revue de méd. V 1885.*
Roth, *Pathogenese der progress. Muskelatrophie, Beitr. v. Ziegler XIII 1893.*
Schultze, *Ueb. mit Hypertrophie verbundenen progress. Muskelschwund, Wiesbaden 1886.*
Spillmann et Haushalter, *Deux cas de myopathie prim. progress., Rev. de méd. X 1890.*
Westphal, *Progress. Muskelatrophie mit Betheiligung d. Gesichtsmusk., Charité-Ann. XI 1886.*
Weitere diesbezügliche Literatur enthält § 72.

§ 71. Der **Muskelschwund** erfolgt in manchen Fällen, ohne dass dabei merkliche Veränderungen im Bau der contractilen Substanz auftreten, und wird dann als **einfache Atrophie** bezeichnet. Es gilt dies namentlich von den allmählich sich vollziehenden Anpassungen des Muskels an geringere Ansprüche, bei denen die Fasern sich entsprechend verkürzen und verdünnen. Allein auch bei weitergehenden Atrophieen, wie sie bei der spinalen progressiven Muskelatrophie vorkommen, bei Schwund der Muskeln in höherem Alter und bei marantischen Zuständen, bei primär myopathischer Atrophie kann ein Schwund eintreten, ohne dass die Muskelfasern ihren Bau ändern. Die Fasern verlieren nur mehr und mehr an Durchmesser (Fig. 194), werden zu dünnen Fäden und verschwinden schliesslich ganz. Bei einer gewissen Dünne pflegt dann allerdings die Querstreifung verloren zu gehen.

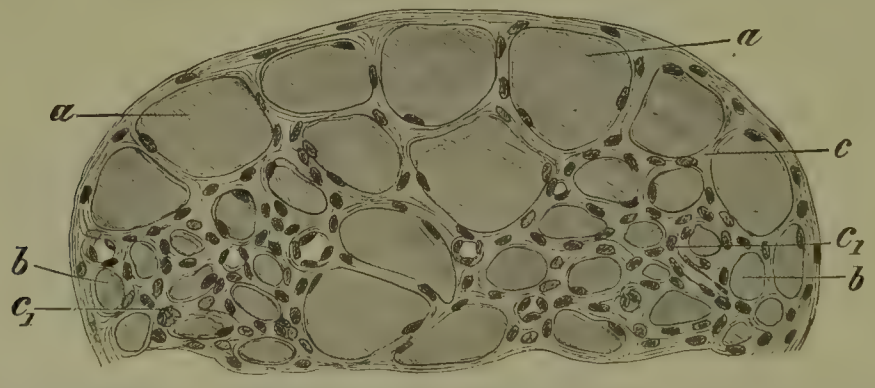

Fig. 194. Durchschnitt durch ein atrophisches Muskelbündel bei spinaler progressiver Muskelatrophie (M. Fl. Bismarckbraun). *a* Normale Muskelfaser. *b* Atrophische Muskelfaser. *c* Perimysium internum, dessen Kerne bei c_1 scheinbar vermehrt sind. Vergr. 200.

Das im Muskel enthaltene Hämoglobin kann mit der Atrophie der Muskeln schwinden, so dass die **Muskeln blass**, zuweilen fast farblos werden, in anderen Fällen scheidet sich im Innern der Muskeln **Pigment** in Form von kleinen gelben und bräunlichen Körnern (Fig. 195 *c*)

ab, wodurch die Muskeln eine bräunliche Färbung erhalten. Mit der Verschmälerung kann auch eine Verkürzung verbunden sein, so dass die Muskeln von den Enden aus durch Sehnengewebe ersetzt werden.

In Muskeln, deren Nerven gelähmt oder deren Gewebe entzündlich infiltrirt oder von Geschwulstzellen durchwuchert sind, in gequetschten, mangelhaft ernährten, übermässig gedehnten, übermüdeten, dem Einfluss von Giften (bei Infectionskrankheiten und Vergiftungen) ausgesetzten Muskeln kann die Degeneration und der Schwund der Muskelfasern in der mannigfaltigsten Weise erfolgen. Die einfache Atrophie wird hier seltener, häufig kommt es dagegen zu albuminöser Trübung, Verfettung, vacuolärer Degeneration, Zerklüftung, lacunärer Erosion und zu wachsartiger Degeneration.

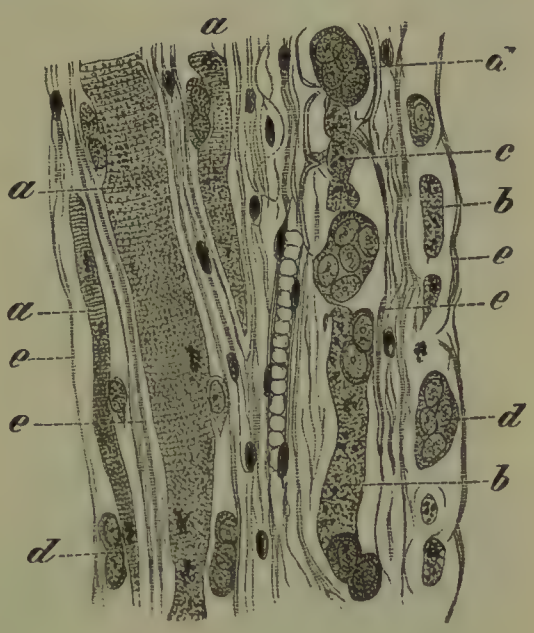

Fig. 195. Progressive Muskelatrophie bei aufsteigender Atrophie der Vorderhörner des Rückenmarkes (Zerzupfungspräp.). *a* Quergestreifte, etwas verschmälerte Muskelfaser mit Fett und Pigmentkörnchen im Innern. *b* Homogene, blasse, mit feinen Körnern durchsetzte Reste der contractilen Substanz. *c* Gelbe Pigmentkörner. *d* Gewucherte Muskelkörperchen. *e* Sarkolemm. Vergr. 300.

Die **albuminöse Trübung** ist durch das massenhafte Auftreten von feinen Albuminkörnern, die **Verfettung** durch Bildung kleinerer Fetttröpfchen im Innern der contractilen Substanz (Fig. 195 *a*) charakterisirt. Ausgebreitete Verfettung giebt den Muskeln eine gelbliche Färbung. Bei der **hydropischen** oder **vacuolären Degeneration** bilden sich im Innern der Muskelfasern helle Tropfen (Fig. 196 und Fig. 197), bald nur vereinzelt, bald in grösserer Zahl, so dass die Muskelfaser siebartig durchbrochen oder von schaumähnlicher Beschaffenheit erscheint. Bei der **lacunären Erosion** bilden sich an den Muskelschläuchen den Howship'schen Lacunen der Knochen ähnliche

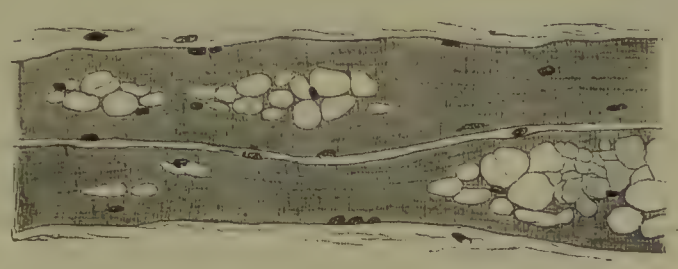

Fig. 196. Hydropisch degenerirte Muskelfasern aus einem Wadenmuskel bei chronischem Oedem der Beine (Flemm. Saffr.). Vergr. 45.

Buchten, bedingt durch das Andrängen von Zellen, welche entweder im Perimysium internum liegen und dann auch das Sarkolemm einbuchten, oder in die Sarkolemmschläuche eindringen und dann natürlich nur die contractile Substanz verdrängen und zum Schwund bringen. Am häufigsten kommt dies bei metastatischer krebsiger Infiltration von Muskeln zur Beobachtung. Bei der **Zerklüftung** der Muskeln zerfällt die contractile Substanz bald in Fibrillen, bald in Scheiben, welche

entweder noch normal aussehen oder auch sonst noch verändert, getrübt oder auch hyalin sind.

Die **wachsartige** oder **glasige Degeneration** ist durch eine Nekrose und Gerinnung der contractilen Substanz, bei welcher dieselbe ein homogenes glasiges Aussehen gewinnt und in hyaline Schollen (Fig. 198 *b*) zerfällt, charakterisirt. Sie kommt am häufigsten bei Typhus abdominalis, etwas seltener bei anderen Infectionen, wie Septikämie, Variola etc. vor, bei denen sie vornehmlich an den geraden Bauchmuskeln und den Adductoren der Oberschenkel zur Beobachtung gelangt. Zuweilen entsteht sie auch in Folge von Quetschungen und Entzündungen, Verbrennungen und tetanischen Contractionen der Muskeln, sowie auch von Geschwulstentwicklung in den Muskeln. Bei schwererer Muskelläsion können auch die Muskelkerne zu Grunde gehen.

Fig. 197.

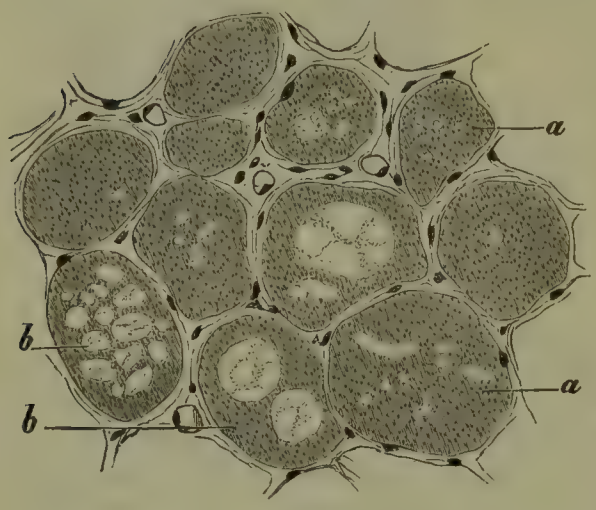

Fig. 198.

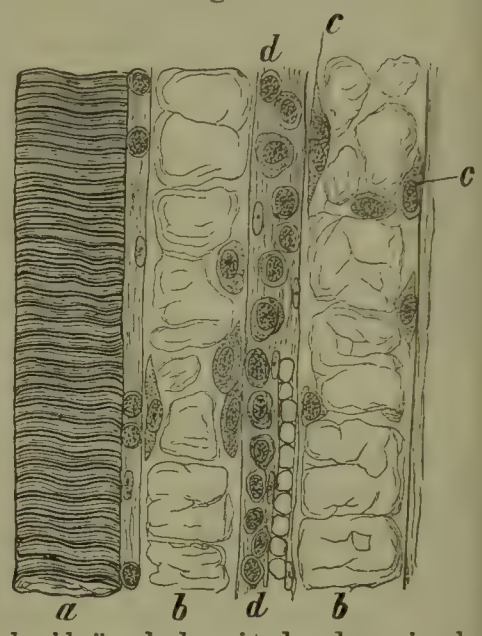

Fig. 197. Querschnitt durch ein Muskelbündel mit hydropisch degenerirten Muskelfasern (Flemm. Saffr.). *a* Muskelfaser mit kleinen, *b* mit grossen Flüssigkeitstropfen. Vergr. 66.

Fig. 198. Wachsartige Degeneration oder Coagulationsnekrose der Muskeln bei Typhus abdominalis (Zerzupfungspräp.). *a* Quergestreifte normale Faser. *b* Degenerirte, in glasige Schollen zerfallene Faser. *c* Vergrösserte Muskelkörperchen. *d* Mit Zellen infiltrirtes Bindegewebe. Vergr. 250.

Betrifft die Degeneration und Nekrose nur einzelne Fasern, so ist sie makroskopisch nicht erkennbar. Bei Entartung zahlreicher Fasern erhalten die Muskeln ein trübes, mattes, blasses, fischfleischähnliches Aussehen.

Leichtere Grade der albuminösen, fettigen und vacuolären Degeneration können bei Eintritt normaler Innervations- und Ernährungsverhältnisse heilen. Höhere Grade (Fig. 195 *b*) führen zu einem völligen Zerfall und Untergang der Muskelfasern. Bei wachsartiger Degeneration ist die contractile Substanz nekrotisch, zerfällt in immer kleiner werdende Schollen (Fig. 198 *b*) und wird resorbirt.

Werden Muskelfasern, die zu einem Theil entartet sind, zu Contractionen erregt, so kann eine mit Blutung verbundene Zerreissung eintreten.

Sowohl bei einfachen als bei degenerativen Atrophieen treten nicht selten in einem Theil der Fasern **Kernwucherungen** auf, welche bald zur Bildung langer Kernreihen (Fig. 199), bald zur Bildung von Kernhaufen führen, welche den Rest der Faser zur Seite drängen. In anderen Fällen bilden sich neben den atrophischen Fasern deutlich abgegrenzte ein- und mehrkernige Zellen (Fig. 195 *d*). Beide Vorgänge sind als regenerative Wucherung der Muskelkörperchen aufzufassen, doch führt dieselbe meist nicht zur Bildung neuer Muskelfasern. Die Kernhaufen können sich nach Untergang der Muskelfasern lange erhalten, so dass man selbst bei totalem Muskelschwund noch zahlreiche Sarkolemmschläuche findet, die neben Pigment Kernhaufen oder mehrkernige Zellen enthalten (Fig. 195 *d*).

Brandige Nekrose des Muskelgewebes stellt sich am häufigsten bei schweren infectiösen Entzündungen, sowie bei Decubitus ein. Die Muskeln werden dabei missfarbig, schwarzbraun bis schwarzgrau und zerfallen weiterhin zu Fetzen oder trocknen bei Verdunstung ein. Trockener Brand oder Mumification der Muskeln kommt vor, wenn abgestorbene Theile von Extremitäten an der Luft eintrocknen.

Fig. 199. Atrophische Muskeln mit gewucherten Kernen aus einem alten Amputationsstumpf des Oberarms (M. Fl. Häm.). Vergr. 300.

Amyloidentartung ist sehr selten und kommt, wie es scheint, nur als ein örtliches Leiden vor, und zwar an Stellen, welche durch entzündliche Processe verändert sind. Die Amyloidentartung betrifft das Perimysium internum und das Sarkolemm, welche sich dabei verdicken und ein glasiges Aussehen erhalten, während die contractile Substanz schwindet. Die Erkrankung ist an den Muskeln der Zunge und des Kehlkopfes beobachtet, wo die Amyloidsubstanz harte, knotenförmige Einlagerungen bildete.

Verkalkung der Muskeln kommt am häufigsten in der Umgebung von Muskelnähten (Schujeninoff), sowie von eingedickten Abscessen und in entzündlichen Schwielenbildungen vor. H. Meyer sah Verkalkung der atrophischen Muskelfasern in verschiedenen stark geschwundenen Muskeln.

Nach Beneke (*Virch. Arch. 99. Bd.*) liefert die wachsartige Degeneration der glatten Muskelfasern ähnliche Bilder von hyalinen Streifen, Bändern und Schollen, wie jene der quergestreiften Fasern, und beruht ebenfalls auf einem Quellungs- und Gerinnungsvorgang der Muskelsubstanz. Sie kann künstlich durch Auslaugen glatter Muskeln in Kochsalzlösung von 0,75 % hervorgebracht werden.

Literatur zur Anatomie der einfachen und degenerativen Muskelatrophie.

Arnold, *Ueber das Vorkommen heller Muskeln beim Menschen, Heidelberg 1886.*
Babes, *Lés. histol. des muscles dans les différ. formes de myopathies primitives, Ann. de l'Inst. de pathol. de Bucarest 1888/89 II, Bucarest 1891.*
Colberg, *Trichinosis, Deutsche Klinik 1864.*
Cramer, *Die patholog. Anat. d. progress. Muskelatrophie, Ctbl. f. allg. Path. VI 1895 (Lit.).*
Erb, *Wachsart. Degenerat., V. A. 43. Bd. 1868; Dystrophia muscul. progress., Leipzig 1891.*

Erbkam, *Degenerat. u. Regen. v. Muskelfasern nach Quetschung, V. A. 79. Bd. 1880.*
Fränkel, *Veränderung der Muskeln bei Phthisikern, Virch. Arch. 73. Bd. 1878.*
Frankl u. Freund, *Sitzber. d. K. Akad. d. Wiss. in Wien LXXXVIII 1883.*
Friedreich, *Ueber progressive Muskelatrophie, Berlin 1873.*
Golgi, *Istol. norm. e patol. dei muscoli volontari, Arch. per le Sc. Med. V 1881.*
Hayem, *Rech. sur l'anat. pathol. des atrophies musculaires, Paris 1878.*
Heidelberg, *Zur Pathologie der quergestr. Muskeln, Arch. f. exper. Path. VIII 1878.*
Heschl, *Verkalkung der Muskeln, Oesterr. Zeitschr. f. prakt. Heilk. VII 1861.*
Hepp, *Ueb. Pseudotrichinose (acute parenchymat. Polymyositis), Berl. klin. Woch. 1887.*
Knoll, *Die Veränd. d. Muskeln bei Phosphorvergiftung, Inanition u. Lähmung, Tagebl. d. Naturforschervers. in Heidelberg 1889.*
Krauss, *Histol. u. chem. Untersuch. nach Tenotomie u. Neurotomie, V. A. 113. Bd. 1888.*
La Nicca, *Veränd. des Muskels bei Circulationsstörungen, I.-D. Zürich 1895.*
Leser, *Unters. üb. ischäm. Muskellähm. u. Muskelcontracturen, Klin. Vortr. No. 249, 1885.*
Lewin, *Zur Pathol. d. progressiven Muskelatrophie, Zeitschr. f. Nervenheilk. II 1892.*
Lichtheim, *Muskelveränderungen bei Trichinose, Centralbl. f. allgem. Path. II 1891.*
Litten, *Embolische Muskelveränd. u. Resorption todter Muskelfasern, V. A. 80. Bd. 1880.*
Marchand, *Acuter fettig-albuminöser Zerfall, Breslauer ärzt. Zeitschr. 1880.*
Meyer, *Verkalkung, Zeitschr. f. wiss. Med. I 1851.*
Nesti, *Degenerazione cerea dei muscoli, Lo Sperim. 1894.*
Neumann, *Beiträge zur Entwicklung der Neoplasmen, V. A. 20. Bd. 1861.*
Rokitansky, *Verkalkung, Zeitschr. d. Aerzte in Wien 1848.*
Roth, *Veränd. d. Muskelgewebes durch Ermüdung, Virch. Arch. 85. Bd. 1881.*
Schaeffer, *Veränd. d. Muskelfasern in d. Peripherie v. Geschwülsten, V. A. 110. Bd. 1887.*
Schujeninoff, *Muskelverkalkung, Zeitschr. f. Heilk. XVIII 1897.*
Schultze, *Ueber den mit Hypertrophie verbundenen Muskelschwund, Wiesbaden 1886.*
Strahl, *Zur Lehre v. d. wachsart. Degen. d. quergestr. Musk., I.-D. Leipzig 1880.*
Volkmann, *Regen. d. quergestr. Musk., Beitr. v. Ziegler XI 1892.*
Wagner, *Ueber das Verhalten des Muskeln im Typhus, Arch. f. mikr. Anat. X 1874.*
Waldeyer, *Veränd. der Muskeln bei Entzündung u. Typhus, V. A. 34. Bd. 1865.*
Weihl, *Exper. Unters. über wachsartige Degeneration, Virch. Arch. 61. Bd. 1874.*
Zenker, *Ueb. d. Veränd. d. willkürl. Musk. bei Typhus abdominalis, Leipzig 1864.*
Ziegler, *Amyloidentartung, Virch. Arch. 65. Bd. 1875.*
Weitere diesbezügliche Literatur enthält § 70.

§ 72. Sowohl bei einfacher als bei pigmentöser und fettiger Atrophie ist das Perimysium internum, soweit dies erkennbar, oft unverändert. Eine Ausnahme machen natürlich jene Fälle, in denen die Atrophie unverkennbar die Folge einer örtlichen Bindegewebserkrankung, z. B. einer Entzündung oder einer Geschwulstbildung ist. Allein auch sonst, z. B. bei gewissen Formen der progressiven Atrophie, erscheint das **Perimysium internum** zuweilen **stärker entwickelt** und **kernreicher** als im gesunden Muskel, und häufig ist es in **Fettgewebe** (Fig. 200 und Fig. 201) **umgewandelt.** Letzteres kann unter Umständen so mächtig werden, dass der Muskel nicht nur nicht an Masse einbüsst, sondern sogar an Umfang gewinnt, eine Erscheinung, welche die Veranlassung wurde, der Affection den Namen einer Pseudohypertrophie der Muskeln zu geben. Richtiger ist, sie als **Atrophia musculorum lipomatosa pseudohypertrophica** zu bezeichnen.

Soweit unsere Kenntnisse heute reichen, ist die Kernvermehrung und die Zunahme des Bindegewebes des Perimysium internum bald die Ursache des Muskelschwundes, bald die Folge desselben. Sie kann danach in gelähmten Muskeln auftreten, bei denen die Atrophie zweifellos der Wucherung vorangeht. Auch die Fettentwicklung im Bindegewebe, welche sowohl bei progressiven Formen der Muskelatrophie, als auch bei localen Inactivitätsatrophieen auftreten kann, ist in manchen Fällen ganz evident ein secundärer Zustand. Die Atrophie der Muskeln (Fig. 200 *a*, *b*) ist bereits weit vorgeschritten, so dass ganze Bündel keine einzige gesunde Faser mehr enthalten, wenn die Fettablagerung (*c*)

welche sich in diesem Falle oft ganz auffällig an die nächste Umgebung der Blutgefässe (*d*) hält, beginnt. Man kann danach den Process nur als eine Atrophie mit nachfolgender Lipomatose des Bindegewebes bezeichnen.

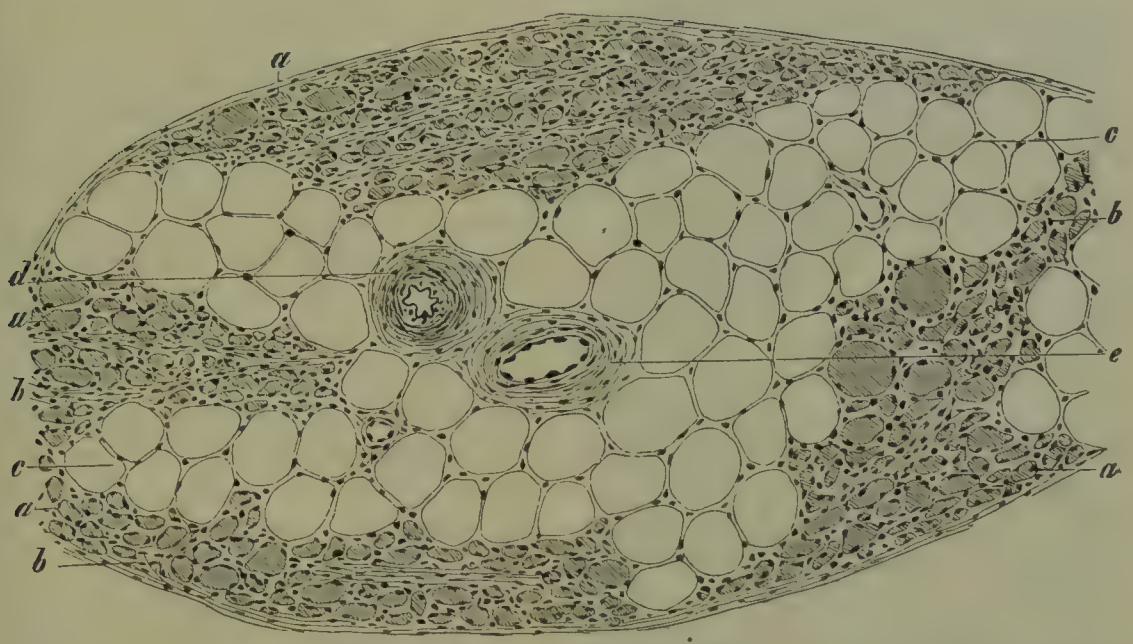

Fig. 200. Spinale Muskelatrophie mit Lipomatose nach aufsteigender Atrophie der Vorderhörner des Rückenmarkes (M. Fl. Bismarckbraun). Schnitt aus den Wadenmuskeln. *a* Querschnitt atrophischer Muskelfasern. *b* Perimysium. *e* Fettgewebe. *d* Arterie. *e* Vene. Vergr. 60.

In anderen Fällen nimmt das Perimysium internum zuerst zu und wandelt sich, ähnlich wie dies auch bei der Mästung geschieht, schon in einer Zeit in Fettgewebe um, in der die Muskeln noch wohl erhalten sind. Die Muskelfasern (Fig. 201 *a*) werden dadurch auseinandergedrängt, und da sie gleichzeitig oder erst später schwinden (a_1, a_2),



Fig. 201. Lipomatose der Wadenmuskeln mit Atrophie (M. Fl. Karm.). *a* Querschnitt einer normalen, a_1 einer atrophischen Muskelfaser. a_2 Zerfallene contractile Substanz. *b* Bindegewebszüge. *c* Fettgewebe. Vergr. 60.

zuweilen sogar unter Zerfall der contractilen Substanz in kleinere und grössere Trümmer (a_2), so hat es ganz den Anschein, als ob das sich entwickelnde Fettgewebe die Muskeln zur Atrophie bringen würde. Es ist indessen auch möglich, dass Muskelatrophie und Bindegewebslipomatose gleichzeitig auftreten und einander coordinirt sind, oder dass die Muskelatrophie von ganz anderen Momenten abhängt.

Die ausgesprochensten Bilder der lipomatösen Pseudohypertrophieen kommen bei jener Form der progressiven Muskelatrophie vor, welche im Kindesalter oder wenigstens in jungen Jahren, namentlich bei Knaben, beobachtet wird, häufig in einer Familie bei mehreren Kindern vorkommt und zuweilen auch vererbt wird. Sie tritt besonders an den Muskeln des Rumpfes, des Beckengürtels, der unteren Extremitäten und des Schultergürtels auf, während die Hände und Arme frei zu bleiben pflegen. Die Mehrzahl der atrophischen Muskeln ist dabei durch Fettentwicklung vergrössert, doch kann die Vergrösserung auch ausbleiben. Die Affection ist ein primär myopathisches Leiden, welches anderen primär myopathischen Muskelatrophieen, welche in der Jugend auftreten und dieselbe Verbreitung wie sie zeigen, zuweilen indessen auch das Gesicht, sowie die Schulter- und Scapulargegend betreffen (Duchenne de Boulogne, Landouzy, Déjerine), nahe verwandt ist und also zu der Gruppe der als **Dystrophia muscularis progressiva** (Erb) bezeichneten Wachsthumsstörung gehört. Wahrscheinlich beruht das Leiden auf einer nicht näher zu charakterisirenden angeborenen Veränderung des Muskelgewebes, welche in der Zeit des Wachsthums oder auch später zu einer Bindegewebs- und Fettentwicklung im Perimysium internum und zu einer Atrophie der Muskelfasern führt. Nach Erb, Schultze und Hitzig giebt es auch Muskeldystrophieen, bei denen der Atrophie ein Stadium der Hypertrophie der Muskelfasern vorangeht.

Literatur über lipomatöse Pseudohypertrophie.

***Barth**, Atrophia muscul. lipomatosa, Arch. d. Heilk. 1871.*
***Brieger**, Pseudohypertrophie d. Muskeln, D. Arch. f. klin. Med. XXII 1878.*
***Duchenne de Boulogne**, Sur la paralysie muscul. pseudohypertrophique, Paris 1868.*
***Erb**, Dystrophia muscularis progressiva, Leipzig 1891.*
***Hashimoto**, Ueber Pseudomuskelhypertrophie, Zeitschr. f. klin. Med. XI 1873.*
***Hitzig**, Juvenile Muskelatrophie, Berl. klin. Wochenschr. 1889.*
***Pekelharing**, Ueber Pseudohypertrophie d. Muskeln, Virch. Arch. 90. Bd. 1882.*
***Preisz**, Fall von Pseudohypertrophie der Muskeln, Arch. f. Psych. XX 1889.*
***Schultze**, Virch. Arch. 75. u. 90. Bd., u. Ueber mit Hypertrophie verbundenen Muskelschwund und ähnliche Krankheitsformen, Wiesbaden 1886.*
***Seidel**, Die Atrophia muscul. hypertrophica, Jena 1867.*
Weitere diesbezügliche Literatur enthält § 70.

§ 73. **Hypertrophie der Muskeln** kann durch Steigerung der Muskelarbeit erzielt werden und äussert sich in einer Verdickung der Fasern, wobei namentlich die dünnen Fasern (Morpurgo) an Masse gewinnen. Bei Vergrösserung der Entfernung der Muskelansätze kann auch eine Verlängerung der Fasern stattfinden.

In seltenen Fällen (Friedreich, Auerbach, Berger) kommen auf einzelne Muskelgruppen beschränkte Hypertrophieen vor und zwar sowohl angeborene, als auch im späteren Leben erworbene. Im letzteren Falle können Verletzungen und Krankheiten (Typhus) die Veranlassung

bilden. Nach Erb, Schultze und Hitzig sollen auch bei der Dystrophia muscularis progressiva, sowie auch bei einzelnen spinalen Atrophieen einzelne Muskelfasern und ganze Muskelbündel hypertrophisch sein. Auch bei der als Thomsen'sche Krankheit oder als Myotonia congenita (Strümpell, Erb) bezeichneten Muskelaffection, welche unter dem Einfluss hereditärer Schädlichkeiten entsteht und durch Störungen der willkürlichen Bewegungen, durch Spannung und Steifheit in den Muskeln und durch Unfähigkeit der Muskeln, rasch zu erschlaffen, endlich durch eine hypertrophische Entwicklung derselben bei geringer Leistungsfähigkeit gekennzeichnet ist, kann man (Erb, Déjerine, Sottas, Fulda) eine beträchtliche Hypertrophie der Muskelfasern, eine reichliche Vermehrung ihrer Kerne und eine Veränderung der feineren Structur der Fasern finden, welche sich durch homogenes Aussehen des Querschnittes, ferner durch undeutliche Querstreifung und durch Vacuolenbildung zu erkennen giebt. Déjerine und Sottas halten auch diese Hypertrophie für eine functionelle.

Die **Regeneration der Muskeln** erfolgt in allen Fällen von den Bestandtheilen des Muskels selbst aus, wobei nach Verletzung aller Bestandtheile eines Muskels das Bindegewebe wieder Bindegewebe, die Muskelfasern dagegen neue Muskelfasern produciren, welche sich in dem neugebildeten Bindegewebe vertheilen. Nach einer **Muskeldurchschneidung** bildet sich demgemäss zunächst eine Narbe aus **Granulationsgewebe** resp. **Bindegewebe** (Fig. 202 *c*), das aber im

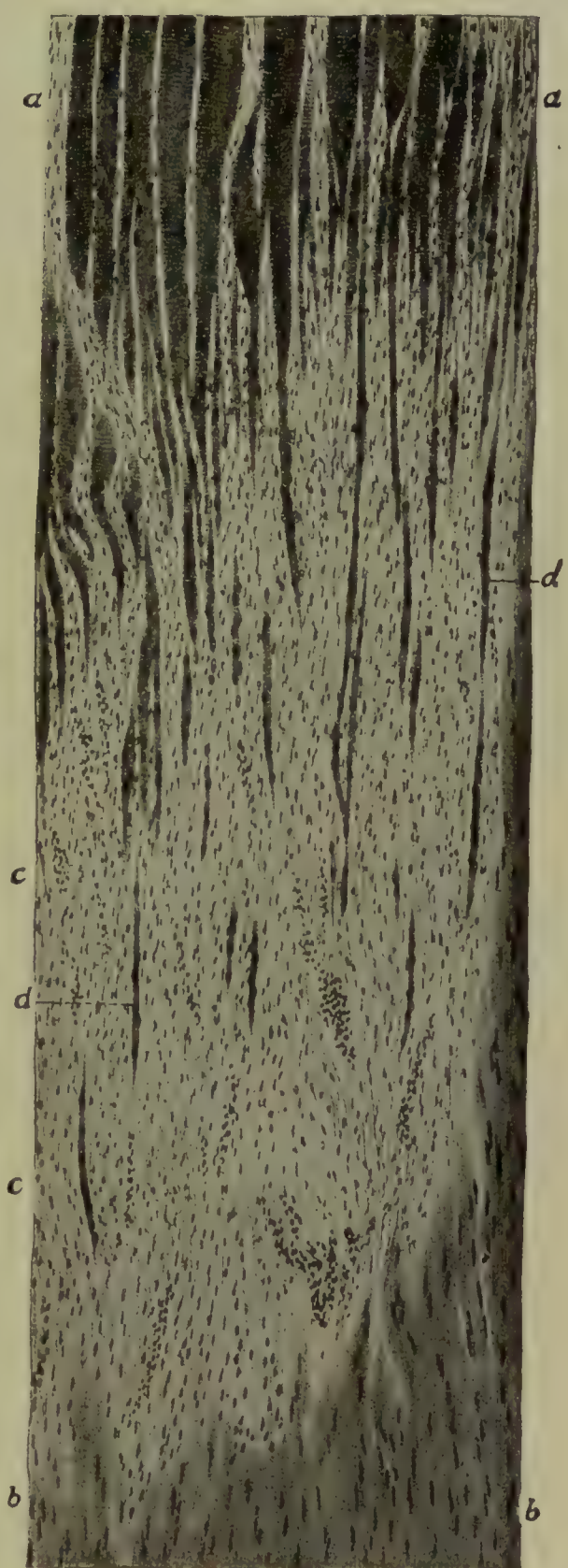

Fig. 202. Muskel und Sehnennarbe von 32 Tagen (Flemm., van Gies.). *a* Alter Muskel. *b* Sehne. *c* Narbe. *d* Neugebildete Muskelfasern. Vergr. 100.

Laufe von Wochen **von neuen Muskelfasern durchwachsen** (*d*) wird. Die Bildung der neuen Muskelfasern erfolgt durch ein Auswachsen der alten (*a*), wobei sich die Kerne der Fasern theilen und an den Enden der Fasern mehrkernige protoplasmatische Muskelknospen bilden, die sich später in Muskelfasern differenziren.

Die auswachsende Muskelfaser kann sowohl vor der Bildung der Knospen als auch später Längsspaltungen erfahren, so dass eine alte Muskelfaser späterhin in 2 bis 3 und mehr junge Muskelfasern übergehen kann.

Neben den der erhaltenen contractilen Substanz aufliegenden Muskelkernen wuchern in Wunden oder in Degenerationsherden von Muskeln auch die im Gebiete der Muskelzerstörung frei gewordenen Muskelkörperchen und wandeln sich in grosse, ein- und mehrkernige Zellen um. Wie weit auch diese Zellen zur Regeneration der Muskeln beitragen, ist noch streitig. Wahrscheinlich geht die Mehrzahl derselben zu Grunde, doch kann auch eine Umwandlung der von ihnen gebildeten Protoplasmamassen in contractile Substanz stattfinden. (Weiteres über Muskelregeneration enthält § 91 des allgemeinen Theils, wo auch die Literatur angegeben ist.)

Literatur über Muskelhypertrophie.

Auerbach, *Muskelhypertrophie, V. A. 53. Bd. 1871 u. Cbl. f. d. med. Wiss. 1889.*
Bernhardt, *Muskelsteifigkeit u. Muskelhypertrophie, Virch. Arch. 75. Bd. 1879.*
Déjerine et Sottas, *Maladie de Thomsen (autopsie), Rev. de méd. XV 1895.*
Erb, *l. c. § 71 und die Thomsen'sche Krankheit, Leipzig 1886.*
Friedreich, *Ueber wahre und falsche Muskelhypertrophie, Berlin 1873.*
Fulda, *Wahre Muskelhypertrophie, D. Arch. f. klin. Med. 54. Bd. 1895.*
Krau, *Ein Fall wahrer Hypertrophie, I.-D. Greifswald 1876.*
Laquer, *Wahre allg. Muskelhypertrophie, Dtsch. med. Wochenschr. 1886.*
Martius u. Hansemann, *Ueber Myotonia congenita intermittens, V. A. 117. Bd. 1889.*
Morpurgo, *Activitätshypertrophie d. Muskeln, Virch. Arch. 150. Bd. 1897 (Lit.).*
Seifert, *Ein Fall von Thomsen'scher Krankheit, D. Arch. f. klin. Med. 47. Bd. 1891.*

§ 74. Die **Myositis** oder die Entzündung der Muskeln ist ein Process, welcher am häufigsten secundär nach Entzündungen der Nachbarschaft und nach Traumen auftritt, unter Umständen indessen auch durch Verunreinigung des Blutes und durch Störung der Circulation herbeigeführt wird. Entzündungen der erstgenannten Art gehen am häufigsten von den Knochen und Gelenken, sowie von den an Muskeln angrenzenden Haut- und Schleimhautpartieen aus, können indessen auch von anderen Stellen, z. B. von der Pleura oder dem perirenalen Gewebe oder vom Peritoneum aus auf die angrenzenden Muskeln übergreifen.

Die hämatogenen Entzündungen, welche durch Blutverunreinigungen verursacht werden, gehören grösstentheils bakterischen Infectionen (Staphylococcus pyogenes aureus, Streptococcus pyogenes, Rotzbacillen, Typhusbacillen) an. Doch ist zu bemerken, dass es dabei nicht immer zu entzündlichen Infiltrationen, sondern oft wesentlich nur zu Degenerationen der contractilen Substanz kommt. Trichinose der Muskeln führt sowohl zu Muskeldegeneration als auch zu entzündlicher Zellanhäufung im Bindegewebe.

Die leichtesten Formen der Myositis, wie sie sich unter dem Einfluss verschiedener Schädlichkeiten, z. B. bei Typhus abdominalis sowie nach leichteren Traumen, nach Muskelzerrungen, Muskelquetschungen, Blutungen u. s. w., endlich auch in der Nachbarschaft von Entzündungsherden einstellen, sind meist vorübergehende Zustände, welche durch eine Durchtränkung des Perimysium mit exsudirter Flüssigkeit, sowie durch Anhäufung von Rundzellen im Bindegewebe sich kennzeichnen. Die Muskelfasern können dabei intact bleiben.

Wo sie leiden, treten trübe Schwellung, Verfettung und Coagulationsnekrose ein.

Bei der als primäre acute Polymyositis von verschiedenen Autoren in den letzten Jahren beschriebenen, in ihrer Aetiologie unbekannten, klinisch durch Schmerzhaftigkeit und Störungen der willkürlichen Bewegung und ödematöse Schwellung der Muskeln, zuweilen auch durch gleichzeitige Entzündung der Haut (Dermatomyositis) ausgezeichneten fieberhaften Krankheit, die sich über die Mehrzahl der Körpermuskeln, auch auf die Zunge verbreiten kann, findet man in den erkrankten Muskeln körnige und vacuoläre Degeneration der Muskelfasern mit Verlust der Querstreifung und Wucherung der Muskelkerne, sowie Oedeme und kleinzellige Herde im Muskelbindegewebe.

Entzündungen, welche die Organisation des Muskels nicht zerstören, heilen, ohne bleibende Veränderungen zu hinterlassen. Bei Eintritt schwererer Veränderung kommt es zu Narben- und Schwielenbildung. Bei eiterigen Entzündungen kann es schliesslich zur Vereiterung des Muskels kommen. Der Muskel, der zu Beginn der Entzündung stärker geröthet und geschwellt war, beginnt sich zu verfärben, wird roth, braun und gelb und graugrün gefleckt, weich und zerreisslich und kann schliesslich zu einer graugelben oder gelben oder durch Blutbeimischung braunen oder graugrünen breiigen Masse erweichen, welche noch Fetzen nicht völlig aufgelöster, aber macerirter Muskelstücke enthält. Weiterhin bilden sich **Abscesse**, bald nur ein einziger, bald zahlreiche, so dass ein ganzer Muskel oder eine Gruppe von solchen von kleineren und grösseren Abscessen durchsetzt wird, zwischen denen das noch erhaltene Muskelgewebe verfärbt, grau oder gelb oder grünlich oder schmutzigbraun aussieht.

Inficirte offene Wunden, Phlegmonen des Unterhautzellgewebes, schwere Erysipele, vom Darm ausgehende Kothabscesse geben am häufigsten zu Vereiterung und brandiger Nekrose und Verjauchung der Muskeln die Veranlassung. Hämatogene Formen sind seltener und tragen meist einen rein eiterigen Charakter. Wo es zur Vereiterung und Abscessbildung gekommen, das Muskelgewebe also verloren gegangen ist, bleibt dauernd ein Defect bestehen. Kleine Abscesse können resorbirt werden, grössere nach Entleerung des Eiters nach aussen oder in den Darm, die Pleurahöhle, die Lungen u. s. w. heilen. An der Stelle, wo ein Eiterherd an das lebende Gewebe angrenzt, führt der Entzündungsprocess zur Bildung von Granulations- und weiterhin von Bindegewebe, und der Process heilt mit Hinterlassung einer **Narbe** oder **Schwiele**, welche im Verlaufe der Zeit durch Schrumpfung sich verkleinert und theilweise auch wieder von Muskelfasern durchwachsen werden kann.

Wird eine Muskelentzündung durch irgend eine Schädlichkeit, z. B. durch einen in der Nachbarschaft des Muskels gelegenen Entzündungsherd, ein Hautgeschwür, eine Knochenentzündung oder durch einen von aussen eingedrungenen Fremdkörper oder durch einen Echinococcus u. s. w. andauernd unterhalten oder kehren in einem Muskel Entzündungsprocesse häufiger wieder, wie z. B. bei jenen Entzündungen, welche zu Elephantiasis der Haut und des subcutanen Gewebes führen, so kann sich eine **Hyperplasie des Bindegewebes** entwickeln, so dass der Muskel von derben Bindegewebszügen durchsetzt wird.

Die als Caput obstipum musculare oder musculärer

Schiefhals bezeichnete pathologischs Schiefstellung des Kopfes ist durch eine mit Schrumpfung verbundene Myositis des Kopfnickers bedingt, welche entweder traumatischen, oder traumatisch-infectiösen oder rein infectiösen Ursprungs ist und am häufigsten durch Quetschungen, Zerrungen und Zerreissungen bei der Geburt, zu denen sich noch eine Infection hinzugesellen kann, verursacht wird.

Literatur über Myositis.

Curschmann, *Schwielige Muskelentartung bei Trichinose, Münch. med. Woch. 1897.*
Ehrhardt, *Muskelveränderungen bei Trichinosis, Beitr. v. Ziegler XX 1896.*
Gies, *Myositis chronica, Dtsch. Zeitschr. f. Chir. XI 1879.*
Hackenbruch, *Interstitielle Myositis, Beitr. v. Bruns X 1893 (Lit.).*
Kader, *Caput obstipum musculare, Beitr. v. Bruns XVI u. XVII 1896—97 (Lit.).*
v. Kornilow, *Polymyositis primaria acuta, D. Zeitschr. f. Nervenheilk. IX 1896.*
Krafft-Ebing, *Psoasabscesse bei Typhus, Deutsch. Arch. f. klin. Med. VII 1870.*
Lewy, *Prim. acute Polymyositis, Berl. klin. Wochenschr. 1893.*
Löwenfeld, *Polymyositis acuta, Münch. med. Wochenschr. 1890.*
Oppolzer, *Muskelrheumatismus, Allg. Wien. med. Zeitg. VI 1861.*
Perroncito, *Contrib. alla patologia del tessuto muscolare, Torino 1882.*
Pfeiffer, R., *Die Polymyositis, Cbl. f. allg. Path. VII 1896 (Lit.).*
Rosenthal, *Muskelrheumatismus, Oesterr. Zeitschr. f. prakt. Heilk. 1864.*
Senator, *Ueber acute u. subacute multiple Neuritis u. Myositis, Zeitschr. f. klin. Med. XV 1888; Acute Polymyositis, D. med. Wochenschr. 1893.*
Singer, *Aetiologie u. Klinik des Gelenkrheumatismus, Wien 1898.*
Stierlin, *Septische Nekrose d. Muskeln, Virch. Arch. 128. Bd. 1892.*
Strümpell, *Z. Kenntn. d. prim. acuten Polymyositis, Zeitschr. f. Nervenheilk. I 1891.*
Unverricht, *Polymyositis acuta progressiva, Z. f. klin. Med. XII 1887; Dermatomyositis acuta, D. med. Woch. 1891; Polymyositis, Encyclop. Jahrb. v. Eulenburg 1895.*
Wagner, *Acute Polymyositis, Dtsch. Arch. f. klin. Med. 40. Bd. 1887.*
Waldeyer, *Veränd. d. Muskeln bei d. Entzündung u. dem Typhus, V. A. 34. Bd. 1865.*

§ 75. Die **Tuberkulose der Muskeln** tritt am häufigsten secundär nach tuberkulöser Erkrankung benachbarter Organe auf, doch kommt auch eine primäre, resp. hämatogene Muskeltuberkulose vor.

Was zunächst die erstgenannte Form betrifft, so sind es namentlich tuberkulöse Knochen- und Gelenkerkrankungen, welche die Muskeln in Mitleidenschaft ziehen, so dass in denselben Entzündungsprocesse auftreten, die theils zu schwieliger Verdickung des musculären Bindegewebes, theils zur Bildung käsiger Knoten und kalter, mit tuberkelhaltigen Granulationsmembranen ausgekleideter Abscesse, sowie zur Bildung von Fistelgängen mit schwieligen, von Granulationen bedeckten Wandungen führen. In der Umgebung des Hüftgelenkes kann ein grosser Theil der angrenzenden Muskeln in dieser Weise verändert sein und bei tuberkulöser Caries der Lendenwirbelsäule bilden sich nicht selten kalte Congestionsabscesse, welche sich auf dem Musculus iliopsoas bis zum Poupart'schen Band und von da nach aussen zwischen die Oberschenkelmuskeln ziehen. Zuweilen erfolgt die Eitersenkung lediglich an der äusseren Fläche des Psoas, und das Muskelbindegewebe ist nur mehr oder weniger hyperplasirt, die Muskelsubstanz verfärbt. In anderen Fällen ergreifen die Tuberkelbildung und der eiterige Zerfall auch das Muskelgewebe selbst, so dass der Muskel von vereiternden Herden durchsetzt und schliesslich mehr oder minder vollkommen zerstört wird. Ebenso ist auch bei Tuberkulose der Hals- und Brustwirbelsäule das Bindegewebe in und zwischen den angrenzenden Muskeln der Sitz indurirender und verkäsender und zerfallender tuberkulöser Entzündungsherde.

In ähnlicher Weise kann auch eine tuberkulöse Erkrankung einer Schleimhaut, z. B. der Zunge oder der Stimmbänder, kann ferner auch eine Tuberkulose der Haut auf die Muskeln übergreifen.

Ueber die hämatogene Tuberkulose des Muskels sind die Untersuchungen noch unvollkommen, so dass wir nicht einmal sagen können, welchen Antheil die Muskeln an der allgemeinen Miliartuberkulose nehmen. Zweifellos können sich indessen bei Verbreitung der Tuberkelbacillen auf dem Blutwege Tuberkel im Muskelbindegewebe entwickeln, und es bilden sich unter Umständen in demselben auch vereinzelte oder zahlreiche grössere Knoten und weiterhin käsige Zerfallsherde mit indurirter Umgebung, sowie auch kleinere und grössere kalte, von tuberkelhaltigen Granulationsmembranen ausgekleidete Abscesse. Gelegentlich bilden sich auch geschwulstartige, an Sarkome erinnernde, weiche, zum Theil verkäsende Wucherungen. Sie kommen an sämmtlichen Körpermuskeln vor und können eine bedeutende Ausbreitung erlangen.

Syphilitische Erkrankungen der Muskeln können entweder zu schwieligen Verdickungen des Muskelbindegewebes mit Atrophie der Muskelfasern (Myositis fibrosa syphilitica) oder aber zur Bildung von verkäsenden, in schwieliges Bindegewebe eingebetteten Gummata führen. Sie kommen am häufigsten in den Muskeln der oberen Extremität, namentlich im Biceps, in den Nacken-, Hals- und Rückenmuskeln, sowie in der Zunge und im Sphincter ani externus (Neumann) vor und können unter Umständen Knoten von bedeutender Grösse bilden.

Bei **Rotz** bilden sich in und zwischen den Muskeln kleinere und grössere Abscesse. Bei **Aktinomykose** der Muskeln bilden sich weiche verfettende Granulationen, schwielige Bindegewebsmassen und Abscesse (vergl. § 180 und § 182 des allg. Theils).

Literatur über Tuberkulose und Syphilis der Muskeln.

***Feoktistow**, Bindegewebstuberkulose, Virch. Arch. 98. Bd. 1884.*
***Lang**, Vorles. üb. Path. u. Ther. d. Syphilis, Wiesbaden 1896.*
***Lanz u. de Quervain**, Hämatogene Muskeltuberkulose, Arch. f. klin. Chir. 46. Bd. 1893.*
***Lewin**, Ueber Myositis syphilitica, Charité-Ann. 1891.*
***Marchand**, Tuberkulose, Virch. Arch. 72. Bd. 1878.*
***Mauriac**, Leç. sur les myopathies syphilitiques, Paris 1878.*
***Mögling**, Ueber chir. Tuberkulose, Beitr. v. Bruns I 1883.*
***Müller**, Ueber Muskeltuberkulose, Beitr. v. Bruns II 1886.*
***Neumann**, Myositis syphilitica, Vierteljahrsschr. f. Dermat. u. Syph. XV 1888.*
***Ostermayer**, Syphilit. Muskelentzündung, Arch. f. Derm. XXIV 1892.*
***Ullmann**, Syphilis d. Muskeln, Ergebnisse d. path. An. III 1897.*
***Virchow**, Die krankh. Geschwülste II, Berlin 1865.*

§ 76. Im Perimysium der Muskelbündel, in den Fascien, Bändern und Sehnen und im intermusculären Bindegewebe kommt es unter pathologischen Bedingungen zuweilen zu **Knochenbildungen** in Form von Splittern, Platten und Spangen. Eine erste Form tritt vereinzelt auf und entwickelt sich entweder ohne erkennbare äussere Veranlassung und ohne Reizerscheinung, oder aber nach einmaligem oder oft wiederholtem Trauma, zuweilen auch im Anschluss an chronische Entzündung der betreffenden Gegend.

Die traumatischen Formen kommen am häufigsten im M. deltoides und M. pectoralis und in den Adductoren des Oberschenkels vor, wo

ihre Bildung nachweislich mit dem Anschlagen des Gewehres und mit den durch das Reiten gesetzten Insulten der Muskeln zusammenhängt. Sie werden danach als **Exercier-** und **Reitnochen** bezeichnet. Weit seltener kommen durch Traumen veranlasste Knochenbildungen in anderen Muskeln, z. B. den Armmuskeln (bei Turnern), vor.

Die zweite Form musculärer Knochenbildung ist das Hauptsymptom einer eigenartigen Affection jugendlicher Individuen, welche als **Myositis ossificans progressiva** bezeichnet zu werden pflegt.

Sie ist dadurch ausgezeichnet, dass theils im Anschluss an leichte Traumen, theils auch ohne äussere Veranlassung in den Muskeln, den Fascien, den Sehnen und dem Periost teigige, oft schmerzhafte Schwellungen auftreten, denen sich alsdann unter Nachlass der Schwellung eine Knochenbildung anschliesst.

Am häufigsten beginnt die Affection in den Nacken-, Rücken- und Thoraxmuskeln und Fascien und verbreitet sich von da über den Körper. Indem der Process Jahre hindurch unter zeitweiligen Stillständen fortschreitet, kann schliesslich ein grosser Theil der genannten Gewebe der Sitz von Knochenbildungen werden. Spangen, Platten, knorrige und verästigte Bildungen von Knochengewebe treten in den Muskeln, Fascien und Sehnen in immer grösserer Zahl auf. Die Contraction der Muskeln, die Bewegung der Glieder, der Wirbelsäule, des Kopfes, des Unterkiefers etc. werden immer mehr gehemmt und schliesslich durch Bildung knöcherner Verbindungen zwischen den in Gelenkverbindung stehenden Skelettheilen ganz aufgehoben. Der Körper wird zur unbeweglichen Bildsäule.

Die Vertheilung der Knochenneubildungen auf die genannten Gewebe ist in den einzelnen Fällen verschieden. Manchmal ist das Perimysium der Muskelbündel und Muskelfasern in hervorragender Weise betheiligt; in anderen Fällen sind es mehr die Sehnen und Fascien, welche verknöchern. Häufig sitzt die Mehrzahl der Knochenspangen schon bei ihrer ersten Entwicklung dem Knochen auf, bildet also Exostosen, zuweilen sind einzelne Knochentheile zugleich hyperostotisch. Es lässt sich auch eine scharfe Grenze gegen die Fälle multipler Exostosenbildung ohne gleichzeitige Knochenbildung in den Muskeln nicht ziehen.

Die Bildung des neuen Knochens (Fig. 203) erfolgt stets im Bindegewebe, und zwar in einer Weise, welche durchaus den periostalen Knochenbildungen entspricht. Es kann danach der Knochen sich aus wucherndem Keimgewebe (*f*, *g*) und aus Bindegewebe (*a*) sowohl direct als auch indirect (*b*, b_1, *c*, *d*), d. h. unter Vermittelung eines knorpeligen Zwischenstadiums bilden. Es treten sonach genau dieselben Erscheinungen auf, welche man bei periostaler Knochenneubildung beobachtet.

Die Muskelfasern verhalten sich bei dem ganzen Processe passiv. Von den im Perimysium sich entwickelnden Knochen verdrängt und durch die Feststellung der Knochen in dieser oder jener Stellung ausser Stand gesetzt, sich zu contrahiren, verfallen sie der Degeneration und der Atrophie.

Sowohl bei den vereinzelt als auch bei den multipel auftretenden und Jahre hindurch sich vermehrenden Knochenbildungen handelt es sich höchst wahrscheinlich um eine Erscheinung, welche in einer besonderen Diathese des Bindegewebes der Muskeln, der Fascien, Bänder und Sehnen begründet ist. Es haben die betreffenden Gewebe bei der Entstehung Eigenschaften erhalten, wie sie sonst

nur dem Periost zukommen. Es hat sich gewissermaassen Periostgewebe in das Sehnen-, Fascien-, Bänder- und Muskelgewebe hineinverirrt, oder es hat keine strenge örtliche Scheidung der am Knochen aneinander stossenden Bindegewebsformationen stattgefunden. In einzelnen Fällen waren gleichzeitig Missbildungen der Extremitäten (Mikrodaktylie) vorhanden.

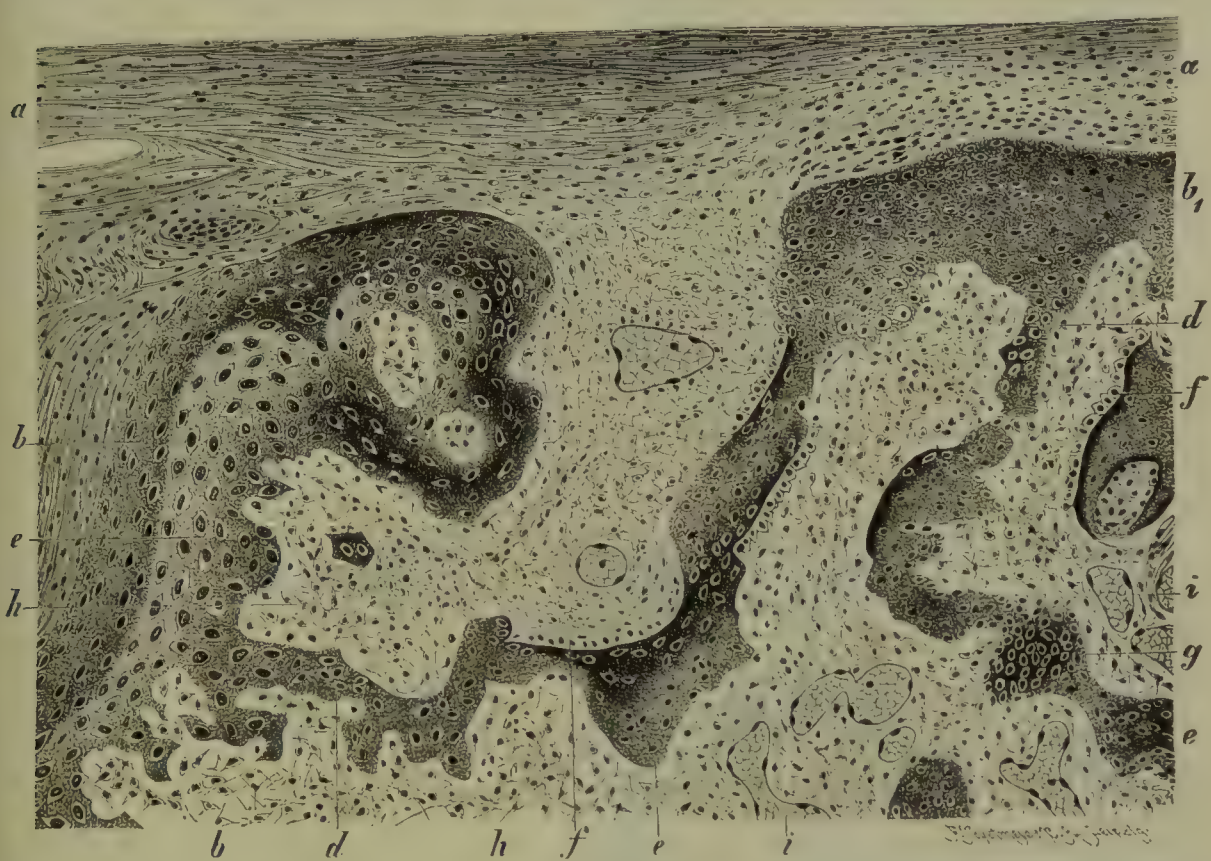

Fig. 203. Knochenbildung in einem Exercierknochen (M. Fl. Pikrins. Häm. Karm.). *a* Aeussere bindegewebige Umgrenzung des Knochens. *b* b_1 Roth gefärbter kleinzelliger Knorpel. *c* Blauröthlich gefärbter grosszelliger Knorpel. *d* Aus Knorpelresten entstehende Knochenbalken. *e* Fertige Knochenbalken. *f* Osteoblastenlager. *g* Aus Osteoblastenhaufen sich entwickelnder Knochenbalken. *h* Markgewebe. *i* Blutgefässe. Vergr. 100.

Literatur über Myositis ossificans.

Berthier, *Ét. hist. et expér. des ostéomes musculaires, Arch. de méd. exp. VI 1894.*
Boks, *Myositis ossificans progressiva, Berl. klin. Woch. 1898 (Lit.).*
Cahen, *Ueber Myositis ossificans, D. Zeitschr. f. Chir. 31. Bd. 1890.*
Gerber, *Ueber Myositis oss. progress., I.-D. Würzburg 1875.*
Kümmell, *Myositis ossificans progressiva, Langenbeck's Arch. XXIX 1883.*
Lehmann, *Myositis ossificans lipomatosa, Dtsch. med. Wochenschr. 1888.*
Lexer, *Myositis ossificans, Arch. f. klin. Chir. 50. Bd. 1895.*
Mays, *Myositis ossificans progressiva, Virch. Arch. 74. Bd. 1878.*
Münchmeyer, *Zeitschr. f. rat. Med. V u. XXXIV 1869.*
Pincus, *Myositis ossificans, D. Zeitschr. f. Chir. 44. Bd. 1897 (Lit.).*
Pinter, *Beitr. z. Casuistik d. Myos. oss. progr., Zeitschr. f. klin. Med. VIII 1884.*
Rabeck, *Myositis ossific. progressiva, Virch. Arch. 128. Bd. 1892.*
Schmit, *De l'ostéome des muscles de la cuisse chez les cavaliers, Rev. de chir. X 1890.*
Virchow, *Die krankh. Geschwülste II, Berlin 1865.*
Zollinger, *Ein Fall von ausgedehnten Verknöcherungen, I.-D. Zürich 1867.*

§ 77. **Primäre Geschwülste** der Muskeln sind ziemlich selten, das intermusculäre Bindegewebe und die Fascien sind jedenfalls viel

häufiger der Boden, auf dem sich in der Tiefe gelegene Geschwülste der Extremitäten und des Rumpfes entwickeln.

Fibrome, Lipome, Hämangiome, Lymphangiome, Myxome und Chondrome sind sämmtlich selten. Rhabdomyome sind nur in einigen wenigen Fällen beobachtet.

Am häufigsten kommen Sarkome, sowie Fibrosarkome, Myxosarkome und Myxoliposarkome vor und bilden Geschwülste verschiedener Grösse, innerhalb welcher die Muskelfasern zu Grunde gehen.

Carcinome kommen im Muskel nur **secundär** vor, am häufigsten dann, wenn Carcinome der Mamma, der Lippen, der Haut, des Magens auf die benachbarten Muskeln übergreifen oder im Lymphgefässsystem sich verbreiten, seltener durch Uebertragung der Krebskeime auf dem Blutwege. Die Krebswucherungen bilden entweder diffuse Infiltrationen des Muskelgewebes oder aber mehr oder weniger zahlreiche kleine, häufig den Muskelzügen entsprechend in Reihen gestellte Knötchen. Die Muskelfasern gehen im Gebiete der Krebswucherung zu Grunde. Nicht selten dringen dabei die Krebszellen in die Sarkolemmschläuche ein, wobei an der contractilen Substanz den Howship'schen Lacunen ähnliche Gruben entstehen.

Von **thierischen Parasiten** kommen im Muskel die Trichine, der Cysticercus cellulosae, der Echinococcus vor. (Vergl. die betr. Cap. im allg. Theil.)

Literatur über Geschwülste der Muskeln.

Billroth, *Rhabdomyom, Virch. Arch. 9. Bd. 1856.*
Buhl, *ebenso, Zeitschr. f. Biol. I 1865.*
Christiani, *Rech. sur les tumeurs malignes des muscles striés, Arch. de phys. X 1887.*
Manec, *Enchondrom, Gaz. des hôp. 1863.*
Muscatello, *Angiom, Virch. Arch. 135. Bd. 1894.*
Neumann, *Secundäres Carcinom, Virch. Arch. 20. Bd. 1861.*
Paprovac, *Cavernöse Muskelgeschwulst, A. f. klin. Chir. 44. Bd. 1892.*
Regaud, *Fibrome musculaire, A. de méd. exp. VIII 1896 (Lit.).*
Ritschl, *Lymphangiome d. Muskeln, Beitr. v. Bruns XV 1895 (Lit.).*
Secourgeon, *Enchondrom, Gaz. des hôp. 1859.*
Sokolow, *Ueber die Entwicklung des Sarkoms in den Muskeln, Virch. Arch. 57. Bd. 1873.*
Volkmann, R., *Zur Histologie des Muskelkrebses, Virch. Arch. 50. Bd. 1870.*
Weber, O., *Carcinom, Virch. Arch. 39. Bd. 1867.*
Weil, *Zur Kenntniss des Muskelkrebses, Oesterr. med. Jahrb. 1873.*

II. Pathologische Anatomie der Sehnen, der Sehnenscheiden und der Schleimbeutel.

§ 78. Die aus den Muskeln hervorgehenden **Sehnen** bestehen aus Bündeln oder Fascikeln dichten, gefässlosen Bindegewebes, welche durch lockeres, gefässhaltiges Bindegewehe, das interfasciculäre Gewebe, untereinander verbunden werden. Nach aussen sind die Bündel einer Sehne von einer Bindegewebshülle umgeben, welche mit dem interfasciculären Gewebe in Verbindung steht.

Die **Sehnenscheiden** sind membranöse Umhüllungen der Sehnen, welche von der Substanz der Sehne fast vollkommen gesondert sind, so dass die letztere frei in ihnen hin und her gleiten kann. Durch Absonderung von Synovia wird der Weg der Sehne glatt erhalten.

Das gefässlose Gewebe der Sehnenfascikel ist zu primären Veränderungen wenig geneigt, es wird dagegen das Sehnengewebe nicht selten durch Erkrankung der Nachbarschaft in Mitleidenschaft gezogen, und der Sehnenscheide kommen verschiedene eigenartige Erkrankungen zu. Verwundungen, Quetschungen, Zerrungen, Ueberanstrengungen der Sehnen und Sehnenscheiden, sowie Entzündungen der Nachbarschaft führen nicht selten zu Entzündungen derselben, zu **Tendinitis** und **Tendovaginitis** oder Tenosynovitis.

Bei Anwesenheit von Entzündungserregern im Blute (Eiterkokken, Tripperkokken, Pneumoniekokken, Tuberkelbacillen) kommen auch hämatogene Sehnen- und Sehnenscheidenentzündungen vor.

Bei der **Tendovaginitis acuta sicca** bilden sich an der Innenfläche der Sehnenscheiden und an der Oberfläche der Sehnen Faserstoffauflagerungen, so dass die aufgelegte Hand beim Hin- und Hergleiten der Sehnen ein knarrendes, reibendes Geräusch empfindet. Sie kommt am häufigsten an den Sehnen der Rückseite des Vorderarmes vor bei Individuen, welche Händearbeit verrichten.

Die **Tendovaginitis acuta purulenta** entsteht am häufigsten nach Verletzungen und nach eiterigen Entzündungen der Nachbarschaft, so z. B. bei Panaritien. Sie ist durch Ansammlung von Eiter in dem Raum zwischen Sehnenscheide und Sehne und durch zellige Infiltration des interfasciculären Bindegewebes charakterisirt.



Fig. 204. Von Granulationswucherungen umgebene Uratablagerung in der Sehnenscheide (Alk. Vesuvin). *a* Krystalle. *b* Granulationswucherungen. Vergr. 300.

Die Sehne wird dabei trübe und quillt auf. Nicht selten vereitert das interfasciculäre Gewebe, die Sehne fasert sich auf, die Faserbündel fallen auseinander und werden nekrotisch. Heilt die Entzünduug ohne Sehnennekrose, so kommt es meist zu Verwachsungen zwischen der Sehnenscheide und der Sehne, doch kann auch eine vollständige Wiederherstellung der normalen Verhältnisse eintreten.

Lagern sich bei Gicht Urate (Fig. 204 *a*) im Gewebe der Sehnen ab, so kommt es theils zu Gewebsnekrose, theils zu Entzündung und Gewebsneubildung, und es geräth vornehmlich das peri- und interfasciculäre Bindegewebe der Sehnen in lebhafte Wucherung, so dass die Fascikel der Sehnen durch zellreiches Gewebe auseinandergedrängt und die mit krystallinischen Abscheidungen incrustirten Theile (*a*) von Keimgewebe (*b*), das auch Riesenzellen enthalten kann, umlagert werden. Man kann danach den Process als **Tendinitis** und **Tendovaginitis prolifera urica** bezeichnen.

Die **tuberkulöse Tendovaginitis** kommt sowohl secundär nach Knochen- und Gelenktuberkulose, als auch primär vor. Die Tuberkel entwickeln sich vornehmlich in der Wand der Sehnenscheiden, und ihre

Bildung kann von Exsudationsprocessen begleitet sein. Im weiteren Verlaufe der Erkrankung bilden sich fungöse Granulationen, die Eiter secerniren und die Sehne ganz bedecken. Gleichzeitig wird die Wand der Sehnenscheide durch Bindegewebshyperplasie und Einlagerung von Tuberkeln und Tuberkelgruppen verdickt.

Wird von einer Sehnenscheide in Folge chronischer Reizzustände eine vermehrte Menge von Flüssigkeit abgeschieden, so kann sich eine Erweiterung derselben zu einer cystischen Bildung, ein **Hygrom der Sehnenscheiden** oder ein **Hydrops tendovaginalis** bilden. Am häufigsten kommt dies an den Sehnen der Hand (Fig. 205 bb_1, dd_1), besonders in der Palma manus an den Scheiden der Flexoren vor. Da die Sehnenscheiden unter dem Ligamentum carpi volare hindurchziehen, so wird die Geschwulst in der Mitte eingeschnürt und wird dadurch sanduhr- oder zwerchsackförmig. In anderen Fällen entarten die Scheiden der Fingertheile der Beugesehnen, oder die Sehnenscheiden des Handrückens, seltener Sehnenscheiden anderer Muskel. Die Hygrome der Sehnenscheiden sind grösstentheils Symptome tuberkulöser Erkrankungen und enthalten oft sog. **Reiskörper** oder **Corpuscula oryzoidea**, kleinen Reiskörnern oder Kürbiskernen ähnliche freie Körper, welche entweder aus abgestossenen nekrotischen Massen der wuchernden Sehnenscheiden (vgl. § 79) oder aus Fibrin entstanden sind. Sie bestehen grösstentheils aus homogenen Massen, oder aus Schollen, oder aus geschichteten Lagen, zwischen denen nur spärliche Zellen liegen.

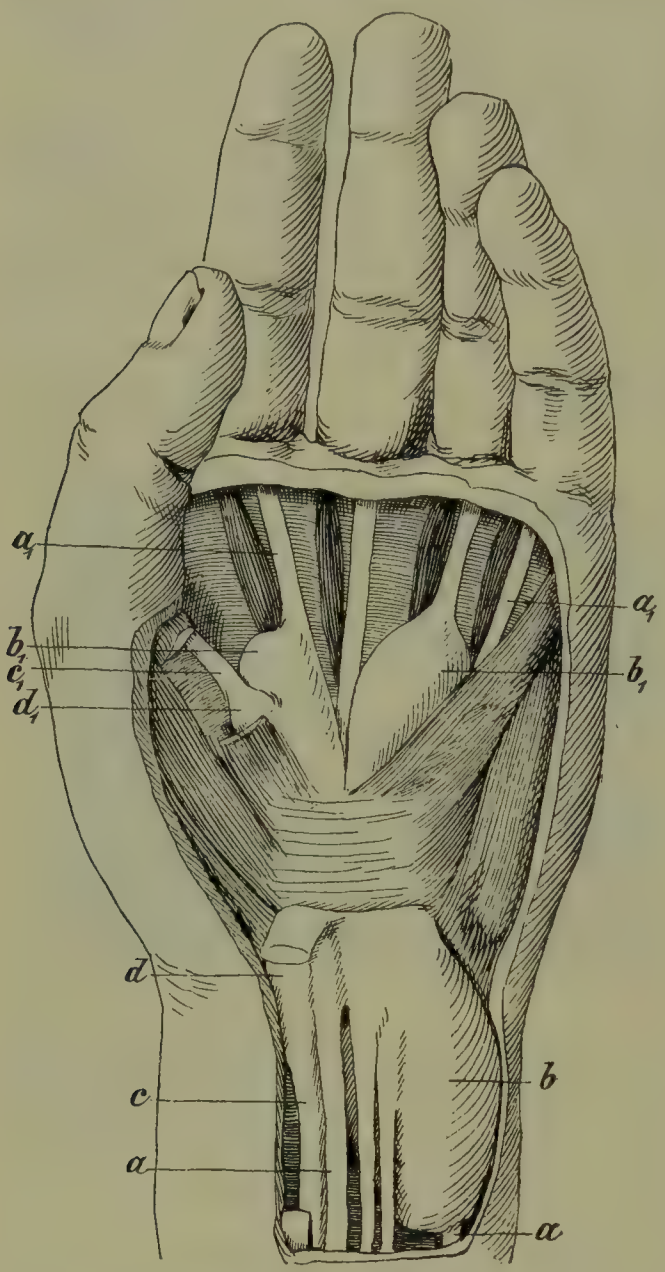

Fig. 205. Zwerchsackförmiges Sehnenscheidenhygrom der Fingerbeuger. $a\,a_1$ Sehnen des Musculus flexor digitorum sublimis; $b\,b_1$ Hygrom von deren Scheiden. $c\,c_1$ Sehne des Musculus flexor pollicis longus; $d\,d_1$ Hygrom von dessen Scheide. Präparat aus der Sammlung der chirurgischen Klinik in Tübingen, um $^1/_2$ verkleinert.

Durchschnittene Sehnen werden, falls nicht Eiterung eintritt, durch Bindegewebe wieder vereinigt, welches Narbengewebe (Fig. 202 *c*) gleicht und äusserlich eine grauweisse Farbe und einen geringeren Glanz besitzt.

Die Regeneration erfolgt durch eine Wucherung der Sehnenzellen und der Zellen des umgebenden Gewebes.

Eine sehr seltene Affection der Sehnenscheiden sind papilläre, verzweigte, Fettgewebe enthaltende, als **Lipoma arborescens** bezeichnete Wucherungen.

Nach Hirschsprung *(Jahrb. f. Kinderheilk. XVI, 1881)*, Troisier *(Progrès méd. 1883, 1884, u. Union méd. 1884)* u. Rehn *(IV. Congr. f. inn. Med., Wiesbaden 1886,* u. Gerhardt's *Handb. der Kinderkrankh. III)*, Barlow u. Warner *(Transact. of the Intern. med. Congr., London IV)* u. Prior *(Münchener med. Wochenschr. 1887)* kommen im Verlauf des Gelenkrheumatismus in den periarticulären Ligamenten und Sehnen, auf dem Periost und den subcutanen Aponeurosen stecknadelkopf- bis bohnengrosse, nur eine beschränkte Zeit bestehende Knötchen vor (Rheumatismus nodosus), welche aus einem zellreichen Keimgewebe bestehen. Sie pflegen in längstens 2 Monaten wieder zu verschwinden.

Literatur zur pathologischen Anatomie der Sehnen und Sehnenscheiden.

Adams, *On the reparat. proc. in human tendons after subcut. division, London 1860.*
Beltzow, *Entwickl. und Regen. d. Sehnen, Arch. f. mikrosk. Anat. XXII 1883.*
Beger, *Tuberkulose, Zeitschr. f. Chir. XXI 1884.*
Berkart, *Pathologie of the Gouty Paroxysm, Brit. Med. Journ. I 1895.*
Billroth, *Regeneration der Sehnen, Beitr. z. path. Histol., Berlin 1858.*
Busse, *Heilung der Sehnenwunden, Zeitschr. f. Chir. 33. Bd. 1892.*
Cazanow, *Des tumeurs blanches des synoviales tendineuses, Thèse de Paris 1866.*
Dombowski, *Ueb. den phys. Heilungsproc. nach subcut. Tenotomie, I.-D. Königsberg 1869.*
Garrè, *Die prim. Sehnenscheidenentzündung, Beitr. z. klin. Chir. v. Bruns VII 1891.*
Ginsburg, *Entzündung und Regeneration der Sehnen, Virch. Arch. 88. Bd. 1882.*
Goldmann, *Das reiskörperchenhalt. Hygrom d. Sehnenscheiden, B. v. Ziegler VII 1890.*
Haeckel, *Lipoma arborescens der Sehnenscheiden, Centralbl. f. Chir. 1888.*
Jacoby *u.* ***Goldmann,*** *Tendovaginitis suppurativa gonorrhoica, Beitr. v. Bruns XII 1894.*
Landow, *D. Faserstoff u. s. Umwandlung. b. Hydrops fibrinosus, Langenb. A. 47. Bd. 1895.*
Neumann, E., *Die Pikrokarminfärbung und ihre Anwendung auf die Entzündungslehre, Arch. f. mikr. Anat. XVIII 1880.*
Nicaise, Poulet *et* ***Vaillard,*** *Nature tuberculeuse des hygromes et des synovites tendineuses à grains riziformes, Revue de chir. 1885.*
Pirogoff, *Ueber die Durchschneidung der Achillessehne, Dorpat 1840.*
Schuchardt, *Tuberkulose u. Syphilis der Sehnenscheiden, Virch. Arch. 135. Bd. 1894; Reiskörperbildung in Sehnenscheiden u. Gelenken, Virch. Arch. 114. Bd. 1888.*
Ullmann, *Syphilis der Sehnen, Ergebn. d. path. Anat. III 1897.*
Viering, *Regeneration des Sehnengewebes, Virch. Arch. 125. Bd. 1891.*
Weichel, *Ueber das Ganglion crepitans Acrelii, I.-D. Giessen 1858.*
Weitere Literatur enthält § 79.

§ 79. Die **Schleimbeutel** sind im Bindegewebe gelegene und von einer Bindegewebsmembran mit glatter Innenfläche umschlossene Hohlräume, welche klare Synovia enthalten. Sie entstehen da, wo Muskeln oder Sehnen über Skelettheile hinweglaufen, oder wo Haut, Fascien und Muskeln fortwährend einem Druck und einer Verschiebung ausgesetzt sind. Es sind also erworbene Bildungen, und es ist danach auch ein Theil derselben inconstant. Auch können sich unter besonderen Verhältnissen Schleimbeutel an Stellen entwickeln, welche gewöhnlich keine besitzen.

Bei der acuten Entzündung der Schleimbeutel, der **acuten Bursitis** oder dem **acuten Hygrom** treten im Inneren derselben je nach der Form der Entzündung seröse oder serös-fibrinöse und eiterige Massen auf und dehnen den Schleimbeutel aus, so dass sich ein fluctuirender Tumor bildet. Die Entzündung entsteht am häufigsten nach Contusionen, Verwundungen, Quetschungen etc., seltener als Folge

von Blutinfectionen. Eiterige Entzündungen können auf die Umgebung sich verbreiten.

Die **Bursitis chronica** tritt am häufigsten in Form einer Flüssigkeitsansammlung im Schleimbeutel, eines **Hydrops bursarum** oder eines **Hygroma** auf. Zu Beginn ist der Inhalt meist schleimig, zähflüssig, später wird er dünnflüssiger und verliert seine schleimige Beschaffenheit.

Die meisten Hygrome übersteigen die Grösse eines mittelgrossen Apfels nicht, doch sind mehrfach auch weit grössere Cysten beobachtet.

Am häufigsten ist das Hygroma praepatellare, welches durch eine cystische Entartung der Bursa praepatellaris, eines aus drei verschiedenen Taschen bestehenden Schleimbeutels, entsteht.

Die Wand der Hygrome ist meist zart, kann sich aber erheblich verdicken (Fig. 206), eine schwartige Beschaffenheit annehmen und stellenweise verkalken. Bei Gicht kommen auch harnsaure Ablagerungen vor. Zuweilen entsteht von vornherein eine stärkere Verdickung der Wand, während die vorhandene Flüssigkeitsmenge nur gering ist.

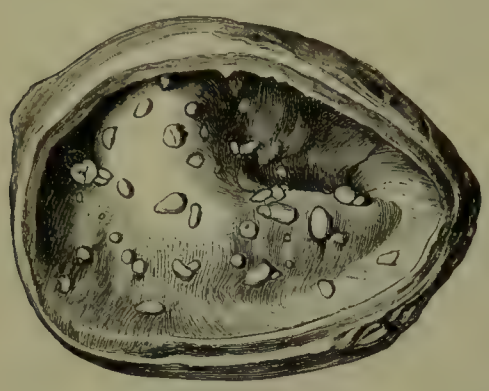

Fig. 206. Quer durchschnittener, erweiterter präpatellarer Schleimbeutel mit freien und festsitzenden Reiskörpern. Nat. Gr.

Tuberkulöse Entzündungen der Schleimbeutel kommen sowohl secundär als auch primär vor. Die Entwicklung von Tuberkeln in der Wand des Schleimbeutels kann mit serösen Exsudationen verbunden sein, so dass man ein **Hygroma tuberculosum** aufstellen kann. Bei weiterer Entwicklung des Processes können an der Innenwand fungöse Granulationswucherungen auftreten, während die Wand des Schleimbeutels sich verdickt und von tuberkulösen Granulationsherden, die später verkäsen, durchsetzt wird.

Die Schleimbeutelhygrome enthalten nicht selten **Corpuscula oryzoidea** oder Reiskörper (Fig. 206), wie sie auch in den Hygromen der Sehnenscheiden vorkommen. Sie setzen sich aus scholligen, seltener aus geschichteten bandartigen homogenen Massen (Fig. 207 *c*, *b*) zu-



Fig. 207. Festsitzende Reiskörper aus einem präpatellaren Schleimbeutel (Schnitt aus Fig. 207, M. Fl. Häm.). *a* Wand des Schleimbeutels. *b* Hyaline, theils kernhaltige, theils kernlose Masse in der Wand des Schleimbeutels. *c* Nur an der Basis festsitzender und von Zellen durchsetzter Reiskörper. *d* Fibrinbelag. Vergr. 45.

sammen, welche zum Teil von Spindelzellen durchzogen sein können. Ihre Entstehung lässt sich meistens auf eine hyaline Entartung des in Wucherung befindlichen (Fig. 207 *b*) oder des ausgebildeten derben Bindegewebes (Fig. 208 *b*) der Schleimbeutelwand (oder auch der Sehnenscheiden) oder zottiger Prominenzen derselben zurückführen, wobei die degenerirten Partieen weiterhin ausgestossen (Fig. 207 *c*) oder abgelöst werden. Es ist indessen auch möglich, dass unter Umständen auch Fibrinniederschläge das Aussehen von Reiskörperchen erlangen.



Fig. 208. Hyaline Entartung des Bindegewebes in der Wand eines an Tuberkulose erkrankten Schleimbeutels (M. Fl. Häm. Eosin). *a* Faseriges Bindegewebe. *b* Hyalines Bindegewebe. Vergr. 40.

Die Reiskörperchen sind meist Symptome einer tuberkulösen Erkrankung und treten bei gutartigen Formen der Tuberkulose mit geringen Granulationswucherungen auf. Da man bei Druck auf die mit den freien Körpern gefüllten Hygrome ein eigentümliches Crepitiren fühlt, so bezeichnet man dieselben wohl auch als **Ganglion crepitans.**

In seltenen Fällen entwickeln sich in der Wand von Hygromen **bindegewebige Knoten** oder auch **Knorpelwucherungen**, welche zur Bildung von erbsen- bis kastaniengrossen freien Körpern (Fig. 209) führen können.

Sowohl in zuvor normalen Schleimbeuteln, als auch in Hygromen können sich in Folge von Traumen und Circulationsstörungen Blutungen mit mehr oder weniger reichlichen Fibrinniederschlägen einstellen. Sie werden als **Schleimbeutel-Hämatome** bezeichnet.

Fig. 209. Wand eines Hygroms der Bursa anconaea mit knotigen Wucherungen aus Bindegewebe, von der Innenfläche gesehen. Nat. Gr.

Als **Ganglion** oder **Ueberbein** bezeichnet man kugelige oder ovale oder gelappte Cysten von Erbsen- bis Taubeneigrösse, deren Inhalt aus einer gelbröthlichen krystallenen Gallerte oder Kolloidmasse besteht.

Nach Untersuchungen von Ledderhose, Ritschl und Thorn ist das Ganglion eine Neubildung, welche meist im paraarticulären Gewebe, selten in der weiteren Umgebung der Gelenke auftritt und durch

eine gallertige, kolloide Degeneration des Bindegewebes und durch allmähliches Zusammenfliessen zahlreicher kleiner, mit Gallerte angefüllter Höhlen entsteht. Am Handrücken liegt das Ganglion in dem zwischen Os multangulum minus und capitatum einerseits, Os scaphoideum und lunatum andererseits befindlichen Abschnitte des Intercarpalgelenks. Verursacht wird die Bildung durch chronische traumatische Einwirkungen. Durch Resorption des Cysteninhalts kann sie heilen.

Literatur über Schleimbeutelerkrankungen und Ganglien.

***Barwell**, Diseases of the joints, London 1861.*
***Bozzi**, Bursitis tuberculosa, Beitr. v. Ziegler XIX 1896.*
***Falkson**, Ganglion u. fungöse Sehnenscheidenentzündung, Langenbeck's Arch. XXXII 1885.*
***Goldmann**, Das reiskörperchenhalt. Hygrom der Sehnenscheide u. Schleimbeutel, Beitr. v. Ziegler VII 1890; Bildung der Reiskörper in tub. Gelenken, Sehnenscheiden u. Schleimbeuteln, Beitr. von Bruns XV 1896 (Lit.).*
***Heineke**, Die Anatomie u. Pathologie der Schleimbeutel u. Sehnenscheiden, Erlangen 1868.*
***Ledderhose**, Die Aetiologie der carpalen Ganglien, Zeitschr. f. Chir. 37. Bd. 1893 (Lit.).*
***Riedel**, Tuberkulose der Schleimbeutel, Dtsch. Zeitschr. f. Chir. X u. XI 1878 u. 1879.*
***Riese**, Die Reiskörperchen in tuberkul. Synovialsäcken, D. Zeitschr. f. Chir. 42. Bd. 1895.*
***Ritschl**, Pathogenese der Ganglien, Beitr. v. Bruns XIV 1895.*
***Schuchardt**, Die Entstehung der subcutanen Hygrome, Virch. Arch. 121. Bd. 1890.*
***Teichmann**, Zur Lehre von den Ganglien, I.-D. Göttingen 1856.*
***Thorn**, Entstehung der Ganglien, A. f. klin. Chir. 52. Bd. 1896.*
***Trendelenburg**, Langenbeck's Arch. XXI 1877.*
***Volkmann**, Chirurgie von v. Pitha und Billroth II, Erlangen 1872.*

SECHSTER ABSCHNITT.

Pathologische Anatomie des centralen Nervensystems.

I. Pathologische Anatomie des Rückenmarks und des verlängerten Marks.

1. Einleitung. Missbildungen des Rückenmarks.

§ 80. Das **Rückenmark** bildet einen Strang, welcher die Gestalt eines mehr oder weniger abgeflachten Cylinders besitzt und sich aus weisser und grauer Substanz zusammensetzt. Erstere bildet die Aussenmasse. Letztere ist im Innern des Stranges gelegen, erstreckt sich ununterbrochen durch dessen ganze Länge und hat auf dem Querschnitt die Gestalt eines H (Fig. 211), so dass man an ihr zwei Vorder- (*c.a.*) und zwei Hintersäulen (*c.p.*) oder Hörner, sowie ein mittleres Verbindungsstück, die graue Commissur, unterscheiden kann. Die letztere enthält ein mit Cylinderzellen ausgekleidetes Rohr, den Centralkanal (*c.c.*), welcher die Commissur in einen vorderen und hinteren Abschnitt trennt. Die Vorderhörner sind überall stärker entwickelt als die Hinterhörner, doch wechselt ihre Mächtigkeit sowie ihre Configuration in den verschiedenen Abschnitten des Rückenmarkes sehr erheblich. Am kleinsten sind sie im Brusttheil.

Im unteren Cervical- und oberen Dorsaltheil des Rückenmarkes bildet das Vorderhorn einen seitlichen Fortsatz (*c.l.*), welcher den Namen Tractus intermedio-lateralis oder Seitenhorn erhalten hat. Im Uebrigen strahlen von der Peripherie der grauen Substanz zahlreiche Fortsätze in die weisse Substanz, welche als Septula medullaria bezeichnet werden. Seitlich von der Basis des Hinterhorns findet sich eine von weisser Substanz durchbrochene, netzartig gestaltete graue Substanz, welche Processus reticularis genannt wird.

An der Spitze des Hinterhorns findet sich die ganglienzellenhaltige Rolando'sche gelatinöse Substanz, an welche sich nach vorn die spongiöse Substanz des Hinterhornes anschliesst.

Aus der Spitze der Vorderhörner treten die vorderen Wurzeln aus, in die Spitze der Hinterhörner die hinteren Wurzeln ein.

Die weisse Substanz, welche wesentlich aus längsverlaufenden markhaltigen Nervenfasern, die in ein Stützgewebe eingebettet sind, besteht, wird durch die graue Substanz in drei Abschnitte getheilt, von denen die medial von den vorderen Wurzeln gelegenen als Vorder-

stränge, die medial von den Hinterhörnern und Wurzeln gelegenen als Hinterstränge und die zwischen den Vorder- und Hinterhörnern gelegenen als Seitenstränge unterschieden werden.

Die **graue Substanz** ist reich an Ganglienzellen und feineren und gröberen Nervenfasern, welche durch Gliagewebe eine Stütze erhalten. In der Umgebung des Centralkanals findet sich ein als Substantia gelatinosa centralis bezeichnetes Gewebslager, welches wesentlich aus Gliagewebe besteht und keine Ganglienzellen enthält.

Die Gliazellen (DEITERS'sche Zellen, Astrocyten) bestehen aus einem kleinen Zellkörper und sehr zahlreichen, feinen, faserigen Fortsätzen, welche meist nicht sehr lang sind, so dass die Mehrzahl der Zellen den kurzstrahligen Gliazellen angehört.

Zu den Gliazellen gehören sodann auch die den Centralkanal auskleidenden cylindrischen Zellen, welche an der Basis in einen fadenförmigen Fortsatz auslaufen.

Die Ganglienzellen (Nervenzellen, Neurocyten) sind grösstentheils Monaxone, d. h. sie besitzen nur einen gestreckt verlaufenden Axencylinder- oder Nervenfortsatz (Axon, Neuraxon) und zahlreiche dendritisch verzweigte Protoplasmafortsätze (Dendriten), welche einen dichten Nervenfilz bilden. Je nach der Function der Zellen und dem Verlauf ihres Nervenfortsatzes lassen sich verschiedene Ganglienzellen unterscheiden.

Die motorischen Nervenzellen liegen im Hals- und Lumbarmark in zwei Gruppen, im Dorsalmark in einer Gruppe vereinigt im Vorderhorn, sind sehr gross und geben einen nach vorn in schräg absteigendem Verlaufe austretenden Nervenfortsatz (Fig. 210) ab, der zum Axencylinder der vorderen Wurzeln, d. h. der motorischen Nerven wird.

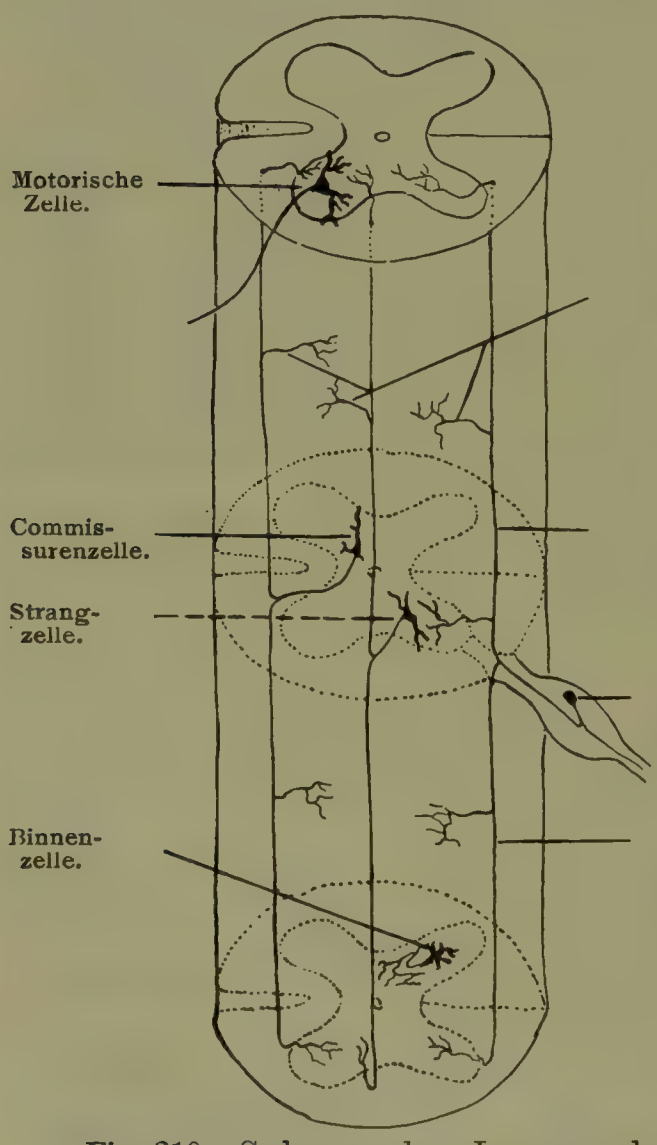

Die Commissurenzellen geben ihren Nervenfortsatz durch die vordere graue Commissur an den Vorderstrang der entgegengesetzten Seite ab (Fig. 210) und theilen sich hier in eine auf- und eine absteigende Stammfaser, welche in verschiedener Höhe verästelte Fasern an die graue Substanz abgeben und schliesslich in solchen Verästelungen enden.

Die Strangzellen, welche theils zerstreut, theils in Gruppen im Mittelfeld der Vorderhörner und im Seitenhorn und Hinterhorn gelagert sind, lassen ihren Axencylinderfortsatz nach Abgabe feiner Collateralen innerhalb der grauen Substanz in den Vorder-, Seiten- oder Hinterstrang eintreten (Fig. 210), wo er sich theilt und nach oben und unten verlaufend

Fig. 210. Schema der Lage und Verästelung der Nervenzellen, sowie der hinteren Wurzeln des Rückenmarks (nach STÖHR).

verzweigte Seitenäste und Endzweige an verschiedene Stellen der entsprechenden Seite der grauen Substanz abgiebt.

Die CAJAL'schen Combinationsformen theilen ihren Axencylinderfortsatz schon in der grauen Substanz und schicken einen Ast nach dem gleichseitigen, einen nach dem gekreuzten Vorderstrang.

Die Binnenzellen, die sich auf die Hinterhörner beschränken (Fig. 210), lassen ihren Axencylinderfortsatz schon in der grauen Substanz derselben oder der entgegengesetzten Seite sich in feine Endfäserchen verzweigen (GOLGI).

Die Spinalganglienzellen liegen in den Spinalganglien und besitzen einen Nervenfortsatz, der sich eine kurze Strecke nach seinem Abgang in eine peripheriewärts und eine centralwärts ziehende Faser (gehören sonach zu den Diaxonen) theilt (Fig. 210).

Die durch die hinteren Wurzeln in das Rückenmark eintretende Faser theilt sich nochmals und bildet einen aufsteigenden und einen absteigenden Ast, der nach Abgabe von Collateralen an die graue Substanz in verschiedenen Höhen des Rückenmarks mit Endverzweigungen in der grauen Substanz endet und so Contactverbindungen zwischen den Spinalganglien und den Ganglienzellen der grauen Rückenmarksubstanz, auch den motorischen, herstellt.

Die **weisse Substanz**, deren Hauptmasse aus longitudinal verlaufenden, markhaltigen Nervenfasern verschiedener Dicke besteht, besitzt als Stützgewebe theils Bindegewebe, das mit den Blutgefässen in die Tiefe dringt, theils Gliagewebe, dessen Zellen (Astroblasten) Langstrahler sind, also neben kurzen auch zahlreiche lange Fortsätze besitzen, welche die Markscheiden der Nervenfasern umspinnen. Nach ihrer Function und ihrer Verlaufsrichtung lassen sich innerhalb der weissen Substanz verschiedene Fasergattungen oder Systeme unterscheiden.

Die motorischen Pyramidenstrangbahnen nehmen ihren Ausgang von der motorischen Region der Grosshirnrinde und gelangen durch die innere Kapsel, die Hirnschenkel und den ventralen Theil der Brücke ins verlängerte Mark, wo sie sich zum grossen Theil in der Pyramidenkreuzung kreuzen. Der gekreuzte Theil zieht als Pyramidenseitenstrangbahn (Fig. 211 *Psb*) im hinteren Theil der Seitenstränge, der ungekreuzte als Pyramidenvorderstrangbahn (*Pvb*) im medialen Theil der Vorderstränge nach abwärts. Beide treten mit dem Vorderhorn, auf dessen Seite sie verlaufen (LENHOSSEK), in Verbindung, indem die Fasern in verschiedenen Höhen Collateralen an die Vordersäulen abgeben und schliesslich in feinste Endzweige in den Vordersäulen enden. Die Pyramidenvorderstrangbahn lässt oft ihre sämmtlichen Fasern schon im Hals- und Brustmark enden.

Die Kleinhirnseitenstrangbahnen nehmen ihren Ursprung in Ganglienzellengruppen, welche an der Basis der Hinterhörner liegen (CLARKE'sche Säulen und STILLING'scher Kern) und im Dorsalmark am deutlichsten entwickelt sind. Nach ihrem Uebertritt in die Seitenstränge ziehen sie nach Abgabe einer nach abwärts verlaufenden Collaterale in deren Peripherie (Fig. 211 *Ksb*) nach oben nach dem Oberwurm des Kleinhirns.

Die übrig bleibenden Gebiete des Vorder- und Seitenstranges werden nach FLECHSIG als Vorderstranggrundbündel, Seitenstranggrundbündel und Grenzschicht der grauen Substanz (zwischen Pyramidenseitenstrang und Hinterhorn gelegen) bezeichnet. BECHTEREW unterscheidet von vorn und innen nach aussen und hinten: Grundbündel des Vorderstranges, Grundbündel des Seitenstranges, Seitenstrangfasern, anterolaterale Bündel (GOWERS'sches Bündel vor den Kleinhirnseitenstrangbahnen) und mediale Bündel der Seitenstränge. Sie haben alle ihre Centren in der grauen Substanz des Rückenmarks und ziehen theils nach aufwärts, theils nach abwärts, um nach Abgabe von Collateralen an die graue Substanz in verschiedenen Höhen zu enden. Das GOWERS'sche Bündel enthält vornehmlich aufwärts ziehende Faseru, welche aus Zellen, die theils in den Vorderhörnern, theils in der Mittelzone der grauen Substanz liegen, stammen. Ihre Endverzweigung ist unbekannt.

In den Hintersträngen unterscheidet man nach der Lage den nach aussen gelegenen BURDACH'schen Strang oder Funiculus cuneatus (Fig. 211 *f.cn.*) und den medial gelegenen GOLL'schen Strang oder Funiculus gracilis

(*f.gr.*). Sie enthalten beide vornehmlich hintere Wurzelfasern aus den Spinalganglien, welche, sich theilend, theils nach aufwärts, theils nach abwärts verlaufen und während ihres Verlaufes von Stelle zu Stelle Collateralen an die graue Substanz abgeben. Die absteigenden Aeste enden nach kurzem Verlauf, die aufsteigenden zeigen verschiedene Länge; die längeren erstrecken sich, in die GOLL'schen Stränge übertretend, unter Abgabe von Collateralen, zum Theil bis zum Kern des Funiculus gracilis. Andere enden im Kern des Funiculus cuneatus, andere in den CLARKE'schen Säulen, noch andere in der grauen Substanz der Hinterhörner und Vorderhörner derselben Seite. Einzelne treten durch die hintere graue Commissur auch auf die entgegengesetzte Seite.

Neben den Wurzelfasern enthalten die Hinterstränge noch spärliche Fasern aus der grauen Substanz. In den hinteren Wurzeln finden sich auch centrifugale Fasern, die zu den Spinalganglien ziehen.

Das **verlängerte Mark** bildet den Uebergang des Rückenmarks in das Gehirn, und es erleidet danach im Bau gewisse Aenderungen. Diese Aenderungen bestehen zunächst darin, dass der Centralkanal dorsalwärts rückt und sich zum IV. Ventrikel

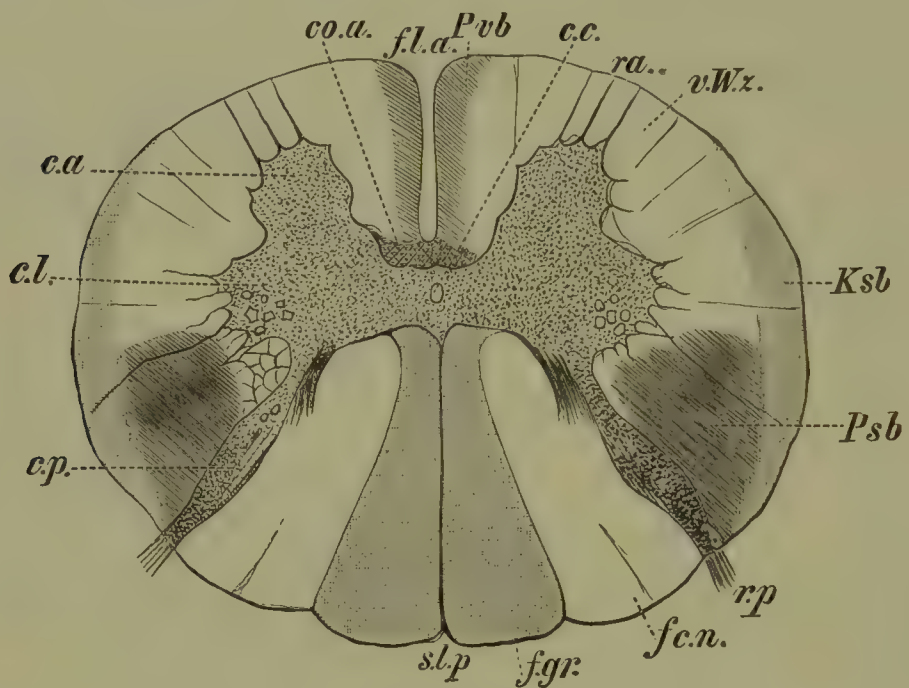

Fig. 211. Schematischer Querschnitt des Rückenmarkes zur Darstellung der Fasersysteme der weissen Substanz. *c.a.* Cornu anterius. *c.l.* Cornu laterale. *c.p.* Cornu posterius. *c.c.* In der grauen Commissur gelegener Centralkanal. *co.a.* Vordere weisse Commissur. *r.a.* Radix anterior. *r.p.* Radix posterior. *f.l.a.* Fissura longitudinalis anterior. *s.l.p.* Septum longitudinale posterius. *f.gr.* Funiculus gracilis. *f.cn.* Funiculus cuneatus. *Ksb* Kleinhirnseitenstrangbahn. *Psb* Pyramidenseitenstrangbahn. *Pvb* Pyramidenvorderstrangbahn. *v.W.z.* Vordere Wurzelzone.

(Fig. 212) umbildet. Gleichzeitig findet eine Zersprengung der grauen Substanz statt, so dass graue und weisse Substanz eigenartige reticulirte Formationen und zahlreiche discrete Ganglienzellenherde bilden, welche den Gehirnnerven ihren Ursprung geben (Fig. 212 *III—X*).

Gleichzeitig mit der Zersprengung der grauen Substanz findet auch eine Verlagerung der Leitungsbahnen statt. Die Pyramidenseitenstrangbahnen treten in der Pyramidenkreuzung auf die entgegengesetzte Seite über und lagern sich an die ventrale Oberfläche, während die kurzen Leitungsbahnen, welche verschiedene Theile der grauen Substanz verbinden, mehr in die Tiefe sich senken. Die GOLL'schen Stränge und die Keilstränge rücken als Funiculus gracilis (Fig. 212 *a*) und Fun. cuneatus (*b*) zur Seite des IV. Ventrikels und bilden mit den Kleinhirnseitenstrangbahnen und den Fibrae arciformes das Corpus restiforme (*c*) und weiterhin den Pedunculus cerebelli (*e*).

Hierzu kommt nun noch das Auftreten neuer Herde grauer Substanz, welche die Grundlage der Oliven, der Nebenoliven, der Kerne des Funiculus gracilis und des Funiculus cuneatus und Anderer bilden. Endlich erscheinen neben den longitudinalen Fasern auch Bogenfasern, welche theils in den äusseren, theils in den inneren Lagen liegen und sich mit den Längsfasern durchflechten.

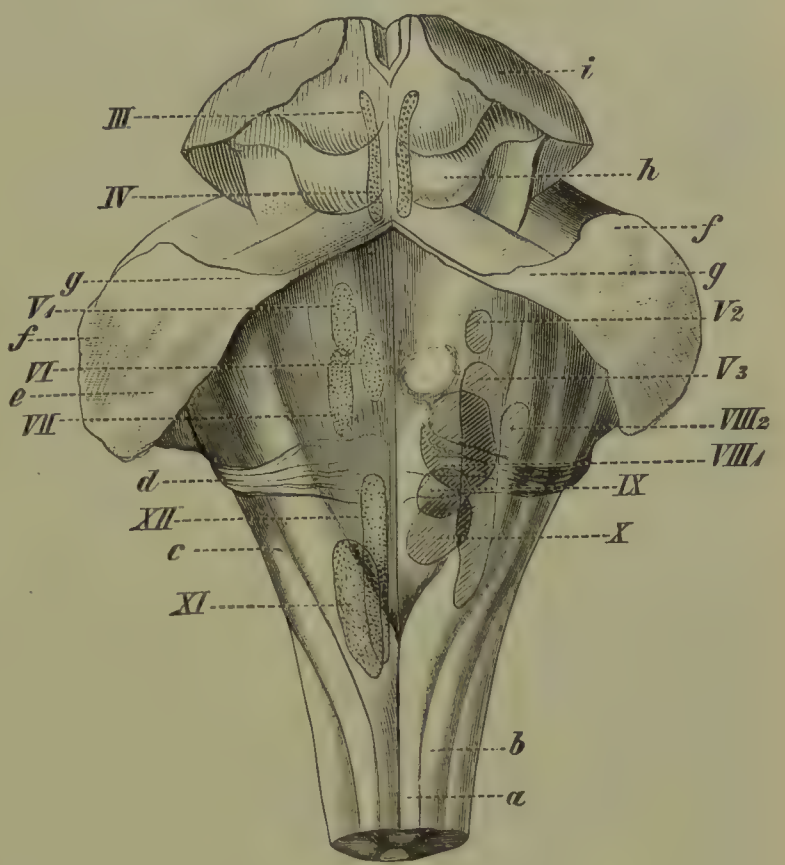

Fig. 212. Lage der Kerne der Gehirnnerven am Boden des IV. Ventrikels. *a* Zarter Strang. *b* Keilstrang. *c* Corpus restiforme. *d* Striae acusticae. *e* Pedunculus cerebelli. *f* Crus cerebelli ad pontem. *g* Crus cerebelli ad corp. quadrigeminum (Bindearm). *h* Corpus quadrigeminum. *i* Crus cerebri.

III Kern des N. oculomotorius, *IV* des N. trochlearis, V_1 der motorischen Wurzel des N. trigeminus, *VI* des N. abducens, *VII* des N. facialis, *XI* des N. accessorius, *XII* des N. hypoglossus.

V_2 Oberer, V_3 unterer sensibler Kern des N. trigeminus, VIII_1 und VIII_2 Kerne des N. acusticus, *IX* Kern des N. glossopharyngeus, *X* des N vagus.

Literatur über den Bau des Rückenmarkes.

Barbacci, *Secundärdegen. nach Längsdurchschneidungen, Beitr. v. Ziegler XXIII 1898.*
Bechterew, *Die Leitungsbahnen im Gehirn u. Rückenmark, Leipzig 1893.*
Cajal, *Neue Darstellung vom Bau des Centralnervensystems, Arch. f. Anat. u. Phys. 1893.*
Cramer, *Beitr. z. Anatomie der Medulla oblong. u. d. Brücke, Jena 1894.*
Edinger, *Zwölf Vorles. über den Bau der nervösen Centralorgane, Leipzig 1896.*
Flechsig, *Die Leitungsbahnen im Gehirn und Rückenmark, Leipzig 1876.*
Golgi, *Ueber den feineren Bau des Rückenmarks, Anat. Anzeiger V 1890; Untersuch. üb. d. feineren Bau des Nervensystems, Jena 1894.*
His, *Histogenese u. Zusammenhang der Nervenelemente, Verhandl. des X. internat. med. Congr. II, Berlin 1891, u. Arch. f. Anat., Supplbd. 1890; Die Neuroblasten und deren Entstehung im embryonalen Mark, Leipzig 1889.*
Kadyi, *Ueb. d. Blutgefässe des menschl. Rückenmarks, Lemberg 1889.*
Kölliker, *Das Rückenmark, Z. f. wiss. Zool. 51. Bd. 1890; Handb. d. Gewebelehre II 1893.*
Lenhossék, *Der feinere Bau des Nervensystems, Berlin 1895.*
Lissauer, *Faserverlauf im Hinterhorn, Arch. f. Psych. XVII 1886.*
Oddi *et* **Rossi,** *Cours des voies afférentes de la moelle épinière, Arch. ital. de biol. XV 1891.*
Riese, *Ergebnisse der Golgi'schen Färbung durch Silbersalze, Cbl. f. allg. Path. II 1891.*
Toldt, *Lehrbuch der Gewebelehre, Stuttgart 1888.*

§ 81. Die **Missbildungen des Rückenmarkes**, welche bei Missbildungen des Wirbelkanales zur Beobachtung gelangen, sind bereits in § 140 des allgem. Theils beschrieben worden. Bei normal ausgebildetem Wirbelkanal zeigt das Rückenmark nur selten hochgradige Verbildungen, häufig dagegen geringfügige Abweichungen von der Norm, von denen einige auch mit Functionsstörungen verbunden sind.

Die äussere Form des Rückenmarkes ist nur selten erheblich ver-

ändert, doch kommen Fälle **abnormer Kleinheit** und **Kürze** des Rückenmarkes, von **Mikromyelie**, ferner **partielle Defecte** und **partielle Verdoppelungen**, welche als **Diastematomyelie** bezeichnet werden, oft auch eine **Asymmetrie** desselben vor. Nicht selten sind auch Defecte einzelner Nervenwurzeln.

Der abnormen Dünne und der Asymmetrie des Rückenmarkes liegen theils mangelhafte Entwicklung einzelner Faserstränge, theils auch **ungleichmässige Vertheilung der Pyramidenbahnen** zu Grunde, indem die Fasern der Pyramidenbahn der einen Seite in der Pyramidenkreuzung sämmtlich oder nahezu sämmtlich auf die andere Seite treten können, während die Fasern der anderen Pyramidenbahn zu einem grossen Theil auf der ihrem Ursprung entsprechenden Seite nach abwärts ziehen.

Die **mangelhafte Entwicklung von Strangbahnen** ist theils eine primäre, theils eine secundäre und kommt in beiden Formen, sowohl in den Hintersträngen als auch in den anderen Strängen vor, und es kann alsdann eine mangelhafte Ausbildung später zum Ausgangspunkt einer fortschreitenden Erkrankung werden. Die Ursache der primären Agenesieen und Hypoplasieen entziehen sich meist der Erkenntniss, die secundären sind in erster Linie darauf zurückzuführen, dass die Centren oder auch die Endapparate des betreffenden Stranges fehlen oder mangelhaft entwickelt sind, oder dass dieselben von ihren Centren getrennt sind. So hat z. B. Agenesie oder Zerstörung des Gebietes der Centralwindungen eine mangelhafte Entwicklung resp. einen Untergang der entsprechenden Pyramidenbahn zur Folge.

Zuweilen hängt eine mangelhafte Ausbildung der nervösen Stränge und Centren auch mit anderen örtlichen Entwicklungsstörungen zusammen, so namentlich mit Störungen der Ausbildung des Centralkanals und dessen Umgebung.

Abnorme Gestaltung der grauen Substanz und Verlagerung einzelner Theile derselben in die weissen Stränge, die als **Heterotopie der grauen Substanz** bezeichnet wird, können in jedem Abschnitt des Rückenmarks vorkommen und sehr erhebliche Abweichungen von der Norm bedingen, sind indessen nicht häufig. Zu beachten ist, dass durch postmortale traumatische Verletzungen des Rückenmarks Verzerrungen und Verschiebungen der grauen Substanz entstehen können, welche den angeführten Missbildungen sehr ähnlich sehen. In den vorderen und hinteren Nervenwurzeln und in den weissen Strängen sind Ganglienzellen mehrfach beobachtet worden und sollen nach Hoche in den vorderen Wurzeln des unteren Rückenmarkes einen normalen Bestandtheil bilden.

Abnorme Ausbildung des Centralkanales und der **grauen Commissur** kommt nicht selten vor und besteht namentlich in pathologischer Erweiterung und in partieller Verdoppelung des Centralkanales, sowie in pathologischer Wucherung des Gliagewebes der grauen Commissur und in der Bildung von Zerfallshöhlen in diesen Wucherungen (vergl. Hydromyelie und Syringomyelie und multiple Sklerose § 87 und § 88).

Literatur über Missbildungen des Rückenmarkes.

***Adamkiewicz**, Mangel dorsaler Rückenmarkwurzeln, Virch. Arch. 88. Bd. 1882.*
***Beneke**, Diastematomyelie mit Spina bifida, Wagner's Festschr., Leipzig 1887.*
***Bonome**, Sdoppiamento parziale del midollo spinale, Arch. per le Sc. Med. XI 1887.*

Bramwell, *Diseases of the spinal cord, London 1895.*
Buchholz, *Entwicklungsanomalieen d. Rm., Arch. f. Psych. 22. Bd. 1890.*
Flechsig, *Ueber Systemerkrankungen, Leipzig 1878.*
Fürstner *u.* **Zacher,** *Bildungsanomalieen, Arch. f. Psych. XII 1882.*
van Gieson, *A study of the artefacts of the nervous system, New York Med. Journ. 1892.*
Hoche, *Beitr. z. Kenntn. d. Verhaltens der Rückenmarkswurzeln, Heidelberg 1891.*
Kossowitsch, *Bau d. Rm. e. Mikrocephalen, Virch. Arch. 128. Bd. 1892.*
Lebedeff, *Vermehrung des Centralkanales bei Thieren, Virch. Arch. 86. Bd. 1881.*
Lenhossék, *Verdoppelung des Rückenmarkes, Cannstatt's Jahresber. 1858.*
Leyden, *Klinik der Rückenmarkskrankheiten I 1874.*
Nonne, *Ueb. eine eigenthümliche familiäre Erkrankungsform, Arch. f. Psych. 22. Bd. 1891.*
Oellacher, *Vermehrung des Centralkanales, Sitzber. d. Wien. Akad. d. Wiss. 68. Bd. 1873.*
Pick, *Defecte am Rm., Prag. med. Woch. 1881; Verdoppelung der Rm., A. f. Psych. VIII.*
v. Recklinghausen, *Unters. über Spina bifida, Virch. Arch. 105. Bd. 1886.*
Rosin, *Heterotopie im Rückenmark, Virch. Arch. 143. Bd. 1896 (Lit.).*
Ruffini, *Eterotopia di sostanza grigia, Beitr. v. Ziegler XVI 1894.*
Steinlechner-Gretschischnikoff, *Bau d. Rm. bei Mikrocephalen, A. f. Psych. XVII 1886.*
Sulzer, *Spina bifida m. Verdoppelung des Rm., Beitr. v. Ziegler XII 1893.*

2. Allgemeines über die Ursachen, die Entstehung und den Verlauf der Atrophie, der Degenerationen, der Blutungen und der Entzündungen des Rückenmarkes. Secundärdegenerationen.

§ 82. Die Nervenfasern und die Ganglienzellen des Rückenmarkes stellen Gebilde dar, welche gegenüber schädlichen Einwirkungen ausserordentlich empfindlich sind, und es gehen namentlich die Nervenfasern sehr leicht zu Grunde. In vielen Fällen ist die **Ursache der Atrophie und der Degeneration der nervösen Bestandtheile der Medulla spinalis und oblongata** aus dem Krankheitsverlauf und aus dem anatomischen Befund mit Sicherheit zu erschliessen, in anderen nicht seltenen Fällen entzieht sich dieselbe unserer Erkenntniss.

Seniler oder **durch Krankheit verursachter Marasmus** und **allgemeine Anämie** können sowohl einfachen Schwund als auch degenerative Veränderungen nach sich ziehen, und ebenso führt auch Jahre andauernde **Inactivität** zu einer erheblichen Massenabnahme der betroffenen Fasergebiete. So verursacht z. B. Amputation einer Extremität nach Jahre langem Bestande eine deutlich wahrnehmbare Atrophie

Fig. 213. Atrophie des l. Vorderhorns nach intrauteriner Amputation des l. Vorderarms. (Vergl. v. KAHLDEN, l. c. p. 274.)

des Hinterstranges und der sensiblen Wurzeln, sowie der Vorderhörner (Fig. 213 *b*) und der CLARKE'schen Säulen, oft auch noch der motorischen Strangbahnen der entsprechenden Seite, denen eine Verkleinerung und Verminderung der Ganglienzellen (*b*) und der Nervenfasern zu Grunde liegt. Der Verlust an Nervenelementen pflegt bei jüngeren Individuen grösser auszufallen als bei älteren und ist danach auch bei Verlust der peripherischen Endorgane im intrauterinen Leben am grössten.

Eine weitere Ursache von Nervendegeneration sind sodann **Störungen der Circulation**, und es führen namentlich durch Arteriosklerose und hyaline Gefässentartung, Thrombose und Embolie (auch Verschluss der Aorta abdominalis) bedingte **Ischämie** zu schweren örtlichen Degenerationen, welche als **ischämische Myelomalacie** bezeichnet werden. **Blutungen in die Substanz des Rückenmarkes** sind meistens Folgen von Traumen und betreffen, von den die grösseren Gewebszertrümmerungen begleitenden abgesehen, am häufigsten die graue Substanz, können aber von da auch auf die weisse übergreifen. Bei Blutung in den Centralkanal kommt es zu **Hämatomyelie**, die sich über eine längere Strecke des Rückenmarkes ausbreiten kann.

Unter den Traumen können Quetschungen, Zerrungen und Erschütterungen der Wirbelsäule Blutungen verursachen, und es können schwere, mit Kunsthülfe erfolgende Geburten dazu Veranlassung geben. Blutungen durch Spontanruptur kranker Gefässe, toxische und toxisch-infectiöse Blutungen sind selten mit Sicherheit nachgewiesen, kommen aber zweifellos vor, namentlich in der Medulla oblongata, und es können auch infectiöse Entzündungen einen hämorrhagischen Charakter tragen.

Sehr wahrscheinlich giebt es auch zahlreiche **giftige Substanzen**, welche nicht nur functionelle Störungen, sondern auch degenerative Veränderungen des Centralnervensystems, insbesondere des Rückenmarkes, verursachen. Es lässt sich wenigstens die Thatsache, dass im Verlauf mancher Krankheiten, z. B. von chronischer Tuberkulose, Diabetes, Syphilis, Diphtherie, Degenerationen des Rückenmarkes auftreten, wohl kaum anders als durch die Annahme erklären, dass nicht nur die allgemeine Anämie, sondern auch die Anwesenheit besonderer schädlicher Substanzen im Blute degenerirend auf die Nervenfasern wirkt, und die von Tuczek nachgewiesene Thatsache, dass chronische Ergotinvergiftung beim Menschen eine exquisite Degeneration der Hinterstränge verursacht, und dass auch bei der durch Genuss von verdorbenem Mais entstehenden Pellagra in den Hinter- oder Seitensträngen Degenerationen eintreten, beweist, dass auch in der Aussenwelt Gifte vorkommen, die, in den Organismus aufgenommen, eine degenerirende Einwirkung auf das Centralnervensystem ausüben. Eine degenerative Wirkung auf die Ganglienzellen, insbesondere auf die motorischen, wird von Manchen auch dem Arsen, dem Blei, dem Quecksilber, dem Strychnin, dem Tetanusgift etc. zugeschrieben.

Fig. 214. Verengerung des Wirbelkanales durch Zerquetschung und Vortreibung des Körpers des VI. Brustwirbels.

Zu den häufigsten Ursachen von Rückenmarksentartungen gehören sodann **traumatische Einwirkungen** sowie **allmählich sich einstellende Compressionen.** Die ersteren kommen meist durch Fracturen und Luxationen der Wirbelsäule zu Stande, welche entweder durch Vortreibung

von Knochensubstanz in den Wirbelkanal (Fig. 214) oder durch Verlagerung der Wirbelkörper und Bögen (vergl. Fig 109 S. 136) eine Quetschung und Zertrümmerung des Rückenmarkes bedingen. Es können indessen auch blosse Contusionen der Wirbelsäule Structurveränderungen und Degenerationen des Rückenmarkes bewirken, und selbstverständlich sind auch Hieb-, Stich- und Schusswunden geeignet, Rückenmarkszerstörungen herbeizuführen.

Nach Untersuchungen von Leyden und Nikiforoff führen auch rasch sich vollziehende Schwankungen des Luftdruckes, wie sie dann auftreten, wenn in Taucherglocken oder in Luftkästen tief unter dem Wasserspiegel thätig gewesene Arbeiter wieder an die Oberfläche befördert werden, zu Störungen in der Substanz des Rückenmarkes mit Zerreissung von Nervenfasern und zwar wahrscheinlich dadurch, dass der unter dem hohen Luftdruck vom Blute absorbirte Stickstoff rasch entweicht.

Fig. 215. Compression des Lendenmarkes durch ein aus erweiterten Venen gebildetes cavernöses Gewebe in der Pia mater der Dorsalfläche des Rückenmarkes (M. Fl. Häm. Karm.). *a* Dura mater. *b* Comprimirtes Rückenmark. *c* Venöse Bluträume. *d* d_1 Durchschnitt durch die vorderen, *e* e_1 Durchschnitt durch die hinteren Nervenwurzeln. Vergr. 4.

Compression des Rückenmarkes kommt am häufigsten durch tuberkulöse Wucherungen im Epiduralraum, durch Geschwülste (Fig. 215) und durch Verschiebungen der Wirbelknochen oder durch Knickung der Wirbelkörper, welche durch cariöse Zerstörungen bedingt sind, zu Stande und erfolgt bald sehr allmählich, bald rasch, so dass zwischen Compression und Quetschung kein scharfer Unterschied zu ziehen ist. Erfolgt die Compression langsam, so liegt die Ursache der Degeneration vornehmlich in Störungen der Circulation des Blutes und der Lymphe.

Entzündungen der Rückenmarksubstanz oder auch der Pia mater führen zunächst zu Herddegenerationen im Gebiete der entzündlichen Infiltrationen, können aber auch ausgebreitete Entartungen verursachen, so namentlich dann, wenn sich zu den örtlichen zelligen Infiltrationen ein ausgebildetes **Oedem** hinzugesellt. So kann z. B. eiterige oder

tuberkulöse Meningitis spinalis mit einem das ganze Rückenmark betreffenden Oedem verbunden sein, durch welches die Durchmesser des Rückenmarksquerschnittes auf das Doppelte des Normalen vergrössert werden.

Die **Aetiologie der Entzündungen des Rückenmarkes** ist eine sehr verschiedenartige, und man kann je nach der Beschaffenheit des Entzündungserregers und der Art seiner Wirkung traumatische, infectiöse, toxische, hämatogene, lymphogene und fortgeleitete Entzündungen unterscheiden. Sehr oft wird auch eine Entzündung durch die angeführten Degenerationen verursacht, indem stärkere örtliche Degenerationen sich mit exsudativen Processen und weiterhin auch mit Gewebswucherungen zu verbinden pflegen. Es ist danach auch nicht möglich, zwischen einfachen Gewebsdegenerationen und Entzündungen eine scharfe Grenze zu ziehen, und man bezeichnet demgemäss als **Myelitis** sowohl Processe, welche von Anbeginn durch entzündliche Exsudation gekennzeichnet sind, als auch solche, welche als Degenerationen beginnen und erst in ihrem weiteren Verlaufe sich mit pathologischen Exsudatbildungen und Wucherungen verbinden.

Literatur über Atrophie des Rückenmarkes nach Verlust oder Verkümmerung von Extremitäten.

Davida, *Ueb. d. Verh. d. Spinalwurzeln u. Ganglien bei Perobrachie, V. A. 88. Bd. 1882.*
Edinger, *Rm. u. Gehirn bei angeb. Mangel eines Vorderarms, V. A. 89. Bd. 1882.*
Friedländer u. Braun, *Veränd. d. Rm. nach Amputationen, Fortschr. d. Med. IV 1886.*
Grigoriew, *Veränd. d. Rm. nach Extremitätenamputation, Zeitschr. f. Heilk. XV 1894.*
Hayem et Gilbert, *Modific. du syst. nerveux chez un amputé, Arch. de phys. III 1884.*
Homén, *Veränderungen des Nervensystems nach Amputationen, Beitr. v. Ziegler VIII 1890.*
v. Kahlden, *Entzünd. u. Atrophie der Vorderhörner d. Rm., Beitr. v. Ziegler XIII 1893.*
Pellizzi, *Modific. dans la moelle épin. des amputés, Arch. ital. de biol. XVIII 1892.*
Vulpian, *Exam. de la moëlle ép. dans les cas d'amputation, Arch. de phys. 1868.*
Wille, *Veränd. d. Rückenmarks nach Oberarmexarticulation, A. f. Psych. 27. Bd. 1895.*

Literatur über anämische, traumatische, toxische u. infectiöse Degenerationen, Entzündungen u. Blutungen.

Beck, *Ein Fall anämischer Erweichung des Rückenmarks, I.-D. Tübingen 1887.*
Belmondo, *Veränd. d. Rm. bei Pellagra, Rif. med. 1889, ref. C. f. a. P. I 1890.*
Bickeles, *Postdiphther. Lähmung (Degen. in d. Rückenmarkssträngen u. hint. Wurzeln), Arb. a. d. Inst. v. Obersteiner, Wien 1894.*
Bonome, *Sulle alterazioni del midollo spinale nel tetano, Arch. p. l. Sc. Med. XV 1891.*
Ceni, *Pathogenese der Bleilähmung, Arch. f. Psych. 29. Bd. 1897 (Lit.).*
Clemens, *Die Erschütterung des Rückenmarks, Dtsch. Klinik 1863—65.*
Cramer, *Die patholog. Anat. der Landry'schen Paralyse, Cbl. f. allg. Path. II 1892.*
Demanche, *Des lésions scléreuses des vaisseaux spinaux, Rev. de méd. 1885.*
Ehrlich u. Brieger, *Ausschaltung des Lendenmarkgrau durch temporäre Unterbindung der Aorta, Zeitschr. f. klin. Med. 1884.*
Eisenlohr, *Acute Bulbär- u. Ponsaffectionen, Arch. f. Psych. IX 1878.*
Fleiner, *Veränd. d. Nervensystems bei Addison'scher Krankh., C. f. allg. Path. II 1891.*
Grünfeld, *Wirkung des Mutterkorns auf das Rm., Arch. f. Psych. 21. Bd. 1890.*
Högyes, *Lyssa, Wien 1897 (Lit.).*
Jacob, *Rückenmarkserkrankungen bei letaler Anämie, Fortschr. d. Med. XV 1897 (Lit.).*
v. Kahlden, *Ueb. Addison'sche Krankheit, B. v. Ziegler X 1891; Entzünd. u. Atrophie der Vorderhörner, ib. XIII 1893; Poliomyelitis anter., C. f. path. Anat. V 1894.*
Ketscher, *Pathol. Anat. d. Paralysis agitans (Atrophie der nervösen Elemente, Verdickung d. Gefässe), Prager Zeitschr. f. Heilk. XIII 1893.*
Klebs, *Z. Erklärung der Landry'schen Paralyse, Festschr. d. Assist. f. Virch., Berlin 1891.*
Lamy, *Lés. médull. d'origine vasculaire, Arch. de phys. VII 1895; Lés. prod. par les embolies, ib. IX 1897.*

Leyden, *Klinik der Rückenmarkskrankh., Berlin 1874—76; Durch plötzl. Verminderung des Barometerdrucks entsteh. Rückenmarksaffection, A. f. Psych. IX 1879; Multiple Neuritis u. aufsteigende Atrophie nach Influenza, Zeitschr. f. klin. Med. XXIV 1893; Hämatomyelie, Zeitschr. f. klin. Med. XIII 1887.*
Lichtheim, *Z. Kenntniss der perniciösen Anämie, Verh. d. VI. Congr. f. inn. Med. 1889; Ueber Veränd. d. Rm. bei Allgemeinerkrankung, Centralbl. f. allg. Path. I 1890.*
Lubarsch, *Rückenmarksveränd. bei Carcinomatösen, Z. f. klin. Med. 31. Bd. 1897.*
Mayer, *Zur Lehre von der Anämie des Rückenmarks, Zeitschr. f. Heilk. IV 1883.*
Minor, *Centrale Hämatomyelie, Arch. f. Psych. 24. Bd. 1892.*
v. Monakow, *Bleivergiftung, Arch. f. Psych. X 1880.*
Münzner u. Wiener, *Ausschaltung d. Lendenmarkgrau, A. f. exper. Path. 35. Bd. 1895.*
Nauwerck, *Die Entstehung der Rückenmarkserweichung, Beitr. v. Ziegler II 1888.*
Nikiforoff, *Folge schneller Herabsetzung des Barometerdrucks, Beitr. v. Ziegler XII 1892.*
Nonne, *Spinalerkrankungen bei perniciöser Anämie, Arch. f. Psych. 25. Bd. 1893; Bei letalen Anämieen auftretende Spinalerkrankungen, D. Z. f. Nervenheilk. VI 1895.*
Obersteiner, *Ueber Erschütterung des Rückenmarks, Wiener med. Jahrb. 1879.*
Oppenheim, *Zur pathol. Anatomie der Bleilähmung, Arch. f. Psych. XVI 1885.*
Otto, *Aneurysmen der Rückenmarksgefässe, Arch. f. Psych. XVI 1885.*
Petrén, *Thrombose in d. pialen Gefässen, Nord. Med. Arkiv 1898.*
Pfeiffer, *Ueber Rückenmarksblutungen, Centralbl. f. allg. Path. VII 1896 (Lit.).*
Popoff, *Veränd. d. Rm. nach Vergiftung m. Arsen, Blei u. Quecksilber, V. A. 93 Bd. 1883; Veränd. der Nervenelemente b. d. Hundswuth, ib. 122. Bd. 1890.*
Preiss, *Anatomie der diphtherischen Lähmungen, Zeitschr. f. Nervenheilk. VI 1895.*
Pugibet, *Des paralysies dans la dysentérie, Rev. de méd. VIII 1888.*
de Quervain, *Nervensyst. bei Cachexia thyreopriva (negative Befunde), V. A. 133. Bd. 1893.*
Redlich, *Toxische Erkrankungen der Hinterstränge (Ergotismus, Pellagra, Infectionen, Alkoholismus, pern. Anämie, Leukämie, Diabetes), Cbl. f. allg. Path. VII 1896 (Lit.).*
Reinhold, *Herd- u. strangförmige Degeneration, Centralbl. f. allg. Path II 1891.*
Schaffer, *Pathologie u. pathol. Anatomie der Lyssa, Beitr. v. Ziegler VII 1890.*
Stieglitz, *Exper. Untersuch. über Bleivergiftung (Degeneration der Ganglienzellen der Vorderhörner u. d. vord. Wurzeln), Arch. f. Psych. XXIV 1892.*
Summa, *Ueber die Veränderungen die Rückenmarks bei Phthisikern, I.-D. Freiburg 1891.*
Tizzoni, *Wirkungen der Exstirpat. d. Nebennieren auf Kaninchen, B. v. Ziegler VI 1889.*
v. Tschisch, *Ueber Veränderungen des Rückenmarks bei Vergiftungen mit Morphium, Atropin, Silbernitrat und Kaliumbichromat, Virch. Arch. 100. Bd. 1885.*
Tuczek, *Veränderungen des Rm. bei Ergotismus, A. f. Psych. XIII 1882 u. XVIII 1887.*
Westphal, *Affectionen des Nervensystems nach Pocken u. Typhus, Arch. f. Psych. III 1872.*
Weitere Literatur enthalten §§ 83—86.

§ 83. Die **einfache Atrophie** des Rückenmarkes oder einzelner Theile desselben, welche ohne auffälligere Structurveränderungen sich einstellt, kann zunächst als eine senile Erscheinung oder als Folge von Inactivität, z. B. nach Amputation eines Gliedes (Fig. 213), eintreten, kommt aber auch, ohne dass diese Bedingungen gegeben sind, aus Ursachen, die uns nicht bekannt sind, vor. Sie kann sowohl die Nervenfasern als die Ganglienzellen betreffen und ist zunächst durch eine Verkleinerung (Fig. 217 *a* a_1), weiterhin durch einen vollkommenen Schwund der genannten Gebilde charakterisirt. Am wichtigsten ist die progressive Atrophie der Vorderhörner, welche in erster Linie durch eine zunehmende Verkleinerung der Ganglienzellen charakterisirt ist und so weit gehen kann, dass die an Ganglienzellen reichen Vorderhörner (Fig. 216 *a*) schliesslich nur noch vereinzelte, stellenweise auch gar keine Ganglienzellen mehr besitzen (Fig. 217), und dass auch die Nervenfasern der grauen Substanz und der vorderen Wurzeln zum grossen Theil schwinden (Fig. 217).

Die **Degenerationen des Rückenmarkes und die Myelitis** sind, soweit die nervösen Bestandtheile in Betracht kommen, im Beginn durch Zerfall des Myelins in eigenartig gestaltete Tropfen (Fig. 218 *a d*), die nach einiger Zeit mit Osmiumsäure die Reactionen des Fettes geben und alsdann in kleinere Kügelchen (*e*) zerstieben, durch un-

gleichmässige, oft sehr hochgradige Quellungen und nachfolgenden Zerfall der Axencylinder (c c_1) und durch Quellung, vacuoläre Degeneration, hyaline Entartung, Schrumpfung mit Kernverlust sowie Verfettung der Ganglienzellen, denen ein Zerfall der Zellen sich anschliessen kann, charakterisirt (weisse Erweichung). Unregel-

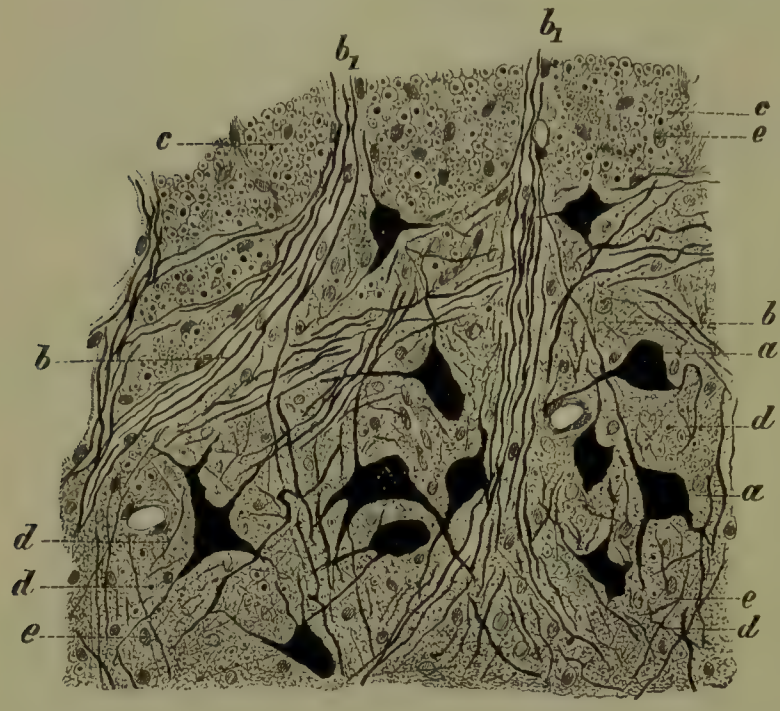

Fig. 216. Durchschnitt durch die Spitze des linken Vorderhornes eines normalen Rückenmarkes in der Höhe des IV. Cervicalnerven (M. Fl. Häm. Karm.). *a* Ganglienzellen. *b* Horizontal verlaufende Nervenzüge innerhalb der grauen Substanz. b_1 Vordere Nervenwurzeln. *c* Nervenquerschnitte der angrenzenden weissen Substanz. *d* Nach verschiedenen Richtungen verlaufende feine und grobe Nervenfasern, theils im Querschnitt, theils im Längsschnitt getroffen. *e* Kerne der Gliazellen. Vergrösserung 150.

mässige Vertheilung des Markes am Axencylinder führt zur Bildung varicöser Nervenfasern (*b*), unregelmässige Quellung der Axencylinder zur Bildung varicöser Axencylinder (c_1).

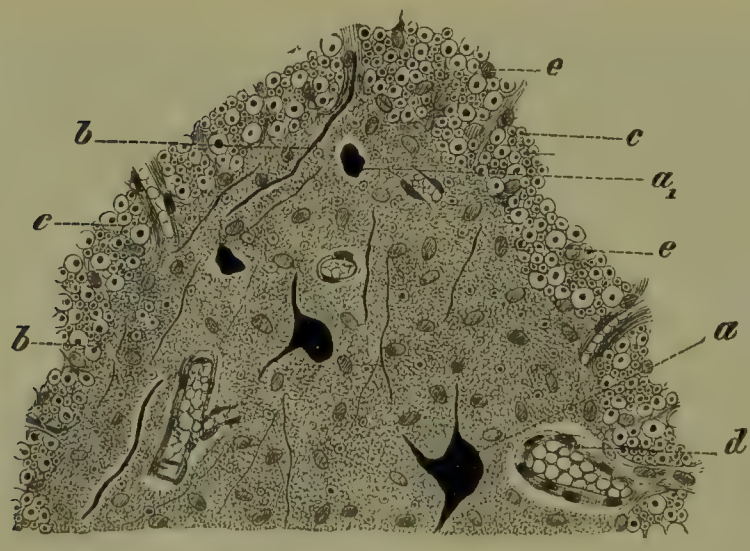

Fig. 217. Schnitt durch die Spitze eines atrophischen Vorderhornes des Rückenmarkes in der Höhe des IV. Cervicalnerven von einer an aufsteigender Vorderhornatrophie verstorbenen Frau von ca. 40 Jahren (M. Fl. Häm. Karm.). *a* Normale Ganglienzellen. a_1 Atrophische Ganglienzellen. *b* Uebrig gebliebene Nervenfasern der grauen Substanz. *c* Nervenquerschnitte der weissen Substanz. *d* Blutgefäss. *e* Kerne der Gliazellen. Vergr. 150.

Besteht von Anfang an eine mit Zellimigration verbundene entzündliche Exsudation, so sind den Producten des Nervenzerfalls auch Leukocyten beigemischt, oder es besteht wenigstens eine perivasculäre Zellinfiltration, indem die Leukocyten sich zunächst in den Lymphscheiden, welche die Gefässe umgeben und eine Fortsetzung der Subarachnoidealräume bilden, ansammeln. Bei Blutungen

sind natürlich auch rothe Blutkörperchen im Gewebe enthalten (rothe Erweichung).

Die Gliazellen können selbst bei ausgesprochenem Nervenzerfall unverändert sein, gehen indessen nicht selten im Gebiete der Degeneration in ähnlicher Weise zu Grunde wie die Nervenzellen, und es kann danach zu einem vollkommenen Zerfall der Rückenmarksubstanz kommen, so dass nur die Gefässe und die grösseren bindegewebigen Stützbalken sich erhalten. Ausgebreitete Gewebsnekrose und Gewebsvereiterung können auch zu einem partiellen Untergang dieser Gebilde führen.

Sowohl bei primären Entzündungen als bei nicht entzündlichen Gewebsdegenerationen stellt sich sehr bald eine durch die Anwesenheit der Zerfallsproducte verursachte Ansammlung von Zellen ein, welche vermittelst amöboider Bewegungen die Zerfallsproducte des Rückenmarkes, insbesondere des Nervenmarkes in sich aufnehmen und so zu **Fettkörnchenzellen** (Fig. 218 *f*) werden. Bei vorhandenen Blutungen können sich auch mit Zerfallsproducten des Blutes beladene **Pigmentkörnchenzellen** bilden (gelbe Erweichung).

Ist das Gewebe vollständig zerfallen, so sind alle die aufgeführten Zerfallsproducte und die Körnchenzellen unter einander gemischt; ist das Gliagewebe des Rückenmarkes noch erhalten, so liegen die Körnchenzellen an Stelle der untergegangenen Nervenfasern in den Lücken der Stützsubstanz (Fig. 219 *d*).

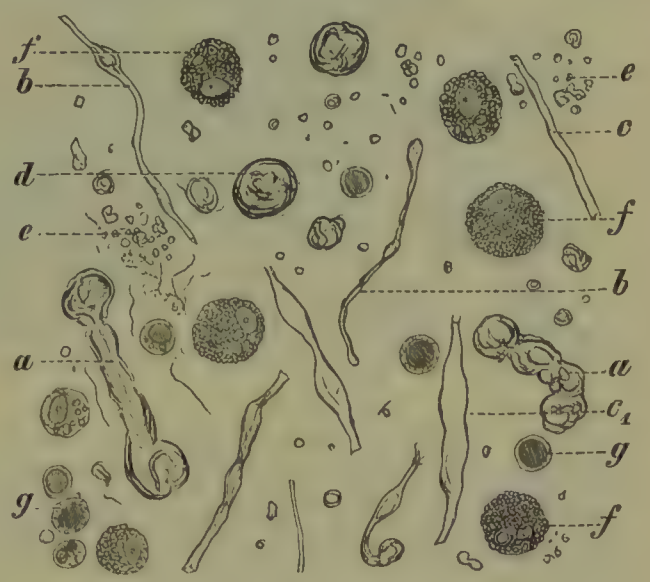

Fig. 218. Compressionsdegeneration des Rückenmarkes (Zerzupfungspräp.). *a* Nervenfaser mit geronnener Myelinscheide. *b* Axencylinder mit anhängendem Myelin. *c* Nackter, c_1 nackter gequollener Axencylinder. *d* Freie Myelinkugel. *e* Freie Zerfallsmassen des Myelins und der Axencylinder. *f* Körnchenkugeln. *g* Kleine Rundzellen. Vergr. 300.

Die Körnchenzellen, welche einige Tage nach Beginn des Nervenzerfalls sich zeigen, können aus dem Blute ausgewanderte Leukocyten sein, doch gesellen sich zu denselben bald auch durch Wucherung der Bindegewebszellen der Gefässe und Gefässscheiden, eventuell auch der Pia neu entstandene Zellen und bilden in den späteren Stadien der Processe wohl die Hauptmasse.

In der Zeit des Nervenzerfalls sammelt sich in dem Zerfallsgebiet neben Zellen stets auch Flüssigkeit an, in welcher sich die Zerfallsproducte der Nervenzellen und Fasern zu einem Theil auflösen. Sehr oft treten auch rundliche, homogene, seltener geschichtet erscheinende Kügelchen, die sog. **Corpora amylacea**, auf, welche sich ähnlich wie Kerne färben und von Manchen (Stroebe) als Producte verquollener Axencylinder, von Anderen (Redlich) als degenerirte Kerne oder (Siegert) als degenerirte Zellen angesehen werden. In sehr seltenen Fällen, in denen die Nekrose nur einzelne Zellen betrifft, können Ganglienzellen verkalken.

Die Körnchenzellen können am Orte der Entartung längere Zeit liegen bleiben und alsdann wieder zu Grunde gehen, vermögen aber auch, sofern es sich um gewucherte Bindegewebszellen handelt, nach Zerstörung der eingeschlossenen Zerfallsproducte an dem Aufbau neuen Bindegewebes sich zu betheiligen. Ein anderer Theil tritt in die perivasculär gelegenen Lymphbahnen des Rückenmarkes (Fig. 219 *f*) über und gelangt weiterhin von da aus in die Pia und die Subarachnoidealräume.

Die **Heilung der Degenerations- und Entzündungsherde** wird zunächst durch die Auflösung und die Entfernung der Zerfallsproducte und des entzündlichen Exsudates, eventuell auch der Blutungen, angestrebt und es tritt an die Stelle derselben zunächst klare Gewebsflüssigkeit. Gleichzeitig stellen sich indessen auch **reparatorische Wucherungsvorgänge** ein, welche vornehmlich das Gliagewebe und das Bindegewebe betreffen. Zerstörte Ganglienzellen

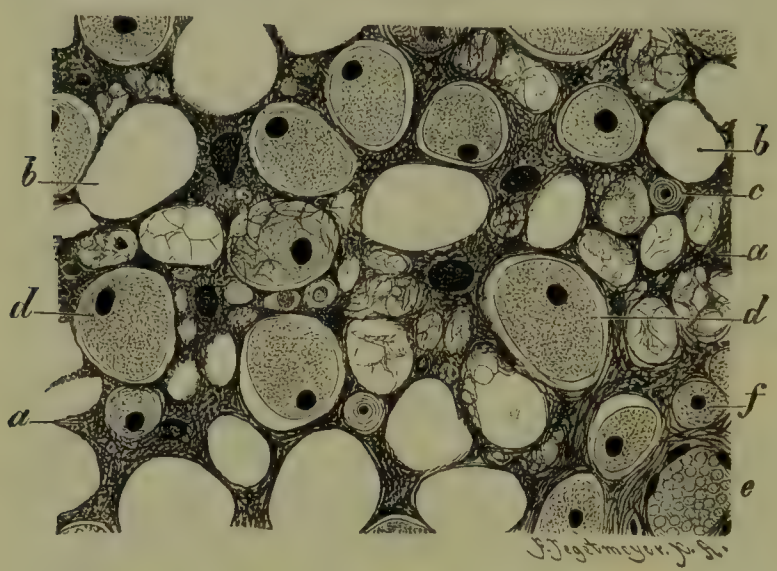

Fig. 219. Compressionsmyelitis, vier Wochen nach der Compression (M. Fl. Häm. Karm.). *a* Stützgewebe der weissen Substanz. *b* Leere Nervenlücken. *c* Erhaltene Nervenfaser. *d* Grosse Fettkörnchenzellen, deren Fett aufgelöst ist. *e* Blutgefäss. *f* Adventitia des Blutgefässes mit Fettkörnchenzellen. Vergrösserung 500.

werden nicht wieder ersetzt. Nervenfasern können nach Untersuchungen von Stroebe an Thieren an bestimmten Stellen (Einstrahlungen der hinteren Wurzeln, Pyramidenstrangbahnen) von dem mit dem zugehörigen Zellkörper verbundenen Axencylinder aus wieder auswachsen, doch ist dieses Auswachsen beim Menschen, wenn es überhaupt eintritt, nur ein sehr beschränktes, führt nicht zu einem Wiederersatz des Verlorengegangenen und stellt niemals die zerstörten Verbindungen der Nervenfasern mit ihren Endgebieten wieder her.

Eine **Gliawucherung** stellt sich vornehmlich in Fällen ein, in denen die degenerativen Veränderungen nur die nervösen Elemente betrafen, kann indessen auch im Gebiete vollkommen ausgebildeter Zerfallsherde eintreten. Ist die Wucherung der Glia eine erhebliche, so kann sie zur Bildung eines Gewebes führen, das wegen seiner derben und dichten Beschaffenheit als **Sklerose** bezeichnet wird und aus einem dichten Filzwerk feiner Fasern besteht (Fig. 220 *a b*), die ihren Ursprung in kernhaltigen Centren (*a*) nehmen und auch genetisch Fortsätze der reich verzweigten Gliazellen (*a*) darstellen, sich indessen von denselben auch ablösen können. Ist die Wucherung weniger bedeutend, so hat auch das neue Gewebe mehr ein lockeres Gefüge (Fig. 221), lässt aber im Uebrigen ebenfalls eine Zusammensetzung aus fortsatzreichen Gliazellen (*b*), welche zwischen den Gefässen (*d*)

ein Netz- und Flechtwerk bilden, dessen Lücken mit Flüssigkeit gefüllt sind, erkennen.

Die Ausbildung einer Sklerose erfordert zu ihrer Vollendung stets lange Zeit, die sich nach Monaten bemisst. In der weissen Substanz bleibt, falls nicht eine Zertrümmerung stattgefunden hatte, der ursprüngliche Bau meist noch deutlich erkennbar, indem die Nervenlücken nicht vollkommen durch Gliagewebe ersetzt werden (Fig. 220 *b*). Die Fasern verlaufen grösstenteils in der Längsrichtung des Rückenmarkes und werden danach im Querschnitt desselben auch quer (Fig. 220 *b*) getroffen, doch finden sich auch Stellen, wo sie vornehmlich



Fig. 220. Sklerotisches Gewebe aus dem Hinterstrang bei multipler Sklerose (M. Fl. Mallory Färb.). *a* Gliazellen mit zahlreichen Fortsätzen im Längsschnitt. *b* Sklerotisches Gewebe mit querdurchschnittenen Gliafasern. Vergrösserung 500.

in der Querrichtung verlaufen, und zwar da, wo das Rückenmark horizontal verlaufende Fasern enthält. Die Dichte des sklerotischen Gewebes wechselt sehr erheblich je nach der Dauer des Processes und der Art der Degeneration.

In der grauen Substanz ist das Gewebe nach Ablauf des Processes bald dicht, bald locker gebaut (Fig. 221 *B*). Stellen sich im sklerotischen Gewebe Collaps und Schrumpfungen ein, so kommt es zu einer Verkleinerung des Rückenmarkquerschnittes, beziehungsweise der erkrankten grauen Substanz.

Die sklerotischen Herde sehen grau aus, indem sie kein Nervenmark enthalten. Dichte Sklerosen sind auch für die makroskopische Besichtigung derb und trocken. Locker gebaute Sklerosen sehen gallertig aus, verdienen also den Namen einer Sklerose nicht und würden zweckmässiger als graue gallertige Degenerationen von den wahren Sklerosen unterschieden werden.

Bindegewebe bildet sich im Gewebe des Rückenmarkes namentlich nach schweren Läsionen, wie nach Durchschneidungen, Zertrümmerungen und Vereiterungen. Die Entwicklung desselben geht von der Pia, sowie von den Blutgefässen aus, welche in der Zeit der Heilung ein **Granulationsgewebe** bilden, das weiterhin in **Narben-**

gewebe von der Beschaffenheit des gewöhnlichen Bindegewebes übergeht.

Durch Untersuchungen von NISSL und anderer Autoren, die seine Untersuchungen fortgesetzt und erweitert haben, ist festgestellt, dass bei Härtung des Nervensystems in Alkohol und Färbung mit Methylenblau im Zellkörper in einer ungefärbten Zwischensubstanz eine geformte Substanz von blauer Färbung sichtbar wird, welche in Gestalt kleinerer oder grösserer Gebilde die Zellkörper durchsetzt und zwar so, dass in bestimmten Zellen auch eine bestimmte Anordnung wiederkehrt. Am häufigsten untersucht und am besten gekannt sind die als NISSL'sche Zellkörperchen bezeichneten Gebilde in den motorischen Zellen der Medulla spinalis und oblongata und in den Pyramidenzellen der Hirnrinde, wo sie eine concentrische parallelstreifige Anordnung zeigen.

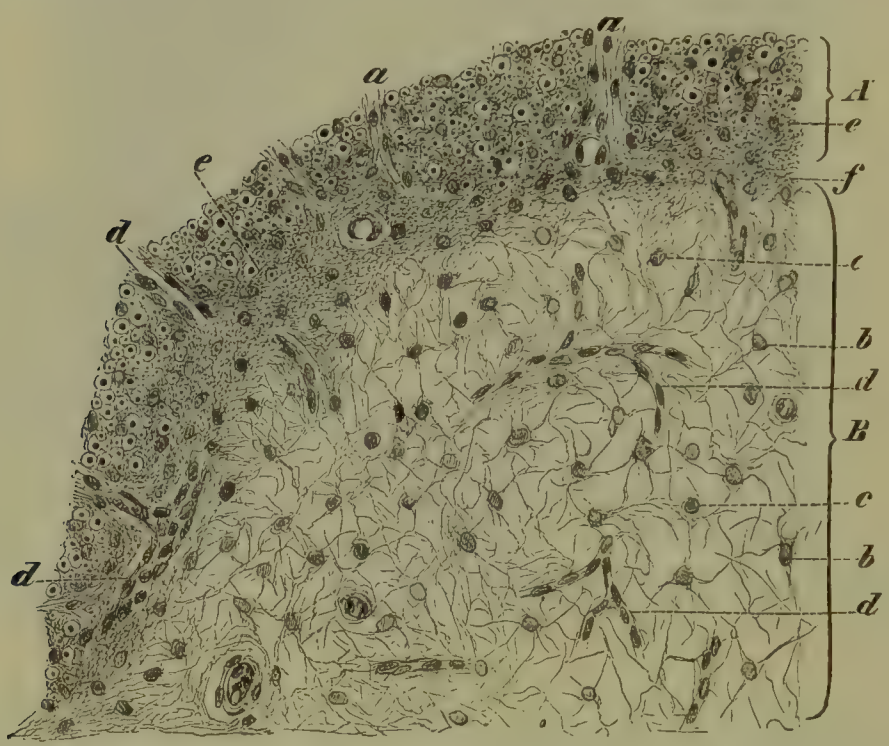

Fig. 221. Gallertige graue Degeneration des Vorderhornes des Lendentheils des Rückenmarkes 20 Monate nach acuter Poliomyelitis (M. Fl. Häm. Karm.). *A* Weisse Substanz. *B* Spitze des Vorderhornes. *a* Atrophische nervenlose vordere Wurzeln. *b* Verzweigte Gliazellen, ein Netzwerk aus feinen glänzenden Fasern bildend. *c* Runde fortsatzlose Zellen. *d* Blutgefässe. *f* Dichte Sklerose des Randes des Vorderhornes. *e* Sklerose der daran angrenzenden Theile der weissen Stränge. Vergr. 200.

Durchschneidung der motorischen Nerven (NISSL, BIEDL, MARINESCO) sowie der sensiblen Nerven (FLEMMING), Vergiftung mit Blei, Arsen, Alkohol, Silber, Nicotin, Antipyrin, Veratrin, Strychnin, Morphium, Malonnitrol, Tetanustoxin, Hundswuthgift, experimentelle Urämie, Anämie, hohe Temperaturen, Fieber (vergl. GOLDSCHEIDER, FLATAU, JACOTTET) bewirken, dass die NISSL'schen Zellkörperchen Erscheinungen von Verlagerungen und von körnigem und scholligem Zerfall bis zu vollkommenem Untergang oder auch eine Verschmelzung mit der achromatischen Zwischensubstanz zu einer sich diffus blau färbenden Masse zeigen. Gleichzeitig können bei schweren Vergiftungen auch Homogenisirung und Schrumpfung des Kerns, Schwund der Kernkörperchen, Homogenisirung, Schwellung und Zerfall des Zellleibes, bei chronischen Vergiftungen auch Schrumpfung des Zellleibes vorkommen. Nach GOLDSCHEIDER und FLATAU sollen für Tetanustoxin Vergrösserung und Abblassung des Kernkörperchens, Vergrösserung, Zerbröckelung und körniger Zerfall der NISSL'schen Körperchen charakteristisch sein. Tetanusantitoxin soll die Ent-

wicklung und den Ablauf dieser Veränderung verzögern und die Rückbildung zu dem normalen Zustand beschleunigen.

Die Bedeutung der beschriebenen Veränderungen, insbesondere an den Nissl-schen Zellkörperchen, ist nicht bestimmt anzugeben, eine Uebereinstimmung zwischen den Vergiftungssymptomen und den Zellveränderungen besteht nicht.

Literatur über die histologischen Veränderungen in Degenerations- und Entzündungsherden.

***Bailey** and **Ewing**, Acute ascending Paralysis, New-York Med. Journ. 1896.*

***Berger**, Degenerationen der Vorderhornzellen des Rückenmarks bei Dementia paralytica, Berlin 1898 (Lit.).*

***Biedl**, Verhalt. d. Nerven u. ihrer Centren nach Durchschneidung, Wien. klin. Woch. 1897.*

***Courmont**, La contracture tétanique n'est par une fonction d'une lésions appréciable des cellules verveuses médullaires, A. de phys. X 1898.*

***Cramer**, Beginnende multiple Sklerose u. acute Myelitis, Arch. f. Psych. XIX 1888.*

***Eulenburg**, Bulbärparalyse, Eulenburg's Realencyklop. III 1894.*

***Flatau**, Experim. erzeugte Veränd. des Oculomotoriuskerns, Fortschr. d. Med. XIV 1896; Exper. Arbeiten zur Pathol. d. Nervenzellen, ib. XV 1897 (Lit.).*

***Friedmann**, Degen. Veränd. der Ganglienzellen bei acuter Myelitis, Neurol. Cbl. 1891.*

***Gehuchten** u. **Marinesco**, Veränd. d. Nervenzellen, Fortschr. d. Med. XV 1897.*

***Goldscheider** u. **Flatau**, Beitr. z. Pathologie der Nervenzellen, Fortschr. d. Med. XV 1897 u. XVI 1898.*

***Grigorjew** u. **Iwanow**, Veränd. im Nervensystem bei Lyssa, Cbl. f. allg. Path. IX 1898.*

***Gurrieri**, Dégén. dans l'empois. par le phosphor, A. ital. de biol. XXVI 1897.*

***Jacottet**, Altér. des cell. nerv. dans quelques intoxications, Beitr. v. Ziegler 1897 (Lit.).*

***v. Kahlden**, Entzündung u. Atrophie der Vorderhörner, Beitr. v. Ziegler XIII 1893.*

***Leyden**, Erzeugung von Myelitis durch Injection v. Solutio Fowleri, Arch. f. Psych. VIII 1877; Ein Fall von Hämatomyelie, Zeitschr. f. klin. Med. XIII 1887.*

***Marinesco**, Pathologie génér. de la cellule verveuse, La Presse méd. 1897.*

***Nauwerck**, Ueber Myelitis, Beitr. v. Ziegler II 1887.*

***Nissl**, Veränd. d. Ganglienzellen nach Entfernung d. Nerven, Allg. Zeitschr. f. Psych. Bd. 48, 50 u. 51; Veränd. d. Nervenzellen b. Vergiftungen, Fortschr. d. Med. XIV 1896.*

***Rosenbach** u. **Schtscherbak**, Gewebsveränd. nach Compression, Compressionsmyelitis, Virch. Arch. 122. Bd. 1890.*

***Schaffer**, Pathol. Anat. der Paralysis agitans, Jahrb. f. Psych. XII 1894.*

***Schmaus**, D. Compressionsmyelitis b. Caries d. Wirbelsäule, Wiesb. 1889; Pathol. Anat. d. Rückenmarkserschütterung, Langenb. Arch. 42. Bd. 1891 u. V. A. 122. Bd. 1890.*

***Spronck**, Lés. de la moëlle epin. déterm. par l'anémie passagère, Arch. d. phys. I 1888.*

***Stroebe**, Heilung von Rückenmarkswunden, Beitr. v. Ziegler, XV 1892 (Lit.); Histol. d. deg. u. regen. Processe im Nervensystem, Cbl. f. allg. Pathol. VI 1895 (Lit.).*

***Tietzen**, Die acute Erweichung des Rückenmarks, I.-D. Marburg 1886.*

***Weigert**, Beitr. z. Kenntniss der Neuroglia, Frankfurt 1895.*

Weitere Literatur enthalten § 82 und §§ 84—86.

§ 84. Sind durch eine Degeneration oder eine Entzündung Nervenfasern zerstört worden, so stellen sich in demjenigen Theil der Nervenfasern, welcher von dem Zellkörper abgetrennt ist, stets **secundäre Degenerationen** ein, welche sich über die ganze Länge des Endstückes erstrecken. Die Ursache dieser Degeneration ist darin gelegen, dass die Nervenfaser einen Zellfortsatz darstellt, der nur im Zusammenhang mit dem Zellleib sein Leben erhalten kann.

Je nach der Richtung, welche die Entartung nimmt, unterscheidet man auf- und absteigende secundäre Degenerationen.

Die **absteigende Degeneration** kommt am häufigsten an den Pyramidenstrangbahnen (vergl. pag. 268 Fig. 211 *Psb* und *Pvs*) zur Beobachtung und tritt in allen jenen Fällen ein, in denen die motorischen Centren der Grosshirnrinde oder die durch den Stabkranz, die innere Kapsel, die Pedunculusbahn des Hirnstammes und die Pyramidenstrangbahnen von der Hirnrinde nach abwärts ziehenden

motorischen Faserzüge irgendwo zerstört sind. Sie reicht nach abwärts bis zum Eintritt der Enden der unterbrochenen Fasern in die Vorderhörner des Rückenmarkes. In seltenen Fällen verfallen auch die Ganglienzellen der Vorderhörner der Atrophie, worauf alsdann auch die aus dem Rückenmark austretenden motorischen Fasern degeneriren.

Sitzt die primäre Degeneration im Rückenmark, und ist der ganze Querschnitt der Leitung unterbrochen, so degeneriren unterhalb der betreffenden Stelle auch die übrigen Theile der Vorderseitenstränge, in höherem Grade jedoch nur in einer Höhenausdehnung von 1—2 cm, weiter nach abwärts dagegen nur noch vereinzelte Fasern. Auch in den Hinterstranggrundbündeln stellt sich, unter Verschonung der Septalzone, eine etwa 6 cm nach abwärts reichende Degeneration einzelner Fasern ein. Es sind dies z. Th. Nervenzüge, welche aus den hinteren Wurzeln stammen und nach ihrem Eintritt in das Rückenmark eine Strecke weit nach abwärts ziehen.

Aufsteigende Degenerationen stellen sich nach Unterbrechung des Rückenmarkes und der Fasern der hinteren Rückenmarkswurzeln ein.

Nach Unterbrechung des Rückenmarkes entarten dicht über der verletzten Stelle sämmtliche Hinterstränge, weiter nach oben dagegen nur die Goll'schen Stränge (Fig. 211 *f. gr.*), diese aber bis hinauf zum Nucleus funiculi gracilis. Ganz ähnlich verhält sich die Degeneration nach Untergang der hinteren Wurzeln, indem die Goll'schen Stränge ihr Centrum in den Spinalganglien haben.

Liegt der zerstörte Theil des Rückenmarkes im oberen Dorsaltheil, so degeneriren oberhalb der verletzten Stelle auch die Kleinhirnseitenstrangbahnen (Fig. 211 *Ksb*), welche von den Clarke'schen Säulen aus nach dem Wurm des Kleinhirns ziehen, ferner auch noch ein vor denselben peripher in den Seitensträngen gelegener Bezirk (Gowers'sches Bündel).

Die secundären Degenerationen beginnen gleichzeitig im ganzen Gebiete der betreffenden Nervenbahnen. Sie sind schon am zweiten Tage nach der Leitungsunterbrechung für die mikroskopische Untersuchung kenntlich (Stroebe), indem in dieser Zeit der Zerfall der Markscheiden bereits begonnen hat. Nach einigen Tagen lässt sich auch ein Zerfall der Axencylinder nachweisen.

Ist der Zerfall bis zu einem gewissen Grade vorgeschritten, so stellt sich auch die Resorption der Zerfallsmassen ein, wobei Körnchenzellen auftreten. Der durch die Degeneration frei werdende Raum wird theils durch Flüssigkeit, theils durch wucherndes Gliagewebe ersetzt, doch ist in Beziehung auf letzteres zu bemerken, dass Monate und sogar Jahre vergehen, bis sich ein dichtes Gliagewebe mit engen Gewebslücken gebildet hat.

Untersucht man einen degenerirten Strang nach 2—3 Monaten (Fig. 222 *B*), so besteht derselbe, falls alle Fasern oder die Mehrzahl derselben dem Untergange verfallen sind, im Wesentlichen aus einem netzförmig angeordneten Stützgewebe (*b*), dessen Maschenräume leer sind, oder Flüssigkeit, da und dort auch noch Zerfallsprodukte der Nervenfasern, sowie Fettkörnchenzellen (*d*) enthalten. Da meist nicht alle Nervenfasern unterbrochen sind, so sieht man im Stützgewebe da und dort auch noch Nervenquerschnitte.

Das Stützgewebe ist nach 2—3 Monaten nur mässig verdickt, färbt sich aber, mit Karmin behandelt, stärker als normales Gewebe.

Nach Ablauf von 6—12 Monaten und nach Jahren sind die Lücken

meist kleiner geworden (Fig. 223), während das Stützgewebe (*b*) an Masse zugenommen hat. Fettkörnchenzellen (*d*) finden sich auch nach langer Dauer des Processes theils in den Nervenlücken, theils auch in den perivasculären Lymphscheiden des Degenerationsgebietes und dessen Nachbarschaft, oft auch in den Gewebslücken der Pia mater.

Fig. 222.

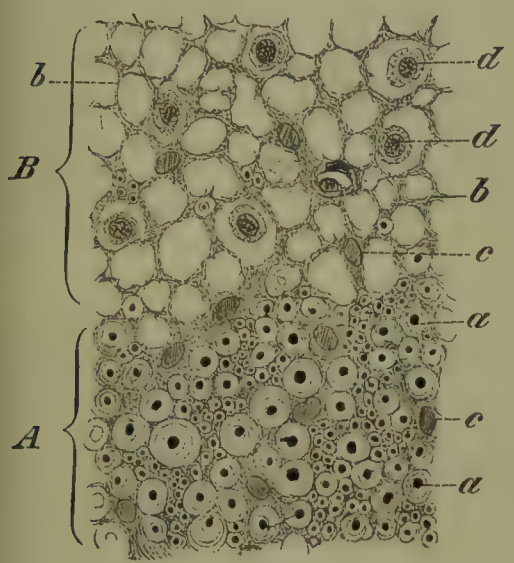

Fig. 223.

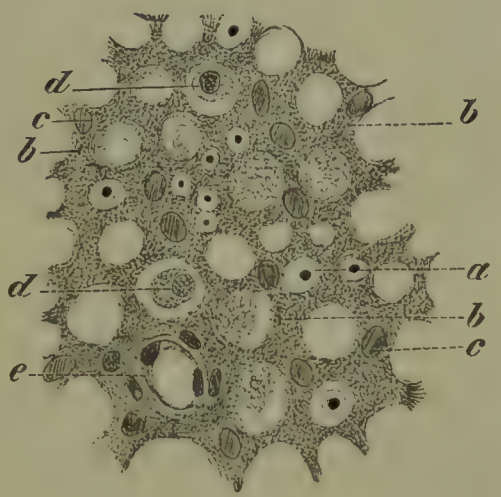

Fig. 222. Aufsteigende Degeneration des Rückenmarkes oberhalb einer durch Compression degenerirten Stelle, $2\,^1/_2$ Monate nach Eintritt der Compression (M. Fl. Häm. Karm.). *A* Querschnitt durch die normale weisse Substanz. *B* Querschnitt durch degenerirte weisse Substanz. *a* Normale Nervenfasern. *b* Gliagewebe. *c* Gliazellen. *d* Fettkörnchenzellen nach Auflösung des Fettes. Vergr. 250.

Fig. 223. Aufsteigende Degeneration des Rückenmarkes, 18 Monate nach dem Eintritt einer Compressionsdegeneration (M. Fl. Häm. Karm.). *a* Querschnitt von Nervenfasern. *b* Hyperplasirtes Gliagewebe. *c* Kerne der Gliazellen. *d* Fettkörnchenzellen nach Auflösung des Fettes. Vergr. 250.

Solange die degenerirten Stränge noch reichlich Zerfallsmassen enthalten, d. h. in den ersten 2—3 Monaten, sind sie weiss, undurchsichtig und dabei weicher als normal. Nach Resorption der ersteren werden sie grau. Gleichzeitig verlieren sie an Volumen.

Literatur über secundäre Strangdegenerationen.

Auerbach, *Ascendirende Degeneration des Rückenmarkes, Virch. Arch. 124. Bd. 1891.*
Barbacci, *Secundäre Degenerationen, Centralbl. f. allg. Path. II 1891 u. III 1892.*
Bianchi *et* **d'Abundo,** *Absteig. Degen. nach Abtragung der motor. Rindencentren, Neurol. Centralbl. V 1886.*
Ceni, *Alteraz. nelle degen. second., A. per le Sc. Med. XX 1896 u. A. it. de biol. XXVI 1896.*
Flechsig, *Die Leitungsbahnen im Gehirn u. Rückenmark, 1876, Arch. d. Heilk. XVIII 1877, u. Ueber Systemerkrankungen, Leipzig 1878.*
Fürstner *u.* **Knoblauch,** *Ueb. Faserschwund in d. grauen Substanz u. üb. Kerntheilungsfiguren d. Rückenmarks unter pathol. Verhältnissen, Arch. f. Psych. XXIII 1891.*
Gierlich, *Secund. Deg. bei cerebraler Kinderlähmung, Arch. f. Psych. XXIII 1891.*
Gombault *et* **Philippe,** *Lés. syst. dans les faisceaux blancs, Arch. de méd. exp. 1894.*
Hayem, *Altér. de la moelle conséc. à l'arrach. du nerf sciatique, Arch. de physiol. V 1873.*
Hohe, *Secund. Deg. d. Gowers'schen Bündels (bis ins Kleinhirn), A. f. Psych. 28. Bd. 1896.*
Homén, *Virch. Arch. 88. Bd.; Contrib. expér. à la pathol. et à l'anat. pathol. de la moelle épinière, Helsingfors 1885; Ét. expér. des lésions de la moelle épinière déterminées par l'hémisection de cet organ, Comptes rendus 1883, u. Fortschr. d. Med. III 1885.*
Isartier, *Des dégén. second. de la moelle épin. conséc. aux lés. de la subst. cortic. du cerveau, Paris 1878.*

Kahler u. Pick, *Secundärdegenerationen, Arch. f. Psych. X 1880.*
Klippel et Durante, *Dégénérescences rétrogrades, Rev. de méd. 1895.*
Meyer, *Ponshämorrhagie mit Degen. d. Schleife, Arch. f. Psych. XIII 1882.*
Oddi et Rossi, *Dégénérescences conséc. à la sect. des racines postér., A. it. de biol. XIII 1890.*
Patrik, *Aufsteig. Degen. d. Rm., Arch. f. Psych. XXV 1893.*
Pellizzi, *Sur les dégénérescences second., A. ital. de biol. XXIV 1895.*
Schaffer, *Secundäre multiple Degeneration, Virch. Arch. 122. Bd. 1890; Histologie der secund. Degeneration, Arch. f. mikr. Anat. XXXIII 1893.*
Schultze, *Beitr. z. Lehre v. d. secundären Degeneration, Arch. f. Psych. XIV 1883.*
Sherrington, *Ascending degeneration, Journ. of Phys. XIV 1893.*
Singer u. Münzer, *Beitr. z. p. An. des Centralnervensystems, Fortschr. d. Med. 1891.*
Sottas, *Dég. de la moelle conséc. aux lés. des rac. post., Rev. de méd. 1893.*
Stroebe, *Degen. u. reparat. Vorg. nach Verletz. d. Rm., B. v. Ziegler XV 1894.*
Türck, *Zeitschr. der Gesellsch. d. Aerzte in Wien 1850, u. Sitzungsber. d. K. Akad. d. Wissensch. VI 1851 u. XI 1853.*
Weigert, *Zur path. Histol. d. Neurogliafasergerüstes, Centralbl. f. allg. Path. I 1890.*
Westphal, *Eigenthüml. Verhalten secundärer Degeneration, Arch. f. Psych. II 1870.*

3. Die Hauptformen der Myelitis (Blutungen).

§ 85. Als **traumatische Myelitis** kann man alle jene Rückenmarkserkrankungen zusammenfassen, welche durch Hieb-, Schuss- und Stichwunden, durch Contusionen, Fracturen und Luxationen der Wirbelsäule entstehen. Man kann ferner auch die bei Caries der Wirbelsäule plötzlich sich einstellenden, durch Knickung der Wirbelsäule und gegenseitige Verschiebung der Wirbelknochen verursachten Quetschungen des Rückenmarkes dazu zählen.

Die unmittelbare Wirkung des Trauma ist eine mehr oder minder ausgebreitete Quetschung und Zerrung oder auch völlige Zertrümmerung von Rückenmarksubstanz, zu der sich auch eine Blutung hinzugesellen kann. Am geringsten ist die Läsion bei einfacher Erschütterung und bei beschränkter Verschiebung der Knochen der Wirbelsäule, die nur eine leichte und partielle Quetschung des Rückenmarkes bewirkt. Findet mit der Verletzung keine Infection statt, so stellt sich im Gebiete der Läsion ein Zerfall der nervösen Bestandtheile, unter Umständen auch des Gliagewebes und des Bindegewebes ein, welcher bei Mangel an Blutungen das Bild der weissen Erweichung, bei Blutungen dasjenige der rothen Erweichung bietet und durch eine zunehmende Verflüssigung des Rückenmarkes charakterisirt ist. Zerstörung des ganzen Querschnittes des Rückenmarkes führt zur Unterbrechung sämmtlicher Leitungsbahnen und damit auch zu den in § 84 angegebenen Secundärdegenerationen; ferner auch zu einer Degeneration der peripherischen motorischen Nervenfasern, deren Ganglienzellen zu Grunde gegangen sind. Bei partieller Zerstörung des Rückenmarkes sind natürlich auch die Secundärdegenerationen beschränkt. Die Stärke der an die Verletzung und Erweichung sich anschliessenden Entzündung richtet sich im Allgemeinen nach der Stärke der Verletzung.

Die Heilung erfolgt theils durch Bildung von Sklerose, theils durch Bildung einer Bindegewebsnarbe. Letztere kommt namentlich nach schweren, mit Verletzung der Rückenmarkshäute verbundenen Traumen, erstere bei leichteren Läsionen, welche die Pia intact lassen, zur Entwicklung. Im Gebiete grösserer Sklerosen oder Narben verliert das Rückenmark merklich an Umfang und kann auf einen dünnen Strang reducirt werden. Wird eine Rückenmarkswunde inficirt, so kann sich in derselben Eiterung einstellen, welche auch auf die Umgebung,

insbesondere auch auf die Rückenmarkshäute übergreift. Störungen der Blut- und Lymphcirculation, welche sich an die örtlichen Veränderungen anschliessen, können auch entfernt von der Verletzungsstelle weisse und hämorrhagische Erweichungsherde (Stroebe), sowie auch Erweiterungen des Centralkanales verursachen.

Als **Compressionsmyelitis** fasst man alle jene traumatischen Rückenmarksläsionen zusammen, bei welchen das Rückenmark mehr allmählich comprimirt und am Orte der Compression zur Degeneration gebracht wird. Die häufigste Ursache derselben bilden tuberkulöse Erkrankungen der Wirbelsäule und der Dura, sowie primäre und secundäre Geschwulstbildungen der Rückenmarkshäute, seltener Tumoren des Rückenmarkes selbst, oder durch Ansammlung von Flüssigkeit oder Blut bedingte Erweiterungen des Centralkanales (vergl. § 87).

Die Entartung des Rückenmarkes ist hier grossentheils durch Störungen der Blut- und Lymphcirculation bedingt. Die Degenerationen zeigen sich zuerst in den weissen Strängen, deren Fasern an der Druckstelle nach Kahler schon 6 Stunden nach der Compression aufquellen können und weiterhin zerfallen. Die Ganglienzellen pflegen sich weit länger zu erhalten. Der Zerfall der Nervenfasern führt stets zur Bildung von Körnchenzellen (Fig. 218 *f* und Fig. 219 *d*, *f*). Mit dem Zerfall der Nervenfasern an der Compressionsstelle bilden sich stets auch Secundärdegenerationen aus.

Dem Schwund der Nervenfasern schliesst sich eine Wucherung des Gliagewebes an, die im Laufe von Monaten zu einer Sklerose im Gebiete der Compressionsdegeneration und der Secundärdegenerationen (Fig. 223 *b*) führt.

Literatur über traumatische Myelitis und Compressionsmyelitis.

Bruns, Traumatische Zerstörung des Rückenmarks, Arch. f. Psych. 25. Bd. 1893 (Lit.).
Heymann, Path. Anat. d. Rückenmarkscompression, Virch. Arch. 149. Bd. 1897 (Lit.).
Kahler, Compressionsdegeneration, Prag. Zeitschr. f. Heilk. III 1882.
Kahler, O., u. A. Pick, Compression, Arch. f. Psych. X 1880.
Kirchgaesser, Pathol. Anat. d. Rückenmarkserschütterung, Münch. med. Woch. 1898.
Kocher, Die Verletzungen der Wirbelsäule, Jena 1897.
Leyden, Rückenmarkserschütterung, Arch. f. Psych. VIII 1878.
Michaud, Sur la myélite et la méningite dans le mal vertébr., Paris 1871.
Müller, W., Beitr. z. path. Anat. u. Phys. des Rückenmarks, Leipzig 1871.
Struppler, Z. Kenntniss der reinen Rückenmarkserschütterung, München 1896.
Thorburns, Cases of injury of the cervical region, of the spinal cord, Brain 1887.
Wagner, Die Erschütterung des Rückenmarks, Beitr. v. Bruns XVI 1896 (Lit.).
Westphal, Traumatische Myelitis, A. f. Psych. 28. Bd. 1896.
Weitere Literatur enthalten § 82 u. § 83.

§ 86. Die als **hämatogene Myelitis** bezeichneten Erkrankungen beginnen theils als Degenerationen und Blutungen, theils als exsudative Entzündungen, die von Anbeginn durch das Auftreten perivasculärer Exsudate charakterisirt sind.

Sie stellen solitäre oder multiple **Herderkrankungen** dar, können aber durch ihre grosse Zahl und durch Verbindung mit allgemeinen Circulationsstörungen und entzündlichen Oedemen sowie mit Secundärdegenerationen eine solche Ausbreitung erlangen, dass man in einzelnen Fällen auch von einer **diffusen Myelitis** sprechen kann.

Hat der Erkrankungsherd seinen Sitz in der weissen Substanz, so bezeichnet man dies als **Leukomyelitis**, ist die graue Substanz ergriffen, als **Poliomyelitis**; Verbreitung der Entzündung über den ganzen Querschnitt oder über den grösseren Theil desselben führt zur **transversalen Myelitis.** Bei zahlreichen Herden kann man von einer **Myelitis disseminata** sprechen. Sie können auch im verlängerten Mark und im Gehirn auftreten.

Den Beginn des Processes hat man nur selten Gelegenheit zu untersuchen, und es lässt sich oft nicht entscheiden, ob durch Gefässveränderungen bedingte Ischämie oder Blutungen den Ausgangspunkt gebildet haben, oder ob es sich um die Wirkung von Intoxikationen und Infectionen handelt. In Betracht kommen unter den Infectionskeimen namentlich die Eiterkokken, der Diplococcus pneumoniae, Bacterium coli, Gonokokken, das Gift der Hundswuth, Tuberkelbacillen, Leprabacillen, Typhusbacillen, Variolagift resp. Secundärinfectionen. Myelitis kann (neben Polyneuritis) auch die Ursache der als Landry'sche Paralyse bezeichneten ascendirenden Lähmung sei.

Die wichtigsten Erscheinungen im Verlauf der hämatogenen Myelitis bilden die Entartung, der Zerfall und der Untergang der nervösen Bestandtheile, welche in der in § 83 beschriebenen Weise erfolgen. Die entzündliche Exsudation ist meist eine wenig hervortretende Erscheinung, die vorübergeht, doch kann es in seltenen Fällen auch zu einer **eiterigen Myelitis** kommen, die zur Gewebsvereiterung und zur Bildung eines Abscesses führt. Sind die Eiterherde klein, so können sie unter Resorption des Eiters vernarben; grössere können sich mit einer Granulationsmembran umgeben (vergl. Hirnabscess). Infection der Pia von Rückenmarksabscessen aus führt zur Meningitis.

Der gewöhnliche Ausgang der Myelitis ist die Bildung eines grauen sklerotischen Herdes, in dessen Gebiet die nervösen Elemente mehr oder weniger vollständig zu Grunde gegangen sind (Fig. 224 *a*, *b* und Fig. 225 *a*, *b*, *c*), doch kann die sklerotische Verhärtung des Gewebes auch sehr gering sein oder auch ganz fehlen.

Fig. 224.

Fig. 225.

Fig. 224. Sklerose und Schrumpfung der ganzen grauen Substanz (*a*) des unteren Brusttheils nach Poliomyelitis acuta (M. Fl. Karm.). *b* Sklerotischer Herd in den Hintersträngen. Mann von ca. 30 Jahren. Vergr. 6.

Fig. 225. Sklerose des Rückenmarkes in der Höhe des unteren Dorsalmarkes nach acuter Myelitis transversalis (M. Fl. Karm.). *a* Gelatinös aussehende degenerirte graue Substanz. *b* Uebrig gebliebene Ganglienzellen. *c* Atrophische sklerotische weisse Substanz. Mann von ca. 40 Jahren. Vergr. 6.

Transversale Myelitis führt zu einer Verkleinerung des Rückenmarksquerschnittes, in dessen Gebiet bei starkem Nervenschwund die weissen Stränge ein graues Aussehen gewinnen (Fig. 225 *c*) und der Nervenfasern ganz oder grossentheils entbehren, und es lässt auch die graue Substanz (*a*, *b*) einen mehr oder minder vollkommenen Verlust der Ganglienzellen und Nervenfasern, verbunden mit Sklerose, erkennen. Herdförmige Leukomyelitis führt zur Bildung umschriebener grauer Herde (Fig. 224 *b*). Poliomyelitis hat oft eine Schrumpfung und Difformirung der grauen Substanz (Fig 224 *a*) zur Folge, doch kann die Form der Hörner auch erhalten bleiben. Zu allen Herddegenerationen gesellen sich auch Secundärdegenerationen, welche bei Leukomyelitis namentlich die Bahnen der weissen Substanz, bei Poliomyelitis auch die vorderen Wurzeln betreffen.

Der Mangel einer consecutiven Sklerose in myelitischen Herden kann zunächst darin begründet sein, dass seit dem Auftreten des Gewebszerfalls zu kurze Zeit verstrichen ist. Es bleibt indessen die Wucherung des Gliagewebes auch nach längerem Bestande der Erkrankung nicht selten gering, namentlich im Gebiet der grauen Substanz. Ungünstig für ihr Eintreten ist auch eine umfangreichere Zerstörung des Gliagewebes, ferner auch hohes Alter des Erkrankten. Andererseits wird auch eine Entzündung, welche sich auf die Bildung eines Exsudates in den Lymphscheiden der Gefässe beschränkt und keine Schädigung der nervösen Elemente verursacht, vorübergehen können, ohne dass eine Veranlassung zu Gliawucherung gegeben ist.

Fortgeleitete Entzündungen kommen vornehmlich nach acuter Meningitis vor, indem die Entzündung längs der Gefässe auf das Rückenmark übergreift und zu **Meningomyelitis** führt (vergl. § 95), wonach sich theils perivasculäre zellige Infiltrationen, theile diffuse ödematöse Schwellungen des Rückenmarkes, sowie Degenerationen der Nervenfasern und Nervenzellen einstellen können. In seltenen Fällen verbreiten sich Entzündungserreger auch innerhalb des Centralkanales, z. B. von Eiterherden im Gebiete des vierten Ventrikels aus, und führen zu einer über die ganze Länge des Rückenmarkes sich erstreckenden **centralen Myelitis**, welche durch Oedeme, zellige Infiltrationen und Zerfall der Nervensubstanz im Gebiete der grauen Commissur, weiterhin aber auch der Vorderhörner und Hinterhörner, und schliesslich auch in den weissen Strängen gekennzeichnet ist. An die Entzündung kann sich centrale Sklerose anschliessen.

Ueber **Poliomyelitis anterior** s. § 91.

Literatur über Myelitis.

Achard et Guinon, *Myélite aiguë diffuse, Arch. d. méd. exp. I 1889.*
Babes et Varnali, *Myélites infectieuses, A. des Sc. méd., Paris 1896.*
Boinet et Salebert, *Des troubles moteurs dans l'impaludisme, Rev. de méd. IX 1889.*
Buss, *Disseminirte acute Myelitis bulbi, Dtsch. Arch. f. klin. Med. 41. Bd. 1887.*
Charcot, *Krankh. des Nervensystems, Stuttgart 1878.*
Cramer, *Beginnende multiple Sklerose u. acute Myelitis, Arch. f. Psych. XIX 1888.*
Damaschino et Roger, *Poliomyelitis, Gazette méd. 1881.*
Déjerine et Huet, *Paralysie atroph. de l'enfance à forme hemiplégique, A. de phys. I 1888.*
Dreschfeld, *Disseminated Myelitis, Brit. Med. Journ. I 1894.*
Dujardin-Beaumetz, *De la myélite aiguë, Paris 1872.*
Eisenlohr, *Acute Myelitis dorsalis, Virch. Arch. 73. Bd. 1878.*
Etter, *Acute Bulbärmyelitis, Correspbl. f. Schweizer Aerzte 1883.*
Francotte, *Ét. sur l'anat. path. de la moelle épinière, Arch. de neurol. 1890.*

Friedmann, *Die degen. Veränd. der Ganglienzellen bei acuter Myelitis, Neur. Ctbl. 1891.*
Grasset et Ranzier, *Traité des maladies du système nerveux, Montp. 1894.*
Hayem, *Note sur deux cas de myélite aiguë centrale diffuse, Arch. de phys. I 1874.*
Hlava, *Poliomyelitis acuta disseminata, Arch. Bohèmes de méd. IV 1891.*
Högyes, *Lyssa, Wien 1897 (Lit.).*
Homén, *Abcès de la moelle, Rev. de neurol. 1895.*
Küssner u. Brosin, *Myelitis acuta disseminata, Arch. f. Psych. XVII 1886.*
Küstermann, *Acute Myelitis, Arch. f. Psych. XXV 1894.*
Langhans, *Rückenmarksaffectionen (Tetanus u. Lepra), V. A. 64. Bd. 1875.*
Laveran, *Myélite centrale subaiguë, Arch. de phys. II 1875.*
Leyden, *Klinik der Rückenmarkskrankheiten 1874—1876; Acute Myelitis, D. med. Woch. 1892; Gonorrhoische Myelitis, Zeitschr. f. klin. Med. XXI 1892.*
Macewen, *Pyogenic Infective Diseases of the Brain und Spinal Cord, Glasgow 1893.*
Marie, *Krankheiten des Rückenmarks, Wien 1894.*
Nauwerck, *Ueber Chorea, Beitr. v. Ziegler I 1886; Ueber Myelitis, ib. II 1887.*
Pfeiffer, *Acute Myelitis, Z. f. Nervenheilk. VII 1895.*
Redlich, *Pathol. Anat. d. Paralysis agitans (perivascul. Sklerose), J. f. Psych. XII 1893; neuere Arbeiten über Myelitis, Ctbl. f. allg. Path. IX 1898 (Lit.).*
Schaffer, *Pathologie u. patholog. Anatomie der Lyssa, Beitr. v. Ziegler VII 1889.*
Schmaus, *Myelitis, Ergebn. d. spec. path. Morph., Wiesbaden 1896.*
Schultze, *Dtsch. Arch. f. klin. Med. XX u. Poliomyelitis anter. acuta, V. A. 68. Bd. 1876.*
Ullmann, *Ueber Rückenmarksabscess, Zeitschr. f. klin. Med. XVI 1889.*
v. Velden, *Disseminirte Myelitis, D. Arch. f. klin. Med. XIX 1877.*
Weller, *Veränd. des Geh. u. Rm. bei Lyssa, Arch. f. Psych. IX 1879.*
Westphal, *Myelitis, Arch. f. Psych. IV 1874.*
Williamson, *Relat. of Dis. of the Spin. Cord to the Distribut. and Les. of the Spinal Blood Vessels, London 1895.*
Weitere Literatur enthalten § 82, § 83, § 88 u. § 91.

4. Hydromyelie, Syringomyelie und centrale Gliose.

§ 87. Als **Hydromyelie** bezeichnet man eine mehr oder minder erhebliche Erweiterung des Centralkanales, welche mit Flüssigkeitsansammlung verbunden oder durch Flüssigkeitsansammlung bedingt ist. In einem Theil der Fälle ist die Hydromyelie angeboren und erreicht ihre höchste Ausbildung in jenen Fällen, in welchen sackartige, als Myelocystocelen oder Hydromyelocelen (vergl. § 140 des allgem. Theils) bezeichnete Ausweitungen des Medullarohres durch Defecte des knöchernen Wirbelrohres nach aussen treten. In anderen Fällen ist der Zustand erworben und alsdann bald auf entzündliche Affectionen des Centralkanals (fortgeleitet von örtlichen Entzündungen, vergl. § 86), bald auf Störungen der Blut- und Lymphcirculation, bald auch auf Zerfallsprocesse in der Wand des Centralkanals zurückzuführen. Er kann sich danach auch als Complication von traumatischen Verletzungen und Compressionen des Rückenmarkes einstellen und ist oberhalb der verletzten oder comprimirten Stelle nicht selten zu beobachten.

Die Erweiterung kann sich über einen mehr oder minder grossen Theil des Rückenmarkes erstrecken oder auch die ganze Länge desselben betreffen. Der Querschnitt des erweiterten Kanales ist bald rund, bald spaltförmig (Fig. 226 *b*), bald dreieckig oder ganz unregelmässig gestaltet. Nicht selten finden sich locale Divertikel, oder es besteht auch ein doppelter oder dreifacher Kanal, Verhältnisse, welche wohl darauf zurückzuführen sind, dass durch Störungen der Entwicklung bei Schluss des Medullarrohres stellenweise statt eines einfachen Kanales ein doppelter oder dreifacher Kanal sich bildete.

Der erweiterte Kanal ist mit Ependymepithel ausgekleidet, doch ist zur Zeit der Untersuchung das Epithel oft grossentheils verloren gegangen. Bei acuten Erweiterungen, die durch Entzündung bedingt

sind, kann die den Centralkanal umgebende Gliasubstanz (centraler Ependymfaden), unter Umständen auch die weitere Umgebung in Erweichung begriffen sein (vergl. § 86). In anderen, chronischen Fällen von Hydromyelie zeigt die Wand des Kanales eine durch Gliawucherung bedingte Hypertrophie (Fig. 226 *c*). Geringe Grade der Hydromyelie verursachen keine erkennbare Formveränderung des Rückenmarkes, stärkere Ausweitungen des Kanales führen zur Vergrösserung des Umfangs des Rückenmarkes. Ansammlung von Eiter oder Blut im Centralkanal führt zu Zuständen, die man als **Pyomyelie** resp. **Hämatomyelie** bezeichnen kann.

Als **Syringomyelie** bezeichnet man eine Höhlenbildung im Rückenmark, welche in ihren typischen Formen hinter dem Centralkanal gelegen und von einer ziemlich derben Gliawucherung umgeben ist (Fig. 227 *b*, *c*), die sich zunächst innerhalb der grauen

Fig. 226.

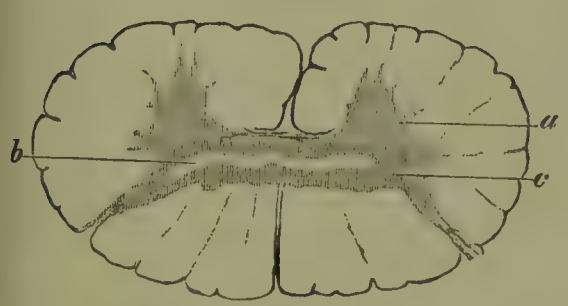

Fig. 227.

Fig. 226. Hydromyelie mit Sklerose der umgebenden Substanz (M. Fl. Karm.). *a* Graue Substanz. *b* Höhle. *c* Sklerotisches Gewebe. Vergr. 4.

Fig. 227. Syringomyelie im Gebiet der Hinterstränge des Halsmarkes (M. Fl. Karm.). *a* Graue Substanz. *b* Höhle. *c* Sklerotisches Gewebe. Vergr. 4.

Commissur entwickelt, von da aber sehr oft auch in die weissen Hinterstränge eindringt. Die Veränderung findet sich besonders häufig im Halsmark, kann aber an jeder Stelle des Rückenmarkes auftreten und die ganze Länge des Rückenmarkes einnehmen.

In typischen Fällen geht die Gliawucherung der Höhlenbildung voraus, es beginnt der Process also mit einer **centralen Sklerose** oder **Gliose**, die unter Umständen eine solche Mächtigkeit erlangen kann (Fig. 228 *A*, *B*, *C*), dass man auch von einem strangförmigen **Gliom** sprechen kann. Die primäre centrale Gliose ist als Folge von **Entwicklungsstörungen** im Gebiete der grauen Commissur und der Hinterstränge anzusehen.

Die Höhlenbildung (Fig. 227 *b*, Fig. 228 *c*) wird durch einen Zerfall des Gliagewebes eingeleitet, der, soweit erkennbar, von Störungen der Ernährung abhängt, indem die zugehörigen Gefässe hyaline Wandverdickungen und Verengerungen des Lumens zeigen. Der Inhalt der Höhlen ist meist eine farblose Flüssigkeit, doch kann er auch aus einer gelb bis braun gefärbten Gallerte (Fig. 228 *C*, *c*) oder aus Blut und dessen Zerfallsproducten bestehen. In einzelnen Fällen, die man als **atypische** oder secundäre den typischen gegenüberstellen kann, bilden sich diese mit Glia umschlossenen Höhlen in der Weise, dass **myelitische Zerfallsherde** nachträglich **mit gewuchertem Gliagewebe** umgeben werden (Myélite cavitaire), doch pflegt in diesen Fällen die Masse des Gliagewebes nur gering

zu sein. Die Ursachen solcher secundärer Syringomyelieen können sowohl Traumen als auch infectiöse myelitische und meningomyelitische Processe sein (vergl. § 85 und § 86). Bei Traumen können sowohl Blutungen in den Centralkanal und die angrenzende graue Substanz und Gewebsentzündungen als Störungen der Blut- und Lymphcirculation, die sich an Querschnittszerstörung des Rückenmarkes anschliessen, die Ursache sein.

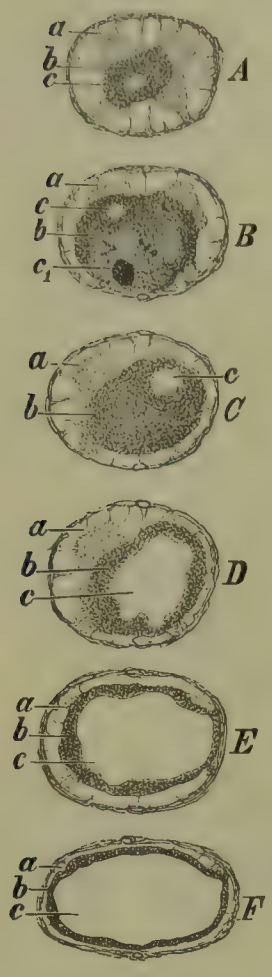

Fig. 228. Gliose und Syringomyelie im Gebiet des Lendenmarkes. *A*, *B* Durchschnitt durch die obersten, *C*, *D* durch die mittleren, *E*, *F* durch die untersten Theile des Lendenmarkes. *a* Rückenmarkssubstanz. *b* Gliagewebe. *c* Leere, c_1 mit braunem Inhalt gefüllte Höhle. Nat. Grösse.

Nimmt die Gliawucherung grössere Dimensionen an, so kann sie sich nicht nur auf die Hinterstränge, sondern auch auf die Hinter- und Vordersäulen der grauen Substanz (Fig. 228 *b* in *A*, *B*, *C*, *D*, *E*, *F*) und schliesslich auch auf das Gebiet der Vorderseitenstränge verbreiten und damit das Rückenmark in grosser Ausdehnung zu Grunde richten.

Die Höhlenbildung (*c*) nimmt bald nur einen kleinen (*A*, *B*, *C*), bald einen grossen Theil (*D*, *E*, *F*) der Wucherung ein und kann auch über grössere Gebiete fehlen. Meist ist das Bild des Querschnittes in verschiedenen Höhen des Rückenmarkes ein wechselndes.

Von aussen betrachtet, kann das Rückenmark unverändert erscheinen, zeigt aber auch nicht selten zufolge mangelhafter Entwicklung der Hinterstränge Verschmälerungen, sowie stärkere Ausprägung seiner hinteren medialen Furche. Starke Flüssigkeitsansammlung (*E*, *F*) kann zu einer Vergrösserung des Umfanges führen.

Hydromyelie und Syringomyelie lassen sich nicht scharf von einander trennen, indem nachweislich sehr häufig die Höhlen bei Syringomyelie an dieser oder jener Stelle mit dem Centralkanal zusammenhängen (Schlesinger) und demgemäss auch stellenweise mit Ependymepithel ausgekleidet sind, so dass die betreffenden Stellen Divertikel des Centralkanals darstellen. Ferner ist zu berücksichtigen, dass auch die Hydromyelie oft eine congenitale Entwicklungsstörung darstellt und sich ebenfalls mit pathologischen Gliawucherungen verbindet. Ob der Centralkanal primär oder secundär betheiligt ist, lässt sich im Einzelfalle meist nicht entscheiden.

Die Syringomyelie ist während des Lebens vornehmlich durch langsam sich entwickelnde Muskelatrophie, trophische und vasomotorische Störungen, sensible Störungen und partielle Empfindungslähmungen, Panaritien, Schrunden und Nekrosen der Fingerphalangen und durch Hautgeschwüre charakterisirt. Die von Morvan als Parésie analgésique avec panaris des extremités supérieures bezeichnete Krankheit ist meistens ein besonderer Typus der Syringomyelie, kann aber auch durch Lepra verursacht sein.

Von den Autoren ist die Gliawucherung und Höhlenbildung bei Syringomyelie sehr verschieden beurtheilt worden.

Vollständige Literaturübersichten und ausgedehnte eigene Untersuchungen enthalten die unten citirten Abhandlungen von Schlesinger und von Saxer.

Literatur über Hydromyelie und Syringomyelie.

Bäumler, A., *Ueb. Höhlenbildungen im Rückenmark, Dtsch. Ar. f. klin. Med. 40. Bd. 1887.*
Blocq, *Syringomyelia, Brain III 1890.*
Bruhl, *Contrib. à l'étude de la syringomyélie, Paris 1890.*
Chiari, *Ueber die Pathogenese der Syringomyelie, Zeitschr. f. Heilk. IX, Prag 1888.*
Cramer, *Arbeiten über Syringomyelie a. d. J. 1891, Centralbl. f. allg. Path. III 1892.*
Gaupp, *Beitr. z. path. Anat. d. Rückenmarkes, Beitr. v. Ziegler II p. 510, Jena 1888.*
Hoffmann, *Syringomyelie, D. Zeitschr. f. Nervenheilk. III 1893.*
Joffroy *et* **Achard,** *Myélite cavitaire., Arch. de phys. 1887; Maladie de Morvan avec autopsie, Arch de méd. exp. II 1890; Syringomyélie non gliomateuse, ib. III 1891.*
Kahler *u.* **Pick,** *Beitr. z. Lehre von der Syringo- und Hydromyelie, Prager Vierteljahrsschr. 142. Bd. 1879, und Arch. f. Psych. 8. Bd. 1878.*
Kiewlicz, *Ein Fall von Myelitis transversa, Syringomyelie, multipler Sklerose und secundären Degenerationen, Arch. f. Psych. XX 1889.*
Krauss, *Ueber einen Fall von Syringomyelie, Virch. Arch. 101. Bd. 1885.*
Langhans, *Höhlenbildung im Rm. als Folge von Blutstauung, Virch. Arch. 85 Bd. 1882.*
Leyden, *Hydromyelie und Syringomyelie, Virch. Arch. 68. Bd. 1876.*
Minor, *Centrale Hämatomyelie, Arch. f. Psych. XXIV 1892.*
Miura, *Zur Genese der Höhlen im Rückenmark, Virch. Arch. 117. Bd. 1889; Ueber Gliom und Syringomyelie, Beitr. v. Ziegler XI 1891.*
Redlich, *Z. path. An. der Syringomyelie u. Hydromyelie, Zeitschr. f. Heilk. XII 1891.*
Roth, *Gliome diffus de la moelle, syringomyélie, atrophie musculaire, Arch de phys. V 1878.*
Saxer, *Syringomyelie, B. v. Ziegler XX 1896 u. Cbl. f. allg. Path. IX 1898 (Lit.).*
Schaffer *u.* **Preisz,** *Hydromyelie und Syringomyelie, Arch. f. Psych. 23 Bd. 1891.*
Schlesinger, *Die Syringomyelie, Wien 1895 (Lit.); Bulbärläsionen bei Syringomyelie, Arb. a. d. Inst. v. Obersteiner IV, Wien 1896.*
Schmaus, *Syringomyelie u. Hydromyelie, Ergebn. d. spec. path. Morph., Wiesbaden 1896.*
Schultze, *Spalt-, Höhlen- und Gliombildung im Rückenmark und der Medulla oblongata, Virch. Arch. 87. Bd. 1882 und 102. Bd. 1885, und Zeitschr. f. klin. Med. XIII 1888.*
Simon, *Ueber Syringomyelie und Geschwulstbildung im Rückenmark, Arch. f. Psych. V 1874.*
Westphal, *Höhlen- und Geschwulstbildung im Rückenmark und Erkrankung des verlängerten Markes, Arch. f. Psych. V 1874, und Brain Vol. VI 1883.*
Wichmann, *Geschwulst- und Höhlenbildung im Rückenmark, Stuttgart 1887.*

5. Die multiple Sklerose.

§ 88. Als **multiple Sklerose** bezeichnet man eine über das ganze Rückenmark und meist auch über das Gehirn verbreitete Erkrankung,

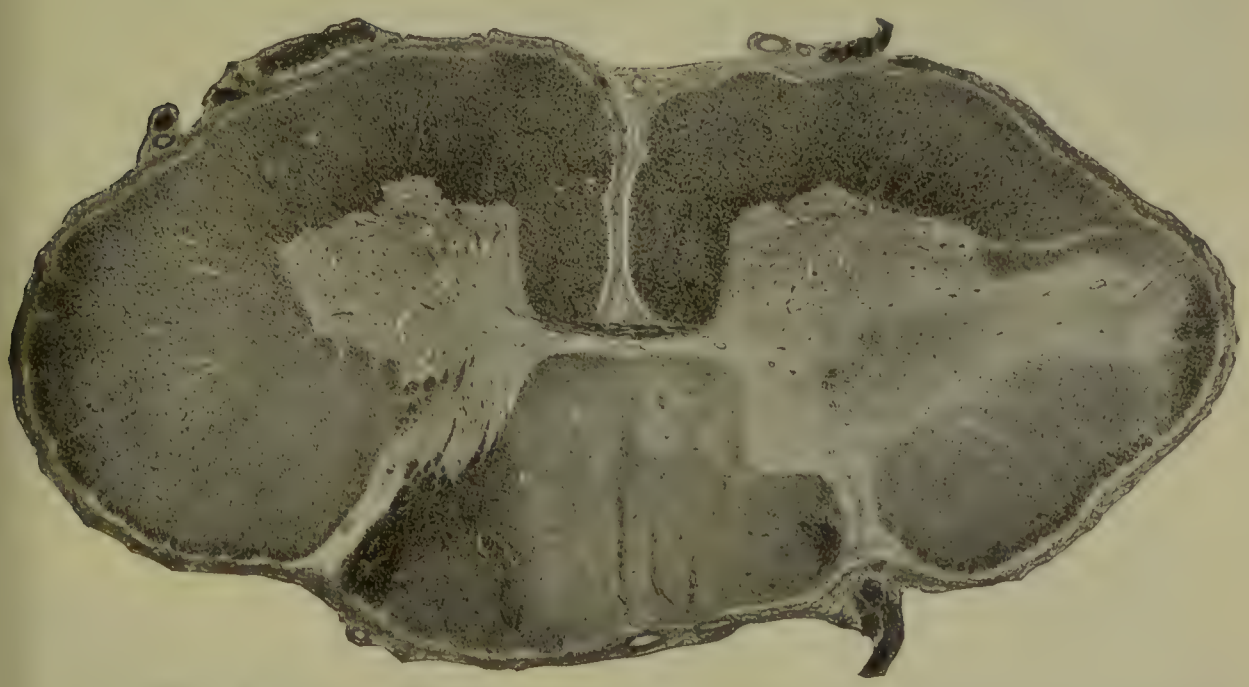

Fig. 229. Multiple Sklerose. Querschnitt des Halsmarkes (M. Fl. Weig.). Degeneration in den Hintersträngen, im rechten Seitenstrang und lateralen Theil der grauen Substanz. Vergr. 10.

welche durch die Bildung zahlreicher grauer Herde ausgezeichnet ist. Im Rückenmark können diese Herde an jeder Stelle der weissen Stränge (Fig. 229 bis Fig. 233) oder auch der grauen Säulen ihren Sitz haben, und ebenso zeigen sie auch im Gebiete des verlängerten Markes, der Brücke und des Kleinhirns keine Bevorzugung bestimmter Stellen. Im Grosshirn ist in einzelnen Fällen die Nachbarschaft der Seitenventrikel vornehmlich erkrankt, doch sind die Herde auch durch



Fig. 230. Querschnitt durch das Halsmark bei multipler Sklerose des Rückenmarkes, des Grosshirns, der Brücke, des Kleinhirns und des Opticus (M. Fl. Weig.). Mädchen von 26 Jahren. Der ganze Rückenmarksquerschnitt mit Ausnahme des vorderen Wurzelgebietes degenerirt. Vergr. 10.

die ganze Grosshirnhemisphäre zerstreut und können sich auch auf den Opticus, den Olfactorius und die Wurzeln der anderen Gehirnnerven erstrecken.

Die Herde sind bald nur klein, stecknadelkopfgross, bald gross, so dass sie im Durchmesser ein bis mehrere Centimeter messen. Das

Fig. 231. Fig. 232. Fig. 233.

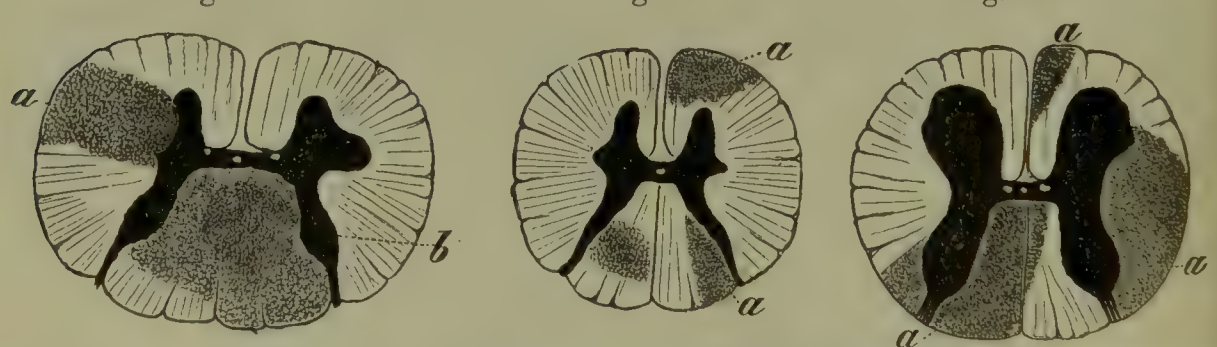

Fig. 231. Multiple Herdsklerose. Schnitt durch den Halstheil des Rückenmarkes (schematisirt). *a* Sklerotischer Herd im Seitenstrang und im linken Tractus intermedio-lateralis. *b* Sklerotischer Herd in den Hintersträngen. Vergr. 3.

Fig. 232. Multiple Herdsklerose. Schnitt durch das Dorsalmark (schematisirt). *a* Sklerotische Herde. Vergr. 3.

Fig. 233. Multiple Herdsklerose. Schnitt durch den Lendentheil des Rückenmarkes (schematisirt). *a* Sklerotische Herde. Vergr. 3.

Dach der Seitenventrikel kann in seiner ganzen Länge von einem mehrere Millimeter dicken und 1—2 Centimeter breiten grauen Lager gebildet werden.

In einem Theil der Fälle sind die Herde auf dem Durchschnitt gleichmässig grau gefärbt, ziemlich derb und scharf gegen die Umgebung abgegrenzt. In anderen Fällen ist die Consistenz geringer, die Färbung, wenigstens in einzelnen Herden, mehr grau und weiss gefleckt, die Abgrenzung wenig scharf. Neben grauen Herden können



Fig. 234. Multiple (secundäre) Sklerose. Sklerotisches Gewebe aus dem Hinterstrang (M. Fl. Mallory-Färb.). *a* Gliazellen mit zahlreichen Fortsätzen. *b* Sklerotisches Gewebe mit querdurchschnittenen Gliafasern. Vergr. 500.

sich ferner auch weisse Degenerationsherde finden. Das Rückenmark kann neben Herden auch degenerirte Stränge enthalten.

Liegen die Herde subpial und subependymär, so lassen sie sich schon von aussen an der grauen Färbung erkennen. Enthält das Rückenmark sehr zahlreiche Herde und degenerirte Stränge, so können auf dem Querschnitt die degenerirten Theile vollkommen überwiegen (Fig. 230) und das normal aussehende Gewebe auf kleine Segmente beschränkt sein.

Nach ihrer Structur lassen die grauen Herde zwei Typen erkennen, von denen der erste durch ein sklerotisches Gewebe charakterisirt ist, das Nervenlücken, aber keine oder nur spärliche Nerven enthält (Fig. 234), während der zweite Typus theils durch ein dichtes, der Nervenlücken entbehrendes Gewebe (Fig. 235 *b* links), theils durch ein mit Nervenfasern (*a*) versehenes sklerotisches Gewebe repräsentirt ist.



Fig. 235. Multiple (primäre) Herdsklerose. Randpartie des sklerotischen Gewebes aus dem Hinterstrang, Fig. 231 *b* (M. Fl. Karm.). *a* Querschnitte von Nervenfasern. *b* Gliazellen. *c* Blutgefässe. Vergr. 300.

Untersucht man fleckige, weiche Herde, so finden sich stets Zeichen des Nervenzerfalls, d. h. Myelintropfen und Fetttröpfchen, verfettete Zellen (Fig. 236 *e*) und Fettkörnchenzellen (h_1, h_2). Daneben zeigt das Gliagewebe verschiedene Mächtigkeit und kann zum Theil bereits das Bild einer ausgesprochenen Sklerose (*f*, *g*) bieten. Im Uebrigen lassen sich oft auch Gefässdegenerationen, namentlich hyaline Verdickung der Gefässwände, ferner auch Rundzellenanhäufungen, namentlich in den adventitiellen Lymphscheiden der Gefässe (*h*) nachweisen.

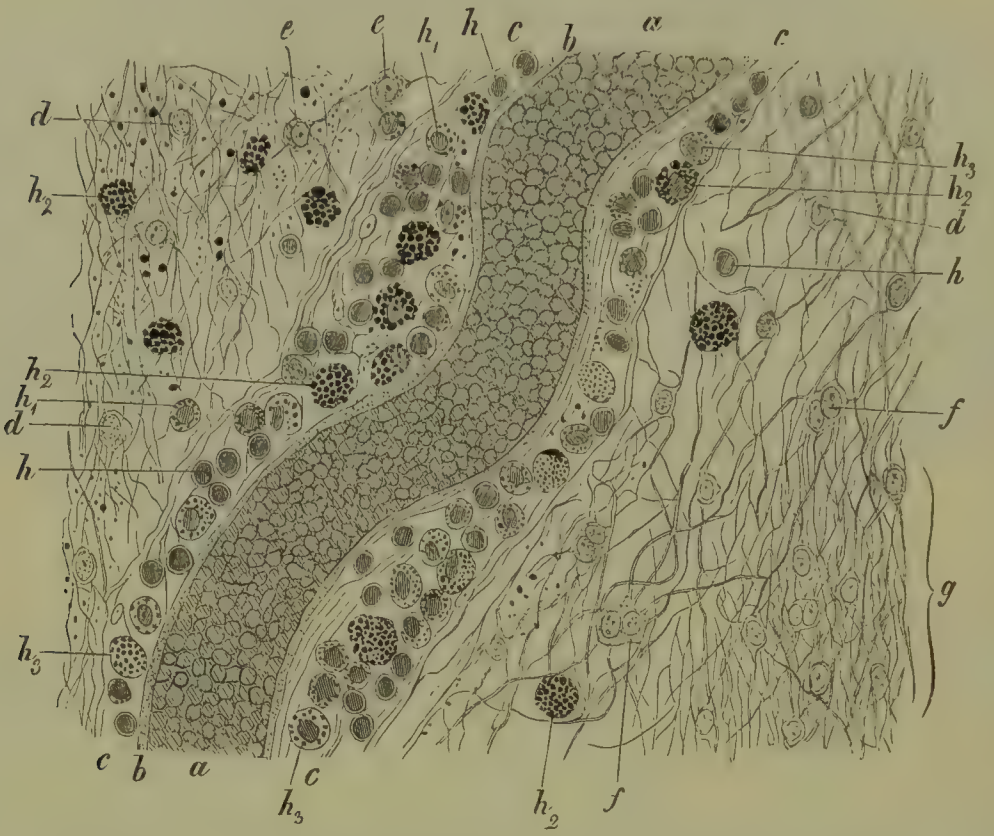

Fig. 236. Multiple Sklerose. Degenerationsherd des Gehirnes mit hypertrophischem Gliagewebe (Osmiums. Zerzupfungspräp.). *a* Blutgefäss mit Blut. *b* Media. *c* Adventitielle Lymphscheide. *d* Unveränderte Gliazellen. *e* Verfettete Gliazellen. *f* Zweikernige Gliazellen. *g* Sklerotisch aussehendes Gewebe. *h* Rundzellen, h_1 Rundzellen mit einzelnen Fetttröpfchen. h_2 Fettkörnchenkugeln. h_3 Pigmentkörnchenkugeln. Vergr. 200.

Nach der histologischen Beschaffenheit der Erkrankungsherde bei multipler Sklerose zu schliessen, stellt die gewöhnliche **multiple Sklerose** den **Ausgang einer multiplen Myelitis**, d. h. einer multiplen Herddegeneration oder einer Herdentzündung dar. Als Ursache dieser Myelitis kommen sowohl Infectionen und Intoxicationen als auch Traumen in Betracht, wobei wohl meistens zunächst die Nervensubstanz leidet und degenerirt. Die starke Veränderung, welche in einzelnen Fällen die Blutgefässe zeigen, berechtigt zu der Annahme, dass zuweilen frühzeitig auch die Blutgefässe leiden und zum Theil durch hyaline Degeneration verengt und verschlossen werden.

Das Vorkommen dichter sklerotischer Herde (Fig. 235) ohne Nervendegeneration spricht dafür, dass herdförmige Sklerosen auch primär durch eine pathologische Entwicklung der Glia vorkommen können, dass es also Formen von Sklerosen giebt, welche

sich der primären Syringomyelie anschliessen und sich von derselben nur durch eine andere Gestaltung und Vertheilung der Gliose und durch den Mangel von Zerfallshöhlen unterscheiden.

Bei der als Paralysis agitans bezeichneten Alterserkrankung findet sich (Redlich) in den Hinter- und Seitensträngen eine in zahlreichen kleinen Herden auftretende perivasculäre Sklerose, innerhalb welcher die Nervenfasern atrophirt sein können.

Literatur über multiple Herdsklerose.

***Babinski**, Sclérose en plaques, variétés de la sclérose, A. de phys. V 1885.*
***v. Bechterew**, Syphilitische dissem. Sklerose, A. f. Psych. 28. Bd. 1896.*
***Blocq** et **Londe**, Anat. path. de la moelle épinière, Paris 1891.*
***Borst**, Multiple Sklerose, Beitr. v. Ziegler XXI 1897.*
***Bourneville**, De la sclérose en plaques disséminée, Paris 1896.*
***Buchwald**, Ueber multiple Sklerose, Dtsch. Arch. f. klin. Med. X 1872.*
***Buss**, Aetiologie u. Pathol. d. multiplen Sklerose, D. Arch. f. klin. Med. 54. Bd. 1889.*
***Charcot**, Leçons sur les malad. du syst. nerv., Paris 1873.*
***Cramer**, Beginnende multiple Sklerose u. acute Myelitis, Arch. f. Psych. XIX 1888.*
***Frommann**, Unters. über d. Gewebsveränd. bei multipl. Sklerose, Jena 1879.*
***Fürstner** und **Stühlinger**, Ueber Gliose und Höhlenbildung in der Hirnrinde im Kindesalter, Arch. f. Psych. XVII 1886.*
***Goldscheider**, Anatomie der multiplen Sklerose, Z. f. klin. Med. XXX 1896.*
***Hartdegen**, Multiple Verhärtung des Grosshirns bei e. Neugeborenen, A. f. Psych. XI 1881.*
***Henschen**, Multiple Sklerose nach Diphtherie, Fortschr. d. Med. 1896.*
***Hess**, Multiple Sklerose des Centralnervensystems, Arch. f. Psych. XIX 1888.*
***Jolly**, Ueber multiple Hirnsklerose, Arch. f. Psych. III 1872.*
***Kiewlicz**, Ein Fall von Myelitis transversa, Syringomyelie, multiple Sklerose u. secundäre Degeneration, Arch. f. Psych. XX 1888.*
***Köppen**, Die histolog. Veränderungen der multiplen Sklerose, A. f. Psych. XVII 1886.*
***Leyden**, Klinik der Rückenmarkskrankh., 1874—76, Arch. f. Psych. VI (Sklerose der Bulbärkerne), und Berl. klin. Wochenschr. 1878.*
***Marie**, Krankheiten des Rückenmarkes, Wien 1894.*
***Nolda**, Multiple Hirn- und Rückenmarksklerose im Kindesalter, A. f. Psych. XXIII 1891.*
***Otto**, Multiple Sklerose des Gehirns u. Rückenmarkes, Arch. f. klin. Med. X 1872.*
***Pelizäus**, Hereditäre multiple Sklerose, Arch. f. Psych. XVI 1885.*
***Pollack**, Congenitale multiple Herdsklerose, Arch f. Psych. XI 1881.*
***Popoff**, Histologie d. dissem. Sklerose, Neurol. Centralbl. 1894.*
***Redlich**, Pathol. Anat. d. Paralysis agitans, Jahrb. f. Psych. XII 1893, ref. C. f. a. P. 1895; Ueber multiple Sklerose, Cbl. f. allg. Path. VIII 1897 (Lit.).*
***Ribbert**, Multiple Sklerose, Virch. Arch. 90. Bd. 1882.*
***Taylor**, Pathol. Anat. d. multipl. Sklerose, Zeitschr. f. Nervenheilk. V 1894.*
***Troisier**, Lésions scléreuses de la moelle épinière, Arch. de phys. V 1872.*
***Unger**, Multiple Sklerose im Kindesalter, 1887.*
***Westphal**, Ueber strangförmige Degeneration der Hinterstränge mit gleichzeitiger fleckweiser Degeneration des Rückenmarkes, Arch. f. Psych. IX 1879.*
Weitere Literatur enthalten § 86 u. § 87.

6. Die degenerativen und entzündlichen Erkrankungen bestimmter Neurone. Systemerkrankungen.

§ 89. Wie in § 80 mitgetheilt wurde, setzt sich der nervöse Bestandtheil des Rückenmarkes und des verlängerten Markes aus Ganglienzellen und Nervenfasern zusammen, von denen die letzteren nichts anderes darstellen, als Fortsätze der Nervenzellen, welche nach kürzerem oder längerem Verlauf Seiten- und Endzweige bilden, welche entweder mit bestimmten Endapparaten oder mit anderen Nervenzellen in Beziehung treten und dadurch bestimmte, von den Nervenzellen oder den Endapparaten ausgehende Erregungen auf andere erregbare Theile übertragen. Die Nervenzelle mit ihren Dendriten bildet mit

dem Nervenfortsatz und dessen Seiten- und Endzweigen das **Neuron**, eine morphologische und physiologische Einheit, deren Centrum das kernhaltige Protoplasma der Nervenzelle ist. Wird ein Nervenfortsatz von einer Zelle abgetrennt, so geht er in kürzester Zeit zu Grunde.

Die in ihrer Lage, ihrem Verlauf und in ihren Functionen am besten gekannten Neurone sind die motorischen Neurone, deren Zellen in den psychomotorischen Centren der Hirnrinde, in den motorischen Bulbärkernen und den Vorderhörnern des Rückenmarkes, deren Nervenfortsätze in den Pyramidenstrangbahnen, den vorderen Wurzeln und den motorischen peripherischen Nerven ihren Sitz haben, sowie die sensiblen Neurone, deren Zellen in den Spinalganglien liegen, während die Nervenfortsätze theils in den sensiblen peripherischen Nerven, theils in den hinteren Wurzeln und den Hintersträngen ihre Bahn nach den Endorganen nehmen.

Die **Erkrankungen der motorischen** und **der sensiblen Neurone des Rückenmarkes**, welche bisher von der Mehrzahl der Autoren als **Systemerkrankungen** bezeichnet wurden, kennzeichnen sich durch eigenartige klinische Symptome, welche schon während des Lebens eine Diagnose des Sitzes des Leidens gestatten und danach auch schon lange, bevor ein genauerer Einblick in den Bau des Rückenmarkes gewonnen war, zur Unterscheidung klinisch und anatomisch wohl charakterisirter Rückenmarkserkrankungen Veranlassung gegeben haben.

Die wichtigste Erkrankung, welche im Gebiet der sensiblen Neurone localisirt ist, ist die Tabes dorsalis. Unter den im Verlauf der motorischen Neurone auftretenden Erkrankungen werden die acute Poliomyelitis anterior und die acute Bulbärparalyse, die progressive Vorderhornatrophie oder progressive spinale Muskelatrophie und die progressive Bulbärparalyse, die amyotrophische Lateralsklerose, sowie die primäre Lateralsklerose oder spastische Spinalparalyse als besondere Formen unterschieden.

§ 90. Die **Tabes dorsalis**, die häufig auch als graue Degeneration oder als Sklerose der Hinterstränge bezeichnet wird, ist anatomisch eine Degeneration der sensiblen Neurone, welche vornehmlich im Gebiet der hinteren Wurzeln und der Hinterstränge deutlich ausgesprochen ist, sich indessen auch an den peripherischen sensiblen Nerven und an den Nervenzellen der Spinalganglien nachweisen lässt.

Das Leiden beginnt am häufigsten im Gebiete des Lendenmarkes, wo zunächst die hinteren Wurzeln oder die Hinterhörner und die daran medianwärts angrenzenden Theile der Burdach'schen Stränge, in höher gelegenen Gebieten alsbald indessen auch medial gelegene Theile der Goll'schen Stränge erkranken, indem sich an die Unterbrechung einer Faser an irgend einer Stelle sehr bald eine aufsteigende Degeneration anschliesst (Fig. 237 u. Fig. 238). Beginnt der Process, was selten geschieht, im Halstheil, so zeigen sich die nämlichen Erscheinungen im Halstheil, während sich am Dorsal- und Lendenmark zunächst gar keine oder nur unbedeutende Degenerationen vorfinden. Die Lage der zuerst degenerirten Fasern in den Hintersträngen hängt zunächst davon ab, welche Wurzelgebiete die zuerst degenerirenden sind und wie hoch der untersuchte Querschnitt über den degenerirten Wurzeln liegt.

Ist die Tabes weiter vorgeschritten, so kann sich im Dorsalmark

die Degeneration und die Sklerose über das ganze Gebiet der Hinterstränge (Fig. 237) erstrecken. Im Lendenmark bleiben die vordersten Partieen der Hinterstränge fast constant verschont. Im Halsmark (Fig. 238) bleiben zwei seitliche Partieen in den vordersten Theilen der Hinterstränge frei oder sind wenigstens nur in geringerem Grade erkrankt. Die Veränderungen sind, falls nicht schon eine totale Degeneration eingetreten ist, im Lenden- und Dorsaltheil meist am stärksten entwickelt, doch kommen auch Fälle

Fig. 237. Tabes dorsalis, Dorsalmark (M. Fl. Weig.). Graue Degeneration der Hinterstränge. Vergr. 10.

vor, in denen das Cervicalmark am stärksten ergriffen ist. Nach oben zieht die Degeneration innerhalb der zarten Stränge bis über den Obex des Calamus scriptorius hinaus, um sich etwa in der Höhe der Striae acusticae zu verlieren.

Hat die Entartung der Hinterstränge einen erheblichen Grad erreicht, so erscheinen sie schon an der Aussenfläche grau oder grauröthlich, und auf dem Durchschnitt sieht das Gewebe vollkommen grau und durchscheinend aus. Gleichzeitig ist der Breiten- und Höhen-

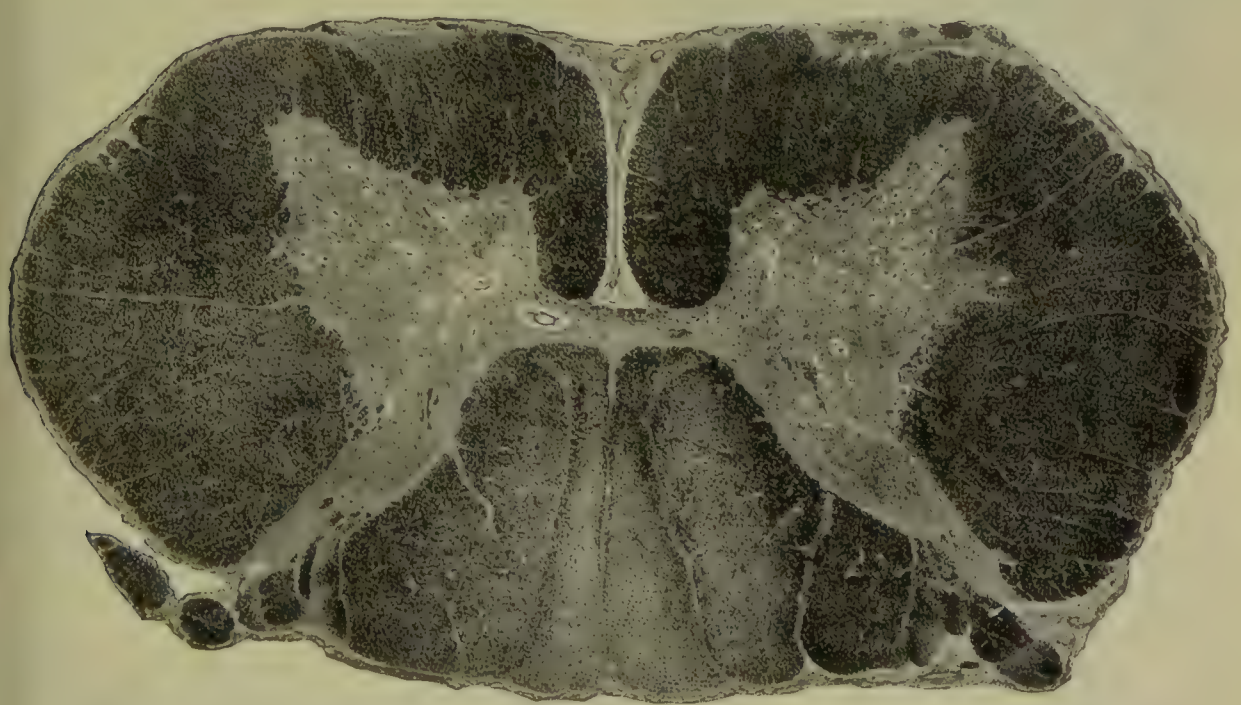

Fig. 238. Tabes dorsalis, Halsmark (M. Fl. Weig.). Graue Degeneration der Hinterstränge. Vergr. 10.

durchmesser der Stränge mehr oder weniger vermindert. Die hinteren Rückenmarkswurzeln erscheinen ebenfalls atrophisch und grau.

Innerhalb der grauen Substanz degeneriren die in das Hinterhorn einstrahlenden Fasern, ferner auch die Fasern der CLARKE'schen Säulen, welche aus den hinteren Wurzeln stammen. In seltenen Fällen stellt sich auch ein Schwund eines Theiles der Ganglienzellen der grauen Substanz ein.

Nicht selten treten auch graue Herde im Nervus opticus, im N. oculomotorius und N. trigeminus, sowie auch im Gehirn auf.

Von den peripherischen Nerven zeigen namentlich die spinalen deutliche degenerative Atrophie, doch kommt es vor, dass auch die Kopfnerven (OPPENHEIM) degenerirt sind.

Die Spinalganglien sind bisher noch wenig untersucht, lassen aber nach WOLLENBERG und STROEBE ebenfalls degenerative Veränderungen erkennen.

Das am meisten Hervortretende der Tabes ist der fortschreitende Zerfall des in den hinteren Wurzeln, den Hinterhörnern und den Hintersträngen gelegenen Theils der sensiblen Neurone, der sich meistens über mehrere Jahre, in einzelnen Fällen über Jahrzehnte hinzieht. Zu Beginn ist das Leiden durch sensible Reizerscheinungen, blitzartige Schmerzen, Kribbeln, Gürtelgefühle sowie durch Verschwinden der Patellarreflexe, oft auch durch reflectorische Pupillenstarre, Doppelsehen, Abnehmen der Sehkraft und gastrische Krisen charakterisirt. Später treten namentlich Gehstörungen (Ataxie), Abnahme des Tastsinnes und der Schmerzempfindung, Abnahme des Muskelsinnes, Störungen der Harnentleerung und schliesslich Lähmungen der Beine auf.

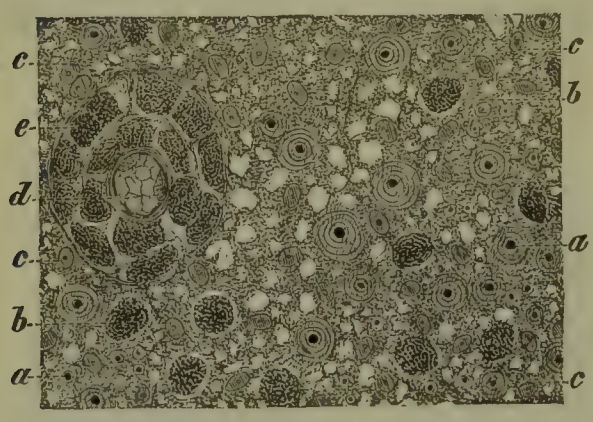

Fig. 239. Durchschnitt durch die weisse Substanz der Hinterstränge bei Tabes dorsalis (M. Fl. Osmiums. Karm.). *a* Querschnitte normaler Nervenfasern verschiedener Dicke. *b* Körnchenzellen. *c* Glianetz mit Kernen. *d* Blutgefäss. *e* Körnchenzellen innerhalb der Lymphscheide des Blutgefässes *d*. Vergr. 200.

Solange der Zerfall der Nervenfasern anhält, finden sich in den Nervenlücken der Hinterstränge (Fig. 239 *b*) und in den Lymphscheiden der Gefässe (*e*) Fettkörnchenzellen. Im Gebiete der Nervendegeneration stellt sich eine Wucherung des Gliagewebes, d. h. eine Sklerose (Fig. 239 *c*) ein, durch welche die Nervenlücken verengt werden. Meist sind selbst in weit vorgeschrittenen Fällen noch Nervenfasern erhalten (*a*), doch kommen auch Stellen in den Hintersträngen vor, welche ganz nervenlos sind.

Der erste Beginn der Degeneration bei Tabes hat sich bis jetzt nicht feststellen lassen. Am einfachsten würden sich die Verhältnisse gestalten, wenn es sich nachweisen liesse, dass die Zellen der Spinalganglien zuerst degeneriren, so dass also die Entartung der hinteren

Rückenmarkswurzeln und der Hinterstränge, sowie der peripherischen Nerven als Secundärdegenerationen angesehen werden könnten. In diesem Sinne lassen sich namentlich die Untersuchungen von Wollenberg und Stroebe über die Spinalganglien deuten, indem dieselben bei Tabes Schrumpfung, abnorme Pigmentirung, Vacuolisirung, Zerklüftung, Kerndegeneration und schliesslich völligen Untergang der Ganglienzellen neben Wucherungserscheinungen im Bindegewebe nachweisen konnten und zwar auch bei Tabes incipiens. Die Untersuchungen sind indessen noch viel zu wenig ausgedehnte, um die genannte Hypothese zu stützen, und es muss danach auch als möglich zugelassen werden, dass die Degeneration in dem centralwärts oder in dem peripherwärts ziehenden Theil des Nervenfortsatzes der Ganglienzellen beginnt. Es ist denkbar, dass entweder eine in der Subarachnoidealflüssigkeit oder aber eine im Blute vorhandene Schädlichkeit degenerirend auf die sensiblen Nervenfasern einwirkt, und es kann für diese Annahme geltend gemacht werden, dass nach Untersuchungen von Tuczek chronische Ergotinvergiftungen eine Hinterstrangdegeneration verursachen, welche vollkommen mit derjenigen, die der Tabes zu Grunde liegt, übereinstimmt.

Die Kliniker führen als Ursache der Tabes Syphilis, Erkältung, Traumen, Ueberanstrengung, sexuelle Excesse etc. auf. Erb ist der Ansicht, dass die grosse Mehrzahl der Fälle eine Folgeerscheinung einer syphilitischen Infection sei; Andere (v. Leyden) glaubten der Syphilis keine so weitgehende Bedeutung beimessen zu können.

Nach Beobachtungen von Westphal, Claus und Anderen tritt Hinterstrangdegeneration sehr oft auch bei Individuen auf, die an Dementia paralytica leiden.

Literatur über Tabes dorsalis.

Blocq et Laude, *Anat. pathol. de la moelle épinière, Paris 1891.*

Blocq et Marinesco, *Sur l'anat. path. de la maladie de Friedreich, Arch. de neurol. 1890.*

Braun, *Tabes m. Meningitis syphilit., Arch. f. Psych. XXII 1891; Path. An. d. Tabes, ibid. XXIII 1891.*

Charcot, *Leçons sur les maladies du syst. nerveux, Oeuvres compl. II Paris 1886.*

Déjerine, *Des altérations des nervs cutanés chez les ataxiques, Arch de phys. II 1883; Ét. sur. l'atrophie musculaire des ataxiques. Revue de méd. IX 1889.*

Déjerine et Huet, *Traumatisme périphér. et tabès, Revue de méd. VIII 1888.*

Déjerine et Sollier, *Nouv. rech. sur le tabès périphérique, Arch. de méd. exp. I 1889.*

Edinger, *Eine neue Theorie über die Ursachen einiger Nervenkrankheiten, Leipzig 1894.*

Erb, *v. Ziemssen's Handb. d. spec. Path. XI; Aetiologie der Tabes, Berl. klin. Woch. 1891.*

Eulenburg, *Aetiologie der Tabes, Virch. Arch. 99. Bd. 1885.*

Fournier, *De l'ataxie locomotrice d'origine syphilitique, Paris 1882.*

Fürstner, *Veränd. d. Rm. bei progressiver Paralyse, Arch. für Psych. XXIV 1894.*

Goldscheider, *Atrophische Lähmung bei Tabes, Zeitschr. f. klin. Med. XIX 1891.*

Gombault et Mallet, *Cas de tabès ayant débuté dans l'enfance, A. de méd. expér. I 1889.*

Hermanides, *Syphilis und Tabes (contra Erb), Virch. Arch. 148. Bd. 1897.*

Hitzig, *Traumatische Tabes, Festschr. z. Jubelfeier d. Univ. Halle, Berl. 1894.*

Klippel, *Paralysie générale, Lésions spinaux, Arch. de méd. exp. VI 1894 (Lit.).*

Krauss, *Beitr. z. path. Anat. d. Tabes, Arch. f. Psych. XXIII 1891.*

Leyden, *Die graue Deg. der hinteren Rückenmarksstränge, Berlin 1863; Klinik der Rückenmarkskrankh. II; Realencyclop. v. Eulenburg, Art. Tabes dorsalis; Die neuesten Unters. über Tabes, Zeitschr. f. klin. Med. XXV 1894.*

Lissauer, *Fortschritte d. Med. II 1885; Beitr. z. Faserverlauf im Hinterhorn des menschl. Rm. u. zum Verhalten desselben bei Tabes dorsalis, Arch. f. Psych. XVII 1886.*

Marie, *Krankheiten des Rückenmarks, Wien 1894.*

Menzel, *Beitr. z. Kenntniss der heredit. Ataxie, Arch. f. Psych. XXII 1890.*

Nageotte, *La lésion primitive du tabès, Bull. de la Soc. anat., Paris 1894.*

Neftel, *Beitr. z. Aetiologie der Tabes, Virch. Arch. 117. Bd. 1889.*

Nonne, *Erkrank. motor. u. gemischter Nerven bei Tabes, Arch. f. Psych. XIX 1888.*
Oppenheim, *Neue Beiträge z. Pathologie der Tabes (degenerative Veränderungen bulbärer Nerven), Arch. f. Psych. XX 1889; Pathol. Anat. d. Tabes, Berl. klin. Woch. 1894.*
Pitres et Vaillard, *Des névrites périphér. chez. les tabétiques, Rev. de méd. VI 1886.*
Raymond, *Topographie des lésions spinales du tabes en début, Rev. de méd. 1891.*
Redlich, *Toxische Erkrankungen der Hinterstränge, Ctrlbl. f. allg. Path. VII 1896 (Lit.); Die Pathologie der tabischen Hinterstrangserkrankung, Jena 1897 (Lit.).*
Rosin, *Z. Lehre von der Tabes, Zeitschr. f. klin. Med. XXX 1896.*
Sakaky, *Tabes dors. mit Degener. d. peripher. Nerven, Arch. f. Psych. XVI 1884.*
Stroebe, *Veränd. d. Spinalganglien bei Tabes, Centralbl. f. allg. Path. V 1894.*
Strümpell, *Pathol. Anat. der Tabes, Arch. f. Psych. XII 1882; das Wesen der Tabes, Münch. med. Wochenschr. 1890.*
Tuczek, *Ergotismus, Arch. f. Psych. XIII 1882 und XVIII 1887.*
Walker, *Bleibende Folgen des Ergotismus, Arch. f. Psych. XXV 1893.*
Weil, *Tabes incipiens, Arch. f. Psych. XXVI 1894.*
Westphal, *Strangdegenerationen, Arch. f. Psych. V, IX, XII u. XVI 1875—1885.*
Wollenberg, *Verhalten der Spinalganglien bei Tabes, Arch. f. Psych. XXIV 1892 (Lit.).*
Weitere Literatur enthält § 84.

§ 91. Die **Poliomyelitis anterior acuta** ist eine eigenartige, klinisch wohl charakterisirte Krankheit der Vordersäulen des Rückenmarkes, welche meist Kinder (spinale Kinderlähmung), seltener Erwachsene betrifft und in ihren typischen Formen unter den Erscheinungen einer fieberhaften Infectionskrankheit auftritt, in deren Verlauf nach wenigen Tagen eine einseitige oder doppelseitige, bald auf die unteren oder die oberen Extremitäten beschränkte, bald auf alle Extremitäten sich erstreckende motorische Lähmung auftritt. Die ursprünglich meist über zahlreiche Muskeln sich erstreckende Lähmung pflegt nach Verlauf einer gewissen Zeit theilweise wieder zurückzugehen, worauf alsdann das Lähmungsgebiet, unter Umständen auf wenige Muskeln beschränkt, sich unverändert erhält, während die betreffende Musculatur der Atrophie verfällt.

Soweit aus den bisher ausgeführten histologischen Untersuchungen ein Urtheil sich gewinnen lässt, ist die Erkrankung eine hämatogene, und ist in typischen Fällen durch irgend ein schädliches, toxisch wirkendes, zur Zeit nicht bekanntes Agens verursacht, welches in erster Linie die Ganglienzellen der Vorderhörner, auch die den Vorderhörnern entsprechenden motorischen Kerne des verlängerten Marks schädigt, und am Orte der stärksten Wirkung bei schweren Erkrankungen auch von Anbeginn an mit entzündlichen Exsudationen oder auch mit Blutungen verbunden sein kann. In atypisch verlaufenden, aber ebenfalls zu motorischen Lähmungen führenden Fällen dürften auch durch Gefässveränderungen bedingte, ischämische und hämorrhagische Degenerationen den Beginn des Processes darstellen können.

In frischen Fällen können die Ganglienzellen verschiedene degenerative Veränderungen, körnige Trübungen, Quellungen, Vacuolenbildung, hyaline Degeneration und Zerfall oder auch Schrumpfung zeigen.

Nach Verlauf von Monaten und Jahren findet sich in dem der Lähmung entsprechenden Gebiet ein mehr oder minder hochgradiger Mangel an Ganglienzellen, der bald den ganzen Querschnitt des Vorderhorns, bald nur einzelne Gruppen von Ganglienzellen betrifft. Daneben findet sich eine Abnahme der Ganglienzellenzahl auch in Gebieten ausserhalb des Bezirks der nachweisbaren Lähmung, unter Umständen in der ganzen Länge des Rückenmarkes.

Die Nervenfasern sind in den vorderen Wurzeln dem Unter-

gang der Ganglienzellen entsprechend ebenfalls geschwunden. Die in der grauen Substanz gelegenen aus- und eintretenden Fasern sind theils ebenfalls geschwunden, theils noch erhalten.

Das Gliagewebe und die Gefässe sind zuweilen kaum merklich verändert und die Configuration des Querschnittes des erkrankten Hornes wenig von der Norm abweichend. Häufiger ist wenigstens am Orte der intensivsten Erkrankung das Horn nach Verlauf von Monaten und Jahren geschrumpft (Fig. 240 *b*) und sklerotisch, und es strahlt

Fig. 240. Sklerose und narbige Schrumpfung des linken Vorderhornes des IV. Cervicalnerven nach Poliomyelitis anterior acuta (M. Fl. Karm.). *a* Normales Vorderhorn mit Ganglienzellen. *b* Atrophisches Vorderhorn. Kind von $3^1/_2$ Jahren; 8 Monate nach Eintritt der Lähmung gestorben. Vergrösserung 7.

die sklerotische Verdichtung oft auch noch in die angrenzende weisse Substanz aus. In noch anderen Fällen sind die entarteten Theile der Vordersäulen zwar nicht geschrumpft, aber in eine der Ganglienzellen

Fig. 241. Gallertige Degeneration beider Vorderhörner (*a*) des Lendenmarkes mit Verlust sämmtlicher Ganglienzellen und Nervenfasern nach Poliomyelitis anterior acuta (M. Fl. Häm. Karm.). Mann von 40 Jahren, 20 Monate nach Eintritt der Lähmung gestorben. Vergr. 6.

und der Nervenfasern ganz oder grossentheils entbehrende gallertige Gewebsmasse umgewandelt, welche wesentlich nur aus Blutgefässen und aus locker gebautem Gliagewebe sich zusammensetzt (Fig. 241 *a*

und Fig. 221 *B* pag. 280), dessen Gewebslücken Flüssigkeit, in frischen Fällen auch noch Trümmer zerfallener Nervensubstanz und Körnchenzellen enthalten.

Der Grund der Beschränkung der Erkrankung auf die Vorderhörner kann zunächst darin gesucht werden, dass dieselbe eine eigene, von den Gefässen der weissen Substanz unabhängige Gefässversorgung durch Arterien, welche vom Grunde der vorderen Längsspalte aus eindringen, besitzen. Da indessen dies nicht hinreicht, um die eigenartige Verbreitung der Ganglienzellenentartung in typischen Fällen zu erklären, ist wohl anzunehmen, dass die Erkrankung eine Wirkung toxischer Substanzen ist, welche besonders die motorischen Ganglienzellen zu schädigen geeignet sind.

Im Uebrigen steht die Erkrankung sicherlich der hämatogenen Myelitis ohne typischen Sitz nahe und es kommen demgemäss auch Fälle vor, in denen nicht nur die Vorderhörner, sondern auch die Hinterhörner der Degeneration verfallen (Fig. 224 pag. 286), oder in denen neben der grauen Substanz auch die weisse der Sitz von Degenerationen und Entzündungen ist.

Literatur über Poliomyelitis anterior acuta.

Bernheim, *Des poliomyélites antérieures aiguë, subaiguë et chronique d'adulte greffées sur la paralysie infantile, Rev. de méd. 1893.*
Charcot, *Krankheiten des Nervensystems, Stuttg. 1878.*
Damaschino, *Paralyse spin. de l'enfance et atrophie musc. progress., Rev. de méd. 1881.*
Déjerine et Hanot, *De la paralysie atrophique de l'enfance, Arch. de phys. I 1888.*
Fränkel, *Poliomyelitis mit Alteration d. weissen Substanz. I.-D. Freiburg 1894.*
Goldscheider, *Ueber Poliomyelitis, Zeitschr. f. klin. Med. XXIII 1894.*
v. Kahlden, *Entzündung u. Atrophie der Vorderhörner, Beitr. v. Ziegler XIII 1893; Neuere Arbeiten über Poliomyelitis anterior, Centralbl. f. allg. Path. V 1894.*
Leyden, *Path. Anat. d. atroph. Lähmung, Arch. f. Psych. VI 1876.*
Rissler, *Poliomyelitis ant. acuta, Nord. Med. Arkiv XX 1889.*
Schultze, *Poliomyelitis anterior acuta, Virch. Arch. 68. Bd. 1876 u. 73. Bd. 1879.*
Seeligmüller, *Kinderlähmung, Eulenburg's Realencyclop. 1896 (Lit.).*
Siemerling, *Z. path. Anat. d. spinalen Kinderlähmung. Arch. f. Psych. XXVI 1894.*
Strümpell, *Aetiologie der spinalen Kinderlähmung, Wagner's Festschr., Leipzig 1887.*
Turner, *Frischer Fall von Poliomyelitis, Brit. Med. Journ. 1879.*
Williamson, *The changes in the sp. cord. in acute anter. poliomyelitis, Med. Chronicle 1890.*
Weitere Literatur enthält § 86.

§ 92. Die **progressive Atrophie der motorischen Neurone der Vorderhörner,** d. h. der motorischen Ganglienzellen und der motorischen peripherischen Nerven stellt klinisch eine vornehmlich durch progressiven Muskelschwund charakterisirte Krankheit dar und wird danach meist unter der Bezeichnung **spinale progressive Muskelatrophie** aufgeführt.

Das Wesen der Erkrankung beruht in einem fortschreitenden Schwund der grossen motorischen Ganglienzellen, die ohne besonders auffällige Veränderung durch eine zunehmende Verkleinerung der Nervenzellen, der eine Atrophie der motorischen Nervenfasern und der von denselben versorgten Muskeln parallel geht, sich vollzieht (vergl. Fig. 217 pag. 276). Der Schwund beginnt am häufigsten im Halstheil und es atrophiren demgemäss auch zuerst die Handmuskeln (Muskeln des Daumens und des Kleinfingerballens, Interossei, Lumbricales) und weiterhin die Vorderarm- und Schultermuskeln; es kann

indessen die Atrophie auch an den unteren Extremitäten beginnen und von da aufsteigen.

Die **progressive Atrophie der Neurone, deren Zellen die motorischen Rindencentren darstellen** oder die **primäre Sklerose der Pyramidenbahnen** soll nach ihrer klinischen Erscheinung die anatomische Grundlage der mit Muskelspannung, Reflexcontractionen und Contracturen und mit Steigerung der Sehnenreflexe verbundenen, als **spastische Spinalparalyse** oder als spasmodische Tabes bezeichneten, fortschreitenden motorischen Parese und Paralyse sein. Es werden indessen diese Erscheinungen meist durch transversale Myelitis oder durch multiple Sklerose oder durch Rückenmarkscompressionen oder durch Hydromyelie verursacht, und es ist eine auf die Pyramidenbahnen beschränkte primäre Degeneration bisher nur in sehr wenigen Fällen nachgewiesen. Immerhin sind diese Beobachtungen hinreichend, um das Vorkommen dieser Degeneration sicher zu stellen, und es bleibt nur noch zu entscheiden übrig, ob dabei die Degeneration der Nervenfortsätze, oder ob eine pathologische Veränderung der Ganglienzellen die primäre Erscheinung bildet.

Nicht selten ist dagegen eine **Combination von fortschreitender Pyramidenbahndegeneration mit Atrophie der Vorderhörner und der motorischen peripherischen Nerven** und bildet die Grundlage der als **amyotrophische Lateralsklerose** bezeichneten Krankheit. Dieselbe hat klinisch mit der spinalen Muskelatrophie den Muskelschwund gemein, unterscheidet sich von derselben aber durch starke Erhöhung der Sehnenreflexe.

Der Schwund der Nervenzellen der Vorderhörner vollzieht sich, in derselben Weise wie bei der spinalen Muskelatrophie, durch fortschreitende Massenabnahme, die schliesslich zum Verlust der grossen Mehrzahl derselben führen kann (Fig. 242 u. Fig. 243.) Im Gebiet der Pyramidenseitenstrangbahnen und, falls nicht alle Pyramidenfasern gekreuzt durch das Rückenmark hinunterziehen, auch im Gebiet der Vorderstrangbahnen, stellt sich ähnlich wie bei der Tabes ein Schwund eines Theiles der Fasern ein, welcher weiterhin von sklerotischer Verdichtung des Gliagewebes gefolgt ist (Fig. 242 *a*, Fig. 243.)

Der nämliche Process, wie er in den Vorderhörnern des Rückenmarkes sich abspielt, kann sich auch in den motorischen Kernen der Medulla oblongata (Hypoglossus-, Vagus-, Accessorius-, Facialis- und Glossopharyngeuskern) einstellen und zu einem progressiven Schwund der von den genannten Kernen aus versorgten Muskeln und damit zu einer Erkrankung führen, welche als **progressive Bulbärparalyse** (Paralysis glosso-labio-laryngea) bezeichnet wird. Sie kann sowohl gleichzeitig mit Pyramidenbahndegenerationen als auch ohne solche auftreten.

Die Ursache der fortschreitenden Atrophie der motorischen Neurone ist noch dunkel (von manchen Autoren wird der Syphilis eine wichtige Rolle zugeschrieben) und es ist auch nicht bekannt, ob die ersten erkennbaren Veränderungen an den Nervenfortsätzen oder an den Zellen selbst auftreten. Bei Degeneration der Pyramidenbahn ist zwar die Degeneration bis ins Gehirn verfolgt und auch eine Atrophie der Ganglienzellen der Hirnrinde im Centrallappen (Charcot, Marie) beobachtet worden, allein es ist nicht entschieden, wieweit dieser Nervenfaserschwund dem Schwund der Ganglienzellen der Rinde entspricht. Bemerkenswert ist, dass bei Dementia paralytica, bei welcher

Fig. 242. Amyotrophische Lateralsklerose, Halstheil (M. Fl. Weig. Markscheidenfärbung). Degeneration der Pyramidenseitenstrang- und Vorderstrangbahnen und Schwund der Ganglienzellen der Vorderhörner. Vergr. 12.

Fig. 243. Amyotrophische Lateralsklerose, Dorsalmark (M. Fl. Weig. Markscheidenfärbung). Graue Degeneration der Pyramidenseitenstrang- und Vorderstrangbahnen und Schwund der Ganglienzellen der Vorderhörner. Vergr. 12.

die Hirnrinde atrophisch wird, auch Pyramidenstrang-Degenerationen häufig vorkommen.

Soweit sich die Verhältnisse zur Zeit übersehen lassen, ist es wahrscheinlich, dass das schädliche Agens bald auf die Nervenzellen, bald auf die Nervenfortsätze einwirkt, wonach das peripherisch gelegene Nervenstück alsbald in seiner ganzen Länge der Degeneration verfällt. Das schädliche Agens ist wahrscheinlich irgend eine toxische Substanz, welche entweder im Körper (vielleicht im Verlaufe von Infectionen) gebildet oder von aussen ihm zugeführt wird. Nach Marie, Proust und Anderen verursacht der Genuss der Kichererbse (Lathyrus cicera) Degenerationen im Gebiete der motorischen Neurone. In einzelnen Fällen besteht wahrscheinlich auch eine hereditäre, angeborene Disposition zu Erkrankung bestimmter Neurone oder Neuronenketten.

Literatur über spinale progressive Muskelatrophie und amyotrophische Lateralsklerose, progressive Bulbärparalyse und spastische Spinalparalyse.

Alzheimer, *Spinale progressive Muskelatrophie, Arch. f. Psych. XXIII 1891.*
Charcot, *Krankh. des Nervensystemes Stuttgart 1874 u. 1878; Oeuvr. compl. II 1886.*
Déjerine, *Paralysis labio-glosso-lanryngée, Arch. de Phys. II 1888.*
Déjerine *et* **Sottas,** *Sclérose prim. des cord. latéraux, A. de phys. VIII 1896.*
Duchenne de Boulogne, *Gaz. hebd. 1859 u. 1861.*
Duchenne *et* **Joffroy,** *Atrophie des cellules nerveuses, Arch. de phys. III 1870.*
Erb, *Spastische Spinalparalyse, Virch. Arch. 70. Bd. 1877; Syphil. Spinalparalyse, Neurol. Centralbl. 1892.*
Erb *u.* **Schultze,** *Spinale progressive Muskelatrophie, Arch. f. Psych. IX 1879.*
Flechsig, *Ueber Systemerkrankungen im Rückenmark 1878.*
Fürstner, *Veränd. d. grauen Substanz bei Erkrank. der Seitenstränge, Neur. Ctrbl. 1889; Veränd. d. Rm. bei progressiver Paralyse, Arch. f. Psych. XXIV 1892.*
Grasset *et* **Ranzier,** *Traité des maladies du syst. nerveux, Montp. 1894.*
Hoffmann, *Chron. spin. Muskelatrophie im Kindesalter, Zeitschr. f. Nervenheilk. III 1893.*
Joffroy *et* **Achard,** *Sclérose latérale amyotrophique, Arch. de méd. exp. II 1890.*
v. Kahlden, *Entzündung u. Atrophie der Vorderhörner. Beitr. v. Ziegler XIII 1893.*
Kuh, *Syphilitische Spinalparalyse, D. Zeitschr. f. Nervenheilk, III 1894.*
Leyden, *Klinik d. Rückenmarkskrankheiten II 1875.*
Marie, *Krankheiten des Rückenmarkes, Wien 1894.*
Marinesco, *Contrib. à l'ét. de l'amyotrophie Charcot-Marie. Arch. de méd. exp. VI 1894.*
Minkowski, *Seitenstrangsklerose nach Lues, D. Arch. f. klin. Med. XXXIV 1884.*
Moeli, *Amyotrophische Lateralsklerose, Arch. f. Psych. X 1890.*
Nonne, *Poliomyelitis ant. chronica, Zeitschr. f. Nervenheilk. I 1892.*
Oppenheim, *Poliomyelitis anterior chronica, Arch. f. Psych. XIX 1888; Chronische atrophische Spinallähmung, Arch. f. Psych. XXIV 1892.*
Pick, *Sclérose latérale amyotrophique, Arch. f. Psych. VIII 1878.*
Pierret *et* **Troisier,** *Atrophie muscul. progressive, Arch. de physiol. II 1875.*
Pitres, *Sclérose latérale secondaire. Arch. de phys. 1876.*
Proust, *Du lathyrisme, Bull. de l'Acad. de méd. XII 1883.*
Schüle, *Ist die pastische Spinalparalyse eine Krankheit sui generis? I.-D. Heidelberg 1891.*
Siemerling, *Ueber die chron. progressive Augenmuskellähmung. Arch. f. Psych. XXII, Supplh. 1891; Anat. Befund bei congenit. Ptosis, ib XXIII 1892.*
Stoffela, *Spastische Spinalparalyse, Wiener med. Wochenschr. 1878.*
Strümpell, *Spinale Muskelatrophie u. amyotrophische Lateralsklerose, D. Arch. f. klin. Med. 42. Bd. 1887; Spastische Spinalparalyse, Arch. f. Psych. XVI 1886; Z. Lehre v. d. progressiven Muskelatrophie, Zeitschr. f. Nervenheilk. III 1893; Primäre systematische Degenerationen d. Pyramidenbahnen, Zeitschr. f. Nervenheilk. V 1894.*
Vierordt, *Comb. Degen. d. Vorderhörner u. Seitenstränge, Arch. f. Psych. XIV 1883.*
Werdnig, *Frühinfantile progress. spin. Amyotrophie, Arch. f. Psych. XXVI 1894 (Lit.).*
Westphal, *Erkrank. d. Rm. b. progress. Paralyse, Virch. Arch. 39. Bd. 1867 u. 40. Bd. 1867; Combinirte Erkrank. d. Rückenmarksstränge. Arch. f. Psych. IX 1879.*
Worms, *Atrophie muscul. progr. avec. paralysie glosso-labio-laryngée, Arch. de phys. 1877.*
Weitere Literatur enthält ? *93.*

§ 93. Neben der Degeneration bestimmter functionell zusammengehöriger Neurone kommen auch nicht selten gleichzeitige **Degenerationen verschiedener functionell differenter Neuronengruppen** vor, welche nach bisherigem Sprachgebrauch gewöhnlich als **combinirte Systemerkrankungen** bezeichnet werden. So können gleichzeitig mit der Degeneration der sensiblen Fasern der Hinterstränge die Pyramidenbahnen (Fig. 244 *a*, *b*, *d*) oder auch die Kleinhirnseitenstrangbahnen (Fig. 245 *k*), deren Nervenzellen in den CLARKE'schen Säulen liegen, degeneriren und damit auch eine entsprechende Combination der den Degenerationen der einzelnen Neurone zukommenden klinischen Symptome auftreten. Bei der als FRIEDREICH'sche Krankheit oder hereditäre Ataxie bezeichneten Krankheit, die man auf eine besondere congenitale, hereditäre Anlage zurückzuführen geneigt ist, sind sowohl die Pyramidenstrangbahnen und die Kleinhirnseitenstrangbahnen, als auch die BURDACH'schen Stränge und die GOLL'schen Stränge erkrankt. Endlich können neben den grossen sensiblen und den motorischen Neuronen und Neuronenketten auch die Commissurenzellen und Strangzellen, die ihre Nervenfortsätze in die Vorderseitenstränge eintreten lassen, degeneriren und zu der Erscheinung von strangförmigen Degenerationen in den genannten Gebieten führen.

Fig. 244.

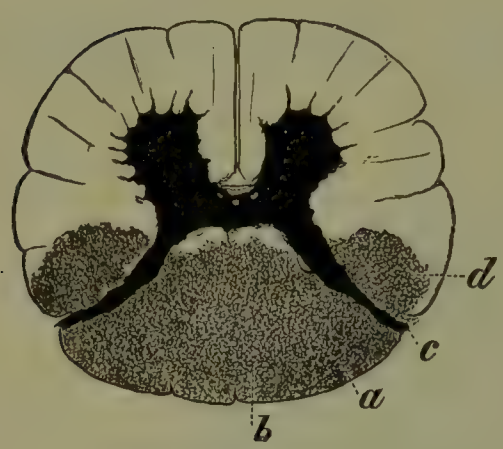

Fig. 245.

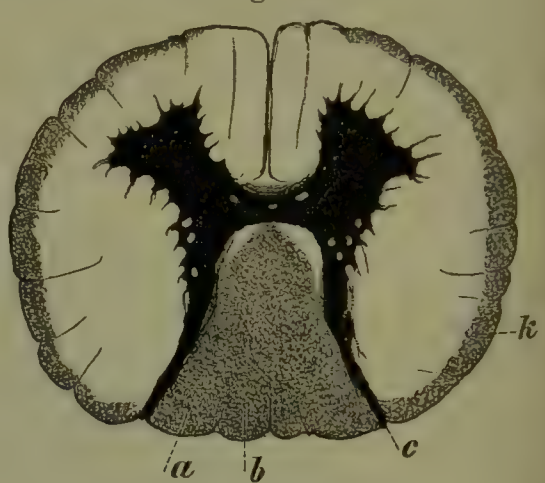

Fig. 244. Degeneration und Sklerose des Keilstranges (*a*), des GOLL'schen Stranges (*b*) und der Pyramidenseitenstrangbahn (*d*). *a* Atrophische hintere Wurzel. Schnitt durch den obersten Lendentheil des Rückenmarkes. Vergr. 5.

Fig. 245. Combination von Hinterstrangsklerose mit peripherer Sklerose. *a* Keilstrang. *b* GOLL'scher Strang. *k* Periphere Sklerose (Kleinhirnseitenstrangbahn). Durchschnitt durch den Halstheil des Rückenmarkes. Vergr. 5.

Literatur über combinirte Strangdegeneration.

Arnold, *Combinirte Erkrank. der Stränge des Rückenmarkes, Virch. Arch. 127. Bd. 1892.*
Blocq *et* ***Marinesco,*** *Anat. path. de la maladie de Friedreich, Arch. de neurol. 1890.*
Braun, *Combinirte Systemerkrankung, Dtsch. Arch. f. klin. Med. 42. Bd. 1888.*
Déjerine, *Pathogénie der scléroses combinées, Arch. de phys. IV 1884.*
Friedreich, *Ueber Ataxie, Virch. Arch. 26., 27., 68., u. 70. Bd. 1863—1877.*
Kahler *u.* ***Pick,*** *Combinirte Systemerkrankungen, Arch. f. Psych. VIII 1878.*
Nonne, *Syphilitische Spinalparalyse, Arch. f. Psych. XXIX 1897.*
Putnam, *A group of cases of system sclerosis of the spinal cord., associated with diffuse collateral degeneration, Journ. of Nerv. and Ment. Disease XVI 1891.*
Rütimeyer, *Ueber hereditäre Ataxie, Virch. Arch. 91. u. 110. Bd. 1883 u. 1887.*
Schmaus, *Seitenstrangerkrankung bei Tabes dorsalis, Arch. f. klin. Med. 46. Bd. 1890.*

Schultze, Pathol. Anat. der Friedreich'schen Krankheit, Zeitschr. f. Nervenheilk. V 1893.
Strümpell, Combinirte Systemerkrankungen, Arch. f. Psych. XI 1881 u. XVII 1886.
Westphal, V. A. 39. u. 40. Bd. 1867 u. Arch. f. Psych. V, VIII u. IX 1875—1879.

7. Tuberkulose, Syphilis und Lepra des Rückenmarkes.

§ 94. Die **Tuberkulose des Rückenmarkes** tritt in drei verschiedenen Formen auf. Zunächst können sich in der Substanz des Rückenmarkes einzelne Knoten oder auch nur ein einziger Knoten bilden, welcher im Centrum aus einer käsigen, zuweilen eine kleine Zerfallshöhle einschliessenden Masse, in der Peripherie aus einem grauen, etwas durchscheinenden Granulationsgewebe besteht. Die Knoten können etwa haselnussgross werden und bedingen eine mehr oder minder weit sich erstreckende Degeneration der nervösen Substanz, der sich secundäre Strangdegenerationen anschliessen. In der Pia mater der Umgebung, sowie auch im Verlauf des Centralkanals können früher oder später Resorptionstuberkel auftreten.

Die zweite häufigste Form der Rückenmarkstuberkulose schliesst sich an Tuberkulose der Meningen an, ist eine tuberkulöse Meningomyelitis, bei welcher in der Umgebung der in das Rückenmark eintretenden Gefässe sich zellige Herde und Tuberkel entwickeln (Fig. 246, S. 310). Die Nervenfaserzüge zeigen dabei vielfache Degenerationserscheinungen, namentlich Zerfall der Markscheiden und Quellung der Axencylinder (*i*).

Die dritte Form bildet eine mehr selbständige, d. h. von Meningealtuberkulose unabhängige disseminirte Tuberkulose des Rückenmarkes, bei welcher sich sowohl in der weissen als in der grauen Substanz des Rückenmarkes typische Tuberkel sowie perivasculäre Zellanhäufungen bilden (disseminirte tuberkulöse Myelitis), welche durch die gesetzten Circulations- und Ernährungsstörungen zahlreiche Degenerationsherde sowie auch secundäre Strangdegenerationen veranlassen. Die kleinsten Herde sind mit blossem Auge nicht zu erkennen, grössere bilden graue und käsige Knötchen oder zeigen das Bild der weissen Erweichung.

Die **syphilitischen Erkrankungen** des Rückenmarkes gehen meist von den Meningen aus, sind also meningitische und meningomyelitische Processe (s. § 96), doch können syphilitische Gefässerkrankungen auch Degenerationen und Entzündungen (Myelitis syphilitica) im Innern des Rückenmarkes verursachen. Wie bereits früher bemerkt, wird die Syphilis als häufige Ursache der Strangdegenerationen, insbes. der Tabes angesehen.

Bei **Lepra nervorum** kommt es in einzelnen Fällen auch zu Erkrankungen des Rückenmarkes, die zum Theil nur histologisch nachweisbar und durch Degeneration und Schwund der nervösen Elemente, namentlich auch der Ganglienzellen charakterisirt (Tschirjew) sind. In anderen Fällen bilden sich Erweichungsherde und hämorrhagische Infiltrationen, und das Mikroskop weist degenerativen Zerfall der nervösen Substanz, Blutungen und entzündliche Infiltrationen nach. Nach Beobachtungen von Sudakewitsch, die vornehmlich am Ganglion Gasseri, sodann auch an Spinalganglien angestellt wurden, gelangen die Leprabacillen in die Ganglienzellen, und ihre Anwesenheit hat den Untergang der Ganglienzellen, oft unter Vacuolenbildung zur

Folge. Chassiotis fand Leprabacillen im Stützgewebe der grauen und weissen Substanz in grossen Mengen, vermisste sie aber in den Ganglienzellen.

Literatur über Tuberkulose, Syphilis und Lepra des Rückenmarkes.

Boettiger, *Die luetischen Rückenmarkskrankheiten, Arch. f. Psych. XXVI 1894 (Lit.).*
Chassiotis, *Leprabacillen im Rückenmark, Monatsh. f. prakt. Dermat. VI 1887.*
Greiff, *Ueber Rückenmarkssyphilis, Arch. f. Phys. XII 1882.*
Gunsser, *Beitr. z. Kenntniss der Rückenmarkstuberkulose, I.-D. Tübingen 1890.*
Hayem, *Tuberculose de la moelle épinière, Arch. de phys. 1873.*
Junker, *Tuberkel in der grauen Substanz, Zeitschr. f. klin. Med. I 1879.*
Langhans, *Lepra anaesthetica, Virch. Arch. 64. Bd. 1875.*
Leyden, *Klinik der Rückenmarkskrankheiten, 1874.*
Lionville, *Méningite cérébrospinale tuberculeuse, Arch. de phys. III 1870; Nouveaux exemples de lésions tuberculeuses dans la moelle épinière, Progr. méd. 1874.*
Looft, *Path. Anat. der Lepra anaesthetica, Virch. Arch. 128. Bd. 1892.*
Obolonski, *Rückenmarkstuberkulose mit Verbreitung des tuberkulösen Processes auf dem Wege des Centralkanales, Zeitschr. f. Heilk. IX 1888.*
Rosin, *Myelitis und Syphilis, Z. f. klin. Med. XXX 1896.*
Rumpf, *Die syphilitischen Erkrankungen des Nervensystems, Wiesbaden 1887.*
Sachs, *Solitärtuberkel des Halsrückenmarkes, Neurol. Centralbl. 1887.*
Schlesinger, *Centrale Tuberkulose, D. Z. f. Nervenheilk. VIII 1896.*
Schmaus, *Zur Kenntniss der Rückenmarkssyphilis, D. Arch. f. klin. Med. 44. Bd. 1889.*
Schultze, *Tuberkul. d. cerebrospinalen Nervensystems, D. Arch. f. klin. Med. 25. Bd. 1879.*
Steudener, *Beiträge zur Pathologie der Lepra mutilans, Erlangen 1867.*
Sudakewitsch, *Beitr. z. pathol. Anat. der Lepra, Beitr. v. Ziegler II, 1888.*
Thoma, *Beitr. z. pathol. Anat. der Lepra, Virch. Arch. 57. Bd. 1873.*
Tschirjew, *Lés. de la moelle épinière dans un cas de lèpre anésthétique, A. d. phys. 1879.*
Virchow, *Die krankhaften Geschwülste II, 1864—65.*
Westphal, *Beziehungen der Lues zur Tabes, Arch. f. Psych. XI 1881.*
Williams, *Tuberkul. u. eiterige Basilarmeningitis, D. Arch. f. klin. Med. 25. Bd. 1880.*
Williamson, *Syphilitic paraplegy, Med. Chronicle XIV 1891.*
Zunker, *Tuberkel in der grauen Substanz, Zeitschr. f. klin. Med. I 1879.*

8. Die Geschwülste des Rückenmarkes.

§ 95. Unter den **Geschwülsten des Rückenmarkes** kommen nur die Gliome etwas häufiger vor und bilden meist langgestreckte Tumoren, welche vornehmlich in der Umgebung des Centralkanals oder hinter demselben liegen. Sie bestehen bald aus dichtem, bald aus mehr gallertigem, zartem Gliagewebe und schliessen oft Höhlungen ein, so dass die Bildung der Syringomyelie (vergl. § 87) zugezählt wird. Dass sie in vielen Fällen Folgezustände von Entwicklungstörungen sind, ist wohl nicht zu bezweifeln. Zuweilen sind sie gefässreich, und man kann teleangiektatische Gliome als eine besondere Form unterscheiden. Rosenthal hat als Neuroepithelioma gliomatosum eine Geschwulst von adenomähnlichem Bau beschrieben, welche durch Wucherung der Epithelien des Neuralrohrs entstanden war und zum Theil Gliagewebe gebildet hatte.

Fibrome, Sarkome, Gliosarkome, Angiosarkome kommen alle im Rückenmark nur selten vor; doch kann das Fibrom bei Fibrombildung im peripherischen Nervensystem im Rückenmark multipel auftreten. Die genannten Geschwülste bilden alle meist rundliche Tumoren, welche mehr oder minder umfangreiche Degenerationen verursachen.

Literatur über Geschwülste des Rückenmarkes.

Bruns, Rückenmarkstumoren, Eulenburg's Jahrb. V 1895 (Lit.).
Fürstner, Gliome, Arch. f. Psych. XIV 1883.
Glaser, Centrales Angiosarkom im Hals- und Lumbarmark, Arch. f. Psych. XVI 1885.
Klebs, Gliome, Prager Vierteljahrsschr. 133. Bd.
Kohts, Tumoren des Rückenmarkes, Gerhardt's Handb. d. Kinderkrankheiten 1880.
Lachmann, Gliome, Arch. f. Psych. XIII 1882.
Leyden, Klinik der Rückenmarkskrankheiten, 1874.
Reisinger, Gliome, Virch. Arch. 98 Bd. 1884.
Rosenberg, Path. Anat. u. Sympt. d. Rückenmarksgeschwülste, I.-D. Strassburg 1892 (Lit.).
Rosenthal, Neuroepithelioma gliomatosum, Beitr. v. Ziegler XXIII 1898.
Roth, Gliome, Arch. de phys. 1878.
Schlesinger, Neurom, Arb. a. d. Inst. v. Obersteiner, Wien 1895.
Schüppel, Gliom und Gliomyxom, Arch. d. Heilk. VIII 1867.
Schultze, Gliome, Arch. f. Psych. VIII 1878 und Virch. Arch. 102. Bd. 1885.
Virchow, Die krankh. Geschwülste, 1864—65.
Volkmann, Zur Lehre vom Gliom, Dtsch. Arch. f. klin. Med. 42. Bd. 1888.

II. Pathologische Anatomie der Hüllen des Rückenmarkes.

1. Pathologische Anatomie der Pia mater und der Arachnoidea spinalis.

§ 96. Die wichtigsten Veränderungen der zarten Rückenmarkshäute bilden die **Entzündungen**, welche sowohl nach hämatogener Infection als auch consecutiv, durch Fortleitung von Entzündungen benachbarter Theile, sowie nach Traumen vorkommen. Sie werden als **Meningitis spinalis** bezeichnet. Bei eiterigen, eiterig-serösen und eiterig-fibrinösen Entzündungen sammelt sich im Arachnoidalsack und in der Pia mater ein mehr oder weniger Eiterkörperchen einschliessendes, weisslich gefärbtes Exsudat, das oft auch Fibrin enthält, an, bald mehr an der hinteren, bald mehr an der vorderen Fläche des Rückenmarkes, bald über die ganze Länge, bald nur über einen beschränkten Bezirk des Rückenmarkes sich ausbreitend. Zuweilen treten gleichzeitig oder später auch entzündliche Exsudate in der Pia cerebralis (Meningitis cerebrospinalis) auf, oder es schliesst sich die Entzündung an eine cerebrale Meningitis an.

Traumatische eiterige Meningitis ist wohl meist auf Infection der entstandenen Verletzungen mit den gewöhnlichen Eiterkokken zurückzuführen, und es ist dies auch bei einem Theil der hämatogenen und fortgeleiteten Formen der Fall. Bei jener Infectionskrankheit, bei welcher cerebrospinale Meningealentzündungen einen charakteristischen Befund bilden und welche danach als Meningitis cerebrospinalis epidemica bezeichnet wird, sind Kokken gefunden worden, welche theils dem Streptococcus pyogenes (Streptococcus meningitidis Bonome), theils dem Diplococcus pneumoniae (Diplococcus intracellularis meningitidis Weichselbaum) nahe stehen, vielleicht auch mit denselben identisch sind oder Varietäten derselben darstellen.

Die an die entzündeten Stellen angrenzenden Fasern der weissen Rückenmarksubstanz erleiden oft degenerative Veränderungen, wobei die Markscheiden zerfallen und die Axencylinder aufquellen. Zuweilen greift die Entzündung längs der Gefässe und der Stützbalken auf das Rückenmark über, so dass es zu **Meningomyelitis** kommt. Es können ferner auch in den Nervenwurzeln entzündliche Infiltrationen und

degenerative Veränderungen auftreten, so dass also eine **Neuritis** sich hinzugesellt.

Tritt nach einer acuten Meningitis Heilung ein, so wird das Exsudat resorbirt, doch bleiben mehr oder minder ausgedehnte weisse, durch Bindegewebswucherung verursachte Verdickungen, zuweilen auch Verwachsungen der Pia mater mit dem Arachnoidalgewebe und der Dura zurück, wobei die Nerven zuweilen in Bindegewebe eingeschlossen werden und zum Theil atrophiren. Im Rückenmark kann periphere Atrophie und Sklerose die Folge sein.

Die **Tuberkulose der Pia mater** und der **Arachnoidea spinalis** kann sowohl auf den Wirbelkanal beschränkt als auch gleichzeitig mit Tuberkulose der cerebralen Bindegewebshüllen auftreten; letzteres ist das Häufigere und betrifft dann vornehmlich den Halstheil.

Die Tuberkulose ist bald eine consecutive, die sich an tuberkulöse Erkrankung der Wirbelknochen und der Dura mater oder an solche des Rückenmarkes anschliesst, bald eine hämatogene. Sie ist zuweilen nur durch eine Eruption von Knötchen gekennzeichnet. Häufiger stellt sich indessen eine mehr oder minder ausgedehnte Entzündung ein, der zu Folge die Subarachnoidalflüssigkeit getrübt, die Pia mit eiterig-serösem oder eiterig-fibrinösem, sulzigem, gelblich-weiss gefärbtem, selten mit kleinen Blutungen untermischtem Exsudat durchsetzt wird (Fig. 246 *b*, *c*, *g*). Die Tuberkel haben ihren Sitz grösstentheils in der Wand der Blutgefässe (*f*).

Die **tuberkulöse Meningitis** kann sich auch auf das Rückenmark (*i*) und die Nervenwurzeln (*e*, *h*) verbreiten, so dass der Process nunmehr als eine **tuberkulöse Meningomyelitis** und **Neuritis** zu bezeichnen ist und zu mehr oder minder umfangreichen Degenerationen der nervösen Bestandtheile (*e*, *i*) der betroffenen Gebiete führt (vergl. § 94, wo die Literatur angegeben ist).

Die **syphilitische Meningitis spinalis** ist im

Fig. 246. Meningitis spinalis tuberculosa. Längsschnitt durch das Rückenmark und die hinteren Wurzeln (M. Fl. Anilinblau). *a* Rückenmark. *b* Pia mater. *c* Subarachnoidealraum. *d* Arachnoidea. *e* Hintere Wurzeln, zellig infiltrirt und vereinzelte geschwollene Axencylinder enthaltend. *f* Gefässe mit zellig infiltrirter und gewucherter Wand. *g* Zelliges Exsudat im Subarachnoidealraum. *h* In die Nerven eindringende Zellmassen. *i* Geschwollene Axencylinder. Vergrösserung 45.

Ganzen eine seltene Erkrankung, die in Form umschriebener oder mehr flächenhaft sich ausbreitender entzündlicher Infiltrationen auftritt, welche die angrenzende Rückenmarksubstanz in mehr oder minder grosser Ausdehnung in Mitleidenschaft ziehen können, oft auch auf die Dura übergreifen und in einzelnen Fällen auch vom Knochen und der Dura auf die zarten Rückenmarkshäute sich verbreiten. Die Entzündung und Wucherung führen im Laufe der Zeit zur Verdickung der Pia mater, zu festerer Verbindung derselben mit der Arachnoidea und zu Verwachsungen mit der Dura (Fig. 247 *h*, *k*). Im Gebiete der entzündlichen Wucherung liegende Nerven werden von derselben umwachsen (*i*) und verfallen, indem die Wucherung auch auf das Endoneurium übergreift, der Atrophie (*g*, g_1). Partielle Nekrose des entzündeten und wuchernden Ge-

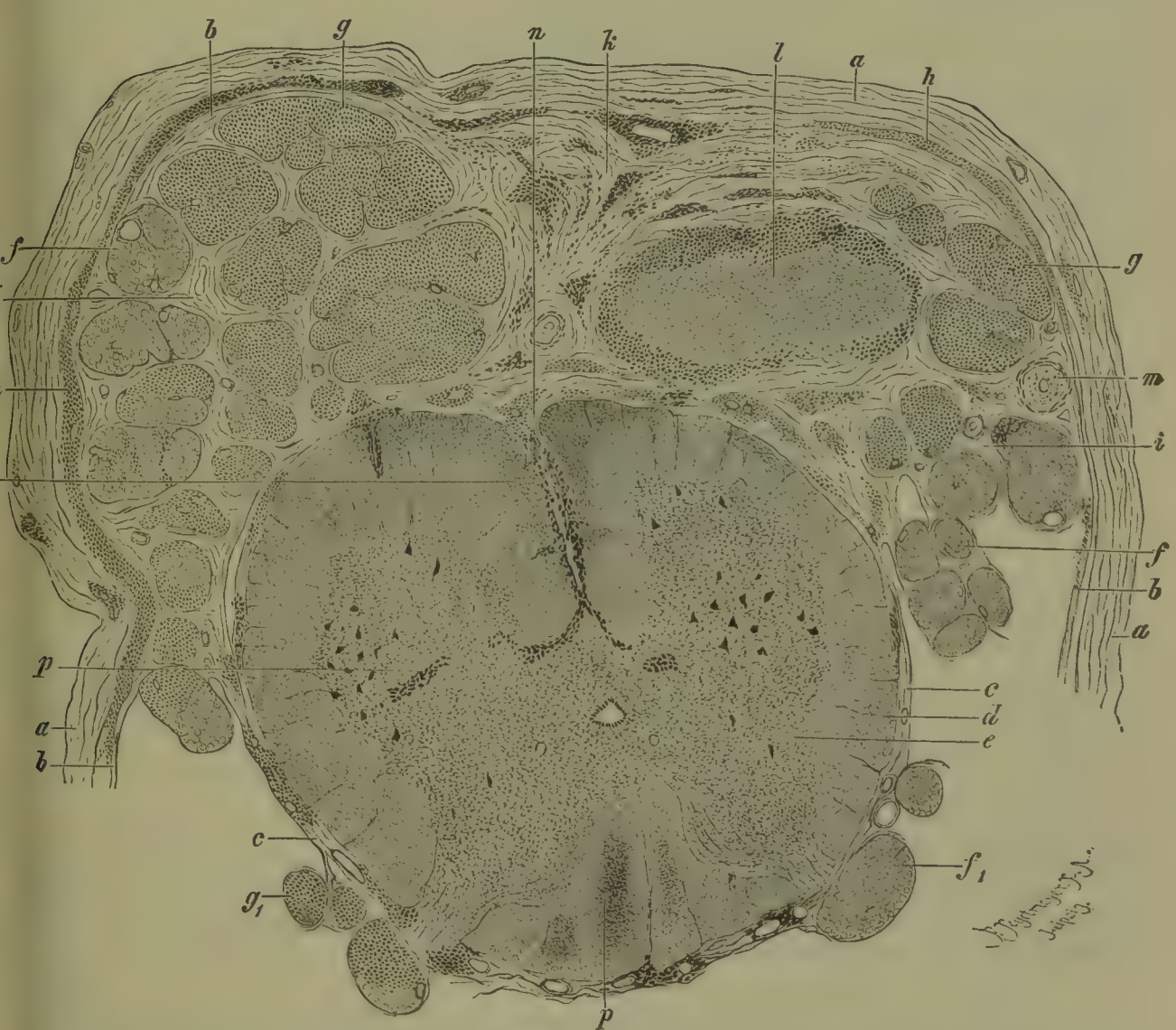

Fig. 247. Durchschnitt durch das Lendenmark und seine bindegewebigen Hüllen im Gebiete von syphilitischen Schwielenbildungen und Verwachsungen (M. Fl. Häm. Karm.). *a* Verdickte Dura mater. *b* Arachnoidea. *c* Pia mater. *d* Weisse, *e* graue Substanz des Rückenmarkes. *f* f_1 Querschnitte gesunder Nervenwurzeln. *g* g_1 Querschnitte degenerirter Nervenwurzeln. *h* Zellreiches Gewebe, welches eine Verbindung zwischen Arachnoidea und Dura herstellt. *i* Neugebildetes Bindegewebe, welches die Nervenbündel umschliesst und unter einander verbindet. *k* Neugebildetes Bindegewebe, welches Dura, Arachnoidea und Pia mater zu einer Schwiele vereinigt. *l* Käsige Einlagerung. *m* Querschnitt einer Arterie mit stark verdickter Intima. *n* Entzündliche Infiltration der Pia in der vorderen Incisur. *o* Degenerirte und sklerotische Rückenmarksubstanz im medialen Gebiet der Vorderstränge. *p* Degenerationsherde in den Hintersträngen und Entzündungsherd in der grauen Substanz. Vergr. 8.

webes kann zur Bildung käsiger Einlagerungen (*l*) innerhalb der schwieligen Verdickungen führen. Die angrenzende Rückenmarksubstanz kann durch Compression und Ernährungsstörungen, die zum Theil von Gefässobliterationen abhängen, einer mehr oder minder ausgebreiteten Atrophie und Sklerose (*o*, *p* unten), verfallen. Unter Umständen greift auch die entzündliche Infiltration und Wucherung längs der bindegewebigen Stützbalken und der Gefässe in die Tiefe des Rückenmarkes (*n*, *p* links).

Blutungen in den Rückenmarkshäuten sind meist Folgen traumatischer Einwirkungen, kommen indessen auch bei hämorrhagischen Diathesen, Morbus maculosus, Infectionskrankheiten, in seltenen Fällen auch aus unbekannter Ursache vor.

Literatur über Meningitis und Blutungen.

***Adenot**, Rech. bactériol. sur un cas de méningite microbienne, Arch. d. méd. exp. I 1889.*
***Bonome**, Zur Aetiol. d. Meningitis cerebrospinalis epidemica, Beitr. v. Ziegler VIII 1890.*
***Centanni**, Di un nuovo microorganismo della meningite, A. per le Sc. Med. XVII 1893 (Lit.).*
***Foà** u. **Bordoni-Uffreduzzi**, Aetiol. d. Meningitis cerebrosp. epidem., Z. f. Hyg. IV 1888.*
***Goldschmidt**, Aetiologie der Meningitis cerebrospinalis, Cbl. f. Bakt. II 1887.*
***Hauser**, Pneumoniekokken bei Meningitis cerebrospin., Münch. med. Wochenschr. 1888.*
***Henke**, Bakteriologie d. Cerebrospinalmeningitis, Arb. her. v. Baumgarten, II 1897.*
***Jäger**, Aetiol. d. Meningitis cerebrospin. epid., Z. f. Hyg. XIX 1895.*
***Kischensky**, Aetiologie der cerebrospinalen Meningitis, Cbl. f. allg. Path. VII 1896.*
***Netter**, De la méningite due au pneumocoque, Arch. gén. de méd. 1887.*
***Neumann** u. **Schaeffer**, Zur Aetiologie der eiterigen Meningitis, V. A. 109. Bd. 1887.*
***Ortmann**, Aetiologie der cerebrospinalen Meningitis, Arch. f. exper. Pathol. XXIV 1888.*
***Schäffer**, Blutergüsse im Wirbelkanal bei Neugeb., A. f. Gyn. 53. Bd. 1896.*
***Weichselbaum**, Aetiologie d. acuten Meningitis cerebrospinalis, Fortschr. d. Med. V 1887.*

Literatur über Syphilis des Rückenmarks.

***Alzheimer**, Luetische Meningomyelitis, A. f. Psych. XXIX 1897.*
***Boettiger**, Die luetischen Rückenmarkskrankheiten, Arch. f. Psych. XXVI 1884 (Lit.).*
***Buttersack**, Syph. Erkrankungen des Centralnervensystems, Arch. f. Psych. XVII 1887.*
***Charcot** et **Gombault**, Lésions disséminées chez une femme syphilitique, A. de phys. 1873.*
***Dinkler**, Tabes dorsalis mit Meningitis syphilitica, Zeitschr. f. Nervenheilk. 1893.*
***Juillard**, Étude sur les localisat. spin. de la syphilis, Paris 1879.*
***Lancereaux**, Traité de la syphilis, Paris 1879.*
***Müller**, Zur Kenntn. der Rückenmarkssyphilis, Arch. f. Derm. XXIII 1891.*
***Pick**, Cerebrospinale Syphilis, Zeitschr. f. Heilk. XIII 1882.*
***Rumpf**, Die syphilitischen Erkrankungen des Nervensystems, Wiesbaden 1887.*
***Siemerling**, Zur Lehre von der congenitalen Hirn- und Rückenmarkssyphilis, Arch. f. Psych. XX 1888; Syphilis des Centralnervensystems, ib. XXII 1890.*
***Sottas**, Contrib. à l'anat. et la clin. des paralysies spin. syphilitiques, Paris 1894 (Lit.).*
***Wieting**, Meningomyelitis chronica, B. v. Ziegler XIII 1893 u. XIX 1896.*

§ 97. Unter den **Neubildungen** der zarten Rückenmarkshäute sind zunächst kleine Osteome zu nennen, welche in Form von kleinen weissen Plättchen sehr häufig sich in der Arachnoidea vorfinden. Nach Zanda wird deren Bildung durch degenerative Vorgänge im Bindegewebe eingeleitet, und es werden dieselben von der Dura mater aus vascularisirt.

Sodann kommen nicht selten varicöse Erweiterungen der pialen Venen vor, welche unter Umständen zur Bildung von venösen, cavernösen Angiomen (Fig. 248 *c*) führen, welche eine mehr oder minder erhebliche Compression des Rückenmarkes (*b*) und der Nervenwurzeln ($d\,d_1$, $e\,e_1$) verursachen.

Von den eigentlichen Geschwülsten kommen die meisten Formen der Bindesubstanzgeschwülste primär vor, so Sarkome, Fibrome, Myome, Angiome, Angiosarkome und Lipome. Lipome kommen namentlich bei Spina bifida zur Beobachtung. Die Fibrome bilden kugelige Knoten, welche am häufigsten von dem Perineurium der Nervenwurzeln (Fig. 249 *c*, *d*) ausgehen. Die Sarkome bilden theils umschriebene, theils flächenhaft ausgebreitete Wucherungen, die auch in die Rückenmarksubstanz einwachsen können. Ein Theil derselben, bei denen die Wucherung von den Endothelien, welche die Bindegewebsbalken umscheiden, ausgeht und welche alveolären Bau zeigen, gehört zu den alveolären Endotheliomen.

Fig. 248. Venöses Angiom der Pia mater im Gebiete des Lendenmarks im Querschnitt (M. Fl. Häm. Karm.). *a* Dura mater. *b* Rückenmark. *c* Durchschnitt durch venöse Bluträume. *d* d_1 Durchschnitt durch die vorderen, *e* e_1 durch die hinteren Nervenwurzeln. Vergr. 4.

Durch starke Gefässwucherungen ausgezeichnete Geschwülste (Fig. 249 *e* und Fig. 250) sind den Angiomen und Angiosarkomen zuzuzählen. Sie können einen eigenartigen, an die Placenta erinnernden Bau besitzen, wobei sich papillöse Wucherungen von Gefässen (Fig. 250 *a*, *b*) und Gefässbündeln (*c*, *d*) bilden, zwischen denen nur vereinzelte Zellen (*e*) oder Schleimgewebe und Sarkomgewebe (*f*) liegen. Hyaline Entartungsprocesse (*d*), die mehrfach beobachtet sind, reihen die Geschwülste in die Gruppe der Cylindrome ein.

Cholesteatome sind selten.

Von secundären Geschwülsten kommen sowohl Carcinome als Sarkome vor und bilden theils umschriebene Tumoren, theils ausgebreitete Wucherungen, welche den Arachnoidealsack erfüllen, das Rückenmark und die Nervenwurzeln dicht umschliessen und zuweilen auch in das Rückenmark einwachsen.

Fig. 249.

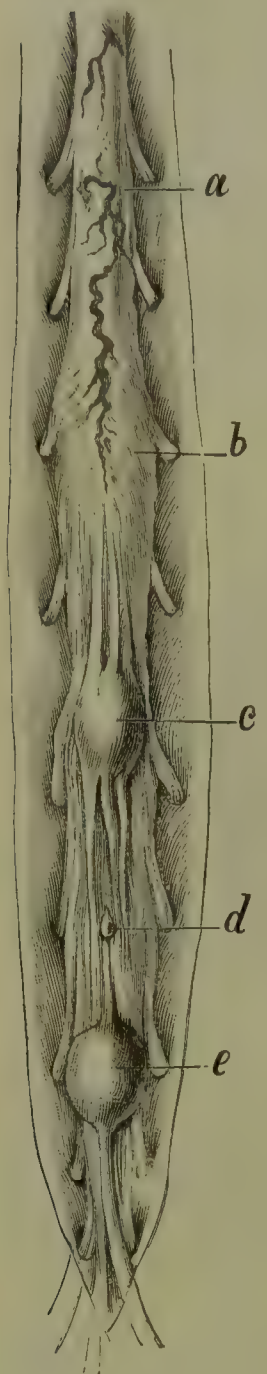

Fig. 250.

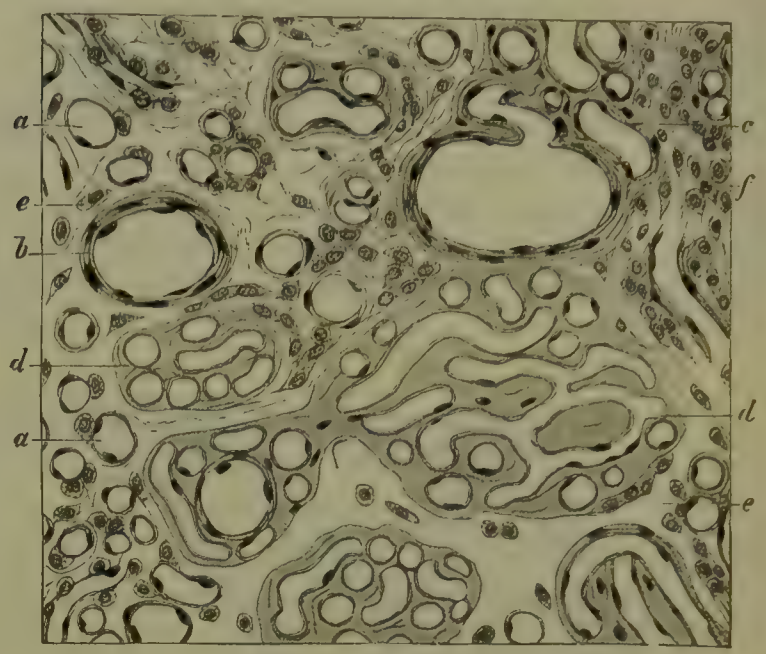

Fig. 249. Fibrom und papilläres Angiosarkom der Cauda equina und centrales Gliom der Pars lumbalis des Rückenmarkes. *a* Dorsaltheil des Rückenmarkes. *b* Aufgetriebener Lendentheil mit centralem Gliom und Höhlenbildung. *c* und *d* Fibrome. *e* Angiosarkom. Auf die Hälfte verkleinert.

Fig. 250. Schnitt aus dem papillären Angiosarkom mit hyaliner Degeneration der Cauda equina in Fig. 249 *e* (M. Fl. Häm.). *a* Frei verlaufende kleine, *b* frei verlaufende grosse, *c* zu Bündeln vereinigte, theils im Querschnitt, theils im Längsschnitt getroffene Gefässe. *d* Kernlose Gefässe in hyalin entartetem, kernlosem Bindegewebe. *e* Zwischen den Gefässbündeln liegende Zellen. *f* Zellig-fibröses Zwischengewebe. Vergr. 150.

Literatur über Geschwülste der Rückenmarkshäute.

Bruns, *Geschwülste l. c. § 95 u. A. f. Psych. XXVIII 1896.*
Baierlacher, *Cystosarkom, Deutsche Klinik 1860.*
Braubach, *Lipom, Arch. f. Psych. XV 1884.*
Chiari, *Cholesteatom des Dorsalmarks, Prager med. Wochenschr. 1883.*
Cramer, *Multiple Angiosarkome der Pia mater spinalis, I.-D. Marburg 1888.*
Ganguillet, *Beitr. z. Kenntniss der Rückenmarkstumoren (Cylindrom), I.-D. Bern 1878.*
Gaupp, *Beitr. z. path. Anat. des Rückenm. u. seiner Häute, Beitr. v. Ziegler II 1888.*
Lachmann, *Gliom des Filum terminale, Arch. f. Psych. XIII 1882.*
Lenz, *Diffus ausgebreitetes Sarkom der Pia, Beitr. v. Ziegler XIX 1896.*
Leyden, *Klinik der Rückenmarkskrankheiten I, Berlin 1874.*
Rosenberg, *Path. Anat. der Rückenmarksgeschwülste, I.-D. Strassburg 1892 (Lit.).*
Schulz, *Sarkom der Pia spinalis, Arch. f. Psych. XVI 1885.*
Westphal, *Mult. Sarkomatose d. Geh. u. d. Rückenmarkshäute, A. f. Psych. XXVI 1894.*
Zanda, *Die Entwicklung der Osteome der Arachnoidea spinalis, Beitr. v. Ziegler V 1889.*

2. Pathologische Anatomie der Dura mater spinalis.

§ 98. Die **Dura mater spinalis** bildet einen das Rückenmark nur lose umschliessenden Sack, der von dem knöchernen Wirbelkanal durch den Epiduralraum getrennt ist.

Acute Entzündungen der Dura schliessen sich am häufigsten an Entzündungen der benachbarten zarten Rückenmarkshäute und der Knochen an oder sind traumatischen Ursprungs. Da die Dura aus einem sehr derben und dichten Gewebe besteht, so können sich entzündliche Exsudate in ihrem Gewebe nur in geringer Menge ansammeln, und es lagern sich dieselben dann vornehmlich an ihrer Oberfläche ab.

Die **Pachymeningitis interna prolifera** (adhaesiva, hypertrophica), welche sich an Auflagerungen von fibrinösen Ausschwitzungen anschliesst und da oder dort auftreten kann, im Ganzen jedoch im Gebiete der spinalen Dura nicht häufig ist, führt zur Bildung zarter vascularisirter membranöser Auflagerungen an der Innenfläche,



Fig. 251. Pachymeningitis tuberculosa spinalis externa (M. Fl. Häm. Eos.). *a* Aeussere Lage der Dura. *b c* Granulationsgewebe. *d* Verkästes Granulationsgewebe. *e* Riesenzellen. Vergr. 100.

in denen nicht selten kleinere und grössere Blutungen auftreten. Ihre Aetiologie ist, sofern sie sich nicht secundär an Knochen- und Pialerkrankungen anschliesst und sofern es sich nicht um Tuberkulose oder Syphilis handelt, unbekannt. Geringere Grade der Erkrankung verursachen keine erkennbaren Veränderungen im Rückenmark. Bei höheren Graden der Erkrankung können Verwachsungen mit der Arachnoidea und Pia auftreten und die Entzündung auf die Pia übergreifen, wonach sich degenerative Veränderungen im Rückenmark einstellen.

Tuberkulose der Dura mater spinalis schliesst sich meist an Tuberkulose der Wirbelknochen an, kann aber auch zu tuberkulöser Leptomeningitis hinzukommen oder primär in der Dura auftreten. Bei äusserer Tuberkulose bedeckt sich die Aussenfläche der Dura mit tuberkulösen verkäsenden Granulationen (Fig. 251 *a, b, c, d*), welche oft so reichliche käsige Producte liefern, dass das Rückenmark comprimirt wird. Bei leichteren Graden der inneren tuberkulösen Pachymeningitis zeigt die Innenfläche der Dura zarte pachymeningitische Membranen mit miliaren Tuberkeln oder auch nur disseminirte Knötchen, bei stärkerer Erkrankung können sich ebenfalls grössere Granulationswucherungen vorfinden.

Syphilitische Entzündungen und Granulationswucherungen kommen sowohl primär als secundär in der Dura vor und gehen im letzteren Falle meist von der Pia, sehr selten vom Knochen aus. Sie führen zu Verwachsungen der Dura mit der Arachnoidea und zu schwieliger Verdickung der Rückenmarkshäute (s. § 96 Fig. 247).

Von **Geschwülsten** kommen in der Dura spinalis primär Sarkome, Fibrome, Psammome und Myxome vor. Lipome sind im Epiduralraum mehrfach beobachtet.

Echinokokken können sich sowohl im Epiduralraum als im Duralsack entwickeln, sind indessen selten.

Literatur zur pathologischen Anatomie der Dura spinalis.

Adamkiewicz, *Pachymeningitis hypertrophica, Wien 1890.*
Burtin, *De la pachyméningite spinale hypertrophique, Thèse de Paris 1878.*
Charcot, *Klin. Vortr. über Krankheiten des Nervensystems II, Stuttgart 1878.*
Francotte, *Fibrome de la dure-mère spinale, Ann. de la Soc. méd.-chir. de Liège 1888.*
Joffroy, *De la pachyméningite cervicale hypertrophique d'origine spontanée, Thèse de Paris 1873 und Arch. gén. de méd. II 1876.*
Köppen, *Pachymeningitis cervicalis hypertrophica, Arch. f. Psych. 27. Bd. 1895 (Lit.).*
Lancereaux, *Traité historique et pratique de la syphilis, Paris 1873.*
Michaud, *De la méningite et de la myélite dans le mal vertébral, Thèse de Paris 1871.*
Troitzky, *Endotheliom d. Pachymeninx, Prag. med. Wochenschr. 1893.*

III. Pathologische Anatomie des Gehirnes.

1. Einleitung. Missbildungen. Hydrocephalus congenitus.

§ 99. Der innerhalb der Schädelhöhle gelegene Theil des Centralnervensystems besteht aus dem Gehirn und dem Gehirnstamm mit dem Kleinhirn.

Das **Grosshirn** setzt sich aus zwei Hemisphären zusammen, welche unter einander durch eine Commissur, den Balken, verbunden sind. Die äussere Oberfläche ist in höchst charakteristischer Weise dadurch gekennzeichnet, dass sie von verzweigten und gegenseitig vielfach in Verbindung stehenden Furchen durchzogen ist, zwischen denen die Hirnsubstanz mannigfaltig gewundene Wülste, die Gehirnwindungen, bildet.

Einige unter den Furchen sind typisch und lassen sich in jedem Gehirne wiederfinden, andere dagegen variiren in erheblichem Maasse und bedingen es, dass auch die Configuration der Windungen in jedem Gehirn wechselt. Die wichtigsten Furchen sind: die Sylvi'sche Spalte (Fig. 252 *e*), die Centralfurche oder Rolando'sche Furche (*a*), die

Präcentralfurche (*b*), die Interparietalfurche (*d*), die erste Schläfen- oder Parallelfurche (*f*), die Parieto-occipitalfurche (*c*), die vordere (*i*) und die untere (*h*) Occipitalfurche.

Die Centralfurche (*a*) trennt das Grosshirn in einen vorderen und hinteren Abschnitt, die dicht vor ihr gelegene Windung wird als vordere Centralwindung (*A*) oder als aufsteigende Stirnwindung, die hinter ihr liegende als hintere Centralwindung (*B*) bezeichnet. Der vor der Präcentralfurche (*b*) gelegene Hirntheil ist der Stirnlappen im engeren Sinne, und man unterscheidet in seinem Gebiete eine obere (C_1), eine mittlere (C_2) und eine untere (C_3) Frontalwindung. Alle diese Windungen gehen am vorderen Rande des Gehirns auf dessen Orbitalfläche über.

Hinter der hinteren Centralwindung liegt der Parietal- oder Scheitellappen (*D*), eine Gehirnmasse, die durch die Interparietalfurche (*d*) in einen oberen (*D*) und einen unteren (*E*, *F*) Abschnitt getrennt wird.

Die Parieto-occipitalfurche (*c*) und die vordere Occipitalfurche (*i*) bilden die Grenze zwischen Parietal- und Occipitallappen (*G*), und in dem zwischen den beiden Furchen gelegenen Gebiete gehen die sogen. Uebergangswindungen von dem Scheitellappen auf den Hinterhauptslappen über.

Die Sylvi'sche Spalte (*e*) bildet die Grenze zwischen den unteren und äusseren Theilen des Stirn-, Central- und Scheitellappens und dem Schläfenlappen. Die der Spalte dicht anliegende Windung ist die erste Schläfenwindung (H_1).

Die Windung, welche das obere Ende der Sylvi'schen Spalte umgreift und noch zum unteren Scheitelläppchen gehört, wird als Marginalwindung (*E*) bezeichnet.

Fig. 252. Aeussere Fläche der linken Grosshirnhemisphäre, nach einem mit Salpetersäure behandelten und getrockneten Gehirne gezeichnet. *a* Centralfurche. *b* Präcentralfurche. *c* Parieto-occipitalfurche. *d* Interparietalfurche. *e* Sylvische Spalte. *f* Erste, *g* zweite Schläfenfurche. *h* Untere, *i* vordere Occipitalfurche. *A* Vordere, *B* hintere Centralwindung. C_1 Obere, C_2 mittlere, C_3 untere Frontalwindung. *D* Scheitellappen. *E* Marginalwindung. *F* Angularwindung. *G* Occipitallappen. H_1 Erste, H_2 zweite Schläfenwindung.

Unterhalb der Parallelfurche (*f*) liegt die zweite Schläfenwindung (H_2). Ihr oberes Anfangsstück, welches die Parallelfurche bogenförmig umgreift und noch dem unteren Scheitelläppchen angehört, hat den Namen Angularwindung (*F*) erhalten. Unterhalb der zweiten Schläfenfurche (Fig. 252 *g*) liegt die dritte Schläfenwindung (Fig. 253 *G*). Biegt man den ganzen Scheitellappen von dem Scheitelhirn ab, so wird in der Tiefe die Insel sichtbar.

Die mediale Fläche der ersten Stirnwindung (Fig. 253 *A*) hat einen besonderen Namen nicht erhalten, diejenige des Centrallappens dagegen wird als Paracentrallöppchen (*B*) bezeichnet. Beide werden nach unten durch den Sulcus callosomarginalis (*a*) begrenzt, welcher in seinem vorderen Abschnitt die Stirnwindung von der Balkenwindung oder dem Gyrus cinguli (*K*), in seinem hinteren das Paracentrallöppchen (*B*) von dem Vorzwickel (*C*) oder Praecuneus, d. h. von dem medialen Abschnitt des oberen Scheitellöppchens abgrenzt. Der mediale Theil des Occipitallappens wird als Zwickel oder Cuneus (*D*) bezeichnet und wird vom Praecuneus durch die Occipitoparietalfurche (*b*) getrennt.

Fig. 253. Mediale Fläche des Grosshirns, nach einem frischen Präparate gezeichnet. *A* Mediale Fläche der ersten Stirnwindung. *B* Lobulus paracentralis. *C* Praecuneus. *D* Cuneus. *E* Gyrus lingualis. *F* Gyrus occipitotemporalis. *G* Gyrus temporalis inferior. *H* Gyrus hippocampi. *I* Gyrus uncinatus. *K* Gyrus fornicatus. *a* Sulcus callosomarginalis *b* Sulcus parieto-occipitalis. *c* Sulcus occipitalis transversus sive Fissura calcarina. *d* Sulcus occipitotemporalis. *e* Incisura praeoccipitalis. *f* Sulcus temporalis inferior. *g* Incisura temporalis. *h* Corpus callosum. h_1 Splenium, h_2 Genu corporis callosi. *i* Fornix. *k* Mediale Fläche des Thalamus opticus mit der Commissura mollis. *l* Septum pellucidum. *m* Commissura anterior. *n* Grosshirnschenkel. *o* Corpus candicans. *p* Opticus. Auf die Hälfte verkleinert.

Die als Sulcus occipitalis transversus oder Fissura calcarina (*c*) bezeichnete Furche scheidet den Zwickel von der als Gyrus lingualis (*E*) bekannten Windung. Letztere geht nach vorne in den Gyrus hippocampi (*H*) über, der andererseits auch wieder eine Fortsetzung der Balkenwindung (*K*) darstellt.

Unterhalb der Zungen- und Hakenwindung liegt die Occipitotemporal- oder Collateralfurche (*d*) und unterhalb dieser die Occipitotemporal- oder Spindelwindung (*F*).

Die **Masse des Grosshirns** (Fig. 254) setzt sich aus Rinden- (*co.*) und Marksubstanz zusammen. Die erstere besitzt eine graue Farbe und bildet durchgehends die äusserste Lage des Gehirns, ist indessen an dessen Basis stellenweise in das Innere versenkt und bildet hier die als Vormauer (*cl.*), Mandelkern (*n.a*), geschwänzter Kern (*n.c.*) und äusserstes Glied des Linsenkernes (*n.l.*) oder Putamen bekannte graue Sub-

stanz. Letztere stehen in ihren am weitesten nach vorn gelegenen Theilen sowohl unter sich als mit der Rinde (Substantia perforata anterior) in ununterbrochenem Zusammenhange. Weiter nach hinten sind sie durch weisse Marklager von einander getrennt.

Die als Thalamus opticus (*th.*), als Corpus subthalamicum (*c.s.*) oder LUYS'scher Körper bekannten grauen Herde, sowie die beiden inneren Drittel des Linsenkernes (*n.l.*), der Globus pallidus, gehören nicht der Grosshirnrinde, sondern dem Hirnstamm an.

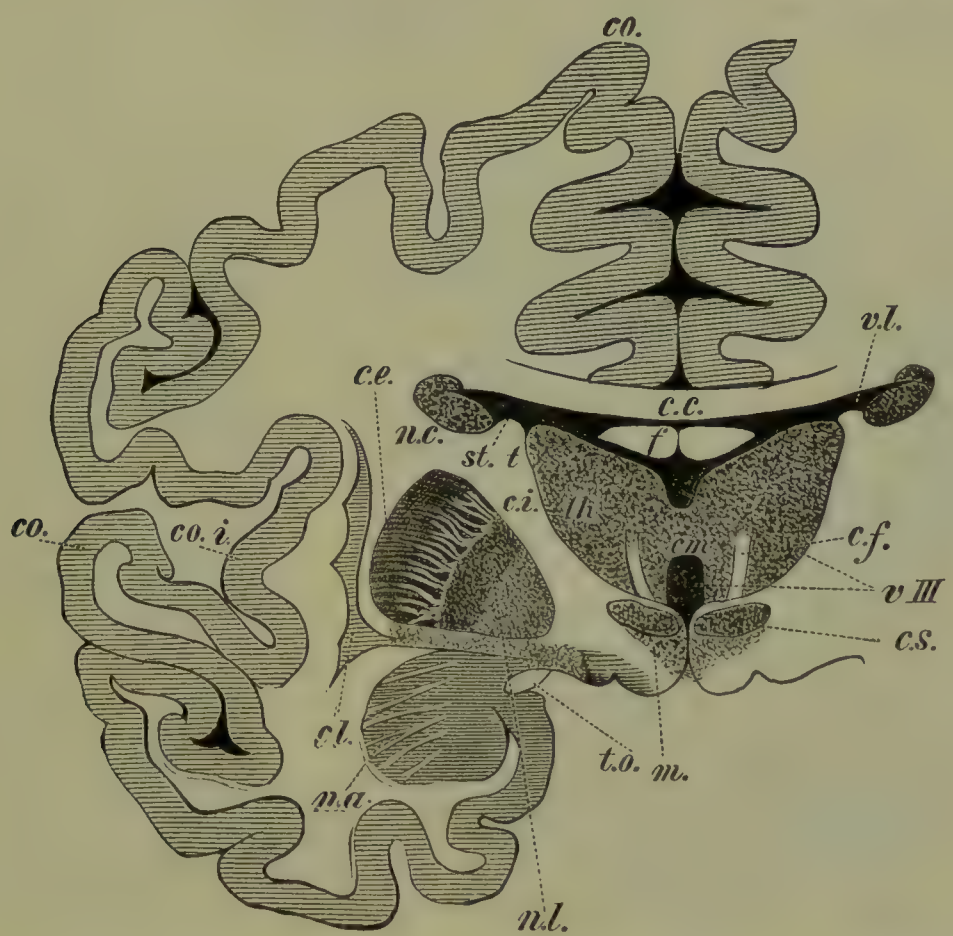

Fig. 254. Frontalschnitt des Grosshirns schematisirt (nach SCHWALBE). *co.* Cortex. *co.i.* Cortex insulae. *cl.* Claustrum. *n.a.* Nucleus amygdalae. *n.c.* Nucleus caudatus. *n.l.* Nucleus lentiformis. *th.* Thalamus opticus. *c.m.* Commissura mollis. *c.s.* Corpus subthalamicum. *m.* Substantia nigra. *c.i.* Capsula interna. *c.e.* Capsula externa. *st.t.* Stria terminalis. *c.f.* Columnae fornicis. *f.* Fornix. *c.c.* Corpus callosum. *v.III* Ventriculus tertius. *v.l.* Ventriculus lateralis. *t.o.* Tractus opticus.

Die graue Rindensubstanz des Grosshirns beherbergt in einem nach dem Tode feinkörnig aussehenden Grundgewebe eine grosse Zahl verschieden gestalteter verzweigter Ganglienzellen, sowie Netze und Züge feiner und grober Nervenfasern.

Die weisse Markmasse besteht im Wesentlichen aus markhaltigen Nervenfasern ohne SCHWANN'sche Scheiden, welche in der grauen Substanz des Gehirns ihren Ursprung nehmen, beziehungsweise ihr Ende finden. Man kann (CAJAL) unter denselben vier Typen, nämlich Projectionsfasern, Commissurenfasern, Associationsfasern und centripetale Fasern unterscheiden.

Die Projectionsfasern (Fig. 255 *a*) stammen aus sämmtlichen Rindenbezirken und bilden nach Abgabe von Collateralen an den Balken (*A*) und die graue Substanz des Hirnstammes zum grossen Theil die Pyramidenbahn (*C*).

Die durch den Balken gehenden Commissurenfasern (*A*) entspringen in der Rinde einer Hemisphäre und enden in der anderen. Die Fasern der Commissura anterior (*B*) stammen aus der Gegend der Cunei.

Die Associationsfasern (*c*), welche die Hauptmasse der weissen Substanz bilden, stellen durch ihre Seiten- und Endzweige Verbindungen von Rindenzellen mit zahlreichen anderen Rindengebieten her.

An der Oberfläche des Gehirns lassen sich nach der Function verschiedene **Rindenfelder** oder **Centren** unterscheiden.

Die Empfindungscentren sind an verschiedenen Stellen der Hirnoberfläche localisirt.

Das Sehcentrum liegt im Lobus occipitalis vornehmlich im Gebiet der Fissura calcarina und des Cuneus. Der Fühl- und Tastsinn ist an die obere Stirn- und vordere Scheitelgegend (Centralwindung) gebunden. Der Sitz des Geruchcentrums liegt an der unteren Grosshirnfläche (Hakenwindung). Das Gehörcentrum liegt im Schläfenlappen (erste Schläfenwindung), und es wird angenommen, dass das Centrum jeder Hemisphäre mit beiden Acusticis verbunden ist.

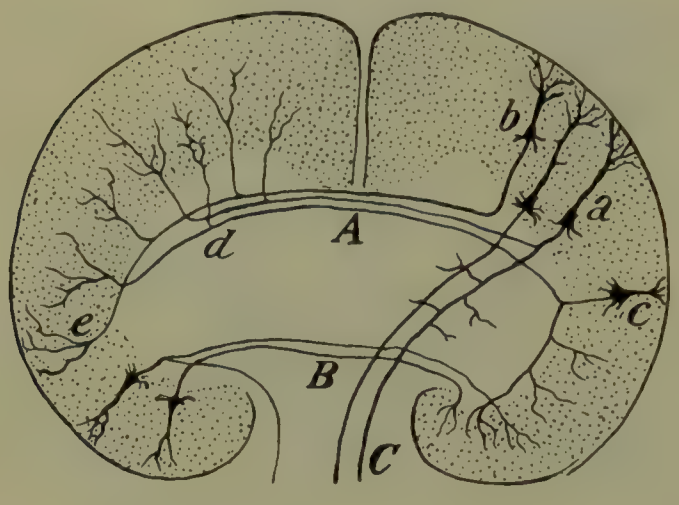

Fig. 255. Schema des Verlaufs der Nervenfaser des Gehirns nach CAJAL. *A* Balken. *B* Vordere Commissur. *C* Pyramidenbahn. *a* Neuron mit Projectionsfasern und collateralen Commissurenfasern. *b* Neuron mit Balkenfasern. *c* Neuron mit Associationsfasern. *e d* Endzweige verschiedener Neurone in der Hirnrinde.

Die motorischen Centren erstrecken sich über die beiden Centralwindungen und den Paracentrallappen, wobei die Centren für den Facialis und den Hypoglossus im untersten, diejenigen für die Arme im mittleren, diejenigen für die Beine im obersten Drittel und im Paracentrallappen liegen. Dabei sind aber die einzelnen Bezirke nicht scharf von einander abgegrenzt, sondern greifen in einander über.

Das motorische Sprachcentrum, d. h. der Ort, wo die Begriffe in Worte umgesetzt werden, liegt bei Rechtshändern im hinteren Theil der dritten Stirnwindung links.

Von Associationscentren unterscheidet FLECHSIG ein vorderes (Stirnlappen), ein hinteres (Scheitellappen und Hinterhauptschläfenlappen) und ein mittleres (Insel).

Die geistige Thätigkeit vollzieht sich an der gesammten Hirnrinde. Der Stirnlappen wird als besonders wichtig für die höheren geistigen Functionen angesehen.

Der **Hirnstamm** besteht aus dem verlängerten Mark (Fig. 256 *M.obl.*), der Brücke (*Po.*), den Grosshirnschenkeln (*Pe.*), der Regio subthalamica (Fig. 254 *c.s.*) mit dem Tuber cinereum (Fig. 256 *T.c.*) und den Corpora mammillaria (*C.m.*), aus dem Kleinhirn (Fig. 256 *D. Gr. Fl.*), den Vierhügeln und dem Thalamus opticus (Fig. 254 *th* und Fig. 253 *k*).

Alle diese Theile sind nach ihrer Genese als modificirtes Rückenmark anzusehen, und es nehmen auch innerhalb ihres Gebietes die den Spinalnerven homologen Hirnnerven (Fig. 256 *I—XII* und Fig. 212 *III—XII* S. 269) ihren Ursprung.

Der Hirnstamm enthält keine Theile, welche mit unserem Geistesleben in Beziehung stehen, dagegen theils **automatische**, theils **reflectorisch wirksame Centren.**

So enthält z. B. die Medulla oblongata das Reflexcentrum für den Lidschluss, das Husten, das Niesen, das Saugen etc., sowie Centren, welche untergeordnete Reflexe des Rückenmarkes in Verbindung bringen. Sie enthält ferner die Centren für die Athmungs- und die Herzbewegungsnerven und für die Vasomotoren, sowie ein Centrum, dessen Reizung allgemeine Convulsionen herbeiführt. In ihnen sind auch die Einrichtungen für die mechanische Ausführung und Verbindung von Lautbewegungen gegeben (KUSSMAUL), und es erfolgt von ihnen auch die Perception der Laute als blosse Schallerscheinungen oder der Schriftzüge als blosse optische Erscheinungen; die sprachgemässe Silben- und Wortbildung, sowie die Verbindung

der percipirten optischen Erscheinungen und der Laute mit adäquaten Vorstellungen vollziehen sich dagegen in der Hirnrinde.

Reizung des Pons verursacht Krämpfe und Schmerzen, Zerstörung desselben sensible, motorische und vasomotorische Lähmung. Im kleinen Hirn und in den Vierhügeln liegen Centren für die Harmonie und Coordination der Bewegungen u. s. w.

Die Bedeutung des Thalamus opticus und des Nucleus pontis Varoli ist unbekannt.

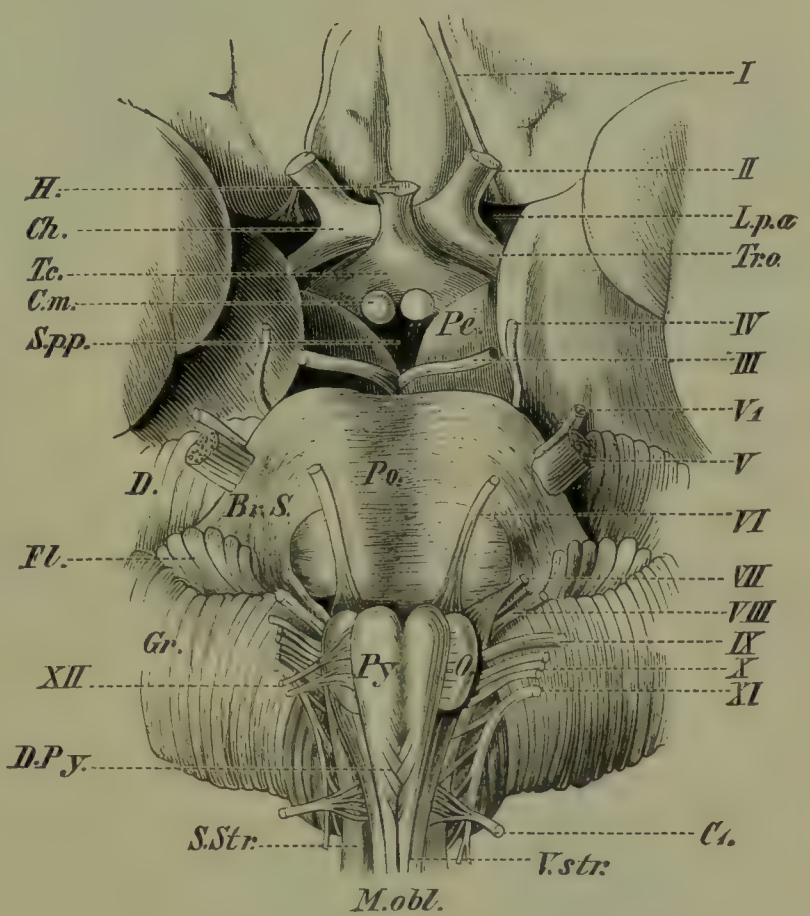

Fig. 256. Basale Ansicht des Hirnstammes. *S.Str.* Seitenstrang. *V.Str.* Vorderstrang des Rückenmarkes. *Py.* Pyramide. *D.Py.* Pyramidenkreuzung. *O.* Olive. *Po.* Brücke. *D.* Deckplatte, *Gr.* Grundplatte, *Fl.* Flocke des Kleinhirns. *Br.S.* Brückenschenkel des Kleinhirns. *Pe.* Schenkel des Grosshirns. *S.p.p.* Substantia perforata posterior. *L.p.a.* Lamina perforata anterior. *C.m.* Corpora candicantia. *Te.* Tuber cinereum mit dem Trichter. *H.* Schnittfläche der abgetrennten Hypophysis. *Tr.o.* Tractus opticus. *Ch.* Chiasma.

I N. olfactorius. *II* N. opticus. *III* N. oculomotorius. *IV* N. trochlearis. *V* u. V_1 N. trigeminus. *VI* N. abducens. *VII* N. facialis. *VIII* N. acusticus. *IX* N. glossopharyngeus. *X* N. vagus. *XI* N. accessorius Willisii. *XII* N. hypoglossus. C_1 Vordere Wurzel des ersten Cervicalnerven.

Literatur über den Bau und die Function des Gehirns.

Bechterew, *Die Leitungsbahnen im Gehirn und Rückenmark, Leipzig 1894.*
Cajal, *Les nouv. idées sur la structure du système nerveux, Paris 1894 u. A. f. An. 1893.*
Déjerine, *Anatomie des centres nerveux, Paris 1895.*
Edinger, *Zwölf Vorles. üb. d. Bau der nervösen Centralorgane, Leipzig 1896.*
Exner, *Untersuch. üb. d. Function der Grosshirnrinde, Wien 1890.*
Ferrier, *Vorlesungen über Hirnlocalisationen, Wien 1892.*
Flechsig, *Die Leitungsbahnen im Gehirn u. Rückenmark, Leipzig 1876; Plan d. menschl. Gehirnes, Leipzig 1883; Gehirn u. Seele, Leipzig 1896; Die Localisation der geistigen Vorgänge, Leipzig 1896.*
Fritsch u. Hitzig, *Reichert's u. du Bois-Reymond's Arch. 1870.*
v. Gehuchten, *Le système nerveux de l'homme, Lierre 1893.*
Golgi, *Unters. üb. d. feineren Bau des Nervensystems, Jena 1894.*
Grossglik, *Physiologie der Stirnlappen, Arch. f. Anat. u. Phys. 1895.*
Hitzig, *Unters. üb. das Gehirn, Berlin 1874; Function. d. Grosshirns, Biol. Cbl. VI 1886.*
Kölliker, *Handbuch der Gewebelehre II, Leipzig 1896.*
Kussmaul, *Die Störungen der Sprache, Leipzig 1885.*
Lenhossék, *Der feinere Bau des Nervensystems, Berlin 1895.*
Luciani, *Das Kleinhirn, Leipzig 1893.*
Merkel, *Handbuch der topographischen Anatomie I, Braunschweig 1884.*
v. Monakow, *Untersuchungen über die optischen Centren u. Bahnen, Arch. f. Psych. XIV 1884; XVI 1885; XX 1889; XXII 1890; XXIII 1892; XXIV 1892.*

Munk, *Ueber die Functionen der Grosshirnrinde, Berlin 1890.*
Nothnagel u. Naunyn, *Localisat. d. Gehirnkrankheiten, Verh. d. Congr. f. inn. Med. 1887.*
Obersteiner, *Anleitung bei der Unters. des Baues der nervös. Centralorgane, Leipzig 1891.*
Oppenheim, *Lehrbuch der Nervenkrankheiten, Berlin 1894.*
Sachs, *Vortr. üb. Bau u. Thätigkeit d. Grosshirns, Breslau 1893.*
Toldt, *Lehrb. d. Gewebelehre, IV. Aufl., Stuttgart.*
Weigert, *Beitr. z. Kenntniss d. normalen Neuroglia, Frankfurt 1895.*

§ 100. Die **Missbildungen des Gehirns** betreffen am häufigsten die Hemisphären des Grosshirnes und das Kleinhirn, also diejenigen Theile, welche bei ihrer Entwicklung aus den primitiven Hirnblasen das stärkste Wachsthum und die bedeutendsten Umwandlungen eingehen. Es können indessen auch die aus dem Nachhirn-, dem Mittelhirn- und Zwischenhirnbläschen hervorgehenden Theile des Hirnstammes eine mangelhafte Ausgestaltung erfahren.

Ein Theil der Missbildungen des Gehirnes tritt gleichzeitig mit Missbildungen des knöchernen Schädels, d. h. mit einer Agenesie einzelner Theile desselben auf, und es gehören zu denselben die mit **Akranie,** oder **Kranioschisis**, oder **Kraniorachischisis** oder auch nur mit umschriebenen **Ossificationsdefecten** der Schädelkapsel verbundene **totale** und **partielle Anencephalie** und die **Kephalocelen** oder **Hirnhernien**, welche bereits in § 141 des allgemeinen Theils beschrieben worden sind.

Unter den **Missbildungen**, welche **in geschlossener Schädelhöhle** auftreten, lassen sich zunächst zwei Gruppen unterscheiden, von denen die eine durch eine mangelhafte Entwicklung, eine Hypoplasie, die andere durch ein vollständiges Fehlen, durch eine Agenesie einzelner Theile ausgezeichnet ist, doch lassen sich diese beiden Typen nicht streng von einander scheiden, indem Hypoplasie sich mit partieller Agenesie combiniren oder in eine solche übergehen kann. Eine dritte Gruppe, die indessen ebenfalls nicht scharf von den anderen zu trennen ist und zum Theil nur eine besondere Erscheinungsweise einer Hypoplasie oder eine partielle Agenesie darstellt, wird durch Störungen in der Ausbildung der Fissuren, der Furchen und der Windungen gebildet. In einer vierten Gruppe kann man die Störungen der Organisation und des Baues der Hirnsubstanz zusammenfassen, doch ist auch hier wieder zu sagen, dass diese Erscheinung oft nur eine Theilerscheinung einer Agenesie oder einer Hypoplasie ist. Endlich kann man auch noch gewisse Zustände der Hypertrophie zu den Missbildungen zählen.

Die **Hypoplasie des ganzen Gehirnes** tritt zunächst in jener als **Mikrenkephalie** (Fig. 258) bezeichneten Form auf, bei welcher zugleich auch die Schädelhöhle verkleinert ist, so dass eine mehr oder weniger hochgradige Mikrokephalie (Fig. 257) besteht. Die Missbildung kann schon bei der Geburt vorhanden sein, wird aber noch auffälliger, wenn bei dem extrauterinen Wachsthum das Gehirn und die Schädelhöhle in ihrer Entwicklung zurückbleiben. Die Masse des Gehirns, welche bei Männern im Mittel 1375 g, bei Frauen 1245 g beträgt, kann dabei auf 900—200 g sinken, also unter dem Gewicht des Gehirnes eines Neugeborenen (= 385 g) bleiben.

Der Bau der in ihrer Entwicklung zurückgebliebenen Grosshirnhemisphären kann im Allgemeinen noch normal sein, doch besteht oft

Fig. 257.

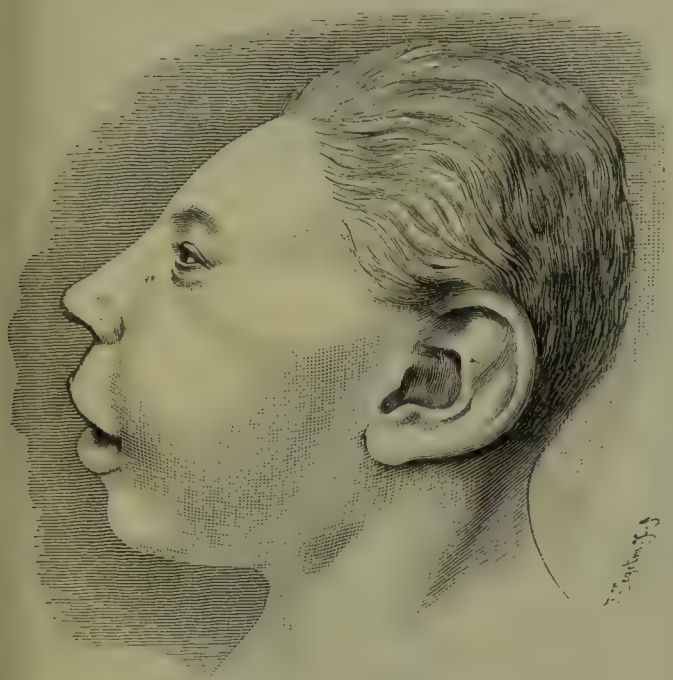

Fig. 258.

Fig. 257. Kopf der mikrokephalen Helene Becker im Alter von 5 Jahren (nach einer von A. Ecker i. J. 1868 aufgenommenen Photographie).

Fig. 258. Gehirn der im Alter von 8 Jahren gestorbenen mikrokephalen Helene Becker (nach v. Bischoff). Das Gewicht des Gehirns betrug 219 g.

eine mangelhafte Ausbildung der secundären Furchen (Fig. 258), unter Umständen auch der Totalfurchen oder Fissuren, und es erscheint danach das Gehirn windungsarm und wenig gegliedert. In anderen Fällen können umgekehrt die Windungen des Grosshirnes stellenweise sehr reichlich, dabei aber abnorm schmal (Fig. 259 *f*) sein, so dass man den Zustand als Mikrogyrie bezeichnet. Es kommt ferner auch vor, dass ein Theil der Windungen wesentlich nur aus häutiger Masse (Fig. 259 *e*) besteht, die keine ausgebildete Hirnsubstanz enthält.

Fig. 259. 600 Gramm schweres Gehirn eines blödsinnigen und epileptischen Weibes von 37 Jahren. *a* Stirnlappen. *b* Centralwindungen. *c* Occipitallappen. *d* Unbedecktes Kleinhirn. *e* Verkümmerter Scheitellappen mit häutig aussehenden Windungen. *f* Verschmälerte Windungen des rechten Stirnlappens. $^2/_3$ der nat. Gr.

Neben dem Grosshirn können auch das Kleinhirn und der Hirnstamm verkümmert sein, doch sind diese Theile meist nicht dem Grosshirn entsprechend in der Entwicklung zurückgeblieben. Oft bleibt auch das Rückenmark abnorm klein, wobei in erster Linie die Pyramiden-

bahnen und die GOLL'schen Stränge, weniger die Vorderstränge und die Kleinhirnseitenstrangbahnen betroffen sind.

Partielle Hypoplasie des Gehirnes betrifft am häufigsten die Gross- und Kleinhirnhemisphären, kann aber auch auf Theile des Hirnstammes sich erstrecken. Die Verkleinerung von Theilen der Grosshirnhemisphären (Fig. 260 *c d*), die eine Asymmetrie des Gross-

Fig. 260. Hypoplasie und Mikrogyrie der linken Grosshirnhemisphäre bei einem Taubstummen. *a* Rechte Hemisphäre. *b* Linke Hemisphäre. *c* Linker verkümmerter Occipitallappen mit Mikrogyrie. *d* Häutige Blase im Gebiet des Scheitellappens. Ansicht von oben nach Wegnahme des Kleinhirns. $^2/_3$ der natürl. Grösse.

hirnes bedingt, ist häufig mit einer mangelhaften Ausbildung der Gyri im Gebiete der Hypoplasie verbunden und zwar entweder so, dass dieselben abnorm schmal sind und Mikrogyrie (Fig. 260 *c*) besteht, oder aber so, dass die Hirnsubstanz da und dort nur durch eine dünnwandige Blase dargestellt wird (*d*), indem die Masse der Rinde und des weissen Marklagers an der betreffenden Stelle ganz unentwickelt (Fig. 261 *d*) oder wenigstens verkümmert (*c*) bleibt.

Hypoplasie des Kleinhirnes, bei welcher Theile des Kleinhirnes oder auch das ganze Kleinhirn in der Entwicklung zurückbleiben, ist nicht selten, und es kommen Fälle vor, in denen seine Grösse die Grösse einer Walnuss nicht übersteigt. Auch hier pflegen im Gebiete der Hypoplasie die Windungen stark verschmälert (Fig. 268, S. 333) zu sein, so dass man von einer Mikrogyrie sprechen kann. Bei ausgesprochener Hypoplasie des Kleinhirnes sind auch die Brückenfasern mangelhaft ausgebildet.

Hochgradige Hypoplasie der Grosshirnhemisphären kann mit mangelhafter Entwicklung der Pyramidenbahnen verbunden sein. Von den in der Tiefe und an der Basis gelegenen Theilen können sowohl der Balken und das Gewölbe, als auch die Thalami optici, die Corpora striata, die Corpora candicantia, die Vierhügel etc. eine kümmerliche Entwicklung zeigen.

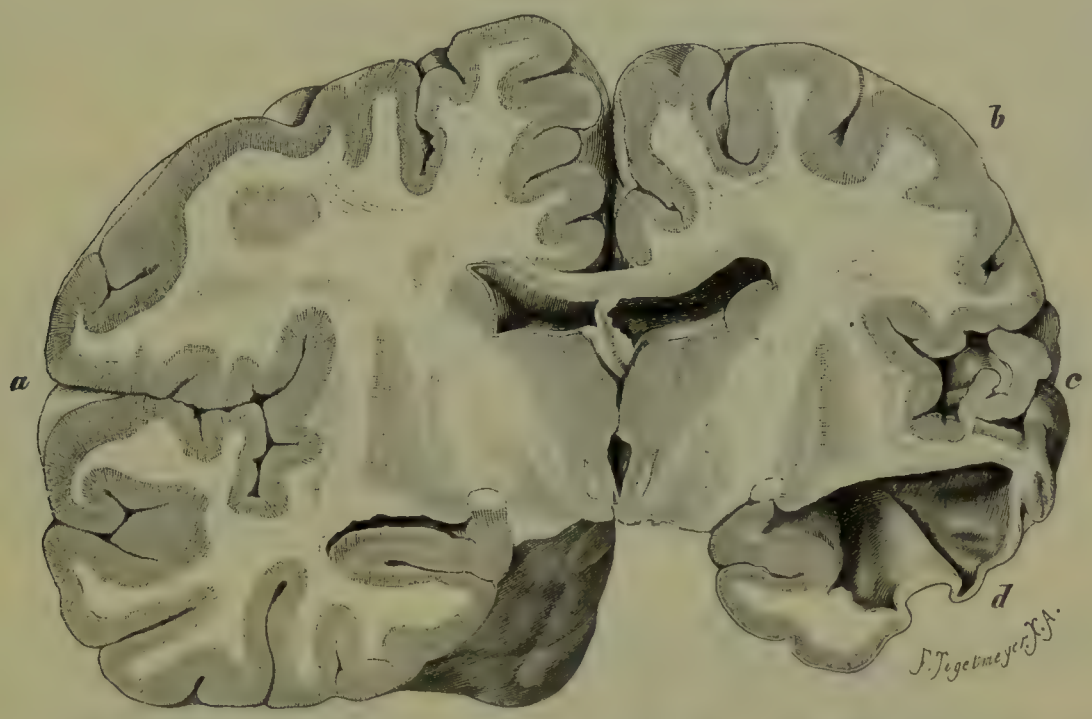

Fig. 261. Frontalschnitt durch das Gehirn Fig. 260. *a* Rechte Hemisphäre. *b* Verkümmerte linke Hemisphäre. *c* Stelle mit Mikrogyrie. *d* Schläfenlappen mit erweitertem Unterhorn und Aplasie der mittleren Schläfenwindung. $^3/_4$ der natürl. Grösse.

Die Hypoplasie des Gehirnes ist von Vogt seiner Zeit als ein Atavismus erklärt worden, doch kann es keinem Zweifel unterliegen, dass eine solche Anschauung irrig und die Hypoplasie als eine Hemmungsmissbildung anzusehen ist, die meist eine primäre, seltener eine durch pathologische Einflüsse während der Entwicklungszeit bewirkte ist. In einzelnen Fällen liegt die Ursache der Mikrenkephalie in einer prämaturen Synostose der Schädelknochen.

Literatur über Hypoplasie des Gehirnes.

Aeby, *Mikrokephalie, Arch. f. Anthropol. VI u. VII 1874; Ueb. d. Verhältniss der Mikrokephalie zum Atavismus, Stuttgart 1878, u. Virch. Arch. 77. Bd. 1879.*
Anton, *Angeb. Erkrankungen d. Centralnervensystems, Wien 1870.*
Arndt, *Zur Pathologie des Kleinhirns, Arch. f. Psych. XXVI 1894.*
v. Bischoff, *Mikrokephalie, Abh. d. K. Akad. d. Wiss. in München XI 1872.*
Chiari, *Jahrb. f. Kinderheilk. XIV.*
Cramer, *Linksseitige Kleinhirnatrophie, Beitr. v. Ziegler XI 1891.*
Fischer, *Hemmungsmissbildung des kleinen Gehirns, Arch. f. Psych. V 1875.*
Flesch, *Festschrift zum Jubiläum d. Universität Würzburg 1882.*
Giacomini, *I cervelli dei microcephali, Torino 1890, u. Arch. ital. de biol. XV 1891.*
Hadlich, *Gehirnmissbildung mit Verwachsung d. Hemisphären, Arch. f. Psych. X 1880.*
Huppert, *Hochgradige Kleinheit des Cerebellum, Arch. f. Psych. VII 1877.*
Jensen, *Hirn einer Mikrokephalin, Arch. f. Psych. X 1880.*
Kahler *u.* **Pick,** *Prager Zeitschr. f. Heilkunde II 1881 u. Berl. klin. Woch. 1879.*

Köppen, *Mikrogyrie durch diffuse Sklerose, A. f. Psych. XXVIII 1896.*
Marchand, *Beschreibung dreier Mikrokephalengehirne, Nova Acta d. K. Leop.-Carol. D. Akad. Bd. LIII u. LV 1889 u. 1890; Mikrokephalie, Eulenb. Realencykl. 1897 (Lit.).*
Muhr, *Halbseitige Gehirnatrophie, Arch. f. Psych. 1876.*
Otto, *Ueber Mikrogyrie, Arch. f. Psych. XXIII 1890.*
Pfleger u. Pilcz, *Mikrokephalie, Arb. a. d. Inst. v. Obersteiner V, Wien 1897 (Lit.).*
Pierret, *Atrophie du cervelet, Arch. de phys. IV 1872.*
Sander, *Zwei Mikrokephalengehirne, Arch. f. Psych. I 1869.*
Seeligmann, *Verwachsung beider Hemisphären, Arch. f. Psych. XXX 1898.*
Steinlechner-Gretschischnikoff, *Rückenmark b. Mikrokephalen, A. f. Psych. XVII 1886.*
Virchow, *Ges. Abhandl. 1856; Berl. klin. Woch. 1877 u. Verhandl. der Berl. anthropol. Gesellsch. 1878.*
Vogt, C., *Ueber das Mikrokephalengehirn, Braunschweig 1867.*
Wille, *Missbildung des Grosshirns, Arch. f. Psych. X 1880.*
Wolff, J., *Morphol. Beschreibung eines Idioten- u. Mikrokephalengehirnes, Frankfurt 1885.*
Weitere Literatur enthält § 101.

§ 101. Die **partielle Agenesie** des Gehirnes kommt wie die Hypoplasie am häufigsten im Gebiete der Grosshirnhemisphären vor, kann indessen auch innere Theile, namentlich die Commissuren, betreffen.

Partielle Defecte der Grosshirnhemisphären treten am häufigsten im Gebiet des Central- und Scheitellappens (Fig. 262 u. Fig. 263) und

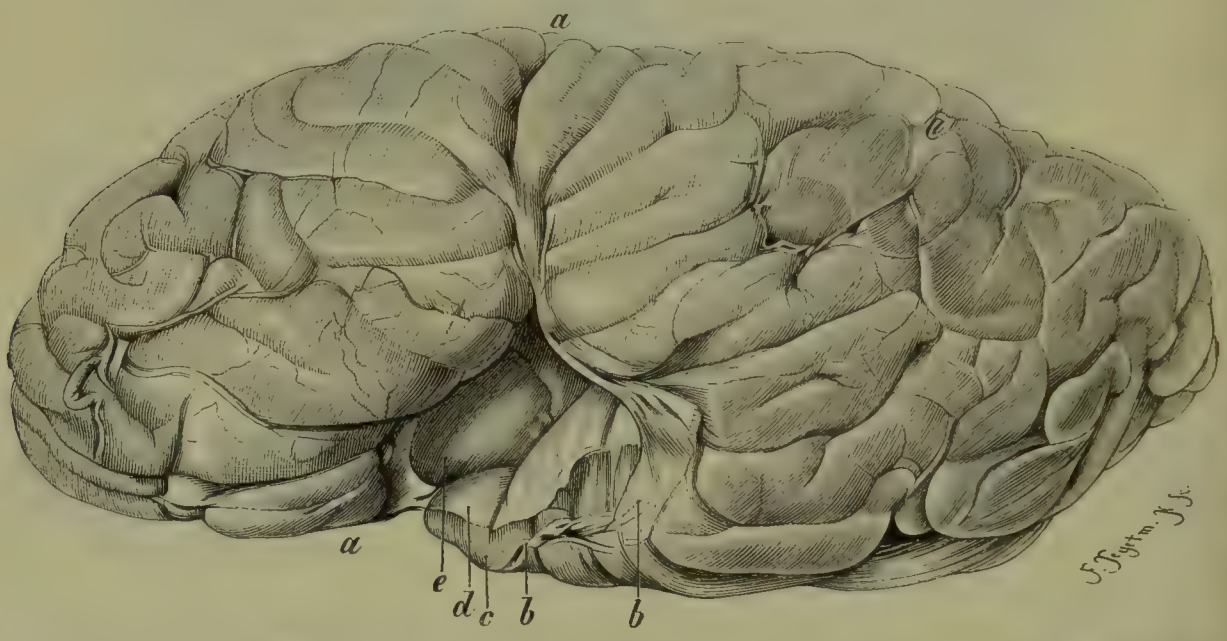

Fig. 262. Porenkephalie bei einem Kinde von 10 Wochen; linke Hemisphäre. *a* Grosse Spalte. *b* Rand der abgeschnittenen Arachnoidea. *c* Pia mater. *d* Ventrikeldach nach aussen geschlagen. *e* Thalamus opticus. Nat. Gr. (s. v. KAHLDEN l. c.).

des Schläfenlappens (Fig. 264) auf, können aber auch an anderen Stellen (Fig. 265) ihren Sitz haben. In vielen Fällen treten diese Defecte in Form porus- und spaltartiger Defecte (Fig. 262 u. Fig. 263) auf, und man hat daraus Veranlassung genommen, die Defectbildung als **Porenkephalie** zu bezeichnen; doch wird dieser Namen auch auf solche Defecte angewendet, die nicht porusartig gestaltet sind.

Der typische porusartige Defect reicht bis in den benachbarten Seitenventrikel (Fig. 262 *e*) oder ist von ihm nur durch ein dünnes Marklager getrennt. Die an den Defect angrenzenden Windungen erscheinen nicht unterbrochen, sondern gehen in die Wand des Defectes

über (Fig. 262 u. Fig. 263). Der Defect wird von der Arachnoidea (*b*) überbrückt, von der Pia (*c*) ausgekleidet und durch Flüssigkeit in den Subarachnoidealräumen ausgefüllt (Fig. 264 *f*, *g*).

Unter der Pia liegt entweder normale Hirnsubstanz oder Cysten und Gefässe einschliessendes Bindegewebe (Fig. 264 *f*, *g*, *i*), welches rudi-

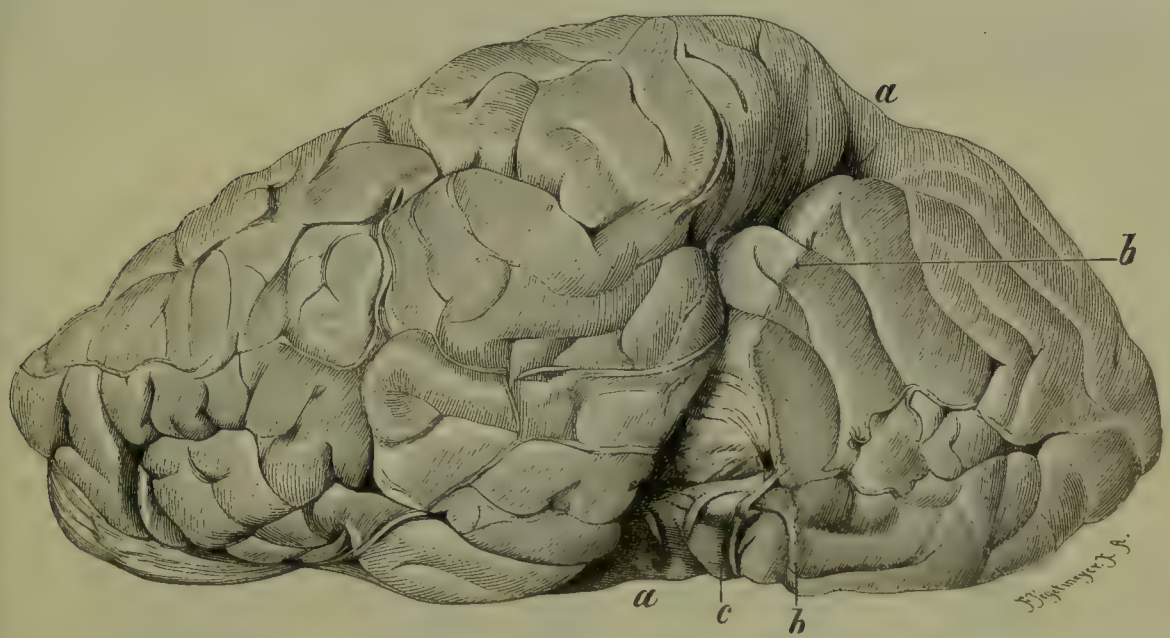

Fig. 263. Porenkephalie bei einem Kinde von 10 Wochen; rechte Hemisphäre. *a* Grosse Spalte. *b* Rand der abgetragenen Arachnoidea. *c* Pia mater. Nat. Gr. (s. v. KAHLDEN l. c.).

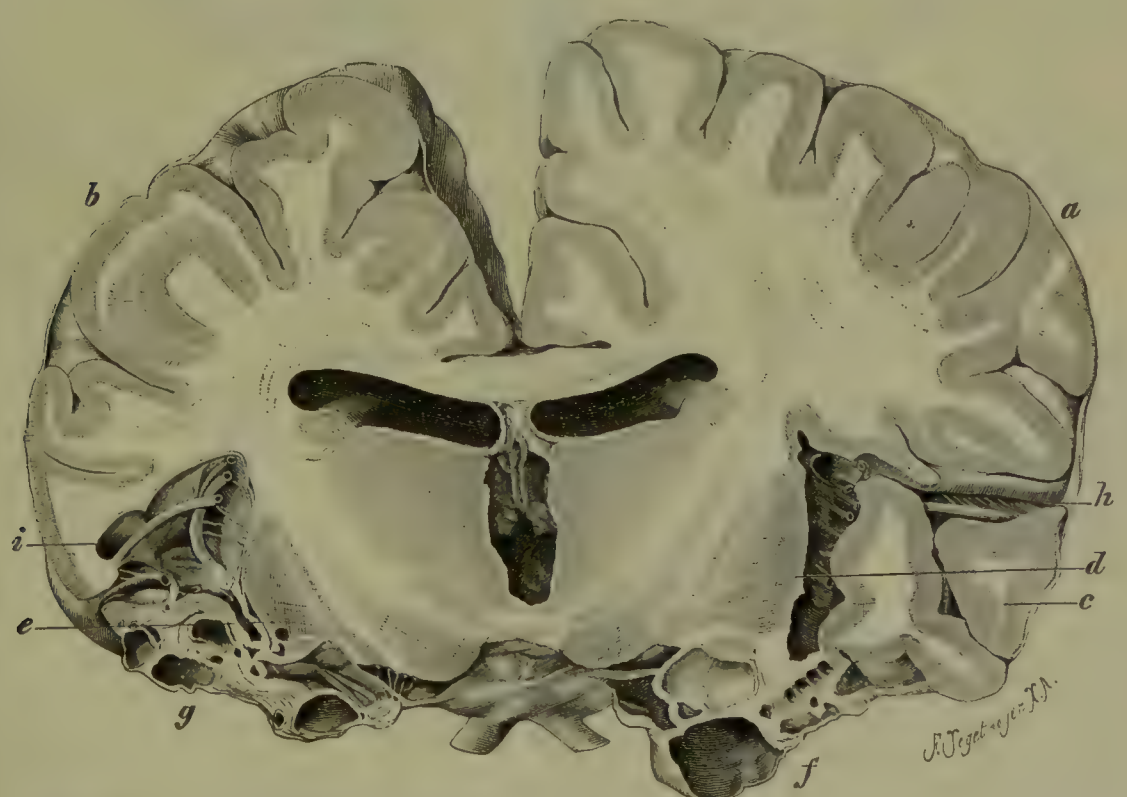

Fig. 264. Frontalschnitt durch das Gehirn eines Taubstummen mit beiderseitiger Hypoplasie und partieller Agenesie der Schläfenlappen und der Inselrinde. *a b* Grosshirnhemisphären. *c* Oberer Theil des rechten Schläfenlappens. *d e* Rechter und linker Linsenkern, an deren Aussenseite Claustrum und Inselrinde fehlen. *f g* Von den zarten Hirnhäuten gebildete Cysten, *h* Rechte Fossa Sylvii. *i* In den linken Centrallappen hineinreichender Defect, $^3/_4$ der natürl. Grösse (s. v. KAHLDEN l. c.).

mentär entwickelte Hirnsubstanz darstellt. Je nach der Grösse des Defectes fehlen vom Gehirnmantel nur Theile von Windungen (Fig. 265), oder ganze Windungen und schliesslich ganze Lappen (Fig. 264). Bei stärkerem Rindendefect pflegen auch die Pyramidenbahnen mehr oder weniger verkümmert zu sein, und es besteht Mikromyelie.

Die Porenkephalie ist wohl meist als eine primäre Agenesie einzelner Hirntheile aufzufassen und tritt in mehr als der Hälfte der Fälle doppelseitig (Fig. 262 bis Fig. 264) auf, wenn auch nicht auf beiden Seiten in gleicher Stärke.

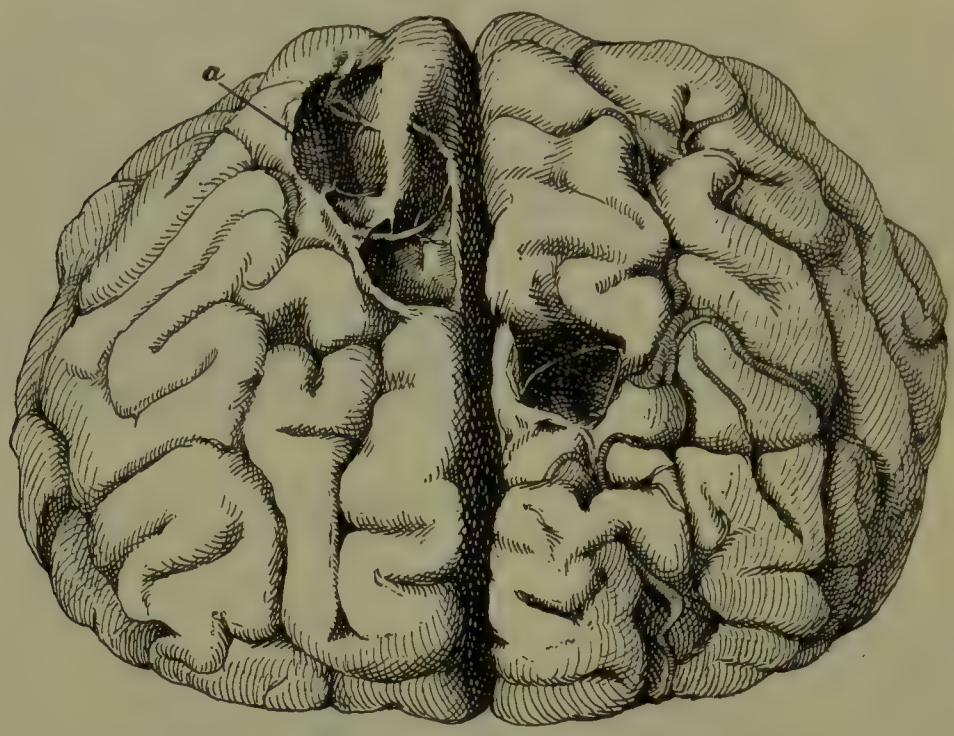

Fig. 265. Agenesie einzelner Theile der Hirnwindungen bei einer an progressiver Paralyse verstorbenen Frau. *a* Grubige Defecte. Um $^1/_2$ verkleinert.

Da die normalen Fissuren oder Totalfurchen durch Einfaltungen der noch dünnwandigen Grosshirnblase, die Rindenfurchen durch ungleiches Wachsthum der einzelnen Bestandtheile der sich vergrössernden Hemisphären entstehen, so darf man wohl annehmen, dass pathologische Einfaltungen im Laufe des zweiten und dritten Monates der Embryonalzeit, oder Unregelmässigkeiten und Hemmungen des Wachsthums (in einzelnen Fällen vielleicht bedingt durch pathologische Flüssigkeitsansammlungen im Subarachnoidealraume) in späteren Monaten zur Bildung pathologischer Fissuren und abnorm tiefer Rindenfurchen führen. Es ist indessen zu bemerken, dass unter Umständen ähnliche Spalten und trichterförmige Defecte auch durch eine partielle Zerstörung der Rindensubstanz und des Marklagers zu Stande kommen können (Trauma, Embolie), so dass man also noch eine zweite Art porusartiger Defecte hätte, die man als eine secundäre atypische Art der Porenkephalie oder als eine Pseudoporenkephalie von der primären unterscheiden kann.

Defecte im Innern des Gehirns gelegener Theile betreffen am häufigsten den Balken, das Gewölbe, die weissen Commissuren des dritten Ventrikels und die Corpora candicantia. Bei Mangel des Balkens

pflegen auch der Gyrus fornicatus und der G. hippocampi zu fehlen und es ist oft auch ein Theil der übrigen Windungen unregelmässig gestaltet.

Der Begriff Porenkephalie wird von den Autoren in verschiedenem Sinne angewendet, insofern als die Einen nur congenitale Hirndefecte damit bezeichnet wissen wollen, während Andere ihn auch auf erworbene Defecte ausdehnen. Manche nennen ferner nur umschriebene Defecte eine Porenkephalie, während Andere auch das Fehlen einer ganzen Hemisphäre mit diesem Namen belegen. Es empfiehlt sich, den Begriff nur auf bestimmte Formen congenitaler Defecte anzuwenden oder, wenn man das nicht will, die Art der Porenkephalie näher anzugeben.

Literatur über locale Hirndefecte.

Ahlfeld, *Die Missbildungen des Menschen II 1882.*
Audry, *Les porencéphalies, Rev. de méd. VIII 1888.*
Bianchi, *Difetto porencefalico, La Psychiatria, Napoli 1884.*
Binswanger, *Missbildungen des Gehirnes, Porenkephalie, V. A. 87. u. 102. Bd. 1882 u. 1885.*
de la Croix, *Porenkephalie, Virch. Arch. 97. Bd. 1884.*
Heschl, *Porenkephalie, Prager Vierteljahrsschr. 1859 u. 1868. Jahrb. f. Kinderheilk. XV u. Arch. d. k. k. Gesellsch. f. Aerzte in Wien 1878.*
Heydenreich, *Hemicranie, Encephalon trilobulare, Virch. Arch. 100. Bd. 1885.*
Huppert, *Balkenmangel, Arch. d. Heilk. 1871.*
Jolly, *Balkenmangel, Zeitschr. f. rat. Med. XXXIV 1869.*
v. Kahlden, *Porenkephalie, B. v. Ziegler XVIII 1895 (Lit.); Münch. med. Woch. 1898.*
Kaufmann, *Mangel des Balkens, Arch. f. Psych. XVIII 1887.*
Kirchhoff, *Defectbildung des Grosshirns, Arch. f. Psych. XVIII 1887.*
Klebs, *Ueber Hydro- u. Mikro-anenkephalie, Oesterr. Jahrb. f. Pädiatrik 1876.*
Kundrat, *Die Porenkephalie, Graz 1892, u. Die Arhinenkephalie, Graz 1882.*
Marchand, *Die Entwicklung des Balkens, Arch f. mikr. Anat. 37. Bd. 1891.*
Monakow, *Früherworb. Hirndefecte, A. f. Psych. 27. Bd. 1895.*
Onufrowicz, *Das balkenlose Mikrokephalengehirn Hofmann, Arch. f. Phys. XVIII 1887.*
Otto, *Porenkephalie, Arch. f. Psych. XVI 1885.*
Ribbert, *Entstehung der Anenkephalie, Virch. Arch. 93. Bd. 1883.*
Richter, *Ueber die Windungen des menschl. Gehirnes, Virch. Arch. 106. Bd. 1886.*
Sander, *Balkenmangel, Arch. f. Psych. I 1868.*
Schäffer, *Porenkephalie, Virch. Arch. 145. Bd. 1896.*
Schattenberg, *Porenkephalischer Defect bei einem Erwachsenen, B. v. Ziegler V 1889.*
Sigmundt, *Ueber Porenkephalie, I.-D. Strassburg 1893 (Lit.).*
Sperling, *Porenkephalie, Virch. Arch. 91. Bd. 1883.*
Zingerle, *Bedeutung des Balkenmangels, Arch. f. Psych. XXX 1898.*
Weitere Literatur enthält § 100.

§ 102. Ist die Masse des Gehirnes im Verhältniss zur Grösse der Schädelhöhle zu klein, um dieselbe in normaler Weise zu füllen, so wird der von dem Gehirn und den Gehirnhäuten nicht eingenommene Raum durch Cerebrospinalflüssigkeit angefüllt, und es entsteht danach eine **hydrokephalische Mikrenkephalie** oder eine **hydrokephalische partielle Anenkephalie.**

Die pathologische Flüssigkeitsansammlung findet entweder in den Ventrikeln oder in dem Subarachnoidealraum statt, und man unterscheidet danach einen Hydrops ventricularis s. internus oder Ventrikelhydrops, und einen Hydrokephalus meningeus s. externus, oder Meningealhydrops.

Die Flüssigkeitsansammlung ist in vielen Fällen ein **Hydrokephalus ex vacuo** und tritt bei örtlichen Defecten in der Nachbarschaft des Defectes auf, wobei bald der Subarachnoidealraum (§ 101), bald auch Theile der Ventrikel (Fig. 261 *d*) der Sitz der Flüssigkeitsansammlung sind. Es kommt indessen auch vor, dass die pathologische **Flüssigkeitsansammlung das Primäre** ist. In manchen Fällen lässt sich im

Uebrigen nicht bestimmen, ob die Wachsthumsstörung oder ob die Flüssigkeitsansammlung die erste Veränderung darstellte.

Tritt im Falle einer congenitalen Hirnmissbildung der Ventrikelhydrops als besonders charakteristisches Merkmal hervor, so wird der Zustand gewöhnlich als **Hydrokephalus internus s. ventricularis congenitus** bezeichnet. Ist dabei die Masse des Gehirnes verkleinert, so kann er auch der hydrokephalischen Mikrenkephalie zugezählt werden.

Der Hydrokephalus internus ist in manchen Fällen eine in die frühe Embryonalzeit zurückreichende Entwicklungsstörung, bei welcher sich das Grosshirn bei der Geburt im Zustande einer dünnwandigen Blase befindet (Fig. 266*f*), welche entweder die Schädelhöhle ausfüllt oder nach aussen noch von Flüssigkeit, die im Subarachnoidealraum liegt (*h*) überlagert wird. Es kommen derartig hochgradige Entwicklungshemmungen namentlich bei Kindern vor, deren Kopf auch äusserliche Missbildungen zeigt, so z. B. bei Kyklopie (Fig. 266).

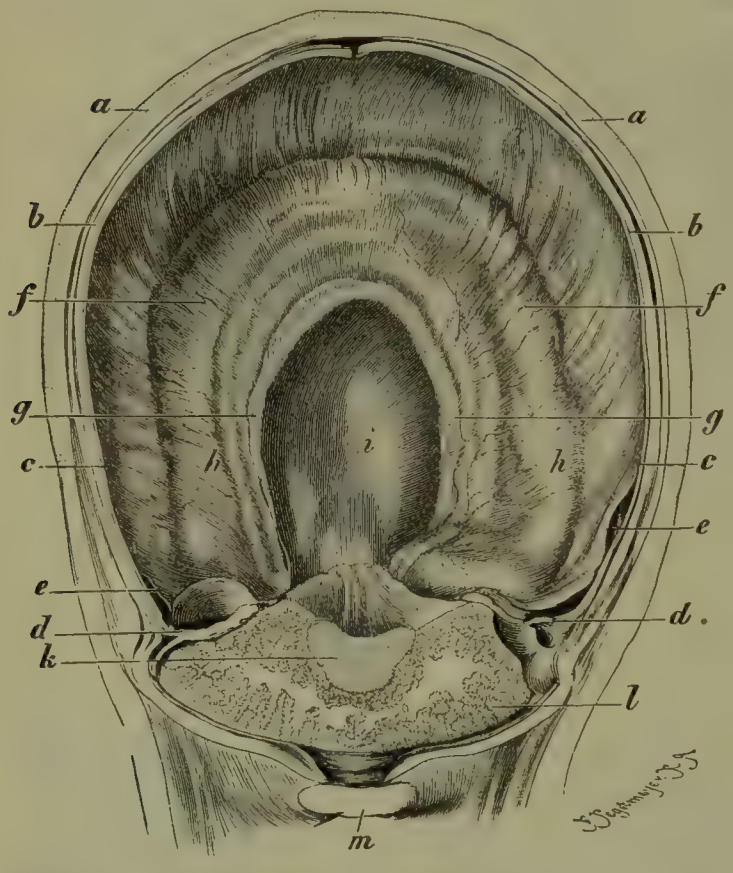

Fig. 266. Hydrokephalus ventricularis et meningeus congenitus. Durch einen Frontalschnitt eröffnete Kopfhöhle eines Synophthalmus mikrostomus (von hinten gesehen). *a* Haut und subcutanes Gewebe. *b* Schädeldach. *c* Dura mater. *d* Tentorium. *e* Arachnoidea. *f* Von der Pia mater bedeckte Hinterfläche des aus einer dünnwandigen Blase bestehenden Grosshirns. *g* Wulstiger Rand der Hirnblase. *h* Subarachnoidealraum hinter der Hirnblase. *i* Höhle der Gehirnblase durch den erweiterten Querschlitz mit dem Subarachnoidealraum in Verbindung. *k* Schnitt durch den Vierhügel. *l* Schnitt durch das Kleinhirn. *m* Atlas. $^4/_5$ der natürl. Grösse.

Tritt die pathologische Flüssigkeitsansammlung erst in späterer Zeit, in welcher das Gehirn schon entwickelt ist, auf, so bleibt auch im Allgemeinen die Configuration des Gehirns erhalten, und es ist die Affection im Wesentlichen durch eine Erweiterung der normalen Hirnventrikel charakterisirt (Fig. 267 *a*, *b*, *c*), wobei die Erweiterung bald beiderseitig und gleichmässig, bald ungleichmässig (*c*), bald auch auf einen Ventrikel beschränkt ist.

Zur Zeit der Geburt ist die Erweiterung bald nur mässig, bald bereits bedeutend, so dass der Hirntheil des Kopfes einen mehr oder weniger über die Norm gehenden Umfang besitzt. Nach der Geburt kann die Flüssigkeitsansammlung successive zunehmen, so dass die Erweiterung der Ventrikel einen ganz enormen Grad erreicht. Die

Grösse des Hirntheiles des Kopfes nimmt dabei mehr und mehr zu, die Haut wird dünn, und die subcutanen Venen schimmern stark durch. Die einzelnen Kopfknochen werden sichtlich auseinandergedrängt, und wenn sie auch ein verstärktes Wachsthum eingehen, so genügt dasselbe doch nicht mehr, um mit der raschen Ausdehnung der Schädelhöhle Schritt zu halten. Die Fontanellen vergrössern sich daher, und an den Suturen rücken die Ränder der Knochen mehr und mehr auseinander. Gewöhnlich entwickeln sich in den bindegewebigen Nähten und in den Fontanellen kleine Schaltknochen (vergl. Fig. 155, p. 188).

Erfolgt schliesslich der Tod, so sind die Dura und die weichen Hirnhäute im höchsten Grade ausgedehnt und die Gyri vollkommen plattgedrückt, die Sulci verstrichen. Die Hirnsubstanz der Hemisphären bildet um die zu mächtigen Blasen erweiterten Ventrikel eine dünne Kapsel, deren Dicke an der Convexität oft nur noch wenige Millimeter beträgt.

Fig. 267. Frontalschnitt durch das Gehirn eines Blödsinnigen mit Ventrikelhydrops. *a b* Erweiterte Seitenventrikel. *c* Erweitertes Unterhorn der rechten Seite. $^2/_3$ der nat. Grösse.

Die Flüssigkeit, welche die Ventrikel enthalten, ist klar, farblos oder leicht gelblich gefärbt, das Ependym, abgesehen von der Dehnung, unverändert, die basalen Ganglien sind abgeflacht. Der IV. Ventrikel und das Kleinhirn sind meist unverändert, doch kann auch eine Erweiterung des ersteren vorhanden sein.

So ist es in manchen Fällen; in anderen ist die Erweiterung der Seitenventrikel geringer oder auf einen Ventrikel oder auf einen Theil eines solchen beschränkt. So kann sich z. B. ein Seitenventrikel dermaassen ausdehnen, dass als Decke nur noch eine feine Membran übrig bleibt, während der andere Seitenventrikel nicht dilatirt ist. Ebenso

kann auch allein der IV. Ventrikel dilatirt sein. In diesen Fällen vermisst man wohl auch die Erweiterung der Schädelhöhle, und der Raum für die Ventrikelerweiterung wird durch eine Atrophie des übrigen Gehirnes geboten.

Hochgradige Hydrokephalie führt zum Tode. Bei minder starker Erweiterung kann das Individuum am Leben bleiben (Fig. 267). Ist dabei der Hydrokephalus ziemlich bedeutend, so wird auch das Gehirn zum Theil atrophisch, d. h. es können in den comprimirten Hirntheilen Atrophie, Schwund und Verkalkung der Nervenzellen und Nervenfasern sich einstellen.

Bei starker Erweiterung des IV. Ventrikels können das Kleinhirn, die Brücke und das verlängerte Mark verkümmert sein oder einzelne Theile derselben fehlen.

Ist der Hydrokephalus nur gering und nimmt er nach der Geburt nicht zu, so erfolgt unter Umständen noch nachträglich eine normale Entwicklung des Gehirnes.

Die Ursache des Hydrokephalus internus congenitus ist noch dunkel. Von Veränderungen, welche als entzündliche gedeutet werden könnten, ist häufig nichts zu sehen, und auch eine Behinderung des Abflusses des venösen Blutes lässt sich meist nicht sicher nachweisen. Immerhin zeigen in einzelnen Fällen die Meningen oder die Plexus Verdickungen, die sich auf stattgehabte Entzündung beziehen lassen. Noch sicherer weist zuweilen Trübung der Flüssigkeit durch Eiterkörperchen auf Entzündung hin. Vielleicht, dass die Affection manchmal mit einem Verschluss der in den queren Hirnspalten gelegenen Verbindungsöffnungen zwischen den Ventrikelhöhlen und den Subarachnoidealräumen zusammenhängt. Es sind dieselben wenigstens in einem Theil der Fälle verschlossen. Da ferner die Pialauskleidung der Querspalten in solchen Fällen derber ist als normal, so ist dabei vielleicht auch die Circulation in der Vena Galeni gehemmt.

Ist die Schädelhöhle nicht erweitert und das Gehirn nicht plattgedrückt, sind die Ventrikel dagegen dilatirt, so erscheint die Annahme gerechtfertigt, dass die Dilatation die Folge einer Aplasie des Gehirnes sei, dass es sich um einen Hydrops ex vacuo handle.

Bei einseitigem Hydrokephalus hat man in einzelnen Fällen das Foramen Monroi geschlossen gefunden. Sind nur einzelne Theile eines Ventrikels cystisch erweitert, so sind die daneben gelegenen Theile oft obliterirt, so dass dadurch die Cysten allseitig abgeschlossen sind.

Literatur über Hydrokephalus congenitus.

Anton, Anat. des Hydrokephalus, Oesterr. med. Jahrb. 1888.
Buttenwieser, Hydrokephalus, D. Arch. f. klin. Med. X 1872.
Chiari, Veränd. d. Pons, d. Kleinh. u. d. Med. oblg. b. congen. Hydrokephalie, Wien 1895.
Henoch, Hydrokephalus chronicus, Charité-Ann. XV 1890.
Heubner, Hydrokephalus, Eulenburg's Realencyklop. 1896 (Lit.).
Koller u. Schmidt, Jahrb. f. Kinderheilk. VI 1863.
Papp u. Neubauer, Jahrb. f. Kinderheilk. N. F. VII.
Rehn, Hydrokephalus im ersten Kindesalter. Verh. d. Congr. f. inn. Med. 1886.
Steffen, Gerhardt's Handb. d. Kinderkrankh. V.
Tuczek u. Cramer, Hydrokephalus, Arch. f. Psych. XX 1889.
Virchow, H., Hydrokephalus congenitus und Mikrokephalie. Festschr. f. v. Kölliker, 1887.
Virchow, R., Ges. Abhandlungen, Frankfurt 1856; Die krankh. Geschwülste I.

§ 103. Eine **pathologische Ausgestaltung des feineren Baues des Gehirnes** ist zunächst in allen jenen Fällen anzunehmen, in denen eine allgemeine oder eine locale kümmerliche Ausbildung oder eine örtliche Agenesie schon makroskopisch die mangelhafte Entwicklung zu erkennen giebt. So sind z. B. bei Hypoplasie des Kleinhirnes (Fig. 268) in den verschmälerten Gyri die verschiedenen Schichten der Rinde (*a*, *b*, *c*, *d*) nur mangelhaft ausgebildet (a_1, c_1) oder fehlen ganz, und es ist die Massenabnahme durch eine Verringerung der Zahl der Zellen und ihrer Fortsätze bedingt. Besondere Zellformen, wie die PURKINJE'schen, können ganz fehlen. Ferner können auch die einzelnen Schichten der Rinde wirr durcheinander geworfen sein (ERNST). Aehnlich gestalten sich auch die Verhältnisse in kümmerlich ausgebildeten Theilen des Grosshirnes. Fehlt in der Rinde ein Theil der Ganglienzellen, so fehlen natürlich auch die zugehörigen Nervenfortsätze der weissen Substanz.

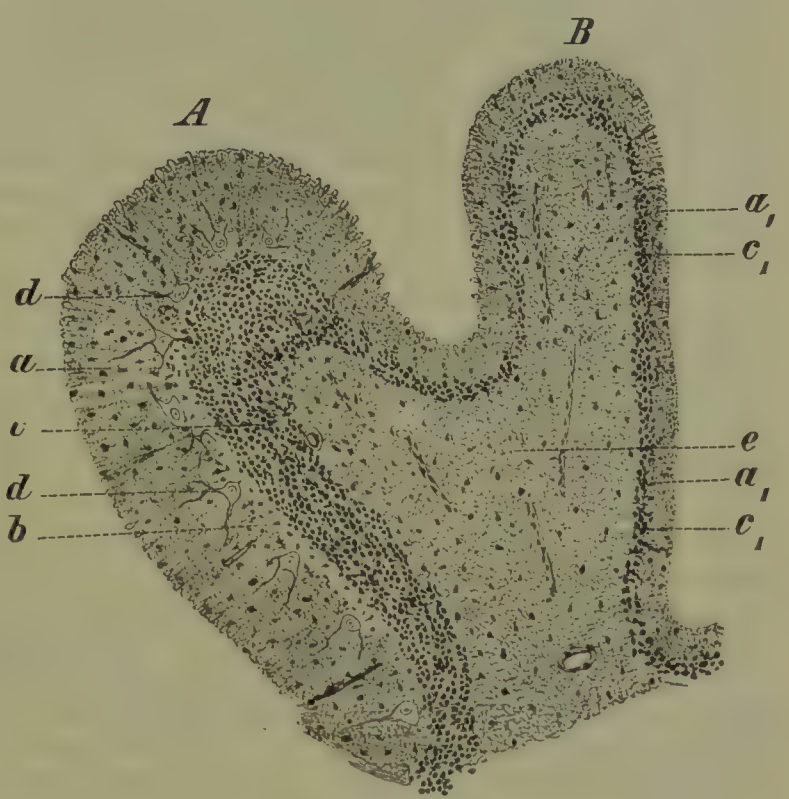

Fig. 268. Hypoplasie der Rinde des Kleinhirnes eines in einem epileptischen Anfall gestorbenen Mannes von 25 Jahren (M. Fl. Häm. Karm.). *A* normale, *B* atrophische Windung. *a* Normale, a_1 atrophische äussere Schicht. *b* Normale Zwischenschicht. *c* Normale, c_1 atrophische Körnerschicht. *d* PURKINJE'sche Zellen. *e* Marksubstanz. Vergr. 25.

Eine weitere Form der pathologischen Ausbildung des Gehirnes ist sodann auch in der **Heterotopie grauer Substanz** gegeben, einer Missbildung, welche durch das Auftreten grauer Knötchen oder grauer Streifen in der weissen Substanz des Grosshirnes oder des Kleinhirnes charakterisirt ist, indem sich ein an markhaltigen Fasern armes, nervenzellenhaltiges Gewebe an den genannten Stellen entwickelt. Als Entwicklungsstörungen treten ferner auch **pathologische Ausbildungen des Gliagewebes,** manchmal untermischt mit Nervenzellen und Nervenfasern, auf, welche theils zu Verhärtungen, theils zur Bildung von grauen Herden (s. Sklerose § 88) oder von Geschwülsten (s. Gliome § 113) führen.

Hypertrophie des Gehirnes, die durch eine abnorme Grösse desselben charakterisirt ist, kann sich zur Zeit des Wachsthums des Gehirnes entwickeln und es kommen Hirngewichte bis zu 2200 g vor (Gehirn v. BYRON 1807 g, v. CUVIER 1861 g, v. TURGENIEFF 2012 g, v. CROMWELL 2000 g). Grosses Hirngewicht kann mit grosser geistiger Begabung verbunden sein, doch kann auch das Gegentheil vorhanden sein. Ferner kann auch ein kleines Gehirn, dessen Gewicht unter dem Mittelwerthe liegt, grosse Leistungsfähigkeit zeigen.

Die sämmtlichen in § 100—103 aufgeführten **Missbildungen des Gehirnes** können, falls sie nicht Lebensunfähigkeit bedingen und das Individuum sich im Uebrigen weiter entwickelt, zu mehr oder weniger schweren Störungen der Hirnfunction führen. Bei hochgradiger Missbildung bleibt die ganze geistige Entwicklung zurück, und es tritt jener Zustand ein, den man als **Idiotie** bezeichnet. Man kann indessen durchaus keine besondere Missbildung als die ständige anatomische Grundlage der Idiotie ansprechen, es giebt kein besonderes Idiotengehirn. Es können im Gegentheil sowohl eine über den ganzen Gehirnmantel ausgebreitete Entwicklungshemmung, als auch hydropische Erweiterung der Ventrikel, sowie locale Defecte und Verkümmerungen, so z. B. mangelhafte Entwicklung des Hinterhauptlappens, Mykrogyrie etc., mit Idiotie verbunden sein. In anderen Fällen zeigt das Gehirn bei Idiotie anscheinend nur geringfügige und untergeordnete Missbildungen, wie z. B. Heterotopie grauer Hirnsubstanz, Mangel oder Verkümmerung der Corpora candicantia, des Balkens, des Fornix, des Thalamus, der Nervi optici, des Corpus striatum, der Zirbel, der Oliven, Unregelmässigkeit und Unvollkommenheit der Windungen, Asymmetrie der Hemisphären, mangelhafte Ausbildung oder Schwund von Associationsfasern etc., oder auch für unsere Wahrnehmung vollkommen normale Verhältnisse. Endlich können auch ischämische und entzündliche Destructionsprocesse in der Hirnrinde zu Idiotie führen. Umgekehrt kommen aber auch Missbildungen, wie die erwähnten, ja sogar noch grössere Defecte vor, ohne dass functionelle Störungen während des Lebens auf dieselben hingewiesen hätten.

Wie der sporadischen Idiotie kommt auch dem **Kretinismus** keine besondere Hemmungsbildung des Gehirnes zu.

Benedikt hat vor einigen Jahren die Angabe gemacht, dass bei **Verbrechern** eigenartige Abweichungen der Configuration der Hirnoberfäche vorkommen, und sich dahin ausgesprochen, dass die Verbrecher eine anthropologische Varietät ihres Geschlechtes darstellen. Es sollten ihre Gehirne eine Thierähnlichkeit besitzen und sich dadurch auszeichnen, dass ihre Furchen untereinander in abnormer Weise confluiren. Diese Anschauung ist nicht haltbar. Abgesehen davon, dass es nicht möglich ist, genau zu definiren, was man unter einem Verbrecher zu verstehen habe, zeigt eine Untersuchung von Gehirnen von nicht straffällig gewesenen Individuen, dass diese Abweichungen vom Windungstypus auch sonst vorkommen.

Das nämliche gilt für die Abweichungen im Hirnbau und für die Missbildungen, welche man bei **Geisteskranken, Epileptikern** etc. findet. Sie sind für keinen dieser Zustände charakteristisch und kommen vielfach auch bei Individuen vor, deren Hirnfunctionen normal waren. Nur das Eine kann man sagen, dass nicht nur hochgradige, sondern auch geringfügige Missbildungen des Gehirnes häufiger bei Individuen getroffen werden, deren geistige Thätigkeit irgend welche Abweichungen von der Norm zeigte, als bei solchen, bei welchen sie normal war. So ist z. B. die Heterotopie grauer Substanz hauptsächlich bei Geisteskranken, Idioten und Epileptikern gefunden worden.

Sitzen Defecte an Stellen, wo erfahrungsgemäss Centren für bestimmte Functionen liegen, oder wo Leitungsbahnen durchtreten, so kann nicht nur der Intellect in mangelhafter Weise sich entwickeln, sondern es können auch locale Störungen der motorischen, sensiblen oder sensorischen Functionen vorhanden sein.

Literatur über Heterotopie und Hyperplasie grauer Substanz und Idioten- u. Verbrechergehirne.

Benedikt, *Studien an Verbrechergehirnen, Wien 1879, u. Clbl. f. d. med. Wiss. 1880.*
Ernst, *Missbildung des Kleinhirns, Beitr. v. Ziegler XVII 1895.*
Flesch, *Untersuch. üb. Verbrechergehirne, Würzburg 1882 u. A. f. Psych. XVI 1885.*
Hervouet, *Système nerveux d'une idiote, Arch. de phys. IV 1884.*
Klinke, *Verhalt. d. Tangentialfasern d. Grosshirnrinde d. Idioten, A. f. Psych. XXV 1893.*
Köster, *Zur feineren path. Anat. d. Idiotengehirns, Centralbl. f. Neurol. 1889.*
Lombroso, *Der Verbrecher, übers. v. O. Fränkel, Hamburg 1887.*
Matell, *Heterotopie grauer Substanz, Arch. f. Psych. 25. Bd. 1893 (Lit.).*
Meine, *Heterotopie grauer Substanz, Arch. f. Psych. XXX 1898.*
Merkel, *Hyperplasie der Rinde u. Neubildung grauer Substanz, Virch. A. 38. Bd. 1867.*

Meschede, Heterotopie grauer Substanz im Kleinhirn, Virch. Arch. 56. Bd. 1872.
Otto, Hyperplasie der Hirnrinde in Form von kleinen Geschwülsten u. über Heterotopie grauer Substanz, Virch. Arch. 110. Bd. 1887.
Pfleger, Heterotopie grauer Substanz im Kleinhirn, Clbl. f. d. med. Wiss. 1880.
Popoff, Zur Kenntn. d. patholog. Anatomie d Idiotie, Arch. f. Psych. XXV 1893.
Simon, Neubildung v. Hirnsubstanz an d. Oberfläche d. Windungen, V. A. 58. Bd. 1873.
Steiner u. Neureutter, Prager Vierteljahrsschr. XX 1863.
Tüngel, Neubildung grauer Hirnsubstanz, Virch. Arch. 16. Bd. 1859.
Virchow, Heterotopie, Geschwülste III, u. sein Arch. 38. Bd. 1867.

2. Störungen der Circulation. Oedem-, Ventrikel- und Meningealhydrops. Atrophie des Gehirnes.

§ 104. Der **Blutgehalt des Gehirnes und seiner Häute** schwankt schon unter normalen Verhältnissen in erheblichem Maasse und ist zur Zeit gesteigerter Function grösser als in Zeiten der Ruhe.

Locale stärkere Füllung eines Gefässbezirkes bewirkt ein Abströmen der perivasculär gelegenen Lymphe und der Subarachnoideal- und Ventrikelflüssigkeit nach anderen Gebieten. Bei allgemeiner Hyperämie kann durch Abfluss der Cerebrospinalflüssigkeit in die Lymphgefässe des Kopfes, Halses und Rumpfes, sowie nach den venösen Gefässen der Dura Raum geschaffen werden.

Eine pathologische **congestive Hyperämie** stellt sich im Gehirn dann ein, wenn entweder die Herzthätigkeit in abnormer Weise gesteigert wird, oder wenn die Widerstände in den zuführenden Arterienstämmen, oder in den kleinen Arterien der Meningen und der Hirnsubstanz sich verringern.

In den letztgenannten Fällen kann die Hyperämie eine local beschränkte sein.

Allgemeine Stauungshyperämie stellt sich ein, wenn der Abfluss des Blutes aus der Schädelhöhle und dem Wirbelkanal, z. B. durch Herzfehler oder Lungenleiden, behindert ist. Ferner kann auch eine paralytische Erweiterung der Hirnarterien durch die dadurch bedingte Erhöhung des intracraniellen Druckes eine Kreislaufshemmung hervorrufen oder eine bereits vorhandene steigern (Geigel, Grashey).

Locale Stauungen werden durch intracranielle Gefässthrombosen, Tumoren und Exsudate, welche auf Venen drücken, etc. verursacht.

Die Hyperämie macht sich am auffälligsten an den Meningen geltend, deren Gefässe dabei mehr oder weniger prall mit Blut erfüllt sind und bei der Durchsichtigkeit der weichen Hirnhäute sich bis in die kleinsten Zweige verfolgen lassen. Bei Eintritt des Todes kann das Blut zum Theil aus dem Schädelraum abfliessen und senkt sich innerhalb der genannten Höhle selbst nach den am tiefsten gelegenen Theilen.

Hyperämie der weissen Substanz lässt sich nach dem Tode nur an einer starken Füllung der kleinen Venen erkennen, welche auf einem Durchschnitt ihr Blut in Form von Blutstropfen verschiedener Grösse entleeren. Eine durch Capillarfüllung bedingte diffuse Injectionsröthe kommt nach einfacher Hyperämie nur selten vor, indem die Capillaren nach dem Tode innerhalb des erstarrenden Markes ihr Blut theilweise verlieren, und die rothe Farbe des Blutes durch das undurchsichtige, weisse Mark verdeckt wird. Die graue Substanz kann dagegen bei Füllung der Capillaren eine diffuse oder fleckige Röthung zeigen.

Die **Anämie des Gehirnes** ist ausgezeichnet durch eine geringe

Füllung der arteriellen und venösen Gefässe der weichen Häute, sowie durch Blässe der grauen Substanz. In der weissen Substanz erscheinen auf der Schnittfläche wenige und kleine oder wohl kar keine Blutstropfen.

Die Anämie kann zunächst Theilerscheinung einer allgemeinen Anämie, sowie auch die Folge einer pathologischen Hyperämie anderer Organe und Körpertheile (collaterale Anämie) sein. Weiterhin wird sie auch durch Krampf, Wandverdickungen, überhaupt durch Verengerung der zuführenden Arterien oder durch Veränderungen in der Schädelhöhle, welche den Zufluss des Blutes hemmen und das vorhandene Blut auspressen, herbeigeführt. In letzterem Sinne wirken Exsudatansammlung in den Subarachnoidealräumen, Ventrikelhydrops, Geschwülste, Blutextravasate im Subduralraum oder im Gehirn etc., sofern sie eine stärkere Compression auf einen Hirntheil ausüben.

Stellt sich in Folge von Circulationsstörungen oder von Veränderungen der Gefässwände eine stärkere Ausschwitzung von Flüssigkeit aus den Gefässen ein, die nicht durch einen entsprechend gesteigerten Lymphstrom entfernt wird, so kommt es zu einem **Oedem des Gehirnes**, ein Zustand, bei welchem das Gehirn eine feuchte und glänzende Schnittfläche zeigt und namentlich aus den erweiterten adventitiellen Lymphräumen in der Umgebung der Gefässe Flüssigkeit an die Oberfläche treten lässt. Gleichzeitige Vermehrung der Subarachnoidealflüssigkeit führt zum **Hydrops meningeus.**

Allgemeine Stauungsödeme können sich bei Erlahmung der Herzthätigkeit, sowie bei Behinderung des Kreislaufs in der Lunge und nach Thrombosen der Sinus der Dura mater einstellen. Locale Stauungsödeme treten oft in der Umgebung von Geschwülsten, hämorrhagischen Herden, thrombosirten Venen etc. auf.

Toxische Oedeme kommen namentlich bei Nephritis vor.

Das ganze Gehirn betreffende entzündliche Oedeme treten namentlich als Folgezustände von Infectionen auf; nur über einen mehr oder minder grossen Abschnitt des Gehirnes sich verbreitend, sind sie häufige Begleit- und Folgeerscheinungen von Herdentzündungen, Herderweichungen, Blutungen und Geschwulstbildungen. Nach der Ansicht verschiedener Autoren sollen auch starke Congestionen nach dem Gehirn, welche den Druck im Schädelraum erhöhen und dadurch eine Compression der Venen bedingen, Oedem zur Folge haben können, namentlich bei Kindern.

Findet bei Stauungen oder Entzündungen, welche die Plexus der Ventrikel betreffen, eine stärkere Flüssigkeitsansammlung in den Ventrikeln des Gehirnes statt, so kommt es zu einem Zustand, der als erworbener **Hydrokephalus internus** oder als erworbener **Hydrops ventriculorum** bezeichnet wird und wie der congenitale Hydrokephalus durch eine mehr oder minder erhebliche Erweiterung der betreffenden Ventrikel charakterisirt ist. In acuter Weise auftretend, ist er meist die Folge von Entzündungsprocessen, die chronische Form hängt dagegen vornehmlich von Stauungen ab und wird sehr häufig durch Tumoren, welche den Abfluss des venösen Blutes aus den Ventrikeln hindern, verursacht.

Am häufigsten ist der acute und der chronische Hydrops der Seitenventrikel, doch gehören auch durch Flüssigkeitsansammlung bedingte Erweiterungen des vierten Ventrikels nicht zn den Seltenheiten.

Sowohl der durch Stauung bedingte als der entzündliche Ventrikel-

hydrops hat eine mehr oder minder erhebliche Compression der Hirnsubstanz zur Folge und führt danach zur Abplattung der von der Compression betroffenen Windungen des Gehirnes. Bei starkem Ventrikelhydrops werden die Windungen ganz platt; zugleich wird auch die Subarachnoidealflüssigkeit verdrängt, so dass die Oberfläche der Hirnhäute trocken erscheint und man auch die Sulci kaum mehr angedeutet findet. Oft wird auch noch das Blut der pialen Gefässe grossentheils ausgepresst, so dass nur noch ein Theil der in den Furchen gelegenen Gefässe Blut enthält.

Ein **Hydrops ventriculorum ex vacuo** kann sich dann entwickeln, wenn bei Abnahme der Masse des Gehirnes die Ventrikel sich erweitern. Abplattungserscheinungen an den Windungen fehlen demselben. Findet bei Schwund des Gehirnes eine Flüssigkeitsansammlung in dem Subarachnoidealraum statt, so entsteht ein **Hydrops meningeus ex vacuo.** Flüssigkeitsansammlung in den Pialscheiden der Blutgefässe kann zur Bildung kleiner **perivasculärer Lymphcysten** führen.

Literatur über die Circulation in der Schädelhöhle und deren Störungen.

Ackermann, *Einfluss d. Erstickung auf d. Menge d. Blut. im Gehirn, V. A. 15. Bd. 1858.*
Althann, *Beiträge zur Physiologie und Pathologie der Circulation, Dorpat 1871.*
Bergmann, *Die Lehre v. d. Kopfverletzungen, Deutsche Chir. Lief. 30, und Ueber den Hirndruck, Arch. f. klin. Chir. XXXII 1885.*
Boenninghaus, *Die Meningitis serosa acuta, Wiesbaden 1897.*
Büchlers, *Autochthone Hirnsinusthrombose, Arch. f. Psych. XXV 1893.*
Dean, *Cerebrospinal Pressure, Journ. of Path. I 1892.*
Geigel, *Die Mechanik der Blutversorgung des Gehirns, Stuttgart 1890; Die Circulat. im Gehirn und ihre Störungen, Virch. Arch. 121. Bd. 1890.*
Grashey, *Beitr. z. Lehre v. d. Blutcirculation i. d. Schädel- u. Rückgratshöhle, Münch. 1892.*
Jolly, F., *Untersuch. ü. d. Gehirndruck u. d. Blutbewegung im Schädel, Würzburg 1871.*
Levi, *Die Regulirung der Blutbewegung im Gehirn, Virch. Arch. 123. Bd. 1891.*
Leyden, *Ueber Hirndruck und Hirnbewegungen, Virch. Arch. 37. Bd. 1866.*
Mosso, *Kreislauf des Blutes im Gehirn, Leipzig 1881.*
Pagenstecher, E., *Experim. Stud. über Gehirndruck, Heidelberg 1871.*

§ 105. Allgemeine oder wenigstens über einen grossen Theil des Gehirns sich erstreckende **Atrophie des Gehirnes** ist zunächst eine Erscheinung des hohen Alters und kann in seltenen Fällen einen so hohen Grad erreichen, dass die Masse des Gehirnes sehr erheblich verkleinert, die Windungen stark verschmälert und die Sulci verbreitert sind. Die Abnahme der Hirnmasse beruht auf einem Schwunde der nervösen Substanz, und zwar sowohl der markhaltigen Nervenfasern als auch der Ganglienzellen.

Bei geringem Grade der Atrophie erscheint die Hirnsubstanz makroskopisch nicht verändert, bei hochgradiger Atrophie lässt sich zuweilen eine Erweiterung der perivasculären Lymphräume erkennen, so dass die Gefässe in weiten Lücken stecken, mitunter sieht man gleichzeitig da und dort auch kleinste Erweichungsherde und bezeichnet alsdann diese Zustände des Gehirnes gern als État criblé. Bei sehr starker Erweiterung der perivasculären Lymphräume kann es zur Cystenbildung im Marklager oder in der grauen Substanz des Gehirns kommen. Der durch die Schrumpfung des Gehirnes frei gewordene Raum wird im Uebrigen meist durch Flüssigkeitsansammlung in den Subarachnoidealräumen (Hydrops meningeus ex vacuo), zum Theil auch durch Erweiterung der

Ventrikel (Hydrops ventriculorum ex vacuo) ausgefüllt. Die senile Atrophie des Gehirnes ist theils eine active, theils eine passive, kann also sowohl von einem allmählichen Ableben der Ganglienzellen und Nervenfasern, als auch von einem Rückgang der Ernährung abhängen. Letzteres spielt bei hochgradiger Atrophie wohl immer eine wichtige Rolle und hängt theils von einer allgemeinen Abnahme der Ernährung, theils von örtlichen, durch Gefässverengerungen bedingten Circulationsstörungen ab.

In früheren Lebensperioden, in der Zeit des Mannesalters oder der Jugend auftretende Atrophieen sind wohl zum grossen Theil auf Störungen der Ernährung zurückzuführen, doch ist hervorzuheben, dass in der Aetiologie dieser Zustände auch die Erblichkeit eine Rolle spielt.

Eine **prämature Degeneration** und **Atrophie der Nervenfasern und der Ganglienzellen des Gehirnes** lässt sich am häufigsten bei jener Krankheit nachweisen, welche als progressive Paralyse oder als Dementia paralytica bezeichnet wird, einer durch Abnahme der Intelligenz, Störungen des Gemüthes und durch das Auftreten von Wahnideen gekennzeichneten Krankheit, deren Entstehung theils auf ererbte Disposition (nach Hirschl 12 Proz.) zu psychopathischen Zuständen, theils und zwar hauptsächlich auf schädliche Einflüsse, wie sie während des Lebens durch übermässige geistige Anstrengung, starke Gemüthsbewegung, Alkoholismus (nach Hirschl erzeugt Alkohol und Blei nur paralyseähnliche Krankheiten, aber niemals Paralyse), infectiöse Krankheiten, ganz besonders Syphilis (nach Hirschl 36 Proz.), sodann auch durch traumatische Einwirkungen gegeben sind, zurückgeführt werden kann. Sie ist ferner auch ein Befund, der sich in einzelnen Fällen von Tabes (Jendrassik), von langdauernder Epilepsie (Zacher), von Verrücktheit, nach Insolation (Cramer), nach Kohlenoxydgasvergiftung (Cramer) etc. erheben lässt.

Bei progressiver Paralyse schwinden sowohl markhaltige Nervenfasern der Hirnrinde und der Marklager, als auch Ganglienzellen der Hirnrinde (Fig. 269 *g*, *f*), und es können diese beiden Veränderungen eine so bedeutende Atrophie bedingen, dass das Gehirn erheblich an Masse verliert und seine Gyri schmal, die Sulci dagegen weit werden. Im Rückenmark können sowohl die Pyramidenbahnen als auch die Hinterstränge degenerative Veränderungen zeigen.

Bei sehr hochgradiger Atrophie (Fig. 269) ist sowohl in der zellarmen (*e*) als in der zellreichen Schicht (*f*) die Zahl der Ganglienzellen vermindert, und es können dieselben in grösseren und kleineren Bezirken (*g*) ganz geschwunden sein, so dass das Gewebe in Kanadabalsampräparaten wie durchbrochen und durchlöchert aussieht. Durch Flüssigkeitsansammlungen in den perivasculären Lymphräumen können kleine Cysten (État criblé) entstehen. Bei hochgradiger Atrophie kann das Hirngewicht unter 1000 g sinken.

Die Atrophie der nervösen Bestandtheile zeigt bei progressiver Paralyse keine typische Vertheilung und kann innerhalb einer Windung wechseln, doch pflegen das Stirnhirn, der Gyrus fornicatus und die Insel vorwiegend von der Atrophie betroffen zu werden. Bei Tabes sollen namentlich die unteren und hinteren Hirntheile atrophische Stellen zeigen (Jendrassik). Die Ganglienzellen können durch einfachen Schwund oder durch fettige, pigmentöse, hyaline, sklerotische und vacuoläre Degeneration zu Grunde gehen. Am häufigsten kommen einfache Atrophie und fettige Degeneration (vgl. Fig. 271)

vor, und es lässt sich eine fettige Degeneration durch geeignete Methoden oft in grosser Ausdehnung nachweisen.

Von den Veränderungen, welche den Schwund der nervösen Bestandtheile begleiten, sind Anhäufungen von Leukocyten (Fig. 269 i_1) sowie von rothen Blutkörperchen und gelben Pigmentkörnern (i_2) in den adventitiellen Lymphräumen der Gefässe der Hirnrinde, zuweilen auch der Markmasse des Gehirnes und auch des Rückenmarkes, ferner auch entsprechende Zellenanhäufungen

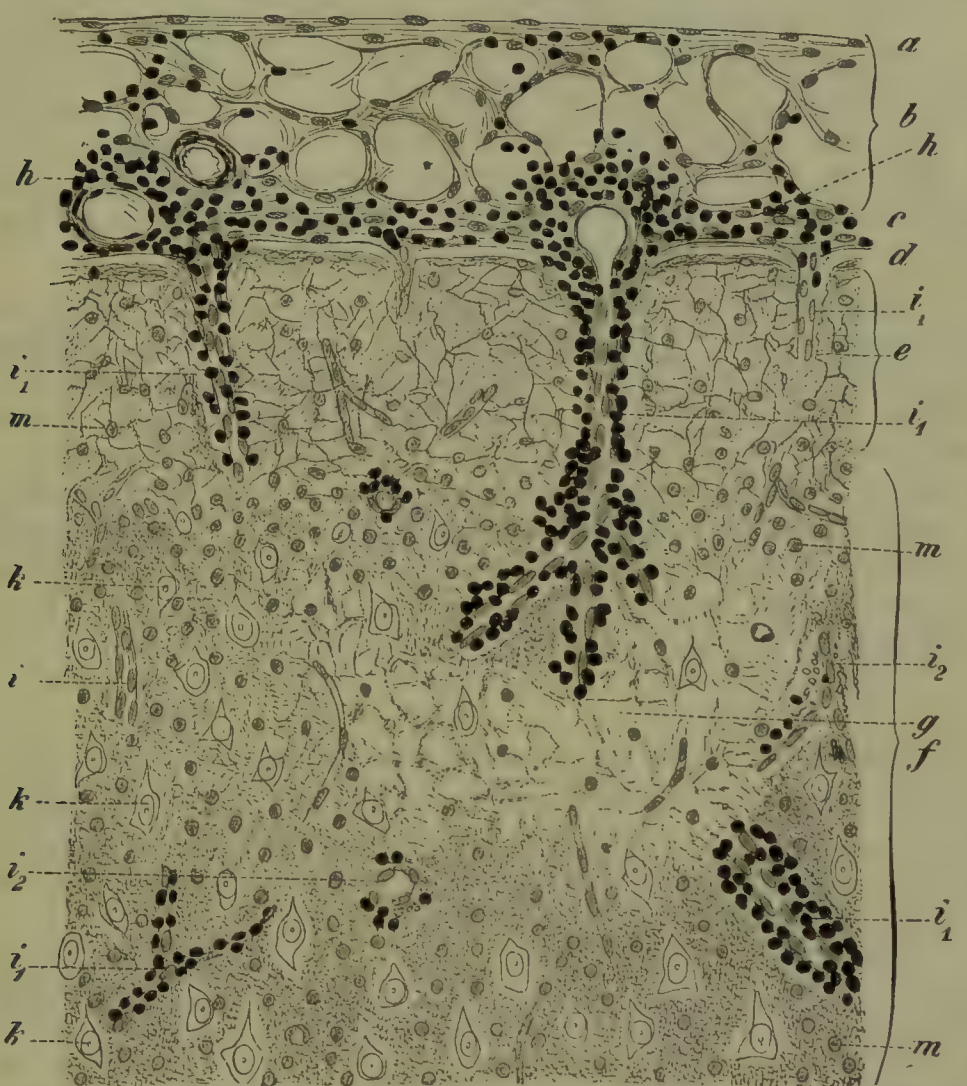

Fig. 269. Atrophie der Hirnrinde bei progressiver Paralyse (M. Fl. Karm.). *a* Arachnoidea. *b* Subarachnoidealgewebe. *c* Pia mater. *d* Aeusserste feinfaserige Schicht. *e* Zellarme Schicht der äusseren Hauptschicht. Die Ganglienzellen sind innerhalb derselben geschwunden, und es sind zahlreiche sternförmige Figuren glänzender Fasern sichtbar. *f* Zellreiche Schicht. Innerhalb derselben sind bei *g* die Ganglienzellen geschwunden und das Gewebe auf ein zartes Netzwerk reducirt. *h* Zellige Infiltration der Pia. *i* Unveränderte Blutgefässe. i_1 Blutgefässe, deren Pialscheide mit Rundzellen infiltrirt ist. i_2 Blutgefässe, deren Pialscheide Rundzellen und Pigment enthält. *k* Ganglienzellen der zellreichen Schicht. *m* Gliazellen. Vergrösserung 150.

in der Pia mater (*h*), die theils perivasculär, theils mehr diffus verbreitet liegen, hervorzuheben und sie erhalten in manchen Fällen eine solche Ausbreitung, dass sie von allen Veränderungen am meisten in die Augen fallen und danach auch Veranlassung gegeben haben, den ganzen Process als eine chronische Meningo-encephalitis zu bezeichnen. Es ist indessen zu bemerken, dass die Erscheinungen

der progressiven Paralyse bestehen können, ohne dass man danach eine Meningitis findet, und es legen Fälle ausgesprochener Degeneration der nervösen Bestandtheile mit sehr geringfügigen entzündlichen Infiltrationen den Gedanken nahe, in der Entzündung entweder eine secundäre oder eine den Degenerationsprocess nur begleitende Erscheinung, die auch fehlen kann, zu sehen und das Wesentliche der Affection in den Degenerationsvorgängen zu suchen, deren Ursachen in verschiedenen Momenten gegeben sein können.

Von sonstigen Veränderungen sind noch Wucherungen, sowie auch Verfettungen und hyaline Entartungen der Gefässwände, ferner auch Zunahme des Gliagewebes zu nennen, indem das letztere oft in Form eines eigenartigen Netzwerks (*e*) auffallend deutlich hervortritt. Es ist dies zunächst darauf zurückzuführen, dass das Gliagewebe nach dem Untergang der nervösen Bestandtheile deutlicher hervortritt, doch scheint es in einzelnen Fällen auch zu einer Wucherung der Gliazellen zu kommen.

Bei Atrophie des Grosshirnes pflegt das Kleinhirn nicht erkennbar betheiligt zu sein; es kommen dagegen Fälle zur anatomischen Untersuchung, bei denen die ganze **Masse des Kleinhirnes** oder auch nur **ein Lappen** oder der **Wurm** oder **Theile dieser** mehr oder minder stark **verkleinert** sind, und es kann das Kleinhirn nur noch etwa die Grösse einer Walnuss zeigen. Geringere Grade der Verkleineruug können eine durch Zell- und Faserschwund bedingte Veränderung sein. Bei den höheren Graden der Verkleinerung dürfte es sich um eine Hypoplasie, um eine mangelhafte Ausbildung des Kleinhirnes handeln (vergl. § 103 Fig. 268).

Literatur über die Anatomie und Aetiologie der progressiven Paralyse und über Hirnatrophie.

Affanasiew, *Zur Pathologie d. acut. u. chron. Alkoholismus, Beitr. v. Ziegler VIII 1890.*
Binswanger, *Die path. Histologie d. Grosshirnrindenerkrankung bei d. progress. Paralyse, Jena 1893 (Lit.).*
Cramer, *Faserschwund im Grosshirn, Cbl. f. allg. Path. I 1890; Faserschwund bei Insolation, ib. I; Anat. Befund im Gehirn bei Kohlenoxydvergiftung, ib. II 1891.*
Emminghaus, *Pathologie der postfebrilen Dementia, Arch. f. Psych. XVII 1886.*
Fischl, *Die progressive Paralyse, Zeitschr. f. Heilk. IX, Prag 1888.*
Friedmann, *Degenerationsprocesse im Hemisphärenmark, Neurol. Centralbl. 1887.*
Fürstner, *Path. Anat. d. progress. Paralyse, Arch. f. Psych. XIV 1892.*
Grasset, *Traité prat. des maladies du système nerveux, Paris 1894.*
Gudden, *Aetiologie d. progress. Paralyse (Traumat. u. jugendl. Formen), Arch. f. Psych. XXVI 1894 (Lit.).*
Hartmann, *Geistesstörungen nach Kopfverletzungen, Arch. f. Psych. XVI 1885.*
Hirschl, *Die Aetiologie der progressiven Paralyse, Wien 1896.*
Joffroy, *Contr. à l'anat. path. de la paralysie gén., Arch. de méd. exp. IV 1892.*
Kast, *Zur Anatomie der cerebralen Kinderlähmung, Arch. f. Psych. XVIII 1887.*
Ketscher, *Paralysis agitans (Atrophie d. Nervensystems), Z. f. Heilk. XIII 1883.*
Kippel, *Du proc. hist. de la paralysie générale, Arch. de méd. exp. IV 1892.*
Klippel, *Charactères hist. différentiels de la paralysie gén., Arch. de méd. exp. III 1891.*
Köberlin, *Erkrank. d. Rückenmarks bei d. progress. Paralyse, Z. f. Psych. 46. Bd. 1892.*
Lissauer, *Sehhügelveränderungen bei progress. Paralyse, D. med. Woch. 1893.*
Mendel, *Die progress. Paralyse der Irren, Berlin 1880; Berl. klin. Wochenschr. 1882.*
Meschede, *Die den paralyt. Anfällen zu Grunde lieg. Veränd., V. A. 124. Bd. 1891.*
Neudörffer, *Etat criblé u. cystöse Degeneration, Virch. Arch. 146. Bd. 1896.*
Pick, *Cystöse Degeneration des Gehirnes, Arch. f. Psych. XXI 1890.*
Rieger, *Zusammenhang zwischen Syphilis u. Paralyse, Schmidt's Jahrb. CCX 1886.*
Sacerdotti, *Altér. des élém. nerv. dans la dysc. urém., A. it. de biol. XXVI 1897.*
Sioli, *Directe Vererbung von Geisteskrankheiten, Arch. f. Psych. XVI 1885.*

Tagowla, Essai sur les fibr. nerv. à myéline intracorticales du cerveau dans la paralysie gén. et dans la démence, Paris 1890.
Tuczek, Beiträge zur path. Anat. der Dementia paralytica, Berlin 1884.
Zacher, Paralyse, Arch. f. Psych. XIII, XIV, XV, XVIII, u. Neurol. Centralbl. 1891.
Ziehen, Dementia paralytica, Encyklop. Jahrb. v. Eulenburg 1893.

Literatur über Kleinhirnatrophie.

Arndt, Zur Pathologie des Kleinhirns, Arch. f. Psych. XXVI 1894 (Lit.).
Becker, Zerstörung des Wurms, Virch. Arch. 114. Bd. 1888.
Chiari, Veränd. des Kleinhirns bei Hydrokephalie des Grosshirnes, D. med. Woch. 1889.
Cramer, Einseitige Kleinhirnatrophie, Beitr. v. Ziegler XI 1891.
Huppert, Hochgradige Kleinheit des Cerebellum, Arch. f. Psych. VII 1877.
Menzel, Zur Kenntn. d. hered. Ataxie, u. der Kleinhirnatrophie, A. f. Psych. XXII 1890.
Meyer, Ueber Faserschwund in der Kleinhirnrinde, Arch. f. Psych. XXI 1889.
Obersteiner, Allg. Zeitschr. f. Psych. 27. Bd., u. Biolog. Centralbl. III 1883.
Schultze, Ueber einen Fall von Kleinhirnschwund, Virch. Arch. 108. Bd. 1887.

3. Herddegenerationen und Herdentzündungen. Ischämische Hirnerweichung und Blutungen. Traumatische, hämatogene und fortgeleitete Encephalitis. Hirnabscess.

§ 106. **Herddegenerationen des Gehirnes** sind am häufigsten die Folgen von localer Anämie und von Blutungen, können indessen auch durch andere Circulationsstörungen, durch traumatische Einwirkungen, Entzündungen und Intoxicationen (Cholera), sowie durch Compression bedingt sein. Die Nervenbahnen des Gehirnes verfallen auch der Degeneration, wenn die zugehörigen Centren zerstört sind. So degeneriren z. B. nach Zerstörung der psychomotorischen Centren der Hirnrinde die nach dem Rückenmark ziehenden Pyramidenstrangbahnen; nach Hosch und v. Monakow kann nach Zerstörung der Opticuscentren eine descendirende Atrophie der Opticusbahn eintreten. Werden die von dem Hirnstamme abgehenden Nerven frühzeitig herausgeschnitten oder deren Endorgane zerstört oder abgetragen, so stellt sich in den entsprechenden sensiblen oder motorischen Kernen eine Atrophie ein (vergl. § 82). Nach Verlust des Auges im postembryonalen Leben atrophiren beim Menschen der entsprechende Opticus und nach einiger Zeit auch die dem betreffenden Opticus angehörenden Faserbündel des Tractus, und es soll nach langjähriger Erblindung die Atrophie auch in den Occipitallappen aufsteigen.

Herdentzündungen des Gehirnes sind theils hämatogenen, theils traumatischen Ursprungs, theils Folgezustände von Infectionen und Entzündungen der bindegewebigen und knöchernen Hüllen.

Bei **Untergang der Ganglienzellen**, wie er namentlich in der Umgebung von Entzündungsherden, sowie nach Quetschung und bei anämischer und hämorrhagischer Erweichung etc. sich einstellt, erfahren die Ganglienzellen (Fig. 270 *c*) häufig eine Aufquellung (*a*), werden blass, glasig, wobei auch ihre Fortsätze anschwellen und hyalin werden. Zuweilen bilden sich Vacuolen. Weiterhin stellt sich eine Zerklüftung und Auflösung der Zellen (a_1), ein, während gleichzeitig auch der Kern verschwindet.

Verfettung der Ganglienzellen (Fig. 271 *c*) kommt besonders unter Verhältnissen vor, bei denen länger andauernde oder häufig sich

wiederholende Störungen der Circulation eine mangelhafte Ernährung der Ganglienzellen herbeiführen. Hyaline Entartung (Sklerose) findet sich namentlich im Verlauf chronischer Degenerationsprocesse.

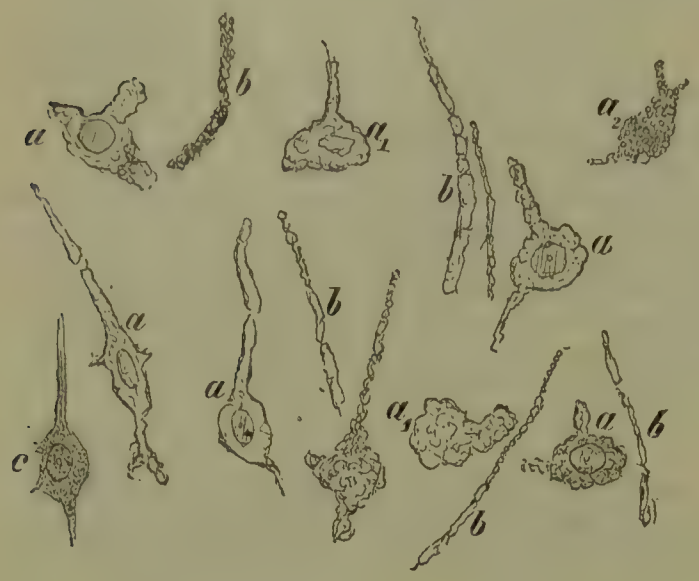

Fig. 270. Degenerirte und in Zerfall begriffene Nervenzellen und Nervenfasern der Hirnrinde aus der Umgebung eines 8 Tage alten traumatischen enkephalitischen Herdes (Zerzupfungspr.). *a* Gequollene glasige Ganglienzellen mit gequollenen und zum Theil bereits zerklüfteten Fortsätzen. a_1 Blasse, in scholliger Zerklüftung begriffene, kernlos gewordene Ganglienzellen mit unregelmässigem, höckerigem Contour. a_2 Ganz von Fetttröpfchen durchsetzte Ganglienzellen. *b* Gequollene und in Zerklüftung und körnigem Zerfall begriffene Axencylinder. *c* Normale Ganglienzellen. Vergr. 300.

Sterben die Ganglienzellen aus irgend einem Grunde, z. B. in Folge von Erschütterung, ab und werden sie nicht sofort aufgelöst, so kann unter Umständen eine Verkalkung derselben (Fig. 272) eintreten, wobei sie mit Kalkkrümeln und Kalkkügelchen dicht erfüllt werden. Friedländer hat schon 13 Tage nach einem Trauma verkalkte Ganglienzellen gefunden.

Fig. 271.

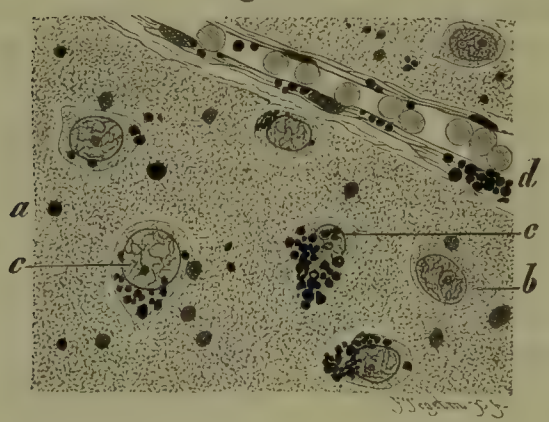

Fig. 272.

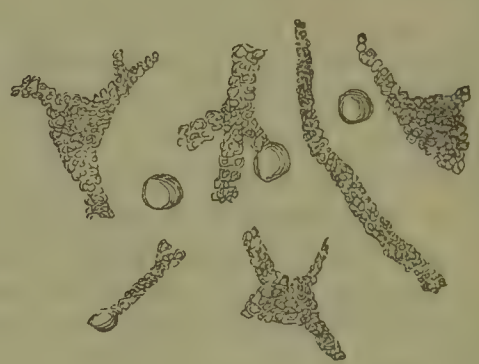

Fig. 271. Verfettung der Ganglienzellen und der Blutgefässe in der Nachbarschaft eines ischämischen Degenerationsherdes im Streifenhügel (Flemm. Safr.). *a* Grundsubstanz. *b* Normale Ganglienzelle. *c* Verfettete Ganglienzellen. *d* Blutgefässe mit verfetteter Wand. Vergr. 500.

Fig. 272. Verkalkte Ganglienzellen und Nervenfasern aus dem Gehirn eines Blödsinnigen mit halbseitiger Parese und einseitigem Ventrikelhydrops. Vergr. 500.

Gehen Nervenfasern zu Grunde, so pflegt das Myelin in Tropfen zu gerinnen (vergl. § 83, Fig. 218, S. 277), die zerfallen und sich in Fetttröpfchen umwandeln, und man pflegt danach den Process als fettige Degeneration zu bezeichnen. Die Axencylinder werden häufig hyalin, quellen auf, erhalten Varicositäten und zerfallen bald rascher, bald langsamer in Trümmer, die sich auflösen. Die im Gebiete des Degenerationsherdes gelegenen **Gliazellen** sowie die **Gefässe**

gehen bald ebenfalls zu Grunde oder erleiden wenigstens degenerative Veränderungen, namentlich fettige Entartungen, bald erhalten sie sich intact und können alsdann Wucherungen eingehen.

Die **Zerfallsproducte der Hirnsubstanz** werden bald rascher, bald langsamer **resorbirt**. Ein Theil derselben wird an Ort und Stelle aufgelöst und in Lösung resorbirt; andere Trümmer, insbesondere die fettigen Zerfallsproducte, werden von Leukocyten oder von mobil gewordenen Bindegewebszellen der Pia und der Blutgefässe aufgenommen, so dass sich **Fettkörnchenkugeln** (Fig. 273 h, h_1, h_2) bilden.

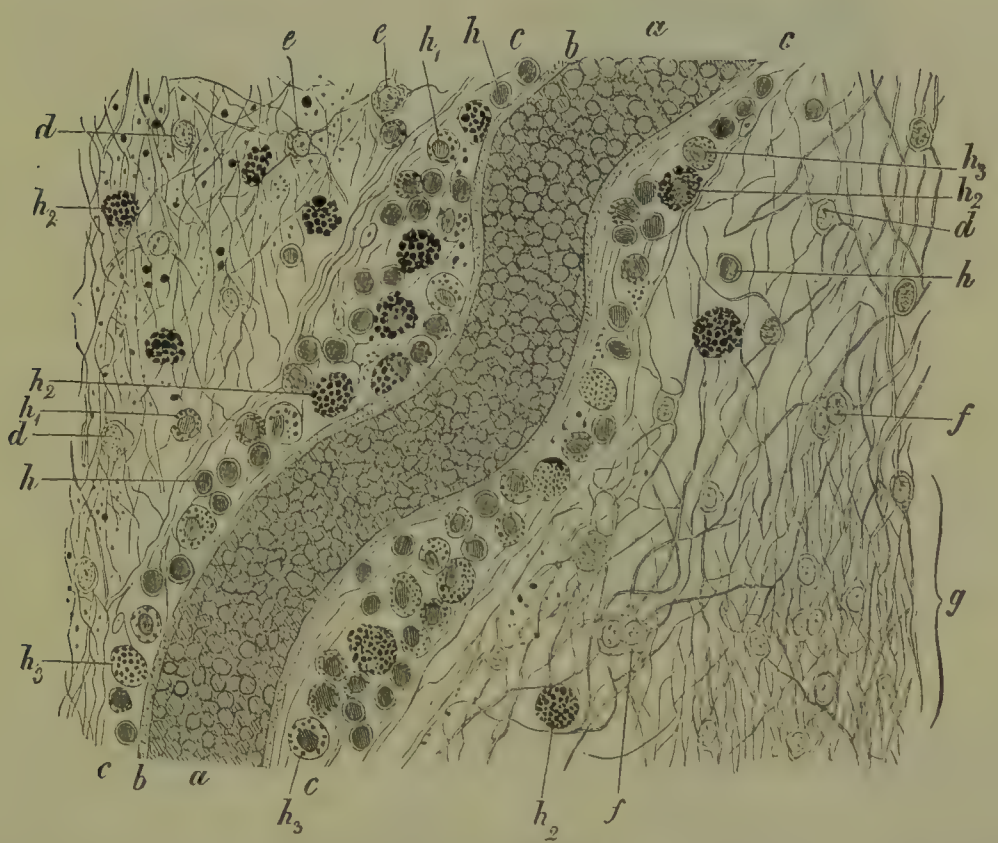

Fig. 273. Zerzupfungspräparat aus einem Degenerationsherd des Gehirnes mit hypertrophischem Gliagewebe (Osmiums.). *a* Blutgefäss mit Blut. *b* Media. *c* Adventitielle Lymphscheide. *d* Unveränderte Gliazellen. *e* Verfettete Gliazellen. *f* Zweikernige Gliazellen. *g* Sklerotisch aussehendes Gewebe. *h* Rundzellen. h_1 Rundzellen mit einzelnen Fetttröpfchen. h_2 Fettkörnchenkugeln. h_3 Pigmentkörnchenkugeln. Vergr. 200.

Solange noch reichliche Mengen von Zerfallsproducten im Gewebe liegen, fehlen diese Körnchenzellen wohl niemals, und es häufen sich dieselben in späteren Stadien des Processes namentlich in den Lymphbahnen, also in den adventitiellen Scheiden der Blutgefässe (Fig. 273 *c*) an, indem sie auf diesem Wege die Zerfallsproducte entfernen, um sie weiterhin zu zerstören. Enthalten Degenerationsherde ausgetretenes Blut, so bilden sich auch **Pigmentkörnchenzellen** (h_3).

Geht innerhalb eines Degenerationsherdes nur die nervöse Substanz verloren, während die Gefässe und die Gliazellen sich erhalten, so besteht das Gewebe alsdann noch aus einem Netzwerk von Gefässen (Fig. 274 c, c_1), innerhalb welchem die Gliazellen in ziemlich gleichmässiger Vertheilung liegen (b_1) und, durch ihre Fortsätze untereinander in Verbindung tretend, ein feines Maschenwerk bilden, dessen Lücken statt der Nervenfasern (*a*) resp. der Ganglienzellen Flüssigkeit,

sowie mehr oder minder zahlreiche Leukocyten (*d*) und Fettkörnchenzellen (*e*) enthalten.

Die bindegewebigen Scheiden der im Gebiete der Degeneration gelegenen Gefässe (Fig. 274 c_1) können schon frühzeitig in Wucherung gerathen und im Laufe der Zeit mehr oder weniger reichliches, oft ziemlich dichtes Bindegewebe, das in seinen Maschenräumen noch lange Zeit Körnchenzellen beherbergt, bilden.

Fig. 274. Schnitt aus dem Rande eines enkephalomalacischen Erweichungsherdes (M. Fl. Häm. Karm.). *A* Normale, *B* Degenerirte Hirnsubstanz. *a* Nervenfasern verschiedener Dicke, theils quer durchschnitten, theils in der Ebene des Schnittes verlaufend. *b* Gliazellen innerhalb des normalen Hirngewebes. b_1 Gliazellen in der Degenerationszone. *c* Blutgefässe. c_1 Blutgefässe mit verdickter Bindegewebsscheide. *d* Aus den Gefässen ausgetretene unveränderte farblose Blutkörperchen. *e* Fettkörnchenzellen, welche ihr Fett durch die Behandlung des Schnittes mit Alkohol und Nelkenöl verloren haben. Vergr. 250.

Zuweilen können auch die Gliazellen wuchern, so dass sich ein dichter Faserfilz aus Gliagewebe (Fig. 273 *g*) bildet, doch geschieht dies meist nur in geringem Umfang und fehlt in vielen Fällen von Hirnerweichung ganz.

Solange ein Degenerationsherd zerfallendes Myelin und Fettkörnchenkugeln enthält, sieht er weiss aus und ist zugleich weicher als die Umgebung oder stellt eine weisse, trübe, in einem feinen Maschenwerk eingeschlossene Flüssigkeit dar. Man bezeichnet ihn danach als weissen Degenerations- oder Erweichungsherd. Sind die fettigen Zerfallsmassen resorbirt, so wird die Flüssigkeit mehr und mehr klar. Bleibt dabei ein Zusammensinken des umliegenden Gewebes aus, so können sich Höhlen mit klarer Flüssigkeit bilden, welche von einem Gefässnetz durchzogen sind. Erweiterung perivasculärer Lymphräume führt zur Bildung glattwandiger Cysten. Stellt sich eine Wucherung des Gliagewebes ein, so bildet sich eine Sklerose (Fig. 273 *g*), Wucherung der Bindegewebsscheiden der Blut-

gefässe führt zur Bildung einer Bindegewebsnarbe (Fig. 277, S. 351).

Im Verlaufe degenerativer Processe treten nicht selten die schon normaler Weise in der Hirnsubstanz vorkommenden **Corpora amylacea** in grosser Zahl auf.

Eine **Regeneration nervöser Bestandtheile** des Hirnes kommt beim Menschen nicht vor. Sind irgendwo Ganglienzellen und Nervenfasern verloren gegangen, so kann eine Wiederherstellung der gestörten Function nur dadurch herbeigeführt werden, dass andere gleichwerthige Bahnen und Centren vicariirend eintreten.

Ob bei Individuen, welchen Glieder im späteren Leben abgesetzt werden, die entsprechenden Centren der Hirnrinde atrophisch werden, erscheint fraglich. Sander (*Centralbl. f. d. med. Wiss. 1875*), Luys (*Gaz. des hôp. 1876*), Bourdon (*Rech. clin. sur l. centr. mot. des memb., Paris 1887*, und *Bull. de l'Acad. de méd. XII 1883*) und Andere machen zwar die Angabe, dass sie eine entsprechende Rindenatrophie gefunden hätten, doch erscheinen ihre Angaben nicht sicher, da die Breite der Windungen schon normal erheblich schwankt. Charcot, Ferrier u. A. haben umsonst danach gesucht. Bei angeborenen Defecten der Extremitäten sollen nach Davida und Edinger (*Virch. Arch. 89. Bd.*) die entsprechenden Rindencentren mangelhaft ausgebildet sein.

Körnchenzellen kommen nach Jastrowitz (*Arch. f. Psych. II 1870*) vom 5. Schwangerschaftsmonat bis zum 8. extrauterinen Monate an gewissen mit dem Alter wechselnden Stellen des Hirnes und des Rückenmarkes normal vor, und ihr Auftreten hängt mit der Bildung der Markscheiden der Nervenfasern zusammen. Der Befund wurde früher (vergl. Virchow, *Berl. klin. Wochenschr. 1883 No. 46*) für pathologisch gehalten und der Process als congenitale Enkephalitis bezeichnet. Die Körnchenzellen treten dabei entweder in diffuser Verbreitung auf oder aber in Herden, die opak weisse Flecken bilden und in der grauröthlichen durchscheinenden Hirnsubstanz des Fötus mit blossem Auge leicht wahrnehmbar sind.

§ 107. Die **ischämische Erweichung des Gehirnes** oder die **Enkephalomalacie** ist am häufigsten durch Sklerose, Atherom und Verkalkung, sowie durch hyaline Degeneration der Blutgefässe, zu denen sich auch noch Thromben hinzugesellen können, verursacht, sodann aber auch nicht selten durch embolische Verstopfung der Hirngefässe.

Tritt nach Verschluss einer Arterie kein Blut aus den Gefässen aus, so zeigt der Erkrankungsherd das Bild der **weissen Erweichung**, tritt dagegen in Folge der gesetzten Circulationsstörungen aus den noch dem Blut zugänglichen, aber nicht mehr normal durchströmten Gefässen Blut aus, und geben das Blut und dessen Zerfallsproducte, Hämatoidin und Hämosiderin, dem Erweichungsherd eine rothe und weiterhin eine gelbe oder rostfarbene Färbung, so bezeichnet man den Process als **rothe** und als **gelbe Erweichung**.

Die **Erweichung** ist schon nach wenigen Tagen deutlich ausgesprochen, und es sind auch die in § 106 beschriebenen histologischen Zerfallserscheinungen sehr bald nachweisbar, wobei namentlich das Auftreten von Myelintropfen und Fetttropfen und von Fettkörnchenkugeln ein wichtiges Kennzeichen der eingetretenen Degeneration bildet.

Im Laufe von Wochen nimmt die **Verflüssigung** mehr und mehr zu, und es kommt zunächst eine Zeit, in welcher nur noch eine durch Zerfallsproducte und Fettkörnchenzellen milchig getrübte Flüssigkeit

vorhanden ist. Da bei dem Zerfallsprocesse die Blutgefässe meist erhalten bleiben (Fig. 274 *c* und Fig. 275 *b*), so pflegt die Flüssigkeit in einem zarten, durch dass Gefässgerüst dargestellten Maschenwerk zu liegen.

Nach Monaten wird die Flüssigkeit durch Resorption der Zerfallsproducte allmählich klarer, doch kann die Trübung durch neu hinzukommenden Gewebszerfall sich sehr lange erhalten.

Meist findet man nach Monaten eine **Höhle** oder **Cyste**, welche mehr oder weniger getrübte Flüssigkeit austreten lässt und von einem feinen Netzwerk durchzogen ist, das nach Abfluss der Flüssigkeit zusammensinkt. Soweit das Netz mit blossem Auge erkennbar ist, besteht es im Wesentlichen nur aus Gefässen (Fig. 275 *b*). Wo es dichter wird, schaltet sich in dessen Maschen ein feines Netzwerk von Gliagewebe ein (Fig. 274 *b* und Fig. 275 *a*).

Fig. 275. Ischämische Erweichung der Gehirnrinde aus dem Gehirn eines Blödsinnigen (M. Fl. Häm. Karm.). *A* Markleiste. *B* Normale Hirnrinde mit Ganglienzellen. B_1 Erweichte Hirnrinde. *C* Normale, C_1 verdickte Hirnhäute. *a* In Erweichung begriffene Rindensubstanz ohne Gliazellen, aber mit theilweise erhaltenem Gliagewebe. *b* Rindentheile, in welchen fast nur noch das Gefässnetz erhalten ist. *c* Collabirtes, faserig aussehendes Gewebe. *d* In der Pia und den Subarachnoidealräumen gelegene zellige Herde. *e* Aus Rundzellen und Fett- und Pigmentkörnchenzellen bestehende Herde innerhalb des Erweichungsgebietes. *f* Grössere Blutgefässe. *g* Perivasculäre Zellanhäufungen. Vergr. 25.

Am Rande der Erweichungsherde kann sich eine Verdichtung durch Wucherung des Gliagewebes einstellen, doch pflegt dieselbe nicht erheblich zu sein. Am ehesten tritt sie dann ein, wenn die Herde klein sind, die Erweichung jüngere Individuen betrifft und nicht auf Arteriosklerose beruht. Häufig ist auch nach Monaten und Jahren eine erhebliche Wucherung der Gliazellen nicht zu constatiren, dagegen sind

die Erweichungsherde oft noch von einer Gewebszone umgeben, innerhalb welcher die nervösen Elemente verfettet und in Zerfall begriffen sind und demgemäss das Gewebe auch mehr oder weniger dicht von Körnchenzellen durchsetzt ist.

Die innerhalb des Erweichungsherdes gelegenen Gefässe verfallen zum Theil der Obliteration. Sowohl an den collabirten als an den offen gebliebenen kann sich eine zellig-fibröse Hyperplasie der Pialscheide einstellen, welche eine Verdichtung und Verhärtung der betreffenden Stelle bedingt.

Die **Grösse der einzelnen Erweichungsherde** ist abhängig von der Grösse des in anämischen Zustand versetzten Gefässbezirkes und kann danach in erheblichem Grade variiren. Die kleinsten Degenerationsherde entziehen sich dem unbewaffneten Auge gänzlich oder bilden wenigstens nur bei sorgfältiger Betrachtung erkennbare Veränderungen, während grössere Herde ganze Windungen oder umfangreiche Theile des weissen Marklagers oder der Ganglien des Hirnstammes oder auch ganze Lappen betreffen können.

Alte **kleinste Erweichungsherde** präsentiren sich als kleine, mit klarer Flüssigkeit gefüllte Gewebslücken, oder es sieht das Gewebe siebartig durchbrochen aus, einem Schwamm mit zarten Balken und weiten Maschen nicht unähnlich. Hat der Gewebszerfall in der Umgebung eines Blutgefässstämmchens stattgefunden, so kann der durch die Resorption der Zerfallsmassen frei werdende Raum durch eine Flüssigkeitsansammlung in den adventitiellen Lymphbahnen ausgefüllt werden, so dass nunmehr das betreffende Gefäss in einem weiten Lymphsack steckt, ähnlich wie dies auch nach localen Lymphstauungen vorkommt. Sind Gewebslücken in reichlicher Zahl vorhanden, so bezeichnet man den Zustand wohl auch als État criblé.

Grössere Erweichungsherde werden im Laufe von Monaten und Jahren zu Cysten, welche milchig getrübte oder klare Flüssigkeit enthalten und meist von Gefässen durchzogen sind. Liegt die Erkrankungsstelle subpial (Fig. 276) oder wenigstens in nächster Nähe der Pia, so pflegt die Hirnsubstanz an der betreffenden Stelle einzusinken, und es wird der dadurch frei werdende Raum zum Theil durch Flüssigkeitsansammlung in den Subarachnoidealräumen und der Pia ausgefüllt. Der eingesunkene Hirntheil erscheint, von aussen betrachtet, undurchsichtig, weiss oder gelb oder braun gefärbt. Durchschnitten entleert das Erweichungsgebiet eine meist milchig getrübte, seltener pigmentirte Flüssigkeit, und es bleibt alsdann nur noch ein schlappes, grossentheils aus Gefässen bestehendes Gewebe (Fig. 275 *b*) als Rest des früher vorhandenen Hirntheils übrig.

Das Gewebe der weichen Bindegewebshüllen ist über älteren Erweichungsherden meist hyperplasirt (C_1), und auch die Blutgefässe (*f*) sind häufig verdickt. Endlich besteht, solange der Zerfall andauert, eine zellige Infiltration, und zwar sowohl innerhalb der Degenerationsherde als auch in den darüber gelegenen weichen Hirnhäuten. In den verdickten Hirnhäuten bilden sich nicht selten Kalkconcremente. Liegt ein grösserer Herd in der Nähe eines Ventrikels, so kann sich dieser in Folge des Zusammensinkens der angrenzenden Hirnsubstanz erweitern.

Im Grosshirne treten die ischämischen Erweichungen sowohl im Gebiete der Arterien der Grosshirnganglien als auch der Rindenarterien auf. Werden dabei Rindencentren zerstört, so erfolgen motorische und

sensorische Lähmungen. So hat ein Zerfall des Hinterhautlappens und des hinteren Theiles des Scheitellappens Verlust des Sehvermögens, Zerfall der Centralwindungen und des Parietallappens Lähmung der Extremitäten der entgegengesetzen Seite zur Folge. Zerstörung der dritten Stirnwindung links (Fig. 276) pflegt bei rechtshändigen Individuen ataktische Aphasie zur Folge haben. Durch Bildung mehrfacher Rindenerweichungen (Fig. 275) können zahlreiche Functionen der Grosshirnrinde in mehr oder minder hohem Grade beeinträchtigt werden.

Fig. 276. Ischämische Erweichung der dritten Stirnwindung, des untersten Theils der vorderen Centralwindung und der Spitze der ersten Schläfenwindung einer Frau, welche an amnestischer und ataktischer Aphasie gelitten hatte. Um $^1/_2$ verkleinert.

Im Hirnstamme können die Erweichungsherde an den verschiedensten Stellen vorkommen und danach auch verschiedene Functionsstörungen verursachen. Sitzen sie im Gebiete der Pyramidenbahn, so unterbrechen sie die motorische Leitung.

Als **colloide** oder **gelatinöse Degeneration des Gehirnes** (vergl. ALZHEIMER, *Die Colloidentartung des Gehirnes, A. f. Psych. 30. Bd. 1898,* wo auch die Lit. angegeben) wird eine eigenthümliche Entartung des Gehirnes beschrieben, bei welcher in den Gefässwänden und deren Umgebung eine hyaline Substanz in Form glasig homogener, zum Theil scholliger Massen abgelagert wird, welche sich sowohl mit Eosin und Karmin als auch mit Fuchsin (VAN GIESON'sche Färbung) intensiv färben, zum Theil auch durch WEIGERT'sche Fibrinfärbung eine blaue Farbe annehmen und durch kochendes Wasser oder erwärmte verdünnte Kalilauge sich lösen lassen. Da die Schollen in der Umgebung der Gefässe in grossen Mengen gebildet werden können, so kann der erkrankte Theil an Masse zunehmen und glasige Einlagerungen zeigen oder auch im Ganzen ein gallertiges Aussehen annehmen. Wahrscheinlich handelt es sich grösstentheils um Ablagerung eines dem Amyloid nahe stehenden Eiweisskörpers in den Gefässwänden und in deren Umgebung, unter deren Einfluss das Nervengewebe degenerirt. Die Veränderung ist sowohl in der Hirnrinde und den Markleisten als auch in den basalen Ganglien beobachtet.

Literatur über ischämische Hirnerweichung.

Charcot, Rech. sur le ramollissement cérébral et l'encéphalite, Oeuvr. compl. IX 1890.
Duret, Rech. anat. sur la circulation de l'encéphale, Arch. de phys. 1874.
Gaizetti, Ramollimento cerebrale, Arch. per le Sc. Med. XXI 1897.
Gelpke, Hirnapoplexie und Embolie der Hirnarterien, Arch. d. Heilk. XVI.
Heubner, Die luetische Erkrankung der Hirnarterien, Leipzig 1874.
Hoven, Beitr. z. Anatomie der cerebralen Kinderlähmung, Arch. f. Psych. XIX 1888.
Kreuser, Erworbene Porenkephalie, Zeitschr. f. Psych. 48. Bd. 1891.
Kroemer, Zur path. Anat. der Chorea, Arch. f. Psych. XXIII 1891.
Lancereaux, De la thrombose et de l'embolie cérébrale, Paris 1862.
Lichtheim, Ueber Aphasie, Dtsch. Arch. f. klin. Med. 36. Bd. 1885.
Mallory, Calcareous Concretions in the Brain, Journ. of Path. III 1894.
Marchand, Embolie und Thrombose der Hirnarterien, Berl. klin. Woch. 1894.
Monti, Sur l'anat. path. des élém. nerveux, A. ital. de biol. 24. Bd. 1895.
Poelchen, Aetiologie d. Gehirnerweichung n. Kohlendunstvergiftung, V. A. 112. Bd. 1888.
Prévost et Cotard, Études phys. et pathol. sur le ramollissement cérébral, Paris 1866.
Saveliew, Gehirnembolie, Virch. Arch. 135. Bd. 1894 (Lit.).
Walcker, Ueber die Verstopfung der Hirnarterien, I.-D. Zürich 1872.

§ 108. **Blutungen** kommen im Gehirn sehr häufig vor, und zwar sowohl solche durch Diapedese als solche durch Rhexis. So treten nicht selten schon bei congestiven Hyperämieen capillare Blutungen auf, und die acuten enkephalitischen Processe werden sehr häufig durch capillare Hämorrhagieen eingeleitet. Bei Malaria kommen Fälle vor, in denen das Gehirn von zahlreichen Blutherden durchsetzt ist, und es können sich auch bei anderen Infectionskrankheiten (Pocken, Milzbrand), sowie bei Purpura haemorrhagica multiple Blutungen einstellen.

In allen diesen Fällen bilden die Hämorrhagieen rundliche oder längliche Herde von Hirsekorn- bis Erbsengrösse, welche der Schnittfläche oft ein zierlich gesprengeltes Aussehen geben.

Das ausgetretene Blut liegt theils in der Substanz des Gehirnes selbst, theils in den Pialscheiden der Gefässe. Die an letztgenannter Stelle befindlichen Blutanhäufungen werden häufig als miliare dissecirende Aneurysmen bezeichnet.

Bei Verstopfung von Arterien durch arteriosklerotische Verdickung der Intima, durch Thrombose und Embolie treten ausgedehntere Blutungen nur selten ein, dagegen bilden sich oft vereinzelte kleine hämorrhagische Flecken.

Bei Stauungen innerhalb der Hirnsubstanz, wie sie z. B. in der Nachbarschaft von Geschwülsten oder von grösseren hämorrhagischen Herden vorkommen, bilden sich oft zahlreiche kleine circumscripte Blutherde, welche in der Umgebung von Capillaren und kleinen Venen theils innerhalb der Pialscheiden, theils in der Hirnsubstanz selbst liegen.

Verwundungen, Quetschungen und Erschütterungen des Gehirnes und Rückenmarkes, wie sie durch verschiedene traumatische Einwirkungen herbeigeführt werden, pflegen Blutungen herbeizuführen, welche selbstverständlich um so bedeutender sind, je grösser die durch das Trauma zerrissenen Gefässe waren.

Ausgedehnte massige **spontane Blutungen** entstehen **durch Berstung von Arterien**, und diese selbst treten dann ein, wenn die Wand der Arterien durch degenerative und entzündliche Veränderungen weniger widerstandsfähig geworden ist. Oft bilden sich vor den Rupturen aneurysmatische Erweiterungen der Arterien, doch

sind die Fälle, in denen sie fehlen, nicht eben selten. Drucksteigerung im Aortensystem begünstigt eine Berstung kranker Gefässe, vermag aber gesunde Gefässe nicht zu zerreissen.

Die spontanen arteriellen Blutungen sitzen am häufigsten im Gebiete der basalen Ganglien, der inneren Kapsel und in deren unmittelbarer Nachbarshaft. Etwas seltener kommen sie im Gebiete der Brücke, der Gehirnschenkel, des Kleinhirnes und des inneren Marklagers des Grosshirnes vor. Am seltensten sind spontane Berstungsblutungen an der Convexität des Gehirnes.

Alles dies hat seinen Grund darin, dass die Arterien, welche die erstgenannten Gebiete versorgen, unter einem höheren Blutdrucke stehen als die von den pialen Gefässramificationen sich in das Rindengrau einsenkenden kleinen Arterien. Es gilt dies namentlich für die von der Arteria fossae Sylvii abgehenden Aeste, welche die basalen Ganglien und die innere Kapsel versorgen.

Durch arterielle Blutungen wird das Nerven- und Ganglien-gewebe in mehr oder weniger erheblicher Ausdehnung zertrümmert und gleichzeitig die Umgebung comprimirt. Bei Berstung kleinster Arterien bilden sich etwa erbsen- bis haselnussgrosse Herde, bei Zerreissung grösserer Stämmchen können ganze Abschnitte der Hirnsubstanz, z. B. der grösste Theil der basalen Ganglien der einen Seite, sowie auch noch ein Theil der angrenzenden weissen Substanz, oder auch das ganze weisse Marklager des Hinterhauptlappens zerstört werden.

Der **frische Blutherd** bildet eine dunkel-schwarzrothe, weiche, geronnene oder breiige Masse, welche die Trümmer der zerstörten Hirnsubstanz enthält. Bei starken Blutungen ist der übrige Theil des Gehirnes anämisch, die Gyri durch den Druck des ausgetretenen Blutes mehr oder weniger abgeflacht, die Sulci verstrichen. In der Umgebung des Hauptherdes liegen meist kleine Blutherde in wechselnder Anzahl, welche der Hirnsubstanz eine rothe Sprengelung ertheilen und als Folge der durch die primäre Blutung entstandenen Störung der Circulation anzusehen sind. Bei Blutungen in der Nähe der Ventrikel kann das Blut auch in die Ventrikelhöhlen sich ergiessen und von hier aus durch die queren Fissuren in die Subarachnoidealräume gelangen.

Bei Blutungen in der Rinde kann das Blut sich namentlich subpial verbreiten und zum Theil auch in die pialen und subarachnoidealen Maschenräume eindringen. Bei Blutungen meningealer Arterien sind selbstverständlich die letztgenannten Orte hauptsächlich der Sitz des Ergusses und die Hirnsubstanz nur secundär betheiligt. Durch Zerreissung der Arachnoidea kann Blut auch in den Subduralraum gelangen.

Nach Eintritt der Gerinnung des eingetretenen Blutes zieht sich der Blutklumpen zusammen, und es wird ein Theil des Wassers durch den Lymph- und den Blutstrom entfernt. Dadurch wird die Compression der Nachbarschaft mehr und mehr vermindert und schliesslich aufgehoben. Gleichzeitig verändert der Blutklumpen seine Farbe und wird mehr rothbraun. Ferner diffundirt ein Theil des Blutfarbstoffes und giebt Veranlassung zu einer gelblichen Tingirung der Umgebung des Blutherdes. Weiterhin stellt sich ein Zerfall des ausgetretenes Blutes, sowie der durch die Blutung getödteten Hirnsubstanz ein. Die dadurch entstehenden Zerfallsmassen werden im Laufe der Zeit zum grossen Theil unter Bildung von Fettkörnchen-

zellen und Pigmentkörnchenzellen resorbirt und der dadurch frei werdende Raum entweder durch Flüssigkeitsansammlung oder durch Zusammensinken der Hirnsubstanz ausgefüllt. In letzterem Falle muss natürlich eine entsprechende Erweiterung der Subarachnoidealräume oder der Ventrikel eintreten. Wird bei der Resorption der Zerfallsmassen ein Theil des frei gewordenen Raumes durch Flüssigkeit gefüllt, so bildet sich eine **apoplektische Cyste** mit pigmentirter, oft indurirter Wandung. Schrumpft die Hirn- und Rückenmarksubstanz bis zum völligen Verschluss des Defectes, so entsteht eine **apoplektische Narbe**, welche entweder ganz dicht ist oder noch Reste eingedickter nekrotischer Massen, die Cholesterin enthalten können, einschliesst. Das Gewebe der Narbe (Fig. 277) sowie der Wand der Cysten ist meist etwas verhärtet, gelb oder braunroth oder bräunlich pigmentirt, indem ein Theil des bei dem Blutzerfall entstehenden Pigmentes nicht resorbirt wird, sondern an Ort und Stelle liegen bleibt. Es sind dies grösstentheils amorphe, braune Schollen und Körner von Hämosiderin (Fig. 277 *c*), zum geringen Theil auch amorphes oder krystallinisches Hämatoidin (*e*). Die Verhärtung wird im Wesentlichen durch Bindegewebe (*a*, *b*), dessen Entwicklung von den Bindegewebsscheiden der Gefässe ausgeht, bedingt; doch kann bei Cysten die Bindegewebsentwicklung auch gering und auf die innerste Lage beschränkt sein und die Wand der Cyste hauptsächlich aus Gliagewebe bestehen.

Sind die Blutungen nur geringfügige, und beschränkt sich die Blutansammlung auf die Pialscheiden der Gefässe, erfolgt also keine Gewebszertrümmerung, so werden die Zerfallsproducte des Blutes grösstentheils durch die perivasculären Lymphbahnen abgeführt, doch bleiben oft noch lange Zeit Pigmentkörner in den adventitiellen Gefässscheiden liegen.

Fig. 277. Narbe einer Hirnblutung im Marklager des Grosshirns (M. Fl. Häm. Eos.). *a* Locker gebautes, *b* derbes Bindegewebe. *c* Zellen mit braunen Pigmentkörnern. *d* Fettkörnchenzelle, deren Fett aufgelöst ist. *e* Hämatoidinkrystall. Vergr. 250.

Literatur über Hirnblutungen.

Charcot, *Leçons sur les maladies des vieillards, Paris 1867; Nouv. rech. sur la pathogénie de l'hémorrhagie cérébrale, Oeuvr. compl. IX 1890.*
Charcot et Bouchard, *Pathogénie de l'hémorrhagie cérébrale, Arch. de phys. I 1868.*
Dürck, *Veränderungen nach Blutungen im Centralnervensystem, Virch. A. 130. Bd. 1892.*
Eichler, *Aneurysmen der Gehirnarterien, Dtsch. Arch. f. klin. Med. 22. Bd. 1878.*
Geigel, *Der apoplektische Insult bei Haemorrhagia cerebri, Virch. Arch. 125. Bd. 1891.*
Löwenfeld, *Studien über d. Actiologie u. Pathologie der Hirnblutungen, Wiesbaden 1886.*
Turner, *Arteries of the brain from etc., Trans. of the Path. Soc. of London 1885.*

§ 109. **Traumen** können auf das Gehirn in sehr verschiedener Weise einwirken und setzen danach in ihrem Verlauf verschiedene Veränderungen.

Erschütterungen des ganzen Gehirnes, wie sie durch Sturz auf den Kopf oder durch Schlag- und Stosswirkung herbeigeführt werden können, verursachen oft eine durch Aufhebung des Bewusstseins gekennzeichnete Lähmung des Gehirnes, welche bald rasch vorübergehend, bald länger dauernd ist und nicht selten den Tod herbeiführt. In letzterem Falle ergiebt die anatomische Untersuchung zuweilen multiple Hirnblutungen, doch können diese auch fehlen, und es muss die Lähmung auf einer durch die Erschütterung bewirkten ausgebreiteten Läsion des Gehirnes beruhen, durch welche einzelne Theile aus ihren Verbindungen gerissen oder auch direct abgetödtet werden. Für diese Annahme spricht auch, dass nach leichten Erschütterungen, deren Wirkung vorübergehend ist, einzelne Ganglienzellen späterhin verkalken können.

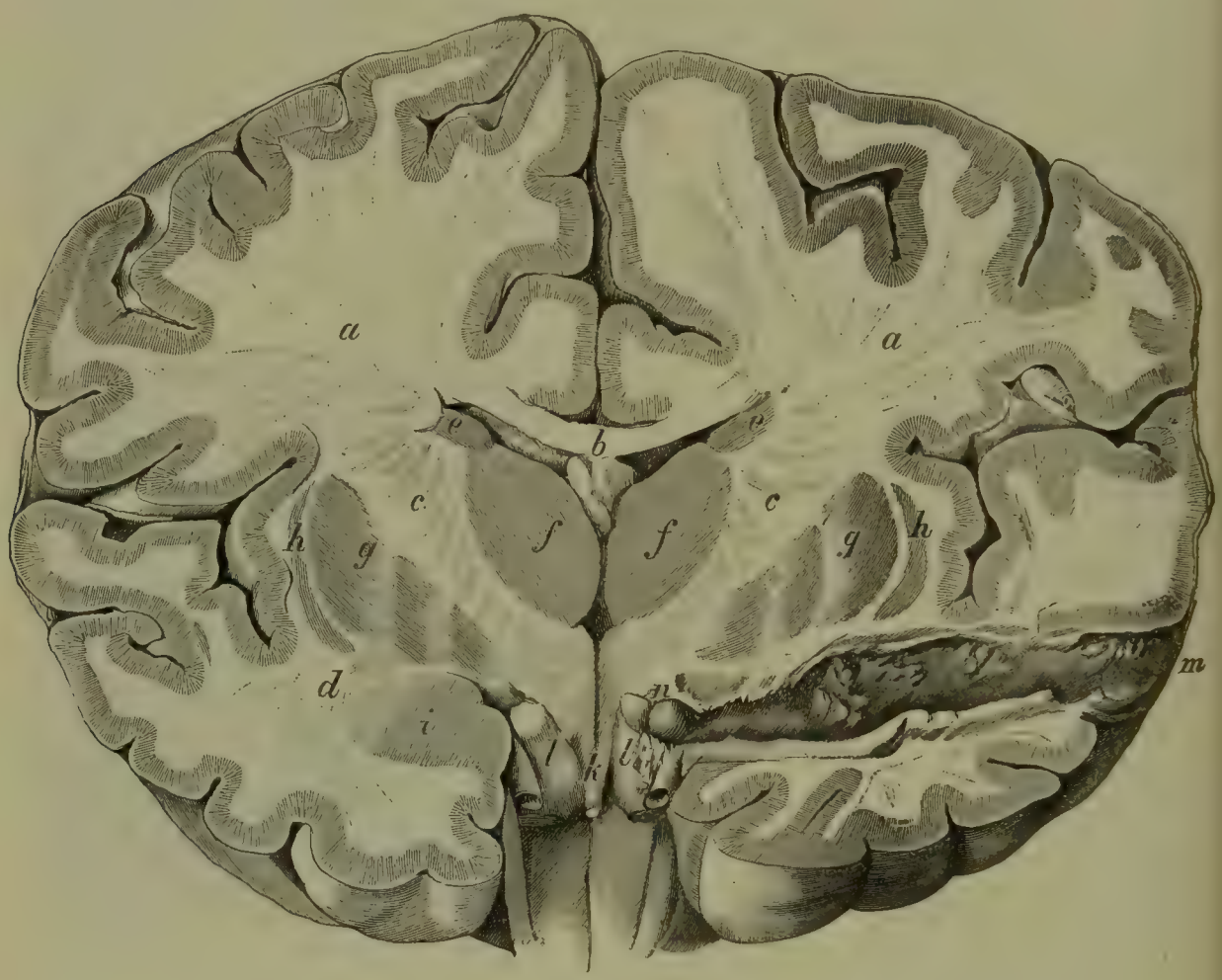

Fig. 278. Durch das Infundibulum geführter Frontalschnitt durch ein Gehirn mit einem 17 Tage alten Schusskanal und Revolverkugel am Tractus opticus anliegend. *a* Marklager. *b* Balken. *c* Innenkapsel. *d* Schläfenlappen. *e* Corpus striatum. *f* Thalamus opticus. *g* Nucleus lentiformis. *h* Claustrum. *i* Nucleus amygdalae. *k* Infundibulum. *l* Tractus opticus. *m* Schusskanal. *n* Kugel. $^{11}/_{14}$ der natürl. Gr.

Contusionen, Quetschungen und **Verwundungen umschriebener Hirntheile**, wie sie z. B. durch eindringende Geschosse (Fig. 278 *n*) oder Hieb- und Stichwaffen oder durch abgesprengte, in das Gehirn eindringende Knochensplitter, zum Theil auch nur durch starke locale Erschütterungen verursacht werden, führen zu mehr oder minder ausgedehnter örtlicher, oft mit Blutungen verbundener Zer-

trümmerung von Hirnsubstanz, deren Ausbreitung selbstverständlich von der Gewaltwirkung abhängt, bei Geschossen oft den ganzen Durchmesser des Gehirnes in Form eines Kanales (Fig. 278 *m n*) durchzieht oder auch wohl zufolge des Abpralles der Kugel an der Schädelwand einen im Winkel gebrochenen Kanal bildet, bei Stichwunden (Fig. 279 *a*) dagegen oft nur eine relativ kurze und schmale Continuitätstrennung darstellt.

Treten zu traumatischen Hirnerweichungen keine Infectionen hinzu, so verlaufen sie im Allgemeinen in ähnlicher Weise wie ischämische und hämorrhagische Erweichungen. Das durch das Trauma abgetödtete Gewebe (Fig. 279 *b*) verfällt allmählich der Auflösung und erregt zugleich in der Nachbarschaft eine mehr oder minder ausge-

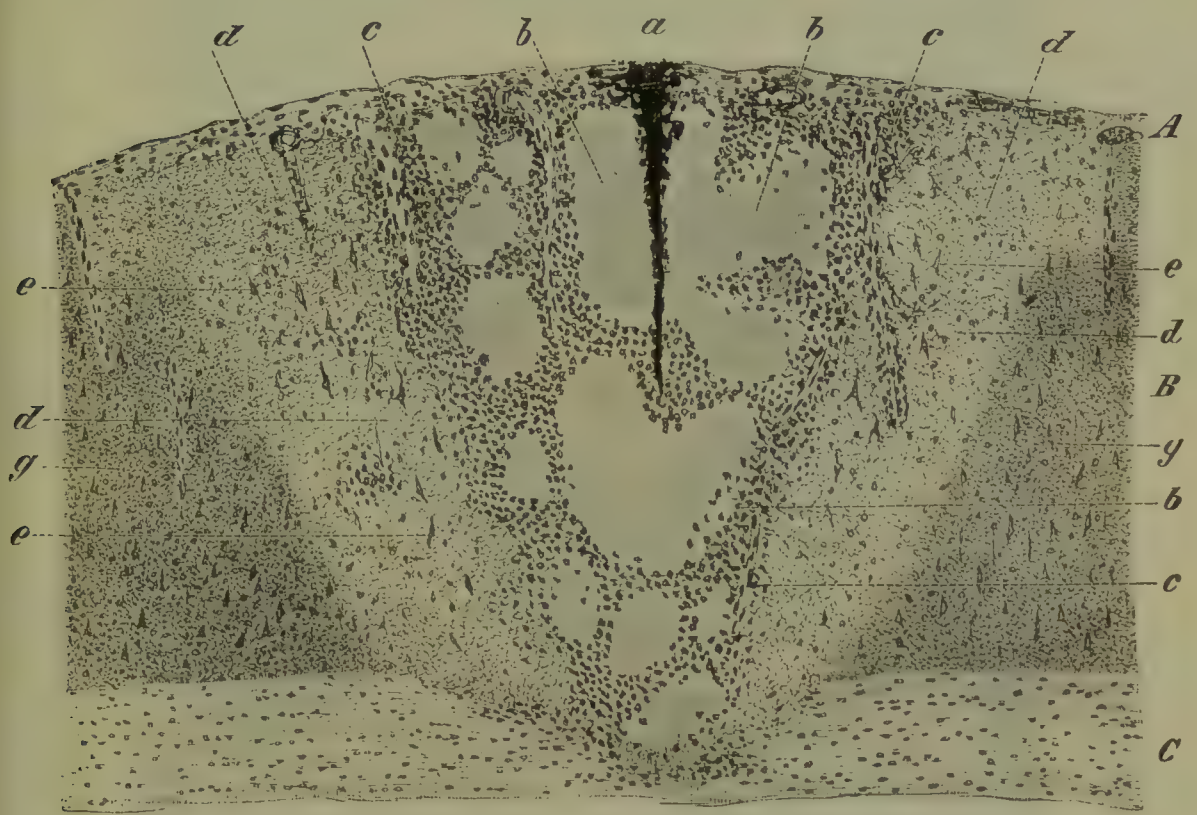

Fig. 279. Experimentell durch Stich in die Hirnrinde eines Kaninchens erzeugte Enkephalitis am 12. Tage nach der Verletzung (M. Fl. Häm. Karm.). *A* Hirnhäute. *B* Hirnrinde. *C* Marksubstanz. *a* Stichkanal. *b* Nekrotisches, körnig aussehendes, kernloses Gewebe. *c* Zone der entzündlichen Infiltration und Wucherung. *d* Degenerationszone. *e* Gequollene degenerirte Ganglienzellen. *g* Normale Rindensubstanz. Vergr. 25.

breitete Entzündung und Wucherung (*c*), welche vornehmlich von den Gefässen und deren Umgebung ausgeht, während die nervöse Substanz weiterhin oft noch über das Gebiet der ursprünglichen traumatischen Einwirkung hinaus (*d*) degenerative Veränderungen zeigt.

Handelt es sich um subpial gelegene Hirnverletzungen, so nimmt die Pia an der Entzündnng und Wucherung Theil, und es spielen diese Processe sich vornehmlich in der Umgebung der in das Gehirn eintretenden Gefässe (Fig. 279 *c*) ab. Bei Schusswunden, welche das Gehirn perforiren, bildet sich in der Umgebung des Schusskanales (Fig. 280 *a*) eine Granulationswucherung (*b c*), welche nach einiger Zeit in faseriges Bindegewebe (*d*) übergeht, während in der Nachbarschaft das Hirngewebe (*e*) noch einen weiteren Zerfall erleidet.

In welcher Zeit die Processe ihren Abschluss erreichen, lässt sich nicht bestimmen. In Stichwunden und Hiebwunden kann nach Verlauf von Monaten und Jahren das durch das Trauma nekrotisirte Gewebe ganz oder grösstentheils resorbirt und die Wundstelle von Narbengewebe, das grösstentheils aus Bindegewebe und Gefässen, zum geringsten Theil auch aus gewuchertem Gliagewebe besteht, eingenommen sein, doch ist zu bemerken, dass auch nach langer Zeit in der Umgebung der Narbe noch Körnchenzellen liegen, ein Zeichen, dass die Zerfallsprocesse noch nicht ganz aufgehört haben.

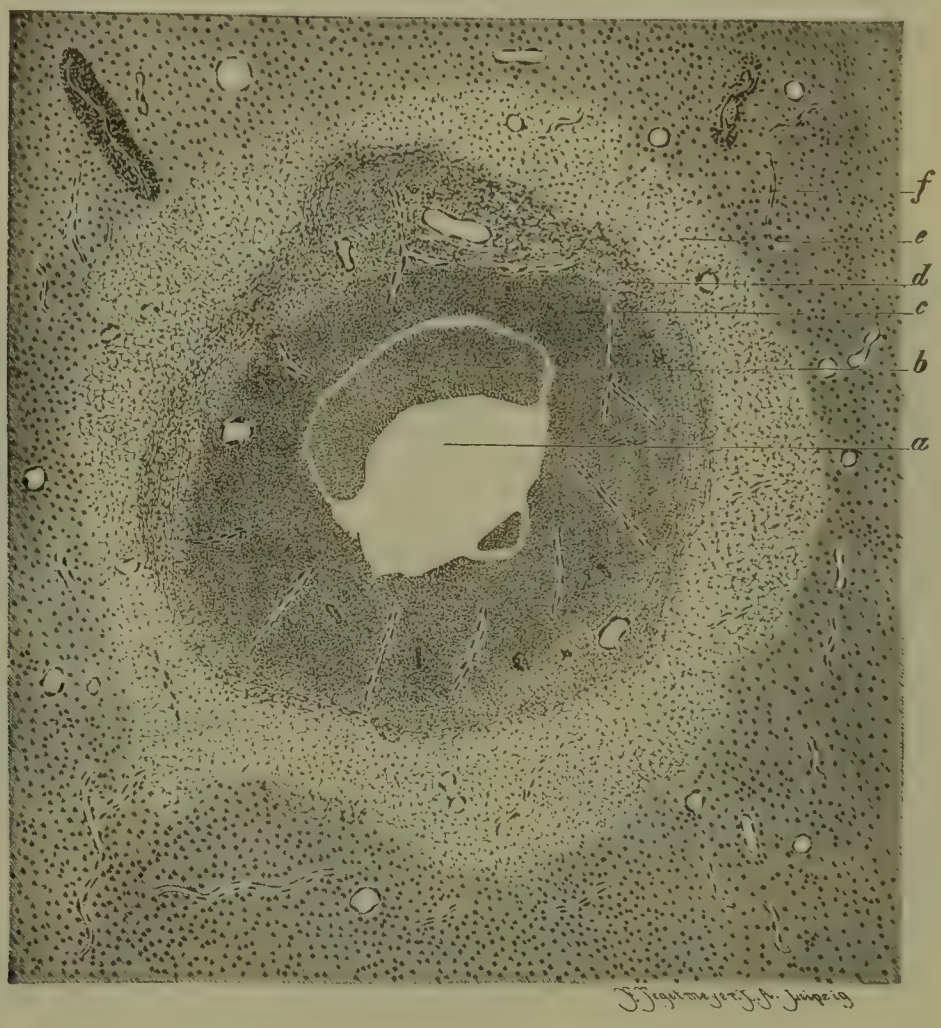

Fig. 280. Durchschnitt durch einen Schusskanal des Gehirns, 47 Tage nach der Verletzung (M. Fl. Häm. Karm.). *a* Schusskanal. *b* Exsudatmassen. *c* Granulationsschicht, *d* faserige Schicht der Wand des Schusskanales. *e* Erweichungszone. *f* Normale Hirnsubstanz. (Vergl. v KAHLDEN l. c.) Vergrösserung 5.

Zuweilen kommen auch Fälle zur Beobachtung, in denen nach localer Gewebszertrümmerung der Zerfall im Laufe von Jahren weitere Fortschritte macht und schliesslich umfangreiche Gebiete ergreift. So kann nach einem Schlag auf die Stirn, bei welchem vielleicht ein Knochensplitterchen in die Pia und das angrenzende Gehirn eingetrieben wird, eine Hirnerweichung sich einstellen, welche den ganzen Stirnlappen zerstört. Die Wucherung im Grenzgebiete der Erweichung pflegt in solchen Fällen gering zu sein.

Wird eine irgendwie gesetzte Hirnwunde durch Eiterung erregende Mikroorganismen inficirt, so kommt es zu eiterigen Infiltrationen und

weiterhin zur Vereiterung der betreffenden Theile und damit zur **Abscessbildung** (vergl. § 110).

Compression durch irgendwelche, allmählich zunehmende Bildungen innerhalb der Schädelhöhle, z. B. durch Geschwülste oder Hämatome der Dura mater, kann das Gehirn, falls sich nicht Circulationsstörungen einstellen, lange Zeit ertragen, ohne Schaden zu nehmen, und man sieht demgemäss oft tiefe, durch Dura-Geschwülste bedingte Einbuchtungen des Gehirnes, ohne dass dabei die Hirnsubstanz degenerirt wäre. Die Substanz des Gehirnes weicht offenbar dem andrängenden Gewebe aus, und es wird durch Abfluss der Lymphe aus der Schädelhöhle Raum geschaffen. Uebersteigt die Raumbeengung gewisse Grenzen, so treten Störungen der Circulation und der Ernährung schliesslich auch bei sehr langsamer Zunahme der Compression ein.

Tritt eine Compression der Gehirnsubstanz rasch ein und ist dieselbe mit Circulationsstörungen verbunden, welche den Abfluss des Blutes aus dem Gehirn oder aus Theilen desselben behindern, so pflegen sich sehr bald nicht nur functionelle Störungen, sondern auch materielle Veränderungen einzustellen. Am häufigsten erfolgt dies bei Blutungen in das Gehirn oder die Ventrikel oder die Meningen, sowie bei Flüssigkeitsansammlungen in den Ventrikeln (vergl. § 104). Diese Folge kann sich ferner auch bei dem Wachsthum von Geschwülsten und Abscessen geltend machen, und es können alsdann die in der Hirnsubstanz gesetzten Veränderungen nicht nur in einer Abflachung der Gyri an der comprimirten Stelle sowie in Anämie, sondern oft auch in Erweichungszuständen bestehen.

Literatur über traumatische Verletzung des Gehirnes.

Bergmann, *Die Lehre v. d. Kopfverletzungen, Deutsche Chirurgie Lief. 30, 1880.*
Coën, *Ueber die Heilung von Stichwunden des Gehirnes, Beitr. v. Ziegler II, 1887.*
Friedmann, *Progressive Veränd. an den Ganglienzellen bei Entzündung, Arch. f. Psych. XIX 1887; Folgezustände nach Gehirnerschütterungen, Arch. f. Psych. XXIII 1891.*
Guder, *Die Geistesstörungen nach Kopfverletzungen, Jena 1886.*
Hayem, *Études sur les diverses formes d'encéphalite, Paris 1868.*
Jolly, *Studien aus d. Institute f. experim. Pathol. in Wien 1870.*
v. Kahlden, *Ueber die Heilung von Gehirnwunden, Centralbl. f. allg. Path. II 1891.*
Miles, *On the microsc. Pathol. of cerebral Traumatism, Journ. of Path. I 1892.*
Sanarelli, *Reparationsvorgänge im Gehirn, Centralb. f. Path. II 1891.*
Stroebe, *Degen. u. reparat. Processe im Nervensyst., C. f. a. Path. 1895 (Lit.).*
Tedeschi, *Regen. d. Gewebes im Centralnervensyst., Beitr. v. Ziegler XXI 1897.*
Tschistowitsch, *Heilung traumat. Hirnverletzungen, Beitr. v. Ziegler XXIII 1898.*
Witkowski, *Ueber Gehirnerschütterung, Virch. Arch. 62. Bd. 1875.*
Ziegler, *Heilung von Hirnwunden, Sitzungsber. d. Phys.-med. Ges. in Würzburg 1878.*

§ 110. Die **hämatogene acute Herdenkephalitis** ist eine Erkrankung, welche im Verlaufe verschiedener Infectionen sich einstellen kann und entweder in einzelnen oder in mehreren oder auch in zahlreichen Herden auftritt. Am häufigsten kommt es zu Herdenkephalitis im Verlaufe von Pyämie, acutem Gelenkrheumatismus, Endocarditis und epidemischer Cerebrospinalmeningitis, Infectionen also, welche durch Eiterkokken und Pneumoniekokken verursacht werden. Im Uebrigen tritt sie in seltenen Fällen auch im Verlaufe anderer Infectionskrankheiten, z. B. von Typhus abdominalis, Influenza, Scharlach, ulcerirender Lungentuberkulose etc. auf, und es kann wahrscheinlich auch jene Schädlichkeit, welche die acute spinale Myelitis, die spinale Kinderlähmung verursacht, zu Enkephalitis führen. Bei Lyssa können nicht

nur das Rückenmark, sondern auch die Hirnstämme und das Grosshirn Entzündungsherde enthalten.

Soweit man die Verhältnisse zur Zeit zu übersehen vermag, sind die im Verlaufe specifischer Infectionskrankheiten auftretenden enkephalitischen Processe theils als Metastasen der betreffenden krankhaften Processe anzusehen, theils auch als Metastasen von Secundärinfectionen mit Eiterkokken. In vielen Fällen tritt gleichzeitig Meningitis auf.

Die kleinsten enkephalitischen Herde sind mit blossem Auge nicht erkennbar, und es weist erst das Mikroskop das Vorhandensein kleinzelliger perivasculär gelegener Infiltrationsherde nach. Grössere Herde können ein röthliches Aussehen bieten oder durch dunkelrothe kleine Hämorrhagieen oder auch durch grosse hämorrhagische Erweichungsherde charakterisirt sein. Bei Eintritt von Eiterungen bilden sich gelblichweisse Herde, die bald zu Eiter sich verflüssigen.

Kleinste Infiltrationsherde dürften wohl abheilen können, ohne bleibende Veränderungen zu hinterlassen. Grössere Herde werden stets zu Untergang von Hirngewebe führen, Heilung kann mit Schrumpfung und Verhärtung des Entzündungsherdes erfolgen, wobei sich entweder ein sklerotischer Herd (§ 112) oder eine Bindegewebsnarbe bildet.

Hämatogene eiterige Enkephalitis, welche zur Bildung von **Hirnabscessen** führt, kommt am häufigsten im Verlaufe pyämischer Infectionen, die von Wunden oder ulcerirenden Krebsen und ulcerirenden Lungenkrankheiten ausgehen, vor, reiht sich indessen auch in die Gruppe der Herderkrankungen bei kryptogenetischer Septikopyämie ein. Werden bei pyämischer Endocarditis inficirte Emboli in die Hirngefässe verschleppt, so kann sich zunächst eine ischämische oder hämorrhagische Hirnerweichung einstellen, der alsdann die Vereiterung nachfolgt.

Die hämatogenen Abscesse kommen am häufigsten im Gross- und Kleinhirn, seltener im Hirnstamm vor und können multipel auftreten. Sie enthalten meist rahmigen, gelbweissen oder leicht grünlich gefärbten Eiter. Die kleinsten sind etwa hirsekorn- bis erbsengross. Umfangreiche Abscesse können den grössten Theil eines Lappens einnehmen. Am häufigsten haben sie etwa die Grösse einer Walnuss oder eines Hühnereies.

Sind sie noch frisch, so erscheint die Wandung zerfetzt; die Umgebung ist ödematös geschwollen und häufig mit kleinen hämorrhagischen Entzündungsherden durchsetzt. Gelangen sie unter die Pia, so gesellt sich Meningitis hinzu. Brechen sie in die Hirnventrikel ein, so entstehen auch hier heftige Entzündungen.

Nur kleinste Abscesse können durch Resorption des Eiters und Narbenbildung heilen. Grössere Abscesse schliessen sich, falls die Entzündung nachlässt und nicht durch Hirndruck oder durch Meningitis zum Tode führt, durch eine Granulationsmembran gegen die Umgebung ab und erhalten sich dann Jahre, ja sogar Jahrzehnte lang in diesem Zustande. Schon in der 4. Woche kann ein Abscess durch einen grauen oder grauröthlichen Saum von Granulationsgewebe von der umgebenden Hirnsubstanz abgegrenzt sein. Nach Monaten wird dieser Saum breiter, d. h. 2—5 mm breit und zugleich derb. Das Granulationsgewebe wandelt sich später zum Theil in faseriges Narbengewebe um. An alten Abscessen besteht daher die Abscessmembran aus einer inneren Granulationsschicht und aus einer äusseren faserigen Schicht.

Der einmal gebildete abgesackte Abscess wächst im Verlaufe der Zeit durch Ansammlung von Eiter, welcher von der Membran secernirt wird, doch muss man annehmen, dass diese Secretion zeitweise sistirt und bei chronischen Abscessen überhaupt eine geringfügige ist. Die umgebende Hirnsubstanz wird verdrängt und kann dadurch atrophisch werden oder sogar in degenerativen Zerfall gerathen.

Jeden Augenblick können in derselben auch entzündliche Oedeme oder neue Herdentzündungen und damit auch Verhältnisse eintreten, welche die Function des Gehirnes stören und häufig genug dem Leben ein Ende machen. Auch die Gefahr der Perforation in einen Ventrikel oder des Uebergreifens der Entzündung auf die Pia ist durch die Abkapselung nicht gehoben. Kleinhirnabscesse können durch Druck auf die Vena Galeni und durch Thrombosirung derselben chronischen Ventrikelhydrops verursachen.

Von der **Nachbarschaft auf das Gehirn fortgeleitete Entzündung** stellt sich zunächst im Anschluss an Leptomeningitis ein, sodann kommt es aber auch nicht selten vor, dass Meningitis und Enkephalitis sich an Entzündungen der Dura, der Nebenhöhlen der Nase, des Gehörorganes und des Felsenbeines anschliessen.

Literatur über Herdenkephalitis.

v. Bayern, Herzog Karl Theodor, Untersuchungen über die Anhäufung weisser Blutkörperchen in der Gehirnrinde, Virch. Arch. 69. Bd. 1877.

Bücklers, Acute hämorrhag. Enkephalitis, Arch. f. Psych. XXIV 1892.

Déjerine, Contrib. à l'ét. anatomo-pathol. de l'hémiplégie cérébrale infantile, Arch. de phys. III 1891.

Forel, Hirnveränderungen bei Lyssa, Zeitschr. f. Thermed. III 1877.

Friedmann, Acute nicht eiterige genuine Enkephalitis, Arch. f. Psych. XXI 1889.

Ganghofner, Cerebrale Lähmungen im Kindesalter, Jahrb. f. Kinderheilk. XL 1895.

Hoven, Zur Anatomie der cerebralen Kinderlähmung, Arch. f. Psych. XIX 1888.

Körner, Die otitischen Erkrankungen des Gehirns u. d. Hirnhäute, Frankfurt 1896 (Lit.).

Macewen, Infective Diseases of the Brain and Spinal Cord, Glasgow 1893.

Meyer u. Beyer, Parenchymat. Entzündung d. Centralnervensyst., A. f. Psych. XII 1882.

Nauwerck, Ueber Chorea, Beitr. v. Ziegler I 1886; Influenza u. Enkephalitis, D. med. Wochenschr. 1895.

Oppenheim u. Hoppe, Zur path. Anat. d. Chorea chron. heredit. progress. (Disseminirte Enkephalitis m. Ausgang in Sklerose), Arch. f. Psych. XXV 1893.

Pfuhl, Gehirninfluenza, Zeitschr. f. Hyg. XXVI 1897.

Pianese, La natura infettiva della corea del Sydenham, Napoli 1893.

Rumpf, Atrophie d. Hirnwindungen mit spinaler Kinderlähmung, A. f. Psych. XVI 1895.

Seeligmüller, Kinderlähmung, Eulenburg's Realencyklop. 1896 (Lit.).

Strümpell, Cerebral. Kinderlähmung, Jahrb. f. Kinderheilk. XXII 1885; Primäre acute Encephalitis, D. Arch. f. klin. Med. 47. Bd. 1890.

Thomsen, Pathologie u. pathol. Anat. d. Augenmuskellähmung, A. f. Psych. XIX 1887.

Tschistowitsch, Veränd. d. Gehirns bei Cholera (Degen. d. Nervenzellen), Virch. Arch. 144. Bd. Suppl. 1896.

Wollenberg, Zur pathol. Anatomie der Chorea, Arch. f. Psych. XXIII 1891.

Weitere Literatur enthält § 115.

Literatur über Hirnabscess.

Bettelheim, Abscess nach Empyem, D. Arch. f. klin. Med. XXXV 1884.

Eiselsberg, Abscess nach Insolation, D. A. f. klin. Med. XXXV 1884.

Körner, Beitr. z. Kenntn. d. otitischen Hirnabscesses, A. f. Ohrenheilk. 39. Bd. 1890; Die otitischen Erkrank. d. Hirns, d. Hirnhäute u. d. Blutleiter, Frankfurt 1896 (Lit.).

Macewen, Die infectiös-eiterigen Erkrank. des Gehirns, Wiesbaden 1893.

Martius, Beitr. z. Lehre v. Hirnabscess, Militärärztl. Zeitschr., Berlin 1891.

Naether, Metastatischer Abscess, D. Arch. f. klin. Med. XXXIV 1884.

Nauwerck, Chronischer Hirnabscess, D. Arch. f. klin. Med. XXIX 1881.

Wagner, Disch. Arch. f. klin. Med. XXVIII 1881.

4. Tuberkulose, Syphilis und Aktinomykose des Gehirnes.

§ 111. Die **Tuberkulose des Gehirnes** ist meistens eine von den Meningen ausgehende Erkrankung (vergl. § 117), und selbst in jenen Fällen, in denen tuberkulöse Herde in der Hirnsubstanz selbst sitzen, geht die erste Entwicklung derselben von den Gefässen und deren bindegewebigen Scheiden, welche sich von der Pia aus in das Gehirn einsenken, aus.

Je nach der Zufuhr der Bacillen kann man eine hämatogene und eine lymphogene Form der Hirntuberkulose unterscheiden, von denen die letztere sich vornehmlich an Tuberkulose der Hirnhüllen und der Schädelknochen (Felsenbein) anschliesst.

Bei tuberkulöser Meningitis (vergl. § 117) können auch im Gehirn sich mehr oder minder zahlreiche Tuberkel entwickeln, welche namentlich in den Rindengebieten, zum Theil indessen auch in den tiefer gelegenen Marklagern und Ganglien sitzen und theils in Form kleiner, oft hämorrhagischer Entzündungsherde, theils in Form grauer oder gelbweisser, verkäster, zuweilen von einem hämorrhagischen Saum umgebener Knötchen sich präsentiren. Werden nur eine einzige Stelle oder nur wenige Stellen des Gehirnes mit Tuberkelbacillen inficirt, so dass sich nicht eine rasch tödtende Krankheit einstellt, so können sich grössere Tuberkelknoten, sog. Solitärtuberkel bilden, meist kugelige oder etwas höckerige Knoten von Erbsen- bis Walnuss- und Gänse-

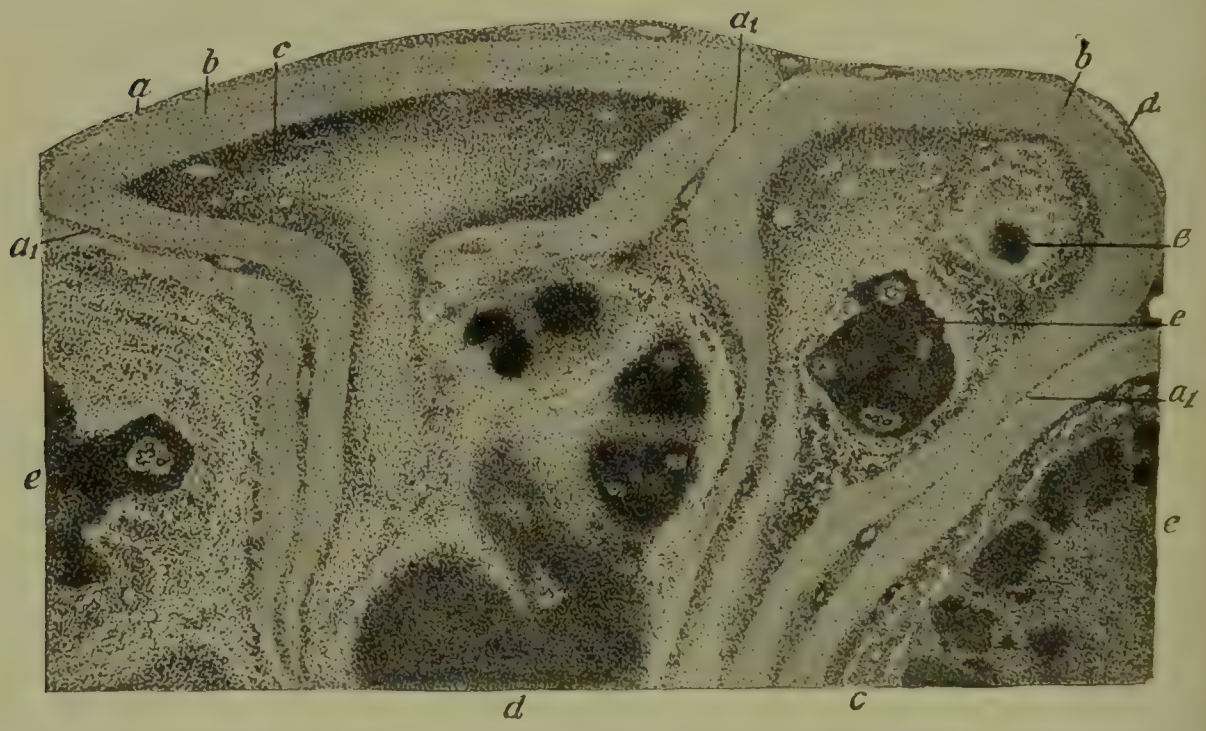

Fig. 281. Aktinomykose des Kleinhirns (M. Fl. Häm. Eos.). *a a*, Pia mater. *b c* Kleinhirnrinde. *d* Granulationsherd in der Pia. *e* Granulationsherde in der Hirnsubstanz. Vergr. 16.

eigrösse, welche gewöhnlich aus einer ziemlich festen, gelblich-weissen, käsigen Masse bestehen und von einem grauen Granulationssaum umgeben sind. Nicht selten stellen sich in den Knoten Erweichungs- und Verflüssigungsprocesse ein, und es können sich danach mit gelblich-

weissem oder wohl auch mit grünlich-gelbem Eiter gefüllte Abscesshöhlen bilden.

Die **syphilitischen Erkrankungen des Gehirnes** gehen von der Pia mater aus (vergl. § 118), von der aus sie meist continuirlich auf die Hirnsubstanz übergreifen. Im Uebrigen ist hervorzuheben, dass durch Syphilis bedingte Arteriosklerose zu Gehirnerweichung führen kann, und dass möglicher Weise auch manche Hirnatrophieen (progressive Paralyse), sowie Herd- und Strangsklerosen Folgezustände syphilitischer Infectionen sind.

Die als Gummiknoten bezeichneten Herde bilden graue oder graurothe durchscheinende entzündliche Granulationswucherungen, die meist unregelmässig gestaltet sind und theils verkäsen und zerfallen, theils zu narbiger Gewebsverhärtung führen.

Aktinomykose des Gehirnes ist im Ganzen selten und kommt gewöhnlich dadurch zu Stande, dass der krankhafte Process vom Gesicht, Hals und Nacken aus durch das Hinterhauptsloch in die Schädelhöhle eindringt, wonach sich in der Pia mater diffuse eiterige Entzündungen und Granulationswucherungen mit kleinen vereiternden Knötchen (Fig. 281 *d*) bilden, welche unter Umständen auch innerhalb der angrenzenden Hirnsubstanz (*e*) sich entwickeln. Bollinger sah eine haselnussgrosse aktinomykotische Granulationswucherung im dritten Hirnventrikel einer Frau, welche im Uebrigen keine Aktinomycesherde besass.

5. Multiple Herdsklerose, diffuse Sklerose und Ependymsklerose des Gehirnes.

§ 112. Die **multiple Herdsklerose des Gehirnes** ist meist eine Theilerscheinung einer über das ganze Centralnervensystem verbreiteten Herdsklerose und hat danach bereits in der pathologischen Anatomie des Rückenmarkes (§ 88) ihre Besprechung gefunden. Eine gesonderte Besprechung erheischen nur noch die diffuse Hirnsklerose und die Ependymsklerose.

Die **diffuse Sklerose des Gehirnes** ist durch eine über einen mehr oder weniger grossen Abschnitt des Gehirnes ausgebreitete Verhärtung der Hirnsubstanz charakterisirt, bei welcher dieselbe in ihrer Farbe gar nicht oder nur unerheblich verändert ist. Sie kann sowohl das ganze Gehirn oder eine Hälfte desselben als auch einzelne Gyri oder in der Tiefe gelegene Theile, z. B. den Balken, betreffen, oder auch in multiplen, nicht scharf abgrenzbaren Herden auftreten und ist bald mit einer merklichen Zunahme, bald auch wieder mit einer Atrophie des betreffenden Hirnabschnittes verbunden. Soweit Untersuchungen vorliegen, sind die Verhärtungen auf eine Zunahme des Gliagewebes zurückzuführen.

Ein Theil der Fälle ist wahrscheinlich als Folgezustand von Entwicklungsstörungen zu deuten, und es gehören hierzu zunächst jene, welche bei Kindern zur Beobachtung kommen und mit Vergrösserung des ganzen Gehirnes oder eines Theils desselben verbunden sind und danach wohl auch zum Theil als Hypertrophie des Gehirnes bezeichnet werden. Betrifft die durch Wucherung bedingte Gewebszunahme umschriebene Hirnabschnitte, so gewinnt dieselbe mehr und mehr das Aussehen von Tumoren, und es lässt sich

auch zwischen diesen Sklerosen und den Gliomen und Neurogliomen (siehe § 113) keine scharfe Grenze ziehen.

Verhärtungen in atrophischen Gehirnen oder Gehirntheilen sind wahrscheinlich zu einem Theil ebenfalls als Folgezustände von Entwickelungsstörungen anzusehen, in anderen Fällen können sie auch den Ausgang von degenerativen Hirnerkrankungen darstellen.

Bei jenen Atrophieen, welche man bei langsam verlaufender progressiver Paralyse vorfindet, erscheint nicht selten die Hirnsubstanz mehr oder weniger verhärtet, und es lässt das Mikroskop zuweilen auch eine Zunahme des Gliagewebes erkennen.

Die als **Ependymsklerose** bezeichnete Veränderung ist durch eine diffuse oder in Form von kleinen, Sandkörnern ähnlichen Prominenzen auftretende Verdickung des Ependyms charakterisirt und auf eine Wucherung des subepithelial gelegenen Gliagewebes der Hirnventrikel zurückzuführen (Fig. 282 *c*). Bei herdweiser Wucherung erhält die



Fig. 282. Ependymitis granulosa der Rautengrube (M. Fl. Karm.). *a* Ependym. *b* Ependymepithel. *c* Knötchenförmige Gliawucherung. Vergr. 100.

Innenfläche der Ventrikel ein gekörntes Aussehen und fühlt sich auch rauh an, bei diffuser Gewebsneubildung ist dagegen das Ependym glatt, dabei weiss oder grauweiss. Man kann danach eine granulöse (Fig. 282) und eine glatte Ependymsklerose unterscheiden. Zuweilen kommen auch drüsenschlauchähnliche Wucherungen des Ependymepithels vor.

Die Ursache der Ependymwucherung ist nur zum Theil gekannt, doch ist zu sagen, dass sie sich in manchen Fällen bei pathologischen Processen, die theils den chronischen Entartungsprocessen, theils den chronischen Entzündungen zugezählt werden, entwickelt, so z. B. bei chronischer Leptomeningitis (§ 115), bei chronischem Ventrikelhydrops, bei Anwesenheit von Cysticerken in den Ventrikeln.

Literatur über Hirnsklerose und Ependymsklerose.

Berdez, *Sclérose tubereuse (Angeb. Knötchen in d. Rinde), B. v. Ziegler XVII 1895.*
Buchholz, *Beitr. z. pathol. Anat. d. Gliose d. Hirnrinde, Arch. f. Psych. XIX 1888.*
Chaslin, *Contrib. à l'ét. de la sclérose cérébrale, Arch. de méd. exp. III 1891.*

Friedmann, *Ependymwucherung mit subependym. Sklerose, A. f. Psych. XVI 1885.*
Frommann, *Unters. üb. norm. u. pathol. Anat. des central. Nervensyst., Jena 1876.*
Fürstner u. Stühlinger, *Gliose u. Höhlenbild. in d. Hirnrinde, A. f. Psych. XVII 1886.*
Greiff, *Ueber diffuse u. disseminirte Sklerose, A. f. Psych. XIV 1883.*
Hartdegen, *Multiple Verhärtung des Grosshirnes nebst eigenart. harten Geschwülsten der Seitenventrikel (Glioma gangliocellulare) bei einem Neugeb., A. f. Psych. VI 1881.*
v. Kahlden, *Wucherungsvorg. am Ependymepithel bei Gegenw. v. Cysticerken, Beitr. v. Ziegler XXI 1897.*
Kast, *Zur Anatomie der cerebralen Kinderlähmung, Arch. f. Psych. XVIII 1887.*
Köppen, *Mikrogyrie durch diffuse Sklerose, Arch. f. Psych. XXVIII 1896.*
Marie et Jendrassik, *De l'hémiatrophie cérébrale par sclérose lobaire, A. de phys. V 1885.*
Schmaus, *Zur Kenntniss der diffusen Hirnsklerose, Virch. Arch. 114. Bd. 1889.*
Schnophhagen, *Ependymsklerose, Jahrb. f. Psych. 1881.*
Strümpell, *Ueber diffuse Hirnsklerose, Arch. f. Psych. IX 1879.*
Virchow, *Ueb. d. granulirte Aussehen d. Wandungen d. Gehirnventrikel, Ges. Abh. 1856.*
Weigert, *Beitr. z. Kenntn. d. norm. Neuroglia, Frankfurt 1895.*
Weitere Literatur enthält § 88.

6. Geschwülste und thierische Parasiten des Gehirnes.

§ 113. Unter den **Geschwülsten des Gehirnes** sind zunächst zwei zu nennen, welche dem Centralnervensystem eigenthümlich sind, nämlich das Neurogliom und das Gliom.

Das **Neuroglioma ganglionare** ist wohl stets eine Bildung, welche auf Entwicklungsstörungen des Gehirnes zurückzuführen ist. Sie tritt entweder in Form partieller Massenzunahme des Gehirnes, welche sich nicht scharf abgrenzen lässt, oder aber in mehr umschriebenen Knoten auf.

Die Pia ist über den vergrösserten Hirntheilen nicht verändert, und es pflegt auch die Configuration der Gyri im Allgemeinen erhalten zu sein. Auf dem Durchschnitt ist die so auffällige Farbendifferenz zwischen Rinden- und Marksubstanz verwischt oder vollkommen aufgehoben, das Gewebe gleichmässig weiss oder graulichweiss gefärbt, mitunter im Allgemeinen weiss, aber von verwaschenen hellgrauen Flecken durchsetzt. Die Consistenz ist gegen die Norm erhöht, zuweilen hart und zäh.

Die Grundmasse der Geschwulst bildet Gliagewebe (Fig. 283 *B*), dessen Bau demjenigen der Herde der multiplen Sklerose ähnlich ist und das bald mehr dicht und fest, bald etwas lockerer gebaut ist (*C*) und sich dann der gallertigen Sklerose nähert. Das Gewebe enthält sowohl im Gebiete der ursprünglichen Rinde als auch innerhalb der Markleiste und in dem angrenzenden Marklager Ganglienzellen, theils zerstreut (*b*), theils in Gruppen gelagert (*A a*). Ein Theil derselben ist klein, andere sind gross (*a*, *b*, *c*), an die grossen Ganglienzellen des Rückenmarkes erinnernd. Markhaltige Nervenfasern (*d*) sind nur stellenweise im Geschwulstgewebe (*B*) enthalten und erreichen auch da nirgends die Grösse und die Zahl der normaler Weise im Marklager enthaltenen Fasern.

Die **Gliome** (Fig. 284 und 285) kommen am häufigsten im Grosshirn, seltener im Hirnstamm vor und liegen an ersterer Stelle meist subpial. In der Mehrzahl der Fälle ist die äussere Configuration der Hirnoberfläche noch in ihrer typischen Gestaltung erhalten, und die Geschwulst macht sich äusserlich nur durch eine Vergrösserung der betreffenden Hirntheile (Fig. 284 *b*) sowie durch eine Verfärbung der Hirnsubstanz bemerkbar. Nur selten ist schon äusserlich ein abgrenzbarer Tumor sichtbar (Fig. 285 *a*, *b*).

Auf dem Durchschnitt kann die Geschwulstmasse aus einem Gewebe bestehen, das in Consistenz und Farbe blasser oder hyperämischer Rindensubstanz nicht unähnlich sieht. Häufiger indessen ist das Gliom

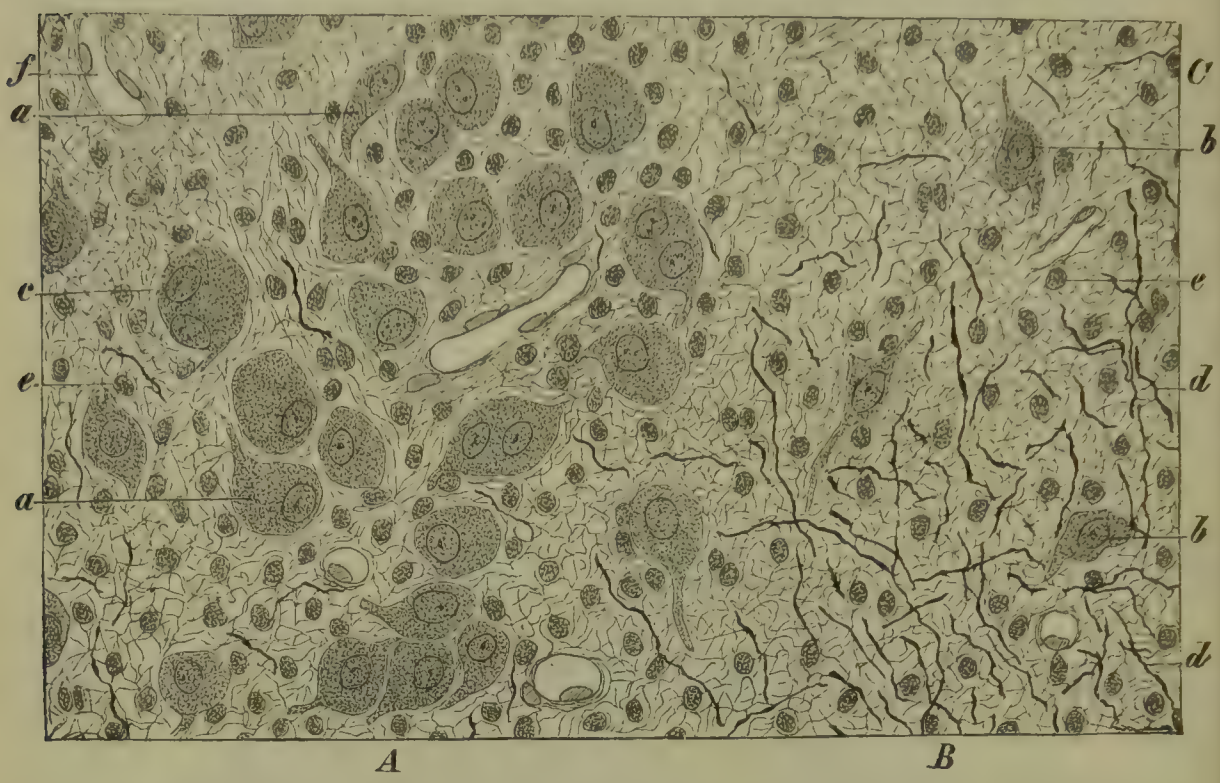

Fig. 283. Schnitt aus einem knotenförmigen Neuroglioma ganglionare des Centrallappens des Grosshirnes (WEIGERT'sche Färb.). *A* An Ganglienzellen reiche Gewebspartie. *B* Gewebspartie mit Nervenfasern. *C* Gallertige Partie. *a* In Gruppen gelagerte Ganglienzellen. *b* Zerstreute Ganglienzellen. *c* Zweikernige Ganglienzelle. *d* Nervenfasern mit Markscheiden. *e* Gliazellen. *f* Blutgefäss. Vergrösserung 300.

grau, grauweiss oder grauroth, etwas durchscheinend, oder gelblich, oder durch unregelmässige Vertheilung der genannten Farbentöne bunt gefleckt, stellenweise vielleicht auch von opak-weissen Flecken und von hämorrhagischen Herden durchsetzt (Fig. 284 *b*) und dabei in der Consistenz theils weicher, theils fester als die normale Hirnsubstanz. Häufig enthält das Gewebe zahlreiche mit Blut gefüllte ektatische Gefässe. Sind die Hämorrhagieen sehr reichlich, so dass sie die ganze Geschwulst einnehmen, so kann die-

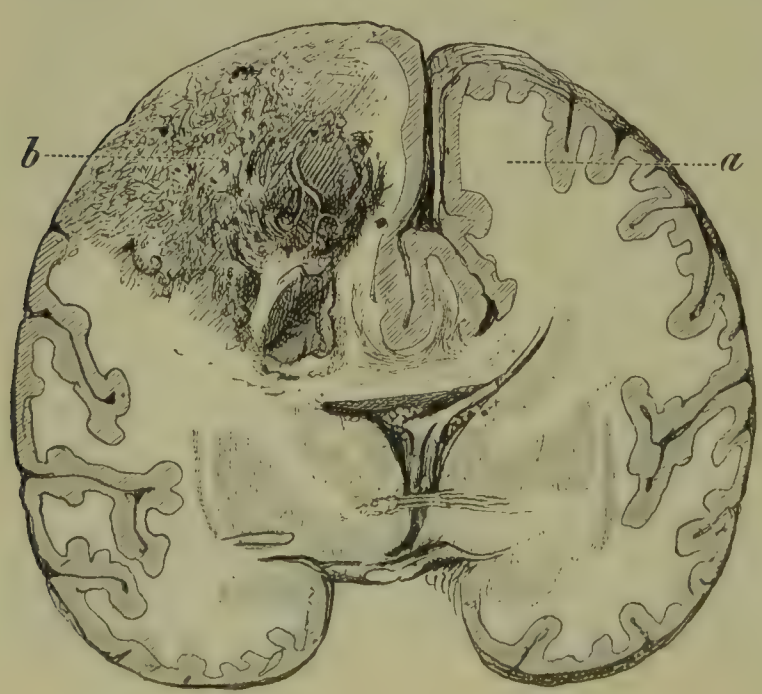

Fig. 284. Glioma teleangiectaticum. Frontalschnitt durch das Gehirn, auf die Hälfte verkleinert. *a* Rechte Hemisphäre. *b* Gliom in der linken Hemisphäre.

selbe das Aussehen eines hämorrhagischen Herdes erhalten. Ist durch Hämorrhagieen oder durch Erweichungsprocesse ein Theil des Gewebes zerstört worden, so enthält die Geschwulst mit trüben, weissen oder braunen, mehr oder weniger verflüssigten Massen gefüllte Höhlen.

Der Durchmesser der Hirngliome kann 3—8 cm und mehr betragen. Die angrenzende Gehirnsubstanz geht entweder allmählich in die Geschwulstmasse über oder ist makroskopisch deutlich davon getrennt und dann oft sichtlich verdrängt. Nicht selten ist die Umgebung erweicht und kann sogar Erweichungscysten enthalten.

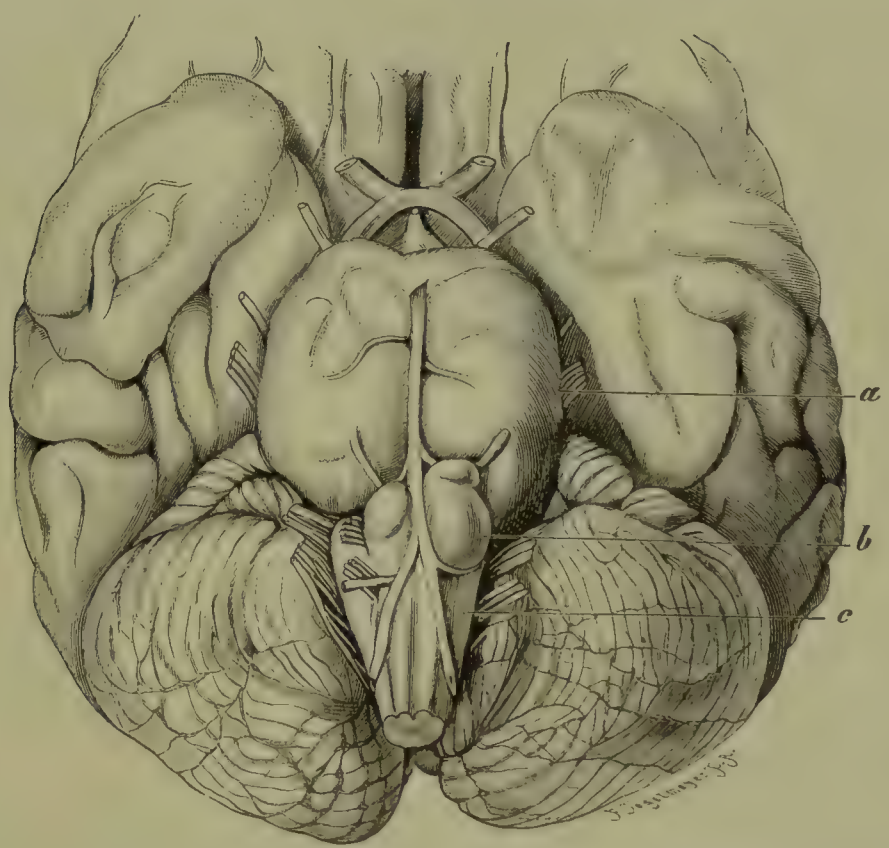

Fig. 285. Glioma pontis et medullae oblongatae. *a* Vergrösserte Brücke. *b* Knotige Prominenzen in der Pyramiden- und Olivengegend. *c* Medulla oblongata. Basale Ansicht des Gehirns, um $^1/_4$ verkleinert.

Im Hirnstamm haben die Gliome ihren Sitz am häufigsten in der Brücke (Fig. 285 *a*, *b*) und der Medulla oblongata und können einen mehr oder minder grossen Theil derselben einnehmen.

Die Geschwulst besteht aus verzweigten Gliazellen (Fig. 286), doch ist dem hinzuzufügen, dass Zahl und Grösse dieser Zellen in erheblichem Grade variiren, dass sowohl Zellen mit zahlreichen feinen Fortsätzen, als solche mit spärlichen, aber sehr langen und verzweigten Fortsätzen vorkommen und dass die faserigen Fortsätze sich auch von den Zell-



Fig. 286. Schnitt aus einem Glioma cerebri mit Astrocyten (M. Fl. Mallory'sche Färb.). Vergrösserung 500.

körpern ablösen können. Die Zellen sind meist gleichmässig vertheilt, zuweilen indessen mehr in kleine Gruppen gehäuft. Der von den Zellfortsätzen gebildete Faserfilz ist bald dicht, bald locker gebaut. Grosse freie Lücken können der Geschwulst einen dem Myxom ähnlichen Bau verleihen, und man pflegt so gebaute Geschwülste auch als Gliomyxome zu bezeichnen.

Die Gefässe sind oft zu einem grossen Theil erweitert und dabei so reichlich entwickelt, dass man die Geschwulst als ein teleangiektatisches Gliom bezeichnen muss. Die Wände der Blutgefässe zeigen häufig hyaline Verdickungen. In manchen Fällen stellt sich auch eine Wucherung der Adventitia ein, so dass die Gefässe von einem dicken Mantel zelligen oder zellig-fibrösen Gewebes umgeben werden.

Die Geschwulst entwickelt sich durch Wucherung von Gliazellen. Die im Gebiete der Wucherung gelegenen Nervenfasern und Ganglienzellen gehen schliesslich zu Grunde, erhalten sich aber oft auffallend lange. Drängt das Gliom gegen die Pia vor, so pflegt sich in dieser eine Wucherung der Bindegewebszellen, häufig auch eine Bindegewebsneubildung einzustellen. Weiterhin kann die gliomatöse Wucherung selbst in die Maschenräume des Bindegewebes eindringen, doch ist das sehr selten. Die Aetiologie der Gliome ist nicht sicher bekannt, doch ist es wahrscheinlich, dass sie wenigstens zum Theil an Stellen sich entwickeln, die zufolge von Entwicklungsstörungen abnorm gebaut sind. Hierfür spricht namentlich eine von Stroebe gemachte Beobachtung, dass Gliome mit Cylinderepithel ausgekleidete Cysten enthalten können.

Reichliche Zellwucherung verleiht den Gliomen einen sarkomähnlichen Charakter, und man pflegt alsdann die Geschwülste als Gliosarkome zu bezeichnen. Richtiger ist es indessen, die Geschwülste, sofern die Zellen von Gliazellen abstammen, medullare Gliome zu nennen.

Ein wahres **Gliosarkom** kann dadurch entstehen, dass im Gliom eine perivasculäre adventitielle Zellwucherung auftritt, deren Product einen integrirenden Bestandtheil der Geschwulst bildet.

Die **Sarkome** des Gehirnes, deren Entwicklung von den bindegewebigen Bestandtheilen des Gehirnes, d. h. von der Pia oder den Pialscheiden der Gefässe ausgeht, sind theils Spindelzellensarkome, theils Geschwülste mit rundlichen und polymorphen Zellformen, welche meist eine markige Beschaffenheit besitzen. Sie haben gewöhnlich eine der Kugelform nahestehende Configuration, sind gegen die Umgebung scharf abgegrenzt, kommen in den verschiedensten Grössen vor und können sowohl solitär als multipel auftreten. Hämorrhagieen und Erweichungen kommen auch in ihnen häufig vor. Verkalkungsvorgänge können zur Bildung von Psammomen führen. Sitzen sie subpial, so können sie in die Hirnhäute hineinwuchern und zahlreiche secundäre Knoten im ganzen Gebiet des Centralnervensystems bilden. Die umgebende Hirnsubstanz ist häufig erweicht, die Meningen sind entzündet, die Ventrikel dilatirt.

Nicht selten kommen im Gehirn kleine **Angiome** vor, doch bilden dieselben meist keine eigentlichen Geschwülste, sondern nur kleine röthliche Herde, die frischen Entzündungsherden nicht unähnlich sehen. Sie sind wahrscheinlich angeboren (Virchow) und werden danach zu den **Naevi vasculosi** gezählt. Meist handelt es sich um teleangiek-

tatische Erweiterung, seltener um cavernöse Metamorphose eines circumscripten Gefässbezirkes.

Fibrome, Lipome und **Osteome** des Centralnervensystems kommen nur sehr selten vor.

Von **metastatischen Geschwülsten** kommen im Gehirn sowohl Sarkome als Carcinome vor und bilden meist rundliche Knoten.

Von **thierischen Parasiten** kommen im Gehirn Cysticerken und Echinokokken vor (vergl. § 119).

Literatur über Geschwülste des Gehirnes.

Bard, *Des tumeurs du type nerveux, Arch. de phys. V 1885.*
Benjamin, *Lipom d. Grosshirnes, Virch. Arch. 14. Bd. 1858.*
Bernhard, *Hirngeschwülste, Berlin 1881.*
De Beauclair, *Histol. u. statist. Untersuch. über Gehirngeschwülste, I.-D. Freiburg 1891.*
Bidder, *Osteom des Corpus striatum, Virch. Arch. 88. Bd. 1882.*
Bruns, *Gehirntumoren, Eulenb. Encyklop. Jahrb. V 1895.*
Buchholz, *Hirngliom, Arch. f. Psych. XXII 1891.*
Ernst, *Missbildung des Kleinhirnes, Beitr. v. Ziegler XVII 1895.*
Gerhardt, *Gliome, Festschr. z. III. Säcularfeier d. Universität Würzburg 1882.*
Giese, *Balkentumoren, Arch. f. Psych. XXIII 1892.*
Henneberg, *Gliome, Arch. f. Psych. XXX 1898.*
Heschl, *Ueber Hirntumoren in histologischer Beziehung, Wien. med. Jahrb. 1872.*
v. Hippel, *Multiple Sarkome, Zeitschr. f. Nervenheilk. II 1892.*
Jolly, *Gliom d. Pons u. d. Med. oblongata, Arch. f. Psych. XXVI 1884.*
Langer, *Cystische Geschwülste im Bereiche d. Infundibulum, Zeitschr. f. Heilk. XIII 1892.*
Lesage *et* ***Legrand,*** *Des néoplasmes nerveuses d'origine centrale, A. de phys. II 1888.*
Maier, R., *Combinirte Geschwulst im Grosshirn, Virch. Arch. 20. Bd. 1861.*
Meyer *u.* ***Bayer,*** *Bezich. parenchymat. Entzündungen zum Gliom, A. f. Psych. XII 1882.*
Neumann, *Gliom, Virch. Arch. 61. Bd. 1874.*
Pfeiffer, *Ependymäres Gliom, Zeitschr. f. Nervenheilk. 1895.*
Rezek, *Polymorphes Sarkom, Arb. her. v. Obersteiner V, Wien 1897.*
Simon, Th., *Gliom, Virch. Arch. 61. Bd. 1874.*
Sokoloff, *Gliom, Dtsch. Arch. f. klin. Med. 41. Bd. 1887.*
Stroebe, *Entstehung u. Bau d. Gliome, Beitr. v. Ziegler XVIII 1895.*
Taubner, *Zur Casuistik und Entwicklung der Hirnlipome, Virch. Arch. 110. Bd. 1887.*
Turner, *Sarcomatose growth in the fourth ventricle, Tr. of the Path. Soc. of London 1885.*
Virchow, *Die krankh. Geschwülste, II 1865.*
Weitere diesbezügliche Literatur enthält § 119.

IV. Pathologische Anatomie der Hüllen des Gehirnes.

1. Pathologische Anatomie der Pia mater und Arachnoidea cerebralis.

§ 114. Die **Pia mater** ist eine zarte gefässhaltige Bindegewebsmembran, welche der Substanz des Gehirnes überall dicht anliegt und den Gefässen, welche aus ihr in die Hirnsubstanz eintreten, eine Bindegewebsscheide mitgiebt.

Die **Arachnoidea** ist eine gefässlose zarte Membran, welche der Dura mater dicht anliegt, so dass zwischen ihr und letzterer nur ein capillarer Spaltraum, der als Subduralraum bezeichnet wird, vorhanden ist. Zwischen Arachnoidea und Pia mater liegt der Subarachnoidealraum, welcher von zarten, mit Endothel bekleideten Bindegewebsfäden und Häutchen (Subarachnoidealgewebe) durchzogen wird und jene Flüssigkeit enthält, welche als Liquor cerebrospinalis bezeichnet wird.

Die Pia mater und das Arachnoidealgewebe senden durch die vor-

dere und hintere quere Hirnspalte mit Gefässen versehene Fortsätze in den Ventrikel, welche als Telae chorioideae cerebri und cerebelli bezeichnet werden. Sie vermitteln zugleich die Communication zwischen den Subarachnoidealräumen und den Höhlen des III. und IV. Ventrikels.

Hyperämie und **Anämie** der zarten Hirnhäute haben bereits in § 104 ihre Besprechung gefunden.

Oedem der Pia mater und **der Subarachnoidealräume** kann sich zunächst in Folge von Stauungen sowie von entzündlichen Congestionen und Alterationen der Gefässwände einstellen und ist durch eine Vermehrung der in den Subarachnoidealräumen gelegenen Flüssigkeit, welche zugleich eine Erweiterung der Sulci bedingt, charakterisirt, ein Zustand, der als **Hydrops meningeus** bezeichnet wird.

Bei Atrophie des Gehirnes stellt sich in den Meningen ein über das Gebiet der Hirnverkleinerung sich verbreitender Hydrops meningeus ex vacuo ein. Sinkt die Hirnsubstanz an irgend einer Stelle zusammen, so tritt in den weichen Hirnhäuten eine Flüssigkeitsansammlung ein, welche den frei werdenden Raum einnimmt. Sind subarachnoideale und piale Räume gegen die Umgebung abgeschlossen, so können sich unter Umständen in denselben grössere Mengen von Flüssigkeit ansammeln, so dass **piale** und **subarachnoideale Cysten** entstehen, welche einen mehr oder minder erheblichen Druck auf die angrenzende Hirnsubstanz ausüben, doch ist dies im Ganzen selten. Es erleiden dagegen die **Telae chorioideae** der Ventrikel nicht selten eine **cystische Entartung** und schliessen danach eine mehr oder minder grosse Zahl erbsen- bis bohnengrosser, selten grösserer Cystchen ein. Ihre Wand besteht aus gefässhaltigem Bindegewebe, welches nach aussen von polygonalem Epithel bedeckt ist, während die Innenfläche von einem Endothelhäutchen ausgekleidet ist. Der Innenraum ist zuweilen von Bindegewebssträngen und Gefässen durchzogen.

Blutungen können in der Pia mater zunächst in Folge hochgradiger Stauungen auftreten und führen meist zur Bildung umschriebener hämorrhagischer, in der Pia gelegener Flecken, theils auch zu mehr oder minder weit verbreiteter Blutansammlung in den Subarachnoidealräumen. Eine weitere Ursache von Blutungen sind Traumen, ferner auch durch Infectionen und Intoxicationen bedingte Blut- und Gefässveränderungen. Zerreissung atheromatös entarteter Arterien, die noch innerhalb der Pia liegen, führt natürlich zu mehr oder minder ausgedehnten Blutungen in die Subarachnoidealräume, bei Zerreissung der Arachnoidea auch zu einem Erguss in den Subduralraum. Bei Hirnblutungen, die in die Ventrikel eindringen, kann Blut durch die queren Fissuren in die Subarachnoidealräume gelangen. Bei Rindenblutungen des Gehirnes kann sich das Blut auch subpial verbreiten.

Das in die Pia, den Subarachnoideal- und Subduralraum ergossene Blut wird in derselben Weise verändert und resorbirt wie in anderen Organen. Während der Resorption können sich von Seiten des betreffenden Gewebes Wucherungen einstellen, welche zu Bindegewebsneubildungen führen.

Bei Neugeborenen, welche kurz nach der Geburt gestorben sind, findet man häufig subdurale und intrameningeale Blutungen. Sie rühren davon her, dass beim Acte der Geburt durch Verschiebung der Schädelknochen Zerreissungen der Sinus oder der subarachnoidealen Venen entstehen.

Literatur über Cysten der Meningen und der Plexus.

Haeckel, Zur path. Anat. des Plexus choroides, Virch. Arch. 16. Bd. 1859.
Luschka, Die Adergeflechte des menschlichen Gehirnes, Berlin 1855.
Ripping, Cystoide Degen. d. Hirnrinde, Allg. Zeitschr. f. Psych. 30. u. 32. Bd. 1874 u. 1875.
Schlesinger, Lymphangiektasieen der Hirnrinde, Arch. f. Psych. X 1880.
Schnophhagen, Sitzungsber. d. K. Akad. d. Wissensch. LXXIV 1876.

§ 115. Die acute Entzündung der zarten Hüllen des Gehirnes, die **Leptomeningitis acuta**, ist theils eine hämatogene, theils eine traumatische, theils eine aus der Umgebung fortgeleitete Erkrankung, und es können die letztgenannten Entzündungsformen sowohl von Erkrankungen des Gehirnes als auch von solchen der Dura und der knöchernen Schädelkapsel sowie der Augen- und Nasenhöhle mit ihren Nebenhöhlen ihren Ausgang nehmen. In vielen Fällen lassen sich als Ursachen der eingetretenen Entzündung specifische Bakterien nachweisen, und es gilt dies sowohl für seröse und eiterig-seröse als für eiterige und eiterig-fibrinöse Formen, welche vornehmlich durch Staphylococcus pyogenes, Streptococcus pyogenes, Diplococcus pneumoniae (Streptococcus meningitidis Bonome, Diplococcus intracellularis meningitidis Weichselbaum), Influenzabacillen verursacht werden.

Demgemäss treten meningitische Processe zunächst im Verlauf von Pyämie, croupöser Pneumonie, Endocarditis, acutem Gelenkrheumatismus, Pleuritis, Scharlach, Typhus, Influenza, ulceröser Lungenphthisis, Stirnhöhlenkatarrh, Mittelohrentzündung, Decubitus etc. auf und sind theils als Theilerscheinungen der betreffenden Infectionen, theils als Folgezustände von Secundärinfectionen anzusehen. Sodann kommen aber auch idiopathische Entzündungen durch kryptogenetische Infectionen (Meningitis cerebrospinalis epidemica oder Genickstarre) vor.

Bei der als **Leptomeningitis acuta serosa** bezeichneten Entzündung sind die Subarachnoidealräume und das Piagewebe der Sitz eines entzündlichen Oedemes, welches unter den Erscheinungen der congestiven Hyperämie auftritt, doch ist zur Zeit des Todes die Vermehrung der Subarachnoidealflüssigkeit oft nur unerheblich, und es hat auch die Hyperämie einer mässigen Blutfülle Platz gemacht. Es kann alsdann die vorhandene Entzündung oft nur durch den mikroskopischen Nachweis von Leukocyten, event. auch von Bakterien erkannt werden. Neben den meningitischen Erscheinungen kann sich auch eine stärkere Flüssigkeitsansammlung in den Ventrikeln, ein acuter Ventrikelhydrops, einstellen. Am häufigsten kommt die acute seröse Leptomeningitis bei Kindern zur Beobachtung und kann beim Beginn oder im Verlauf von Infectionskrankheiten wie Masern, Scharlach etc. auftreten.

Eiterige, eiterig-fibrinöse und **eiterig-seröse Entzündungen** sind durch die Ansammlung eines entsprechenden Exsudates in den Subarachnoidealräumen und der Pia mater charakterisirt, welches dabei bald eine eiterig getrübte Flüssigkeit, bald mehr reinen Eiter, bald mehr eine sulzige, gelblichweisse Masse darstellt, welche namentlich in den Sulci sich ansammelt und hier die Gefässe umscheidet, oft jedoch auch in dünnerer Schicht auf die Höhe der Gyri sich verbreitet. Zuweilen kommt es da oder dort auch zu Blutungen, zunächst bei allen an Verletzung der Meningen sich anschliessenden Eiterungen, sodann aber oft auch bei hämatogenen und fortgeleiteten Entzündungen.

Zuweilen ist das Gewebe so dicht mit Eiter durchsetzt, dass die Gyri kaum mehr erkennbar sind.

Das Exsudat beschränkt sich meist auf die Pia und die Subarachnoidealräume, kann sich aber auch innerhalb der Piascheide der Gefässe in die Hirnrinde fortsetzen. Schliesst sich die Eiterung an eine Verletzung der Meningen und des Gehirnes an, so wird auch letzteres in der Nachbarschaft der Wunde der Sitz einer Eiterung; auch kann sich Eiter im Subduralraum ansammeln. Von der Haut, der knöchernen Schädelhülle und der Dura ausgehende Eiterungen können ebenfalls zu subduralen Eiteransammlungen führen.

Der Sitz der eiterigen Entzündungen ist natürlich von der Localisation der Entzündungserreger abhängig. Hämatogene Entzündungen können sowohl an der Basis als an der Convexität auftreten. Bei der als epidemische Cerebrospinalmeningitis bezeichneten Krankheit sind auch die Rückenmarkshäute betheiligt, und zwar oft in bevorzugtem Maasse. Vom Felsenbein ausgehende Entzündungen ergreifen meist zunächst die demselben benachbarten Hirntheile. Traumatische Formen werden aus naheliegenden Gründen am häufigsten die Convexität betreffen, können indessen auch an der Basis auftreten, so z. B. nach Verletzung des Daches der Augenhöhle.

Im Gebiet der Eiterung sind oft nicht nur die Gewebsspalten, sondern auch die Gefässwände zellig infiltrirt. Bei längerer Dauer des Processes zeigen sich an benachbarten Hirntheilen oft degenerative Veränderungen, wie Quellung und Zerfall der Ganglienzellen und der Axencylinder.

Greift die Entzündung durch die Querschlitze auf die Telae chorioideae der Hirnventrikel über, so stellt sich auch hier eine eiterige oder eiterig-fibrinöse Exsudation ein, welche es bedingt, dass der **Ventrikelinhalt sich vermehrt** und **sich eiterig trübt,** und dass die Plexus sich mit Eiter oder eiterig-fibrinösen Massen bedecken und gleichzeitig anschwellen. Das Ependym und die angrenzende Hirnsubstanz werden stärker durchfeuchtet und können einer entzündlichen Erweichung verfallen. Ist die Dilatation der Hirnventrikel bedeutend, so werden die Hirnsubstanz comprimirt, die Gyri abgeplattet und die Flüssigkeit aus den Subarachnoidealräumen ausgepresst, so dass nunmehr das meningeale Gewebe wasserarm wird und die Arachnoidea, sowie auch die Innenfläche der Dura eine auffallend trockene Beschaffenheit erhalten.

Die eiterigen Entzündungen der Meningen führen meist zum Tode, doch können leichtere Fälle durch Resorption des Exsudates heilen. Als Residuen hinterlassen sie **weisse fibröse Verdickungen der Pia mater und Arachnoidea**, zuweilen auch **Verwachsungen** mit der Dura mater, bedingt durch Bindegewebswucherungen, welche sich in der Zeit der Heilung und der Resorption der Exsudate einstellen. Zuweilen bleibt auch eine Erweiterung der Ventrikel zurück.

Literatur über acute Meningitis.

Adénot, *Des méningites microbiennes, Paris 1890.*
Bonome, *Zur Aetiologie der Meningitis cerebrospinalis epidemica, Beitr. v. Ziegler 1890.*
Boenninghans, *Die Meningitis serosa acuta, Wiesbaden 1897.*
v. Campe, *Zur path. Anat. d. meningitischen Processe, Beitr. v. Ziegler II 1888.*
Centanni, *Di un nuovo microorg. della meningite, Arch. per le Sc. Med. 1893.*
Councilman, Mallory, Wright, *Meningitis, Boston 1898.*
Eichhorst, *Meningoenkephalitis haemorrhagica, Virch. Arch. 151. Bd. 1898.*

v. Herwerden, Mikroorganismen bij epidem. Meningitis, I.-D. Utrecht 1893 (Lit.)
Hessler, Die otogene Pyämie, Jena 1896.
Kamen, Typhus-Meningitis. Clbl. f. Bakt. XXI 1897.
Körner, Die otitischen Erkrankungen d. Gehirnes u. d. Hirnhäute. Frankfurt 1896 (Lit.).
Levy, Meningite séreuse due au pneumonique, A. de méd. exp. 1897.
Macewen, Die infectiös eiterigen Erkrank. d. Gehirns, Wiesbaden 1898.
Petersen, Epidemische Genickstarre, D. med. Wochenschr. 1896.
Pfuhl, Gehirninfluenza, Zeitschr. f. Hyg. XXVI 1897.
Quincke, Meningitis serosa, Samml. klin. Vortr. v. Bergmann No. 67 1893 (Lit.).
Still, Bakeriology of Meningitis of Infants, Journ. of Path. V 1898.
Walther, Ueber Ependymentzündungen, I.-D. Freiburg 1897.
Weitere diesbezügliche Literatur enthält § 110.

§ 116. Als Kennzeichen einer **chronischen Leptomeningitis** werden vielfach diffuse oder fleckige und streifig-weisse Verdickungen der Arachnoidea und Pia mater angesehen, doch handelt es sich bei diesem Befunde meist nicht um Veränderungen, welche in Wirklichkeit als chronische Entzündungen gedeutet werden dürfen. In vielen Fällen bestehen diese Verdickungen wesentlich aus hyperplasirtem Bindegewebe und stellen nichts anderes als Residuen abgelaufener Entzündungsprocesse dar. In anderen Fällen sind dieselben weniger durch Entzündungen als durch andauernde oder häufig wiederkehrende Circulations- und Ernährungsstörungen entstanden, so namentlich durch Stauungen. Sie finden sich ferner auch unter jenen abnormen Verhältnissen, wie sie chronische Nierenleiden und chronischer Alkoholismus mit sich bringen, und sind dabei ebenfalls hauptsächlich durch Bindegewebshyperplasie, zuweilen auch zum Theil durch endotheliale Wucherungen charakterisirt.

Durch andauernde zellige Infiltration der Meningen gekennzeichnete chronische Entzündungen kommen zunächst in der Nachbarschaft an chronischer Eiterung, Tuberkulose und Syphilis erkrankter Knochen, sowie in der Nachbarschaft von Geschwülsten und Degenerationsherden des Gehirnes etc. vor und sind, ihrer Genese entsprechend, meist Processe von beschränkter Ausdehnung. Die grösste Selbständigkeit und die weiteste Verbreitung erreichen sie aber bei jener Hirnerkrankung, welche der **Dementia paralytica** gewöhnlich zu Grunde liegt und welche bereits in § 105 ihre Besprechung gefunden hat.

Ist der Krankheitsprocess zu hoher Entwicklung gelangt, so sind die zarten Hirnhäute, besonders die Pia, deutlich getrübt, weiss und undurchsichtig, namentlich in den Sulci längs der Gefässe, oft jedoch auch auf der Höhe der Gyri. Am häufigsten betrifft die Erkrankung die vorderen Hirnabschnitte, also den Stirn-, den Central- und Scheitellappen, während die übrigen Lappen erheblich weniger, zum Theil auch gar nicht erkrankt sind. Es kommen indessen Fälle vor, in denen andere Theile, z. B. der Schläfenlappen, am stärksten verändert sind.

Das Auffälligste unter den anatomischen Veränderungen bilden dabei zellige Infiltrationen, welche zunächst die Pia mater (Fig. 287 *h*), in geringerem Grade auch das Subarachnoidealgewebe (*b*) betreffen. Daneben kann auch noch eine mehr oder minder erhebliche fibröse Hyperplasie der Pia und des Subarachnoidealgewebes bestehen. Weiterhin finden sich mehr oder weniger bedeutende Anhäufungen von Rundzellen (i_1), zum Theil auch von rothen Blutkörperchen und von braunem oder gelbem Pigment (i_2) in den adventitiellen Scheiden der Blutgefässe der Rinde, mitunter sogar der Marksubstanz, so dass man den Process als **Meningoencephalitis** bezeichnen muss.

Die zelligen Exsudationen sind niemals gleichmässig vertheilt, sondern schon innerhalb der Pia bald sehr bedeutend, bald nur gering. In der Rinde selbst sind stets nur um eine beschränkte Zahl von Gefässen erhebliche Zellanhäufungen, und in der Marksubstanz sind die Herde meist nur vereinzelt nachzuweisen. Einzelne Gefässe zeigen daneben hyaline Verdickung oder fibröse Hyperplasie der Adventitia. Die nervöse Substanz zeigt die in § 105 beschriebenen Veränderungen.

Ueber die **Aetiologie** der chronischen Meningoenkephalitis s. § 105, wo auch die Literatur angegeben ist.

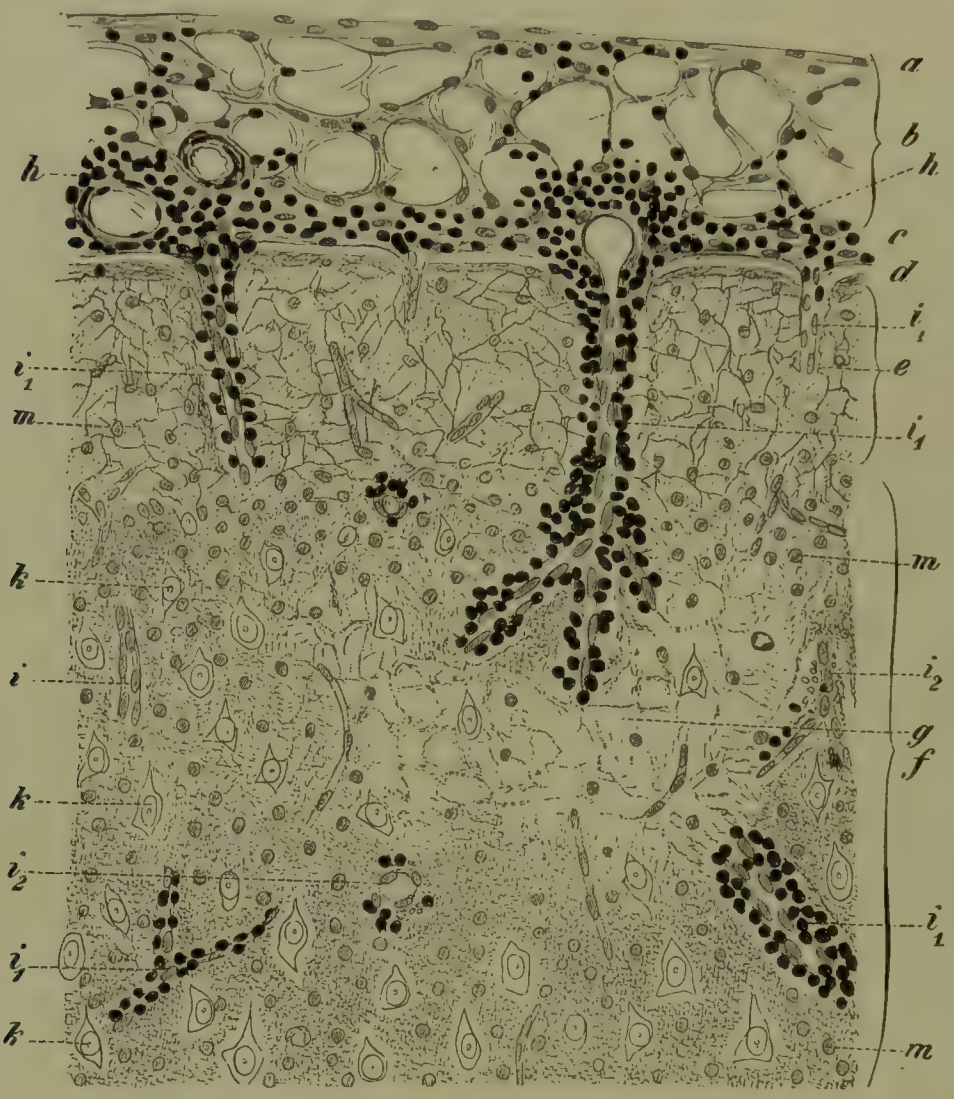

Fig. 287. Meningoenkephalitis chronica mit Atrophie der Hirnrinde (M. Fl. Al. Karm.). *a* Arachnoidea. *b* Subarachnoidealgewebe. *c* Pia mater. *d* Aeusserste feinfaserige Schicht. *e* Zellarme Schicht der äusseren Hauptschicht. Die Ganglienzellen sind innerhalb derselben geschwunden, und es sind zahlreiche sternförmige Figuren glänzender Fasern sichtbar. *f* Zellreiche Schicht. Innerhalb derselben sind bei *g* die Ganglienzellen geschwunden und das Gewebe auf ein zartes Netzwerk reducirt. *h* Zellige Infiltration der Pia. *i* Unveränderte Blutgefässe. i_1 Blutgefässe, deren Pialscheide mit Rundzellen infiltrirt ist. i_2 Blutgefässe, deren Pialscheide Rundzellen und Pigment enthält. *k* Ganglienzellen der zellreichen Schicht. *m* Gliazellen. Vergr. 150.

§ 117. Die **Tuberkulose** der zarten Hirnhäute ist in der grossen Mehrzahl der Fälle eine hämatogene, doch kann sie auch von der Nachbarschaft, d. h. von den Schädelknochen und der Dura mater aus auf die Arachnoidea und die Pia mater übergreifen.

Gelangen mit dem arteriellen Blutstrom Tuberkelbacillen in grosser Zahl in das Gefässgebiet der Pia mater, so entsteht eine **disseminirte Miliartuberkulose**, charakterisirt durch das Auftreten grauer Tuberkel

(Fig. 288 *c d e*), welche ihren Sitz grösstentheils in den weichen Gehirnhäuten (*C*), zum kleineren Theil auch in der Rinden- und Marksubstanz (*A B*) haben. Die Knötchen liegen mit Vorliebe in den Gefässwänden und bestehen im Wesentlichen in einer zelligen Verdickung der Gefässwände selbst (vergl. Fig. 246 *f* pag. 310). Im Gehirn selbst kann sich die Zellanhäufung zu Beginn des Processes auf die Pialscheiden (*f*) beschränken, später verbreitet sich dieselbe auch auf das nervöse Gewebsparenchym.

Die disseminirte metastatische Tuberkulose des Centralnervensystemes verläuft gewöhnlich ziemlich rasch und führt im Verlaufe von wenigen Wochen zum letalen Ende. Neben der Knötcheneruption



Fig. 288. Meningoenkephalitis tuberculosa disseminata chronica (M. Fl. Al. Karm.). *A* Rindensubstanz. *B* Markleiste. *C* Hirnhaut. *a* Conglomerat derber zellig-fibröser Tuberkel innerhalb des Subarachnoidealgewebes. *b* Tuberkelconglomerat in der Rinde. *c* Kleinster Tuberkel in der Pia. *d* Ausgebildeter vereinzelter Tuberkel im Subarachnoidealgewebe. *e* Perivasculäre circumscripte zellige Infiltration der Rindensubstanz, ein frühes Stadium des Tuberkels. *f* Zellige Infiltration der Pialscheide der Rindengefässe. *g* Längsschnitt, g_1 Querschnitt einer Arterie. *h* Diffus ausgebreitete zellig-fibröse Verdickung des Subarachnoidealgewebes. Vergrösserung 10.

treten meist diffus ausgebreitete entzündliche Exsudationen auf, welche einen theils eiterig-serösen, theils eiterig-fibrinösen Charakter tragen und sich sowohl in den Maschenräumen des meningealen Gewebes, als auch in der nervösen Substanz selbst, sowie in den Hirnventrikeln ansammeln. Es kann danach der Process auch als **tuberkulöse Meningoenkephalitis** bezeichnet werden. Von der Pia aus kann die Entzündung auf die äusseren Hirnschichten übergreifen und die Nervenfasern

und Ganglienzellen zur Schwellung und zum Zerfall bringen. Ebenso können auch zellige Infiltrationen der vom Hirnstamme abgehenden Nerven und damit Schwellungen und Degenerationen der Axencylinder und Markscheiden sich hinzugesellen. Nur selten und nur in chronisch verlaufenden Fällen (Fig. 288) fehlt bei reichlicher Tuberkeleruption eine diffuse Exsudation ganz oder nahezu ganz.

Greift der Process auf die Piafortsätze innerhalb der Ventrikel über, so treten auch in diesen Tuberkel und trübe Exsudate auf und es bilden sich auch im Ependym Tuberkel (Ophüls). Gleichzeitig werden die Ventrikel durch mehr oder minder stark getrübte Flüssigkeit ausgedehnt, und zwar nicht selten in so hohem Maasse, dass sie weite Höhlen bilden. Erleidet dadurch die Hirnsubstanz eine erhebliche Compression, so werden die Gyri flachgedrückt und die Subarachnoidealflüssigkeit ausgepresst, so dass die Arachnoidalfläche trocken erscheint.

Die metastatische Tuberkulose tritt am häufigsten im Gebiete des basalen Bezirkes der Arterien der Sylvi'schen Gruben auf und ist meist doppelseitig, doch findet sie häufig auf der einen Seite eine stärkere Ausbreitung als auf der anderen, und es sind auch einseitige Entzündungen und Convexitätsmeningitiden nicht selten.

Die Gebiete der Arterien der medialen Fläche des Grosshirnes, des Occipitalhirnes, des Kleinhirnes, des verlängerten Markes und des Rückenmarkes können sowohl für sich als in Combination mit denjenigen der Arteria fossae Sylvii erkranken.

Gelangen Tuberkelbacillen nur in eine einzige Verzweigung des meningealen Gefässgebietes, so bilden sich zunächst nur wenige Tuberkel. Da aber die erkrankten Individuen daran nicht zu Grunde zu gehen pflegen, so wachsen die Tuberkel zu grösseren Herden heran und bilden dann entweder mehr oder weniger umfangreiche, namentlich die Sulci einnehmende Herde oder aber kugelige Knoten, welche die Grösse einer Walnuss oder sogar eines Hühnereies und mehr erreichen können und gewöhnlich als **solitäre Tuberkel** (Fig. 289 *c*) bezeichnet werden. Ihr Centrum ist meist gelbweiss, käsig, dabei bald fest und derb, bald mehr weich und nicht selten theilweise verflüssigt, selten dagegen partiell verkalkt. Gegen die Umgebung sind sie durch ein grauröthliches oder grau durchscheinendes Granulationsgewebe (*d*) abgegrenzt, das nicht selten exquisite Tuberkel beherbergt. Gegen die Hirnsubstanz sind sie entweder deutlich abgegrenzt oder greifen auf dieselbe über und können auch mit der Dura mater verwachsen.

Die Solitärtuberkel der Pia mater wirken auf ihre Umgebung (Fig. 289 *a*) durch Druck und durch Störungen der Blut- und Lymphcirculation. Die übrigen Theile des Centralnervensystems können von Tuberkeln vollkommen frei sein, doch kommt es nicht selten vor, dass von den solitären Knoten aus Bacillen verschleppt werden und zur Bildung disseminirter meningitischer Knötchen sowie zu diffusen Entzündungen führen. Es ist ferner auch die Möglichkeit gegeben, dass durch erneute Blutinfectionen, z. B. durch Einbruch in den Sinus transversus, eine metastatische Miliartuberkulose sich hinzugesellt.

Die Tuberkulose, welche durch Aufnahme des Tuberkelgiftes aus der Nachbarschaft im Gebiete des Centralnervensystems entsteht, ist natürlich in ihrer Localisation von dem Ausgangspunkt der Erkrankung abhängig. Tuberkulose des Felsenbeins greift am ehesten auf die Schläfenlappen und die Basis des Stirnlappens über.

Sind die genannten Stellen inficirt, so bilden sich am Orte der Infection mehr oder minder zahlreiche Knötchen, die im Laufe der Zeit zu grösseren Knoten heranwachsen können. Durch Verbreitung der Bacillen im Gebiete der cerebrospinalen Lymphbahnen entsteht disseminirte Tuberkulose.

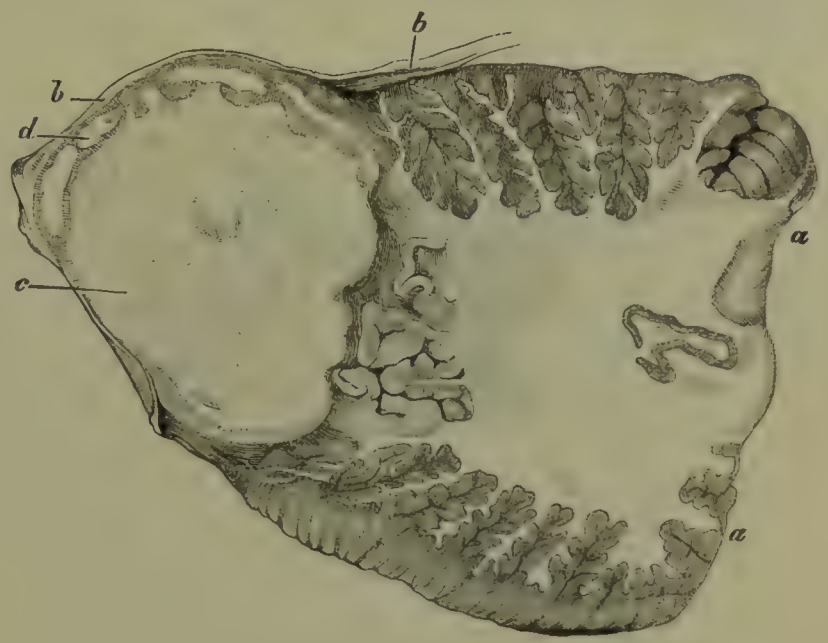

Fig. 289. Grosser Solitärtuberkel der Pia mater cerebelli im senkrechten Durchschnitt. *a* Kleinhirn. *b* Mit dem Tuberkel verwachsene Dura mater. *c* Geschichteter Tuberkel. *d* Graue Rindenzone mit gelblichweissen, knötchenförmigen Einlagerungen. Natürl. Grösse.

Literatur über Tuberkulose der zarten Hirnhäute.

v. Campe, *Beitr. z. path. Anat. d. meningit. u. meningo-enkephalit. Processe, Tübingen 1882.*
Hoche, *Zur Lehre von der Tuberkulose des Centralnervensystems, A. f. Psych. XIX 1887.*
Hüttenbrenner, *Veränd. der Hirnrinde bei tuberkulöser Entzündung der Pia, Zeitschr. f. Heilk. VIII 1887.*
Ophüls, *Ependymveränderungen bei tuberk. Meningitis, Virch. Arch. 150. Bd. 1897.*
Raymond, *Des différentes formes des leptomyélites tuberculeuses, Rev. de méd. VI 1886.*
Rindfleisch, *Der miliare Tuberkel, Virch. Arch. 24. Bd. 1862.*
Schulte, *Leptomeningitis tuberculosa cerebrospinalis, Virch. Arch. 68. Bd. 1876.*
Virchow, *Die krankh. Geschwülste II, 1865.*

§ 118. Die **Syphilis** der **zarten Hirnhäute** ist vornehmlich durch die Bildung circumscripter Entzündungsherde, sogenannter **Gummiknoten,** charakterisirt.

Zu Beginn der Erkrankung stellt sich im Gebiete der Pia und des Subarachnoidealgewebes eine circumscripte Entzündung ein, welche bald zur Bildung eines grauen oder grauröthlichen, etwas durchscheinenden, zuweilen gallertartigen Granulationsherdes (Fig. 290) führt. In früheren Stadien ist das Gewebe sehr zellreich (*d*) und enthält mehr oder weniger reichlich Gefässe neuer Bildung. Geht der Process weiter, so pflegt ein Theil des Granulationsgewebes eine zellig-fibröse Beschaffenheit (d_1) anzunehmen, während ein anderer Theil der Verkäsung (d_2) verfällt.

Die an die entzündete Pia angrenzende Hirnsubstanz bleibt bei stärkerer Ausbreitung des Processes wohl niemals verschont, indem die Entzündung nicht nur längs der Pialscheiden (f_1) der Blutgefässe, sondern auch ausserhalb derselben (*g*) von der Pia auf die Rindensubstanz übergreift.

Die im Gebiete der syphilitischen Entzündung gelegenen arteriellen Gefässstämmchen (*e*) werden ebenfalls der Sitz einer proliferirenden Entzündung, welche je nach dem Stadium des Processes theils durch zellige Infiltration und Wucherung, theils durch zellig-fibröse Hyper-

plasie der Gefässhäute charakterisirt ist. In hervorragender Weise pflegt die Intima (*e*) betheiligt zu sein, und die Verdickung, welche sie durch die Gewebshyperplasie erfährt, ist nicht selten eine so bedeutende, dass das Gefässlumen hochgradig verengt, mitunter sogar verschlossen wird, so dass ischämische Erweichungsherde sich zur syphilitischen Wucherung hinzugesellen.

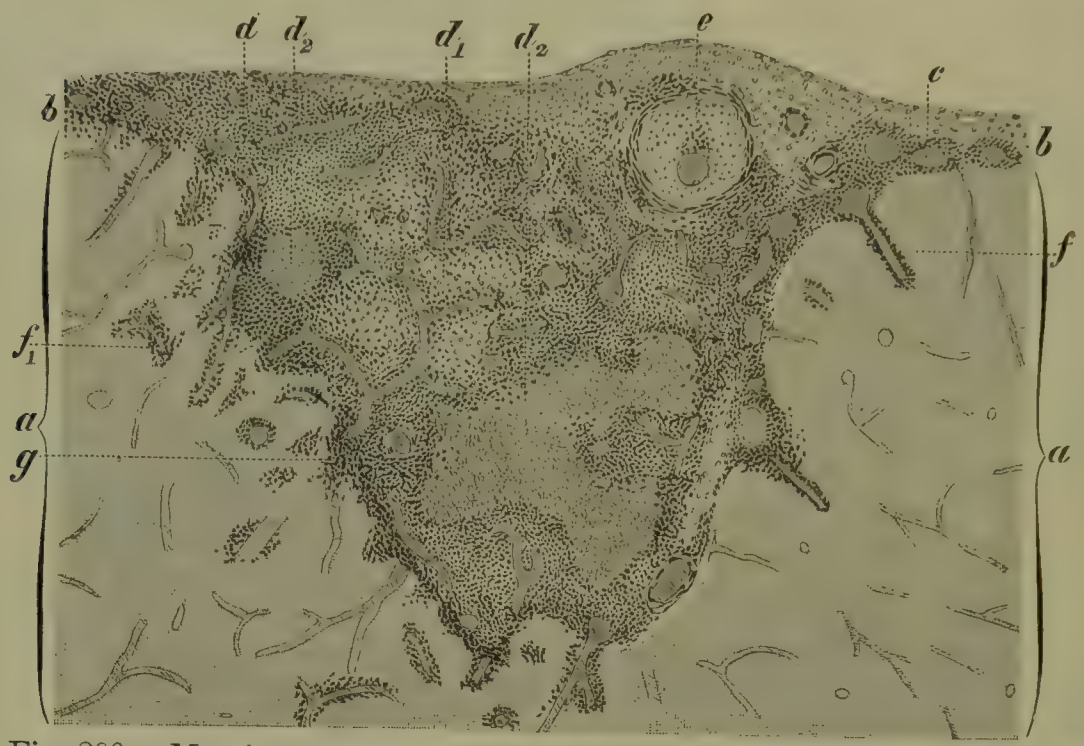

Fig. 290. Meningoenkephalitis syphilitica gummosa (M. Fl. Al. Karm.). *a* Hirnrinde. *b* Weiche Hirnhäute. *c* Von zelligem Exsudat umgebene Vene. *d* Frisches zelliges, d_1 zellig-fibröses, d_2 verkästes Granulationsgewebe. *e* Arterie mit stark verdickter Intima und zellig infiltrirter Adventitia. *f* Zellige Infiltration der Pialscheide der Rindengefässe. f_1 Perivasculäre zellige Infiltration der Rindensubstanz. *g* In diffuser Ausbreitung auf die Hirnrinde übergreifende zellige Infiltration. Vergr. 15.

Der einzelne syphilitische Herd kann sehr klein sein, ja, es kann sich die Entzündung und Wucherung wesentlich auf einzelne Stellen der arteriellen Gefässwände beschränken und hier zu der eben beschriebenen Gefässwandverdickung führen. Führen dieselben zu Verschluss von Gefässen, so können Rindenerweichungen auftreten, die nicht syphilitischen Erweichungen sehr ähnlich sehen. Häufiger bilden sich indessen grössere, als Gumma bezeichnete Herde. An der Oberfläche des Grosshirnes breiten sie sich wesentlich in den Sulci aus und zeigen demgemäss deren Configuration. In den Sylvi'schen Gruben sind sie streifenförmig, über dem Hirnstamm und dem Rückenmark bilden sie flache, verschieden gestaltete Herde. In seltenen Fällen hat man auch mehr diffuse Infiltration der Häute der Hirnbasis beobachtet.

Greift die Entzündung in bedeutendem Umfange auf die Hirnsubstanz über, so kann der Herd mehr und mehr eine kugelige Gestalt annehmen und unter Umständen bis zu Walnussgrösse heranwachsen, doch bleibt die äussere Begrenzung meist eine unregelmässige.

Kleinste Herde können wohl zweifellos wieder resorbirt werden. Grössere Herde führen theils zu **Gewebsverhärtung**, theils zu **Verkäsung.** Tritt die Verkäsung in grösseren Herden an mehreren Stellen

ein, so erscheint der Gummiknoten grau und gelb gefleckt, bis durch Confluenz der Herde das ganze centrale Gebiet gelb wird.

Die Gewebsverhärtung stellt sich zunächst in der Umgebung der Verkäsung ein, kann indessen auch auftreten, ohne dass gleichzeitig Verkäsungen sich bilden. Sie führt zu schwieligen Verdickungen des meningealen Gewebes, häufig auch zu Verwachsungen mit den angrenzenden Theilen der Dura mater.

Ueber **Aktinomykose** s. § 111.

Literatur über Syphilis der zarten Hirnhäute.

Baumgarten, *Syphilitische Arteriitis, V. A. 73., 76., 86. u. 111. Bd. 1878—1888.*
Bechterew, *Syphilit. dissemin. sclerosa, A. f. Psych. XXVIII 1896.*
Bierfreund, *Beitr. z. hereditären Syphilis d. Centralnervensyst., B. v. Ziegler III 1888.*
Buttersack, *Syphilit. Erkrankungen d. Centralnervensystems, A. f. Psych. XVII 1886 (Lit.).*
Fournier, *La syph. du cerveau, Paris 1879; Leçons sur la syph. 2me édit., Paris 1881.*
Heubner, *Die luetische Erkrankung der Hirnarterien, Leipzig 1874.*
Ilberg, *Gumma der Vierhügelgegend, Arch. f. Psych. XXVI 1894 (Lit.).*
Joffroy *et* ***Létienne,*** *Contrib. à l'ét. de la syph. cérébrale, Arch. de méd. exp. III 1891.*
Kahler, *Multiple syphilitische Wurzelneuritis, Zeitschr. f. Heilk. VIII 1887.*
Köppen, *Hirnrindenerkrankungen, Arch. f. Psych. XXVIII 1896.*
Oppenheim, *Die syphilitische Erkrankung des Gehirns, Wien 1896.*
Pick, *Cerebrospinale Syphilis, Zeitschr. f. Heilk. XIII 1892.*
v. Rad, *Hereditär luetische juvenile Paralyse, A. f. Psych. XXX 1898.*
Rumpf, *Die syphilitischen Erkrankungen des Nervensystems, Wiesbaden 1887.*
Siemerling, *Zur Lehre von der congenitalen Hirn- und Rückenmarkssyphilis, Arch. f. Psych. XX 1888; Syph. d. Centralnervensyst., ib. XXII 1890.*
Stoeber, *Des accidents méningitiques de la syph. héréditaire, Paris 1891.*
Virchow, *sein Arch. 15. Bd., und die Geschwülste II 1865.*
Weygandt, *Histol. d. Syph. d. Centralnervensystems, A. f. Psych. XXVIII 1896.*

§ 119. Die **Geschwülste** der zarten Häute des Gehirnes, der Telae chorioideae und der Ventrikelauskleidung gehören grösstentheils in die Gruppe der Bindesubstanzgeschwülste, doch kommen auch epitheliale Tumoren vor.

Zunächst giebt es eine Reihe von Geschwülsten, welche in die Gruppe der **Sarkome** gehören und weiche markige Knoten, seltener flächenhaft ausgebreitete Wucherungen bilden, doch kommen Fälle vor, in welchen sich die endotheliale Wucherung über das ganze centrale Nervensystem verbreitet (Fig. 291) und dadurch zu einer Verdickung und weisslichen Trübung der Meningen führt und gleichzeitig in den pialen Gefässscheiden auch auf die Hirn- und Rückenmarksubstanz übergreift.

Ihre Entwicklung geht theils von der Adventitia der Gefässe (Fig. 291 *f*, *g*, *h*), theils von den Endothelien (*d*, *e*) aus, welche die Bindegewebsbälkchen der Arachnoidea, des Subarachnoidealgewebes und der Pia bedecken. Die neugebildeten Zellen erreichen meist eine epithelähnliche Ausbildung wie in Adenomen und Carcinomen und sind in drüsenähnlichen Nestern und Strängen angeordnet. Sofern die Geschwulstbildung von den Endothelien der Lymphbahnen ausgeht, kann man dieselbe als **Endotheliom** oder als **Lymphangiosarkom** bezeichnen; die Wucherung in der Umgebung der Blutgefässe berechtigt auch zur Anwendung der Bezeichnung **Hämangiosarkom.**

Von sonstigen Geschwülsten der Bindesubstanzgruppe kommen sodann auch **einfache Sarkome, Fibrome, Myxome, Myxosarkome, Lipome** und **Osteome** vor; aus Cysten mit bindegewebigen Wänden

zusammengesetzte Tumoren können als **cystische Lymphangiome** oder als **cystische Fibrome** aufgefasst werden.

Vermehrung des Hirnsandes in den Plexus ist sehr häufig und führt zu einer knotigen Verdickung derselben. **Psammome**, d. h. Fibrome oder Sarkome mit Kalkconcrementen, kommen sowohl in den Plexus und der Zirbeldrüse als in der Pia vor, sind aber hier seltener als in der Dura.

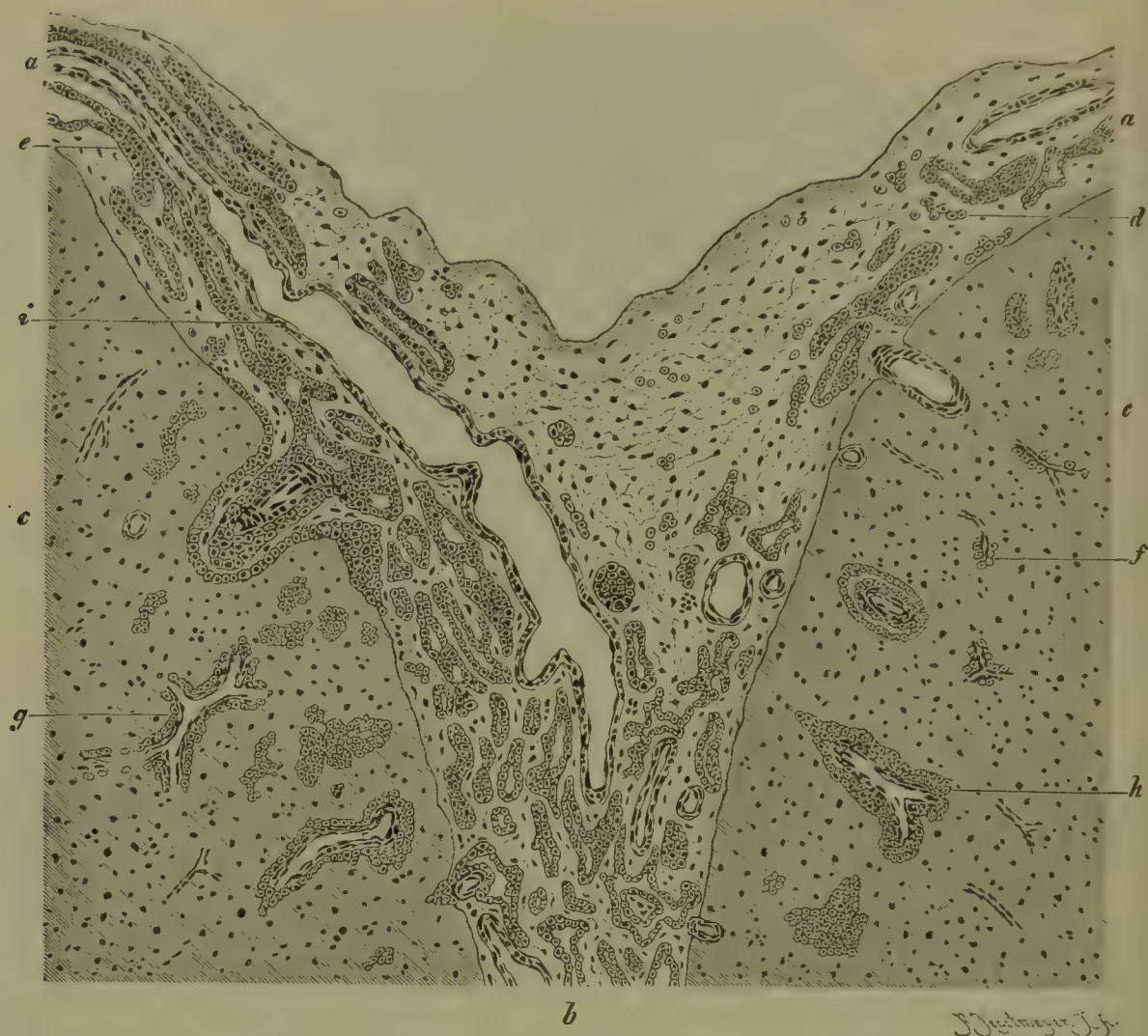

Fig. 291. Endothelioma piae matris alveolare. Diffus über die ganze Oberfläche des Centralnervensystems ausgebreitete Neubildung (M. Fl. Häm. Karm.). *a b* Zarte Hirnhäute. *c* Hirnrinde. *d* Häufchen gewucherter Endothelzellen. *e* Drüsenähnliche Endothelzellenschläuche. *f g h* Intracerebrale, perivasculäre Zellwucherungen. Vergr. 30.

Epitheliome kommen in den Ventrikeln vor und bilden hier weiche Geschwülste (Fig. 292 *a*), welche meist mit den Plexus im Zusammenhange stehen und auch von der epithelialen Decke derselben, seltener vom Ependymepithel aus sich entwickeln. Die in einem Bindegewebsstroma gelegenen Zellennester (Fig. 293 *a*) zeigen den Typus der Cylinderzellen. Durch Auswachsen des gefässhaltigen Bindegewebsstromas in Papillen kann die Geschwulst eine papillöse Beschaffenheit (Fig. 293 *a b*) erhalten.

Geht das Stroma der Geschwulst, was, wie es scheint, nicht selten geschieht, eine schleimige Entartung ein (Fig. 293 *b c* c_1), so kann die Geschwulst einen sehr eigenartigen Bau erhalten. Durch Aufquellung

des Schleimes werden die Papillen in cystische Bildungen (Fig. 292 *a* und Fig. 293 *d*) umgewandelt, welche nur durch epitheliale Zellzüge (*e*) von einander getrennt sind, und es bildet somit das Epithel gewissermaassen ein Stroma für die aus dem Bindegewebe entstandenen Cysten. Innerhalb der Epithelmassen können sich Epithelperlen (Fig. 293 *h*) entwickeln, welche in auffälligem Gegensatze zu den Cylinderzellen durchaus den Epithelperlen der äusseren Haut gleichen.

Die Geschwulst bleibt gewöhnlich auf die Ventrikel beschränkt und führt wesentlich zu einer Verdrängung (Fig. 292 *f g h*) der angrenzenden Hirnsubstanz, sowie zu Ventrikelhydrops (*i*). Sie kann indessen auch in die angrenzende Hirnsubstanz eindringen und zur Bildung secundärer Knoten im Innern des Gehirnes (Spaet) führen.

Fig. 292. Papillöses Epitheliom des Plexus chorioides des III. Ventrikels. Frontalschnitt durch das Gehirn, um $^1/_3$ verkleinert. *a* Geschwulst mit Cysten. *b* Thalamus opticus dext. *c* Nucleus lentiformis dext. *d* Capsula interna dext. *e* Rechter Seitenventrikel. *f* Thalam. opt. sin. *g* Nucleus lentif. sin. *h* Capsula interna sin. *i* Erweiterter linker Seitenventrikel.

Cholesteatome kommen an der Basis des Gehirnes, an der Brücke und dem verlängerten Mark, am Balken, an den Plexus der Ventrikel und am Kleinhirn vor und bilden erbsen- bis apfelgrosse, kugelige oder höckerige Tumoren mit atlasglänzender weisser Oberfläche, welche sich mehr oder weniger in die Hirnsubstanz eindrängen. Sie setzen sich aus platten Epithelschuppen, die leicht auseinander blättern, zusammen und haben stets irgendwo eine Verbindung mit der Pia (Bostroem), welche an der betreffenden Stelle geschichtetes Plattenepithel besitzt, das die Schuppen producirt. In seltenen Fällen schliessen diese Bildungen auch Cholesterin, Talg und kleine Härchen ein und gehen alsdann aus einem in der Pia befindlichen Gewebe hervor, welches nach Art der Haut gebaut ist und aus Derma mit Talgdrüsen und Haarbälgen besteht. Sie sind danach als **Epidermoide** und als

Dermoide aufzufassen und es ist ihre Entstehung auf eine Verlagerung von Epidermiskeimen in die Pia zurückzuführen.

Teratome, welche sich aus verschiedenen Geweben, Fettgewebe, Knorpelgewebe, Knochengewebe, Muskelgewebe, Dermagewebe, Drüsen, Nervengewebe, Hirngewebe, Pigmentepithel, lymphatischem Gewebe in wechselnden Combinationen zusammensetzen oder den Charakter gewöhnlicher Dermoide tragen, sind mehrfach beschrieben, kommen sowohl in den Meningen als auch in den Ventrikeln, in der Hirnsubstanz und in der Hypophyse vor und können bedeutende Grösse erreichen.

Fig. 293. Papillöses Epitheliom mit gallertiger Entartung des Stromas aus dem Plexus des III. Ventrikels (M. Fl. Häm.). *a* Bindegewebsstroma mit Blutgefässen. *b* Theilweise verschleimte Bindegewebspapille. *c* Total schleimig entartete Papille, bei der Härtung geronnen. c_1 Hyaline Klumpen. *d* Aus dem degenerirten Stroma entstandene Cyste mit netzartig geronnenem Inhalt. *e* Interpapilläre Zellzüge. *f* Intrapapilläre Zellnester. *h* Epithelperlen. Vergr. 25.

Von **secundären Tumoren** können in den Meningen alle jene Formen vorkommen, welche Metastasen machen. Bemerkenswerth ist, dass sich dieselben in den Subarachnoidealräumen mitunter sehr stark verbreiten.

Von **thierischen Parasiten** kommen in den Meningen Echinokokken und Cysticerken vor. Erstere bilden kleine oder grosse, einfache oder mehrfache Blasen, welche die Hirnsubstanz verdrängen und Erweichung der Umgebung herbeiführen können.

Der Cysticercus kommt entweder in der gewöhnlichen Form als erbsengrosse Blase mit einem Scolex, oder aber als Cysticercus racemosus vor, welcher durch die Bildung grosser, gelappter, meist steriler Blasen mit inneren und äusseren traubenartig der Mutterblase aufsitzenden Tochterblasen ausgezeichnet ist. Er liegt entweder im Gewebe eingebettet oder ist frei in den Ventrikeln und verursacht in seiner Umgebung mehr oder weniger erhebliche Gewebswucherungen.

In den Ventrikeln kommen mitunter kleine, dem Ependym aufsitzende Knötchen vor, welche nichts anderes sind als compacte Fibrinniederschläge, welche

von Bildungszellen und Blutgefässen durchzogen und dadurch nach Art eines Thrombus theilweise organisirt sind.

Literatur über Geschwülste der zarten Hirnhäute.

Arnold, J., *Myxosarcoma teleangiectodes cysticum, Virch. Arch. 51. Bd. 1870.*
Audry, *Les tumeurs des plexus choroïdes, Rev. de méd. 1886.*
Beneke, *Meningeale Cholesteatome, Virch. Arch. 114. Bd. 1895.*
Billroth, *Myxom der Pia des Kleinhirnes, Arch. d. Heilk. III.*
Bostroem, *Epidermoide, Dermoide u. Lipome, Cbl. f. allg. Path. VIII 1897 (Lit.).*
Eberth, *Epitheliom, Virch. Arch. 49. Bd. 1870.*
Eppinger, *Cholesteatom, Prager Vierteljahrsschr. 1875.*
Falkson, *Chondrocystosarkom des Plexus des III. Ventrikels, V. A. 79. Bd. 1879.*
Fasce, *Melanotisches Endotheliom der Arachnoidea, Virch. Arch. 97. Bd. 1884.*
Féré, *Lipom der Pia mater, Progrès méd. 1885.*
Janssen, *Sarkom, Virch. Arch. 139. Bd. 1895.*
Lancereaux, *Traité d'anat. pathologique, Paris II 1881 u. III 1889.*
Langer, *Cystische Tumoren im Bereich des Infundibulums (Abgeschnürte gewucherte Reste des embryonalen Infundibulums), Zeitschr. f. Heilk. XIII 1892.*
Lannelongue, *Sur les kystes dermoïdes intracraniens, Arch. de phys. I 1889.*
Morris, *Angiom, Transact. of the Path. Soc. of London XXII.*
Nehrkorn, *Meningeale Perlgeschwulst, Beitr. v. Ziegler XXI 1897.*
Parrot, *Lipom, Arch. de phys. 1869.*
Robin, *Endotheliom, Journ. de l'anat. et de phys. 1869.*
Saxer, *Teratom des 3. Ventrikels, Beitr. v. Ziegler XX 1896 (Lit.).*
Selke, *Ueber ein epitheliales Papillom, I.-D. Königsberg 1891.*
Spaet, *Primärer multipler Epithelkrebs des Gehirnes, München 1882.*
Toché, *Étude sur deux cas d'endothéliome du cervelet, Paris 1888.*
Virchow, *Die krankh. Geschwülste II, u. (Cholesteatom) sein Arch. 8. Bd. 1855.*
Wilks *and* ***Moxon,*** *Chondrom, Lect. on Path. Anatomy 1875.*
v. Wunschheim, *Prim. Carcinom der Rautengrube, Prag. med. Woch. 1891.*

Literatur über thierische Parasiten des Gehirnes.

Askanazy, *Cysticerkenbildung an der Gehirnbasis, B. v. Ziegler VII 1889.*
Hammer, *Cysticerken in den Hirnventrikeln, Prager med. Wochenschr. 1889.*
v. Kahlden, *Wucher. d. Ependymepithels bei Cysticerken, B. v. Ziegler XXI 1897.*
Kratter u. Böhmig, *Freier Gehirncysticercus, Beitr. v. Ziegler XXI 1897.*
Kutsche, *Echinococcus, Arb. her. v. Baumgarten II 1897.*
Marchand, *Cysticerken, Virch. Arch. 75. Bd., u. Breslauer ärztl. Zeitschr. 1881.*
Mennicke, *Cysticercus, racemosus, Beitr. v. Ziegler XXI 1897.*
Stieda, *Cysticercus racemosus im IV. Ventrikel, Festschr. f. Thierfelder, Leipzig 1895.*
Yamagiwa, *Aetiol. d. Jackson'schen Epilepsie (Hirndistomum), V. A. 119. Bd. 1890.*
Zenker, *Ueber den Cysticercus racemosus des Gehirnes, Erlangen 1882.*

2. Pathologische Anatomie der Dura mater, der Pinealdrüse und der Zirbeldrüse.

§ 120. Die **Dura mater** ist eine derbe, sehnig glänzende Membran, welche innerhalb der Schädelhöhle dem Knochen dicht anliegt und danach zugleich das innere Periost der Schädelknochen bildet. Es gelangen danach an ihr alle jene Veränderungen zur Beobachtung, welche am Periost anderer Knochen vorkommen. Als Hülle des Centralnervensystems kommen ihr indessen noch besondere Veränderungen zu, die eine Besprechung erheischen.

Zunächst ist die Dura mater häufig der Sitz eines Entzündungsprocesses, welcher als **Pachymeningitis interna chronica** bezeichnet wird und offenbar als Folge verschiedener, meist indessen nicht näher gekannter Schädlichkeiten eintritt. Die Entzündung ist meist eine hämatogene und tritt gewöhnlich für sich, seltener gleichzeitig mit

Entzündungen der Pia mater und des Subarachnoidealgewebes auf, kann sich indessen auch zu Entzündungen der benachbarten Knochen hinzugesellen. Sie tritt sowohl einseitig und in circumscripten Herden als auch doppelseitig in multiplen Herden, oder über das ganze Gebiet der Schädelhöhle verbreitet auf.

Der erste Beginn der Entzündung ist anatomisch durch die Bildung äusserst zarter Auflagerungen an der Innenfläche der Dura charakterisirt, welche wesentlich aus zartem, körnigem und fädigem Fibrin (Fig. 294 *d*), mit spärlichen Leukocyten bestehen.

Fig. 294. Pachymeningitis interna membranacea (Form. Häm. Eos.). *a* Mittlere, *b* innere Schicht der Dura. *c* Altes Blutgefäss. *d* Fibrinmembran mit Fibroblasten. *e* Neugebildetes Gefäss. Vergr. 300.

Nach einiger Zeit werden die Membranen von Fibroblasten (*d*) durchsetzt und von Gefässen (*e*), welche aus der Dura hervorsprossen, durchwachsen. Aus diesem Keimgewebe entsteht weiterhin ein zartes Bindegewebe, das an der Innenfläche der Dura eine membranöse, durchscheinende, an weiten, mit Blut gefüllten, dünnwandigen Gefässen reiche Auflagerung bildet.

Die neugebildeten Gefässe der Membranen sind äusserst geneigt zu Blutungen, und es genügen schon geringfügige Störungen der Circulation, um solche herbeizuführen. Die Folge davon ist, dass pachymeningitische Membranen überaus häufig frische hämorrhagische Herde, sowie von älteren Hämorrhagieen herrührende Pigmentflecken enthalten, eine Eigenthümlichkeit, welche dem Process den Namen einer **hämorrhagischen Pachymeningitis** eingetragen hat. Die Hämorrhagieen sind meist nur klein, können indessen eine sehr erhebliche Grösse erreichen, so dass die bereits gebildeten Membranen zum Theil von der Dura losgewühlt werden und so in einem membranösen Sack eingeschlossene **Blutbeulen** oder **Hämatome** entstehen, welche das Gehirn mehr und mehr comprimiren. Werden die Neomembranen zerrissen, so tritt auch Blut in den Subduralraum ein.

Hat die Entzündung einmal begonnen, so scheint sie nur schwer zur Heilung zu gelangen. Die Extravasate werden zwar wieder resorbirt,

allein bei grossen Ergüssen geht die Resorption nur langsam und zuweilen auch nur unvollkommen vor sich, und gleichzeitig unterhält die Anwesenheit des ausgetretenen und weiterhin zerfallenen Blutes einen Entzündungsreiz. So kommt es denn, dass die Entzündung anhält, dass neue Exsudationen und neue Membranen sich bilden, die mehr und mehr eine derbe, schwartige Beschaffenheit annehmen und mehr oder weniger Pigment, mitunter auch Reste von Fibrin und zerfallenem Blute sowie Kalk einschliessen. Nach Resorption grösserer Blutergüsse bildet sich zuweilen eine locale Flüssigkeitsansammlung zwischen der Dura und den Neomembranen, welche als Hygrom der Dura mater oder als Hydrokephalus pachymeningiticus partialis bezeichnet wird.

In älteren, derberen, zellärmeren, mehr fibrösen Membranen pflegt ein Theil der Gefässe zu veröden, allein durch diese Obliteration wird eine Abheilung nicht erzielt. Andere Theile bleiben gefässreich, und neue Blutungen sorgen für eine Erneuerung der Entzündung.

Die pachymeningitischen Membranen können mehr oder minder feste Verbindungen mit der Arachnoidea eingehen, wobei Blutgefässe aus den Membranen in die weichen Hirnhäute eintreten.

Neben der Pachymeningits chronica interna kommt auch eine externa vor, bei welcher die Entzündungsprocesse wesentlich in den ausseren Lagen der Dura sich abspielen und mit Verdickungen der letzteren, sowie mit Resorption und Neubildung von Knochensubstanz verbunden sind. Ferner wird die Dura sehr oft durch Verletzungen und durch entzündliche Processe in der Nachbarschaft in Entzündung versetzt. Wird z. B. eine Stich- oder Hiebwunde des Schädels inficirt, und stellen sich in Folge dessen eiterige Entzündungsprocesse ein, so kann auch die Dura in Mitleidenschaft gezogen werden. Ebenso kann auch eine Entzündung des Mittelohres und des Felsenbeines oder auch der Augenhöhle auf die Dura übergreifen. Stellt sich dabei eine Eiterung ein, so erscheint die Dura gelbweis oder graugelb verfärbt. Waren zuvor Blutungen aufgetreten, so wird sie schmutzig grau oder graugrün und braun.

Tuberkulose kann sich sowohl als Theilerscheinung einer metastatischen tuberkulösen Leptomeningitis als auch in Folge tuberkulöser Knochenerkrankungen einstellen und kommt auch auf die Dura beschränkt vor. Es treten dabei an der Innenfläche der Dura entweder disseminirte graue Tuberkel auf, oder es bilden sich pachymeningitische tuberkelhaltige Membranen oder auch grössere tuberkulöse Granulationswucherungen, sowie verkäsende Knoten, und es können die letzteren zu sarkomähnlichen grösseren fungösen Geschwülsten heranwachsen.

Bei **Syphilis** können sich in der Dura zellige Infiltrationsherde sowie Granulationsbildungen entwickeln, welche weiterhin zu schwieligen Verdickungen führen, die nicht selten käsige Einschlüsse enthalten. Greift der Process auch auf die Arachnoidea und Pia mater über, so treten Verwachsungen zwischen letzteren und der Dura ein.

Die grosse Mehrzahl der **Geschwülste** der Dura mater gehört in die Gruppe der **Sarkome**. Am häufigsten sind es Spindelzellensarkome, seltener Rundzellensarkome oder Sarkome mit polymorphen Zellformen. Es kommen ferner alveoläre Sarkome sowie auch Geschwülste vor, welche durch Bildung von Zellnestern und anastomosirenden Zellsträngen (Fig. 295 *d*) innerhalb eines bindegewebigen Stromas (*a*) ausgezeichnet sind und als Endotheliome bezeichnet werden.

Sie bilden solitäre oder multiple, meist flache oder erhabene, gestielten Schwämmen in ihrer Configuration ähnliche Tumoren (Fungus durae matris) von Erbsen- bis Apfelgrösse, welche nach innen wuchern und in der angrenzenden Hirnsubstanz grubige Vertiefungen hervorrufen. Entwickeln sie sich an der Aussenfläche der Dura, so dringen sie in den angrenzenden Knochen ein, bringen denselben zum Schwunde und können ihn schliesslich durchbrechen. Wo sie der Dura aufsitzen, senden sie in das Parenchym kleine Füsschen in Form von Zellzügen, welche zwischen die derben Faserzüge eindringen resp. aus



Fig. 295. Endothelioma durae matris (M. Fl. Häm.). *a* Bindegewebsstroma. *b* Kleinzelliger Herd. *c* Durch Wucherung von Lymphgefässendothelien entstandene Herde von Zellen. *d* Endothelialer Zellstrang mit Lumen. *e* Fettiger Degenerationsherd in einem endothelialen Zellzapfen. *f* Zellstrang welcher auf der rechten Seite allmählich in das angrenzende Bindegewebe übergeht. Vergr. 25.

denselben herauswachsen. Bei den Endotheliomen sind es die Lymphgefässendothelien, welche die charakteristischen Zellstränge liefern, und es lassen sich in der Configuration der letzteren oft die ursprünglichen Lymphgefässe (*d*) sehr wohl noch erkennen.

Tritt in den Sarkomen eine sehr reichliche Gefässentwicklung ein, so können sich teleangiektatische Geschwülste bilden. Durch Gefässverkalkung und Bildung von kugeligen oder spiessförmigen

Fig. 296. Schnitt aus einem Psammom der Dura mater (Alk. Pikrins. Häm.). *a* Hyaline kernhaltige Kugel mit eingeschlossenem Kalkkorn. *b* Kalkconcrement mit hyaliner kernloser Umgebung, eingeschlossen in faseriges Bindegewebe. *c* Kalkconcrement, von hyalinem Bindegewebe umschlossen. *d* Kalkspiesse im Bindegewebe. *e* Spiess mit drei Concrementen. Vergrösserung 200.

und zackigen Concretionen (Fig. 296 *a*, *b*, *c*, *d*, *e*) können die Sarkome den Charakter von **Psammomen** erhalten.

Fibrome sind selten, kommen indessen an den verschiedensten Stellen der Dura vor und bilden kugelige Tumoren. **Lipome** sind sehr selten.

Osteome bilden sich besonders häufig in der grossen Sichel. Sie haben meist die Form unregelmässig gestalteter, mit zackigen und leistenförmigen Erhebungen versehener Knochenplatten.

Am Clivus kommt unter der Dura nicht selten ein kleines, als **Ekchondrosis physalifera** bezeichnetes gallertiges Geschwülstchen vor, dessen Bau demjenigen der Chorda gleicht, und welches danach wahrscheinlich aus Resten der Chorda hervorgeht (vergl. § 112 des allg. Th.).

Literatur über Pachymeningitis prolifera.

Charcot, *Sur les néomembranes de la dure mère, Oeuvr. compl. IX, Paris 1891.*
Körner, *Die otitischen Erkrankungen des Hirns a. d. Hirnhäute, Frankfurt 1896.*
Kremyanski, *Pachymeningitis interna haemorrhagica, Virch. Arch. 42. Bd. 1868.*
Paulus, *Verkalkung u. Verknöcherung d. Hämatomes der Dura mater, Erlangen 1875.*
Schuberg, *Haematoma durae matris, Virch. Arch. 16. Bd. 1859.*
Robertson, *Pathol. of subdural membrane Formation, Journ. of Path. IV 1896.*
Sperling, *Experimente z. Frage der Pachymeningitis, Clbl. f. d. med. Wiss. 1871.*
Thomson, *On Pachymeningitis chronica externa, Journ. of Path. II 1893.*
Virchow, *Hämatom der Dura mater, Würzburg. Verhandl. 1856.*

Literatur über Geschwülste der Dura mater.

Arnold, *Bau der Psammome, Virch. Arch. 52. Bd. 1871.*
Cheling, *D. schwamm. Auswüchse d. hart. Hirnhaut u. d. Schädelknoch., Heidelberg 1891.*
Ernst, *Ueber Psammome, Beitr. v. Ziegler XI 1892.*
Levi, *Entstehung der Concretionen in Psammomen, I.-D. Freiburg 1890.*
Luschka, *Ekchondrose des Clivus, Virch. Arch. 11. Bd. 1857.*
Ribbert, *Ekchondrosis physalifera, Clbl. f. allg. Path. V 1894 (Lit.).*
Robin, *Rech. anat. sur l'epithéliome des séreuses, Journ. de l'anat. Paris 1869.*
Schüppel, *Kalkkörperhaltiges Sarkom, Arch. d. Heilk. X 1869.*
Virchow, *Die Entwicklung des Schädelgrundes (Ekchondrose des Clivus) 1857.*

§ 121. Die in der Sella turcica gelegene **Hypophysis cerebri** setzt sich aus zwei Lappen zusammen. Der vordere enthält in einem Bindegewebsstroma zahlreiche rundliche und längliche, mit Epithelzellen gefüllte Follikel, der hintere besteht wesentlich aus gefässreichem Bindegewebe mit spindelförmigen und vielstrahligen, zum Theil pigmentirten Zellen. An der Uebergangsstelle beider Lappen ist das Gewebe sehr gefässreich und enthält mit flimmerndem Cylinderepithel ausgebildete Hohlräume.

Am häufigsten kommen cystische Entartungen, sowie hyperplastische Wucherungen des vorderen Lappens mit Bildung kolloidhaltiger Cysten vor. Sie werden als Adenome oder als Strumen der Glandula pituitaria bezeichnet und können die Grösse eines Taubeneies, ja sogar eines Hühnereies erreichen. Die Tumoren treten aus der Sella turcica mehr oder weniger weit hervor, verdrängen die angrenzende Hirnsubstanz oder dringen wohl auch in die Hirnventrikel ein und bringen den benachbarten Knochen zum Schwund.

Nach Weichselbaum erleiden die erwähnten, mit Flimmerepithel ausgekleideten Hohlräume am häufigsten eine cystische Entartung. Der Inhalt der Cysten besteht aus homogenen oder granulirten Massen

und wird von den Epithelzellen secernirt. Cysten mit granulirtem Inhalt sind mit Flimmerepithel ausgekleidet.

Nach dem Adenom sind die häufigsten Geschwülste Sarkome, welche ebenfalls in Form knotiger Tumoren auftreten. Selten sind Lipome und Teratome.

Entzündungen der Hypophysis können sich zu Entzündungen der Nachbarschaft hinzugesellen. Tuberkel und Gummiknoten sind nur selten beobachtet worden.

Die **Zirbeldrüse** besteht aus Bindegewebe, welches zahlreiche, annähernd kugelige Hohlräume einschliesst, die von einem reticulären Zellennetz und von rundlichen, mit hinfälligen Fortsätzen versehenen (Toldt) Zellen ausgefüllt sind. Die Follikel enthalten ferner auch Hirnsand.

Die am häufigsten beobachteten pathologischen Veränderungen sind ungewöhnliche Vermehrung des Hirnsandes (Psammome), hyperplastische Vergrösserungen und cystische Entartungen. Blutungen in die Substanz der Drüse können zur Bildung von Hämatomen führen.

Geschwülste sind sehr selten.

Bei Entzündung der Nachbarschaft kann die Zirbeldrüse an der Entzündung Theil nehmen.

Literatur über die Hypophysis cerebri.

Beadles, *Gummatous enlarg. of the Hypophysis, Trans. of the Path. Soc. London 48. Bd. 1897.*
Beck, *Teratom, Zeitschr. f. Heilk. IV 1883.*
Boyce, *Enlargement of the Hypophysis in Myxoedema, Journ. of Path. I 1893 (Lit.).*
Boyce, Rubert *and* ***Beadles,*** *Path. of the Hypophysis, ref. C. f. allg. Path. 1894.*
Breitner, *Zur Casuistik der Hypophysistumoren (Adenom), Virch. Arch. 93. Bd. 1883.*
Comte, *Contr. à l'ét. de l'hypophyse, Beitr. v. Ziegler XXIII 1898.*
Heusser, *Zur Casuistik der Hypophysistumoren (Lymphosarkom), V. A. 119. Bd. 1890.*
v. Hippel, *Zur Casuistik der Hypophysistumoren, Virch. Arch. 126. Bd. 1891.*
Ingermann, *Zur Casuistik der Hypophysistumoren, I.-D. Bern 1889.*
Klebs, *Sarkom, Vierteljahrsschr. f. prakt. Heilk. 125. Bd.*
Köhler, *Hypophysentumoren, I.-D. Freiburg 1897.*
Ribbert, *Tumor der Hypophysis, Virch. Arch. 90. Bd. 1882.*
Rogowitsch, *Veränd. d. Hypophyse nach Entfernung d. Schilddrüse, B. v. Ziegler IV 1888.*
Sokoloff, *Gummi d. Hypophysis, Virch. Arch. 143. Bd. 1896.*
Wagner, *Tuberkel, Arch. d. Heilk. 1862.*
Weichselbaum, *Neubildungen der Hypophysis, Virch. Arch. 75. Bd. 1879.*
Weigert, *Teratom, Struma pituitaria, Gummiknoten, Virch. Arch. 65. Bd. 1875.*

Literatur über Geschwülste der Pinealdrüse.

Blanquique, *Tumeur de la glande pinéale, Gaz. hebd. 1871.*
Manot, *Tumeur de la glande pinéale, Lyon méd. 1872.*
Nieden, *Centralbl. f. Nervenheilk. 1879.*
Pisenti *e* ***Viola,*** *Contrib. all' istologia norm. e patol. della glandula pituitaria, Atti della R. Accad. Med. Chir. di Perugia II 1890, u. Cbl. f. d. med. Wiss. 1890.*
Reinhold, *Ein Fall von Tumoren der Zirbeldrüse, I.-D. Freiburg 1886.*
Turner, *Spindelzellensarkom, Trans. of the Path. Soc. of London 1885.*

SIEBENTER ABSCHNITT.

Pathologische Anatomie des peripherischen Nervensystems.

I. Einleitung.

§ 122. Das **peripherische Nervensystem** setzt sich, abgesehen von den peripherischen Endapparaten, aus Nerven und aus Ganglien zusammen. Den wesentlichen Bestandtheil der ersteren bilden markhaltige und marklose Nervenfasern, welche Nervenfortsätze von Nervenzellen darstellen, die theils im Rückenmark, im verlängerten Mark und in den Spinalganglien liegen, theils in das peripherische Nervensystem eingeschaltet sind und hier die als Ganglien bekannten Nervenzellengruppen im Gebiete des Sympathicus bilden.

Die markhaltigen Nervenfasern stellen lange cylindrische Gebilde dar, deren Längsaxe von dem drehrunden Axencylinder eingenommen wird. Letzterer ist von der im lebenden Zustande homogenen, aus Myelin bestehenden Markscheide umgeben, und diese selbst wird von einer zarten bindegewebigen Hülle, der SCHWANN'schen Scheide, umschlossen. Von Strecke zu Strecke ist die Markhülle unterbrochen, so dass der Axencylinder nur von der SCHWANN'schen Scheide umgeben wird (RANVIER'sche Schnürringe), und man nimmt an, dass der Axencylinder wesentlich von diesen Stellen aus ernährt wird. Jede Nervenfaser wird dadurch in Segmente von 1—2 mm Länge getheilt, von denen jedes annähernd in der Mitte einen der SCHWANN'schen Scheide anliegenden Kern enthält, in dessen Umgebung sich eine dünne Lage von Protoplasma an der Innenfläche der Scheide ausbreitet. Nach aussen von der SCHWANN'schen Scheide liegt noch eine Fibrillenscheide (AXEL KEY, RETZIUS), welche ebenfalls Kerne mit etwas Protoplasma einschliesst.

Die marklosen Nervenfasern besitzen als Hülle des Axencylinders lediglich eine SCHWANN'sche Scheide, unter welcher von Strecke zu Strecke Kerne liegen.

Markhaltige und marklose Nervenfasern vereinigen sich zu Nerven verschiedener Dicke. Die vom Hirn und Rückenmark und den Spinalganglien abgehenden besitzen vorwiegend markhaltige, die Nerven des sympathischen Systemes vorwiegend marklose Fasern.

Feinere Nerven bestehen aus einem einfachen Bündel von Nervenfasern, grössere Stämme aus einer wechselnden Zahl von solchen.

Jedes Nervenbündel ist von einer Bindegewebshülle umgeben, welche als Perineurium bezeichnet wird. Treten mehrere Bündel zu einem Nervenstamme zusammen, so wird auch dieser von einem Perineurium umgeben, während die Bündel selbst durch lockeres, oft Fettzellen enthaltendes Bindegewebe, welches als Epineurium bezeichnet wird, untereinander verbunden werden. Von dem Perineurium jedes Nerven-

bündels zieht sich das Endoneurium in Form bindegewebiger Septen in die Tiefe, vereinigt die Nervenfasern gruppenweise zu Bündeln und umgiebt mit seinen feinsten Ausläufern die einzelnen Nervenfasern. Die Blutgefässe der Nerven liegen innerhalb des Bindegewebsgerüstes. An dem peripherischen Ende der Nervenfasern zerfällt der Axencylinder in die Primitivfibrillen, welche mit den Endapparaten in Verbindung treten.

II. Nervendegenerationen und Nervenentzündungen. Tuberkulose, Syphilis und Lepra der Nerven.

§ 123. Die Nervenfasern der peripherischen Nerven sind sehr häufig der Sitz degenerativer Veränderungen, welche nicht selten zu ihrem Untergang führen. Sofern diese Vorgänge ohne sonstige Veränderungen an den Nerven verlaufen, kann man sie als **einfache Nervendegenerationen** bezeichnen, compliciren sie sich mit entzündlichen Exsudationen und Gewebswucherungen innerhalb des Nervenbindegewebes, oder ist der Ausgangspunkt des Leidens eine entzündliche Erkrankung des letzteren, so sind sie der **Neuritis** zuzuzählen. Von manchen Autoren werden die einfachen Degenerationen auch als parenchymatöse Neuritis bezeichnet, und die eigentliche Neuritis als Neuritis interstitialis davon unterschieden. Nervendegenerationen und Nervenentzündungen lassen sich nicht streng gegen einander abgrenzen, insofern als einestheils entzündliche Veränderungen oft ausgebreitete degenerative Processe nach sich ziehen, und andererseits Degenerationen sehr oft in ihrem weiteren Verlaufe auch zu entzündlichen Erscheinungen führen können. Es wird danach die Bezeichnung Neuritis vielfach auch auf die degenerative Erkrankung angewendet.

Eine ausgebreitete **Degeneration** erfahren die Nerven zunächst **nach der Durchschneidung**, indem danach der von der Nervenzelle abgetrennte peripherische Theil des Nervenfortsatzes in seiner ganzen Länge entartet, während von dem centralen Stumpf nur ein kurzes Stück der Degeneration verfällt.

Schon in den ersten Tagen nach der Durchschneidung zeigen die Marksegmente des ganzen peripherischen Stückes eine Abnahme des Lichtbrechungsvermögens und eine Trübung, und am Ende des dritten Tages treten schon tiefe Einkerbungen der Schwann'schen Scheide und der Markscheide auf, welche durch eine beginnende Segmentirung der letzteren bedingt sind. Am 4.—6. Tage stellt sich den Einkerbungen entsprechend (Fig. 297) eine Gerinnung des Markes zu grossen Myelintropfen ein (*b*) und führt im Verlaufe von wenigen Tagen zur Bildung einer aus Tropfen, Tröpfchen und Körnchen bestehenden Zerfallsmasse, welche weiterhin unter Bildung von Fettkörnchenzellen resorbirt wird. Es kann indessen Wochen und Monate dauern, bis alle Zerfallsproducte verschwunden sind.

Der Axencylinder ist schon sehr bald nach Eintritt der Markdegeneration nicht mehr oder nur noch zum Theil (Fig. 297 *a*) nachzuweisen und er geht auch theils unter Aufquellung und Vacuolenbildung, theils durch Zerbröckelung zu Grunde (Fig. 298 *c*). Nach Gessler verschwinden auch die geweihartig verzweigten Nervenenden in den Muskeln.

Bei vollkommen uncomplicirten Schnittwunden degenerirt vom centralen Stumpfe nur ein kleines Stück, indem der Zerfallsprocess

schon an den nächsten oder zweitnächsten RANVIER'schen Schnürringen Halt macht. Nur wenn complicirende Entzündungen oder andere Schädlichkeiten, z. B. Quetschungen, auf den Nervenstumpf einwirken, degeneriren einzelne Faserbündel noch weiter centralwärts. Es ist indessen zu bemerken, dass im centralen Stumpf im Laufe der Zeit ein Theil der Fasern dünner, und dass namentlich die Markscheide atrophisch wird.

Fig. 297.

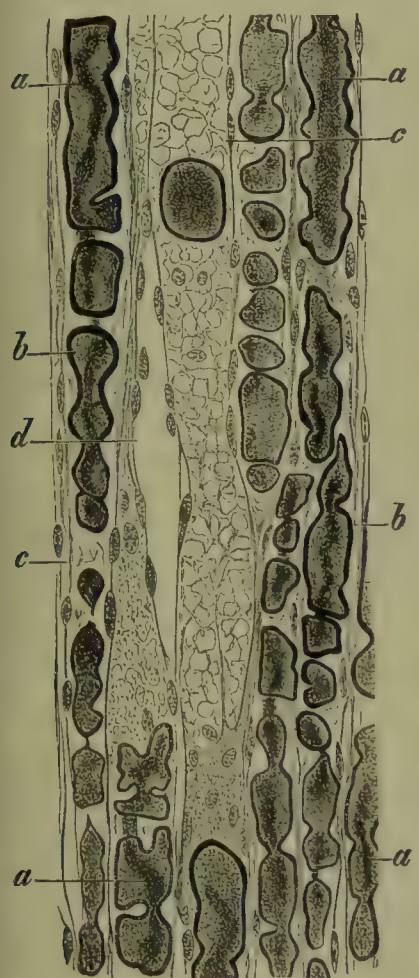

Fig. 297. Degeneration des Nervus ischiadicus, 6 Tage nach der Durchschneidung (FLEMM. Safr.). *a* Axencylinderreste. *b* Zerfallende Markscheiden. *c* SCHWANN'sche Scheide. Vergr. 300.

Fig. 298.

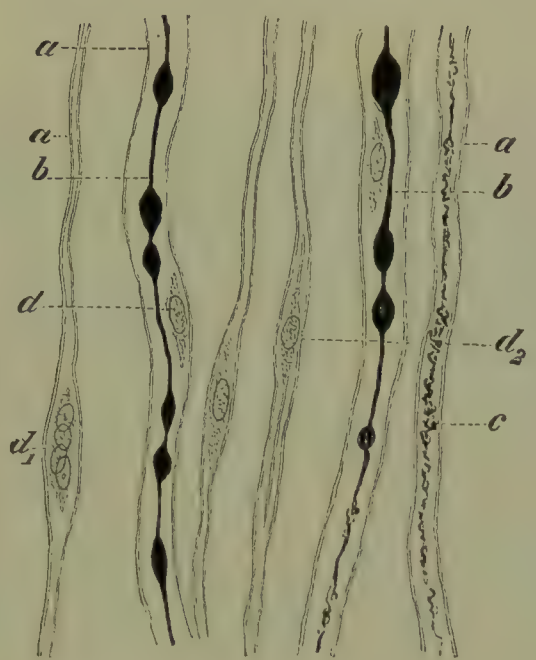

Fig. 298. Weit vorgeschrittene Atrophie der motorischen Nerven bei Atrophie der Vordersäulen des Rückenmarkes (M. Fl. Osmiums.). *a* SCHWANN'sche Scheide. *b* Axencylinder mit anhängenden Resten von Myelin. *c* Zerfallender Axencylinder. *d* Einkernige, d_1 mehrkernige, d_2 mit 2 Fortsätzen versehene Zellen innerhalb einer SCHWANN'schen Scheide. Vergr. 250.

Einen ganz ähnlichen Effect wie Durchschneidungen haben starke **Quetschungen** und **Zerrungen** sowie dauernde **Compression der Nerven**, wie sie gelegentlich durch Geschwülste oder durch schrumpfendes Narbengewebe oder durch entzündete Lymphdrüsen etc. herbeigeführt werden. Ein Unterschied gegenüber der Durchschneidung besteht darin, dass die Leitungsunterbrechung nicht sofort alle Nervenbündel betrifft, sondern mehr successive die einzelnen Nervenzüge ergreift.

Erkrankungen der Vorderhörner des Rückenmarkes und **der motorischen Wurzeln**, welche einen Untergang der motorischen Ganglien oder der Nervenfasern herbeiführen, sind in derselben Weise wie peripherische Leitungsunterbrechungen von Degeneration der peripher gelegenen Nervenbahn gefolgt, doch ist auch hier zu bemerken, dass bei allmählichem Untergang der Nervenzellen auch die Atrophie der Nerven-

fasern nicht so rapide eintritt, dass die Markscheide mehr allmählich (Fig. 298 *b*) schwindet, und dass innerhalb eines Bündels gesunde und in verschiedenen Stadien der Atrophie befindliche (Fig. 298 *b c*) und total entartete Nervenfasern (d_1 d_2) gemischt vorkommen (Fig. 299 *c*). Schliesslich können in einzelnen Nervenbündeln alle oder nahezu alle Nerven verloren gehen (Fig. 299 *d*).

Hämatogene Nervendegenerationen und **Entzündungen** lassen sich theils auf Infectionen und Intoxicationen, theils auf einfache Circulationsstörungen und Blutungen, sowie auf ungenügende Ernährung, die von allgemeiner Anämie und Kachexie oder von Verengerung der Nervenarterien abhängt, zurückführen, doch ist die Genese der Entartung häufig nicht mit Sicherheit zu bestimmen. Im Verlauf von Typhus exanthematicus, von Variola, Abdominaltyphus, Diphtherie, Influenza, Tuberkulose und im Puerperi-

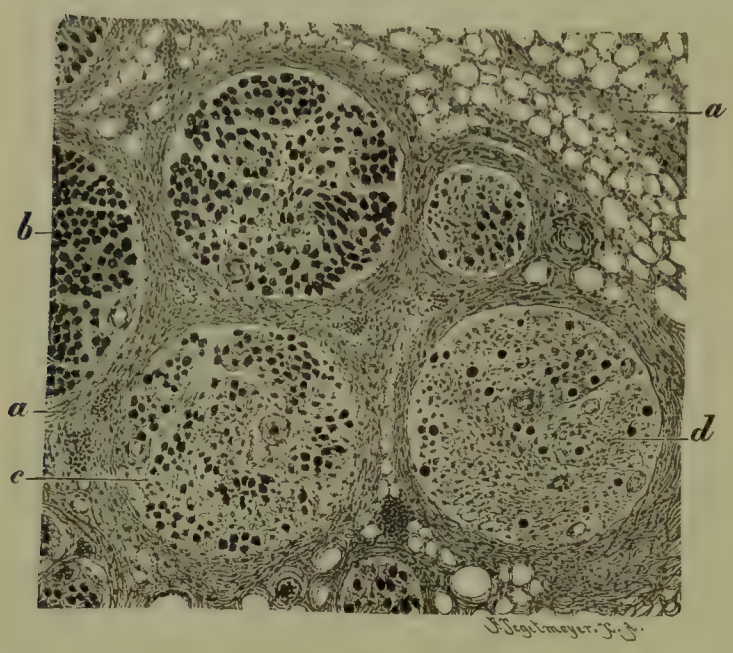

Fig. 299. Querschnitt aus einem atrophischen Nervus ischiadicus bei multipler Sklerose (M. Fl. Weigert's Markscheidenfärb.) *a* Epineurium. *b* Querschnitt eines normalen Nervenbündels. *c d* Querschnitte atrophischer Nervenbündel. Vergrösserung 30.

um auftretende Neuritiden oder Nervendegenerationen, die bald nur einzelne, bald zahlreiche Nerven betreffen, sind wahrscheinlich theils durch Intoxication, theils durch mangelhafte Ernährung der Nerven verursacht, doch kann es sich in einzelnen Fällen auch um eine Localisation der betreffenden Infectionen handeln. Neben der peripherischen Nervendegeneration können sich degenerative Veränderungen auch im Centralnervensystem finden. Alkohol und Blei wirken toxisch theils auf die peripherischen Nerven selbst, theils wahrscheinlich auch auf die Ganglienzellen.

Nach Baelz und Scheube ist die als Beriberi oder Kakke bezeichnete, in Japan endemische Krankheit eine Infectionskrankheit (nach Miura eine Intoxicationskrankheit), welche hauptsächlich durch multiple Nervendegeneration gekennzeichnet ist (Panneuritis epidemica), und es kommen auch in Europa über verschiedene Nervengebiete verbreitete, als multiple Neuritis (Leyden) oder Polyneuritis (Pierson) oder Neuritis disseminata (Roth) bezeichnete Nervenerkrankungen vor, welche wahrscheinlich auf Infection beruhen.

Nach Untersuchungen von Déjerine, Pitres, Vaillard, Oppenheim, Siemerling und Anderen ist eine Degeneration zahlreicher peripherischer Nerven auch bei Tabes ein häufig zu erhebender Befund, und es sind dabei vornehmlich die peripherischen Theile der sensiblen Hautnerven entartet (vergl. § 90).

Fortgeleitete lymphogene Neuritiden schliessen sich an entzündliche Processe in der Umgebung der Nerven an, wobei namentlich eiterige und tuberkulöse Entzündungen nicht selten die Nerven in Mitleidenschaft ziehen, so z. B. die Nervenwurzeln bei eiteriger und tuberkulöser Meningitis. Zuweilen verbreitet sich das betreffende Gift auch innerhalb der Nerven weiter, so z. B. bei Lyssa.

Sofern es sich bei den Nervenerkrankungen um **einfache Degenerationen** handelt, pflegt der bindegewebige Antheil der Nerven nur geringfügige oder keine Aenderungen aufzuweisen, und es können sich dabei sowohl die SCHWANN'schen Scheiden (Fig. 297 *c* u. Fig. 298 *a*) als auch die Zellen der Nervenscheiden (Fig. 297 u. Fig. 298 *d*, d_1, d_2) lange Zeit erhalten. Letztere können sogar in Wucherung (d_1) gerathen. Geht in einem Nerv die Mehrzahl der markhaltigen Nervenfasern zu Grunde (Fig. 299 *c*, *d*), so gewinnt er mehr und mehr ein graues Aussehen, geht jedoch bei Mangel einer bindegewebigen Wucherung keine Verhärtung ein.

Anders verhält sich die Sache, wenn die Erkrankung einen ausgesprochen entzündlichen Charakter trägt, eine **Neuritis** im engeren Sinne vorliegt.

Acute Neuritis ist durch Hyperämie sowie durch Anwesenheit eines Exsudates im bindegewebigen Bestandtheile der Nerven charakterisirt und kann bei Anwesenheit schwerer Veränderungen theils an der Röthung und Schwellung und stärkerer Durchfeuchtung, zuweilen auch an hämorrhagischen Herden oder gelblich-weissen Verfärbungen, welche durch Eiteransammlung bedingt sind, erkannt werden. Bei hämatogenen Formen kann das Exsudat von Anfang an im Endoneurium und dem Epineurium der Nerven sitzen. Ist die Entzündung consecutiv nach Entzündung der Umgebung, z. B. innerhalb einer eiternden Wunde im entzündeten Beckenzellgewebe, in den Subarachnoidealräumen etc. eingetreten, so ist zunächst das Perineurium der Sitz einer zelligen Infiltration, die sich erst im weiteren Verlauf auf das Gebiet des Endoneuriums verbreitet.

Schwerere Entzündungen führen zu Zerfall der Markscheide, oft auch zum Untergang eines Theils der Axencylinder. Eiterige und gangränöse Entzündungen können zu Vereiterung und zu brandiger Nekrose der Nerven führen. In Nerven, welche durch Traumen verletzt sind oder im Gebiet wuchernder Gewebe liegen, kommt es an der verletzten Stelle zu Granulationswucherungen und zu Bindegewebsneubildung.

Subacute und **chronische Entzündungen** der Nerven schliessen sich entweder an chronische Entzündungen der Nachbarschaft an oder sind Folgezustände hämatogener oder lymphogener Infectionen und Intoxicationen; doch ist nicht in allen Fällen auch die Ursache der Erkrankung erkennbar.

Sie führen theils zu Atrophie des Nervengewebes (Fig. 300 *f*), theils zu Wucherung und Hypertrophie des Bindegewebes (*d*, *e*), und es wird die Erkrankung in Rücksicht auf letztere als **Neuritis prolifera** bezeichnet.

Hat der Process längere Zeit gedauert, so sind in den erkrankten Theilen der Nerven die Nervenfasern theils ganz geschwunden, theils mehr oder weniger atrophisch (Fig. 300 *f*), das Bindegewebe kernreich und vermehrt.

Tuberkulöse Neuritis kommt am häufigsten an den Wurzeln der Hirn- und Rückenmarksnerven zur Beobachtung und stellt sich hier in Anschluss an tuberkulöse Meningitis (vergl. Fig. 246, p. 310) ein.

Im Uebrigen kommen tuberkulöse Neuritiden namentlich dann zur Ausbildung, wenn Nerven in nächster Nachbarschaft tuberkulöser Lymphdrüsen oder tuberkulöser Granulationsherde, z. B. des Periostes oder der Sehnenscheiden, liegen. Zuweilen werden hierbei das Perineurium und das Epineurium der betreffenden Nerven zu einem grossen Theil in tuberkulöses Granulationsgewebe umgewandelt, das späterhin verkäst, und es kann auch das Endoneurium der einzelnen Nervenbündel ergriffen werden. In anderen Fällen bilden sich in den Nerven nur bindegewebige Verhärtungen. Ganz auf einen Nerven beschränkte Localtuberkulose ist selten.



Fig. 300. Neuritis chronica mit partieller Atrophie der Nervenfasern (M. Fl. Häm. Karm.). *a* Querschnitte normaler dicker Nervenfasern. *b* Querschnitte normaler dünner Nervenfasern. *c* Endoneurium. *d* Zellig infiltrirter, in Wucherung befindlicher Balken des Endoneurium mit Blutgefässen. *f* Verdichtetes Endoneurium mit kleinen leeren Nervenlücken und einzelnen erhaltenen dünnen Nervenfasern. *g* Im Längsschnitt getroffenes Blutgefäss. Vergr. 150.

Die **syphilitische Neuritis** kommt fast nur im Gebiete der Wurzeln der Hirn- und Rückenmarksnerven zur Beobachtung und schliesst sich hier an syphilitische Erkrankungen der Hüllen des Gehirnes und Rückenmarkes an. Die Nerven werden dabei von syphilitischen Granulationswucherungen und späterhin von Bindegewebe umwachsen und durchwachsen, wobei ein mehr oder minder grosser Theil der Nervensubstanz verloren geht, so dass Nervenlähmungen entstehen. Im Uebrigen kann auch die den Process begleitende Arteriitis, welche zu Verengerung und Verschluss der Ernährungsgefässe der Nerven führt, Degeneration der Nerven verursachen.

Die Lepra localisirt sich, wie schon in § 179 des allgemeinen Theils auseinandergesetzt wurde, sehr häufig an den Nerven, und man kann danach auch eine besondere Lepraform als **Lepra nervorum** s. **anaesthetica** s. **mutilans** aufstellen. Die Ansiedelung des Leprabacillus in den Nerven verursacht eine durch zellige Infiltration und Gewebswucherung gekennzeichnete Erkrankung, welche weiterhin zu Degeneration der Nervenfasern und zu Hyperplasie des Bindegewebes führt, so dass spindelförmige derbe Verdickungen der Nerven von bedeutendem Durchmesser entstehen. Das erkrankte Gewebe enthält reichlich Leprabacillen, theils frei, theils in Zellen eingeschlossen.

Haben **Entzündungen im Bereiche der Ganglien** ihren Sitz, so spielen sich innerhalb derselben ähnliche Veränderungen ab, wie in den Nervensträngen. So kann z. B. eine tuberkulöse Verkäsung der Nebenniere, welche die Nachbarschaft in Mitleidenschaft zieht, auch zu Entzündungs- und Wucherungsvorgängen in dem benachbarten Plexus solaris und dem Ganglion semilunare führen, welche alsdann wieder

eine Degeneration der Nervenfasern und der Ganglienzellen zur Folge haben. Ebenso kann auch eine tuberkulöse Erkrankung der Knochen der Wirbelsäule die benachbarten Nerven und Ganglien in Mitleidenschaft ziehen. Bei Lepra dringen die Bacillen nicht nur in das Bindegewebe, sondern auch in die Ganglienzellen der ergriffenen Ganglien ein und bringen dieselben zur Degeneration und zum Zerfall.

Literatur über Nervendegeneration und Neuritis.

Arnheim, *Diphtherische Lähmungen, Arch. f. Kinderheilk. XIII 1891.*

Auché, *Des altérations des nerfs périphériques chez les diabétiques, A. de méd. exp. II 1890; Névrites chez les cancéreux, Rev. de méd. X 1890.*

Babes *et* **Marinesco**, *Pathol. des terminaisons nerv. des muscles, Ann. de l'Inst. de path. de Bucarest II 1891.*

Baelz, *Infectionskrankh. in Japan (Beriberi), Yokohama 1882, u. Z. f. klin. Med. VI 1882.*

Baginski, *Verh. v. Nervenendorganen nach Nervendurchschneidung, V. A. 137. Bd. 1894.*

Bernhardt, *Ueber die multiple Neuritis d. Alkoholisten, Z. f. klin. Med. XI 1886.*

Blaschko, *Erkrankung der sympathischen Geflechte der Darmwand, V. A. 94. Bd. 1883.*

Bonome, *Sulla pat. dei plessi nerv. dell' intestino, Arch. p. le Sc. Med. XIV 1890.*

Campbell, *Polyneuritis alcoholica, Zeitschr. f. Heilk. XV 1893.*

Cattani, *Stud. sperim. intorno alla distensione dei nervi, A. p. le Sc. Med. VIII u. IX 1885.*

Centanni, *Landry'sche Paralyse, Beitr. v. Ziegler VIII 1890.*

Charcot, *Alkohol. Lähmungen, Neue Vorles. üb. d. Krkh. d. Nervensyst., Leipzig 1886.*

Cossy *et* **Déjerine**, *Dégén. des nerfs séparés de leurs centres, Arch. de phys. II 1875.*

Cramer, *Die path. Anatomie d. Landry'schen Paralyse, Cbl. f. allg. Path. II 1892 (Lit.); Aetiologie u. pathol. Anatomie d. peripher. Neuritis, Cbl. f. allg. Path. 1893 (Lit.).*

Crocq, *Altér. des nerfs dans la paralysie diphthérique, A. de méd. exp. 1895.*

Déjerine, *Paralysie diphthérique , Arch. de phys. V 1878; Névrite alcoholique, ib. X 1887; Nat. périph. de certaines paralysies dites spinales aiguës, ib. II 1890; Névrite hypertrophique, Revue de méd. 1896.*

Déjerine-Klumpke, *Des polynévrites et des atroph. et paralysies saturnines, Paris 1889.*

Eichhorst, *Bleilähmung, Virch. Arch. 125. Bd.; Neuritis diabetica, ib. 127. Bd. 1892.*

Eulenburg, *Puerperale Neuritis, D. med. Woch. 1895 (Lit.).*

Francotte, *Contrib. à l'ét. des névrites multiples, Revue de méd. 1886.*

Friedländer, *Anatom. Untersuchung eines Falles von Bleilähmung, V. A. 75. Bd. 1879.*

Friedländer *u.* **Krause**, *Veränd. d. Nerven nach Amputationen, Fortschr. d. Med. 1886.*

Gessler, *Veränd. d. motor. Nervenenden nach Durchschneidung, D. Arch. f. klin. Med. XXXI; Die motor. Endplatte u. ihre Bedeutung f. die periph. Lähmung, Leipzig 1885.*

Geyer, *Postdiphther. Lähmung, Jahrb. f. Kinderheilk. 1896.*

Glogner, *Aetiologie d. multiplen Neuritis, Virch. Arch. 141. Bd. 1895.*

Gombault, *De l'atrophie musculaire saturnine, Arch. de phys. V 1873; État des nerfs périphér. dans un cas de myopathie progressive, Arch. de méd. exp. I 1889.*

Gudden, *Alkoholneuritis, Arch. f. Psych. XXVIII 1896 (Lit.).*

Hayem *et* **Gilbert**, *Modific. du système nerveux chez un amputé, Arch. de phys. III 1884.*

Hochhaus, *Ueber diphtherische Lähmung, Virch. Arch. 124. Bd. 1891.*

Homén, *Veränd. des Nervensystems nach Amputationen, Beitr. v. Ziegler VIII 1890.*

Joffroy *et* **Achard**, *Névrite périphérique d'origine vasculaire, A. de méd. expérim. I 1889; Gangrène cutanée du gros orteil chez un ataxique, ib.; Névrite périph., ib. II 1890.*

Krause, *Auf- u. absteigende Nervendegeneration, Arch. f. Anat. 1887.*

Letulle, *Rech. sur les paralysies mercurielles, Arch. de phys. IX 1887.*

Leyden, *Die Entzündung der periph. Nerven, Berlin 1888; Polyneuritis mercurialis, D. med. Woch. 1893; Neuritis nach Influenza, Zeitschr. f. klin. Med. XXIV 1893.*

Lorenz, *Multiple degenerat. Neuritis, Zeitschr. f. klin. Med. XVIII 1891.*

Lunz, *Affect. d. Nervensyst. nach acuten Infectionskrankheiten, A. f. Psych. XVIII 1887.*

Marchand, *Ueb. eine eigenth. Erkrankung des Sympathicus, der Nebennieren u. der peripherischen Nerven ohne Bronzehaut, Virch. Arch. 81. Bd. 1880.*

Mayer, *Degeneration d. Nervenfasern, Prag 1881.*

Miura, *Zur Pathologie der Kakke, Virch. Arch. 114. Bd. 1888.*

Moos, *Genese der diphtherischen Nervendegeneration, Virch. Arch. 124. Bd. 1891.*

Müller, *Ein Fall von multipler Neuritis, Arch. f. Psych. XIV 1883.*

Nauwerck *u.* **Barth**, *Path. Anat. der Landry'schen Lähmung, Beitr. v. Ziegler V 1889.*

Niedieck, *Ueber Neuritis migrans u. ihre Folgezustände, A. f. exp. Pathol. VII 1877.*

Pekelharing *et* **Winkler**, *Rech. sur la nature et la cause du Béri-Béri, Utrecht 1888.*

Pierson, *Ueber Polyneuritis acuta, Samml. klin. Vorträge No. 229.*

Pitres et **Vaillard**, *Gangrènes etc., Névr. périph. dans le rhumatisme chronique, Rev. de méd. VII 1887; Des névr. périph. chez. les tuberculeux, ib. VI 1886; Névrites périph. survenant dans le cours de la fièvre typhoïde, ib. V 1885; Paralysie ascendante aiguë (survenue au décours de la fièvre typhoïde), Arch. de phys. IX 1887.*
Preisz, *Anat. d. diphtherischen Lähmungen, D. Zeitschr. f. Nervenheilk. VI 1894.*
Remak, *Neuritis, Eulenburg's Realencyclop. XVII 1898.*
Rosenbach, *Experimentelle Unters. über Neuritis. Arch. f. exp. Pat. VIII 1878.*
Rosenblath, *Polyneuritis, D. Zeitschr. f. Nervenheilk. IX 1896.*
Rosenheim, *Acute infectiöse multiple Neuritis, A. f. Psych. XVIII 1887.*
Roth, *Neuritis dissem. acutissima, Correspbl. f. Schweizerärzte 1883.*
Schaffer, *Pathologie u. patholog. Anat. der Lyssa, Beitr. v. Ziegler VII 1890.*
Scheube, *Beriberi, V. A. 95. Bd., D. A. f. klin. Med. 31. u. 32. Bd.; Die Beri-Beri-krankheit, Jena 1894.*
Schultze, *Ueber Bleilähmung, Arch. f. Psych. XVI 1885.*
Schulz, *Beitr. z. Lehre der multiplen Neuritis bei Potatoren, Neurol. Cbl. 1885.*
Schwarz, *Ein Fall von aufsteigender acuter Paralyse, Zeitschr. f. klin. Med. 1883.*
Senator, *Ueber acute u. subacute multiple Neuritis u. Myositis, Zeitschr. f. kl. Med. 1883.*
Siemerling, *Alkoholneuritis, Charité-Ann. XIV 1889.*
Strümpell, *Zur Kenntn. der multiplen degenerativen Neuritis, Arch. f. Psych. XIV 1883.*
Stroebe, *Degenerat. u. regen. Processe i. Nervensystem, Cbl. f. allg. Path. VI 1895 (Lit.).*
Teuscher, *Degen. normaler periph. Nerven, Arch. f. mikr. Anat. 36. Bd. 1890.*
Thomsen, *Zur Klinik u. path. Anat. d. Alkohol-Neuritis, Arch. f. Psych. 21. Bd. 1890.*
Treub, *Ueber Reflexparalyse und Neuritis migrans, Arch. f. exp. Path. X 1879.*
Vanlair, *Altérat. des nerfs centripètes conséc. aux amputations, Bull. de l'Acad. de méd. de Belgique 1891.*
Vierordt, *Zur Frage vom Wesen der Bleilähmung, Arch. f. Psych. XVIII 1887.*
Vincent, *Altér. du plex. cardiaque conséc. à la diphthérie, Arch. de méd. exp. 1894.*
Westphal, *Veränderung d. Nervus radialis bei Bleilähmung, Arch. f. Psych. IV 1874.*
Literatur über Nervendegeneration bei Tabes s. § 90.

III. Die Regeneration der peripherischen Nerven.

§ 124. Ist ein Nerv an irgend einer Stelle durchschnitten worden, so findet von dem peripherischen Ende des centralen Stückes aus stets eine **Neubildung von Nerven** statt, und es beginnt diese Regeneration schon wenige Tage nach der Durchschneidung. Die **Regeneration** geht stets von dem Endstück der mit der Nervenzelle in Verbindung stehenden Nervenfortsätze aus und wird durch eine Anschwellung des Endstückes des noch erhaltenen Theiles des Axencylinders eingeleitet. Weiterhin findet ein Auswachsen des Endstückes statt und zwar meistens unter Spaltung des Axencylinders, so dass aus dem noch mit Mark umschlossenen Axencylinder (Fig. 301 *a, b*) 2—5, unter Umständen sogar noch mehr (Fig. 302 *e, f*) feine Nervenfortsätze hervorwachsen (*a, b, c*), die sich sehr bald mit einer Markscheide umgeben und sich danach auch durch die WEIGERT'sche Markscheidenfärbung färben lassen. Das Längenwachsthum dieser neuen Nerven-

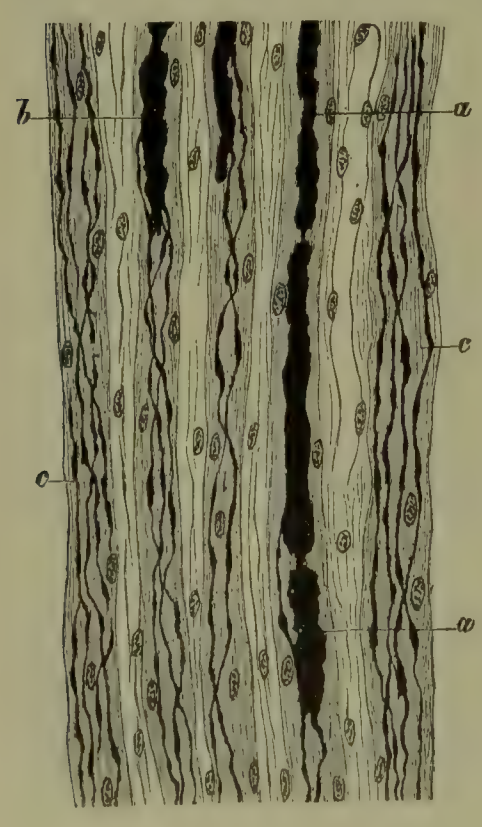

Fig. 301. Alte und neugebildete Nervenfasern aus einem Amputationsstumpf im Längsschnitt (WEIGERT's Markscheidenfärb.). *a b* Alte Nervenfasern, aus denen mehrere junge Nervenfasern ausgewachsen sind. *c* Neurilemm mit jungen Nervenfasern. Vergrösserung 200.

fasern beträgt nach VANLAIR im Tage 0,2—1,0 mm. Da an durchschnittenen Nerven die Regeneration nicht unmittelbar an der Schnittfläche, sondern etwas höher oben erfolgt, so liegen die auswachsenden feinen Axencylinder zunächst innerhalb der alten SCHWANN'schen Scheide (Fig. 301 *c* und Fig. 302 *e*, *f*). Weiterhin treten sie aber aus derselben aus. Bei ihrer Ausbildung zu Nervenfasern erhalten sie eine bindegewebige Hülle, eine Neurilemmscheide, die wahrscheinlich von den in Wucherung gerathenen Nervenkörperchen gebildet wird.

Fig. 302.

Fig. 302. Querschnitt durch ein Nervenbündel des Nervus medianus dicht oberhalb einer vor 4 Monaten durch eine Stichverletzung erfolgten Durchtrennung (M. Fl. Karm.). *a* Perineurium. *b* Endoneurium. *c* Gefässquerschnitt. *d* Alte unveränderte Nervenfaser. *e* Bündel neugebildeter Nervenfasern. *f* Neugebildete Nerven neben Resten der alten Faser innerhalb der nämlichen Scheide. Vergrösserung 200.

Fig. 303.

Fig. 303. Neun Jahre altes Amputationsneurom des Nervus ischiadicus im Längsschnitt (M. Fl.). *a* Nerv. *b* Neurom. Vergr. 3.

An durchschnittenen Nerven, die nicht wieder mit dem peripherischen Stück vereinigt werden, bildet sich am Nervenstumpf ein aus dem Endoneurium, Epineurium und Perineurium hervorgehendes Granulationsgewebe, welches im Laufe der Zeit in Narbengewebe übergeht. Die jungen Nervenfasern wachsen in dieses Gewebe hinein und es wird dadurch der bindegewebige Stumpf von Nerven durchsetzt, die in der verschiedensten Richtung sich kreuzen (Fig. 303 *b*) und durch ihre

reiche Entwicklung nicht selten eine bedeutende Anschwellung des Stumpfes bedingen, so dass man die Bildung als **Amputationsneurom** (Fig. 303 *b*) bezeichnet.

Ist eine Nervenfaser durch irgend welche Schädlichkeit, wie z. B. durch Compression oder durch Intoxication, zu Grunde gegangen, so besteht die Möglichkeit einer Regeneration derselben in allen Fällen, in denen die Nervenzelle, deren Fortsatz sie bildet, intact erhalten ist. Das Auswachsen des Axencylinders wird sich hier innerhalb des alten Neurilemms vollziehen, und es werden die neuen Nervenfasern auch innerhalb dieser Bahn die Endapparate erreichen können. An den Endorganen angelangt, lösen sich die Nervenfasern in die für den Nerven charakteristischen Endverästelungen auf, doch ist die Art und Weise, wie sich die Verbindungen mit den Endapparaten herstellen, nicht hinlänglich genau festgestellt. Nach Gessler und Galeotti und Levi soll sich das Nervengewebe der in den Muskeln gelegenen Endplatte der motorischen Nerven an Ort und Stelle regeneriren.

Werden die Stücke eines Nerven nach der Durchschneidung wieder vereinigt, so heilen sie zunächst durch Granulationen und weiterhin durch Bindegewebe zusammen. Die in dem centralwärts gelegenen Stück entstehenden Nerven wachsen alsdann durch das neugebildete Bindegewebe hindurch nach dem peripheren Stück und können, theils innerhalb der alten Neurilemmröhren, theils im Endoneurium oder im Epineurium verlaufend, ebenfalls die Endorgane wieder erreichen, doch treten manche Nervenfasern aus der Verwachsungsstelle oder auch aus dem Nerven in die Umgebung über und gelangen alsdann nicht zu den ihnen zukommenden Endorganen. Ist die Bahn, welche die Nerven zu durchlaufen haben, bis sie zu den Endorganen gelangen, eine lange, so vergehen mehrere Monate, bis das betreffende Gewebe wieder mit der richtigen Zahl von Nervenenden versehen ist.

Weiteres über Nervenregeneration enthält § 92 des allg. Theils, wo auch die Literatur angegeben ist.

IV. Die Geschwülste des peripherischen Nervensystemes.

§ 125. Die Mehrzahl der **Geschwülste**, welche in den Nerven und Ganglien vorkommen, entwickelt sich aus dem Bindegewebe und besteht auch hauptsächlich aus irgend einer Bindesubstanz, während die Nerven an dem Aufbau der Geschwülste meistens sich nicht wesentlich betheiligen.

Die **Fibrome** der Nerven gehen bei einfachen Nerven (Fig. 304 *a*) vornehmlich vom Endoneurium aus und verbreiten sich besonders in den äussersten (*b*, *d*), zum Theil indessen auch in den inneren Bezirken (*c*) der Nerven, so dass die Nervenfasern bald axial liegen und von dem wuchernden Bindegewebe umschlossen (*b*), bald dagegen durch letzteres auseinandergedrängt (*c*) werden. In zusammengesetzten Nerven (Fig. 305) beginnt die Wucherung meist ebenfalls im Endoneurium der einzelnen Nervenbündel (*d*, *e*, *f*), kann sich indessen auch über das Perineurium der einzelnen Nervenbündel und das Epineurium (*b*) zwischen den Nervenbündeln verbreiten. Die Nerven können durch die Wucherungen zur Atrophie gebracht werden, doch kommt es auch vor, dass sie zur Zeit der Entwicklung der Tumoren ebenfalls eine Wucherung eingehen und sich vermehren. Ist letzteres der Fall, so kann

Fig. 304. Multiple Neurofibrome. Schnitt aus einem elephantiastischen Rankenneurom der Wangen- und Unterkiefergegend (FLEMM. Safr.). *a, b* Nerv, von dessen Endoneurium die äussersten Lagen stark gewuchert sind; die Nervenfasern axial gelagert. *c* Nerv mit stark gewuchertem Endoneurium und zersprengten Nervenfasern. *d* Durch Bindegewebswucherung verdickter Nerv mit einem schwachen Nervenfaserzug am linken Ende. *e* Zwischen den Nerven gelegenes, Fettgewebe enthaltendes, lockeres, kernreiches Bindegewebe. Vergr. 8.

Fig. 305. Multiple Fibrombildung in einem Nerven des Plexus ischiadicus (M. Fl. Karm.). *a* Perineurium des ganzen Nerven. *b* Fettzellen enthaltendes Epineurium. *c* Querschnitte normaler, von einem eigenen Perineurium umschlossener Nervenbündel. *d* Beginnende Fibrombildung im Endoneurium. *e* Weiter vorgeschrittene Fibrombildung im Innern eines Nervenbündels mit eingeschlossenen atrophischen Fasern. *f* Grössere Fibromknoten im Innern eines Nervenbündels, ebenfalls atrophische Nerven einschliessend; Perineurium verdickt. Vergr. 10.

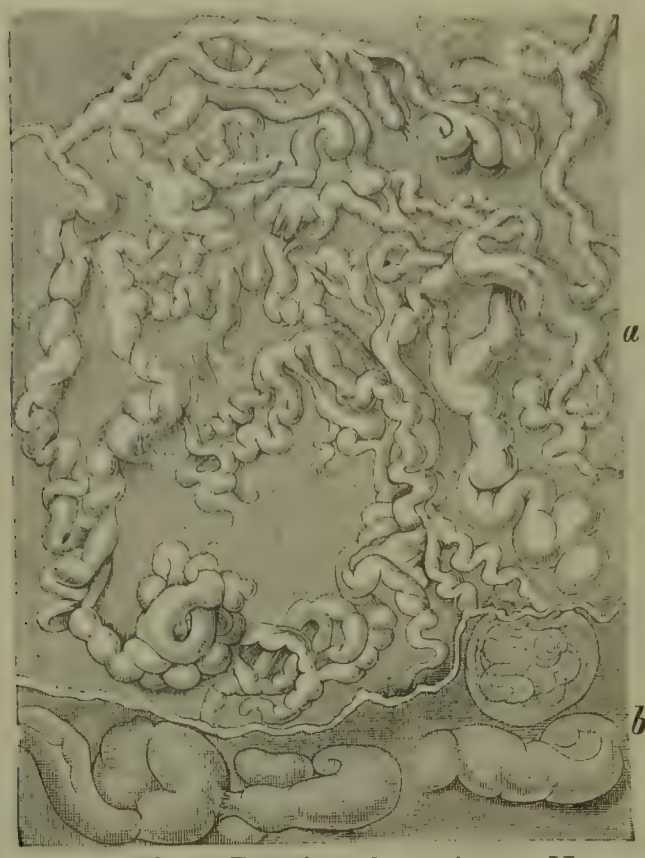

Fig. 306. Rankenförmiges Neurom der Kreuzbeingegend (nach einer Zeichnung von P. Bruns) in natürlicher Grösse. Die knotigen gewundenen Nervengeflechte sind bei *a* zum Theil freigelegt, bei *b* noch von Bindegewebe bedeckt.

Fig. 307. Lappiges Rankenneurom der Schläfengegend (*a*) und Neurofibrom (*b*) des Vagus (nach Bruns).

man die Geschwülste als **Neurome** oder richtiger als **Neurofibrome** bezeichnen.

Die Fibrome und Neurofibrome der Nerven treten meist multipel auf und entwickeln sich in seltenen Fällen in sämmtlichen peripherischen Nerven in grosser Zahl, sind indessen häufiger auf das Gebiet einzelner Nerven beschränkt. Sie sitzen bald im Verlauf der Nervenstämme, bald an den feinen Zweigen und verbreiten sich in letzterem Falle mit Vorliebe über die kleinen Hautnerven, so dass sich in der Haut zahlreiche weiche Knoten der verschiedensten Grösse bilden, welche gewöhnlich als multiple Hautfibrome bezeichnet und den weichen Fibromen, dem Fibroma molluscum, zugezählt werden (vergl. die pathologische Anatomie der Haut). Fibrome der feinen Zweige können sich mit Fibrombildung an den Nervenstämmen combiniren, und es sind die Nerven oft gleichzeitig durch eine abnorme Entwicklung der bindegewebigen Bestandtheile diffus verdickt. Die einzelnen Knoten sind theils nur klein, oft nur mit dem Mikroskop erkennbar, theils grösser (Fig. 307 *b*), so dass sich unter Umständen ganz ansehnliche Geschwülste bilden. Sie bestehen meist

aus einem ziemlich zellreichen Bindegewebe, doch kommen auch derbere, zellärmere Fibrome vor.

Die einzelnen Fibrome der Nerven bilden meist umschriebene, gegen die Umgebung gut abgegrenzte Knoten, doch kommt es auch vor, dass in einem mehr oder minder grossen Bezirke ein ganzes Convolut rankenartig gewundener Stränge und Geflechte sich bildet, welche aus verdickten und mit spindeligen und knotigen Anschwellungen versehenen Nerven bestehen (Fig. 306), so dass man dieselben als **Rankenneurome** (Bruns) oder als **plexiforme Neurome** (Verneuil) bezeichnet hat. Sie kommen sowohl im Gebiete der Spinal- als auch der Kopfnerven vor, entwickeln sich vornehmlich in der Haut und dem subcutanen Gewebe und können bei starker Entwicklung mächtige, wulstige, lappige und faltige (Fig. 307 *a*) oder auch mehr knotige, nicht scharf abgegrenzte Hautverdickungen verursachen, welche der Elephantiasis oder Pachydermie zugezählt und nach ihrer Genese als Elephantiasis oder Pachydermia neuromatosa bezeichnet werden (vergl. die pathol. Anat. der Haut).

Sowohl die multiplen Neurofibrome als die Rankenneurome sind als Bildungen anzusehen, welche sich aus congenitaler Anlage entwickeln und oft schon in der Kindheit zu nachweisbaren Tumorbildungen führen. Sie kommen danach als erbliche Familieneigenthümlichkeit vor.

Sarkome, Myxome und **Lipome** der Nerven treten in Form von spindelförmigen und knotigen Tumoren auf und gehen wie die Fibrome vom Nervenbindegewebe aus. Sie sind indessen weit seltener als die multiplen Fibrome und treten meist nur in einzelnen Knoten auf. In seltenen Fällen können Fibrome eine sarkomatöse Wucherung eingehen und danach Metastasen machen.

Literatur über Geschwülste der peripherischen Nerven.

Bruns, P., *Das Rankenneurom, Virch. Arch. 50. Bd. 1870.*
Courvoisier, *Die Neurome, Basel 1886.*
Czerny, *Neurofibrom, Langenbeck's Arch. XVII 1874.*
Esmarch *u.* ***Kulenkampf,*** *Die elephantiastischen Formen, Hamburg 1885.*
Garrè, *Secundär maligne Neurome, Beitr. v. Bruns IX 1892.*
Hausch, *Neurogliom des Ganglion Gasseri, Münch. med. Woch. 1886.*
Herczel, *Ueber Fibrome u. Sarkome der periph. Nerven, Beitr. v. Ziegler VIII 1890.*
Krause, *Ueber maligne Neurome (Sarkome und Myxome), Leipzig 1887.*
Kriege, *Verhalt. d. Nervenfasern in d. multiplen Fibromen d. Haut, V. A. 108. Bd. 1887.*
Lacroix *et* ***Brunaud,*** *Névrome plexiforme amyélinique, Arch. de méd. exp. II 1890.*
Orlandi, *Rabdomioma del Nervo ischiadico, A. p. le Sc. med. XIX 1895 (Lit.).*
v. Recklinghausen, *Die multiplen Fibrome der Haut, Berlin 1882.*
Sattler, *Sehnerventumoren, Beitr. z. Chir., Festschr. f. Billroth, Stuttgart 1892 (Lit.).*
Verneuil *et* ***Depaul,*** *Bull. de la Soc. anat., Paris 1857.*
Virchow, *Die krankh. Geschwülste III, 1865.*
Vossius, *Opticustumoren, Graefe's Arch. XXVIII.*
Westphalen, *Multiple Fibrome der Haut u. der Nerven mit Uebergang in Sarkom- u. Metastasenbildung, Virch. Arch. 110. Bd. 1887, u. Multiple Fibrome der Haut, der Nerven u. Ganglien mit Uebergang in Sarkom, Virch. Arch. 114. Bd. 1888.*

ACHTER ABSCHNITT.

Pathologische Anatomie der äusseren Haut.

I. Einleitung.

§ 126. Die **äussere Haut** ist ein Organ, welches einerseits eine schützende Decke für den Organismus bildet, andererseits im Dienste des Organismus gewisse Thätigkeiten ausübt. So functionirt sie theils als Sinnesorgan für die Tastempfindung, theils als Wärmeregulator, theils als ein Organ, das bestimmte Secrete liefert und auch an dem Wechsel der gasförmigen Bestandtheile des Körpers sich betheiligt. Entsprechend ihren physiologischen Aufgaben steht sie einerseits mit dem übrigen Organismus im engsten Zusammenhang, auf der anderen Seite tritt sie auch zur Aussenwelt in die mannigfaltigsten Beziehungen und ist äusseren Einflüssen in hohem Maasse ausgesetzt.

Die innigen Beziehungen zum übrigen Organismus sowohl als zur Aussenwelt bedingen es, dass die Haut auch äusserst häufig in krankhafte Zustände geräth. Werden **Hautkrankheiten** durch mechanische oder thermische oder chemisch wirksame Schädlichkeiten oder durch Parasiten, welche von aussen kommen, verursacht, so nennt man sie **idiopathische.** Schliessen sich dagegen die Hauterkrankungen an Veränderungen des Blutes und der Gewebssäfte oder an krankhafte Zustände anderer Organe, z. B. des Herzens, der Leber, der Nieren, des Geschlechtsapparates, des Nervensystems etc. an, sind sie also Theilerscheinungen oder Folgen anderer Affectionen, so werden sie als **symptomatische** bezeichnet. Als eine besondere Gruppe lassen sich alsdann noch jene Veränderungen unterscheiden, welche auf **Entwicklungsstörungen** zurückzuführen sind.

Literatur über Hautkrankheiten.

Annales de dermatologie et de syphiligraphie *1869—1898.*
Archiv *(früh.* ***Vierteljahrsschr.)*** *f.* ***Dermatologie u. Syphilis*** *I—XLII 1869—1898.*
Auspitz, *System der Hautkrankheiten, Wien 1881.*
v. Hebra, F., *Atlas der Hautkrankheiten.*
v. Hebra, H., *Die krankhaften Veränderungen der Haut, Braunschweig 1884.*
Jessner, *Ein dermatolog. System auf pathol.-anat. Basis, Hamburg 1893.*
Kaposi, *Pathologie u. Therapie d. Hautkrankheiten, Wien 1887; Handatlas d. Hautkrankheiten, Wien 1898.*
Kopp, *Die Trophoneurosen der Haut, Wien 1886.*
Kromayer, *Allgemeine Dermatologie, Berlin 1896; Fortschritte d. Dermatol., Jahresber., C. f. allg. Path. 1897, 1898.*

Lassar, *Dermatolog. Zeitschrift I—VII 1891—1898.*
Leloir et Vidal, *Traité descriptif des maladies de la peau, Ouvrage accomp. d'un Atlas de 54 planches en chromolithographie, Paris 1890—1895.*
Leloir, *Affect. cutan. d'origine nerveux, Paris 1882.*
Lesser, *Lehrbuch der Haut- und Geschlechtskrankheiten, Leipzig 1897.*
Mracek, *Atlas und Grundriss der Hautkrankheiten.*
Morow, *Atlas of Skin and venereal Diseases, New-York 1893.*
Neumann, *Lehrb. d. Hautkrankheiten; Atlas d. Hautkrankheiten, Wien 1880—90; Bezieh. d. Hautkrankheiten z. Gesammtorganismus, A. f. Derm. 36. Bd. 1896.*
Schwimmer, *Die neuropathischen Dermatosen, Leipzig 1888.*
Unna, *Monatshefte f. prakt. Dermatologie u. Histopathol. d. Hautkrankh., Berlin 1894.*

Abnorme Pigmentirungen und Pigmentmangel der äusseren Haut.

§ 127. Die **abnormen Pigmentirungen** der Haut treten bald diffus, bald circumscript auf und beruhen entweder auf einer Vermehrung des normalen Pigmentes der Retezellen und des Coriums, oder auf einer Ablagerung von Blut oder Gallenpigment, oder endlich auf einer Einlagerung aus der Aussenwelt dem Organismus zugeführter gefärbter Substanzen.

Die **Pigmentmäler, Naevi pigmentosi,** sind angeboren und bilden kleine oder grosse glatte, im Niveau der Haut gelegene (Naevus spilus) oder prominirende warzige (N. prominens, N. verrucosus) und mit Haaren besetzte (N. pilosus), blassbraune bis dunkelbraune und schwarze Flecken, über denen die Epidermis meist von normaler Dicke, selten hypertrophisch ist (vergl. § 73, Fig. 100 des allgemeinen Theils).

Die **Linsenflecken, Lentigines** treten erst kürzere oder längere Zeit nach der Geburt auf und bilden gelb bis schwarzbraun gefärbte, scharf begrenzte, stecknadelkopf- bis linsengrosse, den kleinen Naevi durchaus ähnliche Flecken, welche keinen bevorzugten Standort haben und, nachdem sie sich einmal gebildet, das ganze Leben hindurch bestehen bleiben.

Die **Sommersprossen, Ephelides** bestehen aus unregelmässig begrenzten, zackigen, blassbraunen, nicht prominenten kleinen Flecken, welche in jüngeren Jahren (am häufigsten im 4.—8. Jahre) namentlich im Gesicht, an den Händen und Armen, selten an anderen Stellen des Körpers auftreten, um entweder dauernd bestehen zu bleiben oder nach kurzem oder langem Bestande wieder zu verschwinden. Das Auftreten des Pigmentes wird durch Einwirkung des Sonnenlichtes begünstigt.

Das **Xanthelasma** oder **Xanthoma** tritt in schwefelgelben und bräunlichgelben Flecken auf, die entweder im Niveau der Haut liegen (X. planum) oder in Form von Knötchen sich über die Haut erstrecken (X. tuberosum) und am häufigsten an den Augenlidern auftreten.

Das Pigment der genannten Bildungen besteht aus gelben und braunen Körnern, welche theils in gewöhnlichen Bindegewebszellen, theils in epithelähnlichen Zellen (Chromatophoren) liegen (s. § 73 d. allg. Th.). Die grossen Zellen bilden im Bindegewebe gegen die Umgebung abgegrenzte Haufen von wahrscheinlich endothelialer Abkunft, so dass die Bildungen als hypertrophische Lymphangiome

aufzufassen und den ungefärbten Fleischwarzen zuzurechnen sind (s. Cap. VII).

Als **Chloasma uterinum** bezeichnet man eine gelb und braune, fleckige Pigmentirung, welche bei Frauen insbesondere in der Zeit der Schwangerschaft und bei krankhaften Zuständen des Genitalapparates auftritt und vornehmlich im Gesicht und in der Umgebung der Brustwarzen ihren Sitz hat.

Chloasma cachecticorum nennt man braune Pigmentirungen, welche bei marantischen Individuen auftreten.

Das **Melasma suprarenale** ist charakterisirt durch diffuse, bronceartige Braunfärbung der Haut, welche namentlich im Gesicht, am Halse, an den Händen, in der Umgebung der Brustwarzen und Genitalien auftritt und oft auch noch dunklere braune Flecken einschliesst. Die Pigmentirung ist ein Hauptsymptom der als **Morbus Addisonii** bezeichneten Erkrankung und ist abhängig von Degenerationen (Tuberkulose) der Nebennieren.

Bei der letztgenannten Pigmentirung liegt das Pigment in Form von Körnern theils in Bindegewebszellen, theils in den dem Bindegewebe aufsitzenden Epithelzellen. Es wird ebenso wie das Pigment der erstgenannten Pigmentflecke den **Melaninen** zugezählt, welche aus schwefelhaltigen Spaltungsprodukten der Eiweissstoffe entstehen (vergl. § 73 des allg. Th.).

Hämatogene Pigmentirungen der Haut (§ 74 des allg. Th.) entstehen aus Zerfallsproducten ausgetretener rother Blutkörperchen (Hämosiderin und Hämatoidin) und werden je nach der Aetiologie und Genese als Chloasma traumaticum, caloricum, toxicum, hämorrhagicum, inflammatorium etc. bezeichnet. Nach Blutungen treten braune, blau grüne und gelbe Verfärbungen der Haut auf. Meist sind die hämatogenen Pigmentirungen transitorisch und verschwinden durch Resorption oder (bei Blutungen ins Epithel) durch Abstossung des Pigmentes. Nach Entzündung können indessen auch dauernde Pigmentirungen zurückbleiben.

Ikterus, die Ablagerung von Gallenpigment (§ 76 d. allg. Th.) führt zu gelber, gelb grüner und olivenfarbiger Färbung der Hautdecken. Bei dem als **Argyria** bezeichneten Zustand bedingen Ablagerungen von Silberkörnern im Corium eine rauchgraue bis schwarzbraune Färbung. Durch **Tätowirung** (§ 77 d. allg. Th.) kann man der Haut verschiedene Farben verleihen.

§ 128. Der **Pigmentmangel** kommt zunächst als eine angeborene und vererbbare Eigenthümlichkeit vor und wird alsdann als **Albinismus** oder als **Leukopathia congenita** bezeichnet.

Bei dem als **Albinismus universalis** bezeichneten Zustande fehlen sämmtliche Pigmente des Körpers von Geburt an. Die betreffenden Individuen, welche man Albinos oder Kakerlaken nennt, haben eine hellweisse oder rosig durchscheinende Haut; die Haare sind gelblichweiss, seidenartig (Leukotrichia congenita), auch die Iris und Chorioidea sind pigmentlos und scheinen durch ihren Blutgehalt hellroth gefärbt. Die Missbildung ist bei Europäern ziemlich selten, häufiger kommt sie bei Negern vor.

Der **Albinismus partialis,** d. h. angeborener partieller Pigmentmangel, ist bei Europäern selten, doch sind mehrfach Fälle beobachtet, in denen angeborene weisse Flecke in der Haut bestanden.

Eine zweite Form des Pigmentmangels, welche als **Vitiligo** oder **Leukopathia acquisita** bezeichnet wird, kommt zunächst als Folgeerscheinung von bekannten Infectionen, nach Scharlach, Typhus, Febris recurrens, vor. Sie ist sodann auch ein Symptom einer epidemischen Erkrankung unbekannter Aetiologie, der Vitiligo endemica (Fig. 308). Endlich tritt sie auch ohne bekannte Ursachen sporadisch auf.

Die Vitiligo ist durch das Auftreten von weissen, meist von einem dunkleren Pigmentsaum umgebenen Flecken, in deren Gebiet auch die Haare kein Pigment mehr enthalten (Leukotrichia s. Poliosis acquisita circumscripta), charakterisirt. Die endemische Form ist progressiv und verbreitet sich symmetrisch über den Körper (Fig. 308).

Als **Leukoderma** bezeichnet man einen Pigmentschwund, der sich an traumatische oder infectiöse Entzündungen der Haut anschliesst, namentlich an syphilitische und lepröse. Die Haut, welche die Fähigkeit, Pigment zu produciren, verloren hat, ist oft narbig und dann oft von einem braunen Pigmentsaum umgeben. In anderen Fällen schliesst sich die weisse Fleckung an leichtere Hautentzündungen entweder unmittelbar oder erst nach einiger Zeit an. Es ist anzunehmen, dass nach Verlust des vorhandenen Pigments das Corium die Fähigkeit, Pigment zu produciren, verliert oder das producirte Pigment nicht mehr ins Epithel überführen kann.

Fig. 308. Vitiligo endemica (Sarte aus Turkestan), nach einer von Prof. MÜNCH erhaltenen Photographie.

Nach MÜNCH ist in Turkestan die Vitiligo ziemlich verbreitet und wird von den Einwohnern (Sarten), welche dieselbe als Pjes bezeichnen, für ansteckend gehalten, so dass die Erkrankten isolirt und mit den Leprösen in Gehöften abgeschlossen werden. Es ist wahrscheinlich, dass die Vitiligo endemica in der Literatur mehrfach mit Lepra maculosa verwechselt und unter der Bezeichnung „weisse jüdische Lepra" beschrieben worden ist.

Literatur über Albinismus und Vitiligo.

Behrend, *Leukopathia, Eulenburg's Realencyklop. 1897.; Canities, ib. 1894.*
Beigel, *Beitr. z. Gesch. d. Albin. part. u. d. Vitiligo, u. über Nigrismus, Dresden 1864.*
Ehrmann, *Hautentfärbung durch syphil. Exantheme, A. f. Derm. Ergänzungsh. II 1891.*
Falkenheim, *Z. Lehre v. d. Anomal. d. Hautentfärb., Vierteljahrsschr. f. Derm. XV 1888.*
Jadassohn, *Pigmentverschleppung aus der Haut, Arch. f. Derm. 1892.*
Landois, *Plötzliches Ergrauen der Haupthaare, Virch. Arch. 35. Bd. 1866.*
Leloir, *Affections cutanées d'origine trophique, Arch. de phys. 1881.*
Marc, *Pathogenese der Vitiligo, Virch. Arch. 136. Bd. 1894.*
Münch, *Lepra u. Vitiligo im Süden Russlands, Kiew 1884—86.*
Poelchen, *Vitiligo syphilitica, Virch. Arch. 107. Bd. 1887.*
Schmorl, *Pigmentverschleppung, Centralbl. f. allg. Path. V 1894.*

III. Atrophie der äusseren Haut.

§ 129. Die **einfache Hautatrophie** ist durch eine Massenabnahme der einzelnen Hautbestandtheile gekennzeichnet, welche meist auch mit einer Veränderung ihrer Beschaffenheit verbunden ist. Sie ist entweder local beschränkt oder verbreitet sich diffus über grössere Strecken und ist bald eine consecutive, bald eine primäre Veränderung.

Bei der **senilen Atrophie** wird die Haut dünner, wobei die Papillen niedriger werden; an Orten, wo sie nicht gross sind, können sie ganz verschwinden. Ferner nehmen auch die collagenen Faserbündel des Corium mehr oder weniger an Mächtigkeit ab, während die elastischen Fasern zusammenrücken und eine hyaline Degeneration erleiden (Schmidt), welche schliesslich zum Zerfall derselben führt.

Die Gefässe der Haut sind zum Theil verödet; nicht selten findet man Pigmentablagerungen in Form von gelbbraunen oder dunkelbraunen Körnern, welche theils in den Zellen des Rete Malpighii, theils in der Umgebung der Cutisgefässe liegen. Die weichen Schichten der Epidermis pflegen an Mächtigkeit mehr oder weniger abzunehmen, so dass die Hornschicht nur durch wenige Lagen von Zellen von dem Papillarkörper getrennt ist. Die Hornschicht selbst ist trocken und spröde, oft schülfernd, und an einzelnen Stellen häufen sich epidermoidale Schuppen an und bilden weissliche Auflagerungen, eine Erscheinung, welche als **Pityriasis simplex** bezeichnet wird.

Wo **Haare** stehen, **fallen** dieselben **aus**, um sich nicht wieder durch gleichwerthige Haare zu ersetzen, so dass die Haarfollikel entweder gar keine Haare (Fig. 309 *d*) oder nur Wollhaare (*c*) enthalten. Die **Haarbälge** selbst (*c*, *d*, *e*) **verkleinern sich** in hohem Maasse. Ihre Ausgangsöffnung wird nicht selten durch wuchernde Epithelschuppen verschlossen (*c*), so dass die kleinen Wollhärchen nicht mehr an die Oberfläche treten können. Bilden sich weiterhin in der Tiefe des Haarbalges fortgesetzt neue Härchen (*h*), so können **Cystchen** (*g*) entstehen, die eine grosse Zahl von Härchen beherbergen. Ebenso kann sich der Haarbalg oder auch der Ausführungsgang der in denselben einmündenden Talgdrüsen durch Ansammlung von Talgdrüsensecret erweitern, und es können auf diese Weise grössere mit Fett und Epithelschuppen, eventuell auch mit Härchen gefüllte Cysten (g_1), sog. **Atherome**, entstehen, die bei ihrer Vergrösserung den Haarbalg (*h*) aus seiner Lage verdrängen. Mit dem Untergang der Haarbälge können auch die **Talgdrüsen** (*f*, *e*) **sich verkleinern** und schliesslich ganz schwinden.

Marantische Atrophieen der Haut treten bei Individuen auf, welche durch erschöpfende Krankheiten, z. B. chronische Tuberkulose, ihr Fettpolster verlieren, und führen oft zu Abschilferungen der Epidermis in Form von Schuppen, eine Erscheinung, welche als **Pityriasis tabescentium** bezeichnet wird.

Dehnungsatrophieen der Haut kommen am häufigsten als Folgezustände von Dehnung der Bauchdecken und der daran angrenzenden Hauttheile durch den schwangeren Uterus zur Beobachtung, können sich aber in gleicher Weise auch in Folge von Dehnung der Bauchdecken und anderer Hauttheile durch Tumoren oder Flüssigkeitsansammlungen etc. bilden. Zu Beginn bilden sich in der Haut blau-

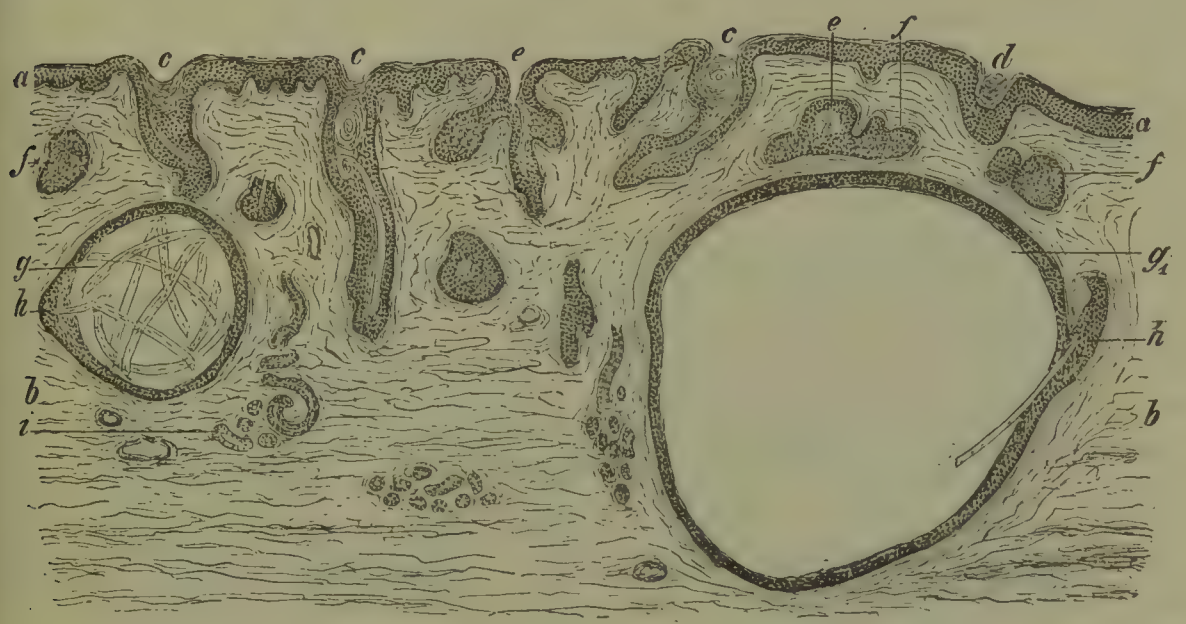

Fig. 309. Atrophie und cystische Degeneration der Haarbälge und Talgdrüsen der Kopfhaut (Alk. Häm.). *a* Epidermis. *b* Corium. *c* Atrophische Haarbälge, deren tieferer Theil Lanugohärchen, deren äusserer Theil verhornte Epithelschuppen enthält. *d* Verödeter Haarbalg ohne Haar. *e* Haarbalg mit Talgdrüse. *f* Verkleinerte Talgdrüse. *g* Cyste mit abgestossenen Härchen. g_1 Cyste, welche eine grützeartige Masse enthielt. *h* In der Wand der Cysten festsitzende Härchen. *i* Schweissdrüsen. Vergr. 20.

röthliche, später glänzend weisse Streifen (Schwangerschaftsnarben). Im Gebiet der weissen Streifen sind die Papillen abgeflacht oder gänzlich verstrichen, die Faserbündel des Corium bilden parallel gelagerte, nicht mehr durchflochtene und verfilzte Faserzüge (Lange) und haben zugleich bedeutend weniger elastische Fasern als die normale Haut. Die Dehnung führt zu einem Schwund eines Theils der elastischen Fasern und der Gefässe (Troisier et Ménétrier).

Hautatrophieen mit Abschilferungen der Epidermis, Abblätterung der Nägel, abnormer Vertheilung des Pigmentes, d. h. mit Bildung von braunen und weissen Flecken, mit Atrophie der Drüsen und Haarbälge können auch **nach Nervenerkrankungen** auftreten. So führt z. B. die Nervenlepra zuweilen zu den genannten Veränderungen. Nach Nervenverletzungen wird die Haut der gelähmten Theile oft glatt, glänzend, verdünnt. Es bilden sich ferner leicht Excoriationen und weiterhin Entzündungen. Die Nägel sind gekrümmt und rissig; die Haare fallen aus und entfärben sich.

Literatur über Atrophie der Haut.

Buchwald, *Idiopathische Hautatrophie, Vierteljahrsschr. f. Derm. 1888.*
Heitzmann, *Die Atrophieen der Lederhaut, Arch. f. Derm. XXII 1890.*
Lange, *Schwangerschaftsnarben, Anz. d. k. k. Gesellsch. d. Aerzte in Wien, Mai 1879.*
Passarge *u.* **Krösing,** *Schwund u. Regeneration d. elastischen Gewebes, Dermat. Studien, Leipzig 1894.*
Philippson, *Formveränd. d. Papillarkörpers durch mechan. Kräfte, V. A. 120. Bd. 1890.*
Schmidt, *Ueber die Altersveränd. d. elastischen Fasern d. Haut, V. A. 125. Bd. 1891.*
Touton, *Idiopathische Atrophie, D. med. Wochenschr. 1886.*
Troisier *et* **Ménétrier,** *Histologie des vergetures, Arch. de méd. exp. I 1889.*
Zinser, *Symmetr. Atrophie der Haut, Arch. f. Derm. XXVIII 1894.*

IV. Hyperämie, Anämie, Oedem und Hämorrhagieen der äusseren Haut.

§ 130. **Hyperämie** präsentirt sich theils als diffuse, theils als circumscripte Röthung der Haut, welche unter dem Fingerdruck schwindet. Die Farbe wechselt vom blassen Rosenroth bis zum dunkeln Blauroth. Die Blutfülle betrifft dabei hauptsächlich die oberen Schichten des Coriums, besonders den Papillarkörper.

Kleine hyperämische Flecken bezeichnet man als **Roseola**, umfangreichere Röthungen als **Erytheme**. Zuweilen sind die hyperämischen Theile zugleich merklich geschwellt, und es findet sich, abgesehen von der Erweiterung der Gefässe, auch eine stärkere Durchfeuchtung der Gewebe (entzündliches Oedem). Bei länger dauernder Hyperämie kommt es zu vermehrter Abschuppung, zu **Desquamation** der Epidermis. Nach Schwund der Hyperämie bleibt, namentlich wenn dieselbe lange gedauert oder häufig sich wiederholt hat, eine mehr oder weniger deutliche **Pigmentirung** zurück, welche auf einer Umwandlung extravasirter Blutkörperchen in Pigment beruht.

Nach dem Tode pflegen einfache Hyperämieen der Haut zu verschwinden.

Durch Stauung bedingte Hyperämie erzeugt meist blaurothe, nicht scharf abgegrenzte Flecken. Ein kleiner Fleck wird als **Livedo**, diffus ausgedehnte Röthung als **Cyanose** bezeichnet.

Bei den als **Akne rosacea** bezeichneten bleibenden Röthungen und Verdickungen der Nasenhaut (Kupfernase), die oft auch noch auf die angrenzenden Theile der Wange und der Stirn übergreift, ist die Ursache der Röthung eine bleibende Ektasie des Gefässsystems.

Die **Anämie** der Haut giebt sich durch abnorme Blässe zu erkennen. Sie kann allgemein oder nur local vorhanden sein. Die Ursachen sind entweder in äusseren Einflüssen, welche die Haut direct treffen, oder aber in einer Erregung der Vasoconstrictoren vom Nervensystem aus oder endlich in einer allgemeinen Anämie zu suchen.

Oedeme der Haut, d. h. Durchtränkung derselben mit seröser Flüssigkeit, sind entweder Folgen von Stauung des Blutes oder der Lymphe oder von erhöhter Durchlässigkeit der Gefässwände. Eine ödematöse Haut ist verdickt, von der Schnittfläche ergiesst sich Flüssigkeit. Bei hochgradigem Oedem kann die ganze Epidermis in Form von **Blasen** vom Papillarkörper abgehoben werden.

Die activen Hyperämieen lassen sich von den Entzündungsprocessen nicht scharf trennen, führen vielmehr vielfach in dieselben über und sind nur Anfangsstadien derselben. Bei den Hautröthungen, z. B. bei jenen, die man als Erytheme bezeichnet

und die sowohl idiopathisch (E. traumaticum, caloricum etc.) als symptomatisch (E. infantile bei Dentition oder bei Gastricismus) auftreten, enthält das Gewebe zuweilen auch entzündliches Exsudat, besonders bei ersteren.

§ 131. Frische **Hämorrhagieen** der Haut bilden rothe Flecken, welche unter dem Fingerdruck nicht schwinden. Kleine, hirsekorn- bis linsengrosse, meist unregelmässig gestaltete Flecken bezeichnet man als **Petechien. Vibices** nennt man kleine, länglich-streifenförmige, einfache oder verzweigte Herde, **Ekchymosen** grössere, unregelmässige Herde.

Einen Knötchen bildenden Bluterguss nennt man **Lichen haemorrhagicus** oder **Purpura papulosa**; eine durch massigere Blutansammlungen gebildete Beule **Ekchymoma** oder **Haematoma**. Wird die Epidermis durch Blut abgehoben, so bilden sich **hämorrhagische Blasen.**

Der Sitz der Blutung ist das Corium (Fig. 310) oder auch der Papillarkörper. Von da ergiesst sich das Blut unter das Epithel, und



Fig. 310. Blutung in die Haut der Kniegegend bei einem Greisen (Form. Häm. Eos.). Vergr. 80.

kann dasselbe abheben oder sich zwischen die Epithelzellen hineindrängen. Gelangt das Blut in die Schweissdrüsen und tritt es aus denselben aus, so spricht man von **Haematidrosis.**

Nach ihrer Genese trennt man die **Hämorrhagieen** in **idiopathische** und **symptomatische**. Nicht traumatische Hämorrhagieen fasst man gewöhnlich unter dem Namen **Purpura** zusammen.

Die spontan auftretenden Blutungen sind Theilerscheinungen oder Folgezustände in ihrer Natur theils gekannter, theils ungekannter Affectionen. So treten bei Variola nicht selten Hämorrhagieen auf, welche in einzelnen Fällen, d. h. bei der sogen. Variola haemorrhagica oder Purpura variolosa, eine sehr bedeutende Ausdehnung erreichen können. Im Beginn als kleine Flecken ohne bestimmte Anordnung auftretend, dehnen sie sich in wenigen Stunden zu grossen hämorrhagischen Herden aus. Auch bei der Pest, nach Schlangenbissen, bei Septikämie, Scharlach, Endocarditis und anderen Infectionen und Intoxicationen treten Hauthämorrhagieen in Form von Petechien und in lividen Flecken auf. Ihre Entstehung

ist auf Veränderung des Blutes sowie der Gefässwände, in einzelnen Fällen auf embolische Pilzansiedelungen zurückzuführen.

Als Purpura oder Peliosis rheumatica bezeichnet man eine eigenthümliche Affection, bei welcher mit oder ohne leichte Fiebersymptome Schmerzen im Knie und im Fussgelenk sich einstellen, denen nach einiger Zeit die Bildung von grossen und kleinen Hauthämorrhagieen in der Umgebung des Knies folgt. Bei den als Purpura simplex und Purpura haemorrhagica oder Morbus maculosus Werlhofii bezeichneten krankhaften Zuständen treten unter Fiebersymptomen und Abgeschlagenheit an verschiedenen Stellen des Körpers Hauthämorrhagieen auf. Bei der letztgenannten Form können die hämorrhagischen Flecken handtellergross werden, zugleich treten Blutungen aus Mund, Nase und Rachen auf. Sehr bedeutend werden die Hämorrhagieen auch bei dem Scorbut (Purpura scorbutica), bei welchem, abgesehen von den charakteristischen Affectionen des Zahnfleisches, nicht nur die Haut, sondern auch das Unterhautzellgewebe ihr Sitz ist. Die Ursache aller dieser Affectionen ist nicht bekannt; wahrscheinlich handelt es sich um Infectionen und Intoxicationen (W. Koch).

Sehr häufig begegnet man circumscripten Blutungen an den unteren Extremitäten alter Individuen, deren Gefässsystem atheromatös entartet ist (Purpura senilis) und bei denen sich in Folge dessen Circulationsstörungen eingestellt haben.

Spontane Hautblutungen, welche bei einzelnen Individuen, namentlich bei Hysterischen, in Folge nervöser Erregungen auftreten und vielfach als Wunder (Stigmatisation) angesehen werden, sind neuropathische Hämorrhagieen.

Literatur über Hautblutungen.

Hanot et Luzet, *Note sur le purpura à streptocoques, Arch. de méd. exp. II 1890.*
Koch, W., *Die Bluterkrankheit u. ihre Varianten, Deutsche Chir. Lief. 12, Stuttgart 1889.*
Kogerer, *Zur Entstehung der Hämorrhagieen, Zeitschr. f. klin. Med. X 1885.*
Leloir, *Ann. de dermat. et de syph. V 1884.*
Tizzoni *u.* ***Giovannini,*** *Entstehung d. hämorrhag. Infection, Beitr. v. Ziegler VI 1889.*
Wagner, E., *Purpura u. Erythem, D. Arch. f. klin. Med. XXXIX 1886.*

V. Die Entzündungen der äusseren Haut. Parasitäre Hauterkrankungen.

1) Allgemeines über die Genese, Aetiologie und Anatomie der Hautentzündungen.

§ 132. Die **Hautentzündungen** lassen sich in zwei grosse Gruppen, in **idiopathische** und in **symptomatische** eintheilen, von denen die letzteren theils als hämatogene, theils als neurogene resp. vasomotorische, theils als fortgeleitete Erkrankungen auftreten. Es ist indessen diese Eintheilung insofern nicht streng durchzuführen, als wir von manchen Erkrankungen die Aetiologie und Genese nicht kennen. Ferner kann auch die gleiche Schädlichkeit sowohl von aussen als auch vom Blute aus zur Einwirkung gelangen. Sodann können auch anatomisch und klinisch wohl charakterisirte Entzündungsformen sowohl durch äussere als durch innere Schädlichkeiten verursacht werden. Endlich können an der Entstehung von Hautentzündungen äussere und innere Ursachen zugleich betheiligt sein.

Die **äusseren Schädlichkeiten** sind zunächst in allen den thermischen, mechanischen und chemischen Einwirkungen gegeben, welche die Haut im Laufe des Lebens treffen. Sodann dringen aber in die Haut auch ausserordentlich häufig **Parasiten** von aussen ein oder leben wenigstens an der Oberfläche, und zwar sowohl pflanzliche Parasiten, Bakterien und Fadenpilze, als auch thierische Parasiten.

Die **hämatogenen Entzündungen** treten im Laufe der verschiedensten Infectionen und Intoxicationen, sowie nach Störungen der Circulation auf und bilden nicht selten ein wichtiges Symptom, oder stellen sogar die charakteristische Veränderung der betreffenden Infection dar. In anderen Fällen bilden sie dagegen nur eine nebensächliche Erscheinung, welche gegenüber den inneren Erkrankungen zurücktritt.

Die **neuropathischen Entzündungen** schliessen sich an pathologische Zustände des Nervensystems an und hängen mit Störungen der Innervation zusammen, doch ist ihr Gebiet schwer abzugrenzen und die Genese oft streitig, indem dabei neben vasomotorischen Störungen mechanische Einwirkungen sowie Infectionen und Intoxicationen, die sich zum Theil an Verletzungen anästhetischer Theile anschliessen, mit betheiligt sein können.

Fortgeleitete Entzündungen stellen sich in der Haut bei Entzündungen benachbarter Theile, z. B. der Lymphdrüsen, der Knochen, der Muskeln etc., ein.

Die Wirkung der äusseren oder der inneren Schädlichkeiten ist zunächst abhängig von der Beschaffenheit der Schädlichkeit selbst. Es zeigt sich aber, dass die Empfindlichkeit der Haut bei den einzelnen Individuen sehr verschieden ist, so dass die gleiche schädliche Einwirkung bei dem Einen mehr oder minder heftige Entzündungen verursacht, während Andere darunter in keiner Weise leiden. Sublimat- oder Carbollösungen von bestimmter Concentration, welche im Allgemeinen von der Haut gut ertragen werden, können bei einzelnen Individuen heftige Ekzeme verursachen. Genuss von Krebsen, Erdbeeren etc., der für unschädlich gilt, ruft bei einzelnen Individuen Urticaria hervor. Besonders empfindliche Haut pflegen kleine Kinder zu haben.

§ 133. Die Entzündung der Haut wird bald als **Dermatitis,** bald als **Exanthem** oder **Hautausschlag** bezeichnet und man wendet die erstere Bezeichnung mit Vorliebe bei idiopathischen, die letztere bei



Fig. 311. Skarlatinöses Exanthem (Alk. VAN GIESON). *a* Epithel. *b* Corium. *c d* Exsudatansammlung und Epithelverflüssigung in den äusseren Lagen des Stratum germinativum bis zur Bildung kleiner Bläschen (*d*). Vergr. 75.

symptomatischen Entzündungen an. Für die einzelnen Entzündungsherde steht der Name **Efflorescenz** in Gebrauch und man unterscheidet primäre und secundäre Efflorescenzen; zu den ersteren gehören die Flecken, Quaddeln, Knötchen, Knoten, Knollen, Bläschen, Blasen und Pusteln, zu den letzteren Schuppen, Krusten, Erosionen, Excoriationen, Rhagaden und Geschwüre.

Der **Fleck** oder die **Macula** ist, soweit es sich um eine primäre entzündliche Efflorescenz handelt, durch eine umschriebene Röthung, bedingt durch Hyperämie oder auch durch Blutung, charakterisirt. Durch Hyperämie bedingte, bis fingernagelgrosse rothe Flecken, deren Röthe auf Druck schwindet, werden oft auch als **Roseola** bezeichnet und sind Erscheinungen, die bei verschiedenen Infectionskrankheiten (Typhus, Cholera etc.) auftreten.

Die **Quaddel** oder **Urtica** stellt eine rothe oder blasse, mehr oder weniger hohe, flache, umschriebene Erhebung der Haut dar, welche rasch entsteht und rasch wieder verschwindet und wesentlich durch seröse Durchtränkung des Gewebes, bei Röthungen auch durch umschriebene Hyperämie bedingt ist.

Das **Knötchen** oder die **Papula** bildet eine umschriebene knötchenförmige, etwa bis linsengrosse Erhebung der Haut, welche durch eine entzündliche zellige Infiltration der Haut bedingt ist. Die Infiltration kann ihren Sitz vornehmlich im Epithel (Fig. 311 *c d*) haben. In

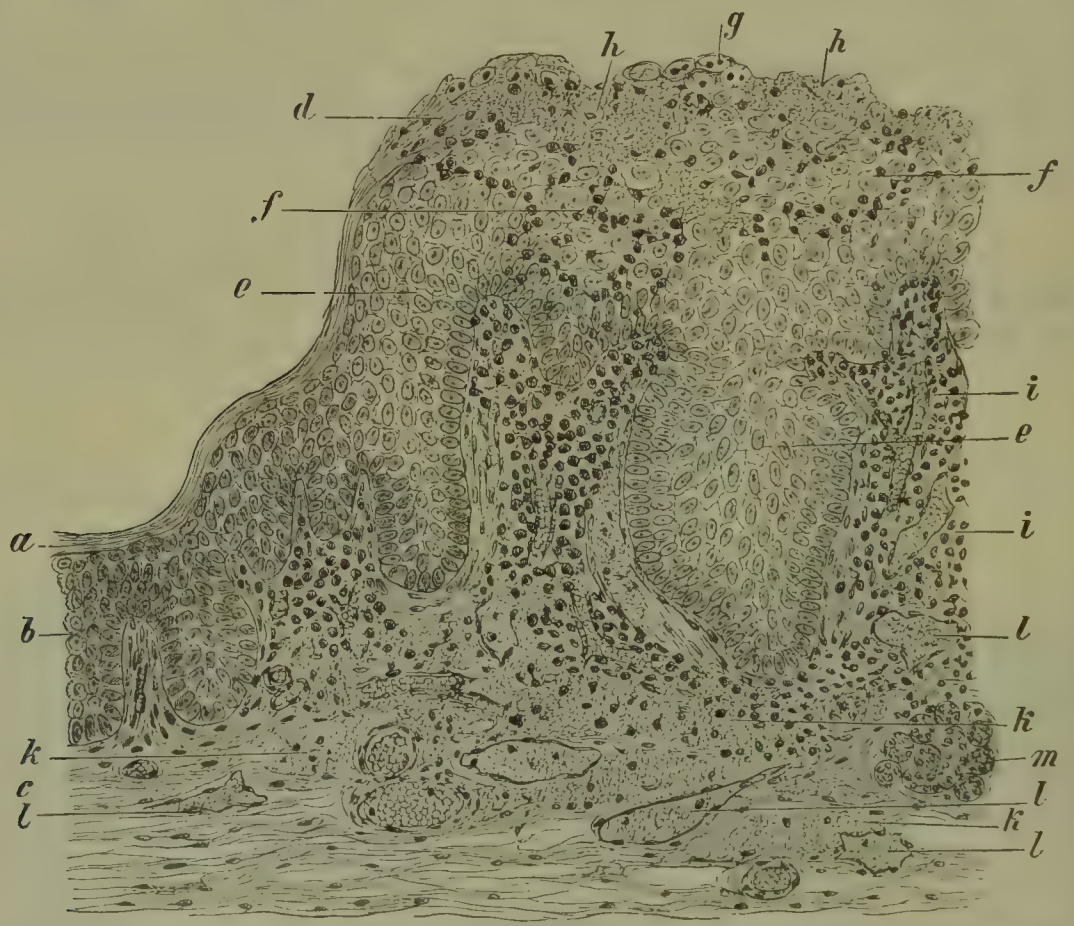

Fig. 312. Schnitt durch ein Condyloma latum ani (M. Fl. Bismarckbraun). *a* Hornschicht der Epidermis. *b* Rete Malpighii. *c* Corium. *d* Aufgequollene und mit Rundzellen infiltrirte Hornschicht. *e* Aufgequollene Zellen des Rete Malp. *f* Aufgequollenes und zellig infiltrirtes Epithel. *g* Epithelien, in deren degenerirtes Innere Rundzellen eingedrungen sind. *h* Körnige Gerinnungsmassen. *i* Geschwellter, zellig infiltrirter Papillarkörper. *k* Corium, mit Zellen und Fibrin infiltrirt. *l* Lymphgefäss. *m* Schweissdrüse. Vergr. 150.

anderen Fällen findet sich neben der epithelialen Infiltration oder auch ohne dieselbe eine zellig-seröse oder zellig-fibrinöse Infiltration des Papillarkörpers (Fig 312 *i*), unter Umständen auch noch des darunter liegenden Coriums (*k*).

Als **Knoten** oder **Tuberculum** bezeichnet man etwa bis haselnussgrosse, als **Knollen** oder **Phyma** walnussgrosse und grössere Knoten, welche durch eine entzündliche Infiltration der ganzen Haut bedingt sind.

Das **Bläschen** oder die **Vesicula** sowie die **Blase** oder die **Bulla** entstehen durch eine partielle oder totale Verflüssigung der weichen

Fig. 313. Durchschnitt durch den Rand einer frischen Brandblase (Alk. Karm.). *a* Hornschicht der Epidermis. *b* Rete Malpighii. *c* Normale Papillen. *d* Aufgequollene Zellen, deren Kerne zum Theil noch sichtbar, aber blass, zum Theil zu Grunde gegangen sind. *e* Interpapillär gelegene Epithelzellen, in der Tiefe erhalten, in den höheren Lagen in die Länge gezogen und zum Theil gequollen, ohne Kern. *f* Totale Verflüssigung der Zellen über den Papillen. *g* Interpapilläre Zellen, kernlos, gequollen und von der Cutis abgehoben. *h* Totale Degeneration der von der Cutis abgehobenen interpapillär gelegenen Zellen. *k* Unter dem abgehobenen Epithel liegendes geronnenes Exsudat (Fibrin). *i* Niedergedrückte Papillen, zellig infiltrirt. Vergr. 150.

Schichten des Epithels (Fig. 313 *d*, *f* und Fig. 314 *f*) und eine gleichzeitige Emporhebung der Hornschicht (*a*) der Epidermis durch Exsudat. Die Bläschen sind etwa bis erbsengross, Blasen können die Grösse eines Hühnereies erreichen. Sind innerhalb des Gebietes der Zellauflösung einzelne Zellen oder Zellmembranen erhalten (Fig. 313 und Fig. 314), so sind die Blasen fächerig. Totale Verflüssigung des Epithels führt zur Bildung einfacher Blasen.

Besteht der Blaseninhalt aus seröser Flüssigkeit, so ist er klar. Austritt von Blut giebt ihm einen hämorrhagischen Charakter. Reichliche Beimengung von Eiterkörperchen verursacht Trübungen.

Im Gebiete der Blasenbildung pflegt der Papillarkörper mehr oder weniger zellig infiltrirt zu sein.

Die **Pustel** oder **Pustula** ist ein Bläschen, dessen Inhalt zellreich, eiterig ist und geht meist aus einem Bläschen hervor

(Fig. 314 f_1) doch kann das Exsudat auch von vornherein einen eiterigen Charakter tragen.

Schuppen oder **Squamae** bilden sich durch Abschülferung der Hornschicht der Epidermis, wobei die Abtrennung bald in kleinen Fetzchen (Desquamatio furfuracea) bald in grösseren Fetzen und Lamellen (Desquamatio membranacea) erfolgt. Sie entstehen durch eine Störung des physiologischen Verhornungsprocesses (Parakeratose), die bald nur vorübergehend, bald bleibend ist und entweder eine primäre Erkrankung des Epithels oder eine Folge von Erkrankung des Coriums darstellt.

Fig. 314. Durchschnitt durch eine Pockenpustel (injicirtes Hämatoxylinpräp.). *a* Hornschicht. *b* Schleimschicht der Epidermis. *d* Cutis. *e* Pockenpustel. *f* Höhle der Pocke, bei f_1 Eiterkörperchen enthaltend. *g* Interpapillär gelegene, von Eiterkörperchen durchsetzte Epithelreste. *h* Zellig infiltrirter Papillarkörper. *i* Delle mit dünner Pockendecke. i_1 Rand der Pocke, deren Decke hier aus der Hornschicht und der Uebergangsschicht besteht. Vergr. 25.

Krusten oder **Borken** (**Crustae**) entstehen dadurch, dass Exsudat, meist unter theilweiser Verflüssigung des Epithels, an die Oberfläche sickert (Fig. 312 *f*, *g*, *h*) und hier nässt, dann aber an der Luft vertrocknet, oder aber dadurch, dass Blasen und Pusteln eintrocknen. Die Beschaffenheit der Borken richtet sich nach der Beschaffenheit des Exsudates, sie sind bald durchscheinend honiggelb, bald undurchsichtig gelbweiss, bald missfarbig, bald schwarzbraun.

Erosionen nennt man Substanzverluste der Hornschicht, **Excoriationen** Substanzverluste der ganzen Epidermis. Sie sind theils die Folge von mechanischer Einwirkung, theils von Blasen- und Pustelbildungen und führen zu Krusten- und Borkenbildung.

Schrunden und **Rhagaden** sind Einrisse, welche bis ins Corium reichen.

Geschwüre oder **Ulcera** sind grössere Substanzverluste, die ins Corium oder noch tiefer reichen und durch Zerfall von entzündlichem Gewebe entstehen.

Die **Efflorescenzen** treten einzeln oder multipel auf. Infectiöse Localerkrankungen verbreiten sich oft radiär und es entstehen dadurch wachsende scheibenförmige Efflorescenzen. Durch Abheilung des Processes in der Mitte kommt es zu annulären oder circinnären, ringförmigen Efflorescenzen. Stossen mehrere solche ringförmige Entzündungsherde auf einander, und erlischt da, wo

sie aufeinander stossen, die Entzündung, indem die erkrankt gewesene Haut nicht mehr empfänglich ist, so entstehen eigenthümliche, aus Kreissegmenten zusammengesetzte Ausschläge, die man als gyrlandenförmig oder gyrati bezeichnet.

Die **Heilung der Exantheme** erfolgt zunächst durch Rückgang der entzündlichen Hyperämie und der pathologischen Exsudationen. Epitheldefecte werden durch regenerative Wucherung des Epithels ersetzt. Blasen, Pusteln und Borken werden durch die unter ihnen erfolgende Epithelregeneration (Fig. 315 *d*, d_1, d_2) in die Höhe gehoben (*e*). Es kann sich unter vertrockneten Blasen und Pusteln sogar schon wieder eine neue Hornschicht (d_2) bilden, so dass der Blaseninhalt zwischen zwei Hornschichten zu liegen kommt; schliesslich wird die Blase oder die Borke abgestossen. In der Zeit der Epithelregeneration bestehen gewöhnlich noch leichte exsudative Vorgänge (*f*, *g*).

Fig. 315. Brandblase in Heilung (Alk. Alaunkarm.). Durchnitt durch die Haut einer Katzenpfote 48 Stunden nach Erzeugung einer Brandblase. *a* Hornschicht. *b* Rete Malpighii. *c* Corium mit Schweissdrüsen (*h*). *d* Neugebildetes, d_1 neugebildetes und bereits in verschiedene Schichten differenzirtes Epithel. d_2 Neugebildete Hornschicht. *e* Das degenerirte alte Epithellager. *f* Eiterkörperchen. *g* Secundäres Exsudat. Vergr. 25.

Heilung von Geschwüren erfolgt durch Granulationsbildung verbunden mit Epithelregeneration. Da nach Verlust des Papillarkörpers ein neuer Papillarkörper nicht gebildet zu werden pflegt, so wird an Stelle eines Geschwüres die Haut später glatt und bleibt oft etwas eingesunken; es bleibt eine **Narbe**, die zuerst roth, später blass, weiss ist.

Nicht selten kommt es im Laufe von Entzündungen auch zu **hyperplastischen Wucherungen**, welche namentlich zu Hypertrophie des Papillarkörpers, oft auch des Epithels, oder zu diffusen Verdickungen des Coriums, zu Elephantiasis führen. Chronische Infectionen, insbesondere Tuberkulose und Lepra, führen zur Bildung mehr oder weniger umfangreicher **Granulationswucherungen**, die eine Zeit lang als solche sich erhalten, um alsdann weitere Veränderungen einzugehen.

2. Die Hauptformen der entzündlichen Erkrankungen der Haut.

§ 134. Die **Verbrennung der Haut**, die **Combustio**, tritt je nach

dem Grad der einwirkenden Wärme und der Dauer ihrer Einwirkung in vier verschiedenen Typen auf, welche als Verbrennung ersten, zweiten, dritten und vierten Grades bezeichnet werden.

Die Verbrennung ersten Grades oder die Combustio erythematosa ist charakterisirt durch eine kurzdauernde, schmerzhafte Röthung und Schwellung der Haut. Heilung erfolgt unter Abnahme der Röthung, zuweilen mit Abschuppung der Haut.

Die Verbrennung zweiten Grades, die Combustio bullosa, ist charakterisirt durch die Bildung von Blasen mit klarem Inhalt (Fig. 313*f*). Heilung erfolgt durch regenerative Wucherung der Epidermis unter der eintrocknenden Blase. Infection der Blase kann zu Eiterung führen. Geht der Papillarkörper verloren, bleibt eine Narbe zurück.

Die Verbrennung dritten Grades, die Combustio escharotica, ist durch die Bildung mehr oder weniger tief greifender Schorfe gekennzeichnet. Das abgetödtete Gewebe wird durch demarkirende Entzündung unter Eiterung von dem lebenden sequestrirt. Die Heilung erfolgt unter Production von Granulationsgewebe und endet mit Bildung einer Narbe.

Die Verbrennung vierten Grades ist charakterisirt durch Verkohlung.

Sehr oft kommen verschiedene Grade der Verbrennung neben einander vor.

Die **Erfrierung,** die **Congelatio**, tritt unter denselben Erscheinungen auf, wie die Verbrennungen und man kann danach eine Congelatio erythematosa, eine C. bullosa und eine C. escharotica unterscheiden.

Zum Zustandekommen einer Erfrierung bedarf es längerer Einwirkung der Kälte. Spitzentheile des Körpers erfrieren am leichtesten, doch schwankt die Empfindlichkeit gegen Kälte bei den einzelnen Individuen sehr erheblich und betrifft nicht immer die gleichen Körpertheile.

Nach leichteren wiederholten Abkühlungen treten bei empfindlichen Individuen an den Fingern und Zehen sehr oft die als Frostbeulen oder Perniones bekannten, juckenden Röthungen und Schwellungen auf, in deren Gebiet die Haut stark infiltrirt ist. Unter Umständen kann es sogar zu Gewebszerfall, Geschwürsbildung und Eiterung kommen.

Aetzende Substanzen, Caustica, wirken je nach ihren chemischen Eigenschaften, nach der Stärke der Concentration und der Dauer der Einwirkung ähnlich wie Wärme und Kälte, verursachen also Erytheme, Blasen und Schorfe. Von Interesse ist, dass die an die Aetzung sich anschliessende Entzündung bei den verschiedenen Substanzen sehr ungleich ist. Verschorfung mit Trichloressigsäure verursacht in der Umgebung des Schorfes nur eine kaum bemerkbare entzündliche Exsudation. Aetzung mit Höllenstein verursacht dagegen in der Umgebung des Schorfes eine heftige Entzündung. Rauchende Salpetersäure hält sich in der Mitte zwischen beiden. Die Sequestration des Schorfes und die Heilung des Defectes durch Granulationsgewebe erfolgt bei starker Entzündung bedeutend rascher als bei dem Ausbleiben derselben.

Literatur.

Behrend, *Erythema, Eulenburg's Realencyklop. 1895.*
Freund, *Wirkung d. Röntgenstrahlen, A. f. Dermat. XXXIX 1897.*
Frickenhaus, *Einwirkung d. Karbolsäure auf d. Haut, Monatsh. f. pr. Derm. XXII 1896.*
Hodara, *Pathol. d. Erfrierung, Monatsh. f. pr. Derm. XXII 1896; Einwirkung d. Salicylsäure auf d. Haut, ib. XXIII 1897.*
Kriege, *Veränd. d. Haut durch Erfrierungen, Virch. Arch. 116. Bd. 1889.*
Kromayer, *Hauterkrank. durch äuss. Reize, Cbl. f. allg. Path. VIII, S. 526 1897 (Lit.).*
Schujeninoff, *Veränd. d. Haut nach Aetzungen, Beitr. v. Ziegler XXI 1897.*
Touton, *Unters. üb. d. Entsteh. d. Blasen, I.-D. Tübingen 1882 u. B. v. Ziegler II 1888.*
Uschinsky, *Wirkung d. Kälte auf verschied. Gewebe, Beitr. v. Ziegler XII 1893.*

§ 135. Als **Ekzem** bezeichnet man eine überaus häufig vorkommende Hautentzündung, welche vornehmlich durch pathologische Zustände in der Epitheldecke charakterisirt ist und in deren Verlauf alle jene Veränderungen der verschiedenen Epithelschichten auftreten können, welche im § 133 als Theilerscheinung von Hautentzündungen angeführt sind. Verursacht wird das Ekzem durch sehr verschiedene äussere Schädlichkeiten, doch ist die Ursache nicht immer zu erkennen und es ist die Disposition der einzelnen Individuen zu Ekzem eine sehr verschiedene.

Erythematöse Röthungen (E. erythematosum) und Bildung von Papeln (E. papulosum) leiten den Process ein. Bläschenbildung mit Verflüssigung des Epithels (E. vesiculosum), Pustelbildung durch reichliche Einwanderung von Eiterkörperchen in das Hautbläschen oder in die gequollene Epithelschicht (E. pustulosum) schliessen sich an. Maceration und Durchbruch der Hornschicht führen zum Austritt von seröser Flüssigkeit oder eiterigem Sekret an die Oberfläche (E. madidans). Eintrocknung der Flüssigkeit oder des Eiters führt zur Bildung honiggelber oder gelbweisser oder gelbgrüner undurchsichtiger Krusten (E. crustosum). Blutbeimischung kann den Krusten eine dunkle Färbung verleihen. Findet auf der entzündeten, nässenden Fläche wieder Epithelproduction statt und schliessen sich eine rasche Verhornung (Parakeratose Unna) und danach Abschuppung der verhornten Zellen an, so bedeckt sich die Hautfläche mit Schuppen (E. squamosum, Pityriasis rubra Willan).

Das Ekzem tritt mit Vorliebe an Händen, Füssen, Gesicht und Genitalien auf, kann sich aber auch über den ganzen Körper verbreiten. Sein Verlauf variirt insofern schon erheblich, als bald nur Röthung und Papelbildung auftreten, bald auch wieder die Bläschenbildung und die Nässung der Oberfläche das Bild beherrschen, während in einem anderen Falle Pustel- und Bläschenbildung (E. impetiginosum) in den Vordergrund tritt. Oft finden sich auch verschiedene Formen neben einander.

Chronische Ekzeme sind entweder trocken und schuppenbildend (Parakeratose) oder aber nässend und borkenbildend; letzteres ist das häufigere. Am Kopfe kann sich das Secret der Talgdrüsen den Schuppen oder auch den Bläschen der Haut beimischen (seborrhoisches Ekzem).

Bilden sich bei ekzematösen Oberhautentzündungen sehr rasch Borken, eine Erscheinung, die namentlich bei Gesichts- und Kopfausschlägen von Kindern vorkommt, so bezeichnet man dieselben als impetiginöse Ekzeme (Hebra). Von Manchen werden diese gelben und gelbgrauen krustenbildenden Entzündungen auch als **Impetigo** vom Ekzem abgetrennt. Ein Theil dieser Entzündungen wird durch Staphylo-

kokken (Impetigo staphylogenes) verursacht. Andere sind wieder durch andere Schädlichkeiten, die nicht näher gekannt sind (Impetigo contagiosa Fox), hervorgerufen.

Leichtere Ekzemformen heilen, ohne Veränderungen zu hinterlassen, durch regenerativen Wiederersatz des Epithels. Nach schweren, länger dauernden Formen mit starker Betheiligung des Coriums, können Pigmentirungen, Narben, Hautverdickungen zurückbleiben.

Literatur über Ekzem und Impetigo.

Bockhart, *Aetiologie d. Impetigo, d. Furunkels u. d. Sykosis, Monatsh. f. pr. Derm. 1887.*
Demme, *Ekzem, Jahresber. des Kinderspitals, Bern 1884.*
Kaposi, *Impetigo herpetiformis, Vierteljahrsschr. f. Derm. XIV 1887.*
du Mesnil u. Marx, *Ueber Impetigo herpetiformis, A. f. Derm. XXI 1889.*
Neisser, *Pathologie des Ekzems, Arch. f. Derm. Ergänzungsh. 1892.*
Pavloff, *Impeticula capillitii, Monatsh. f. Derm. IX 1889.*
Unna, *Die Histopathologie der Hautkrankheiten, Berlin 1894; Histopatholog. Altas I 1887 u. II 1898.*

§ 136. **Entzündungen der Cutis, welche durch Staphylokokken verursacht werden**, gehen, soweit es sich nicht um hämatogene Affectionen handelt, am häufigsten von den Talgdrüsen und Haarbälgen aus, doch können auch die Schweissdrüsen sowie jede Verletzung der Epitheldecke eine Eintrittspforte für dieselben bilden. Die leichten Infectionen führen (von der staphylogenen Impetigo § 135 abgesehen), zur Bildung kleiner **Hautabscesschen** (Fig. 316 *d*, *c*), in denen der Nach-

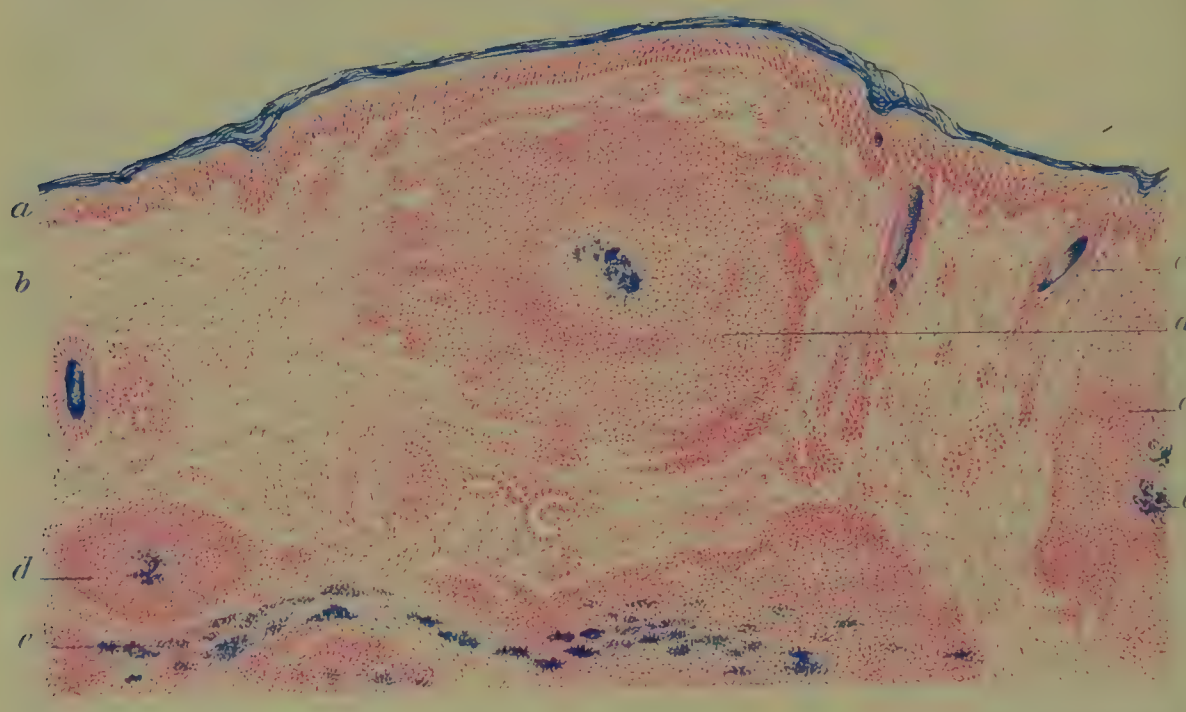

Fig. 316. Multiple Hautabscesse, verursacht durch Staphylokokken. Kind von 3 Wochen (Alk. Karm. Gram). *a* Epithel. *b* Corium. *c* Haarbalg. *d* Eiterherd. *e* Kokkenherde. Vergr. 40.

weis von Kokken (*e*), falls sie frisch sind, ohne Schwierigkeiten gelingt. Bei Infection von den Haarbälgen aus verläuft der Process als eine eiterige Folliculitis und Perifolliculitis (bei Entzündung der starken Barthaare auch als Sykosis bezeichnet) und es kommt zu **Haarbalgvereiterungen**. Umschriebene knötchenförmige Schwel-

lungen, in derem Centrum weiterhin ein gelber Herd, der Eiterherd, erscheint, charakterisiren die Infection.

Stärkere Vermehrung und Verbreitung der Kokken, insbesondere auch nach der Tiefe, führen auch zu umfangreicheren, sich über das Hautniveau stark erhebenden schmerzhaften Schwellungen von blaurother Färbung, welche als **Furunkel** bezeichnet werden. Hier führt die Infection zu einer mehr oder weniger umfangreichen Gewebsnekrose, welche weiterhin durch sequestrirende Eiterung von dem lebenden Gewebe getrennt wird, so dass im Gebiete der Schwellung an der Durchbruchsstelle des Eiters ein nekrotischer Pfropf erscheint, der nach einiger Zeit, von Eiter durchsetzt, entfernt werden kann. Heilung erfolgt durch Granulationswucherung mit Bildung einer kleinen

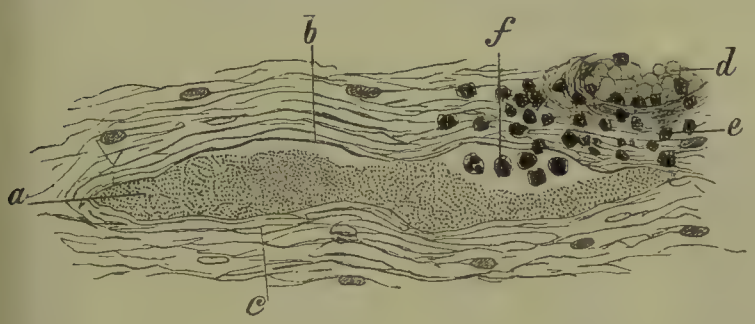

Fig. 317. Verbreitung des Streptococcus erysipelatis innerhalb eines Lymphgefässes (Alk. Gentianaviol.). *a* Streptokokken. *b* Lymphgefäss. *c* Nekrotische Umgebung des Lymphgefässes. *d* Vene. *e f* Emigrirte Leukocyten. Vergrösserung 250.

Narbe. Abscedirende Follikelentzündungen und Furunkel sind sehr häufige Hauterkrankungen namentlich bei jüngeren Individuen und entwickeln sich mit Vorliebe an Orten, wo die Haut durch Kleidungsstücke, Hemd, Kragen und Manchetten gerieben wird.

Als **Karbunkel** werden umfangreichere, namentlich am Nacken

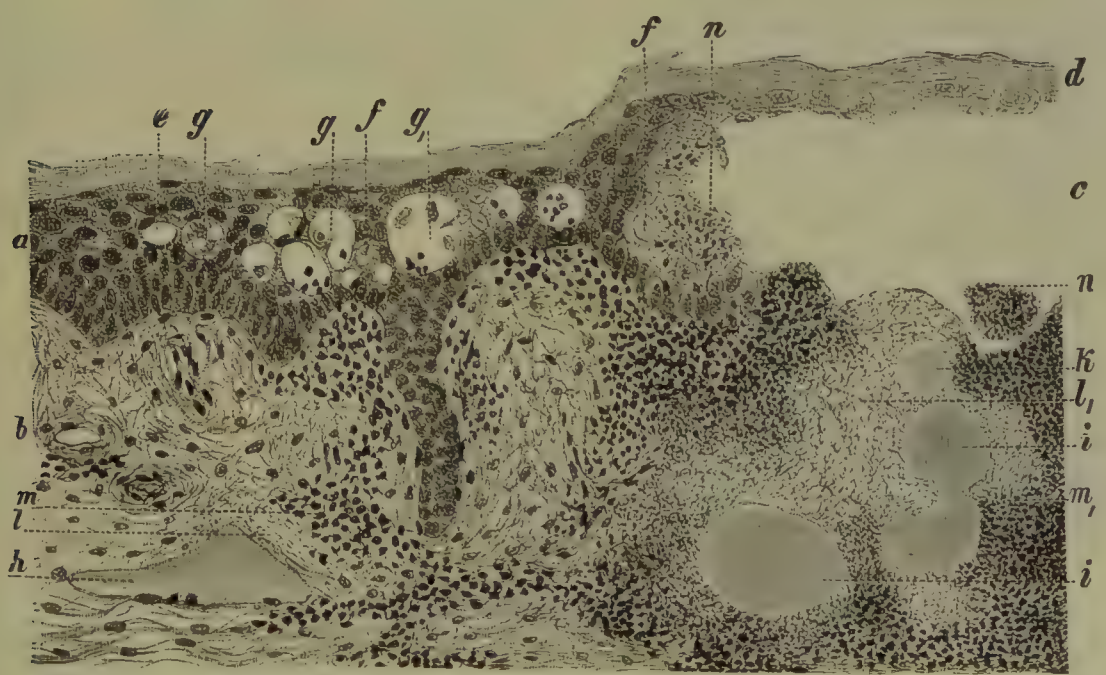

Fig. 318. Durchschnitt durch die Haut bei Erysipelas bullosum (Alk. Alaunkarm.). *a* Epidermis. *b* Corium. *c* Blase. *d* Blasendecke. *e* Epithelzelle mit Vacuole. *f* Gequollene Zelle mit gequollenem Kern. *g* g_1 Durch Verflüssigung von Epithelien gebildete Hohlräume, Bruchstücke von Epithelien und Eiterkörperchen enthaltend. *h* Lymphgefäss, mit Streptokokken theilweise gefüllt. *i* Mit Streptokokken prall gefüllte Lymphgefässe. *k* Im Gewebe sitzender Schwarm von Streptokokken. *l* l_1 Nekrotisches Gewebe. *m* Zellige, m_1 zellig-fibrinöse Gewebsinfiltration. *n* Zellig-fibrinöses Exsudat in der Blase. Vergr. 60.

und am Rücken älterer Individuen auftretende, 4—6 cm im Durchmesser haltende, blaurothe, feste, von einem ödematösen Hofe umgebene Schwellungen bezeichnet, innerhalb welcher nach 2—3 Tagen gelbe Blasen und weiterhin multiple Nekrosen auftreten, in deren Umgebung sich eine sequestrirende Eiterung einstellt. Von Vielen wird der Karbunkel als eine Gruppe von Furunkeln angesehen mit der Begründung, dass die Infection wie bei der Furunkelbildung von den Follikeln ausgeht und im einzelnen ähnlich verläuft wie bei Furunkeln. Von Anderen wird dagegen der Karbunkel für eine Infection besonderer Art gehalten und darauf hingewiesen, dass oft auch ausgedehnte Gangrän an die entzündliche Infection sich anschliesst und continuirlich in die Tiefe greift. Die bakteriologischen Untersuchungen zur Entscheidung der Frage sind bis jetzt nicht hinreichend.

Fig. 319. Phlegmone des subcutanen Gewebes mit Bildung einer Oedemblase (M. Fl. Häm. Eos.). *a* Corium. *b* Epidermis. *c* Entzündlich infiltrirtes Fettgewebe. *d* Eiterherd. *e* Zellige Herde im Corium. *f* Subepitheliale Oedemblase. Vergr. 30.

Durch pyogene Streptokokken verursachte Hautentzündungen treten entweder in Form des Erysipels oder als Phlegmone auf.

Das **Erysipel** oder der **Rothlauf** verläuft unter dem Bilde einer peripher fortschreitenden Röthung und Schwellung der Haut, wobei gleichzeitig Fieber besteht. Im Beginn erscheint die Haut glatt und glänzend, lebhaft roth gefärbt. Später wird sie mehr blauroth oder braunroth; gleichzeitig nimmt die Schwellung ab, und es beginnt die Epidermis sich in Schuppen und Lamellen abzulösen.

In einzelnen Fällen, in denen die Exsudation nach der Oberfläche intensiver wird, kommt es zur Bildung von Bläschen und Blasen, zu einem Erysipelas vesiculosum und bullosum. Wird der Blaseninhalt eiterig, so spricht man von einem Er. pustulosum. Durch Vertrocknung der Pusteln zu Borken geht dasselbe in ein Er. crustosum über. Werden einzelne Hautpartieen nekrotisch und gangränös, so bezeichnet man das Erysipel als ein Er. gangraenosum.

Die Entzündung der Haut ist durch eine fortschreitende Verbreitung der Streptokokken in den Lymphgefässen der Haut verursacht (Fig. 317 *a* u. Fig. 318 *h*, *i*), welche auf die Umgebung nekrotisirend wirkt (Fig. 317 *c* u. Fig. 318 l_1) und eine Emigration von Leukocyten

(Fig. 317 *e*, *f* u. Fig. 318 mm_1) nach sich zieht. Bei vesiculösem und bullösem Erysipel dringt flüssiges und zelliges Exsudat auch in das Epithel und es entstehen in demselben Quellungen und Vacuolen (Fig. 318 *e*, *f*, *g*, g_1) und schliesslich Blasen (*c*), die Flüssigkeit oder Eiter oder eiterig fibrinöse Massen enthalten.

Als **Phlegmone** der Haut bezeichnet man eine Entzündung (Fig. 319), welche ihren Sitz vornehmlich im subcutanen Gewebe (*d*) hat, der Fläche nach sich ausbreitet und zu Gewebsvereiterung führt. Im Corium finden sich mehr oder weniger zahlreiche zellige Infiltrationsherde (*e*). Bei ödematöser Schwellung der Haut kann die Epidermis stellenweise in toto abgehoben werden, so dass sich subepitheliale Blasen (*f*) bilden.

Hat eine phlegmonöse Entzündung an den Fingern ihren Sitz, so wird der Zustand als **Panaritium cutaneum** und **subcutaneum** bezeichnet.

Ist die epidermoidale Decke nicht dick, so ist die Haut meist geröthet, oft glänzend, namentlich dann, wenn die Entzündung wesentlich im Corium selbst ihren Sitz hat, so dass sich der Process hinsichtlich seiner Verbreitung und seines Aussehens den erysipelatösen Entzündungen nähert.

In leichten Fällen kann die phlegmonöse Entzündung wieder zurückgehen und das Exsudat resorbirt werden. Gewöhnlich kommt es indessen da und dort zu Gewebsvereiterung, häufig auch zu brandiger Nekrose einzelner Hautstellen oder im Gebiete der Entzündung gelegener Fascien etc., so dass oberflächliche oder tiefgelegene, häufig nekrotische Gewebsfetzen enthaltende, zuweilen verjauchende Eiterherde, **Abscesse**, sich bilden, die früher oder später nach aussen durchbrechen. Durch weiteres Uebergreifen auf benachbarte Gewebe kann sich der Process nach der Seite und nach der Tiefe hin ausbreiten und zu Lymphangitis, Lymphadenitis und zu Pyämie führen. In günstigen Fällen dagegen begrenzt sich die eiterige Gewebsinfiltration und die Vereiterung, worauf an der Grenze des Abscesses sich Granulations- und Narbengewebe entwickelt. Heilung erfolgt nach Entleerung der Abscesse und nach Abstossung des nekrotisch gewordenen und nach Resorption des im lebenden Gewebe steckenden Infiltrates unter Bildung von Narben.

Literatur über Staphylokokken- und Streptokokkenentzündung.

***Bockhart**, Aetiol. d. Impetigo, d. Furunkels u. d. Sykosis, Monatsh. f. pr. Derm. 1887.*
***Dubreuilh**, Des hidroadénites suppuratives, A. d. méd. exp. V 1893.*
***Kromayer**, Entzündungen d. Haut, Cbl. f. allg. Path. VIII S. 528 1897.*
***Petersen**, Schweissdrüsenerkrankungen, Arch. f. Derm. XXV 1893.*
***Pollitzer**, Hydroadenitis suppurativa, Monatsh. f. prakt. Derm. 1892.*
***Unna**, Histopath. d. Haut 1894; Histopath. Atlas I 1897; Impetigo, Folliculitis staphylogenes, Furunkel, Abscesse der Neugebor., Monatsh. f. prakt. Derm. XXII 1896.*
Weitere Literatur enthalten § 162 u. § 164. des allgem. Th.

§ 137. Als **Pustula maligna** oder **Milzbrandkarbunkel** bezeichnet man eine Hautentzündung, welche durch **Milzbrandbacillen** hervorgerufen wird und 1—14 Tage nach der Infection auftritt. Die Infection geht von kleinen Verletzungen, zuweilen von Insectenstichen aus. In den meisten Fällen entwickeln sich am Orte der Infection

6 Millimeter bis mehrere Centimeter im Durchmesser haltende, gewölbte oder mehr beetartig über die Oberfläche emporgehobene Beulen (Fig. 320) von rother oder auch mehr gelblicher Färbung, welche an ihrer Oberfläche nach einiger Zeit oft Bläschen bilden, oder auch nach Eintritt partieller Epithelverluste nässen, worauf sich durch Eintrocknen der aussickernden, oft blutigen Flüssigkeit (*g*) Borken bilden. Bei Bildung entral gelegener Borken kann das Centrum der Beule sich vertiefen, so dass die Ränder einen Wall um dieses bilden. Die Umgebung der Beule ist bald wenig verändert, bald geröthet und geschwollen und kann mit kleinen gelblichen oder blaurothen Blasen besetzt sein (Koch). Bleibt der Process local, so kann sich die brandig werdende

Fig. 320. Schnitt durch eine 10 Tage alte Milzbrandpustel vom Arm eines Mannes (Alk. Gentianaviol. Vesuvin). *a* Epidermis. *b* Corium. *c* Oedematöser, geschwollener, von Exsudat und Bacillen durchsetzter Papillarkörper. *d* Zellig infiltrirte und zum Theil zugleich bacillenhaltige Schicht des Coriums. *e* Tiefere, von zelligen Zügen durchsetzte Coriumschichten. *f* Von Bacillen und Zellen durchsetztes Corium. *g* Blutiges, bacillenhaltiges Exsudat auf der Oberfläche. *h* Haarbalg. *i* Schweissdrüsenknäuel. Vergr. 35.

Beule abstossen; Blutinfection hat einen tödtlichen Ausgang zur Folge. In seltenen Fällen äussert sich die stattgehabte Infection gleich von Anfang an in einer umfangreichen starken ödematösen Schwellung des Gewebes ohne Bildung einer umschriebenen Erhebung.

Im Gebiete einer ausgebildeten Milzbrandpustel (Fig. 320) ist der Papillarkörper und das Corium von Bacillen (*c*, *d*, *f*) und zelligem (*d*, *f*) und serösem (*c*) Exsudat durchsetzt, wobei das flüssige, mit Blut und Bacillen vermischte Exsudat namentlich im Papillarkörper (*c*) sitzt und

nach Verlust der Epitheldecke an die Oberfläche aussickert, während die tieferen Schichten (*d*) von Zellen dicht durchsetzt sind. Wo Bläschen sich bilden, wird über dem ödematös geschwollenen Papillarkörper die Epidermis durch Exsudat abgehoben.

In sehr seltenen Fällen (Weigert, Waldeyer) bilden sich durch metastatische Verschleppung von Bacillen in der Haut rothe Flecken, Papeln und Bläschen.

Der Milzbrandpustel ähnliche Entzündungen mit brandiger Gewebsverschorfung entstehen zuweilen auch nach Infection der Haut durch Kokken, wobei kleine Verletzungen den Ausgangspunkt bilden.

Als **Decubitalgangrän** bezeichnet man eine progressive brandige Gewebsnekrose, welche bei Individuen auftritt, deren Ernährung herabgesetzt und deren Blutcirculation in Folge von Blutmangel und Herzschwäche eine unvollkommene ist. In Folge dessen genügt schon ein leichter Druck, um eine Nekrose der Haut herbeizuführen. Die abgestorbene Haut sieht blauschwarz oder schwarz aus und geht unter dem Einfluss eingedrungener Fäulnissorganismen eine brandige Zersetzung ein. Am häufigsten tritt Decubitalnekrose über dem Kreuzbein und den Trochanteren des Oberschenkels, sowie an der Ferse ein. Sie beschränkt sich häufig nicht auf die Haut, sondern greift auch auf die tiefer gelegenen Weichtheile und die Knochen über.

Als **Malum perforans pedis** pflegt man eine eigenthümliche Erkrankung des Fusses zu bezeichnen, welche mit der Bildung einer Schwiele beginnt, unter der sich weiterhin ein rasch in die Tiefe greifendes Geschwür bildet, in dessen Grund sich auch der Knochen entzünden und nekrotisch werden kann. Manche Autoren sind der Ansicht, dass es sich dabei um eine trophoneurotische Erscheinung handle. Es ist indessen zweifellos, dass gewöhnliche mechanische Läsionen, Druck, Reibung etc. die Affection veranlassen. Begünstigt wird der Eintritt der Geschwürsbildung durch mangelhafte Ernährung des Fusses in Folge von Sklerose und Embolie der Arterien, in einzelnen Fällen vielleicht auch durch Störungen der Innervation.

Als **multiple Hautgangrän** werden Fälle beschrieben, bei denen meist im Anschluss an Verletzungen und Verbrennungen oder Verätzungen, über einen mehr oder minder grossen Theil des Körpers sich verbreitend, brandige Nekrose entstand, deren Entwicklung meist mit der Bildung von Bläschen und Blasen begann. Da es sich meist um nervöse, hysterische Individuen handelt, so sind die meisten Autoren geneigt, die Erkrankung für einen trophoneurotischen Process zu halten, doch lässt sich derselbe auch in anderer Weise z. B. durch Infection oder durch fortgesetzte Selbstverletzung erklären.

Als **Ulcus molle** oder weichen Schanker oder venerisches Geschwür bezeichnet man eine ansteckende Localaffection, welche meistens beim Coitus von Mensch zu Mensch übertragen wird und demgemäss ihren Sitz an den Genitalien hat. Schon 24 Stunden nach der Infection bildet sich ein Bläschen oder eine Pustel, welche sich rasch zu einem Geschwür mit gelbem, speckigem Grunde und rother Umgebung entwickelt, das sich durch fortschreitenden molecularen Zerfall vergrössert. Grund und Rand des Geschwüres sind mit äusserst zahlreichen Zellen infiltrirt, welche in der Nähe der Oberfläche in verschiedenen Stadien der Degeneration und des Zerfalls sich befinden und schliesslich in eine Detrituslage übergeheu. Von dem weichen

Schanker aus kann sich eine Lymphangoitis und Lymphadenitis (Bubonen), aber keine Syphilis entwickeln. Nach Untersuchungen von Krefting, Ducrey, Petersen, Mermel und Spietschka ist es wahrscheinlich, dass der weiche Schanker durch einen Bacillus verursacht wird, doch enthält er auch Eiterkokken, und die Bubonen scheinen vornehmlich durch Eiterkokken verursacht zu werden.

Wird ein Individium gleichzeitig mit Schankergift und mit dem Gifte der Syphilis inficirt, so tritt in der 3.—4. Woche nach der Infection eine Verhärtung des Geschwürsgrundes ein. Aus dem weichen wird ein **harter Schanker**, ein **Ulcus induratum**. Ist der weiche Schanker schon abgeheilt, so verhärtet sich die Narbe.

Als **Ulcus cruris** oder **Ulcus varicosum** bezeichnet man chronische, progressiv sich vergrössernde Geschwüre des Unterschenkels, welche dadurch entstehen, dass in Folge von Stauungen im venösen Kreislauf, die zu einer Erweiterung der Venen und einer ödematösen Infiltration der Gewebe führen, die Haut sehr lädirbar wird, so dass schon nach verhältnissmässig sehr geringfügigen Reizen und Verletzungen zellige Infiltration des Gewebes, sowie Eiterung und Zerfall eintreten. Es bilden sich dann Geschwüre, die sich zwar mit Granulationen bedecken, die aber, solange die causale Schädlichkeit besteht, nicht zur Heilung kommen. Die Bedeckung der Granulationen mit Epithel bleibt nicht nur aus, sondern es vergrössert sich das Geschwür namentlich der Fläche nach und kann schliesslich eine enorme Ausdehnung erlangen.

Das an das Geschwür angrenzende Bindegewebe verdickt sich theils durch ödematöse Infiltration, theils durch Bindegewebsneubildung und zeigt dabei ein speckiges Aussehen. Die Granulationen bieten, mikroskopisch untersucht, nichts Besonderes und sind bald stark, bald schwach entwickelt.

Das Epithel, das an den Granulationsrand anstösst und denselben in einem schmalen Saum bedeckt, treibt nicht selten Zapfen zwischen die Granulationen hinein, schiebt sich aber nicht in gehöriger Weise über dieselben vor. Die weitere Umgebung und der Untergrund des Geschwüres zeigen meistens durch Stauung bedingte Gewebsveränderungen, wie cyanotische Färbungen, Hautabschülferungen, erweiterte Venen, ödematöse Durchtränkung.

Als Pende'sches oder tropisches Geschwür (Heydenreich, *Das Pende'sche Geschwür, St. Petersburg 1888, ref. Centralbl. f. Bakt. V. 1889*) bezeichnet man eine in subtropischen Ländern endemisch vorkommende Hautaffection, welche in Form vereinzelter oder zahlreicher Papeln und Pusteln auftritt, aus denen sich erbsen- bis pflaumengrosse und grössere Geschwüre bilden, die meist mit Rücklassung einer seichten Narbe heilen. Nach Heydenreich soll die Ursache ein Kapselcoccus sein.

Als Ainhum (da Silva Lima, *Arch. of Dermatol. VI 1888*) bezeichnet man eine namentlich bei Negern afrikanischer Rasse vorkommende eigenthümliche Erkrankung der Zehen, bei welcher sich in der Höhe der Digitoplantarfalte der fünften oder der vierten Zehe eine circuläre Einschnürung bildet, während die Zehe anschwillt und mit der Zeit eine rauhe, schuppige Oberfläche erhält. Schliesslich kommt es zum Verlust der Zehe. Die Ursache des Leidens ist unbekannt.

Literatur.

Bender, *Das Ulcus molle, Centralbl. f. Bakt. III 1888.*
Buschke, *Pathogenese d. weich. Schankers, V. Derm. Congr. 1896.*
Doutrelepont, *Acute multiple Hautgangrän, Vierteljahrsschr. f. Derm. XIII 1886.*
Finger, *Die Syphilis u. die venerischen Krankheiten, Leipzig 1896.*

Hinter, Multiple Hautgangrän, A. f. Derm. 38. Bd. 1897 (Lit.).
Janovsky u. Mourek, Multiple Hautgangrän, A. f. Derm. 35. Bd. 1896 (Lit.).
Krefting, Mikrobe des Ulcus molle, Arch. f. Derm. 1892.
Kuhn, Histologie der endemischen Beule, Virch. Arch. 150. Bd. 1897.
Lagrange, De l'étiol. multiple du mal perforant plantaire, Sem. méd. 1886.
Lang, Das venerische Geschwür, Wiesbaden 1887.
Mermel, Le microbe du chancre mou, Arch. gén. de méd. 1893.
Petersen, Ulcus molle, Arch. f. Derm. XXIX u. XXX 1895.
Pitres et Vaillard, Nervenveränd. b. Mal. perf. ped., A. d. phys. V 1885.
Spietschka, Aetiologie d. Schankerbubo, Arch. f. Derm. XXVIII 1894.
Stummer, Mal. perfor. du pied nach Embolie, Virch. Arch. 149. Bd. 1897.
Ullmann, Das venerische Geschwür, III 1897.
Literatur über Hautmilzbrand s. § 168 des allg. Th.

§ 138. Von **acuten Exanthemen**, welche als **Symptome** von **Infectionen** und **Intoxicationen** auftreten und theils durch Röthung und Papelbildung, theils durch stärkere Schwellungen und Bläschen- und Pustelbildung gekennzeichnet sind, treten namentlich das Masernexanthem, das Scharlachexanthem, die Miliaria, die Variola und die Varicellen in charakteristischen Formen auf, während die als Erythema exsudativum multiforme, als Erythema nodosum, Roseola, Urticaria und als Arzneiexanthem bezeichneten Hautentzündungen nicht für eine bestimmte Infection charakteristisch sind und zum Theil auch durch directe Hautreize verursacht werden können.

Das **Masernexanthem** tritt zuerst am Gesicht, der Stirn und den Schläfen auf und verbreitet sich von da über den Hinterkopf, den Hals, die Schultern und den Stamm. Es bildet nagelgliedgrosse rothe und gelblichrothe Flecken, welche theils im Niveau der Haut liegen, theils etwas über dasselbe erhaben sind und Knötchen bilden, welche den Follikelmündungen entsprechen (Morbilli laeves und papulosi). Die Haut und das subcutane Gewebe sind stellenweise mehr oder weniger ödematös geschwellt, namentlich im Gesicht. Die Flecken können theilweise confluiren, jedoch nie allgemein. Schon nach Verlauf weniger Stunden blasst das Exanthem mit Hinterlassung leichter gelblicher Pigmentirung ab, und an Stelle des Exanthems tritt eine kleienförmige Abschuppung der Haut ein.

Das **Scharlachexanthem** tritt zuerst am Halse und in der Schlüsselbeingegend auf und verbreitet sich von da über den Rücken und die Brust auf die oberen und unteren Extremitäten. Erst bilden sich feine rothe Pünktchen, welche sehr dicht beisammenstehen, so dass die afficirten Theile diffus roth erscheinen. Anfangs ist die Farbe rosenroth, später dunkelroth, livid, „scharlachroth". Die Haut ist durch die Infiltration geschwellt. Das Exanthem erhält sich 1—3, zuweilen 5—7 Tage, dann blasst es ab, und die Haut erscheint gelbbraun pigmentirt. Weiterhin schülfert sich die Epidermis in kleineren (Desquamatio furfuracea) und grösseren Lamellen (Desq. membranacea) ab. Zuweilen kommt es auch (Fig. 321) zu Knötchen- und Bläschenbildungen (Scarlatina papulosa, vesicularis und pemphigoides), nicht selten auch zu Hämorrhagieen (Sc. haemorrhagica). Die Abschülferung der Epidermis wird durch Epithelverquellung und Exsudatansammlung im Stratum granulosum des Epithels (*c*) vorbereitet. Bläschenbildung erfolgt durch Verflüssigung des Epithels und Exsudatansammlung in den oberen Lagen des Stratum germinativum (*d*). Im Papillarkörper und im Corium findet man Hyperämie und leichte perivasculäre zellige Infiltration, zuweilen auch hyaline Klumpen in den Gefässen.

Die **Miliaria** bildet eine Eruption von kleinen wasserhellen (M. crystallina), später sich trübenden (Miliaria alba), zuweilen auf geröthetem Grunde sitzenden (M. rubra) Bläschen, welche zuweilen bei Puerperalaffectionen, bei Typhus, bei acutem Gelenkrheumatismus, bei Pneumonie etc. aufschiessen und mehrere Tage bestehen können. Ihr Sitz ist hauptsächlich der Rumpf. Ihre Entstehung wird vielfach auf Retention von Schweiss in den Drüsenausführungsgängen (Sudamina)

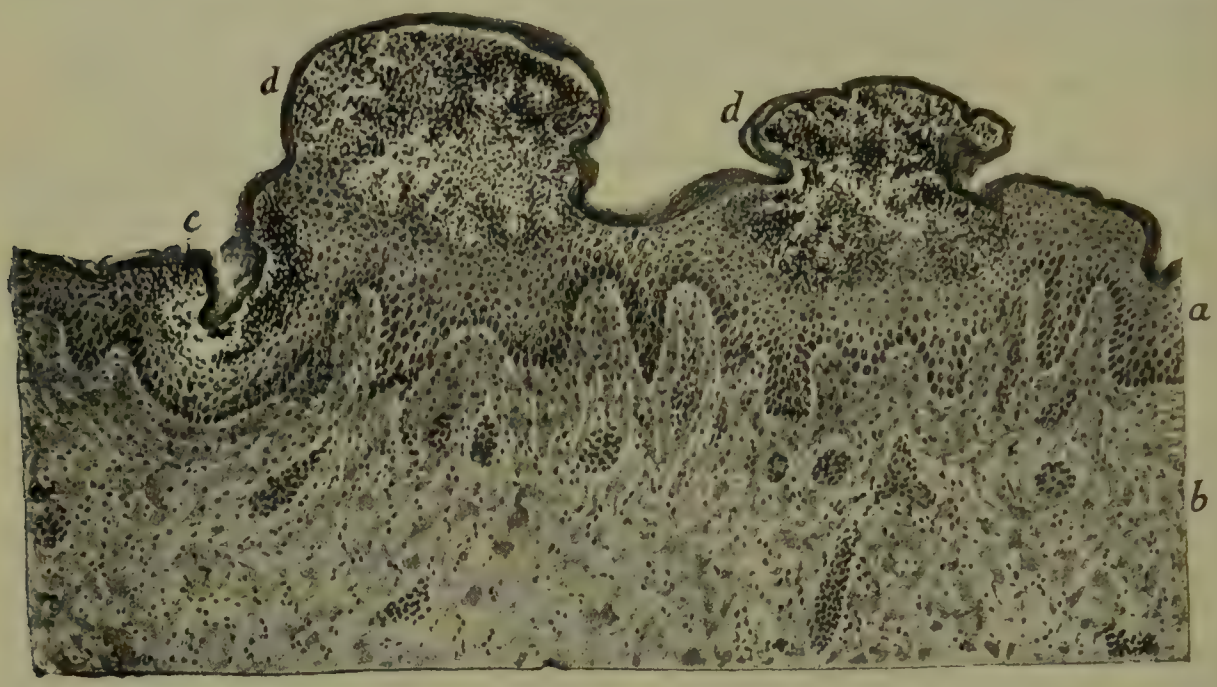

Fig. 321. Scarlatinöses Exanthem (Alk. VAN GIESON). *a* Epithel. *b* Corium. *c* Ablösung der Hornschicht durch Exsudatbildung und Verflüssigung der äusseren Lager des Stratum germinativum. *d* Bläschenbildung. Vergrösserung 75.

zurückgeführt, doch handelt es sich um Anhäufung einer zellreichen Flüssigkeit (Fig. 322 *c*, *d*) im Epithel, welche nach Art der entzündlichen Blasenbildung erfolgt und nur die Eigenthümlichkeit zeigt, dass sie zum Theil im Gebiet der Mündung der Schweissdrüsen (*d*) auftritt. Es handelt sich sonach um eine besondere Form eines infectiösen entzündlichen

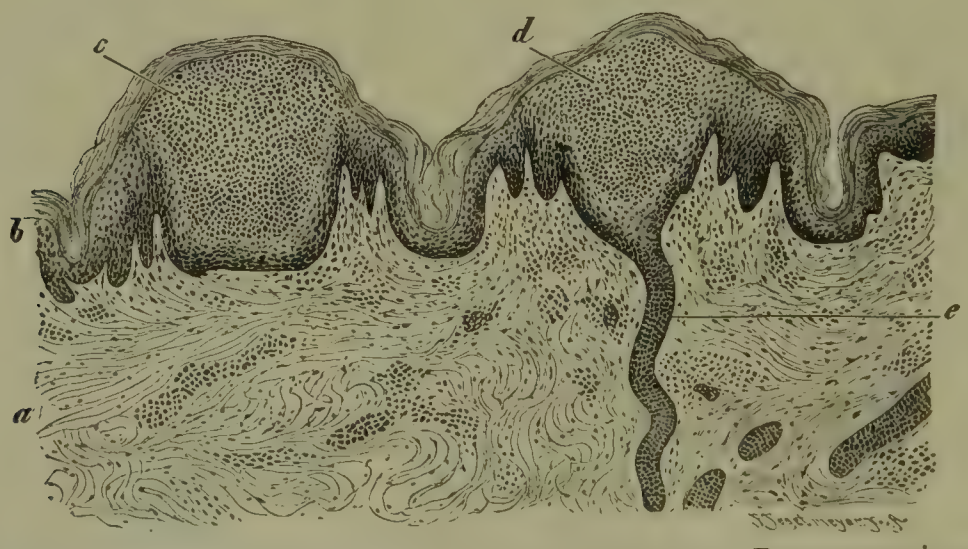

Fig. 322. Miliaria crystallina von einem an Pneumonie gestorbenen Manne (M. Fl. Häm. Eos.). *a* Corium. *b* Epithel. *c*, *d* Miliariabläschen. *e* Schweissdrüsengang. Vergr. 30.

Exanthems. Die Heilung der Bläschen durch Regeneration des Epithels und Abstossung des vertrockneten Bläschens erfolgt in kurzer Zeit.

Die **Pocken** sind charakterisirt durch eine Hauteffloreszenz, welche in Form von Knötchen, Bläschen und Pusteln auftritt und genetisch als Folge einer Infection des Organismus mit Blatterngift anzusehen ist. Eine gewisse Zeit nach der Infection treten, abgesehen von häufig vorkommenden prodromalen Erythemen, als erste Hautveränderung stecknadelkopfgrosse, rothe, derbe Knötchen auf, welche von einem rothen Hofe umgeben sind. Ein Theil dieser Stippchen vergrössert sich und wandelt sich in helle Bläschen um, die z. Th. eine Delle, d. h. eine Depression in der Mitte besitzen. Nach 2—3 Tagen trübt sich der Inhalt des Bläschens, es wird dasselbe zur Pustel. Gleichzeitig pflegt die Delle zu verschwinden; die Umgebung der Pustel ist intensiv geröthet. Durch Vertrocknung der Pustel bildet sich nach 3—4 Tagen eine braune Borke, die nach weiteren 3—4 Tagen abfällt und einen leicht vertieften, bald rothen, bald weissen Flecken hinterlässt, der nach einiger Zeit ebenfalls verschwindet.

Manche Pocken hinterlassen narbige Vertiefungen in der Haut, die zuerst dunkelroth sind und später weiss werden. Es kommt dies namentlich dann vor, wenn, was nicht selten geschieht, Blutungen in die Pusteln oder deren Umgebung sich einstellen, ferner dann, wenn die Pockeneffloreszenzen sehr zahlreich sind, so dass die Pusteln dicht bei einander stehen (Variola confluens). Die Haut hat alsdann ein vollkommen höckeriges Aussehen und ist stark geschwellt. Wird die Pusteldecke durch nachdrängenden Eiter abgehoben, so liegt das Eiter secernirende Corium bloss, und es können einzelne Theile desselben durch Vereiterung oder diphtheritische Verschorfung und Gangrän zu Grunde gehen, wobei die betreffenden Stellen gelb oder missfarbig, grau und schwarz werden.

Bei der als Variola haemorrhagica bezeichneten meist tödtlichen Pockenform stellt sich zugleich mit dem Fieber eine über die ganze Körperhaut verbreitete dunkle Purpurröthe ein (Purpura variolosa). Weiterhin treten hämorrhagische Herde auf, die sich rasch vergrössern. In anderen Fällen bilden sich in der stark anschwellenden Haut zahllose kleine, harte Knötchen, innerhalb welcher nach 1—2 Tagen ebenfalls Hämorrhagieen auftreten. Durch Confluenz der kleinen hämorrhagischen Herde entstehen grössere Herde.

Die Entstehung des Pockenbläschens beginnt mit einer Aufquellung der Zellen der Schleimschicht oberhalb der Spitzen des Papillarkörpers, wobei sich stellenweise blasse, kernlose Schollen bilden. Weiterhin löst sich die Mehrzahl der Epithelzellen in dem aus dem Papillarkörper austretenden Exsudate auf, während gleichzeitig die Degeneration nach allen Richtungen auf die Nachbarschaft fortschreitet. Nur ein kleiner Theil des epithelialen Gewebes widersteht der Auflösung. Es sind dies theils Zellmembranen, theils zu Schollen degenerirte kernlose, theils noch kernhaltige Zellen, welche durch das sich ansammelnde Exsudat zu Balken und Fäden ausgezogen werden.

So findet man denn zur Zeit der höchsten Ausbildung der Pocke eine von Membranen, Balken und Fäden durchzogene Höhle (Fig. 323 *f*), die in der Mitte bis an die Hornschicht reicht (*i*), seitlich dagegen noch durch Zellen der Uebergangsschicht von letzterer (i_1), getrennt ist. Nach unten bilden die Grenze theils die Reste der interpapillären Theile des Rete Malpighii (*g*), theils der unbedeckte Papillar-

körper (*h*) selbst. Der letztere, sowie die oberen Schichten der Cutis sind geschwellt und von Rundzellen durchsetzt, und auch innerhalb der Pockenflüssigkeit haben sich bereits reichlich Eiterkörperchen angesammelt (f_1).

Wird die Pocke zur Pustel, so nimmt die Zahl der aus dem Papillarkörper in die Pocke eintretenden Eiterkörperchen zu. Gleichzeitig schmelzen die Trabekel ein. Dann bilden sich Borken. Treten unter denselben die Heilungsvorgänge ein, so verschwindet die zellige Infiltration durch Resorption; das Epithel ersetzt sich wieder durch regenerative Wucherung von den stehen gebliebenen Epithelresten, resp. von den Rändern aus.

Fig. 323. Durchschnitt durch eine Pocke (Injic. Häm.-Präp.). *a* Hornschicht. *b* Schleimschicht der Epidermis. *d* Cutis. *e* Pocke. *f* Höhle der Pocke, bei f_1 Eiterkörperchen enthaltend. *g* Interpapillär gelegene, von Eiterkörperchen durchsetzte Epithelreste. *h* Zellig infiltrirter Papillarkörper. *i* Delle mit dünner Pockendecke. i_1 Rand der Pocke, deren Decke hier aus der Hornschicht und der Uebergangsschicht besteht. Vergr. 23.

Ist der Gewebszerfall in einer Pocke auf das Epithel beschränkt, so hinterlässt sie keine Narbe; kommt es zu einer Verschorfung und Vereiterung des Papillarkörpers (*h*), so bleibt an der betreffenden Stelle dauernd eine narbige Vertiefung.

Die durch **Vaccine** erzeugten Impfblasen zeigen im Bau und Entwicklung dieselben Verhältnisse wie die ächten Pocken.

Die bei Kindern auftretende Infectionskrankheit, welche als **Varicellen** oder Wasserpocken bezeichnet wird, ist durch Bildung von Bläschen verschiedener Grösse, welche auf geröthetem Grunde erscheinen und sich sehr rasch ausbilden, charakterisirt. Einzelne unter den Bläschen können den Bläschen der Variola sehr ähnlich sehen.

Literatur.

***Auspitz** u. **Basch**, Unters. z. Anat. d. Blatternprocesses, Virch. Arch. 28. Bd. 1863.*
***Babes**, Observat. sur la variole, Ann. de l'Inst. de pathol. de Bucarest II 1891.*
***Schwimmer**, Miliaria, Eulenburg's Realencyklop. 1897.*
***Tappe**, Die Aetiologie u. Histologie der Schafpocken, 1881.*
***Touton**, Unters. üb. d. Entstehung d. Hautblasen, Tübingen 1882, u. B. v. Ziegler II 1888.*
***Unna**, Ueb. d. Sitz d. Pocke, Virch. Arch. 69. Bd. 1877.*
***Weigert**, Anat. Beitr. z. Lehre v. d. Pocken, Breslau 1874.*

§ 139. Als **Erythema exsudativum multiforme** bezeichnet man eine Hautaffection, welche gewöhnlich am Hand- und Fussrücken sowie auf den angrenzenden Hautpartieen der Vorderarme und der Unterschenkel auftritt und durch die Bildung stecknadelkopfgrosser (Er. papulatum) alsbald zu Linsengrösse heranwachsender, zinnoberrother, unter dem Fingerdruck erblassender, flacher, nur mässig prominirender, scharf begrenzter, disseminirter Flecken charakterisirt ist. Durch peripheres Wachsthum werden die Flecken grösser, während sie zugleich im Centrum einsinken und cyanotisch werden. Die grösseren Flecken confluiren untereinander. Nicht selten treten Hämorrhagieen auf.

Durch Abblassen der Flecken im Centrum bei Ausbreitung des rothen Saumes entsteht das sogen. Er. annulare s. circinnatum, durch Aufeinandertreffen mehrerer Kreise das Er. gyratum, durch das Auftreten eines rothen Fleckes in einem blassen, von einem rothen Kreise umgebenen Centrum das Er. iris, durch Bildung von Knötchen und Knoten das Er. papulatum s. tuberculatum, durch Bildung von Quaddeln das Er. urticatum s. Lichen urticatus, durch Bildung von Bläschen das Er. vesiculosum. Schreitet die Bläschenbildung peripher weiter, während sich das Centrum zurückbildet, so entsteht der Herpes circinnatus, charakterisirt durch einen Kranz von Bläschen. Ist in der Mitte des Kranzes noch ein Bläschen, so spricht man von Herpes iris. Ein grossblasiges Erythem bezeichnet man als Er. bullosum.

Nach Rückbildung des Processes pflegt eine braune Pigmentirung zurückzubleiben. Hatten sich Bläschen gebildet, so bilden sich nachher auch Schuppen und Krusten. Der Process dauert 14 Tage bis 4 Wochen.

Ein Theil dieser Erytheme ist eine durch hämatogene Infection verursachte Hautentzündung, welche im Verlaufe bekannter Infectionen wie Pyämie, Puerperalfieber, Endocarditis, Gelenkrheumatismus, Typhus abdominalis etc. auftritt. In anderen Fällen treten sie als eine primäre Erscheinung auf, deren Aetiologie nicht sicher bekannt, wahrscheinlich aber in Infectionen oder Intoxicationen zu suchen ist.

Erythematöse Hautröthungen treten auch im Verlaufe der als Pellagra bezeichneten, durch Genuss von verdorbenem Mais entstehenden Erkrankung, die namentlich in Oberitalien, Südfrankreich, Spanien und Rumänien beobachtet ist, auf.

Als **Erythema nodosum** (Dermatitis contusiformis) bezeichnet man eine am Unterschenkel und Fussrücken auftretende, zuweilen auch auf den Oberschenkel und auf den Arm, selten auf den Rumpf und das Gesicht sich verbreitende, meist unter fieberhafter Temperaturerhöhung verlaufende, acute Hautentzündung, welche durch Bildung linsen- bis walnussgrosser oder noch grösserer, halbkugliger oder flacher, derber, erst hellrother, dann blaurother Knoten ausgezeichnet ist. Die Knoten schwellen schon nach einem Bestande von wenigen Tagen ab und gehen dabei blaue, graue, gelbe und braune Verfärbungen ein. Sehr wahrscheinlich handelt es sich um die Symptome einer Infectionskrankheit. Häufig bestehen zugleich Gelenkschmerzen und Schwellungen, wie sie dem sog. acuten Gelenkrheumatismus zukommen.

Urticaria oder **Cnidosis** (Nesselsucht) nennt man ein Exanthem, das sich durch Bildung von Quaddeln auszeichnet, die sich rasch erheben und rasch wieder verschwinden. Das Plateau der Quaddeln ist weiss, der Saum roth. Mitunter entwickeln sich auch kleine Bläschen

(U. vesiculosa), oder Knötchen (U. papulosa). Es können ferner die Flecken eine rothbraune Färbung (U. pigmentosa) erhalten. Die Urticaria ist theils ein Effect äusserer Schädlichkeiten (Brennnesseln, Floh-, Wanzen-, Läuse-, Mückenstiche), theils eine symptomatische Erscheinung, die bei Reizzuständen in anderen Organen (Darm) oder in der Haut selbst auftritt. Bei manchen Individuen tritt Urticaria nach Genuss von Austern, Krebsen, Caviar, Krabben, Seefischen, Erdbeeren etc. auf. Auch Störungen im Gebiete des Genitalapparates können sie hervorrufen. Die symptomatische Urticaria wird vielfach als Angioneurose angesehen.

Arzneiexantheme entstehen, wenn man von der örtlichen Reizwirkung an der Stelle der Application caustischer Substanzen absieht, entweder dadurch, dass nach Aufnahme in das Blut eine Einwirkung auf die Blutgefässe der Haut oder auch auf die vasomotorischen Nerven stattfindet oder aber dadurch, dass sie bei ihrer Ausscheidung durch die Hautdrüsen zur Einwirkung gelangen. Exantheme ersterer Art, bei denen individuelle Idiosynkrasieen eine wichtige Rolle spielen, werden nach Verabreichung von Chinin, Morphium, Atropin, Strychnin, Digitalis, Salicyl, Phenacetin, Antipyrin, Sulfonal, Arsen, Kalomel, Copaivabalsam etc. beobachtet und sind durch Erytheme, Roseola, Papeln, Quaddeln, Bläschen, mitunter sogar durch Blutungen charakterisirt.

Ausscheidungsexantheme sind namentlich nach langem Gebrauch von Jod und Brom beobachtet und sind durch akneartige Pusteln mit stark hyperämischem Hof, die namentlich im Gesicht, sodann auch an Brust und Rücken auftreten, charakterisirt.

Literatur.

Bäumer, *Histol. d. Urticaria simplex u. pigmentosa, A. f. Derm. 34. Bd. 1896 (Lit.).*
Behrend, *Erythema, Eulenburg's Realancyklop. 1895.*
Boïcesco, *Erythème noueux palustre, Arch. Roum. de méd. exp. I 1889.*
Catrin, *Les altérations de la peau dans la rougeole, Arch. de méd. exp. III 1891.*
Cordua, *Erythema multiforme, D. med. Wochenschr. 1885.*
Demme, *Zur Kenntniss der schweren Erytheme, Fortschr. d. Med. VI 1888.*
Doutrelepont, *Ueber Urticaria pigmentosa, Arch. f. Derm. XXII 1891.*
v. Düring, *Polymorph. Erytheme, Eulenb. Jahrb. 1896 u. A. f. Derm. 35. Bd. 1896 (Lit.).*
Elsenberg, *Urticaria pigmentosa, Vierteljahrsschr. f. Derm. XV 1888.*
Finger, *Erythema multiforme und Purpura, Arch. f. Derm. XXV 1893.*
Hoggan, G. u. F. E., *Urticaria pigmentosa, Monatsh. f. prakt. Derm. II 1883.*
Lewin, *Erythema multiforme, Charité-Annalen III 1878.*
Neusser, *Die Pellagra, Wien 1887.*
Pick, *Urticaria pigmentosa, Prager Zeitschr. f. Heilk. II 1881.*
Scheibler, *Pellagra, Vierteljahrsschr. f. Derm. u. Syph. II.*
Schwimmer, *Erythema multiforme, Ziemssen's Handb. IV.*
Singer, *Aetiologie d. acuten Gelenkrheumatismus, Wien 1898.*
Winternitz, *Pellagra, Virteljahrsschr. f. Derm. u. Syph. III.*

§ 140. Als **Pemphigus** (Fig. 324) bezeichnet man Hautausschläge, bei welchen auf der Haut Blasen von der Grösse einer kleinen Erbse bis zu derjenigen eines Gänseeies sich entwickeln. Diese Hautausschläge bilden keine ätiologische Einheit und es werden von den Klinikern zunächst zwei Hauptformen, der acute und der chronische Pemphigus unterschieden, von denen der letztere als der eigentliche Pemphigus angesehen wird.

Der **acute Pemphigus** (Dermatitis bullosa) ist eine fieber-

hafte Krankheit, die wohl den Infectionskrankheiten zuzuzählen ist, bei welcher sich in kurzer Zeit über den ganzen Körper zerstreut (Fig. 324) tauben- bis hühnereigrosse Blasen auf geröthetem Grunde erheben und schubweise sich vermehren, um nach kurzem Bestande wieder unter Borkenbildung abzuheilen. Die Dauer der Blaseneruptionen beträgt etwa 8—14 Tage und geht gewöhnlich in Heilung über, kann aber auch tödtlich sein.

Der **chronische Pemphigus** tritt in drei Haupttypen, als Pemphigus chronicus vulgaris, als P. ch. foliaceus und P. ch. vegetans auf, doch sind die Formen nicht streng von einander zu scheiden, gehen vielmehr in einander über.

Der Pemphigus chronicus vulgaris ist durch periodisch sich wiederholende Bildung prall gefüllter Blasen charakterisirt, deren Inhalt erst klar ist, sich dann aber eiterig trübt, in seltenen Fällen auch gerinnt und später zu Borken eintrocknet. In gutartigen Fällen ist das Körperbefinden wenig alterirt und es erfolgt Heilung nach wenigen Wochen oder Monaten; in schwereren Fällen besteht Fieber, die Blasen sind reichlich und verbinden sich auch mit Entzündung der Mundschleimhaut und der Conjunctiva, die Ueberhäutung an der Stelle der Blasenbildung ist verzögert und unvollkommen und es endet das Leiden nach Monaten und Jahren mit dem Tode (Pemph. vulg. malignus).

Bei den als Pemphigus chronicus foliaceus bezeichneten malignen Formen bilden sich nur schlaffe Blasen oder es wird die Epidermis ohne eigentliche Blasenbildung abgestossen und weiterhin nur unvollkommen regenerirt, so dass die Haut andauernd nässt und sich theils mit Krusten, theils mit Epidermisschuppen bedeckt, theils auch durch

Fig. 324. Pemphigus acutus (nach einer von Demme erhaltenen Photographie).

Eintrocknung mit Borken sich bedeckt, bis schliesslich nach Verlauf von Monaten und Jahren der Tod eintritt.

Der **Pemphigus vegetans**, die bösartigste Form des Pemphigus, die gewöhnlich an der Haut der Genitalien, der inneren Schenkelflächen, und der Achselhöhlen, an der Schleimhaut des Mundes beginnt, weiterhin sich über einen mehr oder weniger grossen Theil der Oberfläche, auf Vulva, Scheide, Pharynx und Kehlkopf ausbreitet und in kurzer Zeit zum Tode führt, ist im Einzelnen dadurch ausgezeichnet, dass nach Lösung der Decke der Blasen drusige und warzige Wucherungen sich erheben, die eine übelriechende Flüssigkeit absondern, die zu Borken eintrocknet, während in der Nachbarschaft neue blasige Abhebungen der Epidermis und Excoriationen entstehen.

Nach Untersuchungen von Kromayer und Luithlen wird bei Bildung der Pemphigusblase die ganze Epidermis, also auch das Stratum germinativum abgehoben und es zerfällt das Letztere erst secundär. Es können ferner auch die Epithelien der Anhangsgebilde, insbesondere der Schweissdrüsen, an die Oberfläche abgestossen werden. In der Cutis finden sich gleichzeitig Quellungszustände und Degeneration der collagenen Gewebe (Kromayer) und der elastischen Fasern. Späterhin finden sich im Bindegewebe ausgesprochene entzündliche Veränderungen, Leukocyteninfiltrationen und Wucherungen, insbesondere bei Pemphigus vegetans, und zwar sowohl an epithelfreien als an epithelbedeckten Stellen.

Die Aetiologie des Pemphigus ist nicht bekannt, wahrscheinlich handelt es sich um eine Infection. Kromayer und Andere halten den Pemphigus für eine Trophoneurose.

Als **Pemphigus neonatorum** wird ein in den ersten Lebensjahren auftretendes Exanthem beschrieben, welches durch Bildung verhältnissmässig grosser Blasen charakterisirt ist, welche leicht platzen, so dass die abgehobene Epidermis in Form eines Häutchens dem Corium aufliegt. Die Affection endet nach kurzer Dauer in Heilung; die Aetiologie ist nicht bekannt.

Die als Pemphigus syphiliticus neonatorum bezeichnete syphilitische Hautaffection unterscheidet sich von diesem Pemphigus dadurch, dass sie an Handtellern und Fusssohlen auftritt und meist auch mit maculösen und papulösen Exanthemen am übrigen Körper verbunden ist, während der gewöhnliche Pemphigus die genannten Stellen frei lässt.

Literatur über Pemphigus.

Almquist, *Pemphigus neonatorum. Zeitschr. f. Hyg. X 1891.*
Demme, *Pemphigus acutus, Verh. d. V. Congr. f. inn. Med., Wiesbaden 1886.*
Herxheimer, *Pemphigus vegetans, A. f. Derm. 36. Bd. 1896 (Lit.).*
Kromayer, *Anat. u. Pathogen. der Pemphigusblasen. Dermat. Zeitschr. 1897.*
Luithlen, *Pemphigus vulgaris u. vegetans, A. f. Derm. 40. Bd. 1897 (Lit.).*
du Mesnil, *Aetiologie d. Pemphigus vulgaris, Arch. f. Derm. XXX 1895.*
Meyer, *Pemphigusart. Dermatitis mit Veränd. im Nervensystem, V. A. 94. Bd. 1883.*
Mosler, *Pemphigus chronicus, D. med. Wochenschr. 1890.*
Neumann, *Pemphigus vegetans, Vierteljahrsschr. f. Derm. XIII 1886.*
Sack, *Dermatitis bullosa maligna, Virch. Arch. 149. Bd. 1897.*
Strelitz, *Aetiologie des Pemphigus, Arch. f. Kinderheilk. XVI 1892.*

§ 141. Unter **Herpes** versteht man (Kaposi) eine acut und typisch verlaufende Hautaffection, welche sich durch Bildung von in Gruppen gestellten, mit wasserheller Flüssigkeit gefüllten Bläschen charakterisirt, welche ferner gewisse, theils anatomisch besonders vorgezeichnete,

theils wenigstens topographisch markirte Regionen des Körpers befällt und jedesmal in einem bestimmten, auf relativ kurze Zeit bemessenen Cyclus abläuft.

Als erste Veränderung beobachtet man die Bildung kleiner Hautelevationen oder Knötchen, welche sich rasch durch Ansammlung von Serum zu Bläschen entwickeln. Die Bläschen bestehen ein paar Stunden oder 1—2—4 Tage und trocknen alsdann zu Borken ein, während unter denselben sich eine regenerative Wucherung des Epithels einstellt.

Der Blaseninhalt der ausgebildeten Blase besteht aus Serum, Fibringerinnseln und Eiterkörperchen. Auch der Papillarkörper und das Corium sind von seröser Flüssigkeit und Rundzellen mehr oder weniger reichlich durchsetzt. Mitunter treten auch Hämorrhagieen auf.

Man unterscheidet nach Sitz und Genese 5 Herpesformen.

1) Herpes Zoster, Gürtelausschlag, ist eine Krankheit, bei welcher in acuter Weise Gruppen von Bläschen auftreten, die in ihrer Verbreitung sich an einen Nervenbezirk anschliessen und von Erkrankung der Nerven und deren Centren abhängig sein sollen. Meist tritt die Affection einseitig auf. Der Inhalt der Bläschen bleibt 3—4 Tage klar, dann trübt er sich und wird eiterig. Durch Eintrocknen bilden sich gelbbraune Borken. Die Ursache der Nervenerkrankung kann sowohl in Infectionen und Intoxicationen als auch in Traumen und in fortgeleiteten Entzündungen liegen. Pfeiffer und Wasielewski sind der Ansicht, dass die Verbreitung der Blasen nicht Nerven-, sondern Arteriengebieten entspreche und dass die Nerven secundär erkrankten.

2) Herpes labialis und facialis nennt man eine acute Bläscheneruption im Bereiche der Lippen und in der Umgebung des Mundes und der Nase. Die Bläschen bestehen 2—3 Tage und heilen unter Bildung von Borken ohne Narben ab. Man beobachtet sie häufig bei Pneumonie und Intermittens, selten bei Typhus.

3) Der Herpes praeputialis und progenitalis hat seinen Sitz am Penis, an der Clitoris und an den Labien. Der Verlauf ist ähnlich wie bei Herpes labialis.

4) Herpes Iris und circinnatus ist identisch mit Erythema Iris und circinnatum (§ 139).

5) Der Herpes tonsurans vesiculosus ist eine besondere Form der Trichophytie (vergl. § 149), einer durch pflanzliche Parasiten bedingten Hautaffection, bei welcher sich aus Bläschen zusammengesetzte Kreise verschiedener Grösse bilden.

Literatur über Herpes Zoster.

Bärensprung, *Charité-Annal. IX u. XI.*
Curschmann u. Eisenlohr, *D. Arch. f. klin. Med. XXXIV 1884.*
Dubler, *Ueber Neuritis bei Herpes Zoster, Virch. Arch. 76. Bd. 1879.*
Kaposi, *Wiener med. Wochenschr. 1874, 1875, 1877, u. Verhandl. der Dtsch. dermatolog. Gesellsch. I, Arch. f. Dermat. XXI 1889, Ergänzungsheft.*
Lesser, E., *Virch. Arch. 86. u. 98. Bd. 1881 u. 1883.*
Mackenzie, *Herpes Zoster and the limb plexuses of nerves, Journ. of Path. I 1893 (Lit.).*
Pfeiffer, *Verbreit. des Herpes Zoster längs des Hautgebietes der Arterien, Jena 1889.*
Wasielewski, *Herpes Zoster u. dess. Einreihung unt. d. Infectionskrankh., Jena 1892 (Lit.).*

§ 142. Die **Psoriasis** ist eine chronische Dermatose, die in ausgezeichneter Weise durch die Bildung trockener, glänzender, weisser Schuppen charakterisirt ist, welche sich in Form punktförmiger Hügelchen oder grösserer, scheibenförmiger Platten auf scharf begrenztem rothem Grunde ablagern. Im Beginne sieht man braunrothe Knötchen, die sich nach einigen Tagen mit einem Epidermisschüppchen bedecken. Viele solcher kleinen Efflorescenzen geben das Bild der Psoriasis punctata. Sind die Erkrankungsherde und damit auch die Schuppen grösser, so spricht man von Ps. guttata

und nummularis. Auch die grossen Schuppen sitzen stets auf geröthetem Grunde.

Bei der Heilung blasst der Grund ab, und die Schuppen desquamiren, die Haut wird wieder normal oder bleibt noch eine Zeit lang pigmentirt. Oft heilt der Process im Centrum, während er an der Peripherie vorwärtsschreitet, so dass sich eine Ps. annularis s. gyrata bildet.

Psoriasis kann überall auftreten, doch kommt sie am häufigsten am Knie und in der Ellenbogengegend, sowie am behaarten Theile des Kopfes und in der Sacralgegend vor. Haare und Nägel können dabei verloren gehen.

Die histologischen Veränderungen bei Psoriasis betreffen im Wesentlichen das Epithel und den Papillarkörper, sowie die höheren Lagen des Coriums. Die beiden letzteren sind hyperämisch und mehr oder weniger stark kleinzellig infiltrirt. Bei sehr langer Dauer des Processes tritt Hyperplasie des Bindegewebes mit Vergrösserung der Papillen ein. Es greift ferner der Process auch auf die tieferen Lagen des Coriums und das subcutane Bindegewebe über.

Was das Epithel betrifft, so ist in den höheren Lagen der Epidermis der Verhornungsprocess gestört. Die Epithelumwandlung hat mehr den Charakter einer Vertrocknung unter gleichzeitiger Lockerung des Zusammenhanges der Zelllagen (Parakeratose). Die Aetiologie ist nicht bekannt.

Literatur über Psoriasis.

***Beissel**, Monatsh. f. prakt. Dermat. V 1886.*
***Gassmann**, Psoriat. Hauthörner u. Warzen, A. f. Derm. 41. Bd. 1897.*
***Jalkowski**, Z. Pathol. d. Psoriasis (hämatogene Infection), I.-D. Tübingen 1896.*
***Jamieson, A.**, The histolog. of Psoriasis, Edinburgh 1879.*
***Kromayer**, Zur pathol. Anat. d. Psoriasis, Arch. f. Derm. XXII 1890.*
***Kuznitzky**, Aetiol. d. Ps. (angioerethischer Vorgang), A. f. Derm. 37. Bd. 1897 (Lit.).*
***Lang, E.**, Vierteljahrsschr. f. Derm. 1878, u. Samml. klin. Vortr. v. Volkmann Nr. 208.*
***Pecirka**, Étude sur l'histol. et la nature de la psoriasis, Arch. Bohèmes de méd. II 1887.*
***Ries, E.**, Die pathol. Anat. der Psoriasis, Vierteljahrsschr. f. Derm. XV 1888.*
***Schütz**, Beitr. z. Path. d. Psoriasis, Arch. f. Derm. XXIV 1892.*

§ 143. **Pityriasis rubra** (Hebra) ist eine eigenthümliche, selten vorkommende Hautaffection, bei welcher während des ganzen Verlaufes einzig und allein nur Röthung und Schuppung der Haut vorhanden sind. Die Schuppen sind bald klein, bald ziemlich gross. Nach längerer Dauer wird die Haut glatt, glänzend und verdünnt, zugleich erscheint sie straff angezogen. Die Haare werden dünn und fallen aus. Nach jahrelangem Verlauf tritt der Tod durch Marasmus ein. Die einzige Veränderung, die man in frischen Fällen nachweisen kann, besteht in einer mässigen zelligen Infiltration der Cutis und des Papillarkörpers. Am Epithel sind, abgesehen von der Schuppenbildung, besondere Veränderungen nicht wahrnehmbar. Auch in späteren Stadien des Processes findet man noch eine kleinzellige Infiltration, deren Stärke an verschiedenen Stellen sehr ungleich ist. Daneben ist die Haut meist erheblich atrophisch geworden. Das Rete Malpighii hat an Mächtigkeit abgenommen, der Papillarkörper ist niedriger geworden oder ganz geschwunden, das Corium ist dünn, und seine Faserbündel zeigen eine ähnliche Beschaffenheit, wie bei der senilen Hautatrophie. Die Talgdrüsen und die Haarfollikel sind verödet. Die Aetiologie ist unbekannt.

Prurigo ist eine in frühester Kindheit erscheinende, meist das ganze Leben hindurch bestehende Krankheit, welche in der ersten Zeit durch die Bildung von Urticariaquaddeln, sowie durch ein vorwiegend an die Streckseiten der Extremitäten gebundenes heftiges Jucken charakterisirt ist. Nach längerem Bestande bilden sich, vorwiegend durch Kratzen verursacht, knötchenförmige Entzündungsherde, über denen die Haut oft excoriirt und häufig mit kleinen Borken besetzt ist. Es können sich ferner ekzematöse Entzündungen und Erysipele einstellen. Die Ursache der Erkrankung ist nicht bekannt. Sie wird von Auspitz, H. v. Hebra, Schwimmer und Anderen den Neurosen zugezählt.

Der **Lupus erythematosus** ist eine seltene Dermatose, welche nach Kaposi mit der Bildung eines oder mehrerer stecknadelkopf- bis linsengrosser, rother, erhabener Flecken beginnt, von denen jeder im Centrum dellig vertieft oder narbig glänzend oder mit einem dünnen, festhaftenden Schüppchen versehen ist. Durch peripheres Fortschreiten des rothen Randes bei gleichzeitiger narbiger Umwandlung des centralen Theiles bildet sich im Laufe vieler Monate eine roth umrandete Scheibe (Lupus erythematosus discoides).

In anderen Fällen vergrössert sich der Erkrankungsbezirk nicht durch Wachsthum der primären Herde, sondern durch Bildung neuer Herde (L. er. disseminatus et aggregatus).

Der Process besteht in einer Entzündung des Cutisgewebes, besonders in der Umgebung der Haarbälge und Talgdrüsen. Die Epidermis ist geschwellt und bildet an der Oberfläche Schuppen, zu weilen auch Blasen. In späteren Stadien sind sowohl die epithelialen als auch die bindegewebigen Bestandtheile der Haut atrophisch.

Die Affection tritt am häufigsten am Kopfe, den Fingern und Zehen und an den Knieen und Ellbogen auf. Die Aetiologie ist nicht bekannt. Besnier, Boeck und Andere glauben sie mit Tuberkulose in Beziehung bringen zu können, doch fehlt dieser Annahme eine hinlängliche Begründung. Die discoide Form endet meist in Heilung, bei der aggregirten Form treten häufig Recidive ein.

Als **Xeroderma pigmentosum** (Melanosis cuticularis progressiva Pick) bezeichnet man nach Kaposi (s. Lukasiewicz, *Ueber Xeroderma pigmentosum*; Kaposi, *A. f. Derm. 33. Bd. 1895, wo ges. Lit.*) eine im frühesten Kindesalter auftretende seltene acute Entzündung, welche auf den dem Licht ausgesetzten Theilen der Haut, häufig recidivirend, zu Infiltration und Pigmentirung und weiterhin zu einer glatten Atrophie der Haut, z. Th. verbunden mit Teleangiektasie, führt. Weiterhin können sich in der Haut warzenartige Bildungen und ulcerirende Carcinome entwickeln. Es wird angenommen, dass eine angeborene Anomalie der Haut die wesentliche Ursache der Erkrankung sei.

Literatur.

Boeck, *Exantheme der Tuberkulose, Arch. f. Derm. 42. Bd. 1898.*
Elsenberg, *Pityriasis rubra, Vierteljahrsschr. f. Derm. u. Syph. 14. Bd. 1898.*
Gay, *Prurigo, Arch. f. Derm. III 1871.*
v. Hebra, *Pityriasis rubra, Vierteljahrsschr. f. Derm. 1876.*
Jadassohn. *Ueber Pityriasis rubra, Arch. f. Derm. 23. Bd. 1891 u. 24. Bd. 1892 (Lit.).*
Kaposi, *Lupus erythematosus, A. f. Derm. 1872.*
Koch, *Lupus erythematosus, A. f. Derm. 37. Bd. 1896 (Lit.).*
Kromayer, *Zur Anatomie der Prurigo, Arch. f. Derm. 22. Bd. 1890.*
Leloir, *L'histologie pathol. et la nature du lupus erythémateux, Arch. de phys. II 1890.*
Petrini *et* **Babes,** *Sur un cas de pityriasis rubra, Journ. de l'anat. 1890.*
Schütz, *Mikroskop. Präparate über Lupus erythematosus, Arch. f. Derm. 22. Bd. 1890.*
Taylor *and* **J. van Gieson,** *Observ. on Prurigo clin. and pathol., New York Med. Journ. 1891.*

§ 144. Mit dem Namen **Lichen** bezeichnet man nach Hebra und Kaposi eine Krankheitsform, bei welcher Knötchen gebildet werden, die als solche bestehen bleiben und keine Umwandlung zu höheren Efflorescenzen durchmachen.

Lichen scrofulosorum (Scrofuloderma miliare Neisser) ist eine chronische Dermatose, bei welcher sich weisse oder blassrothe bis braunrothe, flache Knötchen bilden, an deren Spitze sich kleine Schüppchen finden. Sie kommen namentlich bei jugendlichen scrofulösen Individuen vor und haben ihren Sitz meist am Rumpf. Nach Kaposi beruht der Process auf einer Zellinfiltration und Exsudation in und um die Haarfollikel und die dazu gehörenden Talgdrüsen, sowie in die den Follikel umgrenzenden Papillen.

Da die zelligen Herde in der Cutis durch den Besitz von Riesenzellen zum Theil an Tuberkel erinnern, hat man (Jacobi, Hallopeau, Boeck) diesen Process der Tuberkulose zugezählt, wobei Hallopeau und Boeck auf die Wirkung von Toxinen recurriren, doch ist diese Anschauung bestritten.

Als **Lichen ruber** (Hebra) bezeichnet man eine eigenartige chronische Hautaffection, welche sich durch Bildung rother Knötchen auszeichnet und, an irgend einer Stelle beginnend, sich über den ganzen Körper ausbreiten und auch auf die Mundhöhlenschleimhaut übergehen kann. Je nach der Beschaffenheit der Knötchen unterscheidet man einen Lichen ruber planus und einen Lichen ruber acuminatus; doch ist zu bemerken, dass beide Krankheitsformen zusammengehören und beide Efflorescenzen bei dem nämlichen Individuum auftreten können (Kaposi, Lukasiewicz). Wird das Leiden nicht durch geeignete Behandlung gehoben, so gehen die betreffenden Individuen schliesslich an Marasmus zu Grunde.

Bei **Lichen ruber planus** sind die Knötchen stecknadelkopf- bis hanfkorngross, blass oder geröthet, wenig erhaben, oft gedellt, nicht schuppend, wachsartig glänzend. Sie liegen in der Haut zerstreut oder in Gruppen gehäuft oder auch in Reihen angeordnet.

Bei **Lichen ruber acuminatus** sind die Knötchen stärker erhaben, conisch, mit kegelförmigen weissen, festhaftenden Schüppchen bedeckt und fühlen sich trocken, rauh und derb an. Anfänglich zerstreut auftretend, rücken sie durch Bildung neuer Knötchen immer dichter zusammen und bilden Reihen und schliesslich durch Verschmelzung derselben dichte, rothbraune, mit Schüppchen belegte Verhärtungen, die sich wie ein Reibeisen anfühlen.

Im Gebiete der Knötchenbildung ist die Cutis entzündet, zellig infiltrirt, insbesondere in der Umgebung der Haarbälge und Talgdrüsen, und demgemäss sind die Knötchen auch um Haare gruppirt, deren Balg am Eingang oft trichterartig erweitert und mit einer kugelförmig gestalteten Hornmasse ausgefüllt ist. Gleichzeitig besteht auch eine Hypertrophie der oberflächlichen Hornlamellen.

Die dem Lichen ruber accuminatus zukommenden Hautveränderungen, resp. Variationen derselben sind auch als **Pityriasis rubra pilaris** beschrieben worden.

Als **Lichen pilaris** werden harte Hautknötchen bezeichnet, welche wesentlich dadurch entstehen, dass verhornte Epithelzellen in den Mündungen (Fig. 325 *c*) oder in den tieferen Theilen der Follikel (*d*, *e*) sich anhäufen und dieselben bedeutend erweitern. Ein Theil der Knötchen ist von dem Haare des erkrankten Follikels durchbohrt. In einem anderen

Theil ist das Haar an dem Austritt nach aussen durch Hornmasse gehindert und liegt in einer Erweiterung des mehr oder weniger missgestalteten Haarbalges (Fig. 325 *e*). Die Umgebung des veränderten Follikels kann Leukocyteninfiltration und zellige Wucherung zeigen.

Der Lichen pilaris kommt namentlich an den Streckseiten der Extremitäten und an der Brust zur Beobachtung und entwickelt sich nach der Pubertätszeit.

Fig. 325. Lichen pilaris (Form. Häm. Eos.). *a* Corium. *b* Epidermis. *c d* Erweiterte Haarfollikel mit angehäuften Hornlamellen und Haardurchschnitten. *e* Erweiterter und deformirter Haarfollikel mit haarhaltigem Haarbalg (*f*). Vergr. 35.

Literatur über Lichen.

Bender, *Lichen ruber, Dtsch. med. Wochenschr. 1887.*
Boeck, *Die Exantheme der Tuberkulose, A. f. Derm. 42. Bd. 1898.*
Caspary, *Lichen ruber, Vierteljahrsschr. f. Derm. XV 1888.*
Jacobi, *Pathogenese des Lichen scrofulosorum, Verh. d. Dermatol. Gesellsch. 1892.*
Kaposi, *Zur Frage des Lichen, Arch. f. Derm. XXI 1889 u. XXXI 1895.*
Lukasiewicz, *Lichen scrofulosorum, Arch. f. Derm. XXVI 1894, u. Lichen ruber acum u. planus, A. f. Derm. 34. Bd. 1896.*
Mourek, *Z. Frage d. Pityriasis rubra pilaris, A. f. Derm. 33. Bd. 1895.*
Neisser, *Stand der Lichenfrage, Arch. f. Derm. XXVIII 1894.*
Neumann, *Lichen ruber u. Pityriasis pilaris, Arch. f. Derm. XXIV 1892.*
Pospelow, *Vierteljahrsschr. f. Derm. u. Syph. 1885.*
Rona, *Z. Lehre v. Lichen ruber, Monatsh. f. prakt. Derm. VII 1888.*
Taylor, *Lichen ruber, New York Med. Journ. 1889.*
Török, *Anatomie des Lichen planus, Beitr. v. Ziegler VIII 1890.*
Touton, *Lichen ruber planus, Berl. klin. Wochenschr. 1886.*

§ 145. Die **Tuberkulose der Haut** kann zunächst in Form von oberflächlichen Geschwüren auftreten, welche am häufigsten in der Nachbarschaft von Ostien, die mit Schleimhaut bekleidet sind, also am Kopfe und in der Geschlechts- und Analgegend, seltener an anderen Körpertheilen ihren Sitz haben. Die Geschwüre sind rundlich oder oval, ihre Ränder leicht infiltrirt, buchtig, und der Grund sowie die Umgebung lassen zuweilen knötchenförmige Granulationsherde erkennen.

Eine zweite Form, die früher als Scrofuloderma bezeichnet wurde, tritt in circumscripten, vereinzelten, knotigen Granulationsherden auf, die ihren Sitz hauptsächlich im subcutanen Bindegewebe haben, eine Schwellung und bläuliche Färbung der Haut veranlassen, dann durchbrechen, dünne, gelb-weisse Flüssigkeit entleeren und Geschwüre

mit unterminirten lividen Rändern und mit einem von dünnen Granulationen und nekrotischen Massen bedeckten Grund hinterlassen. Diese Form kommt namentlich als Theilerscheinung einer über verschiedene Organe ausgebreiteten chronischen Tuberkulose (Scrofulose) bei Kindern vor, und die Tuberkeleruption sowie die Verkäsung und der Zerfall gehen oft von Lymphdrüsen aus.

Fig. 326. Lupus hypertrophicus des Gesichtes (nach einer von DEMME in Bern erhaltenen Photographie).

Die als Lupus vulgaris bezeichnete Hauttuberkulose ist eine primäre, in einem Herde, selten in mehreren Herden auftretende Erkrankung der Haut, welche von Tuberkulose anderer Organe begleitet oder gefolgt sein kann, welche ferner namentlich bei Kindern von 3—10 Jahren auftritt und meist im Gesicht (Fig. 326) oder an den Extremitäten, selten am Stamme beginnt.

Der Process ist wesentlich durch Bildung von Granulationsgewebe, das oft typische Tuberkel einschliesst (Fig. 327 *a*, *d*) charakterisirt. Die Knötchen können zerfallen und durch Resorption wieder verschwinden, doch brechen die subepithelial gelegenen Erweichungsherde oft durch die epidermoidale Decke durch, so dass Eiter secernirende Geschwüre entstehen, die sich mit Borken bedecken. Zuweilen entwickeln sich mächtige, über die Hautoberfläche prominirende Granulationswucherungen (Fig. 327 *a*). Durch das Eindringen von Epithelzapfen (*c*) zwischen die wuchernden Granulationen entstehen nicht selten krebsähnliche Bildungen.

Im Beginn oder bei dem Fortschreiten der Erkrankung, welche von einem Ausgangspunkt aus in radiärer Richtung erfolgt, bilden sich über den Cutistuberkeln meist rothe und gelbbraune, glatte oder schuppende Flecken (Lupus maculosus), die bei Druck mit dem Sondenknopf leicht einbrechen. Liegen die Herde nahe zusammen, so bilden sie braunrothe oder braungelbe Flecken, die späterhin durch Resorption der Knötchen im Centrum sich vertiefen und gleichzeitig zufolge des Verlustes von Papillen glatt werden, während die Epitheldecke rissig wird und sich abblättert (L. exfoliativus). Durch Gewebszerfall können weiterhin mit Eiter und Borken belegte Geschwüre entstehen (L. exulcerans), oder es können im Centrum eines Lupusherdes strahlige glatte Narben sich bilden, während an der Peripherie der Process weiterschreitet (L. serpiginosus). Es können sich ferner sowohl unter dem Epithel als in Geschwüren papillöse (L. framboe-

sioides, papillaris, verrucosus) oder knotige Wucherungen (L. tuberosus, nodosus, hypertrophicus, tumidus) erheben, die mit Borken und Epithelschuppen bedeckt sind.

Durch alle die genannten Processe pflegen im Laufe von Jahren sehr weitgehende Zerstörungen herbeigeführt werden, welche z. B. das Gesicht (Fig. 326) in hohem Maasse verunstalten. Nase, Lippen und Augenlider können grossentheils zerstört und durch Narbenbildung verzerrt werden. An den Extremitäten bilden sich nicht selten der erworbenen Elephantiasis ähnliche Verdickungen, welche

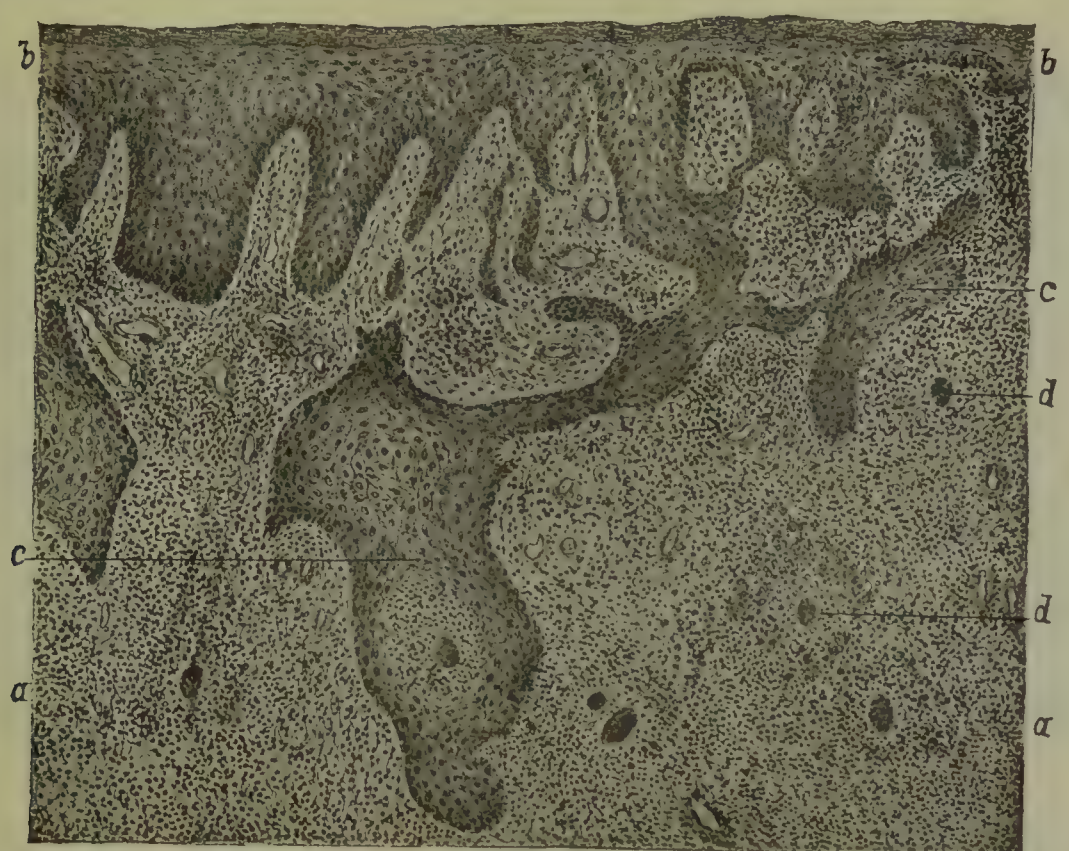

Fig. 327. Hautlupus aus der Kniegegend mit atypischen Epithelwucherungen (Alk. VAN GIES.). *a* In tuberkelhaltiges Granulationsgewebe umgewandeltes Corium. *b* Epidermis. *c* Epithelzapfen. *d* Tuberkel. Vergr. 50.

theils aus neugebildetem Bindegewebe, theils aus Granulationsknötchen und nekrotischen Herden sich zusammensetzen und meist mit knotigen, braunen, zum Theil auch mit papillösen, nässenden und mit Epithelschuppen und Borken bedeckten Wucherungen besetzt sind. Durch Zerfall der Granulationswucherungen können auch hier hochgradige Zerstörungen, z. B. Verlust von Fingern und Zehen oder Theilen von solchen sich einstellen.

Die als Leichenwarze bezeichnete Hauttuberkulose kommt am häufigsten bei Anatomen und Anatomiedienern zur Beobachtung und tritt in Form von warzigen Bildungen auf, die ihre Entstehung einer entzündlichen, durch Tuberkel charakterisirten Wucherung des Papillarkörpers, die gleichzeitig auch zu einer Hypertrophie der Epidermis führen kann, verdankt. Sie ist eine Tuberkulose, die von Verletzungen ihren Ausgang nimmt, sich sonach anderen Formen der Verletzungstuberkulosen, die in der Haut und dem subcutanen Gewebe (z. B. am Ohrläppchen nach Einführung von Ohrringen) gelegentlich zur Beobachtung kommen, anschliesst. Durch gleichzeitige oder secundär ein-

tretende Infection mit Eiterkokken können sich pustulöse Hautaffectionen oder auch tiefer greifende Hautentzündungen und Lymphangoitiden entwickeln, die eine Mischform zwischen eiterigen und tuberkulösen Erkrankungen darstellen.

Nach LEICHTENSTERN können bei allgemeiner Miliartuberkulose in der Haut kleine rothe Papeln auftreten, die sich meist wieder zurückbilden, selten zur Entwicklung kleiner Bläschen führen und nichts anderes als Miliartuberkel des Papillarkörpers darstellen.

Literatur über Hauttuberkulose.

Bender, *Bez. des Lupus vulg. zur Tuberkulose, D. med. Wochenschr. 1886.*
Block, *Aetiol. u. Pathogenese d. L. vulg., Vierteljahrsschr. f. Derm. u. Syph. XIII 1886.*
Boeck, *Die Exantheme d. Tuberkulose, A. f. Derm. 42. Bd. 1898.*
Brugger, *Tuberculosis verrucosa cutis, Virch. Arch. 119. Bd. 1890.*
Demme, *Bacillen in lupösen Herden, Berl. klin. Wochenschr. 1883, u. Ueb. tuberkulöse Ekzeme XX. u. XXI. Jahresber. d. Jenner'schen Kinderspitals, Bern 1883 u. 1884.*
Doutrelepont, *Lupus u. Hauttuberkulose, D. med. Woch. 1887; Hauttuberkulose, A. f. Derm. XXIX 1894.*
Dubreuille et Auché, *De la tuberc. cutanée, Arch. de méd. exp. II 1890.*
Finger, *Lupus u. Tuberkulose, zusammenfassende Darstellung, Centralbl. f. Bakt. II 1887; Ueber die sog. Leichenwarze, Dtsch. med. Wochenschr. 1888.*
Friedländer, *Lupus, Samml. klin. Vorträge v. Volkmann Nr. 64, 1874.*
Hanot, *Tuberculose cutanée, Arch. de phys. VII 1886.*
Haug, *Tuberkulose des Ohres, Beitr. v. Ziegler XVI 1894.*
Heller u. Hirsch, *Tuberculosis verrucosa, Arch. f. Derm. XXVI 1894.*
Jadassohn, *Ueber Inoculationslupus, Virch. Arch. 121. Bd. 1890.*
Karg, *Tuberkelbacillen in einem sog. Leichentuberkel, Centralbl. f. Chir. 1885.*
Knickenberg, *Tuberculosis verrucosa, Arch. f. Derm. XXVI 1894.*
Küttner, *Lupus der Finger u. Zehen, Beitr. v. Bruns XVIII 1897 (Lit.).*
Leloir, *Le lupus, Ét. sur la tub. publ. par Verneuil II u. A. de phys. III 1891.*
Leichtenstern, *Miliartuberkulose der Haut, Münch. med. Woch. 1897.*
de Magny, *Contrib. à l'étude de l'inoculation tuberculeuse chez l'homme, Paris 1886.*
Mangelsdorf, *Ueb. d. elephantiast. Formen d. Lupus an d. Extremitäten, Greifswald 1885.*
Morel-Lavallée, *Scrofulo-tubercul. de la peau, Ét. s. l. tub. publ. par Verneuil II, Paris 1888.*
Pfeiffer u. Pagenstecher, *Bacillen in lupösen Herden, Berl. klin. Wochenschr. 1883.*
Pick, *Ueber tuberkulöse Hautkrankheiten, Prager med. Wochenschr. 1889.*
Riehl, *Tuberkelbacillen in einem sog. Leichentuberkel, Centralbl. f. Chir. 1885.*
Riehl u. Paltauf, *Ueb. Tuberculosis verrucosa cutis, Vierteljahrsschr. f. Derm. XIV 1886.*

§ 146. Die **Syphilis** der Haut tritt zunächst als sogen. **Initialsklerose** (HUNTER'sche Induration) auf, welche 10—30 Tage nach stattgehabter Infection sich entwickelt und durch die Bildung eines scharf begrenzten, derb sich anfühlenden Infiltrationsherdes charakterisirt ist, innerhalb welches das Gewebe von zahlreichen kleinen Rundzellen (Fig. 328 *b*, *c*), zuweilen auch von grossen epitheloiden Zellen und mehrkernigen Riesenzellen durchsetzt ist.

Zuweilen bildet die Initialsklerose eine Papel, über welcher sich das Epithel nach einiger Zeit abschuppt, häufiger hat sie eine flächenhafte, einem Pergamentblättchen ähnliche oder aber eine kugelige oder bohnenförmige oder auch cylindrische Gestaltung. Nach einigen Wochen kann sich die Sklerose mit oder ohne Hinterlassung lange bestehender narbiger Verhärtung wieder zurückbilden, häufiger kommt es indessen zu einer Abschilferung des Epithels, sowie zu einem Zerfall der oberflächlichen Lagen des Coriums, so dass sich eine Erosion und weiterhin ein Geschwür bildet, welches als exulcerirte Sklerose oder als **harter Schanker** bezeichnet wird. In seltenen Fällen entsteht auch ein Bläschen, das späterhin platzt und eine ulcerirende Fläche hinterlässt.

Die Grösse des auf dem verhärteten Grunde sitzenden Geschwüres ist in den einzelnen Fällen verschieden und hängt wesentlich von dem Sitz und von den Einwirkungen der Umgebung ab, welche die Geschwüre oft lädiren und die Entzündung und Ulceration steigern. Die Geschwürsfläche sondert dünnen Eiter, zuweilen auch nekrotisch zerfallende Gewebsfetzen ab. Stärkere Granulationsbildungen erheben sich auf dem Geschwürsboden nur selten, doch treten mitunter papilläre Wucherungen auf, welche als venerische Papillome bezeichnet werden. Bei geeigneter Behandlung heilen die Geschwüre, doch bleiben an den Narben noch lange Verhärtungen bestehen.

Fig. 328. Syphilitische Initialsklerose (Alk. Häm. Eos.). *a* Corium, leicht entzündet. *b* Initialsklerose, zellig infiltrirtes Bindegewebe. *c* Einbruch der zelligen Massen ins Epithel. *d*, *e* Mit Leukocyten erfüllte Lymphgefässe. Vergr. 35.

Erscheint die Initialmanifestation in Form einer Papel, so bildet sich ein über die Oberfläche prominirendes, schrotkorn- bis erbsengrosses, dunkelbläuliches oder blassrothes Knötchen, das weiterhin noch an Grösse zunimmt und dabei bald halbkugelig bleibt, bald mehr der Fläche nach sich ausdehnt und die Oberfläche etwas überragt. An trocken gehaltenen Körpertheilen schilfert sich die Epidermis in Schuppen ab, und die Oberfläche der Papel bedeckt sich mit Krusten, an feuchten Stellen nässt sie. Durch Gewebszerfall bilden sich Geschwüre. Eine Rückbildung erfolgt auch hier durch Resorption des Infiltrates. Als Residuen bleiben pigmentlose Flecken und Narben, zuweilen auch kleine, derbe, blasse, mit der Haut gleich gefärbte Papeln (Lang) zurück.

Die **Hautsyphilide**, welche **nach Verbreitung des Giftes der Syphilis im Körper** erscheinen, können sich an sämmtlichen Stellen der Körperoberfläche zeigen, treten aber mit Vorliebe zuerst am Rumpf, später auch im Gesicht und an den Extremitäten auf und bilden am häufigsten Flecken, Papeln, Pusteln und hoch- und tiefliegende Gummiknoten, seltener Pigmentflecken und

Schuppen, die ohne vorausgegangene anderweitige Effloreszenzen erscheinen.

Das **maculöse Syphilid** tritt zunächst als Roseola, d. h. in kleinen rothen Flecken am häufigsten am Stamm auf, kann sich aber über die ganze Körperoberfläche ausbreiten.

Etwas später als die Roseola kann das grossmaculöse Syphilid auftreten, ausgezeichnet durch Bildung grösserer, etwas erhabener rother Flecken, in deren Gebiet das Gewebe nicht nur hyperämisch, sondern auch zellig infiltrirt ist.

Die maculösen Syphilide schwinden gewöhnlich nach kurzer Zeit ohne Veränderungen zu hinterlassen, doch kann nach grossmaculösen Syphiliden ein Pigmentschwund eintreten, so dass weisse Flecken (Leukopathia cutanea) zurückbleiben.

Das **papulöse Syphilid** beginnt seine Entwicklung mit der Bildung stecknadelkopf- bis linsengrosser rother Flecken, innerhalb welcher sich hirsekorn- bis erbsengrosse Papeln von zugespitzter, halbrunder oder flacher Form erheben. Je nach der Grösse unterscheidet man ein kleinpapulöses und ein grosspapulöses Syphilid. Das erstere sieht dem Lichen ruber ähnlich und wird danach als Lichen syphiliticus bezeichnet. Das Gewebe ist im Gebiete der Papeln von Exsudat durchsetzt (vergl. Fig. 312, p. 408) und in Wucherung, und es können sich auch Riesenzellen bilden.

Die Papeln, die sich an trocknen Orten entwickeln, sind roth oder blau oder braun, oder nur wenig von der Umgebung verschieden und bedecken sich bei ihrer Rückbildung mit desquamirten Epithelschuppen. Nach ihrem Schwund hinterlassen sie zuweilen braune oder graue Pigmentflecken, die später abblassen und zuweilen alles Pigment verlieren, weiss werden. In einzelnen Fällen entwickeln sich auf den Papeln Bläschen und Pusteln (vesiculöses Syphilid, Herpes syphiliticus, Impetigo syphilitica), die zu Schorfen eintrocknen. An den Plantarflächen der Hände und Füsse bleiben die Papeln meist flach, bedecken sich aber bei ihrer Rückbildung mit reichlichen Epithelschuppen (Psoriasis palmaris et plantaris syphilitica).

An Hautstellen, welche vermöge ihrer Lage beständig mehr oder weniger feucht gehalten werden, pflegen die syphilitischen Papeln eine besonders starke Entwicklung zu erfahren, so dass sie grosse beetartige Erhebungen bilden, welche als Condylomata lata oder als platte oder breite Papeln bezeichnet werden. Das im Gewebe steckende Exsudat pflegt bei diesen Papeln meist mehr oder weniger nach der Oberfläche durchzusickern (vergl. Fig. 312 *f*, *h*, pag. 408), so dass die Oberfläche nässt. Gleichzeitig quellen die oberflächlichen Epithellagen auf (*d*, *g*) und maceriren. Die Papeln sind weich, mehr oder weniger geröthet oder bläulich. Einander nahe liegende Papeln können unter einander verschmelzen. Unter Umständen bilden sich durch Gewebszerfall Geschwüre.

Das **pustulöse Syphilid** entsteht durch eine Eiteransammlung in der Epidermis unter der Hornschicht, sowie durch eine Vereiterung des infiltrirten Gewebes einer Papel. Ist nur das erstere der Fall (Fig. 329 *h*), so ist nach Abstossung der Pustel der Papillarkörper sichtbar, dessen Gewebe von Exsudat durchsetzt oder in ein wucherndes Gewebe (*i*) umgewandelt ist.

Bei Zerfall des Papillarkörpers und des Coriums wird nach Abstossung der Pustel oder der durch Vertrocknung entstandenen Borke ein mehr oder minder tiefgreifendes Geschwür sichtbar, das nur mit Hinterlassung einer narbigen Vertiefung heilen kann. In seltenen Fällen erheben sich aus dem Grunde der Geschwüre papillöse Wucherungen, welche als Framboesia syphilitica bezeichnet werden.

Ist eine syphilitische Pustel im Centrum dellig vertieft, so nennt man sie auch wohl Variola syphilitica, gruppirt sie sich um einen Haarfollikel, Akne syphilitica. Grosse Pusteln werden oft als Pemphigus syphiliticus oder als Ekthymapustel bezeichnet.

Fig. 329. Pustulöses Syphilid (Pemphigus) von einem Neugeborenen (Alk. Häm.). Durchschnitt durch die Randpartie der Blase. *a* Normale Hornschicht. *b* Normale Schleimschicht. *c* Corium. *d* Gequollene auseinandergeblätterte Hornschicht. *e* Gequollene Schleimschicht. *f* Epithelzellen mit Vacuolen. *g* Rest der Schleimschicht, durch den Blaseninhalt comprimirt. *h* Blase, durch die Zerstörung der tieferen Lagen der Schleimschicht entstanden. *i* Aus der Cutis sich erhebende Wucherungen. Vergr. 200.

Die kleinpustulösen Syphilide treten ähnlich wie die papulösen in grosser Verbreitung über den Körper und in verschiedenen Zeiten auf. Die grossen Pusteln gehören den Spätformen der Syphilis an und kommen meist nur vereinzelt vor. Die durch Eintrocknen des Pustelinhalts und des weiterhin aussickernden Secretes sich bildenden mächtigen Borken werden als Rupia syphilitica bezeichnet. Bei Heilung der Pusteln bilden sich weisse Narben.

Die **Gummata der Haut** bilden kleine, rundliche oder flache, scharf begrenzte, mattrothe oder bläuliche, der Initialsklerose ähnliche Knoten, die nach längerem Bestand entweder mit Hinterlassung einer atrophischen, weissglänzenden, narbigen Stelle wieder verschwinden oder aber ulceriren, so dass sich ein gummöses Geschwür mit infiltrirtem Grunde bildet. Bei Abheilung entstehen vertiefte, glänzend weisse, von Pigment umsäumte Narben. Die ulcerirenden Hautknoten treten nicht selten in grosser Zahl auf, und die Ulcerationen können untereinander confluiren. Auf dem Boden der Geschwüre

können papilläre Wucherungen (Framboesia syphilitica) entstehen. Durch fortgesetzte Bildung neuer Knoten, die wieder abheilen, können in Monaten und Jahren grosse Hautbezirke occupirt werden. Greift ein Geschwür an einer Stelle weiter um sich, während es an der entgegengesetzten Seite ausheilt, so entsteht ein Ulcus serpiginosum von Nieren- oder Sichelform.

In seltenen Fällen kommen in der Haut auch diffuse gummöse Infiltrationen vor, welche mit Schuppen und Borken belegt sind, da und dort ulceriren und beim Abheilen schwielige Narben hinterlassen.

Die **Gummata des Unterhautzellgewebes** bilden bohnen- bis faustgrosse Knoten, die nach längerem Bestande erweichen und mit Hinterlassung einer verdünnten, eingezogenen Hautstelle wieder durch Resorption verschwinden, mitunter auch theilweise verkäsen und verkreiden oder aber nach aussen durchbrechen, so dass ein Geschwür mit verdickten unterminirten Rändern entsteht, dessen Grund mit nekrotischen Fetzen bedeckt und verhärtet ist. Nach Reinigung des Geschwürs tritt Heilung unter Hinterlassung von Narben ein. In schweren Fällen können die Herde in grösserer Zahl auftreten und umfangreiche und tiefgreifende Zerstörungen herbeiführen. Stirn-, Nacken-, Schulterblattgegend und Unterschenkel sind Lieblingsstellen für diese Verschwärungen. Die Gummiknoten der Haut entwickeln sich meist in späten Stadien der Syphilis und treten danach selten zugleich mit den papulösen und pustulösen Syphiliden auf.

Die verschiedenen syphilitischen Hautaffectionen kommen sowohl bei erworbener als bei congenitaler Syphilis vor.

Literatur über Syphilide der Haut.

Campana, *Dei morbi sifilitici e venerei, Genova 1889.*
Kaposi, *Die Syphilis der Haut und der angrenzenden Schleimhäute, Wien 1873—75.*
Lang, E., *Vorles. üb. Path. u. Ther. d. Syphilis Wiesbaden 1896 (Lit.).*
Lewin, *Clavi syphilitici, Arch. f. Derm. XXV 1893 (Lit.).*
Michelson, *Lichen syphiliticus, Virch. Arch. 118. Bd. 1889.*
Mracek, *Atlas der Syphilis, München 1897.*
Neumann, *Ueb. d. hist. Veränd. d. Hautsyphilide, Vierteljahrsschr. f. Derm. u. Syph. 1885.*
Tommasoli u. Unna, *Studien über Syphilide, Studien II, Hamburg 1890.*

§ 147. Die **Lepra der Haut** tritt besonders im Gesicht (Fig. 330), an den Streckseiten der Kniee und der Ellbogen, sowie an den Händen und Füssen (Fig. 331) auf und beginnt mit der Bildung rother Flecken, die entweder mit Hinterlassung von Pigmentflecken oder auch weisser Flecken (Lepra maculosa) wieder verschwinden oder aber zu Knoten und Wülsten von braunrother Farbe (Lepra tuberosa s. tuberculosa s. nodosa) sich erheben. Zuweilen bilden sich auch Blasen. Die Ursache aller dieser Veränderungen sind Bacillenansiedelungen.

Die Knoten bleiben Monate lang unverändert oder vergrössern sich und verschmelzen untereinander, so dass mächtige Wülste (Fig. 330) entstehen (Elephantiasis Graecorum, Facies leontina). Neue Knoten treten jeweilen nach erysipelähnlicher Röthung und Schwellung der Haut auf. Bei gleichzeitiger Erkrankung der Nerven treten in der Haut trophische Störungen auf. Da die Kranken nach Eintritt von Anästhesie sich häufig verletzen, so bilden sich in späterer Zeit oft Geschwüre, welche in die Tiefe greifen und zu Verlust ganzer Phalangen (Fig. 331) führen können (Lepra mutilans).

Die Vermehrung der Bacillen in der Haut führt zur Bildung zelliger oder zellig-fibröser Knoten und Stränge, welche eben die Verdickung der Haut bedingen. Sie entwickeln sich mit besonderer

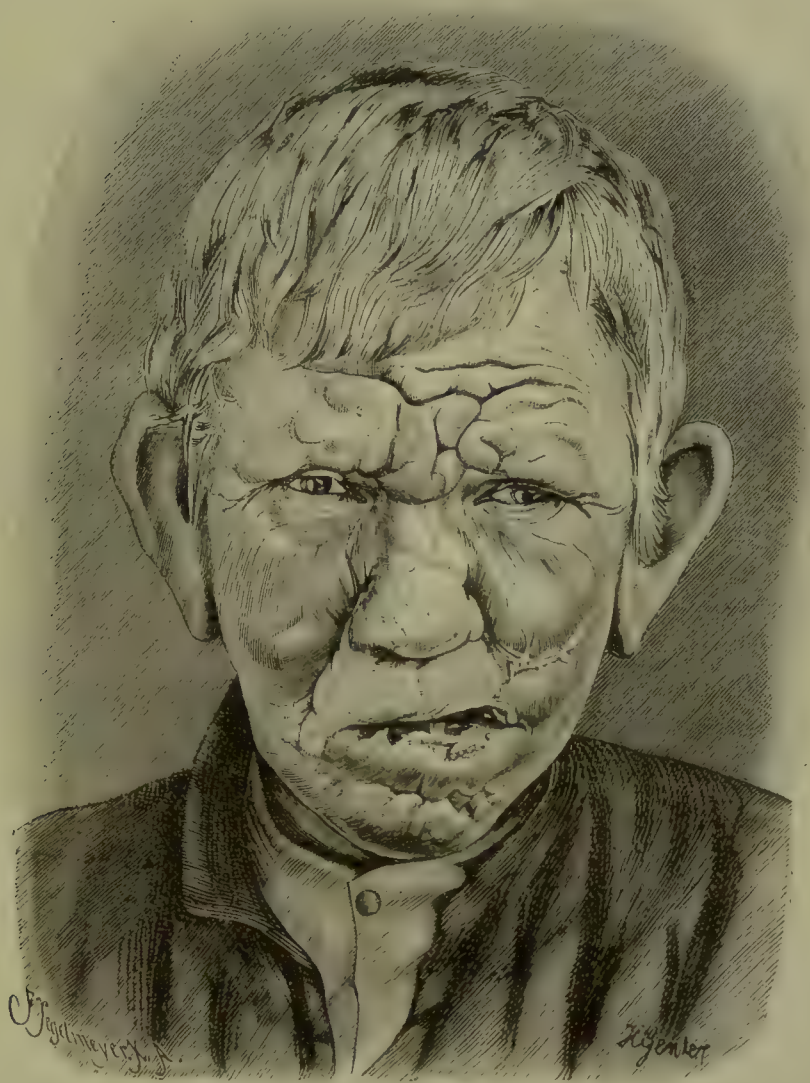

Fig. 330. Leontiasis leprosa (nach G. MÜNCH, Lepra in Südrussland, russisch).

Vorliebe in der Umgebung von Haarbälgen, von Schweissdrüsenkanälen und Knäueln, doch sind Beziehungen zu den genannten Gebilden nicht bei allen Strängen und Knoten nachweisbar.



Fig. 331. Lepra ulcerosa des Unterschenkels und des Fusses (nach G. MÜNCH).

Die Bacillen liegen grösstentheils innerhalb der gewucherten Bindegewebszellen und können hier in grossen Mengen sich anhäufen. Nach Untersuchungen von Touton und Unna können die Bacillen auch in die Haarbälge und Schweissdrüsen vordringen und von da an die Oberfläche gerathen. (Weiteres enthält § 179 d. allg. Th., wo auch die Literatur angegeben ist.)

Der **Rotz der Haut** beginnt, falls die Infection von einer Hautverletzung ausgeht, mit einer entzündlichen Schwellung, welcher bald eine Geschwürsbildung nachfolgt. Die Geschwüre sondern dünnen Eiter ab und haben zerfressene, ausgenagte Ränder. Durch Verbreitung der Rotzbacillen auf dem Lymphwege können ausgedehnte erysipelatöse und phlegmonöse Entzündungen, sowie Pusteln und Geschwüre auftreten. Nach eingetretener Blutinfection treten in der Haut rothe Flecken, pockenähnliche Pusteln, mitunter auch grosse pemphigusartige Blasen auf, welche aufbrechen und dickschleimigen, blutigen, oft übelriechenden Eiter entleeren. In anderen Fällen entwickeln sich grössere beulenartige Schwellungen und Abscesse, die nach ihrem Aufbruch unregelmässig gestaltete, tiefgreifende, mit eiterig belegten Rändern versehene Geschwüre hinterlassen. Unter Umständen sind alle diese Entzündungsprocesse in solcher Zahl über den Körper verbreitet (Bollinger), dass kaum ein Theil verschont bleibt.

Die Rotzinfection verläuft bald acut im Laufe von 2 bis 4 Wochen, bald mehr chronisch, d. h. in 2 bis 6 und mehr Monaten, und man kann danach einen acuten und einen chronischen Rotz unterscheiden. (Weiteres, sowie Literaturangaben enthält § 180 des allg. Theils.)

§ 148. Als **Rhinosklerom** bezeichnet man eine durch einen Bacillus verursachte, in der Haut der Nase, im Rachen und im Kehlkopf vorkommende geschwulstartige, seltene Granulationsbildung, welche in der Haut der Nase in Form harter, graurother, von normaler Epidermis bedeckter Knoten, in der Schleimhaut der Nasenrachenhöhle und des Kehlkopfes dagegen als flache, weiterhin narbig schrumpfende Wucherung auftritt. Die Knoten bestehen aus einem zellreichen Granulationsgewebe, das sich in Form von rundlichen Herden und Strängen auf die Umgebung verbreitet und sich stellenweise durch den Gehalt an vacuolär degenerirten Zellen und hyalinen Bildungen auszeichnet. (Weiteres enthält § 181 des allg. Theils, wo auch die Literatur angegeben ist.)

Mit der Bezeichnung **Granuloma fungoides** oder Mykosis fungoides (Alibert) oder Papilloma areo-elevatum hat man eine eigenthümliche, im Ganzen seltene Hautaffection belegt, welche theils durch Bildung nässender und schuppender, ekzematös aussehender, infiltrirter, bis flachhandgrosser Plaques, theils durch pilzartige papillöse und knotige, erbsen- bis taubeneigrosse, zellige Wucherungen charakterisirt ist. Die Wucherungen befallen die verschiedensten Körpertheile und können stellenweise ulceriren oder sich mit Hinterlassung von Pigmentirungen zurückbilden. Sie können ferner mit Lymphdrüsenschwellungen verbunden sein.

Die Bildung der Efflorescenzen ist von Jucken begleitet. Nach jahrelangem Verlauf tritt der Tod an Marasmus ein. Die Ursache der Bildung ist unbekannt.

Als **Dermatitis papillomatosa capillitii** (Kaposi) oder **Sycosis framboesiformis** (Hebra) wird eine Granulationswucherung beschrieben, welche derbe, fleischrothe, flach aufsitzende, höckerige, himbeerähnliche Excrescenzen (Framboesia non syphilitica) zeigt, die meist mit starker Epidermis bedeckt sind, jedoch stellenweise nässen und sich mit Borken bedecken. Sie sitzen am häufigsten am Hinterkopf und im Nacken, haben einen basalen Durchmesser von 0,5 bis 3,0 mm und können, falls sie in Mehrzahl auftreten, untereinander confluiren. Ihre Entstehungsursache ist unbekannt. Nach ihrer anatomischen Beschaffenheit stehen sie der Framboesia tropica nahe, einer an der Westküste von Afrika, im Senegal und im Congogebiete, ferner im Indischen Archipel und in Südamerika endemisch vorkommenden contagiösen Hautkrankheit.

Literatur.

Alibert, Monograph. des dermatoses, Paris 1832.
Auspitz, Hochsinger u. Schiff, Granuloma fung., Vierteljahrsschr. f. Derm. u. Syph. 1885.
Breda, Brasilianische Framboesie, A. f. Derm. 33. Bd. 1895 (Lit.).
Dönitz u. Lassar, Ueber Mykosis fungoides, Virch. Arch. 116. Bd. 1889.
Hammer, Mittheilung a. d. med. Klinik zu Würzburg, her. v. Gerhardt u. Müller II, Wiesbaden 1886.
Kaposi, Ueber Mykosis fungoides, Wiener med. Wochenschr. 1887.
Köbner, Mykosis fungoides, D. med. Wochenschr. 1886, u. Fortschr. d. Med. IV 1886.
Kuhn, Histologie d. endemischen Beule, Virch. Arch. 150. Bd. 1897.
Ledermann, Mykosis fungoides, Arch. f. Derm. XXI 1889.
Leredde et Weil, Mycosis fungoide, A. de méd. expér. X 1898.
Lukasiewicz, Alibert'sche Dermatose, A. f. Derm. 37. Bd. 1896 (Lit.).
Paltauf, Lymphatische Neubildungen der Haut, Wien. klin. Wochenschr. 1892.

§ 149. Die **durch Hyphomyceten verursachten Mykosen der Haut** treten in vier Hauptformen auf, die als Favus, Herpes tonsurans, Pityriasis versicolor und Erythrasma unterschieden werden.

Favus oder **Tinea favosa** (Erbgrind) hat seinen Sitz namentlich an dem behaarten Theile der Kopfhaut, seltener an anderen Stellen, z. B. in der Nagelsubstanz.

Der Favus ist charakterisirt durch die Bildung linsen- oder pfenniggrosser, schwefelgelber, gedellter und von einem Haar durchbohrter Scheiben, der **Favus-Scutula.**

Nach Kaposi entsteht das Favus-Scutulum als ein kleiner, punktförmiger, gelber, von einem Haar durchbohrter, unter der Epidermis gelegener Herd, der in einigen Wochen zu Linsengrösse heranwächst und nun eine schwefelgelbe, gedellte, durch die Oberhaut durchschimmernde Scheibe bildet. Das Scutulum (Fig. 332) besteht aus Pilzfäden und Conidiensporen, liegt in den äusseren Lagen der Epidermis und bewirkt eine napfförmige Vertiefung der Haut. Löst man dasselbe während des Lebens ab, so zeigt die Vertiefung eine rothe, nässende Fläche. Der Favuskörper selbst bildet eine weisse, bröckelige Masse, die sich leicht in Wasser zertheilen lässt. Der Pilz, aus dem er, abgesehen von den vorhandenen Detritusmassen, besteht, wird als **Achorion Schoenleinii** (von Schönlein 1839 entdeckt) bezeichnet.

Werden die Scutula nicht entfernt, so rücken dieselben zu grösseren Massen zusammen. Wird die Epidermisdecke abgestossen, so tritt die Favusmasse frei zu Tage und trocknet zu gelbweissen, mörtelartigen

Massen ein. Die Haare erscheinen glanzlos, wie bestäubt, und lassen sich leicht ausziehen, indem die Pilzmycelien und Conidien sowohl in den Haarschaft und die Haarzwiebel als auch in die Haarwurzelscheiden eindringen.

Durch die wuchernden Pilzmassen kann nicht nur das Haar zum Ausfallen gebracht werden, sondern es kann unter dem Druck der sich anhäufenden Favusmassen auch die Papille atrophiren. Gleichzeitig stellt sich in der Umgebung der Haarbälge eine mehr oder weniger intensive Entzündung ein, welche einen ekzematösen Charakter annehmen kann.

Fig. 332. Favus-Scutulum (nach Neumann). *a* Freier Rand des Scutulum. *b* Abgestorbene verhornte Schicht. *c d* Mycelfäden. *e* Conidien. *f* Epithel. *g* Hautpapille. *h* Zellige Infiltration an der Basis des Scutulum. *i* Cutis.

Siedelt sich Achorion im Nagel an (**Onychomykosis favosa**), so bilden sich in demselben schwefelgelbe Einlagerungen oder gleichmässige Verdickungen unter gleichzeitiger Lockerung und käsiger Degeneration des Nagelparenchyms.

Herpes tonsurans s. **Trichophytosis tonsurans** wird durch die Fäden und Conidien des **Trichophyton tonsurans** hervorgerufen. Die Fäden sind lang, schmal und sparsam verzweigt und bilden wenig Conidien und keine scutulösen Haufen, dringen dagegen leicht in den Haarschaft ein und machen die Haare brüchig. Je nachdem der Herpes auf behaarten oder unbehaarten Stellen sich entwickelt, zeigt er auch gewisse Verschiedenheiten.

Herpes tonsurans capillitii bildet pfennig- bis thalergrosse kahle Scheiben (Kaposi), die sich wie schlechte Tonsuren darstellen, innerhalb welcher die Haare abgebrochen sind. Der Boden ist glatt oder mit Schüppchen bedeckt, am Rand der Scheibe etwas geröthet. Dringen die Pilzfäden auch in die Haarbälge, so bilden sich Pusteln und Borken.

Solche Scheiben können an mehreren Stellen auftreten und sich stetig vergrössern, bis endlich Heilung eintritt.

An nicht behaarten Stellen bildet der Herpes Bläschen, **H. tons. vesiculosus**, und rothe schuppende Flecken, Scheiben und Kreise, **H. tons. squamosus**. Zuweilen erscheinen an zahlreichen Stellen rothe Flecken, die rasch sich ausdehnen, um ebenso rasch wieder abzuheilen.

Bei Herp. tons. squamosus findet sich der Pilz zwischen den obersten Schichten der kernhaltigen Epidermis (Kaposi).

Gelangt Trichophyton in Nägeln zur Entwicklung, so wird der Nagel trübe, blättert sich auf und wird brüchig, eine Affection, die als **Onychomykosis tonsurans** bezeichnet wird.

Sykosis parasitaria entsteht dadurch, dass die Pilzentwicklung mit einer stärkeren Entzündung der mit starken Haaren besetzten Haut einhergeht. Es kommt zur Infiltration und Eiterung in der Umgebung der Haarbälge, d. h. zur Bildung von Pusteln, Abscessen und papillären Wucherungen. Nach Kaposi und Anderen ist auch das **Ekzema marginatum**, ein Exanthem, welches namentlich an solchen Stellen auftritt, wo zwei Hautflächen einander berühren und die Haut durch Schweiss macerirt wird, und das durch Bildung von Schuppen, Bläschen und Borken, welche an der Peripherie einer gerötheten, entzündeten Fläche sitzen, gekennzeichnet ist, durch Trichophyton tonsurans bedingt. Nach H. v. Hebra soll auch die Impetigo contagiosa (§ 135) durch Trichophyton tonsurans verursacht werden können.

Pityriasis versicolor s. **Dermatomykosis furfuracea** erscheint in Form von blassgelben oder gelbbraunen bis dunkelbraunen und braunrothen Punkten, linsen- oder flachhandgrossen und über grosse Hautstrecken gleichmässig ausgebreiteten, bald glatten, glänzenden, bald matten, schilfernden Flecken von unregelmässiger Gestalt. Sie finden sich vorwiegend am Stamme, am Halse und an den Beugeflächen der Extremitäten, niemals an den Händen oder den Füssen oder im Gesicht. Die abgekratzte Epidermis enthält Mycelien und Conidien des Pilzes, den man als **Microsporon furfur** bezeichnet. Derselbe wächst nicht in die Follikel oder in die Haare hinein.

Erythrasma ist durch die Bildung scharf begrenzter, brauner oder rothbrauner, bis handtellergrosser, wenig schuppender Flecken charakterisirt, welche ihren Sitz an der Innenfläche der Oberschenkel haben. Die in der Epidermis enthaltenen Fadenpilze sind sehr klein und werden danach als **Microsporon minutissimum** bezeichnet.

Weiteres über **Dermatomykosen** ist in § 189 des allgemeinen Theils nachzusehen, wo auch die Literatur angegeben ist. (Hierzu: Waelch, Anat. d. Trichophytosis, Arch. f. Derm., 35. Bd. 1896, und Pityriasis versicolor, ib. 38. Bd. 1897; Spiegler, Ekzema marginatum, ib. 38. Bd. 1897.)

§ 150. Die **durch thierische Parasiten verursachten Hautkrankheiten** sind bereits im allgemeinen Theil (§ 190 — § 191) beschrieben worden, die wichtigsten unter denselben sind die Scabies und das Epithelioma molluscum.

Die **Scabies** oder **Krätze** wird durch die Anwesenheit des Acarus scabiei in der Epidermis hervorgerufen. Die Milbe dringt an irgend einer Stelle in die Hornschicht ein, durchsetzt dieselbe in schräger

Richtung und gelangt so in das Rete Malpighii, sogar bis in die Nähe des Papillarkörpers. Wird sie durch nachrückendes Epithel emporgehoben, so gräbt sie sich von neuem in die Tiefe und bildet so schräg durch die Haut ziehende Gänge von unregelmässig zackig-bogenförmigem Verlauf, welche die Länge von 1—2 cm erreichen. Die Milbe sitzt am Ende des Ganges (Fig. 333 *d*), in welchem sie bei ihrem Vordringen Excremente (*f*) in Form gelber, brauner und schwarzer Kügelchen und Körner hinterlässt. Die Weibchen legen in den Gängen ihre Eier ab, so dass man in den Gängen junge Milben (*e*) in den verschiedensten Entwicklungsstadien vorfindet.

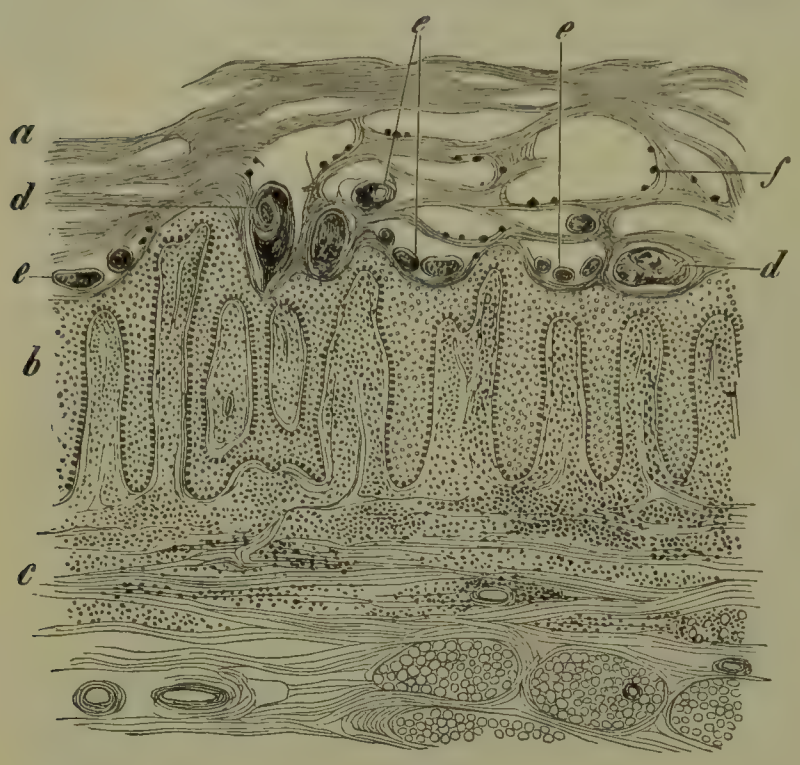

Fig. 333. Scabies (Alk. Karm.). *a* Hornschicht der Epidermis, von zahlreichen Milbengängen durchsetzt. *b* Schleimschicht und mächtig vergrösserter, zellig infiltrirter Papillarkörper. *c* Zellig infiltrirte Cutis. *d* Durchschnitt durch eine ausgewachsene Krätzmilbe. *e* Eier und Embryonen verschiedener Grösse. *f* Koth. Vergrösserung 20.

In Folge des Reizes, den die Milbe ausübt, sowie auch in Folge des durch das Jucken veranlassten Kratzens kommt es zu ekzematösen Entzündungen, zur Bildung von Pusteln und Bläschen. Auch unter der Krätzmilbe kann sich Eiter ansammeln.

Bei langer Dauer des Processes kann die Haut sehr erhebliche Veränderungen erleiden. Die dicht von Milbengängen durchsetzte

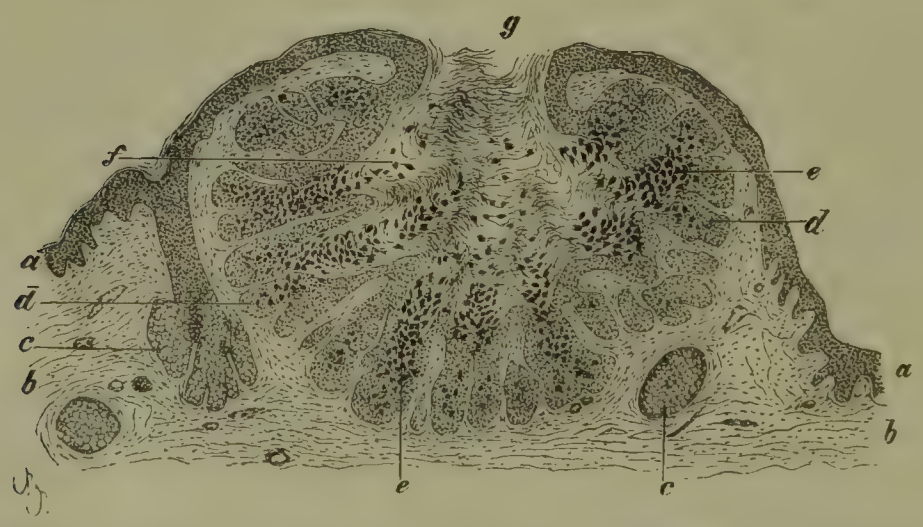

Fig. 334. Epithelioma contagiosum im grössten Durchschnitt (M. Fl. Häm. Eos.). *a* Epidermis. *b* Bindegewebe. *c* Talgdrüsen. *d* Drüsenähnliche epitheliale Wucherungen. *e* Parasiten. *f* Verhornte Zellen, untermischt mit Parasiten. *g* Mit verhornten Epithelien und Parasiten gefüllter Ausführungsgang. Vergr. 15.

Hornschicht der Epidermis (*a*) wird hypertrophisch. Die Cutis bleibt zellig infiltrirt (*c*) und verdickt sich, und die Papillen (*b*) wachsen nicht unbedeutend in die Länge.

Das **Epithelioma contagiosum** (Molluscum contagiosum, endocystisches Condylom, Sebumwarze), welches wahrscheinlich durch Coccidien (vergl. § 208 Fig. 540 d. allg. Th.) verursacht wird, ist eine geschwulstartige Bildung (Fig. 334), welche in Form kleiner, etwa erbsen- bis bohnengrosser, wachsartig glänzender Knötchen mit einer centralen Delle auftritt. Das Epitheliom besteht aus einer drüsenähnlichen epithelialen Neubildung (Fig. 334 *a*), welche von dem Deckepithel der Haut ausgeht und die Parasiten (*e*, *f*) in grossen Mengen einschliesst. Weiteres enthält § 208 des allgemeinen Theils, wo auch die Literatur angegeben ist.

VI. Erworbene Hypertrophieen der Haut.

§ 151. Die **Hypertrophieen**, welche im Laufe des Lebens entstehen, betreffen bald vornehmlich die epidermoidalen Theile und den Papillarkörper, bald nur das Gewebe des Coriums, bald auch wieder die gesammten Hautbestandtheile. In vielen Fällen verläuft der Process unter dem Bilde einer Entzündung, doch können entzündliche Erscheinungen auch fehlen. Für einzelne Bildungen ist neben der äusseren Veranlassung auch noch eine besondere örtliche Disposition als Ursache anzusehen. Ist die Hypertrophie wesentlich durch eine locale Zunahme der Hornschicht der Epidermis bedingt, so kann man die Bildung als **Keratom** bezeichnen, und es gehören hierher die Schwielen, die Hornaugen, die Hornwarzen und die Hauthörner.

Als **Schwiele, Callositas, Tyloma** bezeichnet man flache, hornartige Verdickungen der Epidermis. Sie entstehen als Folge häufig wiederkehrender Druckwirkungen und Reibungen, vornehmlich an Händen und Füssen.

Nehmen die schwieligen Verdickungen der Hornschicht der Epidermis in einem umschriebenen Bezirk stärker zu (Fig. 335 *d*), so dass sie auf den Papillarkörper drücken, denselben verdrängen und zur Atrophie bringen, so wird die Schwiele zum **Leichdorn** oder **Horn-**



Fig. 335. Schnitt durch ein Hornauge (Alk. Pikrokarm.). *a* Corium. *b* Papillarkörper mit Rete Malpighii. *c* Hypertrophische Hornschicht. *d* Geschichtetes Hornlager. Vergr. 8.

auge (Hühnerauge) oder **Clavus.** Zufolge des starken Reizes, welchen die verdickte Hornschicht namentlich bei äusserem Druck auf den Papillarkörper ausübt, besteht in letzterem eine mehr oder minder intensive Entzündung, die sich oft in erheblicher Röthung und Schwellung des Gewebes äussert und unter Umständen sogar in Eiterung ihren Ausgang nimmt.

Hornwarzen, d. h. warzige Prominenzen der Haut, die wesentlich durch eine pathologische Hornproduction (Fig. 336 *d*) entstehen, die sich an

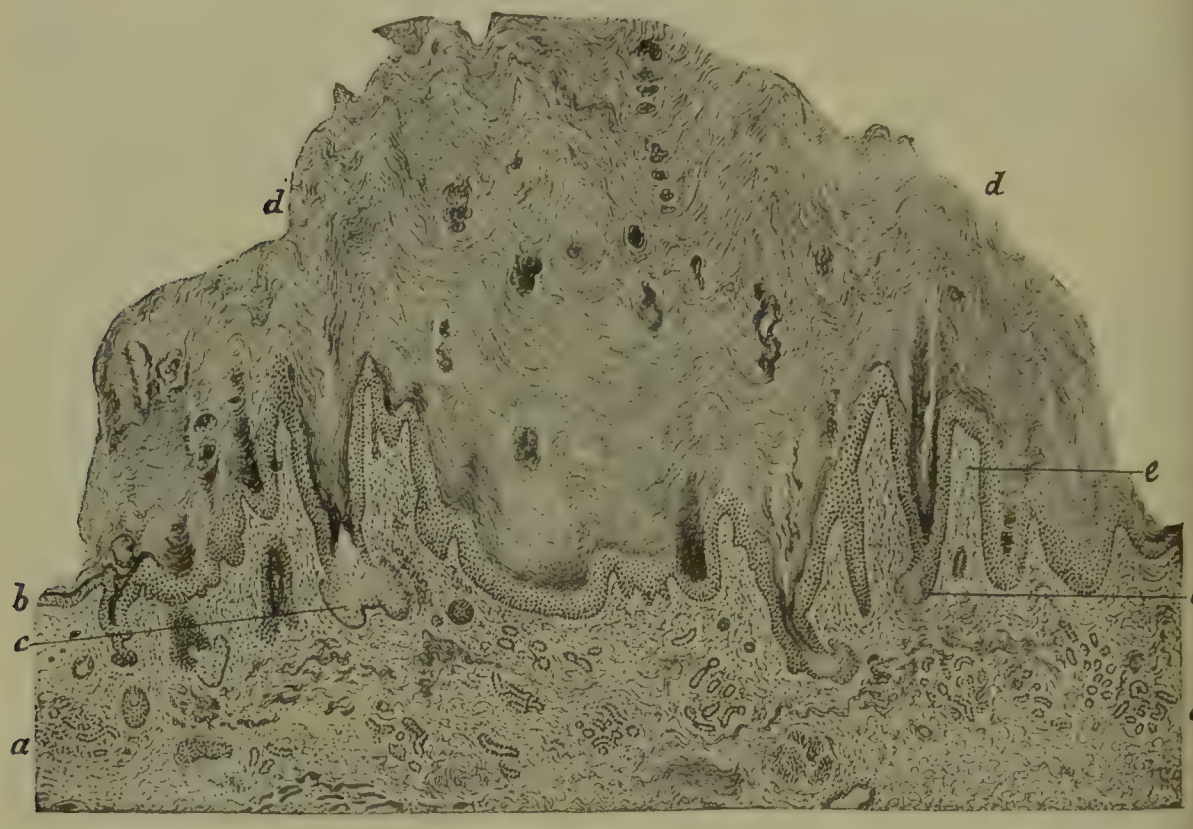

Fig. 336. Senile Hornwarze von der Stirne einer 84 Jahr alten Frau (Alk. Häm. Eos.). *a* Corium. *b* Epithel. *c* Atrophische Talgdrüsen mit verhorntem Epithel im Ausführungsgang. *d* Hypertrophische Hornschichten. *e* Vergrösserte Hautpapillen. Vergr. 15.

der Oberfläche einstellt und auch auf die Haarbälge und Talgdrüsen (*c*) übergreift, kommen als eine Erscheinung des Alters vor und sind auf eine locale Aenderung der epithelialen Hornbildung, der alsdann auch eine pathologische Hypertrophie der Hautpapillen (*e*) in den peripheren Zonen des Erkrankungsgebiets nachfolgt, zurückzuführen. Da solche Wucherungen ohne äussere Veranlassung und ohne entzündliche Erscheinung auftreten, so kann man sie auch den Geschwülsten anschliessen und als verhornende Epitheliome bezeichnen.

Das **Hauthorn, Cornu cutaneum** (Fig. 337 u. Fig. 338), schliesst sich nach seiner Genese und seinem Bau den Hornwarzen an und zeichnet sich vor denselben nur dadurch aus, dass es weit bedeutendere Grösse erreicht, sich mehrere Centimeter hoch erheben kann und in seinen höheren Lagen sich aus senkrecht zur Oberfläche der Haut gestellten Hornlamellen zusammensetzt. Es entsteht bald auf anscheinend normaler Haut, ohne äussere Veranlassung, bald auch wieder in Narben oder in Atheromen oder auf Geschwülsten.

Papillarhypertrophieen der Haut, welche als **spitze Condylome,**

Condylomata acuminata, oder **entzündliche Papillome** (Fig. 339) bezeichnet werden, entstehen am häufigsten an den äusseren Geschlechtstheilen und in der Umgebung des Anus und entwickeln sich hier in Folge chronischer Reizzustände, welche durch gonorrhoische Entzündungen der Harnröhre oder durch schankröse Geschwüre und durch Zersetzungen des Präputialsecretes etc. unterhalten werden. Anfänglich nur kleine papillöse Erhebungen bildend, können sie allmählich zu bedeutender

Fig. 337.

Fig. 338.

Fig. 337. Abgetragenes Cornu cutaneum vom Handrücken. Natürl. Grösse.
Fig. 338. Abgetragenes Cornu cutaneum vom Arm. Natürl. Grösse.

Grösse heranwachsen, so dass sie schliesslich blumenkohlartige, derbe, zumeist weiss aussehende Gewächse von der Grösse einer Walnuss, ja sogar eines Apfels bilden. Dabei pflegt mit dem Wachsthum auch die Verzweigung der Papillen zuzunehmen. Die vergrösserten Papillen (*a*) bestehen aus gefässhaltigem Bindegewebe, doch enthalten sie meist mehr oder weniger zahlreiche Rundzellen, und auch der Boden, auf dem sie stehen, ist zellig infiltrirt und in Wucherung. Häufig findet sich in ihrer Umgebung auch eine Lymphangoitis, kenntlich an einer meist in Herden auftretenden Anhäufung von Rundzellen theils im Innern, theils in der Umgebung der abführenden Lymphgefässe.

Das Epithel (*b*) ist über den hyperplastischen Papillen verdickt und gleicht einen Theil der durch die Verzweigung der Papillen bedingten Unebenheiten aus, doch betrifft dies nur die kleinen Zweige, so dass der papillöse Bau des Gewächses schon makroskopisch erkennbar bleibt.

Fig. 339. Condyloma acuminatum (Inject. Häm.). *a* Vergrösserte und verzweigte Papillen. Epidermis. Vergr. 20.

In seltenen Fällen entwickeln sich solche papilläre Wucherungen sehr rasch schon nach einmaligen Verletzungen und tragen danach auch einen sehr zellreichen Charakter, so dass man sie als **traumatische Granulome** bezeichnet.

Literatur.

Sätge, Multiple Keratosen, D. Zeitschr. f. Chir. VI 1876.
Joseph, Porokeratosis, Arch. f. Derm. 39. Bd. 1897.

Lewin, *Clavi syphilitici, Arch. f. Derm. XXV 1893.*
Mibelli, *Porokeratosis (Flächenhaft sich ausbreitende Hyperkeratosis mit Bildung von Hornpfropfen in den Ausführungsgängen d. Schweissdrüsen), Monatsh. f. pr. Derm. XVII 1893.*
Mitwalsky, *Hauthörner der Augenadnexa, Arch. f. Derm. XXVII 1894 (Lit.).*
Pick, *Hauthorn der Glans penis, Vierteljahrsschr. f. Derm. II 1875.*
Spietschka, *Histologie d. Cornu cutaneum, A. f. Derm. 42. Bd. 1898.*
Unna, *Das Fibrokeratom, D. Zeitschr. f. Chir. XI 1879.*

§ 152. Als **erworbene Elephantiasis** oder **Elephantiasis Arabum** oder **Pachydermia acquisita** bezeichnet man eine über grössere Strecken ausgebreitete hyperplastische Verdickung der Haut und des Unterhautzellgewebes (Fig. 340 u. Fig. 341). Die Veränderung ist die Folge eines chronischen Leidens, das in vielen tropischen und subtropischen Gegenden, wie z. B. in Arabien, Aegypten, in Vorderindien, auf manchen Inseln des Indischen Archipels, in Centralamerika, in Brasilien endemisch auftritt, in Europa dagegen eine sporadisch vorkommende Krankheit bildet.

Fig. 340.

Fig. 341.

Fig. 340. Elephantiasis cruris lymphangiectatica.
Fig. 341. Elephantiasis scroti bei einem 19-jährigen Samoaner (nach Uthemann, D. med. Wochenschr. 1895).

Sowohl bei der endemisch als bei der sporadisch auftretenden Elephantiasis kann man zwei Hauptgruppen unterscheiden, von denen die eine durch einen Beginn mit Entzündungserscheinungen, häufig auch

mit Fieber, die andere durch eine allmähliche entzündungslose Entwicklung des Leidens charakterisirt ist. Die Entzündungserscheinungen bestehen sowohl bei der epidemischen als bei der sporadischen Form meist in erysipelähnlichen und lymphangoitischen Processen, welche sich von Zeit zu Zeit wiederholen und schliesslich bleibende Schwellungen hinterlassen. Die Aetiologie dieser Erscheinungen ist grösstentheils nicht bekannt. Bei der epidemischen Form hängt der Process in manchen Fällen mit der Invasion der Filaria Bankrofti (vergl. den allgem. Theil § 199), welche mit ihren Embryonen die Lymphgefässe bewohnt und Lymphstauungen und Entzündungen, namentlich im Gebiete der äusseren Genitalien, des Oberschenkels und der Bauchhöhle veranlasst, zusammen, doch verursacht nicht jede Invasion der Filaria neben Lymphstauung auch Elephantiasis, und bei der Mehrzahl der untersuchten Fälle von epidemischer Elephantiasis sind Filarien nicht nachgewiesen. Die sporadische, entzündliche Elephantiasis kann, von den erwähnten Formen abgesehen, durch die verschiedensten chronischen oder häufig sich wiederholenden Entzündungsprocesse zur Entwicklung gebracht werden, so z. B. durch chronische Ekzeme, Tuberkulose der Haut und der an die Haut angrenzenden Knochen, chronische, durch Anwesenheit von Fremdkörpern verursachte Entzündungen, venöse Stauungen und varicöse Geschwüre, Prurigo, syphilitische Periostitis, chronische Entzündungen der Scheide und der Vulva etc. Lymphstauungen, welche durch Drüsenerkrankungen oder durch irgend eine andere Ursache herbeigeführt werden, können die Entstehung der Elephantiasis begünstigen, führen aber an und für sich nicht zu Gewebshyperplasie.

Die Aetiologie der ohne Entzündungserscheinungen sich entwickelnden Elephantiasis ist noch dunkel, doch ist es höchst wahrscheinlich, dass sie, auch wenn sie erst mehrere oder zahlreiche Jahre nach der Geburt zu bemerkbarer Grösse heranwächst (Fig. 340), zum Theil auf angeborenen, in der intrauterinen Entwicklung erworbenen oder ererbten pathologischen Zuständen beruht.

Die erworbene Elephantiasis kann an den verschiedensten Stellen vorkommen, tritt aber am häufigsten an den unteren Extremitäten (Fig. 340) und den äusseren Geschlechtstheilen (Fig. 341) auf. Der Unterschenkel wird durch dieselben plump und unförmlich. Reichen die Verdickungen bis an den Fuss, so geht die Abgrenzung des letzteren gegen den Unterschenkel mehr und mehr verloren, die untere Extremität wird einem Elephantenfusse ähnlich. Befällt die Affection den Hodensack, so wächst derselbe zu einer mächtigen Geschwulstmasse heran, welche ein Gewicht von 50 kg und mehr erreichen kann.

Elephantiastisch verdickte Hauttheile bestehen bald aus einem dichten, harten, weissen, speckigen, derben (Eleph. dura), bald aus einem weicheren, mehr grauweissen, schlaffen Gewebe (E. mollis) und können auch erweiterte Lymphgefässe enthalten (E. lymphangiectatica).

Die Blutgefässe sind bald auffallend weit und dickwandig, bald unverändert. Neben der Haut ist auch das subcutane Gewebe, mitunter auch das Bindegewebe der in der Tiefe gelegenen Theile hyperplasirt. Die Oberfläche der Haut ist bald glatt und die Hornschicht nicht verändert (E. glabra), bald ist sie mehr warzig (E. verrucosa) oder knotig (tuberosa) oder mit papillären Wucherungen (E. papillomatosa) besetzt. Oft ist auch die Hornschicht verdickt

und bildet eine zusammenhängende dicke Hornlage oder Schuppen, Platten und Schilder, eine Hyperplasie der Hornschicht, welche man als **erworbene Ichthyosis** oder als **Keratosis** bezeichnet.

Je nach der Grösse und nach dem Stadium, in dem sich der Process befindet, ist das Gewebe bald zellreich, dem Granulationsgewebe nahe stehend, bald derb, grobfaserig, zellarm.

Eine besondere Form der **Elephantiasis** bildet die als **Rhinophyma** oder **Pfundnase** bezeichnete, oft monströse Verunstaltung der Nase und zuweilen auch der angrenzenden Theile, welche theils durch Hypertrophie und Erweiterung der Talgdrüsen (Fig. 342 *c*, *d*, *e*), theils durch teleangiektatische Erweiterung der Gefässe (*g*), theils endlich

Fig. 342. Acne rosacea (Rhinophyma). Schnitt durch die Nasenhaut (M. Fl. Häm. Eos.). *a* Corium, stellenweise zellig infiltrirt. *b* Epidermis. *c* Talgdrüsen. *d* Talgdrüse mit Epithelschuppen. *e* Erweiterte, mit verhorntem Epithel und Bakterien (schwarz) ausgefüllte Ausführungsgänge der Talgdrüsen. *f* Demodex folliculorum im Ausführungsgang einer Talgdrüse. *g* Gefüllte Blutgefässe. Vergrösserung 45.

durch entzündliche Veränderung und durch Hypertrophie des Bindegewebes bedingt ist. Die elephantiastische Verunstaltung stellt eine weitere Entwicklung jenes Zustandes dar, welchen man als **Acne rosacea** bezeichnet, d. h. durch Gefässektasie (*g*) bedingte Röthungen und Verdickungen der Haut der Nase und ihr benachbarter Gesichtstheile, innerhalb welcher man Secretpfropfen (Comedonen) in den Ausführungsgängen der Talgdrüsen (*e*) sowie auch Acnepusteln, d. h. Entzündungen in der Umgebung der Talgdrüsen findet (vergl. § 159 Acne).

Eine sehr eigenthümliche, in ihrer Genese unerklärte Affection, die bei Erwachsenen verkommt, ist das **Skleroderma**, d. h. eine ohne äussere Veranlassung ziemlich rasch auftretende, local beschränkte oder ausgebreitete Verhärtung der Haut, die entweder stationär bleibt oder progressiv weiterschreitet, oder wieder verschwindet, um von neuem aufzutreten und schliesslich einer Atrophie Platz zu machen. Sie kann sowohl am Stamme als im Gesicht und an den Extremitäten auftreten. Die Haut fühlt sich an der betreffenden Stelle bretthart an, wie ein gefrorener Leichnam (Kaposi). Nach den Angaben der Autoren (Chiari, Dinkler, Wolters) sind im Stadium der Verdickung die Bindegewebsfibrillen gequollen, und es findet eine Neubildung von Bindegewebe aus Keimgewebe statt. Schon frühzeitig finden sich starke Verdickungen an den Gefässwänden, die zu Verengerung des Gefässlumens führen. Später tritt Schrumpfung des Bindegewebes ein.

Als **Skleroderma neonatorum** bezeichnet man eine Verhärtung des Zellgewebes, welche zuweilen bei Kindern in den ersten Lebensmonaten auftritt und namentlich Unterschenkel und Füsse befällt. Nach Langer (*Wiener akad. Sitzungsber. 1881*) beruht diese Verhärtung darauf, dass beim Sinken der Körpertemperatur in Collapszuständen das Fett des Panniculus erstarrt. Das Fett von Kindern enthält mehr Palmitin- und Stearinsäure als das der Erwachsenen, dagegen weniger Oelsäure. Es schmilzt daher erst bei 45° C. Das Fett der Erwachsenen trennt sich bei Zimmertemperatur in 2 Schichten. Die obere, flüssige erstarrt bei 0° C, die untere, krümelige wird bei 36° C flüssig.

Literatur über Elephantiasis acquisita, Skleroderma und Rhinophyma.

Chiari, Skleroderma, Vierteljahrschr. f. Derm. V.
Dinkler, Zur Lehre v. d. Skleroderma, D. Arch. f. klin. Med. 48. Bd. 1892 (Lit.).
Dohi, Rhinophyma, A. f. Derm. 37. Bd. 1896 (Lit.).
Erben, Aetiologie d. Skleroderma, Vierteljahrsschr. f. Derm. XV 1888.
Esmarch u. Kulenkampff, Die elephantiastischen Formen, Hamburg 1885.
Lewin u. Heller, Die Sklerodermie, Berlin 1895 (Lit.).
Virchow, Die krankhaften Geschwülste I.
Wolters, Skleroderma, Arch. f. Derm. XXIV 1891 (Lit.); Sklerodaktylie, ib. XXX 1895.

VII. Auf congenitaler Anlage beruhende Hypertrophieen, Muttermäler, Warzen und Geschwülste der Haut.

§ 153. Die **Haut** und das **subcutane Gewebe** gehören zu denjenigen Organen des menschlichen Körpers, welche häufig der **Sitz localer Missbildungen** sind, welche entweder schon bei der Geburt erkennbar sind, oder aber in den Jahren des Wachsthums, selten später sich aus verborgenen Keimen zu sichtbaren Bildungen entwickeln. An dieser pathologischen Entwicklung können sämmtliche Bestandtheile der Haut gleichmässig Theil nehmen, doch gelangen häufiger nur einzelne Theile derselben zu einer pathologischen Ausbildung, und demgmäss wechselt auch ihre Erscheinung. Bei einer Gruppe dieser Veränderungen sind namentlich die Epithelien, zum Theil auch der Papillarkörper, bei einer zweiten das Bindegewebe des Coriums oder des subcutanen Gewebes oder beider zugleich, bei einer dritten die Lymphgefässe, bei einer vierten die Blutgefässe, bei einer fünften die Nerven, bei einer sechsten mehrere der genannten Gewebe wesentlich betheiligt resp. verändert und pathologisch entwickelt.

In manchen Fällen hat die veränderte Hautstelle an Masse nicht zugenommen, und es ist das **normale Gewebe nur durch ein pathologisches substituirt.** In anderen Fällen findet im Erkrankungsgebiet eine Volumszunahme statt, und es entstehen dadurch Gewebsbildungen,

welche, falls sie umschrieben sind, den **Tumoren**, falls sie sich über grössere Bezirke verbreiten und dieselben vergrössern und zugleich verunstalten, der **Elephantiasis** zugezählt werden.

§ 154. Als **Ichthyosis** oder **Fischschuppenkrankheit** bezeichnet man eine Affection, welche durch die Bildung epidermoidaler Schuppen, Plättchen oder Platten oder horniger Warzen (Keratose) charakterisirt ist. Sie beruht auf einer Vegetationsanomalie der Haut, besonders der Epidermis, welche entweder schon intrauterin (Fig. 343), oder aber

Fig. 343. Ichthyosis congenita.

erst später, in der Kindheit zu einer pathologischen Beschaffenheit der epidermoidalen Hautdecke führt.

Die **Ichthyosis congenita** (Fig. 343) ist durch die Bildung von Hornplatten charakterisirt, welche durch Risse und Furchen, die bei dem Wachsthum des Körpers entstanden sind, von einander getrennt sind. Finger und Zehen pflegen von einer continuirlichen derben Hornschicht überzogen und in Folge dessen in ihrer Entwicklung zurückgehalten zu sein.

Die Platten bestehen aus dichtgefügten Lagen verhornter Epithelien (Fig. 344 *c*), welche Wollhärchen (*e*) einschliessen und sich auch in die erweiterten Haarbälge (*d*) fortsetzen.

Fig. 344. Ichthyosis congenita. Schnitt durch die Haut des Rumpfes (Alk. Pikrokarm.). *a* Corium mit Drüsen. *b* Papillarkörper mit Rete Malpighii. *c* Hypertrophische Hornschicht der Epidermis. *d* Erweiterte mit verhorntem Epithel ausgekleidete Haarbälge. *e* Haare. Vergr. 40.

Bei der **im extrauterinen Leben auftretenden Ichthyosis** zeigen sich zu Beginn in der Haut kleine gelb- bis braunrothe, mässig infiltrirte Flecken (Róna), über welchen die Hornschicht trockener und glänzender wird. Nach Ausbildung der Erkrankung ist die Hornschicht der Epidermis mächtig verdickt und pigmentirt, und bildet ein vielfach zerklüftetes Lager. Das Rete Malpighii dagegen ist verhältnissmässig schwach entwickelt und geht rasch und unvermittelt in die Hornschicht über.

Bei der als Ichthyosis follicularis bezeichneten Form beschränkt sich die Keratose auf Follikel, aus denen kleine Hornsäulchen hervorragen. Bei der Ichthyosis simplex bilden sich linsen- bis pfenniggrosse Schüppchen und Plättchen, die in der Mitte festsitzen und der Haut ein gefeldertes Aussehen geben (Ichth. nitida). Eine Production von umschriebenen Hügeln und stachelartigen Bildungen führt zur Ichthyosis hystrix.

Tritt der Process der excessiven Bildung von Hornschichten in

einem ganz umschriebenen Bezirk über vergrösserten Papillen auf, so bildet sich eine ichthyotische Warze (Fig. 345 *b*, *c*).

Der Ichthyosis nahe stehend sind als Keratoma hereditarium beschriebene, vererbbare Verdickungen der Hornschicht, die vornehmlich an Händen und Füssen vorkommen.

Fig. 345. Ichthyotische Warze (M. Fl. Häm. Eos.). *a* Corium. *b* Vergrösserter Papillarkörper. *c* Geschichtete Hornlagen. Vergr. 40.

Literatur über Ichthyosis.

Carbone, *Ictiosi congenita, Arch. per le Scienze Med. XV 1891.*
Caspari, *Ichthyosis congenita, Vierteljahrsschr. f. Derm. u. Syph. XIII 1886.*
Esoff, *Zur Lehre v. d. Ichthyosis, Virch. Arch. 69. Bd. 1872.*
Giovannini, *Ichthyosis mit Hypertrophie d. Schweissdrüsen, Arch. f. Derm. XXVII 1894.*
Leloir, *Affect. cutanées d'origine trophique, Arch. de phys. 1881.*
Neumann, *Keratoma hereditarium, Arch. f. Derm. 42. Bd. 1898 (Lit.).*
Róna, *Ichthyosis im Säuglingsalter, Arch. f. Derm. XXI 1889.*
Schabel, *Ichthyosis congenita, Stuttgart 1856.*
Unna, *Ueber Keratoma palmare et plantare congen., Vierteljahrsschr. f. Derm. X 1883; Histopathologie der Hautkrankheiten 1894.*
Weitere Literatur enthält § 80 d. allg. Theils.

§ 155. Die **Hämangiome der Haut** stellen in der Entwicklungs- und Wachsthumszeit auftretende Bildungen dar, welche theils als **Naevi vasculosi** bezeichnete umschriebene rothe Flecken, theils den **weichen Warzen** zugezählte knotige Prominenzen, theils als **Elephantiasis** sich darstellende Hautverdickungen bilden.

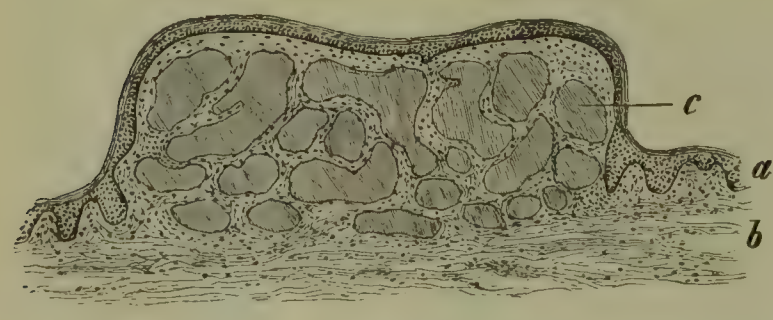

Fig. 346. Angioma cavernosum cutaneum congenitum. *a* Epidermis. *b* Corium. *c* Cavernöse Bluträume. Hämatoxylinpräparat. Vergr. 20.

Histologisch handelt es sich in allen Fällen um eine pathologische Ausgestaltung der Blutgefässe der Haut oder auch des subcutanen Gewebes innerhalb eines bestimmten Bezirkes, welche bald den Charakter einer Teleangiektasie oder eines Angioma simplex, bald den-

jenigen eines Angioma cavernosum (Fig. 345*c*), bald endlich auch denjenigen eines Angioma hypertrophicum (Fig. 346) trägt.

Die als **Naevi** auftretenden Angiome bilden bald lebhaft rothe, bald blaurothe Flecken, welche als Naevi vasculosi flammei und N. vasc. vinosi unterschieden werden und sowohl in kleinen umschriebenen Gebieten als auch über grössere Strecken, z. B. über eine ganze Gesichtshälfte verbreitet vorkommen können. Grössere Naevi können sich auch aus kleineren zusammensetzen oder von kleinen rothen Flecken umgeben sein. Sie liegen entweder nur im Corium und dem Papillarkörper oder reichen auch in das subcutane Gewebe. Die Haut ist im veränderten Gebiet bald von normaler Dicke, bald mehr oder weniger verdickt (Naevus prominens).

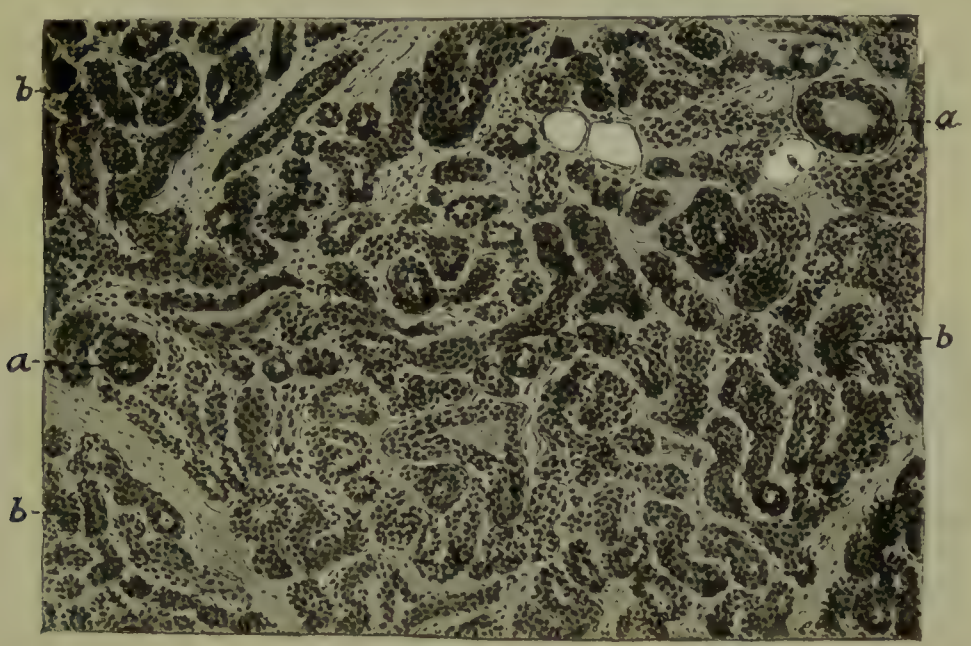

Fig. 347. Hämangioma simplex hypertrophicum cutaneum et subcutaneum (Form. Häm.). *a* Bluthaltige, *b* blutleere collabirte dickwandige Gefässe. Vergr. 100.

Die in Form weicher Warzen auftretenden Gefässnaevi sind bald blauroth (Naevus vasculosus tuberosus) bald auch blass, ohne besondere Färbung, letzteres namentlich dann, wenn sie den Charakter hypertrophischer Angiome, deren dickwandige Gefässe wenig Blut einschliessen, oder mehr nur solide Zellstränge (Endotheliom) darstellen, tragen.

Grössere, zu elephantiastischer Verunstaltung führende Angiome erstrecken sich sowohl über das cutane als auch über das subcutane Gewebe und tragen meist den Charakter cavernöser Angiome (Elephantiasis cavernosa).

Gesellt sich zu Hämangiomen eine starke Wucherung des Zwischengewebes, so erhält das verdickte Gewebe mehr einen fibrösen Charakter, und es tritt der teleangiektatische Charakter der Bildung zurück.

Literatur über Hämangiom der Haut.

***Esmarch** u. **Kulenkampff**, Die elephantiastischen Formen, Hamburg 1885.*
***Jarisch**, Zur Lehre v. d. Hautgeschwülsten, Arch. f. Derm. XXVIII 1894.*
***Virchow**, Die krankhaften Geschwülste III.*
***Volkmann**, Beiträge zur Chirurgie, Leipzig 1875.*

§ 156. Die **Lymphangiome der Haut** treten ähnlich wie die Hämangiome, theils in Form **örtlicher Gewebsmissbildungen** ohne Massenzunahme, theils in Form kleiner umschriebener oder über grössere Flächen sich ausbreitender **Warzen**, d. h. höckeriger oder knotiger Prominenzen, theils endlich auch als **elephantiastische Hautverdickungen** auf. Sie können sowohl blass als auch durch reichlichen Gehalt an weiten Blutgefässen mehr oder weniger geröthet, den Hämangiomen ähnlich sein. Es kommen ferner auch **pigmentirte Formen** vor, und es gehören zu den letzteren die als **Sommersprossen, Linsenflecken, Pigmentmäler** und **Xanthome** (vergl. § 127) bezeichneten Bildungen.

Nach ihrem Bau kann man teleangiektatische, cavernöse (Fig. 348), cystöse und hypertrophische Lymphangiome (vergl. § 115 des allg. Theils), nach ihrem Sitz cutane und subcutane unterscheiden. Liegen die erweiterten Lymphgefässe im Papillarkörper, unter dem Epithel, so können sie hier Cystchen bilden, die prominiren und es kann Lymphe durch das Epithel durchsickern, oder das Epithel in Bläschen abheben, namentlich wenn etwa noch das Gewebe, was sehr leicht geschieht, in Entzündung geräth.

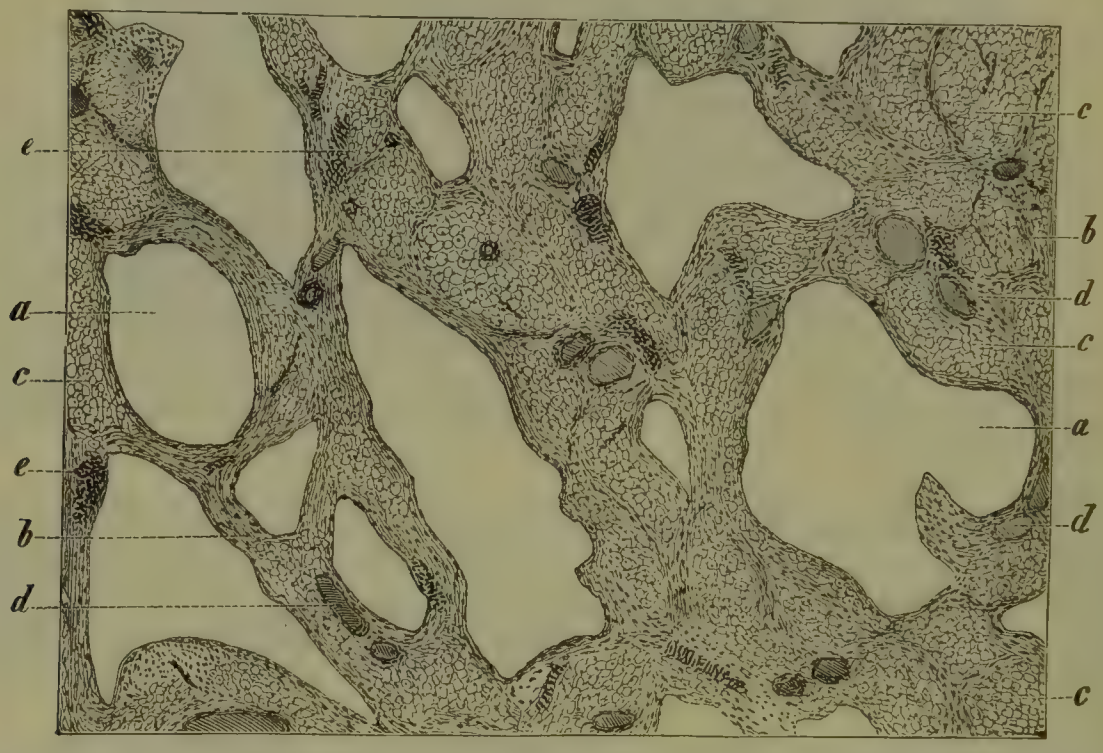

Fig. 348. Lymphangioma cavernosum subcutaneum (Alk. Karm.). *a* Ektatische Lymphgefässe. *b* Bindegewebe. *c* Fettgewebe. *d* Grössere Blutgefässe. *e* Zellige Herde. Vergr. 20.

Die Lymphangiome kommen sowohl am Rumpfe als am Kopf und den Extremitäten vor. Zu elephantiastischen Verunstaltungen führende Formen, wie sie z. B. an den äusseren Genitalien, an den Lippen und am Rumpf vorkommen, können in ihrem Bau das Bild reiner Lymphgefässtumoren bieten, doch kommt es auch nicht selten vor, dass sich eine stärkere Bindegewebswucherung hinzugesellt, so dass man das Bild einer an Lymphgefässen reichen fibrösen Elephantiasis hat.

Die warzenförmigen Lymphangiome sind zu einem Theil

ebenfalls typische Bildungen, in denen weite Lymphräume die Gewebsformation charakterisiren, und es trifft dies namentlich für die über grössere Flächen ausgebreiteten Formen zu. Allein es kommen hier noch häufiger Formen vor, in denen das Gewebe den Charakter eines **hypertrophischen Lymphangiomes** oder eines **Endotheliomes** trägt,

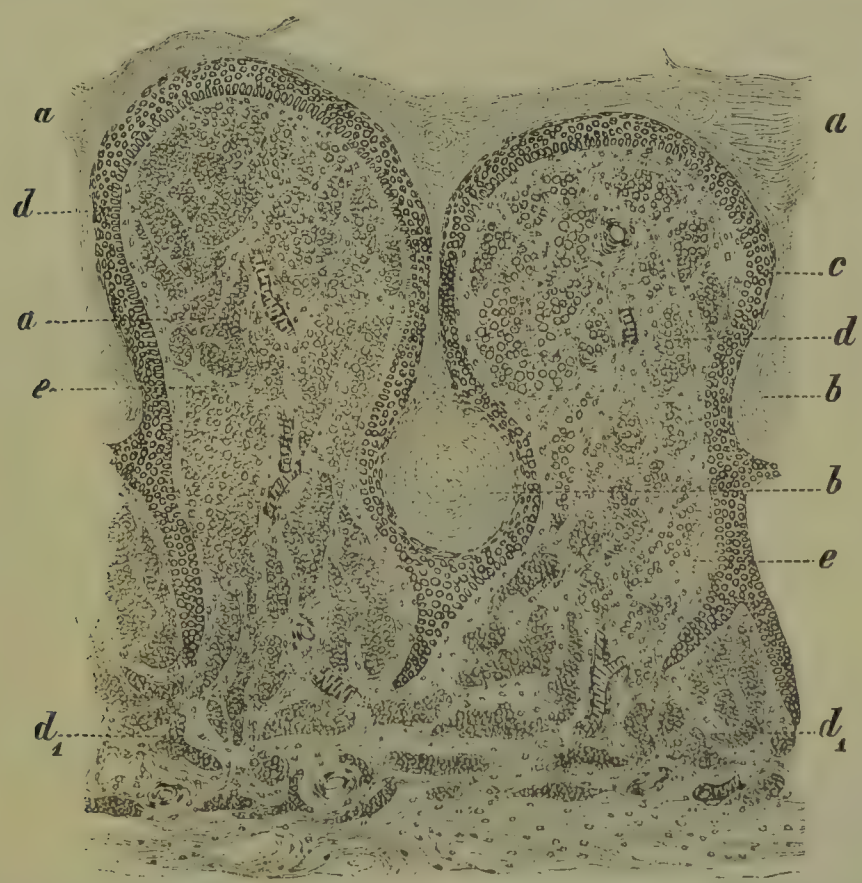

Fig. 349. Durchschnitt durch zwei Papillen einer höckerigen Warze (Alk. Karm.). *a* Verdickte Hornschicht der Epidermis. *b* Epithelperlen. *c* Rete Malpighii. *d* Zellnester und Zellstränge in den Papillen, d_1 im Stratum reticulare. *e* Bindegewebe. Vergr. 50.

d. h. einer Bildung, die durch den Befund von umschriebenen Herden grosser Zellen im Corium charakterisirt ist (Fig. 349 *d*, d_1 u. Fig. 350). Liegen die Zellnester vornehmlich im Papillarkörper, und wird derselbe dadurch vergrössert (Fig, 349 *d*), so bilden sich höckerige Warzen. Bevorzugung des Cutisgewebes durch die pathologische Wucherung (Fig. 350) führt zur Bildung von Warzen, die nur geringe Unebenheiten zeigen oder auch vollkommen glatt sind und danach in Form von kleinen Knötchen (Endothelioma tuberosum) sich über die Oberfläche erheben. Bleibt die Hornschicht über den Warzen unverändert (Fig. 350), so sind sie weich (Fleischwarze, Verruca mollis s. carnea). Hypertrophie der Hornschicht (Fig. 349 *a*) führt zu einer Verhärtung der Warze (Hornwarze, Verruca dura), welche die Bildung in ihrem Aussehen der ichthyotischen Warze (Fig. 345) nahe bringt.

In der Gruppe der **pigmentirten Formen der hypertrophischen Lymphangiome** zeigen die Pigmentnaevi oder Pigmentmäler (vergl. Fig. 252, p. 410 des allgem. Theils) die grössten Zellnester, namentlich wenn im Gebiete des Naevus die Haut verdickt ist (Naevus pigmentosus prominens, verrucosus, papillomatosus).

Linsenflecken und Sommersprossen besitzen nur kleine und spärliche Zellnester. Das Pigment liegt theils in den Zellen der Zellnester, theils auch in den gewöhnlichen Bindegewebszellen und in den tiefsten Schichten des Epithels und besteht aus gelben und braunen Körnern; daneben kommen auch diffuse Färbungen der Zellen vor.

Die als Xanthelasma oder als Xanthoma bezeichneten schwefelgelben oder bräunlichgelben Flecken, die bald im Niveau der Haut der Umgebung liegen (X. planum), bald in Form von Knötchen (X. tuberosum) sich über der Haut erheben, enthalten ebenfalls Herde grosser Zellen, doch unterscheiden sie sich von den Zellnestern der farblosen Fleischwarzen und der Pigmentflecken dadurch, dass sie zu einem grossen Theil mit dichtgedrängten Fetttröpfchen erfüllt sind, so dass man die Bildung wohl auch als lipomatöses Lymphangiom oder Endotheliom bezeichnet. Die Xanthome können eine erbliche Familieneigenthümlichkeit bilden und treten am häufigsten an den Augenlidern, selten über verschiedene Stellen des Körpers verbreitet (X. multiplex) auf.

Fig. 350. Durchschnitt durch eine kleine weiche, glatte Warze (Form. Häm. Eos.). Vergr. 40.

Sowohl in den pigmentirten als in den nicht pigmentirten Endotheliomen kann ein Theil der Zellhaufen der scharfen Abgrenzung gegen das Bindegewebe entbehren und sich mehr allmählich im Bindegewebe verlieren oder diffus ausgebreitete Zellmassen bilden. Von Fleischwarzen und Pigmentmälern können bösartige Neubildungen ausgehen, die zu der Gruppe der Sarkome, insbesondere der Alveolärsarkome, gehören.

Stellt sich, was nicht selten geschieht, in Warzen oder Pigmentmälern eine abnorme Behaarung ein, so werden sie als **Naevi pilosi** bezeichnet.

Ueber sog. Nervennaevus vergl. § 157.

Literatur über Lymphangiom (Endotheliom) der Haut.

Anderson, *Xanthoma multiplex, Brit. med. Journ. 1892 Nr. 1666.*
Bryk, *Lymphangiom, Langenbeck's Arch. XXIV 1879.*
Ehrmann, *Multiple symmetrische Xanthelasmen u. Lipome, Beitr. v. Bruns IV 1888.*

Esmarch u. Kulenkampff, Die elephantiastischen Formen, Hamburg 1885.
Freudweiler, Lymphangioma circumscriptum cutis, A. f. Derm. 41. Bd. 1897.
Geyer, Xanthoma tub. multiplex, A. f. Derm. 40. Bd. 1897.
Köbner, Xanthoma, Vierteljahrsschr. f. Derm. XV 1888.
Kromayer, Endothelioma tuberosum colloides, Virch. Arch. 139. Bd. 1895.
Langhans, Lymphangiom der unteren Extremität, Virch. Arch. 75. Bd. 1879.
Lehzen u. Knauss, Xanthoma multiplex tuberosum, Virch. Arch. 116. Bd. 1889.
zur Nieden, Lymphangiektasie mit Lymphorrhagie, Virch. Arch. 90. Bd. 1882.
Perthes, Verkalkte Endotheliome der Haut, Beitr. v. Bruns XII 1894 (Lit.).
Poensgen, Xanthelasma multiplex, Virch. Arch. 91. Bd. 1883.
Töpfer, Xanthoma tuberos. diabeticum, A. f. Derm. 40. Bd. 1897.
Touton, Xanthelasma, Vierteljahrsschr. f. Derm. 1885.
Variot, Mélanodermie congénitale, Arch. de phys. X 1887.
de Vincentiis, Xanthome, Arch. ital. de biol. IV 1883.
Weitere Literatur enthält § 115 des allgem. Theils.

§ 157. Die **Fibrome der Haut** treten meist in Form multipler Knoten (Fig. 352) auf, welche von den Hautnerven aus sich entwickeln und danach den **Nervenfibromen** zuzuzählen sind. Die kleinsten sind kaum erkennbar oder liegen ganz in der Haut versteckt, während die grösseren sich über die Oberfläche erheben und zum Theil eine bedeutende Grösse erreichen. Da das multipel auftretende Nervenfibrom meist eine weiche Geschwulstform darstellt, trägt es auch den Namen eines **Fibroma molluscum.** Die Knoten bestehen aus zellreichem, feinfaserigem Bindegewebe und lagern bald vornehmlich im Corium (Fig. 351 *a*), bald im Papillarkörper.

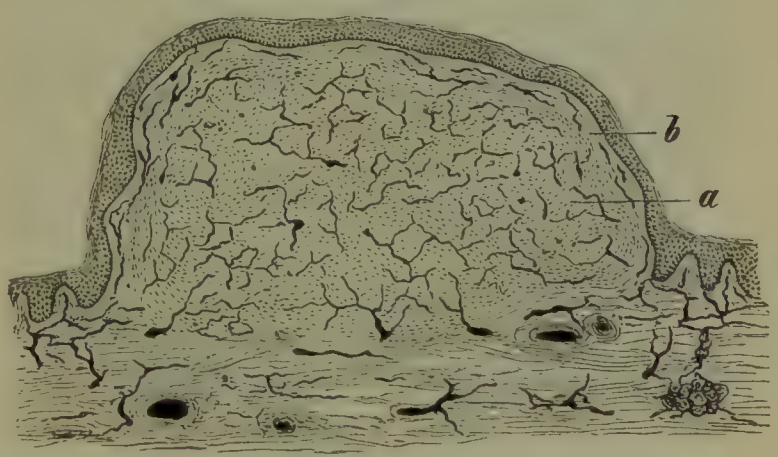

Fig. 351. Neurofibroma molluscum (Inject. Häm.). *a* Fibrom. *b* Abgeflachter Papillarkörper. Vergrösserung 200.

Die Neurofibrome der Haut können sowohl auf bestimmte Nervengebiete beschränkt als auch über die ganze Haut verbreitet (Fig. 352) vorkommen. Nicht selten treten gleichzeitig auch Fibrome an den grossen subcutan oder in der Tiefe liegenden Nervenstämmen und Nervenästen auf (vergl. § 125).

Bildet sich von einem einzelnen Nerven aus ein grösserer weicher Knoten, so bezeichnet man denselben als **elephantiastisches Molluscum.** Bilden Stränge durch Bindegewebswucherung des Endoneuriums verdickter und mit fibrösen Anschwellungen versehener Nerven ein Convolut oder ein Geflecht von Nerven (vergl. Fig. 306, pag. 396), so entsteht ein Rankenneurom oder plexiformes Neurom. Führen solche Rankenneurome theils durch ihre eigene Masse, theils durch Verbindung mit diffusen Bindegewebswucherungen in der Haut und dem subcutanen Zellgewebe zu mehr oder weniger ausgebreiteter Hautverdickung, so entsteht eine **Elephantiasis neuromatosa** (Fig. 353).

Zu der neuromatösen Elephantiasis gehören die häufigsten Formen der aus angeborenen Anlagen hervorgehenden elephantiastischen Verunstaltungen der Haut, namentlich jene weichen, lappigen, faltigen, an die Hautlappen der Pachydermen erinnernden Hauthyperplasieen, welche

als **Pachydermatocelen** (Val. Mott) oder als **Elephantiasis mollis** (Virchow) oder als **Lappenelephantiasis** (Volkmann) bezeichnet werden. Die Oberfläche der hypertrophischen Partieen ist bald glatt, bald höckerig und kann zugleich auch noch der Sitz eines Pigmentnaevus sein.

Fig. 352. Multiple Neurofibrome der Haut (nach v. Recklinghausen).

Die Zahl der in dem elephantiastisch verdickten Hautgewebe vorhandenen Neurofibrome (Fig. 354 *f*, f_1) ist bald reichlich, bald spärlich und kann in den verschiedenen Bezirken sehr wechseln. Die Nervenfasern (*g*) sind meistens im Centrum der Knoten gelagert. Das zwischen den Nervenfibromen gelegene hyperplastische Gewebe (*c*, *k*) ist meistens zellreicher als das normale Bindegewebe.

Fibrome der Haut, welche nicht von den Nerven ausgehen, sind im Ganzen selten, kommen aber sowohl in Form von Knoten als auch von papillaren und polypösen, bald harten, bald weichen Wucherungen verschiedener Grösse, deren kleinere Formen auch den Warzen zugezählt werden, vor. Es giebt ferner auch eine **fibröse Elephantiasis**, die nicht von den Nerven ausgeht, sie tritt am häufigsten an den äusseren weiblichen Genitalien auf.

Als eine seltenere Neubildung, die den Fibromen zugerechnet werden muss, ist endlich das **Keloid** zu erwähnen, welches als harte, knollige oder platten- und streifenförmige oder wohl auch strahlenförmige Geschwulst, die ihren Sitz unter dem unveränderten Papillarkörper hat, auftritt. In ausgebildetem Zu-

stande besteht die Geschwulst fast ganz aus derben Faserbündeln. In jüngeren Entwicklungsstadien enthält sie reichlich Spindelzellen.

Die als **Narben-Keloid** bezeichnete Geschwulstform entwickelt sich von einer Narbe aus, ist also nicht überall von einem intacten Papillarkörper bedeckt. Im Uebrigen sieht sie dem ächten Keloid ähnlich.

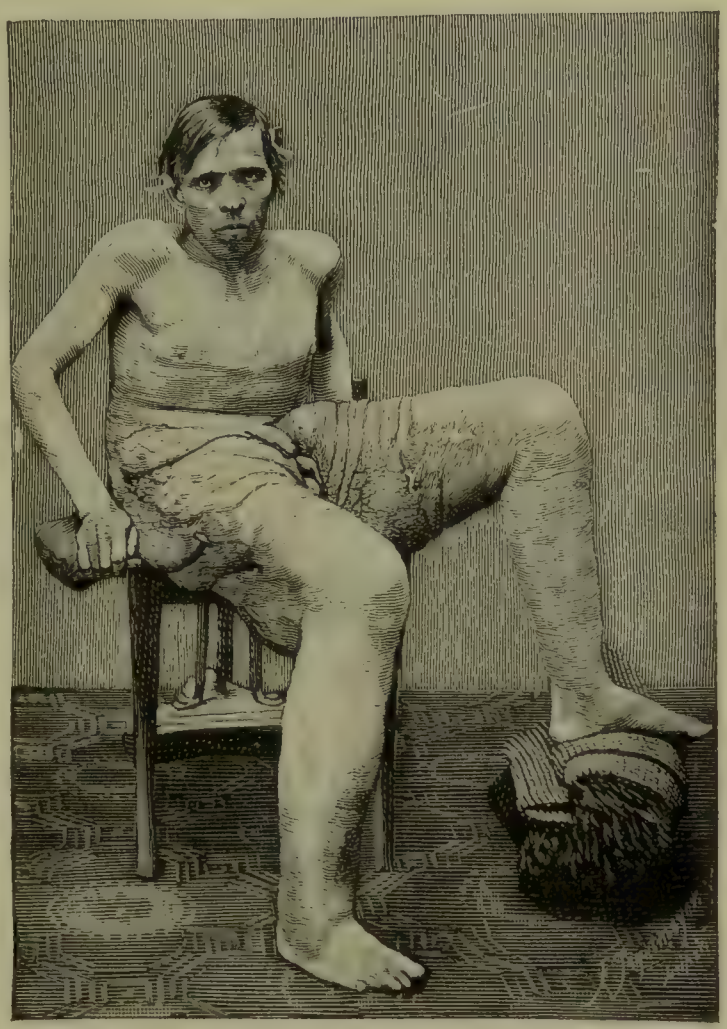

Fig. 353. Elephantiasis femorum neuromatosa.

Als **neuropathisches Papillom** (Gerhardt) oder **Naevus unius lateris** (von Baerensprung) oder **Nervennaevus** (Th. Simon), oder papillärer, warziger, **systematischer Naevus** (Jadassohn), werden theils ichthyotische, theils weiche Pigmentnaevi bezeichnet, welche in mehr oder minder grosser Zahl halbseitig auftreten und in ihrer Verbreitung sich jeweils an das Gebiet eines oder auch mehrerer Hautnerven halten. v. Baerensprung, Gerhardt, v. Recklinghausen u. A. halten die Excrescenzen für neuropathische Bildungen, und es spricht v. Recklinghausen die Vermuthung aus, dass sie als Folge einer congenitalen Neuritis anzusehen seien, die zu vasomotorischen Störungen führe. Ob die Bildung wirklich zu den Nerven solche Beziehungen hat, scheint indessen noch fraglich.

Nach Jadassohn haben diese Naevi einen sehr verschiedenen Bau, der sie theils der Ichthyosis, theils den hypertrophischen Lymphangiomen und damit den gewöhnlichen Pigmentnarben anreihen, theils als Talgdrüsennaevi bezeichnen lässt, indem die wesentliche Veränderung eine abnorme Entwicklung von Talgdrüsen (sog. Adenoma sebaceum) bildet.

Literatur über Hautfibrom, Elephantiasis neuromatosa und Keloid.

Babes, *Keloid, Vierteljahrsschr. f. Derm. VII 1880.*
Bruns, *Das Rankenneurom, V. A. 50. Bd. 1870, u. Beitr. z. klin. Chir. VIII 1891.*
Courvoisier, *Die Neurome, Basel 1886.*
Czerny, *Neurofibrom, Langenbeck's Arch. XVII 1874.*
Dénériaz, *Étude sur la chéloide, D. in. de Berne, Genève 1887.*
Esmarch *u.* **Kulenkampff,** *Die elephantiastischen Formen, Hamburg 1885.*
Jacobsohn, *Keloid, Langenbeck's Arch. XXX 1884.*
Jordan, *Pathol. anat. Beitr. zur Elephantiasis congenita, Beitr. v. Ziegler VIII 1890.*
Lahmann, *Die multipl. Fibrome u. ihre Bez. z. d. Neurofibroma, V. A. 101. Bd. 1885.*
Langhans, *Keloid, Virch. Arch. 40. Bd. 1867.*
Liron, *Sur la chéloide inguinale spontanée, Paris 1887.*
Nauwerck *u.* **Hürthle,** *Elephantiasis neuromatosa, Beitr. v. Ziegler I 1886.*

Neelsen, *Keloid, Langenbeck's Arch. XXIV 1879.*
Philippson, *Beitrag zur Lehre vom Fibroma molluscum, Virch. Arch. 118. Bd. 1889.*
v. Recklinghausen, *Ueber die multiplen Fibrome der Haut, Berlin 1882.*
Schütz, *Wahres Keloid combin. mit Narbenkeloid, Arch. f. Derm. XXIX 1894.*
Virchow, *Die krankhaften Geschwülste III.*

Literatur über das neuropathische Papillom.

v. Bärensprung, *Naevus unius lateris, Annalen des Charitékrankh. XI 1863.*
Esmarch u. Kulenkampff, *Die elephantiastischen Formen, Hamburg 1885.*
Galewsky u. Schlossmann, *Naevus linearis, D. A. f. klin. Med. 58. Bd. 1896 (Lit.).*
Jadassohn, *Zur Kenntniss der Naevi, Vierteljahrsschr. f. Derm. XV 1888.*
Jadassohn u. Werner, *Systematisirte Naevi, Arch. f. Derm. 33. Bd. 1895 (Lit.).*
Kroener, *Ein Fall von Papilloma neuropathicum, I.-D. Würzburg 1890.*
Naegele, *Ein Fall von Papilloma neuropathicum frontis, I.-D. Würzburg 1886.*
Neumann, *Ueber Naevus papillaris (Thomson), Oesterr. Jahrb. f. Pädiatrik II 1887.*
v. Recklinghausen, *Ueber die multiplen Fibrome der Haut, Berlin 1882.*
Simon, *Ueber Nervennaevi, Arch. f. Derm. IV 1872.*
Spietschka, *Ueber sogen. Nervennaevi, Arch. f. Derm. XXVII 1894.*

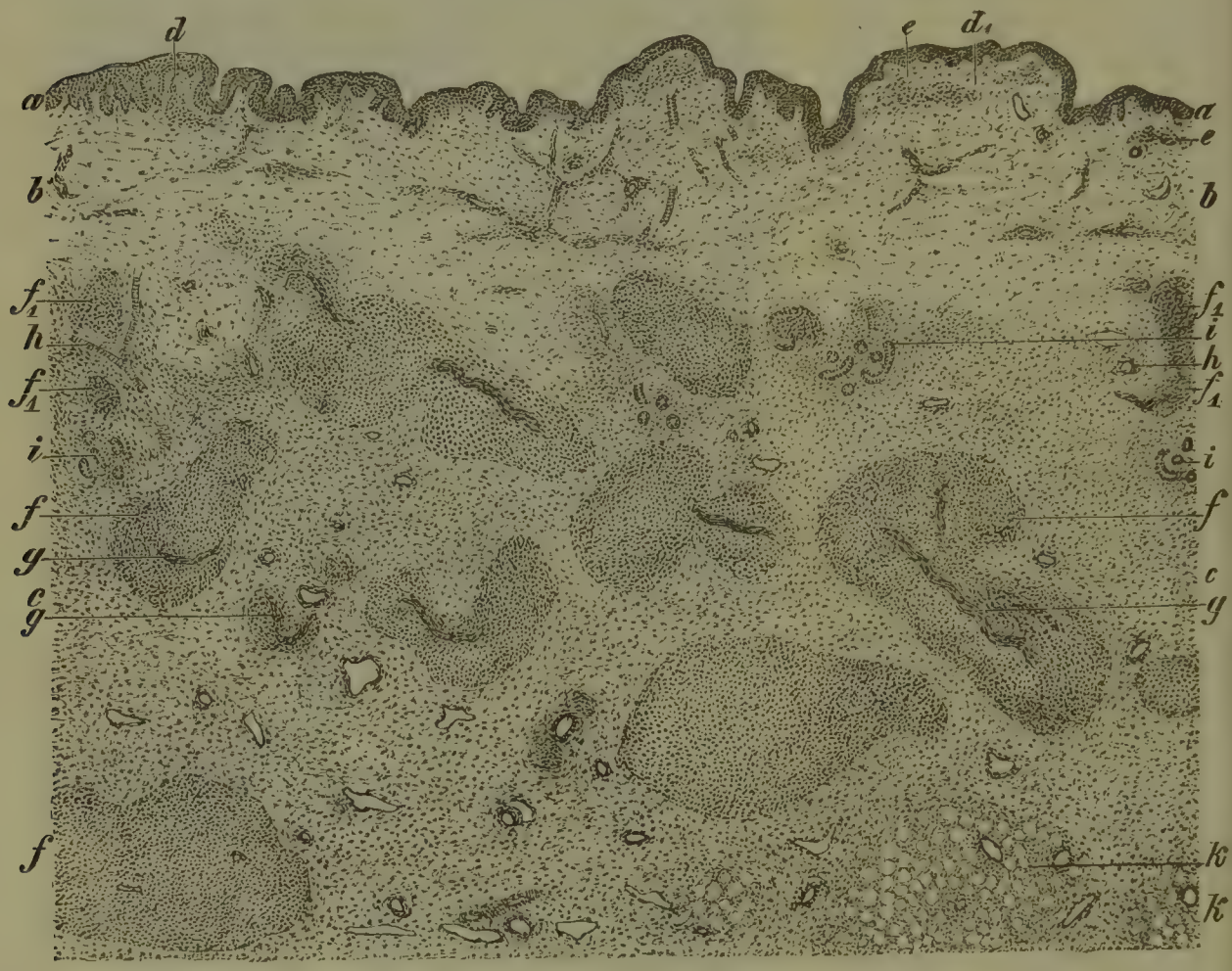

Fig. 354. Haut mit Neurofibromen bei Pachydermie, Fig. 353 (Alk. Alaunkarm.). *a* Epidermis. *b* Normales Cutisgewebe. *c* Hyperplastisches zellreiches Cutisgewebe. *d* Vergrösserte Hautpapillen. d_1 Hypertrophie des subpapillären Hautgewebes. *e* Zellige Herde. $f\,f_1$ Fibrome. *g* Nervenstränge innerhalb der Fibrome. *h* Gefässe. *i* Schweissdrüsenknäuel mit gewucherter Umgebung. *k* Fettläppchen, deren Zellen in Wucherung sind. Vergr. 18.

§ 158. **Lipome** der Haut und des subcutanen Gewebes sind häufig vorkommende Geschwülste und können eine bedeutende Grösse erreichen. Am häufigsten sitzen sie in der Schultergegend. In Warzen kann sich Endothelwucherung mit Bildung von Fettgewebe verbinden.

Durch Lipombildungen bedingte elephantiastische Verunstaltungen treten am Halse (Fetthals) auf, kommen aber auch an anderen Stellen, z. B. an den Extremitäten, vor.

Myxome, Enchondrome und **Osteome** sind selten. Myxome und Myxofibrome haben ihren Sitz am häufigsten an den äusseren Theilen des weiblichen Geschlechtsapparates.

Leiomyome treten in Form von stecknadelkopf- bis walnussgrossen Knoten, solitär oder multipel auf, sind aber seltene Geschwulstformen. Ihre Entwicklung kann sowohl von den glatten Muskelfasern der Arrectores pilorum als auch von der Gefässmusculatur ausgehen und kann sich in letzterem Falle mit Teleangiektasieen verbinden, so dass Angiomyome entstehen (vergl. pag. 416, Fig. 257 des allg. Theils).

Die **Sarkome** der Haut bilden knotige oder papilläre Tumoren, die je nach ihrer Grösse sich mehr oder weniger über das Niveau der Haut erheben. Grössere Sarkome zeigen mitunter die Gestalt eines kurzgestielten Hutpilzes, andere wieder die Form einer grossen papillären Warze. Meist sind sie solitär, doch kommt es vor, dass gleichzeitig oder kurz nach einander mehrere, mitunter sogar sehr zahlreiche Knoten auftreten.

Sie gehören theils den Rundzellen-, theils den Spindelzellensarkomen, sowie Mischformen an. Verhältnissmässig häufig sind ferner melanotische Sarkome und Alveolärsarkome, welche von den zellreichen Warzen und Pigmentflecken ausgehen und sich in ihrem Bau auch durchaus an dieselben anschliessen. Sie gehören zu den bösartigen Sarkomformen.

Als allgemeine Hautsarkomatose beschriebene, durch rasch sich verbreitende knotige Bildungen ausgezeichnete Erkrankungen sind wohl zum Theil als Infectionen unbekannter Art anzusehen, oder den leukämischen und pseudoleukämischen Lymphombildungen zuzuzählen (Arning, Hochsinger, Schiff, Joseph, Touton).

Unter den **epithelialen Neubildungen** der Haut ist weitaus die wichtigste der **Krebs** (Kankroid), dessen Genese bereits im allgemeinen Theil ihre Besprechung gefunden hat. Die epithelialen Wucherungen können sowohl vom Deckepithel (Fig. 355 *d*) als auch vom

Fig. 355. Durchschnitt durch einen Hornkrebs der Lippe (Alk. Häm. Eos.). *a* In Wucherung befindliches Corium. *b* Epithel. *c* Verdickte Hornschicht. *d* In das Corium eingewachsene Epithelzapfen. *e* Schräg durchschnittener Epithelzapfen mit Hornperle. *f* Vergrösserte Hautpapillen. Vergr. 12.

Epithel der Talgdrüsen und der Haarbälge, wahrscheinlich auch der Schweissdrüsen ausgehen. In den Epithelzapfen vieler Hautkrebse bilden sich geschichtete Kugeln (*e*) verhornter Epithelien, so dass die Tumoren als Hornkrebse bezeichnet werden. In sehr seltenen Fällen kommen auch Verkalkungen (vergl. § 159) vor.

Man kann flache, tiefgreifende und fungöse Formen der Hautkrebse unterscheiden, doch gehen dieselben vielfach in einander über.

Der flache Hautkrebs entwickelt sich aus kleinen röthlichen oder weisslichen Papeln, welche sich radiär ausbreiten und durch Zerfall im Centrum zu einem Geschwür mit leicht erhabenen Rändern umwandeln (Ulcus rodens). Im Laufe der Zeit vergrössert sich das Geschwür, jedoch nur sehr langsam im Laufe von Jahren. Es bleibt das Geschwür ferner flach, greift nicht in die Tiefe, kann im Centrum vernarben und lässt die Lymphdrüsen lange Zeit frei.

Das tiefgreifende Carcinom bildet tief in das unterliegende Gewebe reichende Geschwüre, welche durch Zerfall warziger und knotiger Wucherungen entstehen. Ueberdies zeichnet rascheres Wachsthum und häufigere Metastasen-Bildung diese Form vor der ersten aus.

Fungusartige und papilläre Carcinome, die etwa Faustgrösse erreichen können, entstehen durch stärkere Wucherung des Epithels und des Bindegewebes. Es fehlt indessen auch bei diesen Krebsen nicht an Degenerations- und Zerfallsvorgängen; es bleiben dieselben zunächst nur hinter der Wucherung zurück.

Der Hautkrebs entwickelt sich mit Vorliebe an den Uebergangsstellen der äusseren Haut in eine Schleimhaut, an der Unterlippe, der Nase, den Augenlidern, dem Präputium, dem Anus, den äusseren weiblichen Genitalien etc. Mitunter nimmt er von Warzen oder Hauthörnern oder von Narben und Pusteln und Geschwüren seinen Ausgang und entsteht auch nicht selten auf dem Boden eines floriden Lupus oder in Lupusnarben. Er kann ferner primär auch subcutan auftreten und geht dann zunächst von Epithelien aus, welche Reste von Kiementaschen auskleiden (branchiogene Carcinome) oder nach der Abschnürung des Medullarrohres im subcutanen Gewebe sich erhalten haben. Im Uebrigen können auch sonst epidermoidale Theile der Haut abgeschnürt werden und später zum Ausgangspunkt tiefsitzender, d. h. mit dem Deckepithel nicht im Zusammenhang stehender epithelialer Wucherungen werden, welche den Charakter von Carcinomen oder auch von papillären Kystadenomen tragen und sich meist durch eine knotige Form und scharfe Abgrenzung gegen die Nachbarschaft auszeichnen (vergl. § 159).

Als eine selten vorkommende Geschwulst ist das Adenom der Schweissdrüsen aufzuführen, welches langsam wachsende, kleine Knoten bildet. Beier sah als Hauptbestandtheil eines angeborenen knotigen Naevus der Finger vergrösserte Schweissdrüsen.

Secundäre Hautgeschwülste sind im Ganzen nicht eben häufig, doch können sowohl Bindesubstanz- als auch Epithelgeschwülste Metastasen in der Haut machen. Zunächst sind es die bösartigen Hautgeschwülste selbst, welche innerhalb der Haut sich verbreiten und Tochterknoten bilden. Von den Geschwülsten anderer Organe macht am häufigsten das Carcinom der Mamma Hautmetastasen.

Literatur über Hautgeschwülste.

Bayha, Ueber Lupuscarcinom, Beitr. v. Bruns III 1887.
Beier, Naevus subcut. m. Hyperplasie d. Knäueldrüsen, A. f. Derm. 31. Bd. 1895.
Braun, Die Endotheliome d. Haut, Langenbeck's Arch. 43. Bd. 1892.
Darier, Contrib. à l'ét. de l'épithélioma des glandes sudoripares, A. de méd. exp. I 1889.
Hess, Subcutane Flimmercyste, Beitr. v. Ziegler VIII 1890.
Hochsinger u. Schiff, Leukaemia cutis, Vierteljahrsschr. f. Derm. XIV 1887.
Israel, Epithelioma folliculare cutis, Festschr. d. Assist. f. Virchow, Berlin 1891.
Jadassohn, Multiple Myome der Haut, Virch. Arch. 121. Bd. 1890.
Jarisch, Zur Lehre v. d. Hautgeschwülsten, Arch. f. Derm. XXVIII 1894.
Joseph, Pseudoleukaemia cutis, Verhandl. d. Derm. Ges. 1892.
Knauss, Cylinderzellenepitheliom der Schweissdrüsen, Virch. Arch. 120. Bd. 1890.
Kreibisch, Ulcus rodens, Arch. f. Derm. 42. Bd. 1898.
Kromayer, Endothelioma tuberosum colloides, Virch. Arch. 139. Bd. 1895.
Lukasiewicz, Multiple Dermatomyome, Arch. f. Derm. XXIV 1892.
Mathieu, Quatres cas d'épithélioma bénin, Arch. gén. de méd. 1881.
Michaleff, Ein Fall von subcutanem Papillom, I.-D. Freiburg 1892.
Neumann, Multiple Dermatomyome, A. f. Derm. 39. Bd. 1897.
Paltauf, Lymphatische Erkrankungen der Haut, Arch. f. Derm. 1892.
Perrin, De la sarcomatose cutanée, Paris 1886.
Perthes, Verkalkte Endotheliome, Beitr. v. Bruns XII 1894.
Petersen, Multiple Knäueldrüsengeschwülste, Arch. f. Derm. XXIV 1892; Die Schweissdrüsenerkrankungen, ib. XXV 1893 (Lit.).
Spiegler, Ueb. die sog. Carcinomatosis cutis, Arch. f. Derm. XXVII 1894.
Steinhäuser, Lupuscarcinom, Beitr. v. Bruns XII 1894.
Tandler, Sarkomatosis cutis, Arch. f. Derm. 41. Bd. 1897.
Thiersch, Der Epithelkrebs, namentlich der äusseren Haut, 1865.
Tommasoli, Epithelioma verrucosum abortivum, Arch. f. Derm. XXVI 1894.
Touton, Hautsarkomatose, Münch. med. Wochensch. 1893 (Lit.).
Volkmann, Rud., Prim. Krebs der Extremitäten, Volkmann's Sammlung klin. Vortr. Nr. 334/35, 1889.
Yersin, Tumeur mélanique, Arch. de phys. VII 1886.
Weitere Literatur enthält § 159.

VIII. Besondere Affectionen der Talgdrüsen, Haare und Nägel.

§ 159. Die **Talgdrüsen** liefern normaler Weise ein fettiges Secret, das in den Epithelien der Drüsen gebildet wird und eine fettige Schmiere bildet. Ist die Secretion über ein gewisses Maass gesteigert, so bezeichnet man die Secretionsanomalie als **Seborrhoea** (Schmeerfluss, Stearrhoea, Tinea, Acne sebacea, Ichthyosis sebacea). Bei der einen Form bilden sich auf der Haut schuppenartige Auflagerungen (Seborrhoea sicca, squamosa, furfuracea), bei der andern ölartige Ueberzüge (Seb. oleosa).

Die Schuppen und Schüppchen werden durch vertrocknenden Talg und verhornte Epithelien gebidet und sind oft durch Verunreinigungen schmutzig gelb und grau oder schwarz gefärbt; zuweilen bilden sich grosse Borken und Lamellen, an deren Unterfläche Fortsätze in die Talgdrüsenmündungen eintreten.

Die Seborrhöe tritt bald local, bald allgemein auf. Im ersteren Fall findet sie sich besonders auf der behaarten Kopfhaut und an den Genitalien. Allgemeine Seborrhöe ist selten, am häufigsten bei Neugeborenen, bei welchen die intensive Talgsecretion, die während des intrauterinen Lebens besteht, post partum noch fortdauert. Die normal im ersten Lebensjahr fortdauernde Talgsecretion am behaarten Kopftheil giebt nicht selten Veranlassung zur Bildung missfarbiger, käsiger, zerklüfteter Borken, des sogen. **Gneiss**, der aus Fett, Schmutz, Epidermisschuppen und Haaren besteht.

Jene Seborrhöeformen der behaarten Kopfhaut, bei welchen sich

reichlich Schuppen und kleienförmige Massen abstossen, bezeichnet man als **Pityriasis furfuracea capillitii** oder als Porrigo amianthacea; bilden sich grössere, fischschuppenähnliche Tafeln, so spricht man von **Ichthyosis sebacea.**

Verminderung der Talgsecretion, **Asteatotis** s. **Xerodermia**, kommt idiopathisch selten vor, meist ist sie die Folge anderer Erkrankungen, wie von Ichthyosis, Prurigo, Psoriasis, Pityriasis rubra, Lepra. Die Haut wird dabei rissig und trocken und schülfert ab.

Durch **Anhäufung des Talgdrüsensecretes** in Folge Behinderung seiner Excretion entstehen verschiedene Veränderungen. Die Retention des Epithels und des Fettes erfolgt entweder in der Talgdrüse oder in dem Ausführungsgang. Die Verstopfung geschieht am häufigsten in Folge Vertrocknung und Verunreinigung des in der Ausgangsöffnung liegenden Talges oder durch Veränderung der Beschaffenheit des Secretes. Man unterscheidet folgende Formen:

1. **Comedo**, Mitesser (vergl. Fig. 342 *e*, pag. 452) nennt man einen Propf, der sich in dem Ausführungsgang einer Talgdrüse resp. in dem zugehörigen Haarbalg gebildet hat. Das äussere Ende desselben, der Kopf, ist gewöhnlich durch Verunreinigung schwarz gefärbt. Drängt man den Propf durch Druck auf die Haut aus dem Balg heraus, so erhält man ein weisses, ziemlich festes, flaschenförmiges oder birnförmiges oder cylindrisches, etwa hirsekorngrosses, zuweilen auch ein grösseres Klümpchen. Dasselbe besteht aus verhornten Epithelzellen, Bakterien und Talg; häufig enthält es auch ein oder mehrere Härchen.

2. Als **Akne** bezeichnet man eine Knötchenbildung, welche durch Entzündung der Wand und Umgebung der Haarbälge und Talgdrüsen bedingt ist. Geht die Entzündung, was sehr oft der Fall ist, von einem Comedo aus, so bildet sich eine rothe Papel, in deren Centrum der schwarze Kopf des Comedopropfes sichtbar ist (Acne punctata). Weiterhin kommt es zu einer eiterigen Einschmelzung des Gewebes, die auch von aussen an der gelben Färbung erkennbar ist, und damit zur Bildung einer Eiterpustel mit stark geröthetem Hof (Acne pustulosa). Ursachen der Entzündung sind Verunreinigungen des Inhalts des Follikels (Bakterien). In seltenen Fällen kann Acarus folliculorum anwesend sein. Heilung der Akne erfolgt nach Entleerung des Eiters. Am häufigsten tritt Akne im Gesicht auf, namentlich in den Pubertätsjahren.

Als **Akne mentagra** oder **Sykosis** oder **Folliculitis barbae** wird eine besondere Form der Follikelentzündung beschrieben, welche vornehmlich die kräftigen Haare des Bartes, seltener die Haare des Kopfes oder der Augenbrauen oder die Schamhaare betrifft und durch Bildung grösserer vereiternder Aknepusteln, die zum Untergang der Haare führen, charakterisirt ist. Bei reichlicher Bildung von Pusteln können benachbarte Eiterherde unter einander confluiren und die Haut sich mit Borken bedecken.

3. Als **Milium** (Grutum, Hautgries) bezeichnet man ein kleines, weisses oder gelbweisses Hautknötchen, welches durch Ansammlung von Epidermiszellen in den Talgdrüsen entsteht und etwas über die Oberfläche der Haut hervorragt. Am häufigsten kommen Milien in der Haut des Augenlides vor.

Schneidet man die Haut ein und entleert den Inhalt des Knöt-

chens, so erhält man eine glatte oder höckerige, gelappte Kugel, die aus epidermoidalen Zellen und Fett besteht.

4. Das **Atherom** (Balggeschwulst, Grützbeutel) entsteht meist durch Ansammlung von Secret im Innern von Talgdrüsengängen und Haarbälgen (Fig. 356 *g*, g_1, *h*), die dadurch zu einer Cyste ausgedehnt worden. Daneben können auch Reste von Kiemengängen oder pathologischer Weise in der Tiefe des Coriums oder des subcutanen Gewebes gelegene epitheliale Bildungen zum Ausgangspunkt von Atheromen werden. Die Cysten können Haselnuss- und Walnusgrösse, sogar Faustgrösse erreichen. Im Centrum des Grützbeutels liegt eine breiige, schmierige Masse, die Fetttröpfchen, abgestossene verhornte

Fig. 356. Atrophie und cystische Degeneration der Haarbälge und Talgdrüsen der Kopfhaut (Alk. Häm.). *a* Epidermis. *b* Corium. *c* Atrophische Haarbälge, deren tieferer Theil Lanugohärchen, deren äusserer Theil verhornte Epithelschuppen enthält. *d* Verödeter Haarbalg ohne Haar. *e* Haarbalg mit Talgdrüse. *f* Verkleinerte Talgdrüse. *g* Cyste mit abgestossenem Härchen. g_1 Cyste, welche eine grützeartige Masse enthielt. *h* In der Wand der Cysten festsitzende Härchen. *i* Schweissdrüsen. Vergr. 20.

Epithelzellen, oft auch Cholesterin enthält; ihr folgt nach aussen eine Lage geschichteter, platter Epithelien. Der Inhalt wird von einer bindegewebigen Kapsel, dem sogen. Balg, umschlossen, welcher bei den aus Haarbälgen und Talgdrüsengängen entstandenen Cysten innen glatt und mit einer mehrfachen Lage platter Zellen bedeckt ist, bei den tiefsitzenden Atheromen, die aus abgeschnürten Epithelkeimen hervorgehen, dagegen meist den Bau der Haut zeigt, und einen Papillarkörper, der mit Hautepithel bedeckt ist, besitzt, somit den **Dermoiden** zugezählt werden muss. Nach Verletzungen, insbesondere nach Stichverletzungen der Hand, die zu Epithelverlagerungen führen, können sich auch atheromähnliche **traumatische Epithelcysten** bilden.

Sowohl nach Einwirkung von äusseren Schädlichkeiten als auch ohne nachweisbare Ursache können sich im Innern von Atheromen papilläre Wucherungen erheben, so dass endocystische spitze Condylome oder Papillome oder papillöse Epitheliome entstehen. Zuweilen wird der ganze Balg mit verzweigten, blumenkohlartigen Wucherungen erfüllt. In seltenen Fällen entwickeln sich auch Bildungen, die ihrem Bau nach als Kankroide bezeichnet

werden können. Durch secundär sich einstellende ausgedehnte Verhornungsprocesse und durch Verkalkung, von denen die letztere sowohl das Epithel als das Bindegewebe ergreifen kann, entstehen eigenartige harte, zuweilen Osteomen ähnliche Knollen.

Balggeschwülste entwickeln sich am häufigsten in der behaarten Kopfhaut, in der Haut des Nackens und des Gesichtes, seltener an dem Stamm und den Extremitäten.

Eine abnorm reichliche Entwicklung von Talgdrüsen kommt zunächst in Form glatter oder höckriger Naevi, die man sonach als **Talgdrüsennaevi** (Jadassohn) bezeichnen kann, vor, und es ist das Gesicht (Barlow) für dieselben ein bevorzugter Standort. Ferner spielt die Vergrösserung der Talgdrüsen eine wichtige Rolle bei der Acne rosacea und der Entwicklung des Rhinophyma (Fig. 342 *f*). Eigentliche **Talgdrüsenadenome** (Adenomata sebacea) sind seltene Bildungen, kommen aber sowohl in Form einzelner als auch multipler umschriebener Knötchen und Knoten vor (Balzer, Barlow, Monti).

Literatur über Talgdrüsenerkrankungen und Atherome.

Barlow, *Adenomata sebacea, D. A. f. klin. Med. 55. Bd. 1895 (Lit.).*
Bésard, *Épithéliome sébacé primitif, Rev. de chir. 1895.*
Caspary, *Ueber Adenoma sebaceum, Arch. f. Derm. XXIII 1891.*
Chenantais, *De l'épithélioma calcifié, Thèse de Paris 1881.*
Chiari, *Zur Kenntniss der Atherome, resp. der eingekapselten epidermoidalen Geschwülste im Unterhautzellgewebe, Tagebl. d. Naturforschervers. in Salzburg 1881; Ueber die Genese der Atheromcysten, Zeitschr. f. Heilk. XII 1891.*
Ehrmann, *Folliculitis nuchae sclerotisans, Arch. f. Derm. 32 Bd. 1895.*
Förster, *Trockenes Kankroid, Verh. d. physic.-med. Gesellsch. in Würzburg X.*
Franke, *Ueber das Atherom, Langenbeck's Arch. 34. Bd. 1886; Carciomatös entartetes Epidermoid, Virch. Arch. 121. Bd. 1890.*
Jadassohn u. Werner, *Systematisirte Naevi, A. f. Derm. 33. Bd. 1895 (Lit.).*
Lagrange, *Anatomie pathologique et pathogénie du chalazion, Paris 1889.*
Monti, *Adenoma sebaceum, Arch. ital. de biol. XXV 1896 u. Cbl. f. a. P. 1896.*
v. Noorden, *Das verkalkte Epitheliom, Beitr. v. Bruns III, Tübingen 1888.*
Peters, *Verkalkte Endotheliome, Beitr. v. Bruns XII 1894.*
Sabouraud, *La séborrée grasse et son microbe, Ann. de l'Inst. Pasteur 1897.*
Wernher, *Das Atherom, ein eingebalgtes Epitheliom, Virch. Arch. 8. Bd. 1855.*
Wilkens, *Ueber die Verknöcherung und Verkalkung der Haut, I.-D. Göttingen 1858.*

§ 160. Jedes Haar hat, je nach seiner Grösse, eine typische Lebensdauer. Nach dieser Zeit wird es abgestossen und durch ein anderes ersetzt. Dieser Wechsel geht in der Weise vor sich, dass bei vollendeter Ausbildung des Haares die Neubildung von Zellen über der Haarpapille aufhört und das Haar mit der inneren Wurzelscheide von der Papille sich trennt, während die Papille selbst atrophirt. Das junge Haar wird nach Stieda auf einer neuen Papille gebildet. Dicke, grosse Haare leben länger als kleine, schmächtige Haare.

Damit der Haarwuchs derselbe bleibt, muss also ein constantes Verhältniss zwischen Verlust und Ersatz vorhanden sein. Wird dies gestört zu Ungunsten des Nachwuchses, so kommt es zu mangelhaftem Haarwuchs. Diesen Zustand bezeichnet man als **Alopecia**. Man kann folgende Formen unterscheiden:

1. **Alopecia adnata** s. **Atrichia** und **Hypotrichia**, angeborener, mangelhafter Haarwuchs, ist selten bleibend.

2. **Alopecia acquisita** (Clavities acquisita) erscheint als Altersschwund (A. senilis) und als frühzeitiger Schwund (A. prae-

matura). Bei **Alopecia senilis** zeigt die Haut jenen in § 129 beschriebenen Zustand von Atrophie, wobei aber namentlich die Verkleinerung (Fig. 356 *c*) und der Schwund der Haarbälge (*d*) und der Talgdrüsen (*f*) eine bemerkenswerthe Erscheinung bildet.

Die **Alopecia praematura** tritt sowohl als eine idiopathische, wie auch als eine symptomatische Affection auf. Bei der ersteren fallen die Haare ohne nachweisbare Erkrankung aus. Symptomatischer Haarschwund kommt namentlich nach Entzündungsprocessen, welche erhebliche Veränderungen in der behaarten Haut setzen, z. B. nach Ekzem, Erysipel, Lupus, syphilitischen Exanthemen, sowie nach manchen Allgemeinerkrankungen, wie Typhus abdominalis, Syphilis, tuberkulöser Kachexie etc., vor. Durch Entzündungsprocesse wird die Haarentwicklung unterbrochen und danach die Abstossung des Haares herbeigeführt. Geht die Papille dabei nicht zu Grunde, so werden später wieder neue Haare gebildet.

Gehen die Haare in der Weise verloren, dass dadurch scheibenförmige kahle Stellen entstehen, so nennt man den Haarschwund eine **Alopecia areata** oder **Area Celsi** oder **Porrigo declavans**. Einige Autoren (Grube, Malassez, Thin, Eichhorst, Lassar, Hollborn) halten dieselbe für eine Pilzaffection, Andere (Bärensprung, Auspitz, Kaposi, Schwimmer, Joseph, Michelson, Fournier) für eine Trophoneurose. Noch Andere (Eichhoff) sind der Ansicht, dass Alopecia areata verschiedene Ursachen haben kann. Behrend hält sie für eine Folge localer Circulationsstörung. Der Haarschwund kann an einzelnen oder an mehreren Stellen auftreten und sich schliesslich über den ganzen behaarten Körper verbreiten. Nach Behrend zeigen die Haare im Erkrankungsgebiet eine bis an das unterste Wurzelende hinabreichende Luftinfiltration. Früher oder später pflegen sich die kahlen Stellen wieder mit Lanugohärchen und weiterhin mit normalen Haaren zu bedecken.

Findet in jüngeren Jahren, d. h. nach der Pubertätszeit, ein Haarschwund in der Weise statt, dass die Lebensdauer und das Längenwachsthum der Haare abnimmt, so dass die Haare rasch wechseln und der Nachwuchs aus immer dünner und kürzer bleibenden Haaren besteht, während zugleich eine reichere Production von trockenen, mehlartigen Schüppchen stattfindet, so wird der Process als **Alopecia pityrodes** s. **furfuracea** bezeichnet. Haarschwund und Hautabschülferung treten gleichzeitig auf, und das Cutisgewebe ist an der kranken Stelle verdünnt (Pincus), die Haarbälge sind verkürzt, atrophisch. Die Schuppen sind als krankhaft verändertes, abnorm festes Talgdrüsensecret anzusehen.

Die Ursache der Alopecia pityrodes liegt entweder in einer ererbten Anlage oder in Krankheiten, wie sie bereits namhaft gemacht sind.

Als **Trichorhexis nodosa** bezeichnet man eine Wachthumsanomalie, bei welcher an den Haaren weisse Pünktchen oder Knötchen, bedingt durch eine Zerfaserung der Haarsubstanz, auftreten. Sie kommt sowohl an Kopfhaaren als an Barthaaren vor und verursacht eine Zerreisslichkeit des Haares.

Von manchen Autoren (Hodara, Essen, Spiegler, Markusfeld) wird das Leiden als eine parasitäre Affection, verursacht durch einen Bacillus, angesehen, doch wird die Richtigkeit dieser Annahme von anderer Seite (Bruhns) bestritten.

Bei den als **Ringelhaare** oder **Pili annulati** bezeichneten Haaren findet man alternirend weisse und dunkle Stellen, von denen die ersteren aufgetrieben sind und lufterfüllte Spalten (Landois) besitzen. Nach Behrend kommen in sehr seltenen Fällen auch in regelmässigen Abständen knotig verdickte Haare vor, bei welchen die Internodien die pathologisch veränderten Theile bilden, indem die Haare hier abnorm dünn sind und keinen Markkanal besitzen.

Fehlerhafte und **mangelhafte Bildung der Nägel** kommt nicht selten vor, ebenso abnorme Dünne und Brüchigkeit und verkehrte Lage derselben, besonders nach Traumen und Entzündungen.

Literatur über Alopecie und über Haarregeneration.

v. Bärensprung, *Alopecia areata, Charité-Annal. VIII.*
Behrend, *Haarkrankheiten, Eulenburg's Realencyklop. 1895 (Lit.).*
Besnier, *Sur la pelade, Paris 1888.*
Buchner, *Aetiologie der Area Celsi, Virch. Arch. 74. Bd. 1878.*
Eichhoff, *Z. Frage der Contagiosität der Alopecia areata, Monatsh. f. pr. Derm. 1888.*
Eichhorst, *Alopecia areata, Virch. Arch. 78. Bd. 1879.*
Giovannini, *Ueber die normale Entwicklung u. über einige Veränderungen der menschl. Haare, Vierteljahrsschr. f. Derm. XIV 1887; De la régénération des poils après l'épilation, Arch. f. mikr. An. 36. Bd. 1890, u. Arch. ital. de biol. XV 1891; Rech. sur l'hist. path. de la pelade, Ann. d. dermat. II 1892.*
Hollborn, *Parasitäre Natur d. Alop. ar. (Trichophyton), C. f. Bakt. XVIII 1895.*
Joseph, *Z. Lehre v. d. trophischen Nerven, Virch. Arch. 107. Bd. 1887.*
Lassar, *Alopecia areata, D. med. Wochenschr. 1881.*
Malassez, *Anat. path. de l'alopéce pityriasique, Arch. de phys. 1874.*
Michelson, *Aetiologie der Area Celsi, Virch. Arch. 80. Bd. 1880.*
Pincus, *Alopecia pityrodes, Virch. Arch. 37., 41. u. 43. Bd. 1866—1868.*
Sabouraud, *La pelade commune, Ann. de l'Inst. Pasteur 1897.*
Schein, *Ueb. d. Wachsthum d. Haut u. d. Haare des Menschen, A. f. Derm. XXIV 1892.*
Schultze, *Die Theorieen über Area Celsi, Virch. Arch. 80. Bd. 1880.*
Schwimmer, *Die neuropath. Dermatosen, Wien 1882.*
Stieda, *Ueber den Haarwechsel, Biol. Centralbl. VII 1887.*
Unna, *Alopecia pityrodes, Monatsh. f. prakt. Derm. I 1882.*
Ziegler, P., *Alopecia congenita, Arch. f. Derm. 39. Bd. 1897.*

Literatur über Haarverdickungen und Trichorhexis.

Behrend, *Knotenbildung am Haarschaft, Virch. Arch. 103. Bd. 1886.*
Bruhns, *Aetiologie der Trichorhexis nodosa, Arch. d. Derm. 38. Bd. 1897.*
Eichhorst, *Trichorhexis nodosa, Zeitschr. f. klin. Med. VII Suppl. 1883.*
Essen, *Bakt. Unters. e. Falles v. Trichorhexis nodosa, A. f. Derm. 33. Bd. 1895.*
Lesser, *Ueber Ringelhaare, Vierteljahrsschr. f. Derm. u. Syph. 1886.*
Markusfeld. *Aetiologie d. Trichorhexis, Centralbl. f. Bakt. XXI 1897.*
Michelson, *Samml. klin. Vortr. v. Volkmann Nr. 120, u. Ziemssen's Handb. XIV.*
Spiegler, *Trichorhexis nod. u. ihre Erreger, A. f. Derm. 41. Bd. 1897.*

§ 161. Eine **abnorm starke Behaarung**, eine **Hypertrichosis** s. Hirsuties s. Polytrichia, ist entweder durch eine hereditäre oder im Keim erworbene Anlage bedingt (Hyp. hereditaria), oder im späteren Leben erworben (H. acquisita). Im ersteren Falle kann man eine Hypertrichosis universalis (Haarmenschen), welche das ganze Individuum, und eine H. localis, welche nur einzelne Stellen betrifft, unterscheiden.

Die universelle Hypertrichosis tritt meist als Familieneigenthümlichkeit auf, und es kann dabei das ganze Gesicht und die Stirn behaart sein. Locale pathologische Behaarung kommt bei Frauen nicht selten an Stellen des männlichen Bartes vor. Nicht selten ist

ferner eine starke Behaarung an Pigmentnaevi und Warzen. Sacrale Hypertrichosis, die vielfach beobachtet wird, hängt oft mit Spina bifida occulta (v. RECKLINGHAUSEN) zusammen. Erworbene Hypertrichosis ist in einigen wenigen Fällen nach Spinalerkrankungen (ERB, SCHIEFFERDECKER) sowie nach chronischen Hautreizungen (KAPOSI) beobachtet.

Eine **Hypertrophie der Nägel, Hyperonychia,** d. h. eine über die Norm gehende Massenzunahme und Länge der Nägel, ist eine ziemlich häufige Erscheinung. Die hypertrophischen Nägel sind oft unregelmässig verdickt, höckerig, rauh. Wachsen sie zugleich abnorm in die Länge, so pflegen sie sich krallenartig umzukrümmen (Onychogryphosis). Bei abnormer Breite kann der Nagel in den Nagelfalz einschneiden (Incarnatio unguis) und zu Blutung und Entzündung des Nagelfalzes und seiner Umgebung Veranlassung geben.

Die abnorme Vergrösserung eines Nagels kann ohne erkennbare Ursachen sich einstellen. In anderen Fällen ist sie eine Theilerscheinung von Ichthyosis oder von Psoriasis oder schliesst sich an Entzündungsprocesse an.

Literatur über Hypertrichosis und Nagelkrankheiten.

Bartels, *Hypertrichosis, Zeitschr. f. Ethnol. VIII 1876.*
Beigel, *Hypertrichosis, Virch. Arch. 44. Bd. 1868.*
Bonnet, *Hypertrichosis congenita universalis, Wiesbaden 1892.*
Chiari, *Ueber Hypertrichosis, Prag. med. Wochenschr. 1890.*
Ecker, *Ueber abnorme Behaarung des Menschen, Braunschweig 1878.*
Fürst, *Hypertrichosis universalis, Virch. Arch. 96. Bd. 1884.*
Geyl, *Wahrnehmungen über Hypertrichosis, Biol. Centralbl. VIII 1888.*
Hilbert, *Partielle Hypertrichosis, Virch. Arch. 99. Bd. 1885.*
Michelson, *Hypertrichosis, Virch. Arch. 100. Bd. 1885.*
v. Recklinghausen, *Ueber Spina bifida, Virch. Arch. 105. Bd. 1886.*
Schwimmer, *Nagelkrankheiten, Eulenburg's Realencyklop. XVI 1898.*
Virchow-Ornstein, *Zeitschr. f. Ethnol. VII 1875 u. VIII 1876.*

NEUNTER ABSCHNITT.

Pathologische Anatomie des Tractus intestinalis und des Peritonaeums.

I. Pathologische Anatomie des Mundes.

1. Pathologische Anatomie der Weichtheile des Mundes.

§ 162. Die **Schleimhaut**, welche die Mundhöhle auskleidet, ist überall mit einem geschichteten Plattenepithel bedeckt, dessen oberflächlichste Lagen grosse platte Zellen bilden. Das Bindegewebe der Mucosa besitzt wohlausgebildete Papillen, und es steht danach der Bau der Schleimhaut demjenigen der äusseren Haut nahe, unterscheidet sich indessen von demselben durch den Mangel einer dichten Horndecke und durch grössere Zartheit und grösseren Zellreichthum des Bindegewebes der Mucosa und der Submucosa. Nur an der Zunge, die sich durch eine besondere Ausgestaltung der Papillen auszeichnet, findet sich eine partielle Verhornung der oberflächlichen Epithellagen. Als Anhänge enthält die Schleimhaut reichlich entwickelte Schleimdrüsen verschiedener Grösse.

Die meisten **Erkrankungen der Schleimhaut** entstehen durch **äussere Einwirkungen**, denen die Schleimhaut in hohem Maasse ausgesetzt ist. Daneben kommen indessen auch nicht selten **hämatogene Erkrankungen**, insbesondere Entzündungen vor, es können ferner auch pathologische Processe von der Nachbarschaft, insbesondere von der Haut auf die Mundschleimhaut übergreifen.

Bemerkenswerth ist, dass die Mundhöhle stets eine grosse Menge **pflanzlicher Mikroorganismen** beherbergt, welche von aussen in sie hineingelangen und hier zum Theil ihren Entwicklungsboden finden. Es sind dies theils **Schimmelpilze**, theils **Sprosspilze**, theils **Spaltpilze.** Von letzteren kommen sowohl Kokken und Sarcine, als auch Bacillen und Spirillen vor. Die Mehrzahl dieser Organismen hat keine pathogene Bedeutung. Sie hausen in den Speiseresten sowie in abgestorbenem und abgestossenem Epithel, sind also Saprophyten. Immerhin können sie unter Umständen bei mangelhafter Reinigung des Mundes faulige Zersetzung herbeiführen und dadurch Entzündung veranlassen. Einige Pilzformen färben sich, mit Jod behandelt, blau und violett.

Neben diesen nicht pathogenen Pilzen kommen in der Mundhöhle auch sehr häufig pathogene vor. Viele Infectionen beginnen mit Vorliebe in der Rachen- und Mundschleimhaut und in den Mandeln, und es setzt dies voraus, dass die betreffenden Bakterien zuvor mit der Athmungsluft oder mit den Getränken und Speisen in die Mund- und Rachenhöhle gelangen. Es enthält auch die Mundhöhle nicht selten pathogene Bakterien, insbesondere Eiterkokken und Pneumoniekokken, bei gesunden Individuen und es besteht alsdann die Möglichkeit, dass bei solchen bei Gelegenheit anderer schädlicher Einwirkungen Infectionen zu Stande kommen. An ulcerirender Lungentuberkulose Leidende, bei denen Bacillen ins Sputum übergehen, haben auch in der Mundhöhle Tuberkelbacillen, wenigstens zeitweise.

Als Parasit der Mundhöhle ist ferner der **Soorpilz** zu nennen, welcher in der Mundhöhle in Form rundlicher und ovaler, glänzender Zellen und dünner Fäden (Fig. 357) vorkommt und zu Beginn der Ansiedelung hirsekorngrosse, weisse Fleckchen bildet, welche als Soor bezeichnet werden. Sie sind bald nur vereinzelt, bald sehr zahlreich, erheben sich etwas über die Oberfläche und sitzen vornehmlich an der inneren Seite der Lippen und auf der Zunge. Durch Wachsthum und Vermehrung können sie zu einer zusammenhängenden Decke confluiren, die entweder weiss oder durch Verunreinigungen gelb, braun, grau oder schwarz gefärbt ist. Nach einiger Zeit stösst sich die Decke ab, die Schleimhaut unter derselben ist geröthet, zuweilen bilden sich kleine Geschwüre. Nach Entfernung der Membran kann sich der Soorbelag wieder ergänzen, er kann ferner sich vom Mund auf Rachen und Oesophagus fortpflanzen.



Fig. 357. Soorbelag von der Zunge eines an Typhus abdominalis verstorbenen Mannes. Vergrösserung 300.

Die Entwicklung des Soorpilzes erfolgt im Epithel (vergl. Fig. 473, p. 671 d. allg. Theils), welches dadurch aufgelockert wird und degenerirt. Von der Epithelschicht aus können die Pilzfäden auch in das Bindegewebe vordringen und Entzündung verursachen.

Besonders prädisponirt zu Soor sind Kinder in den ersten Lebensjahren, bei denen sich Soor auch in gesunder Schleimhaut entwickeln kann. Genuss von Milch und Amylaceen sowie mangelhafte Reinigung des Mundes begünstigt die Ansiedelung. Neben Kindern sind es namentlich durch Krankheiten, wie Typhus, Septikämie, Phthise etc. heruntergekommene Individuen, welche an Soor erkranken.

Literatur über Mikroorganismen der Mundhöhle.

Biondi, *Die pathogenen Mikroorganismen des Speichels, Zeitschr. f. Hygiene II 1887.*
David, *Les microbes de la bouche, Paris 1890.*
Klebs, *Einige Mykosen der Mundhöhle, Arch. f. exp. Pathol. V 1876.*
Miller, *Die Mikroorganismen der Mundhöhle, Leipzig 1892.*
Netter, *Présence du streptococcus pyog. dans la salive des sujets sains, Bull. méd. II 1888.*
Stooss, *Aetiologie d. Anginen, d. Stomatitis aphthosa u. d. Soors, Basel 1895.*
Vignal, *Recherches sur l'action des micro-organismes de la bouche sur quelques substances alimentaires, Arch. de phys. VIII 1886 u. X 1887.*

§ 163. Die **Entzündungen der Mundschleimhaut** zeigen in ihrem Verlaufe theils Aehnlichkeiten mit den Entzündungen der äusseren Haut, theils mit denjenigen der Schleimhäute.

Die leichteste Form der Entzündung ist das **Erythem**, welches durch mehr oder weniger lebhafte Röthe gekennzeichnet ist, die entweder nach kurzem Bestande wieder schwindet oder in eine als **Stomatitis katarrhalis** bezeichnete Entzündungsform übergeht. Bei letzterer ist die Schleimhaut lebhaft roth oder blauroth gefärbt, die Secretion ist vermehrt, und das Epithel stösst sich ab. An den Lippen, den Wangen und dem Zahnfleisch ist die Röthung und Schwellung meist gleichmässig ausgebreitet, am harten Gaumen tritt sie in Flecken und Streifen auf. An der Zunge schwellen namentlich die Papillen an, so-



Fig. 358. Glossitis erysipelatosa (Alk. van Gieson). *a* Verhornte Epithellage. *b* Weiche Epithellage. *c* Zellig infiltrirte Mucosa. *d* Zellig infiltrirte Musculatur. *e* Verflüssigungsherde mit Leukocyten im Epithel. *f* Leukocyten über einer Papilla filiformis an der Basis des Epithelfortsatzes. *g* Mit Leukocyten gefüllte Lymphgefässe. Vergr. 100.

dass die Zunge eine körnige, höckerige Oberfläche erhält. Bleibt das sich abstossende Epithel (Fig. 358 *a*) liegen, so bilden sich weisse oder schmutzig gefärbte Beläge, die bei offen gehaltenem Munde eintrocknen.

Bei reichlichem Austritt von Flüssigkeit aus den Gefässen bilden sich mit heller Flüssigkeit gefüllte **Bläschen**, namentlich an der Zunge,

den Lippen und den Wangen, welche ein derberes Epithel tragen, das stellenweise den Austritt der exsudirten Flüssigkeit an die Oberfläche hindert. Auch hier ist, wie bei der äusseren Haut, mit der Bläschenbildung immer ein Untergang von Epithel (Fig. 358*e*) verbunden. Unter Umständen können auch die Ausführungsgänge der Schleimdrüsen sich zu kleinen Cystchen erweitern. An den Lippen bilden sich nicht selten Risse und Schrunden, welche nässen, sich mit Borken bedecken und zur Bildung kleiner Geschwüre Veranlassung geben können.

Katarrhalische Entzündungen entstehen am häufigsten durch mechanische und chemische Insulte sowie durch Infection der Mundhöhlenschleimhaut; ist der Reiz local (cariöser Zahn), so ist auch die Stomatitis beschränkt. Bei Masern tritt eine fleckige, bei Scharlach eine punktirte oder eine zusammenhängende intensive Röthung der Schleimhaut auf. Bei Blattern, Varicellen, Mundseuche, Herpes und Pemphigus entwickeln sich Bläschen und Pusteln, und zwar in derselben Weise wie in der Haut. Erysipelatöse Entzündungen des Gesichtes, welche auf die Mundschleimhaut übergreifen oder in derselben beginnen, verursachen dunkle Röthung und bedeutende Schwellung, oft auch Blasenbildung. Am stärksten schwillt dabei die Zunge (Fig. 358) an, indem nicht nur die Mucosa (*c*), sondern auch das intermusculäre Bindegewebe (*d*) von Flüssigkeit und Rundzellen dicht durchsetzt wird.

Die **Stomatitis aphthosa** ist durch die Bildung undurchsichtiger grauweisser oder gelbweisser, rundlicher oder länglicher Flecken auf der katarrhalisch entzündeten Mundschleimhaut charakterisirt, welche vereinzelt oder in Gruppen auftreten und am häufigsten an der Zunge, den Lippen und den Wangen, seltener am Gaumen und an den Gaumenbögen sitzen. Sie sind von einem lividrothen Saum umgeben und können unter einander zu grösseren Flecken und Streifen verschmelzen, doch werden nur selten grosse Schleimhautstrecken von ihnen ganz bedeckt.

Nach E. Fraenkel handelt es sich bei den Aphthen um eine croupöse Entzündung bei welcher das Epithel abgetödtet wird und zu Grunde geht, während sich dem Bindegewebe fibrinöse, aus einem Netzwerk hyaliner, glänzender Balken oder feiner Fasern bestehende Massen, an deren Aufbau auch Leukocyten Theil nehmen, auflagern (Stomatitis fibrinosa maculosa s. disseminata).

Die fibrinösen Auflagerungen können allmählich wieder verschwinden, stossen sich aber meist ab, indem sie durch eine regenerative Wucherung des Epithels losgelöst und abgehoben werden. Sie hinterlassen meist keine Geschwüre und Narben, doch kommt es vor, dass in der Umgebung der Aphthen eiterige Entzündungen sich einstellen. Die Affection tritt in Schüben auf und kann dadurch wochenlang bestehen.

Die Aphthen treten vornehmlich bei Kindern auf, welche zahnen oder an entzündlichen Mundaffectionen leiden, ferner bei Angina und Pneumonie, gastrischen Katarrhen, acuten Exanthemen, Diphtherie, Intermittens, Keuchhusten etc. Bei Erwachsenen sind sie selten, doch kommen sie ebenfalls vor, so namentlich bei Frauen während der Menses und der Schwangerschaft, sowie im Wochenbett. Nach Stooss ist ein grosser Diplococcus als Ursache anzusehen. Nach Jadassohn können auch Staphylokokken solche Entzündungen hervorrufen.

Ausgebreitete croupöse Entzündungen und diphtheritische Verschorfungen sind in der Mundschleimhaut selten,

treten dagegen häufig am weichen Gaumen, an den Gaumenbögen und den Mandeln auf (vergl. § 170).

Corrosive Entzündungen entstehen durch Genuss ätzender Substanzen, pflegen aber hierbei in der Mundhöhle weniger ausgesprochen zu sein als im Pharynx und Oesophagus (vergl. § 172 und § 173).

Die **Stomatitis ulcerosa** (Stomakake) ist eine von der gingivalen Bekleidung der Zähne ausgehende Mundaffection. Sie beginnt mit einer Röthung, Schwellung und Lockerung der Gingiva, welche dabei zu einem dicken Wulst wird, von dem aus stumpfe, zapfenartige Fortsätze an den Zähnen sich emporschieben. Häufig treten Blutungen auf.

Im zweiten Stadium des Processes tritt am Rande des geschwellten Zahnfleisches eine Verfärbung ein, worauf das Gewebe zu einer gelblichen, zerreisslichen Masse erweicht und zerfällt, so dass sich Geschwüre bilden, die rasch nach der Tiefe greifen und von erweichtem, zerfetztem Gewebe umgeben sind. Die Erkrankung ist bald halbseitig, bald doppelseitig und beginnt mit Vorliebe an den vorderen Zähnen. Von der Gingiva aus kann der Process auf die Mandeln sowie auf die Wangen und Lippen übergreifen. Er kann sich ferner nach der Tiefe auf das Periost des Kiefers ausdehnen und zu Zerstörung des Periostes und zu Nekrose des Knochens führen.

Die Krankheit verläuft meist acut, selten chronisch und tritt besonders bei Kindern auf, ist indessen auch bei Erwachsenen nicht selten. Sie kommt bei Individuen vor, welche schlecht genährt und durch Krankheit heruntergekommen sind, so z. B. in Folge von Tuberkulose, erschöpfenden Durchfällen, Typhus, Diabetes, Scorbut. Sie kann ferner auch durch local wirkende Schädlichkeiten verursacht werden, so namentlich durch Quecksilber (Stomatitis mercurialis), Phosphor, Blei und Kupfer, welche, falls sie öfters in den Mund gelangen, chemisch und mechanisch einwirken. Diejenige, welche durch Phosphor hervorgerufen wird, greift leicht in die Tiefe und führt Knochenhautentzündung und Knochennekrose herbei (vergl. § 43 pag. 147). Bei chronischer Bleivergiftung erhält das Zahnfleisch eine bläuliche oder graue Färbung.

Der **Wangenbrand** oder die **Noma** schliesst sich entweder an eine Stomatitis ulcerosa an oder beginnt als selbständige Affection. Im ersten Falle greift der Zerfall des Zahnfleisches rapide um sich, so dass sich das Gewebe rasch in eine pulpöse, fetzige, brandig riechende Masse umwandelt. Im anderen Falle entsteht zuerst in der Wangenschleimhaut nahe dem Mundwinkel eine livide Schwellung, in welcher sehr bald ein gelbgrauer Herd erscheint, der rasch zu einer brandigen Masse zerfällt. Von der Wangenschleimhaut greift der Process auf die äussere Haut über, wobei in letzterer zuerst ein blaurother Fleck erscheint, auf welchem sich zuweilen eine Blase erhebt. Derselbe wird bald schwarz und brandig. In seiner Umgebung ist das Gewebe stark ödematös geschwellt.

Die Affection ist meist einseitig. Hat sich einmal ein brandiger Herd gebildet, so greift die Zerstörung rasch nach allen Seiten um sich und kann eine kolossale Ausdehnung erreichen, so dass die Nase, die Kieferknochen, das Jochbein etc. der Nekrose verfallen. Der gewöhnliche Ausgang ist der Tod. Nur selten macht der Process Halt

und gelangt durch Granulations- und Narbenbildung mit mehr oder minder hochgradiger Verunstaltung des Gesichtes zur Heilung.

Noma kommt am häufigsten zwischen dem 2. und 12. Jahre, selten früher oder später vor. Schwächliche, durch Krankheit heruntergekommene Individuen, die sich unter schlechten hygienischen Bedingungen befinden, werden hauptsächlich davon befallen, Die erkrankten Hautstellen enthalten verschiedene Bakterien, unter denen Babes einem Bacillus eine besonders pathogene Bedeutung beilegt.

Vereiternde Entzündungen der Mundschleimhaut und der von ihr bedeckten Theile können überall auftreten, haben indessen ihren Sitz am häufigsten in der Zunge und dem Zahnfleisch. An letzterem Orte entstehen sie meist in der Nachbarschaft kranker Zähne, beginnen mit starker Röthung und Schwellung, worauf sich nach einiger Zeit ein Eiterherd bildet. Man nennt eine solche Entzündung **Parulis**. In der Zunge (**Glossitis**) nehmen eiterige Entzündungen von traumatischen Verletzungen oder geschwürigen Processen ihren Ausgang oder schliessen sich an acute Entzündungsprocesse an, wie sie durch das Erysipelgift herbeigeführt werden. Je nach der Genese ist bald die ganze Zunge, bald nur ein Theil derselben geschwellt, und es erstreckt sich auch die Vereiterung auf ein kleineres oder grösseres Gebiet. Der Process heilt nach Entfernung des Eiters durch Narbenbildung.

Literatur über Stomatitis und Noma.

Babes e Zambilovici, *Rech. sur le noma, La Roumaine méd. 1894, ref. C. f. a. P. 1897.*
Bernheim, *Bakt. Befund (Bacillus) bei Stomatitis ulcerosa, Cbl. f. Bakt. XXIII 1898.*
Bohn, *Die Mundkrankh. d. Kinder, Leipzig 1866; Gerhardt's Handb. d. Kinderkrankh. IV.*
Demme, *Maul- u. Klauenseuche, Bericht üb. d. Thätigk. d. Kinderspitals in Bern 1882.*
Fraenkel, *Stomatitis aphthosa, Virch. Arch. 113. Bd. 1888.*
Hirsch, *Historisch-geograph. Pathol. III 1886.*
Ranke, *Aetiol. u. path. Anat. des nomatösen Brandes, Jahrb. f. Kinderheilk. 1888.*
Schimmelbusch, *Ein Fall von Noma, Dtsch. med. Wochenschr. 1889.*
Seifert u. Kahn, *Atlas der Histopathologie d. Mundrachenhöhle, Wiesbaden 1895.*
Siegel, *Die Mundseuche des Menschen, D. med. Wochenschr. 1891 u. 1894.*
Stooss, *Aetiol. der Anginen, der Stomatitis aphthosa u. d. Soors, Basel 1895.*
Struch, *Ueber Noma und deren Pilze, I.-D. Göttingen 1872.*
Woronichin, *Ueber Noma, Jahrb. f. Kinderheilk. 1887.*

§ 164. Bei **Syphilis** können sowohl primäre, als auch secundäre und tertiäre Affectionen in der Mundhöhle auftreten. Die Primäraffectionen sind den in § 146 beschriebenen Primäraffectionen der Haut gleich, kommen am ehesten an den Lippen vor und sind von indolenter Lymphadenitis begleitet.

Von Secundäraffectionen treten zunächst Erytheme in Form kleiner umschriebener rother Flecken der Wangen-, Zungen- und Lippenschleimhaut oder ausgebreiteter Röthung des weichen Gaumens und der Tonsillen (Angina syphilitica erythematosa) auf, innerhalb welcher nicht selten rothe oder weisslich belegte, scharfbegrenzte Erosionen und Fissuren entstehen. Weiterhin bilden sich Schleimhautpapeln in Form kleiner, flacher, rother umschriebener Erhebungen, deren epitheliale Oberfläche später bläulich-weiss, perlfarben wird (Plaques opalines), so dass sie Aetzungen mit Argentum nitricum ähnlich sehen. Sie kommen besonders an den Lippen, den Wangen und der Zunge, nicht selten indessen auch an dem weichen Gaumen, den Tonsillen und der Rachenwand vor. Sie gehen

unter Abstossung ihrer Epitheldecke wieder zurück oder vergrössern sich und bilden drusige, gekörnte und hellroth schimmernde oder weisslich belegte Knötchen (Lang), aus denen sich durch Zerfall mit nekrotischen Fetzen belegte Geschwürchen, an den Mundwinkeln, dem Zungenrande und an den Gaumenbögen auch Schrunden bilden. Alle diese Bildungen können unter Umständen in grosser Zahl und stellenweise dichtgedrängt auftreten.

Gummöse Herde treten in Form linsen- bis bohnengrosser und grösserer Knoten auf, welche namentlich in der Submucosa ihren Sitz haben. Sie sind zu Beginn hart, später erweichen sie, brechen nach aussen durch und bilden auf diese Weise Geschwüre. Nur selten verschwinden sie ohne Durchbruch durch Resorption.

Ränder und Grund der Geschwüre sind infiltrirt und mit nekrotischem Gewebe belegt. Die Ulcerationen greifen oft weit um sich, heilen nur langsam und hinterlassen je nach der Grösse der Zerstörung mehr oder minder tiefgreifende Narben.

An den Lippen, an den Mundwinkeln, den Wangen und dem Zahnfleisch sind die Gummiknoten selten. Häufiger kommen sie in der Zunge, dem weichen Gaumen, dem weichen Ueberzug des harten Gaumens, den Gaumenbögen, den Mandeln und in der Pharynxwand vor und verursachen an diesen Orten ganz bedeutende Defecte, welche auch auf die angrenzenden Knochen übergreifen, wobei es an dem weichen und harten Gaumen nicht selten auch zu Perforationen kommt.

Die narbigen Verunstaltungen der genannten Theile sind nach Ablauf des Processes oft sehr hochgradig. Nach Ulcerationen an der hinteren Rachenwand und dem weichen Gaumen kann eine Verwachsung des letzteren mit ersterer sich einstellen. Der Schlund kann bedeutend verengt werden. Eine durch Glätte und Dünnheit der Schleimhaut charakterisirte Atrophie der Zungenwurzel, die wesentlich durch einen Mangel an Balgdrüsen bedingt ist, ist man geneigt, als einen Folgezustand syphilitischer Erkrankungen anzusehen, doch kommt der Zustand auch bei Individuen vor, die sonst keine Zeichen von Syphilis zeigen.



Fig. 359. Tuberkulosis linguae (Alk. Pikrokarm.). *a* Tuberkel. *b* Längsschnitte, b_1 Querschnitte von Muskelzügen. *c* Bindegewebe. *d* Herde kleinzelliger Infiltration. Vergr. 80.

Tuberkulose des Mundes schliesst sich am häufigsten an Tuberkulose des Gesichts, der Lunge und des Kehlkopfes an, kann unter Umständen indessen auch primär auftreten. Greift die als Lupus bezeichnete Hauttuberkulose auf die Mundschleimhaut über, so bilden sich in derselben rothe, knötchen- und knotenförmige zellige Herde,

welche der Oberfläche ein granulirtes Aussehen verleihen und durch Zerfall zu Geschwürsbildungen führen können.

Primäre oder nach Lungen-Kehlkopftuberkulose auftretende Tuberkulose hat ihren Sitz am häufigsten in den Tonsillen, den Gaumenbögen und der Zunge und bildet ebenso knötchenförmige Einlagerungen, die bei stärkerer Entwicklung der Oberfläche ein höckeriges Aussehen verleihen. In seltenen Fällen bilden sich auch tief in das Gewebsparenchym eingreifende Knötchenhaufen, die verkäsen, so namentlich in der Zunge, deren Muskelparenchym in der Umgebung solcher Knoten bis zu einer bedeutenden Tiefe von grosszelligen Tuberkelknötchen (Fig. 359 *a*) durchsetzt sein kann, in deren Umgebung das Gewebe kleinzellig infiltrirt (*d*) ist.

Durch Zerfall der tuberkulösen Herde entstehen unregelmässig gestaltete Geschwüre, welche, je nach der Beschaffenheit der Herde, bald nur flach, bald tiefgreifend sind und in letzterem Falle von infiltrirten, zum Theil überhängenden Rändern umgeben werden.

Ueber **Aktinomykose** vergl. § 182 der allgem. Pathol.

Literatur über Syphilis und Tuberkulose des Mundes.

Bender, *Ueber Lupus der Schleimhäute, Vierteljahrsschr. f. Derm. XV 1888.*
Bucrot, *Étude sur la tuberculose de la bouche, Paris 1879.*
Eichhoff, *Ausgebreitete Tuberkulose der Mundschleimhaut, Dtsch. med. Woch. 1881.*
Frank, *Primäre tuberkul. Geschwüre der Zungen- und Mundschleimhaut, Heidelberg 1880.*
Gelade, *De la tuberculose bucco-pharyngée, Paris 1878.*
Hansemann, *Tuberkulose der Mundschleimhaut, Virch. Arch. 103. Bd. 1886.*
Lambert, *Des ulcérations de la langue dans le cours de la tuberculose, Paris 1876.*
Lancereaux, *Traité hist. et prat. de la syphilis, Paris 1873.*
Lang, *Vorles. über Pathol. u. Ther. d. Syph. II, Wiesbaden 1896.*
Langreuter, *Syphilit. Pharynxstenose, D. Arch. f. klin. Med. XXVII 1880.*
Lanz, *Pathogenese der mercuriellen Stomatitis, Berlin 1897 (Lit.).*
Lewin *u.* ***Heller,*** *Glatte Atrophie der Zungenwurzel u. Syphilis, Virch. Arch. 138. Bd. 1894.*
Nedopil, *Zungentuberkulose, Langenbeck's Arch. XX 1876 u. Wiener Klinik, 9. H. 1881.*
Schech, *Syphilitische Pharynxstenose, D. Arch. f. klin. Med. XVII 1876.*
Schliferowitsch, *Ueb. Tuberkulose d. Mundhöhle, Dtsch. Zeitschr. f. Chir. XXVI 1887.*
Troisier *et* ***Ménétrier,*** *Ulc. tubercul. des lèvres, Ét. s. la tub. publ. p. Verneuil III 1891.*
Wagner, *Tuberkulose der Zunge, Arch. d. Heilk. 1862.*

§ 165. Bei **chronischen Reizzuständen**, wie sie z. B. durch häufige mechanische und chemische Läsionen (Tabakrauchen), Pilzansiedelungen, Syphilis herbeigeführt werden, geht das Epithel der Mundhöhle zuweilen pathologische Verhornungsprocesse ein, wobei sich weisse Flecken und Streifen theils auf der Zunge, theils auf der Wangenschleimhaut bilden, welche mit verschiedenen Namen belegt worden sind. Die weissen syphilitischen Flecken werden als **Plaques opalines** bezeichnet. Schwimmer hat für weisse Flecken den Namen **Leukoplakia** vorgeschlagen, und es wird diese Bezeichnung seither vielfach auf genetisch verschiedene weisse Flecken, welche durch abnorme Epithelverhornung oder Hyperkeratose bedingt sind, angewendet. Andere bezeichnen durch pathologische Epithelverdickung und Epitheldesquamation bedingte Flecken als **Psoriasis** oder **Ichthyosis.** Die als **Lichen ruber planus** und **acuminatus** in der Haut vorkommende Affection bildet in der Mundschleimhaut silberweisse, theils isolirte, theils mit anderen confluirende Plaques, die sich aus dicht stehenden, hirsekorngrossen, niedrigen Knötchen zusammensetzen und danach sich rauh

anfühlen. In seltenen Fällen entwickeln sich auf der Zunge durch **pathologische Wucherung** und **Verhornung des Epithels** über den Papillae filiformes haar- oder borstenartige Gebilde, welche durch diffuse Färbung der verhornenden Zellen (Brosin) eine braune bis schwarze (selten grüne) Farbe annehmen und so eine Veränderung darstellen, welche man als **schwarze Haarzunge** bezeichnen kann. Die Veränderung kann nur kurze Zeit bestehen oder viele Jahre dauern. In seltenen Fällen geht auch das lacunäre Epithel der Gaumentonsillen, der Pharynxwand, des Zungengrundes eine pathologische Verhornung (Hyperkeratosis lacunaris) ein, so dass an den betreffenden Stellen stachelartige Excrescenzen entstehen (Siebenmann).

Hyperplasie des Bindegewebes der Mundschleimhaut und der daran angrenzenden Weichtheile ist entweder die Folge chronischer Entzündungen oder aber angeboren oder wenigstens in den ersten Lebensjahren aus inneren Ursachen entstanden.

Am häufigsten gehen hyperplastische entzündliche Wucherungen von der Umgebung der Zahnwurzeln aus und bilden hier circumscripte, oft tumorartige Verdickungen (Granulome). In der Zunge führen chronische Entzündungen am häufigsten zu Verhärtungen und Difformirungen, doch kommen auch papilläre Wucherungen (spitze Condylome) vor.

Die angeborene oder post partum in der ersten Kindheit auftretende Hypertrophie betrifft vornehmlich die Lippen und die Zunge und wird als **Makrocheilie** und **Makroglossie** bezeichnet. Die Lippen können sich dabei zu bedeutenden unförmigen Wülsten vergrössern. Die Zunge kann so gross werden, dass sie in der Mundhöhle nicht mehr Platz hat, die Zähne nach aussen drängt und schliesslich zwischen den Lippen nach aussen tritt (Prolapsus linguae, Glossocele). Der vorliegende Theil ist meist vertrocknet, von Rissen durchsetzt, häufig über den Zähnen ulcerirt. Die Affection wird häufig bei Cretinen beobachtet.

Die Vergrösserung der Zunge und der Lippen ist entweder durch Zunahme sämmtlicher Gewebsbestandtheile, oder aber durch einseitige Zunahme des Bindegewebes oder endlich durch geschwulstartige Bildungen, insbesondere durch Lymphangiome (§ 166) bedingt. Die Gewebszunahme ist entweder total oder partiell; in letzterem Falle können sich Knoten bilden.

Bei der fibrösen Form der Hyperplasie sind die Muskelfasern meist vermindert; das Bindegewebe selbst ist bald fest und derb, bald ziemlich zellreich, stellenweise kleinzellig infiltrirt, letzteres namentlich dann, wenn an der Oberfläche der prolabirten Zunge Risse und Geschwüre sich eingestellt haben.

Unter den **atrophischen** und **degenerativen Processen**, welche an den Geweben der Mundhöhle vorkommen, haben die einfache und die fettige Atrophie sowie die wachsartige Degeneration der Muskelsubstanz der Zunge eine grössere Bedeutung. Sie sind theils Folge localer Ernährungsstörungen, wie sie namentlich durch Entzündung herbeigeführt werden, theils Folge von Störungen der Innervation bei Erkrankungen des Hypoglossus und seines Kernes im verlängerten Marke, wobei die eine Hälfte der Zunge der Atrophie verfallen kann.

Amyloidentartung der Zunge ist sehr selten.

Atrophie des Zahnfleisches sowie der Kieferknochen tritt namentlich im höheren Alter sowie nach Verlust der Zähne ein.

Literatur.

Artaud, De l'hémiatrophie de la langue dans le tabes dorsal ataxique, Paris 1885.
Bernhardt, Zur schwarzen Haarzunge, Dermatolog. Studien v. Unna VIII 1888.
Brosin, Ueber die schwarze Haarzunge, Dermatol. Studien v. Unna VII 1888.
Ciaglinski u. Hewelke, Schwarze Zunge, Zeitschr. f. klin. Med. XXII 1893.
Crocker, Lichen ruber, Monatsschr. f. prakt. Derm. 1882.
Deboue, Le psoriasis buccal, Paris 1873.
Dessoir, De la langue noire, Paris 1878.
Dinkler, Schwarze Haarzunge, Virch. Arch. 118. Bd. 1889.
Erb, Hemiatrophie d. Zunge, A. f. klin. Med. 1885; Plaquesnarbe, Münch. med. Woch. 1892.
Friedland, Hyperkeratosis lacunaris d. Zungengrundes, Zeitschr. f. Heilk. 1896.
Haasler, Genese der Kiefergeschwülste (Granulome), A. f. klin. Chir. 53. Bd. 1897.
Hirt, Hemiatrophie der Zunge, Berlin. klin. Wochenschr. 1885.
Kaposi, Art. Lichen, Realencyklop. v. Eulenburg 1897.
Koch et Marie, Contrib. à l'étude de l'hémiatrophie de la langue, Rev. de méd. VIII 1888.
Lange, Papillome d. Zunge u. d. Tonsillen, D. Arch. f. klin. Med. 50. Bd. 1893.
Leloir, Rech. sur l'anat. path. de la leucoplasie buccale, Arch. de phys. X 1887.
Mourek, Grüne Harzunge, Arch. f. Derm. XXIX 1894 (Lit.).
Pel, Hemiatrophie d. Zunge mit linksseitiger Gaumenlähmung etc., Berl. klin. Woch. 1887.
Poster, Makroglossie, Jahrb. f. Kinderheilk. XVIII 1882.
Raymond et Artaud, Hémiatrophie de la langue, Arch. de phys. 1884.
Schwimmer, Leukoplakia, Vierteljahrsschr. f. Derm. u. Syph. 1877 u. 1878.
Siebenmann, Hyperkeratosis lacunaris, Arch. f. Laryng. II u. III 1895.
Touton, Lichen ruber, Berl. klin. Wochenschr. 1886.
Virchow, Die krankhaften Geschwülste; Makroglossie, sein Arch. 7. Bd. 1854.
Wegner, Lymphangiom, Langenbeck's Arch. XX 1876.
Wilson, Lichen ruber, Journ. of cutan. med. and dis. of the skin III 1869.
Ziegler, Amyloide Tumorbildung in der Zunge, Virch. Arch. 65. Bd. 1875.

§ 166. Unter den **Geschwülsten**, welche in jüngeren Jahren in den Geweben des Mundes vorkommen, sind die wichtigsten die Hämangiome und die Lymphangiome. Erstere haben ihren Sitz vornehmlich an der Lippe und bilden blaurothe oder dunkelrothe, zum Theil etwas erhabene Flecken. Die Lymphangiome liegen vornehmlich in, unter und neben der Zunge, von wo sie auf die Gaumenbögen übergreifen können, seltener in der Wange und bilden einen Theil der als Makroglossie bezeichneten Zungenveränderungen. Nicht selten besteht die Hauptmasse oder wenigstens ein beträchtlicher Theil des Zungengewebes aus ektatischen Lymphgefässen, ja es kann die ganze Zunge, sowohl die Musculatur, als auch die Mucosa, bis in die Papillen hinein in ein schwammiges Gewebe umgewandelt sein, dessen Hohlräume Lymphe enthalten, dessen Masse aus Bindegewebe mit spärlichen oder reichlichen Muskelbündeln besteht. Das Bindegewebe ist bald zellreich, bald zellarm und enthält im ersteren Falle nicht selten Herde lymphadenoiden Gewebes. In anderen Fällen enthalten die Balken auffallend viel Fettgewebe. Die lymphangiektatischen Hohlräume halten sich in manchen Fällen in bescheidenen Grenzen, in anderen dagegen werden sie grösser, so dass kugelige Cysten entstehen, welche die Grösse einer Erbse bis zu der einer mittelgrossen Kirsche erreichen (Cystenhygrom).

Unter den angeborenen oder in den ersten Lebensjahren auftretenden Geschwülsten sind ferner Teratome, Lipome, Fibrome, Myxome und Sarkome zu nennen, welche Geschwülste verschiedener Grösse bilden, die da oder dort sitzen. Die Teratome sind theils

als autochthone, durch Gewebsverlagerungen innerhalb eines Fötus entstandene Bildungen (Arnold), theils als heterochthone, d. h. als inäquale Doppelmissbildungen anzusehen und bestehen bald nur aus Fett-, Knorpel- und Bindegewebe, das mit behaarter Haut überzogen ist, bald aus Knochen-, Knorpel-, Fett-, Nerven- und Bindegewebe, welches Drüsen, Cysten und Zähne oder rudimentäre Organe einschliessen kann.

Unter den im späteren Leben auftretenden Geschwülsten sind Fibrome, Sarkome und Carcinome am häufigsten. Die beiden erstgenannten sitzen meist im Zahnfleisch (Epulis sarcomatosa), seltener an anderen Stellen und gehen meist von den tiefer liegenden Geweben, namentlich vom Perioste, den Zahnalveolen und dem Knochenmarke aus. Sie bilden rundliche, knotige Geschwülste, meist von derber Consistenz. Die vom Knochen ausgehenden enthalten häufig Knochenbälkchen (Osteosarkome) sowie Riesenzellen (Riesenzellensarkome).

Der Krebs hat seinen Sitz an den Lippen, der Zunge oder dem Zahnfleisch. Zu Beginn entwickelt sich ein kleines Knötchen oder eine circumscripte, feste, grauweisse Infiltration der Schleimhaut. Weiterhin bildet sich ein Knoten, der sich mehr oder weniger über die Oberfläche erhebt. Durch Zerfall des Gewebes entstehen alsdann Geschwüre, in deren Umgebung die krebsige Infiltration bald rascher, bald langsamer weiterschreitet.

Seltene Tumoren sind Adenome der Schleimdrüsen, sowie Schilddrüsentumoren im Verlauf des Ductus lingualis.

Mit Epithel ausgekleidete Cysten kommen innerhalb der Mundhöhle zunächst unter der Zungenspitze am Frenulum linguae vor und werden gewöhnlich als **Ranula** bezeichnet.

Die ächte classische, kugelige Ranula, welche zähe, schleimige, glasige, fadenziehende, farblose oder gelb bis braun gefärbte Flüssigkeit enthält, entsteht nach v. Recklinghausen durch eine cystische Dilatation eines Hauptdrüsenganges der in der Spitze der Zunge gelegenen Blandin-Nuhn'schen Schleimdrüse. Sodann kann aber auch der Ductus Whartonianus, der Ausführungsgang der Glandula submaxillaris, können ferner die Ausführungsgänge der Glandula sublingualis, die Ductus Rivini, resp. der Ductus Bartholinianus sich zu spindeligen oder ampullenförmigen Cysten erweitern. Endlich kommen in dieser Gegend auch Kiemengangscysten und Dermoide vor.

Kleinere Epithelcysten können aus Schleimdrüsen der Lippe und der Zunge entstehen. Im Gebiet der Zungenwurzel, in der Verbindungslinie zwischen Zungenbein und Foramen coecum gelegene einfache oder mehrfache, oft mit Flimmerepithel ausgekleidete Cysten gehen (M. B. Schmidt) von Schleimdrüsen und drüsenähnlichen Schläuchen aus, welche in den Rest des Ductus thyreoglossus, den Ductus lingualis resp. das Foramen coecum einmünden. Endlich können Flimmerkystome und Atheromcysten, die tiefer am Halse sitzen, aus Resten des unteren Theils des Ductus thyreoglossus hervorgehen.

Nach Untersuchungen von Virchow, Reubold, Bohn (vergl. Bohn, *Die Mundkrankheiten der Kinder, Leipzig 1866*), Denis, Billard u. A. finden sich bei der Mehrzahl der Neugeborenen in der Schleimhaut des Gaumengewölbes namentlich neben der Raphe und im vorderen Theile hirsekorn- bis stecknadelkopfgrosse und grössere

weisse Knötchen, welche sich entweder lange Zeit unverändert erhalten oder ulceriren, so dass kleine Geschwüre entstehen. Diese Knötchen bilden sich in der zweiten Hälfte des Fötallebens durch Epithelanhäufung in den Schleimdrüsen des harten Gaumens und können als Schleimhautmilien und als Schleimhautcomedonen bezeichnet werden.

Literatur über Geschwülste und Cysten.

Arnold, *Ueb. behaarte Polypen der Rachen- und Mundhöhle, Virch. Arch. 111. Bd. 1888.*
Arnstein, *Makroglossie, Virch. Arch. 54. Bd. 1872.*
Aschoff, *Cysten, Ergebnisse d. allg. Path. 2. Jahrg. 1897.*
Billroth, *Beitr. z. pathol. Histologie, Berlin 1858.*
Bochdalek, *Zungencysten, Oesterr. Zeitschr. f. prakt. Heilk. XII 1866.*
v. Chamisso, *Struma der Zungenwurzel, Beitr. v. Bruns XIX 1897 (Lit.).*
Esmarch u. Kulenkampff, *Die elephantiastischen Formen, Hamburg 1885.*
Föderl, *Ranula glandulae Nuhnii, A. f. klin. Chir. 49. Bd. 1895.*
Fraenkel, *Makrocheilie durch Adenom der Schleimdrüsen, Langenbeck's Arch. 44. Bd. 1892.*
Gosselin, *Lipome der Zunge, Paris méd. 1881.*
Haasler, *Genese der Kiefergeschwülste, A. f. klin. Chir. 53. Bd. 1897 (Lit.).*
Hammerich, *Ueber Schleimcysten der Zungenwurzel, Würzburg 1877.*
Klapp, *Dermoide des Mundbodens, Beitr. v. Bruns XIX 1897 (Lit.).*
v. Langenbeck, *Arch. f. klin. Chir. XXI 1877.*
Lotzbeck, *Zungencysten, Memorabilien XV 1870.*
Neumann, *Ranula, Arch. f. klin. Chir. XXXVI 1886.*
Otto, *Ueber einen congenitalen behaarten Rachenpolypen, Virch. Arch. 115. Bd. 1885.*
Ranke, *Zur Anatomie der serösen Wangencysten, Langenbeck's Arch. 22. Bd. 1878.*
v. Recklinghausen, *Ueber Ranula, Virch. Arch. 84. Bd. 1881 (Lit.).*
Reinbach, *Sublinguale Geschwülste d. Kindesalters, Beitr. v. Bruns XVIII 1897.*
Samter, *Lymphangiome der Mundhöhle, Langenbeck's Arch. 41. Bd. 1891.*
Scheier, *Zungensarkom, Berl. klin. Woch. 1892 (Lit.).*
Schmidt, *Die Flimmercysten der Zungenwurzel, Jena 1896.*
Schuchardt, *Ein behaarter Rachenpolyp, Centralbl. f. Chir. 1884.*
Seifert u. Kahn, *Atlas d. Histopathologie d. Nase u. Mundrachenhöhle, Wiesbaden 1895.*
Suzanne, *Ét. anat. et pathogéniques sur la grenouillette, Arch. de phys. X 1887.*
Wegner, *Lymphangiom, Arch. f. klin. Chir. 20. Bd. 1877.*
Winiwarter, *Arch. f. klin. Chir. 16. Bd. 1874.*
Yersin, *Angiome de la langue, Arch. de phys. VII 1886.*

2. Pathologisch-anatomische Veränderungen der Zähne.

§ 167. Die wichtigste **krankhafte Veränderung der Zähne** ist die **Caries**, d. h. ein allmählich fortschreitender Zerfall des Zahnschmelzes und des Zahngewebes.

Bei Beginn der Erkrankung tritt im durchsichtigen Schmelze ein opak-weisser, häufig auch ein grüner oder schwarzer Fleck auf, und es beruht diese Färbung darauf, dass die Schmelzprismen in ihrem Zusammenhang gelockert, zum Theil auch zerfallen sind. Im weiteren Verlaufe greift der Process auf das Zahngewebe über und führt hier Entkalkung sowie Zerfall herbei.

In der Zone, in welcher der Process vorwärtsschreitet, beobachtet man zuerst eine Verbreiterung der Zahnröhrchen, während gleichzeitig helle Ringe um sie entstehen. Weiterhin erkennt man bei mikroskopischer Untersuchung innerhalb der Röhrchen Kokken oder auch stäbchen- und fadenförmige Spaltpilze. Die Ursache der Zahncaries liegt in dem Bakterienreichthum der Mundhöhle und in den häufigen, mechanischen, thermischen und chemischen Läsionen der Zähne und sie ist die Folge der combinirten Wirkung dieser Schädlichkeiten. Die Auflösung des erweichten Zahnbeines kann durch ver-

schiedene Pilze (Miller) bewirkt werden, indem verschiedene Mundpilze die Fähigkeit besitzen, Eiweiss oder eiweissartige Substanzen aufzulösen, resp. in eine lösliche Modification umzuwandeln.

In Folge der Caries stellt sich sehr häufig eine **Entzündung der Zahnpulpa** oder **des Periostes** der Zahnalveolen ein. Als Entzündungserreger sind in dem zerfallenen Zahnbein anwesende Bakterien anzusehen.

Die Entzündung der Pulpa sowohl als der Wurzelhaut kann ihren Ausgang in Eiterung nehmen. In diesem Falle ist das Zahnfleisch in der Umgebung des kranken Zahnes geröthet und geschwellt (Parulis). Weiterhin kann die Eiterung auch auf das entferntere Zahnfleisch übergreifen, so dass sich in demselben ein Abscess bildet, der schliesslich durchbricht. Hält der eiterige Entzündungsprocess in der Umgebung der Zahnwurzel an, so bildet sich eine eiternde Fistel.

Mitunter greift die Entzündung über das Gebiet der Zahnwurzel hinaus, so dass sich eine ausgedehnte Entzündung der Knochenhaut, eine Periostitis entwickelt. In Folge dessen können sich grössere Abscesse bilden, auch können Theile der Kieferknochen nekrotisch werden.

Bei chronischen Entzündungen der Pulpa und des Periostes kann es an der Zahnwurzel sowohl zu Resorptionsvorgängen als auch zu Apposition von Knochengewebe oder von Dentin kommen. Nicht selten entwickeln sich im Alveolarligament kleine Wurzelgranulome, d. h. kleine fleischige Geschwülstchen, welche theils aus Granulationsgewebe, theils aus Bindegewebe bestehen, oft auch Eiter und auch epitheliale Wucherungen (Haasler), die von Resten der Schmelzzellen ausgehen, einschliessen.

Literatur über Zahncaries.

***Baume**, Lehrbuch der Zahnheilkunde, Leipzig 1890.*
***Bödecker**, Die Anatomie u. Pathologie der Zähne, Wien 1896.*
***Brandt**, Lehrbuch der Zahnheilkunde, Berlin 1890.*
***Jung**, Wesen der Zahncaries, Centralbl. f. Bakt. XVI 1894 (Lit.).*
***Klenke**, Die Verderbniss der Zähne, Leipzig 1850.*
***Leber** u. **Rottenstein**, Untersuch. über die Caries d. Zähne, Berlin 1867.*
***v. Metnitz**, Atlas zur Pathologie der Zähne, Leipzig 1889—91.*
***Miller**, Die Mikroorganismen der Mundhöhle, Leipzig 1892; Bakteriopathologie der Zahnpulpa, Centralbl. f. Bakt. XVI 1894.*
***Rothmann**, Pathohistologie der Zahnpulpa und der Wurzelhaut, Stuttgart 1889.*
***Schlenker**, Untersuch. über das Wesen der Zahnverderbniss, St. Gallen 1882.*
***Walkhoff**, Atlas der patholog. Histologie d. Zähne, Stuttgart 1897.*

§ 168. Die **Geschwülste, welche von den Zähnen ausgehen**, lassen sich zunächst in zwei Gruppen eintheilen, je nachdem sie aus Geweben der eigentlichen Zahnanlagen, aus den epithelialen Schmelzzellen und den bindegewebigen Odontoblasten, oder aus den accessorischen Bestandtheilen, den Weichtheilen des Cementes, den Zahnsäckchen und dem Periost der Zahnalveolen hervorgehen. Beide Formen können sowohl in der Zeit der Zahnentwicklung als auch an ausgebildeten Zähnen auftreten, doch liefern die ersteren in dieser Zeit nur kleine, in der Pulpa des Zahnes liegende Bildungen aus Dentin, welche mehr als Producte regenerativer und hypertrophischer Wucherung der Odontoblasten (Dentinoide) denn als wahre Geschwülste anzusehen sind.

Zur Zeit der Zahnentwicklung findet sich Schmelzepithel, welches den Zahnschmelz bildet, über die ganze Aussenseite der Zahnanlage verbreitet und bildet hier eine äussere oder innere Lage und die dazwischen gelegene Schmelzpulpa. Ueberdies bildet das Epithel des Schmelzkeimes ausser den Schmelzorganen, die zur Bildung von Zähnen (normalen und event. auch überschüssigen) führen, überzählige Epithelsprossen (débris epithéliaux paradentaires Malassez), und es können von allen diesen Theilen aus epitheliale pathologische Geschwulstbildungen ausgehen. Bei Bildung des Cementes der Zahnwurzel von Seiten des Periostes geht die Epithelscheide der Wurzel verloren, und es tritt an ihre Stelle Knochen- und Bindegewebe, von dem Bindesubstanzgeschwülste ausgehen können.

Die Odontoblasten, welche das Zahnbein bilden, entwickeln sich in den bindegewebigen Zahnpapillen überall da, wo die epithelialen Schmelzzellen eine Scheide der Papille bilden. Mit der Entwicklung des Zahnbeins, bei welcher die Zahnpapille zur Zahnpulpa wird, bilden die Odontoblasten die äusserste Lage der Zahnpulpa. Sie können sowohl vor als nach der Bildung der Zähne sowie auch bei pathologischer Wucherung des Schmelzepithels geschwulstartige Dentinneubildungen produciren.

Man kann folgende Bildungen unterscheiden:

Einfache Wurzelcysten verschiedener Grösse, in welche die Wurzel eines Zahnes hineinragt, entstanden durch Wucherung und partielle Verflüssigung der Epithelscheide der Wurzel und danach ausgekleidet mit Epithel.

Einfache Zahncysten verschiedener Grösse, deren Wand einen Zahn oder mehrere rudimentäre und missbildete oder auch normale Zähne enthält, entstanden aus einem normalen oder überschüssigen Zahnkeim oder aus überschüssigen Epithelsprossen und demgemäss auch ausgekleidet mit Epithel.

Der flüssige Inhalt ist meist klar, schleimig, syrupartig, sehr selten dem Inhalt von Dermoiden ähnlich. Grosse Cysten verursachen eine Auftreibung des Kiefers und können Mannsfaustgrösse annehmen.

Epithelioma adamantinum cysticum (Goebel) oder multiloculäres Adenokystom (papilläres Kystom), eine Geschwulst mit reichlicher epithelialer Wucherung und mehrfacher Cystenbildung, entstanden aus Zahnanlagen oder aus überschüssigen Epithelsprossen. Innerhalb der Cysten können sich papilläre Excrescenzen bilden, stärkere atypische Wucherung kann zur Bildung von Carcinom führen.

Odontome, Geschwülste aus Dentingewebe und Pulpagewebe bestehend. Als grosse, selbständige Bildungen entwickeln sie sich aus normal gelagerten oder aus verirrten Zahnanlagen und können neben Dentin auch Emailgewebe (Odontoma adamantinum) oder Knochengewebe (Osteo-odontoma) enthalten.

Kleine, in der Pulpa gelegene, theils dem Dentin aufsitzende, theils freie Odontome (Dentinoide) bilden sich nicht selten in cariösen Zähnen oder unter Zahnfüllungen oder nach Verletzungen und Entzündungen.

Osteome, Osteofibrome, Chondrofibrome, Osteosarkome, Sarkome, Myxome können sich sowohl aus Zahnpapillen und der bindegewebigen Umhüllung des Zahnsäckchens, als auch aus dem Bindegewebe, welches die ausgebildete Zahnwurzel bedeckt, resp. die Zahnalveolen ausfüllt, entwickeln und werden, soweit sie nicht klein sind

(Osteome der Zahnwurzel) und in der Tiefe der Zahnalveolen versteckt liegen, den unter der Bezeichnung **Epulis** zusammengefassten Geschwülsten der Kieferränder zugezählt.

Der **Zahnwechsel**, der sich normal nur 1 Mal vollzieht, kann sich in seltenen Fällen 2 bis 6 Mal in der Jugend **wiederholen**. Ferner kommt es vor, dass in höherem Alter eine dritte Dentition sich einstellt.

Literatur über Geschwülste und über Störungen der Zahnentwicklung und des Zahnwechsels.

d'Ajutolo, *Quinta dentizione in un fanciullo di dodici anni, Mem. della R. Acc. delle Sc. dell' Istituto di Bologna 1893 (Lit.).*

Albarran, *Kystes des machoires, Revue de méd. VIII 1888.*

Allgayer, *Centrale Epithelialgeschwülste des Unterkiefers, Beitr. v. Bruns II 1886.*

Bartels, *Die Zahnverhältnisse der sogenannten Haarmenschen, Zeitschr. f. Ethnol. 1876.*

Becker, *Gutart. centr. Epithelgeschwülste d. Kieferknochen, Langenb. Arch. 47. Bd. 1894.*

Chibret, *Epithelioma adamantin, Arch. de méd. exp. 1894 (Lit.).*

Falkson, *Beitr. z. Entwickl. d. Zahnanlage u. d. Kiefercysten, V. A. 76. Bd. 1879.*

Forget, *Kystes des machoires, Paris 1841; Des anomalies dentaires, Paris 1859.*

Goebel, *Kiefertumoren, welche v. Zahncysten ausgehen, Cbl. f. allg. Path. VIII 1897 (Lit.).*

Grosse, *Zahncysten, Arch. f. klin. Chir. 51. Bd. 1896.*

Haasler, *Histogenese d. Kiefergeschwülste, Arch. f. klin. Chir. 53. Bd. 1897.*

Hildebrand, *Durch abnorme Zahnentwicklung bedingte Kieferformen, Zeitschr. f. Chir. 31. Bd. 1890 u. 35. Bd. 1893 (fand 150 Zähne in einer Cyste).*

Hohl, *Ueber Neubildungen der Pulpa, 1868.*

Kingsley, *Die Anomalieen der Zahnstellung, Leipzig 1881.*

Krogius, *Odontom, A. f. klin. Chir, 50. Bd. 1897.*

Kruse, *Die Entwicklung cystischer Geschwülste im Unterkiefer, V. A. 124. Bd. 1891.*

Magitot, *Mém. s. l. kystes des machoires, Paris 1872.*

Malassez, *Sur l'existence d'amas epithéliaux autour de la racine des dents chez l'homme adulte et sur le rôle des ces débris epithéliaux paradentaires, A. de phys. V 1885.*

Massin, *Angeb. Epitheliome, entstanden a. d. Schmelzorgan, Virch. Arch. 136. Bd. 1894.*

Mikulicz, *Kiefercysten, Wien. med. Wochenschr. 1876.*

Olivier, *Epulides congénitales, Beitr. v. Ziegler XVII 1895.*

Prym, *Centrale Epithelgeschwülste der Kieferknochen, Virch. Arch. 148. Bd. 1897.*

Schlenker, *Unters. über die Verknöcherung der Zahnnerven, Leipzig 1883.*

Uskoff, *Odontom des Unterkiefers, Virch. Arch. 85. Bd. 1881.*

Virchow, *Die krankh. Geschwülste II; Missbildungen d. Zähne, sein Arch. 103. Bd. 1886.*

Witzel, *Zahnwurzelcysten, Monatsschr. f. Zahnheilk. 1896.*

II. Pathologische Anatomie des weichen Gaumens, der Gaumenbögen, des Pharynx und der Tonsillen.

§ 169. Die **Schleimhaut des weichen Gaumens und des Pharynx** ist im Allgemeinen der Schleimhaut des Mundes ähnlich gebaut, nur enthält sie reichlicher lymphadenoides Gewebe in Form von knötchenförmigen Herden. In den Tonsillen häuft sich dieses lymphadenoide Gewebe in grossen Massen an, und es wandern hier aus demselben beständig Rundzellen nach der Oberfläche und durchsetzen das Epithel oft in dichten Schaaren.

Die **Entzündungen** des Gaumens, der Gaumenbögen, der Tonsillen und des Pharynx, die man als **Angina** und als **Pharyngitis** bezeichnet, sind theils Effecte mechanisch, chemisch oder thermisch wirkender Reize, theils Wirkungen von Infectionserregern, Diphtheriebacillen, Streptokokken, Staphylokokken, Masern-, Scharlach- und Pockengift. Die **katarrhalischen Formen** kennzeichnen sich im Beginn durch Röthungen und Schwellungen, die bald diffus ausgebreitet sind, bald mehr in Form von Flecken und Streifen auftreten. Später secernirt

die Schleimhaut ein schleimiges oder ein schleimig-eiteriges, selten mit Blut vermischtes Secret, das die Oberfläche mehr oder weniger bedeckt und mit dem gelockerten und desquamirenden Epithel weissliche Auflagerungen bildet.

Bei manchen Entzündungsprocessen, z. B. bei den Entzündungen, die nach Pockeninfection entstehen, oder die sich gleichzeitig mit Herpes labialis entwickeln, bilden sich Bläschen (Angina vesiculosa), die bald platzen.

Die **Mandeln** bleiben bei Entzündungen des weichen Gaumens und der Gaumenbögen wohl nie vollkommen unverändert und nehmen in manchen Fällen in hervorragender Weise an der Entzündung Theil (Tonsillitis, Angina tonsillaris, Amygdalitis).

Bei katarrhalischen Entzündungen bedeckt sich ihre Oberfläche mit Secret, und gleichzeitig sammeln sich auch in ihren Lacunen emigrirte Zellen und abgestossenes Epithel an und bilden nicht selten aus dem Eingang hervorragende Pfröpfe (lacunäre Amygdalitis). Bleiben dieselben späterhin in den Krypten liegen, so können sie sich zu einer fettigen Schmiere eindicken und zu Concrementen, **Mandelsteinen**, verkalken, welche etwa hirsekorn- bis bohnengross, selten grösser werden. Häufig geht das angesammelte Secret eine faulige Zersetzung ein, verbreitet einen üblen Geruch und wirkt reizend auf die Umgebung.

Die Schwellung der Mandeln bei Entzündungen schwankt sehr erheblich und hängt offenbar davon ab, ob die Entzündung mehr nur oberflächlich verläuft oder das ganze Parenchym betrifft (parenchymatöse Amygdalitis).

Bei **chronischen Entzündungen des weichen Gaumens** und **des Pharynx** ist das von der Schleimhaut gelieferte Secret entweder schleimig und schleimig-eiterig oder rein eiterig, grüngelb und trocknet dann zu Borken und Membranen ein, welche nicht selten einen üblen Geruch verbreiten. Mitunter ist die Secretion vermindert oder gänzlich aufgehoben.

Die Schleimhaut des Pharynx selbst ist bald mehr, bald weniger geröthet, zuweilen mit knotigen, wulstigen und papillösen Excrescenzen versehen, welche dem Process den Namen einer **Pharyngitis hyperplastica** s. **granulosa** s. **papillomatosa** eingetragen haben. In anderen Fällen ist sie bräunlich-roth, dünn, glatt und glänzend, so dass man den Process als **Pharyngitis atrophicans** bezeichnet hat. Verdickungen und Verdünnungen der Schleimhaut können sich auch unter einander combiniren.

Die Schleimhautverdickungen entstehen in erster Linie durch Zunahme des lymphadenoiden Gewebes der Mucosa und haben danach auch vornehmlich ihren Sitz in der Gegend der Tonsilla pharyngea (der Pars nasalis pharyngis), wo sie mitunter so bedeutend werden, dass der Nasenrachenraum ausgefüllt und die Tubarostien und die Choanen verlegt werden. Eine weitere Ursache papillöser Schleimhautverdickungen liegt in einer Hyperplasie des Bindegewebes, welche namentlich an den Arcus und den Nischen zwischen denselben, an der seitlichen Rachenwand und dem Zäpfchen auftritt. Das hyperplastische fibröse Gewebe ist meist von Rundzellen mehr oder minder dicht durchsetzt.

Die Epitheldecke kann über der gewulsteten Schleimhaut ohne auffällige Veränderung sein, ist indessen stets von mehr oder minder

reichlichen Mengen von Rundzellen durchsetzt und über dem lymphadenoiden Gewebslager nicht selten verdünnt und rareficirt, zuweilen stellenweise ulcerirt. Daneben kommen auch circumscripte Epithelverdickungen vor, welche ein weissliches Aussehen zeigen.

Zuweilen finden sich am Rachengewölbe einfache oder mehrkammerige Cysten, welche entweder durch eine cystische Entartung der Bursa pharyngea (einer gegen das Hinterhauptsbein gerichteten Ausstülpung der Rachenschleimhaut, welche sich aus der Embryonalzeit nicht selten erhält) oder aber aus secundär entstandenen Buchten in der Rachentonsille oder auch aus Drüsenausführungsgängen entstehen, bald schleimigen, bald mehr atherombrei-ähnlichen Inhalt einschliessen und mit verschiedenem Epithel ausgekleidet sein können.

Hypertrophie der Mandeln und der Balgdrüsen kann sich sowohl im Anschluss an Entzündungen als auch ohne solche einstellen und tritt in letzterem Falle besonders bei Kindern auf. Sie ist durch eine Wucherung des lymphadenoiden Gewebes bedingt, und es können dadurch sowohl die Mandeln als die Balgdrüsen eine bedeutende Grösse erreichen. An den leukämischen und pseudoleukämischen Wucherungen der Lymphdrüsen (vergl. § 32) kann sich das lymphadenoide Gewebe der Rachengegend ebenfalls betheiligen.

Atrophie der Mandeln und Balgdrüsen kann sich im Anschluss an Entzündungen, ferner auch im Alter und bei allgemeinem Marasmus einstellen und ist durch Verminderung des lymphadenoiden Gewebes gekennzeichnet. Entzündungen können zugleich narbige Verdickungen hinterlassen. Krypten veränderter Mandeln beherbergen oft **Secretpfröpfe** oder auch **Steine.**

Literatur zur normalen und pathologischen Anatomie der Gaumen- und Rachenschleimhaut und der Mandeln.

Bieckel, *Ausdehnung u. Zusammenh. d. lymph. Gewebes im Rachen, V. A. 97. Bd. 1884.*
Drews, *Zellvermehrung in der Tonsilla palatina, A. f. mikrosk. Anat. XXIV 1885.*
Flemming, *Zellvermehrung in lymphoidem Gewebe, A. f. mikrosk. Anat. XXIV 1885.*
Fränkel, *Adenoide Vegetation, Eulenburg's Realencyklop. 1894.*
Hodenpyl, *The Anat. and Phys. of the Tonsils with Reference to the Absorption of Infectious Material, Americ. Journ. of Med. Sc. 1891.*
Kilian, *Ueber die Bursa und Tonsilla pharyngea, Morphol. Jahrb. XIII 1888.*
Mégevand, *Contrib. à l'ét. anat. path. d. maladies de la voute du pharynx, Genève 1887.*
Poelchen, *Zur Anatomie des Nasenrachenraums, Virch. Arch. 119. Bd. 1890.*
Paulsen, *Zellvermehrung in hyperplast. Tonsillen, Arch. f. mikr. Anat. XXIV 1885.*
Passaquay, Réné, *Tumeurs des amygdales, Thèse de Paris 1873.*
Sallard, *Les amygdalites aigues, Paris 1892.*
Siebenmann, *Chron. Katarrh d. Cavum pharyngonas.. Corrpbl. f. Schweizer Aerzte 1889.*
Stöhr, *Ueber Mandeln und Balgdrüsen, Virch. Arch. 97. Bd. 1884; Ueber Tonsillen bei Pyopneumothorax, Sitzber. d. Phys.-med. Ges. in Würzburg f. d. J. 1884.*
Suchannek, *Beitr. z. norm. u. path. Anat. d. Rachengewölbes, Beitr. v. Ziegler III 1888.*
Swain, *Die Balgdrüsen u. deren Hypertrophie, D. A. f. klin. Med. XXXIX 1886.*
Thornwald, *Ueber die Bedeutung der Bursa pharyngea für gew. Nasenkrankheiten 1885.*
Trautmann, *Anat., path. u. klin. Studien üb. Hyperplasie d. Rachentonsille, Berlin 1886.*

§ 170. **Croupöse, diphtheritische, eiterige** und **gangränöse Entzündungen** des weichen Gaumens, der Gaumenbögen, der Mandeln und des Rachens können durch verschiedene Schädlichkeiten hervorgerufen werden, sind indessen am häufigsten durch Diphtheriebacillen oder durch Streptokokken verursacht. Sodann können auch andere Infectionen, so namentlich Scharlach, seltener Masern, Typhus, Pocken und Dysenterie croupöse, diphtheritische und

brandige Entzündungen in dieser Gegend verursachen, doch ist zu bemerken, dass es sich bei dieser Entzündung wohl meist um Secundärinfectionen (Streptokokken) handelt.

Bei der epidemischen Diphtherie (über die Aetiologie derselben vergl. § 173 d. allg. Path.) tritt die Entzündung vornehmlich an der Schleimhaut des weichen Gaumens, der Gaumenbögen, der Tonsillen und des Rachens auf, verbreitet sich aber sehr oft auch auf die Nase, den Kehlkopf, die Trachea und die Bronchien, seltener auch auf die Mundschleimhaut und ist mit Schwellung der Halslymphdrüsen verbunden. An den erstgenannten Orten ist sie namentlich durch die Bildung von Auflagerungen charakterisirt, welche anfangs, d. h. am ersten Tage graue, opalescirende oder weisse Flecken, späterhin dickere, schmutzig-grauweisse oder gelblichweise Platten bilden, die bald vornehmlich den gerötheten und geschwellten Mandeln, bald auch in mehr oder minder grosser Ausbreitung dem gerötheten weichen Gaumen, dem Zäpfchen, den Gaumenbögen und den Rachenwänden aufliegen und unter Umständen zu grösseren, dicken Membranen zusammenfliessen. Nach ihrer Auf- oder Ablösung hinterlassen sie eine geröthete Fläche, die nur selten und dann meist nur an den Mandeln geschwürige Defecte erkennen lässt, sich aber von neuem mit Auflagerungen bedecken kann. Die Auflagerungen haften in der ersten Zeit ihres Bestehens sowohl am Lebenden wie an der Leiche der Unterlage ziemlich fest an und machen dadurch den Eindruck einer oberflächlichen Schleimhautnekrose. Zuweilen lassen sich schon mit blossem Auge zwei bis drei Schichten an den Membranen erkennen, die sich zum Theil von einander abheben lassen, so namentlich an der Uvula, die oft hochgradig geschwellt und von dicken Membranen umhüllt ist.

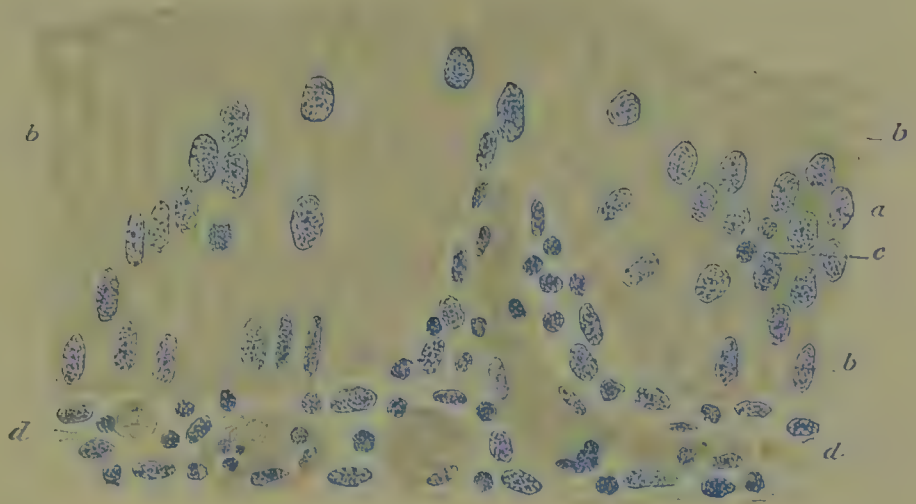

Fig. 360. Nekrose des Epithels des Kehldeckels von einem Falle von Diphtherie mit croupöser Pharyngitis (M. Fl. Häm.). *a* Lebendes Epithel mit gut gefärbten Kernen. *b* Nekrotisches Epithel mit ungefärbten Kernen. *c* Im Epithel liegende Leukocyten. *d* Hyperämisches, entzündlich infiltrirtes Bindegewebe. Vergrösserung 300.

Die Veränderungen, welche zur Bildung der trüben Flecken führen, haben ihren Sitz zunächst im Epithel, welches in Folge der Infection zu einem Theil nekrotisch werden kann (Fig. 360 *b*) und auch von flüssigem, später gerinnendem Exsudat, welches die Epithelzellen,

namentlich in den verhornenden Lagen auseinanderdrängt, durchsetzt werden kann. Das Bindegewebe der Schleimhaut ist dabei hyperämisch und mehr oder weniger entzündlich infiltrirt (Fig. 360 *d*).

Das degenerirte und von Exsudat durchsetzte Epithel kann schon bald durch Auflösung und Desquamation verloren gehen, doch kann an Orten, die keiner Reibung ausgesetzt sind, die aus Fibrin und Epithel bestehende Membran auch haften bleiben. Bald früher, bald später (2.—5. Tag) ist indessen das Epithel am Orte der Ausschwitzung ganz oder grösstentheils verloren gegangen und das Bindegewebe statt mit Epithel mit einer netzförmig angeordneten Fibrinmasse (Fig. 361 *c*)

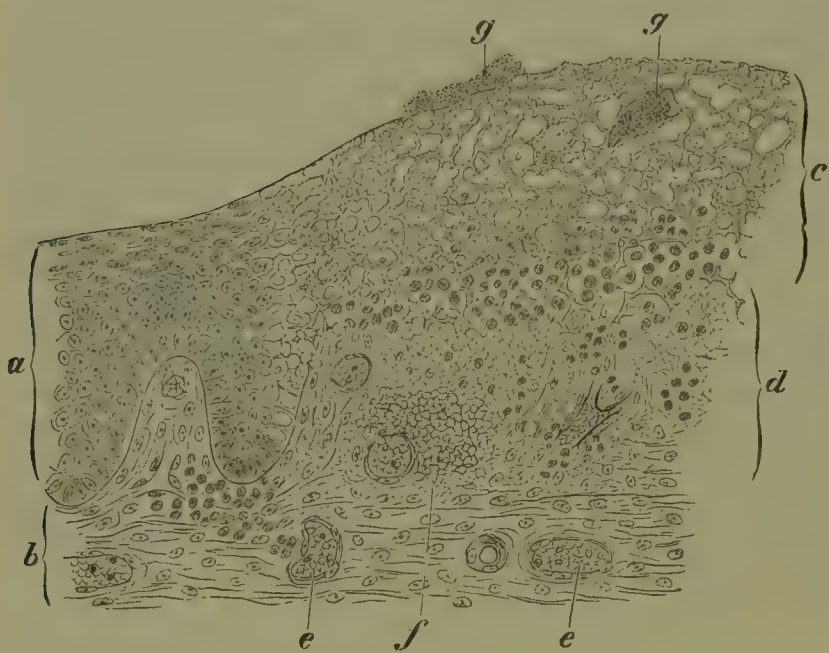

Fig. 361. Durchschnitt durch die Uvula bei diphtherischer croupöser Pharyngitis (Alk. Bismarckbraun). *a* Normales Epithel. *b* Schleimhautbindegewebe. *c* Netzförmig angeordnetes Fibrin, welches noch einzelne Epithelien sowie Leukocyten einschliesst. *d* Mit geronnenem Fibrin und Rundzellen infiltrirtes Schleimhautbindegewebe. *e* Blutgefässe. *f* Hämorrhagie. *g* Mikrokokkenballen. Vergr. 75.

bedeckt, die nur noch wenige, theils erhaltene, theils degenerirte, zuweilen eigenthümlich schollige Epithelzellen einschliesst und sich nach unten in das entzündete und oft ebenfalls von zarten Fibrinfäden durchsetzte Schleimhautgewebe (Fig. 361 *d* u. Fig. 362 *l*) fortsetzt. Es verursacht danach die diphtheritische Infection zunächst eine mit superficieller resp. epithelialer Nekrose verbundene Entzündung, der alsbald eine **croupöse Entzündung** nachfolgt.

Haben die Auflagerungen nach mehrtägigem Bestande der Krankheit eine erhebliche Dicke erreicht, so bestehen sie oft aus mehrfachen, schubweise entstandenen Lagen von Fibrinmembranen (Fig, 362), von denen die oberflächlichste, die zugleich auch die älteste ist, aus Epithelschollen und Fibrin (*a*) besteht, während die anderen Schichten theils aus einem feinmaschigen (*b*), theils auch wieder aus einem grobmaschigen und dann oft mit den Hauptzügen senkrecht zur Oberfläche stehenden Fibrinnetz (*c*) bestehen, das theils kernhaltige Leukocyten und Flüssigkeit (*b*, *c*), theils auch nur Flüssigkeit, theils auch hyaline, blasse, aus abgestorbenen Leukocyten oder auch aus Epithelien entstandene Schollen einschliesst. Die in der ersten Zeit sich bildenden Fibrinmembranen (*a*, *b*) pflegen engmaschiger und danach dichter zu sein als die späteren Ausschwitzungen (*c*). Die Löffler'schen Bacillen liegen namentlich in den dichten Fibrinmembranen, oft untermischt mit anderen Bakterien.

Das unter den Croupmembranen liegende Gewebe ist stets mehr

oder weniger von Zellen (*d*, *e*), oft auch von fibrinösem Exsudat (*l*), zuweilen auch mit Blut durchsetzt, die Blutgefässe sind hyperämisch (*g*), die Lymphgefässe (*h*) erweitert und mit fibrinhaltiger Flüssigkeit gefüllt, die Schleimdrüsenausführungsgänge (*i*) durch Schleim und abgestossene Epithelien dilatirt. Besonders reichliche Fibringerinnungen pflegen sich in den geschwollenen Mandeln niederzuschlagen, und es

Fig. 362. Schnitt aus einer entzündeten und mit einer geschichteten Fibrinmembran bedeckten Uvula bei diphtherischem Croup der Rachenorgane (M. Fl. Häm. Eos.). *a* Oberflächlichste Gerinnungsschicht, welche aus Epithelplatten und Fibrin besteht und von Kokkenballen durchsetzt ist. *b* Zweite Gerinnungsschicht, welche aus einem feinmaschigen Fibrinnetz und Leukocyten besteht. *c* Dritte, dem Bindegewebe aufliegende Gerinnungsschicht, welche aus einem grossmaschigen Fibrinnetz, das Leukocyten einschliesst, besteht. *d* Zellig infiltrirtes Bindegewebe. *e* Infiltrirte Grenzzone des Schleimhautbindegewebes. *f* Haufen rother Blutkörperchen. *g* Stark gefüllte Blutgefässe. *h* Durch Flüssigkeit, Faserstoff und Leukocyten ausgeweitete Lymphgefässe. *i* Durch Secret erweiterter Ausführungsgang einer Schleimdrüse. *k* Drüsenquerschnitte. *l* Fibrinnetz in den oberflächlichen Bindegewebslagen. Vergr. 50.

können deren Lymphknoten (Fig. 363 *a*) von einem dichten Fibrinnetz durchsetzt sein.

An den meisten Stellen ist das entzündlich infiltrirte Schleimhautbindegewebe noch erhalten, und es heilt danach die Entzündung nach Abstossung der Membranen und Auflösung und Resorption des Infiltrates ohne Hinterlassung von Narben. Es kommt indessen vor, dass einzelne Partieen nekrotisch werden, dass also eine **herdförmige Diphtheritis des Schleimhautbindegewebes** sich einstellt, am häufigsten an den Mandeln, an denen das lymphadenoide Gewebe besonders leicht nekrotisirt, so dass nicht selten erhebliche Theile der Mandeln absterben. Heilung erfolgt unter Bildung von Narben.



Fig. 363. Ablagerung eines Fibrinnetzes in den Lymphknötchen der Mandeln bei diphtherischer croupöser Pharyngitis (Alk. Fibrinfärb.). *a* Lymphknoten mit Fibrinnetz. *b* Lymphocytenhaltiges Zwischengewebe. Vergrösserung 150.

Streptokokkeninfectionen des Rachens können die gleichen Veränderungen wie die Diphtheriebacillen verursachen, ebenso gleichzeitige Entwicklung von Diphtheriebacillen und Streptokokken (vergl. § 173 d. allg. Path.).

Bei Scharlach verbreitet sich die Entzündung sowohl über die Mundschleimhaut als auch über die Rachenhöhle und verbindet sich meist mit starken Drüsenanschwellungen, nicht selten auch mit diffuser Entzündung des Zellgewebes am Halse. Die leichtesten Formen tragen den Charakter katarrhalischer, mit starker Röthung einhergehender Entzündungen, bei schwereren Formen bilden sich an den Gaumenbögen und dem Gaumen oder an den Mandeln und im Rachen gelbe oder weisse Flecken und plattenartige Beläge und grössere Membranen, welche ähnlich wie die diphtherischen Membranen aus geronnenem Fibrin, das abgestossene nekrotische Epithelien einschliessen kann, bestehen. Ebenso ist auch das Schleimhautbindegewebe, ähnlich wie bei Diphtherie, infiltrirt. In den schwersten Formen schliesst sich an die croupöse Entzündung eine diphtheritische und brandige Verschorfung, welche sowohl Theile der Parynx- und Gaumen- und Nasenschleimhaut, als auch die Mandeln betreffen und zu sehr erheblichen Zerstörungen, die von stinkender, eiteriger Secretion der Schleimhäute begleitet sind, führen kann, welche ferner oft auch von Vereiterung und brandiger Nekrose der Lymphdrüsen und des Zellgewebes des Halses gefolgt ist.

Da man bei croupösen, vereiternden und gangränösen Entzündungen gewöhnlich Streptokokken oder auch Diphtheriebacillen, zuweilen auch noch andere Bakterien nachweisen kann, so sind die im Verlaufe des Scharlachs auftretenden schwereren Entzündungen grösstentheils als Folge von Secundärinfectionen anzusehen, doch ist es zur Zeit nicht möglich, sicher zu entscheiden,

welche Veränderungen dem Scharlach, welche den Secundärinfectionen zukommen. Das Gleiche gilt für schwerere Entzündungen im Verlaufe von Masern, Ruhr, Typhus etc.

Die zuweilen bei Typhus vorkommenden bacillären, typhösen Geschwüre sitzen meist an den Gaumenbögen (Cahn), sind flach, kreisrund, scharf ausgeschnitten, 1 bis 5 mm im Durchmesser, von einem injicirten Rand umgeben und verheilen in wenigen Tagen.

Phlegmonöse Entzündungen und **Abscesse** kommen im Pharynx und im weichen Gaumen häufiger vor als in der Mundhöhle. Schwellung und Röthung sind im Beginne sehr intensiv. Die Exsudate und die Eitermassen sammeln sich besonders in dem lockeren Gewebe der Submucosa an. Schliesslich bilden sich grössere und kleinere Abscesse, welche zum Durchbruch gelangen. Die häufigsten Ursachen vereiternder Entzündung sind Traumen, denen eine Infection mit Eiterkokken folgt, ferner Secundärinfectionen bei Diphtherie und Scharlach, sodann Rotz, Syphilis, Milzbrand etc. Retropharyngeale Abscesse entstehen mitunter bei Caries der Halswirbelsäule. Gefahr bringen die Abscesse theils durch Arrosion von Blutgefässen, theils durch Verlegung des Einganges in den Kehlkopf, welche namentlich durch die ödematöse Schwellung bewirkt wird, die sich in der Umgebung des Abscesses in der Mucosa und der Submucosa einstellt. Im Uebrigen kann sich an diese Entzündungen auch eine septisch-pyämische Allgemeininfection anschliessen.

Die **syphilitischen Erkrankungen** im Bereiche des weichen Gaumens und des Pharynx haben bereits in § 164 ihre Beschreibung gefunden. **Tuberkulose** kommt in Form kleinerer oder grösserer subepithelialer tuberkelhaltiger Granulationswucherungen, die ihren Sitz sowohl an dem Gaumen und den Gaumenbögen und Mandeln als auch in der Pharynxwand haben können, vor. Durch Zerfall der Wucherung entstehen Geschwüre, und es kommen Fälle vor, in denen der grössere Theil der Pharynxschleimhaut in eine Geschwürsfläche umgewandelt wird. Mandeln und Balgdrüsen erkranken besonders leicht an Tuberkulose und sind bei Individuen, die an Lungentuberkulose zu Grunde gehen, sehr häufig durch Tuberkulose verändert.

Von **Geschwülsten** kommen an den Mandeln, den Gaumenbögen und im Pharynx sowohl Bindesubstanzgeschwülste als Carcinome und Teratome vor (vergl. § 166). Besondere Erwähnung verdient, dass in den Mandeln und Gaumenbögen, resp. in den von denselben ausgehenden epithelialen und sarkomatösen Geschwülsten Knorpelgewebe und auch Knochen vorkommen, deren Herkunft auf den zweiten Kiemenknorpel zurückzuführen ist (Deichert, Berger). Im Uebrigen bilden die Carcinome die häufigsten Geschwulstformen und können an jeder Stelle auftreten. Polypöse Geschwülste der Nase, der Schädelbasis sowie auch der Fossa pterygo-palatina drängen sich bei ihrem Wachsthum nach dem Rachenraum vor und können denselben mehr oder weniger vollkommen verlegen.

Soor kommt in derselben Weise vor wie in der Mundhöhle.

Literatur

Berger, Tumeurs mixtes du voile de palais, Rev. de chir. 1897.
Bernheim, Pathogenese u. Ther. d. schweren Rachendiphtherie, Wien 1898.
Bloch, Die Krankheiten der Gaumenmandeln, Wien 1897.
Bouchut, De l'amygdalite, Compt. rend. de l'Ac. d. sc. 1876.
Bretonneau, Des inflamm. spéc. d. tissus muqueux et en part. de la diphthérite, Paris 1826.

Büssner, *Primäre Tuberkulose des Gaumens, Dtsch. med. Wochenschr. 1881.*
Cahn, *Gaumengeschwüre bei Typhus abdominalis, Berl. klin. Wochenschr. 1886.*
Deichert, *Knorpel- u. Knochenbildung in den Tonsillen, V. A. 141. Bd. 1895.*
Desplous, *De la tuberculose de l'arrière-bouche, Paris 1879.*
Dmochowski, *Erkrank. d. Mandeln u. Balgdrüs. b. Schwindsücht., Beitr. v. Ziegler X 1891.*
Dubler, *Phlegmone des Pharynx, Virch. Arch. 126. Bd. 1891.*
v. Dungern, *Mischinfection bei Diphtherie, Beitr. v. Ziegler XXI 1897.*
Francotte, *La diphthérie, 1885.*
Fränkel, *Adenoide Vegetationen, D. med. Wochenschr. 1884.*
Gelade, *De la tuberculose bucco-pharyngée, Paris 1878.*
Heubner, *Ueber Scharlachdiphtherie, Samml. klin. Vortr. Nr. 322, 1888; Ueber die diphtheritische Membran, Jahrb. f. Kinderheilk. XXX 1889, und Verh. d. Congr. f. innere Med. VIII 1889; Scharlachdiphtherie, Jahrb. f. Kinderheilk. XXXI 1890.*
Honsel, *Maligne Tumoren der Tonsille, Beitr. v. Bruns XIV 1895 (Lit.).*
Jürgensen, *Acute Exantheme, Wien 1896.*
Krönlein, *Pharynxcarcinome. Beitr. v. Bruns XIX 1897 (Lit.).*
Krückmann, *Bezieh. d. Tuberk. d. Halslymphdrüs. z. Tub. d. Mand., V. A. 138. Bd. 1894.*
Küssner, *Primäre Tuberkulose des Gaumens, Dtsch. med. Wochenschr. 1881.*
Lemoine, *Angines non diphthériques (Streptokokken), Ann. de l'Inst. Past. 1895.*
Lüttich, *Ueb. Scharlachangina, Beitr. z. path. Anat., Festschr. f. E. Wagner, Leipzig 1887.*
Nicolas, *Angine pseudomembraneuse atypique, A. de méd. exp. X 1898.*
Oertel, *Pathogenese der epidemischen Diphtherie, Leipzig 1887.*
Passaquay, *Tumeurs des amygdales, Thèse de Paris 1878.*
v. Ranke, *Scharlachdiphtherie, Münch. med. Wochenschr. 1896.*
Roth, *Die chronische Rachenentzündung, Wien 1883.*
Saalfeld, *Ueber die Pharyngitis granulosa, Virch. Arch. 82. Bd. 1880.*
Stooss, *Aetiologie und Pathologie der Anginen, Basel 1895.*
Störck, *Klinik d. Krankh. d. Kehlkopfes, der Nase und des Rachens, Stuttgart 1890.*
Strassmann, *Tuberkulose der Tonsillen, Virch. Arch. 96. Bd. 1884.*
Swain, *Die Balgdrüsen u. deren Hypertrophie, Dtsch. Arch. f. kl. Med. XXXIX 1886.*
Tangl, *Zur Frage der Scharlachdiphtheritis, Centralbl. f. Bakt. X 1890.*
Veillon, *Rech. sur l'étiologie des angines non diphthériques, Arch. de méd. exp. 1894.*
Wagner, E., *Typhöse Angina, D. Arch. f. klin. Med. XXXVII 1885; Diphtherie des Gaumens, Jahrb. f. Kinderheilk. XXII 1885.*
Wurtz *et* **Bourges**, *Rech. bact. sur l'angine pseudodiphthérique de la scarlatine, Arch. de méd. exp. II 1890.*
Zahn, *Beiträge zur pathologischen Histologie der Diphtheritis, 1878.*

III. Pathologische Anatomie der Speicheldrüsen.

§ 171. Die Speicheldrüsen sind traubenförmige Drüsen, welche ihr Secret in die Mundhöhle entleeren. Unter den Erkrankungen, die sie eingehen, sind die wichtigsten die Entzündungen und die Geschwülste.

Als **Parotitis epidemica** oder Mumps oder Ziegenpeter bezeichnet man eine epidemisch auftretende entzündliche Schwellung einer oder beider Parotis, wobei auch die Glandula submaxillaris und sublingualis mit befallen werden können. Die Drüsen und das angrenzende Zellgewebe sind geschwellt, teigig anzufühlen.

Aehnliche Schwellungen kommen auch bei verschiedenen Infectionskrankheiten als secundäre Veränderungen vor, so z. B. bei Typhus, Cholera, Pyämie, Syphilis, Diphtherie etc.

Der Process besteht in einer entzündlichen, theils serösen, theils zelligen Infiltration des intra- und periacinösen Bindegewebes. Der Ausgang des Mumps ist meist Resolution, selten eine Bindegewebsinduration oder Abscessbildung. Nach Untersuchungen von Bein, Michaelis und Busquet scheint die Ursache des Mumps ein kleiner Streptococcus zu sein, der meist als Diplococcus auftritt. Neben der Parotis können auch die Hoden resp. die Ovarien entzündet sein; in seltenen Fällen kann sich die Entzündung auch auf die Hoden beschränken.

Als **Angina Ludovici** oder **Cynanche** bezeichnet man eine acute phlegmonöse Entzündung in der Umgebung der Glandula submaxillaris, welche ihren Ausgang in Eiterung oder in Gangrän nimmt.

Neben diesen schweren kommen auch leichtere acute und chronische Entzündungsformen in den Speicheldrüsen vor, welche sich an Traumen oder Secretverhaltung anschliessen; oft ist indessen die Ursache nicht zu eruiren. Bei chronischen Entzündungsprocessen nimmt das Bindegewebe zu, während die Drüsensubstanz atrophisch wird. Durch narbige Schrumpfungsprocesse können die Drüsengänge stenosirt und verschlossen werden.

Syphilitische Entzündungen der Speicheldrüsen sind selten, doch sind gummöse Infiltrationen, die theils zu Gewebszerfall, theils zu narbiger Verhärtung des Gewebes führten, beschrieben. **Tuberkulöse Entzündungen** sind ebenfalls selten.

Mit dem Namen **Speichelfisteln** belegt man Kanäle, welche einerseits mit den Ausführungsgängen der Speicheldrüsen in Verbindung stehen, andererseits auch eine Oeffnung an der Oberfläche der äusseren Haut oder in der Schleimhaut der Mundhöhle besitzen. Sie entstehen durch Traumen oder durch perforirende, eiterige Entzündungsprocesse.

Werden an irgend einer Stelle die Gänge der Speicheldrüsen verengt oder das Lumen verlegt, so treten hinter der verengten Stelle durch Secretansammlung **Erweiterungen der Drüsengänge** ein, welche bald gleichmässig cylindrisch, bald mehr spindelig oder ampullenförmig gestaltet sind. Weiterhin bilden sich auch kugelige **Cysten**, welche eine nicht unbeträchtliche Grösse erreichen können. Die durch Erweiterung der Ausführungsgänge der Submaxillar- und Sublingualdrüsen entstehenden, unter der Zunge hervorragenden Cysten werden als **Ranula** bezeichnet (vergl. § 166).

Im Ductus Stenonianus sowohl als im Ductus Whartonianus können sich **Concremente** bilden, welche aus phosphorsaurem und kohlensaurem Kalk bestehen und zum Theil in ihrem Innern einen durch Zufall in den betreffenden Ausführungsgang gerathenen Fremdkörper enthalten.

In den Speicheldrüsen kommen sowohl **Epithel-**, als auch **Bindesubstanzgeschwülste** vor. Unter den letzteren finden sich Enchondrome, Myxome, Fibrome, Sarkome, Angiosarkome oder Endotheliome und Rhabdomyome, welche alle deutlich abgegrenzte Knoten bilden. Die Carcinome entwickeln sich meist von einer circumscripten Stelle aus, verbreiten sich von da über die Drüse und greifen auf die Nachbarschaft über.

Auffallend häufig tragen die Geschwülste einen gemischten Charakter, indem sie neben einander Knorpel-, Schleim-, Sarkom- (endotheliale Wucherungen) und Fasergewebe, oft auch hyaline Bildungen enthalten (vergl. Fig. 234 pag. 397, Fig. 278 pag. 436 und Fig. 284 pag. 440 des allgem. Theils).

Literatur.

***Bein** u. **Michaelis**, Mumpsbacterien, Verh. d. Congr. f. inn. Med. Wiesbaden 1897.*
***Busquet**, De la récidive des oreillons, Rev. de méd. 1896.*
***Claisse** et **Dupré**, Les infections salivaires, Arch. de méd. exp. VI 1894 (Lit.).*
***Dittrich**, Eiterige Parotitis, Zeitschr. f. Heilk. XII 1891.*
***Fremmert**, Die Parotitis, Dtsch. Arch. f. klin. Med. XXXVIII 1886.*
***Griffini** e **Trombetta**, Chondrocarcinom der Submaxillardrüse, Atti della R. Accad. delle scienze di Torino XVIII 1889.*

Hanau, Entstehung der eiterig. Entzündung d. Speicheldrüsen, Beitr. v. Ziegler IV 1889.
Kaufmann, Sarkom der Parotis, Langenbeck's Arch. XXVI 1881.
Koch, Parotistumoren, I.-D. Freiburg 1897.
Küttner, Entzündl. Tumoren d. Submaxillaris, Beitr. v. Bruns XV 1896; Geschwülste d. submaxill. Speicheldrüsen (97 Fälle), ib. XVI 1896 (Lit.).
Lang, Vorles. über Pathol. u. Ther. d. Syphilis II, Wiesbaden 1896.
Lotheisen, Geschwülste d. Gldl. submaxillaris, Beitr. v. Bruns XIX 1897 (Lit.).
Löwenbach, Geschwülste der Submaxillardrüsen, Virch. Arch. 150. Bd. 1897.
Nasse, Die Geschwülste d. Speicheldrüsen, Arb. a. d. chir. Klin. zu Berlin VI 1892.
Neumann, Syphilis d. Parotis u. Gland. sublingualis, Arch. f. Derm. XXIX 1894.
v. Ohlen, Parotisgeschwülste, Beitr. v. Ziegler XIII 1893.
Paoli, Tuberculosi delle giand. salivari, Soc. It. Chir. Roma 1896.
Prudden, Rhabdomyom, Amer. Journ. of the Med. Sc. 1883.
Rodriguez, Du sarcome de la parotide, Paris 1890.
v. Stubenrauch, Tuberkulöse Parotitis, A. f. klin. Med. 47. Bd. 1894.
Tross, Facettirte Speichelsteine, Beitr. z. path. Anat. v. Ziegler VIII 1890.
Volkmann, Endotheliale Geschwülste, Zeitschr. f. Chir. 41. Bd. 1895.

IV. Pathologische Anatomie des Oesophagus.

§ 172. Unter den **Missbildungen des Oesophagus**, welche bei sonst wohl ausgebildeten Früchten vorkommen können, ist zunächst eine in stets annähernd gleicher Form auftretende zu nennen, welche dadurch charakterisirt ist, dass der Oesophagus im obersten Drittel blind endet (Fig. 364 *c*), um nach kurzer Unterbrechung wieder als ein Rohr (*e*) zu beginnen, welches an seinem oberen Ende durch eine Oeffnung (*d*) in der Hinterwand der Luftröhre mit dem Lumen der letzteren in Verbindung steht. Oberes und unteres Ende der beiden Hälften des Oesophagus sind dabei entweder ganz getrennt oder durch einen soliden Strang verbunden. Die Oeffnung in der Trachea liegt verschieden hoch, in sehr seltenen Fällen mündet sie in das obere Oesophagusstück.

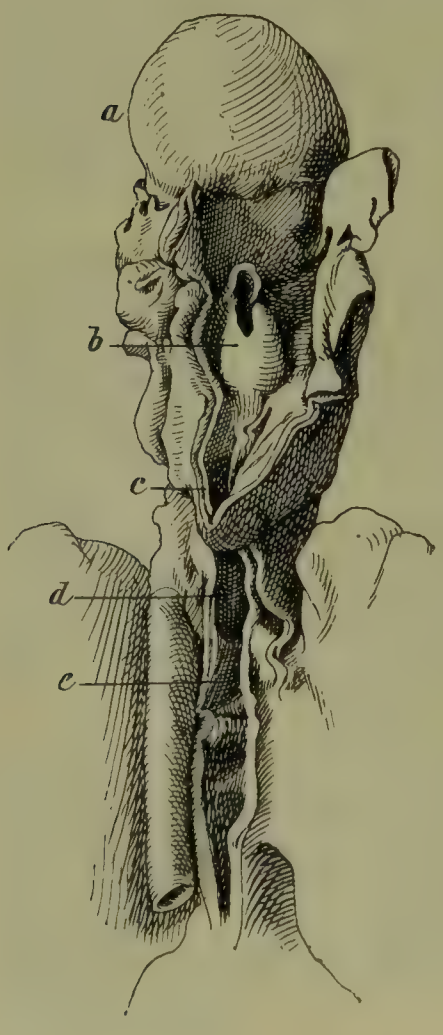

Fig. 364. Missbildung des Oesophagus. *a* Zunge. *b* Kehlkopf. *c* Geschlossenes Ende des Oesophagus. *d* Oeffnung in der Hinterwand der Luftröhre. *e* Unterer Theil des Oesophagus. Um $^1/_3$ verkleinert.

Als weitere, seltene Missbildungen sind für sich, d. h. ohne Combination mit anderen Entwicklungsstörungen auftretende Oesophagotrachealfisteln sowie Verschluss und Stenose des Oesophagus zu nennen. Die letztere kommt sowohl im oberen als im unteren Abschnitt des Oesophagus vor und ist ringförmig oder verbreitet sich über eine kleine Strecke des Oesophagusrohres. Endlich kommen im Pharynx laterale Divertikel und Fistelgänge in verschiedener Höhe vor, welche Reste der Kiementaschen darstellen, also als innere unvollständige und vollständige Kiemenfisteln zu bezeichnen sind.

Unter den **erworbenen Formveränderungen** sind in erster Linie die **Ste-**

nosen zu nennen, unter denen man Compressionsstenosen, Obturationsstenosen, Stricturen und spastische Stenosen unterscheiden kann.

Compressionsstenosen werden namentlich durch grosse Strumen, durch Lymphdrüsentumoren des Halses und des Mediastinums, durch Mediastinalsarkome, Aortenaneurysmen etc. herbeigeführt. Sie wirken nur dann erheblich functionsstörend, wenn der Oesophagus von allen Seiten umschlossen wird und nicht ausweichen kann.

Obturationsstenosen entstehen durch Fremdkörper, welche in den Oesophagus gelangen. Entwickeln sich Soorpilze im Oesophagus, so können sie schliesslich ebenfalls eine Stenosirung des Lumens herbeiführen. In sehr seltenen Fällen werden Oesophagusstenosen durch polypöse Schleimhautwucherungen verursacht. Häufig haben krebsige Wucherungen diesen Effect.

Stricturen werden durch Narben und krebsige Entartung verursacht. Schrumpfende Narben entstehen am häufigsten nach Aetzungen des Oesophagus durch Säuren und Alkalien. Nach tiefgreifender Aetzung wird der Oesophagus in ein schwieliges Narbengewebe verwandelt, das nur noch eine feine Sonde durchdringen lässt. Syphilitische Stricturen sind sehr selten, da der Oesophagus nur ausnahmsweise Sitz syphilitischer Entzündungen ist.

Carcinomatöse Stricturen werden dadurch herbeigeführt, dass die krebsige Neubildung in das Innere des Oesophagus sich vordrängt oder die ganze Wand des Oesophagus infiltrirt und in ein starres, unnachgiebiges Rohr verwandelt (verg. § 173 Fig. 369 und Fig. 370).

Einfache Ektasieen des Oesophagus entstehen am häufigsten oberhalb von Stenosen des unteren Theiles des Oesophagus (Fig. 370 *a*) oder der Cardia. Meist ist die Ektasie gleichmässig, doch kann sie auch mehr einseitig sein, so dass sich schliesslich Divertikel bilden.

Neben diesen Stauungsektasieen kommen auch Erweiterungen ohne Stenose (Fig. 365) vor, wobei der Oesophagus meist einen spindelförmigen, dickwandigen Sack bildet, indem hauptsächlich die Muscularis, zum Theil indessen auch die Schleimhaut verdickt, nicht selten auch von kleinen Geschwüren durchsetzt ist. Ob die Ursache auf zeitweilige spastische Verengerungen der Cardia, oder ob sie auf abnorme Schwäche der Musculatur zurückzuführen ist, ist schwer zu entscheiden, doch spricht die Dicke der Muscularis mehr für ersteres. Möglich ist auch, dass es sich um Entwicklungsstörungen handelt. Nach Luschka und Zenker kommen circumscripte Ektasieen oberhalb des Zwerchfelles angeboren (Vormagen) vor.

Die **Divertikel** bilden umschriebene Ausbuchtungen der Wand des Oesophagus und des Pharynx, unter denen man Pulsions- und Tractionsdivertikel (Zenker) unterscheiden kann.

Die **Pulsionsdivertikel** entstehen durch einen die Wand vorstülpenden Druck von innen. Sie kommen meist im Gebiet des **Pharynx** vor, und man kann nach ihrer Lage dorsale und laterale unterscheiden. Die dorsalen Divertikel haben ihren Sitz am untersten Ende des Schlundes und bilden entweder scharf umschriebene, erbsen- bis haselnussgrosse, seichte oder tiefe, nach hinten gerichtete Ausstülpungen, oder aber grössere, zwischen Speiseröhre und Wirbelsäule herabhängende Säcke von kugeliger oder cylindrischer oder birnförmiger Gestalt (Fig. 366 *d*). Der ziemlich dickwandige Sack besteht hauptsächlich aus der verdickten Mucosa und Submucosa und einer nach aussen davon gelegenen Bindegewebsmembran, während die Musculatur meist ent-

weder ganz fehlt oder nur auf den Hals des Divertikels übergreift. Es bildet also das Divertikel meist eine Schleimhauthernie (Pharyngocele) zwischen den auseinandergedrängten Muskelfasern des Constrictor pharyngis inferior. Sie entstehen in Folge von Herabsetzung der Widerstandsfähigkeit einer Stelle an der hinteren Schlundwand gegenüber dem auf sie wirkenden Drucke beim Schlingacte. Die Widerstandsverminderung wird durch Verletzungen der Pharynxwand, z. B. durch Fremdkörper, die stecken bleiben, herbeigeführt.

Da die bei dem Genusse von Nahrung in die Divertikel gelangenden Speisen häufig längere Zeit liegen bleiben (Fig. 366 *d*) und dadurch einen Reiz auf die Schleimhaut ausüben, so entstehen in der

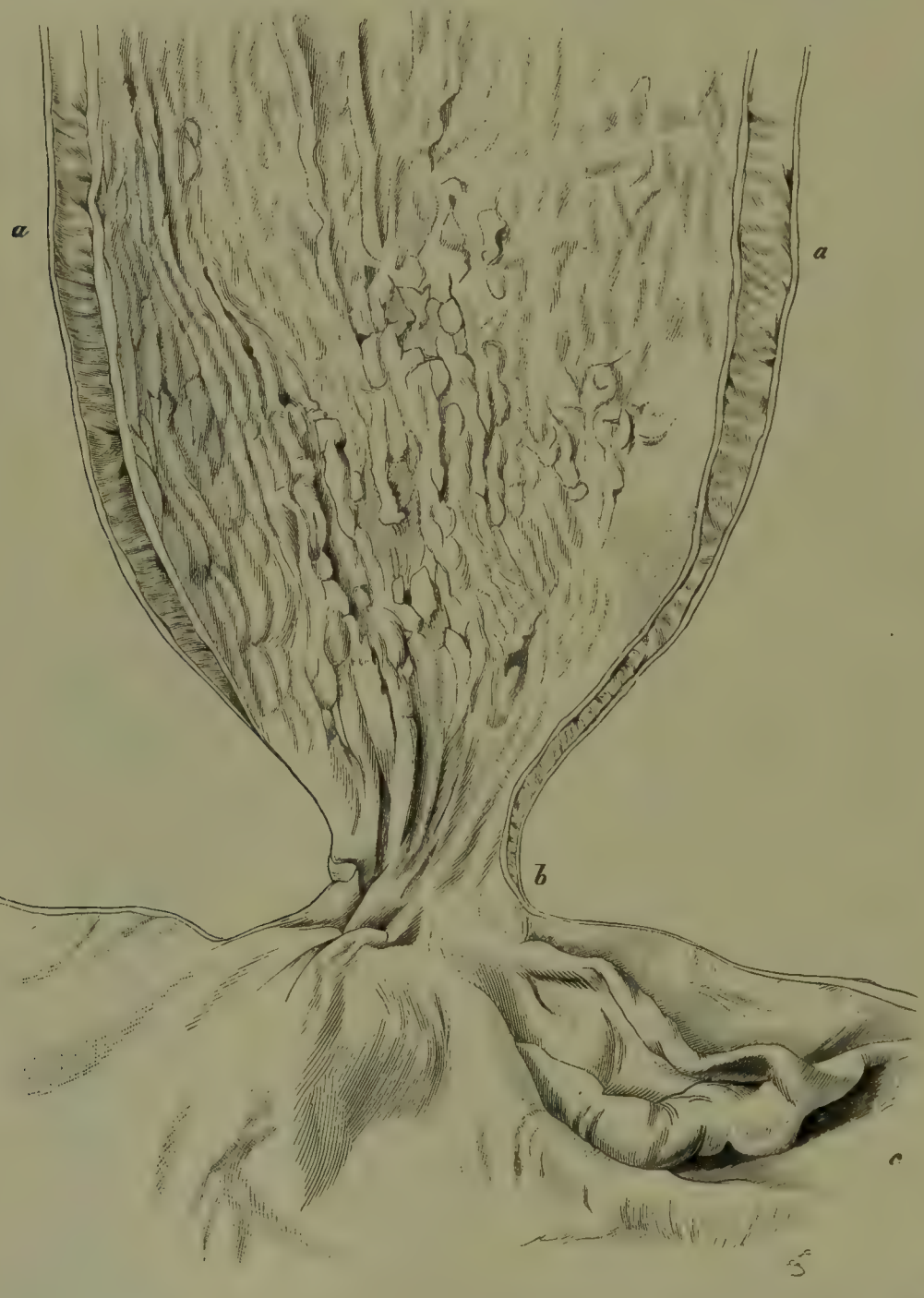

Fig. 365. Dilatation und Hypertrophie des Oesophagus, welche mindestens 12 Jahre vor dem Tode schon bestand. *a* Auf 10 cm Umfang erweiterter Oesophagus mit verdickter Wandung und verdickter, wulstiger, von zahlreichen kleinen Ulcerationen durchsetzter Mucosa. *b* Cardia. *c* Magen. Um $^1/_5$ verkleinert.

Mucosa des Sackes chronische Entzündungen, die zu Verdickung derselben, mitunter auch zur Bildung papillärer Wucherungen führen.

Die lateralen Divertikel entstehen, soweit sie nicht lediglich Kiemengangsreste darstellen, durch secundäre Erweiterung unvollkommener Kiemenfisteln.

Die **Tractionsdivertikel** (Fig. 367 *b*) entstehen durch einen von aussen wirkenden Zug und haben ihren Sitz meist in der Vorderwand des Oesophagus, am häufigsten in der Höhe der Bifurcation der Trachea. Die Form derselben ist meist die eines schmalen Trichters (*b*) von 2 bis 8 bis 20 mm Tiefe, dessen Spitze gerade nach vorn oder etwas seitlich gerichtet ist; seltener finden sich seichte Gruben. Der Trichter besteht aus der Mucosa und Submucosa, welche bald ganz, bald nur theilweise, bald gar nicht von Muskeln bedeckt sind. An der Spitze liegt fast stets schwieliges Bindegewebe, welches meist geschrumpfte Bronchialdrüsen (*d*) enthält und mit der Trachea oder einem Bronchus verbunden ist. Die Divertikelbildung wird meist durch Entzündungsprocesse veranlasst, welche von Lymphdrüsen ausgehen, dann die Oesophaguswand in Mitleidenschaft ziehen und durch Schrumpfung dieselbe nach aussen zerren. Die Trichter haben keine Tendenz zur Vergrösserung, dagegen können sie perforiren, namentlich wenn sich in ihnen Fremdkörper einklemmen.

Fig. 366. Pulsionsdivertikel des Pharynx an der Uebergangsstelle in den Oesophagus von hinten, theilweise gespalten. *a* Oesophagus. *b* Pharynx. *c* Eingang in den Oesophagus. *d* Divertikel mit Speiseresten (Zwetschenkern). $^2/_3$ der nat. Gr.

Rupturen, d. h. Zerreissungen eines zuvor gesunden Oesophagus sind (abgesehen von den durch äussere Traumen verursachten) selten, doch sind einige Fälle beobachtet, bei denen durch Würgen und Brechen Längsrisse oder Querrisse im unteren Theile des Oesophagus eintraten. Der Zerreissung geht wahrscheinlich eine Erweichung des Oesophagus, eine Oesophagomalacie voran, welche durch die digestive Einwirkung regurgitirten Magensaftes bedingt wird. Sie kommt nicht selten als postmortale Veränderung vor und ist an der grauen und gelben Verfärbung, sowie an der Verquellung und grossen Zerreisslichkeit des Gewebes zu erkennen. Sie kann aber auch schon (Zenker) in agone auftreten; in sehr seltenen Fällen stellt sie sich auch bei gesunden Individuen ein. Nach Quincke, Chiari und Kehrer kommen auch **Ulcera oesophagi ex digestione** (vergl. Ulcus ventriculi) vor.

Perforationen des Oesophagus und **des Pharynx** entstehen entweder durch Krankheitsprocesse im Oesophagus und im Pharynx selbst, oder in den ihnen benachbarten Theilen. Unter den ersteren geben

krebsige Geschwüre (Fig. 369) und Fremdkörper die häufigste Veranlassung zum Durchbruch. Weiterhin kommen auch Aetzungen und einfache Geschwüre in Betracht. Im Gebiet des Pharynx stellt sich brandige Nekrose, die zur Perforation führt, nicht selten an der Vorder- und Hinterwand des hinter dem Ringknorpel gelegenen Abschnittes ein (Fig. 368 *a*) und kommt dadurch zu Stande, dass bei heruntergekommenen, bettlägerigen Kranken in Folge allgemeiner Muskelatonie der Kehlkopf nach hinten sinkt und anhaltend der Wirbelsäule aufliegt. Es handelt sich danach um eine Decubitalnekrose. Von

Fig. 367.

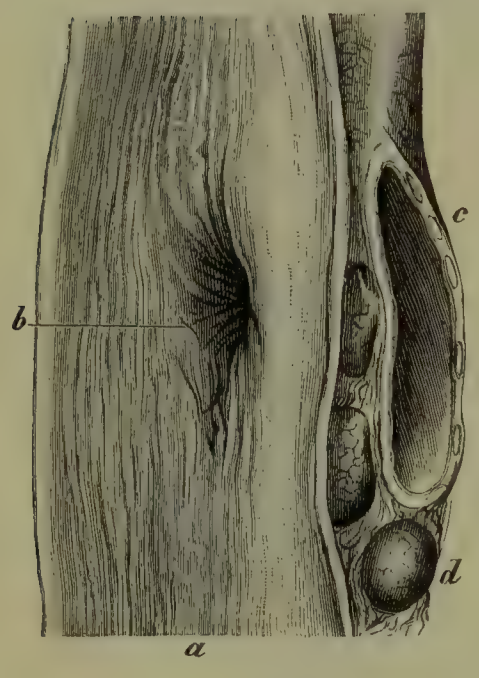

Fig. 368.

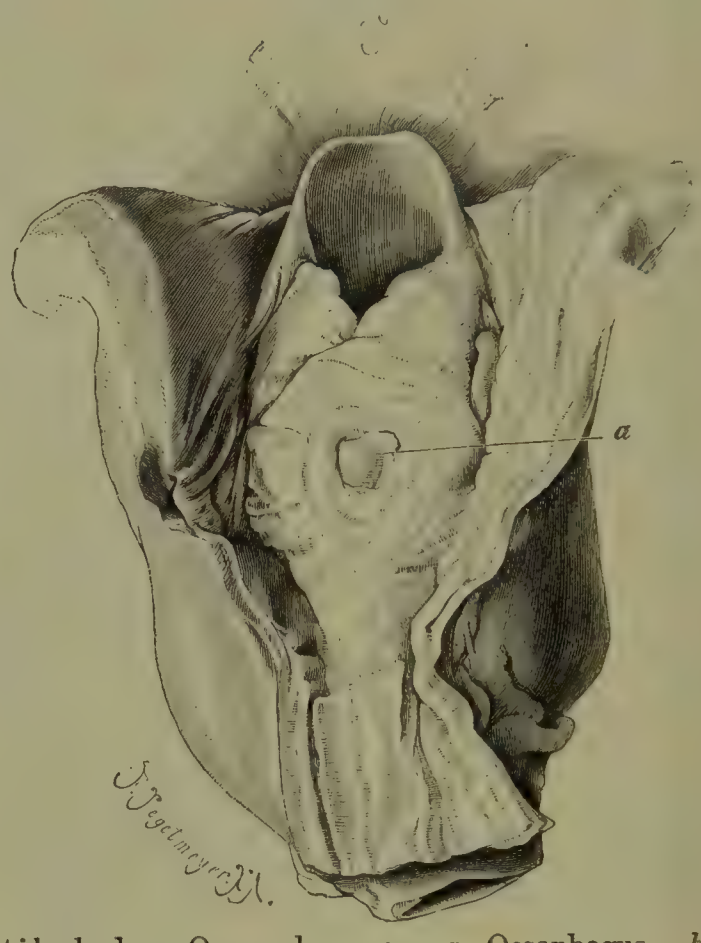

Fig. 367. Tractionsdivertikel des Oesophagus. *a* Oesophagus. *b* Divertikel. *c* Angeschnittene Trachea. *d* Lymphdrüsen. $^5/_6$ der nat. Gr.

Fig. 368. Decubitalnekrose der Pharynxwand. *a* Defect in der Pharynxwand, in welchem ein Stück des entblössten Ringknorpels sichtbar ist. $^5/_6$ der nat. Gr.

aussen brechen namentlich verkäsende und vereiternde Lymphdrüsen, Congestionsabscesse, verjauchende Strumen, Aneurysmen der Aorta thoracica in den Oesophagus ein.

Ein Durchbruch des Oesophagus ist von mehr oder weniger ausgedehnten, oft eiterigen oder jauchigen Entzündungen der Nachbarschaft gefolgt.

Hochgradige Erweiterungen der Oesophagealvenen können sich namentlich bei Lebercirrhose bilden und zu erheblichen Blutungen Veranlassung geben.

§ 173. **Katarrhalische Entzündungen** des Oesophagus charakterisiren sich hauptsächlich durch Desquamation des Epithels, die Schleim-

production fehlt bei acuten Katarrhen, bei chronischen ist sie nur gering. Durch das desquamirte Epithel wird die Oberfläche der Schleimhaut trübweiss oder gelblichweiss. Zuweilen entstehen kleine epitheliale Ulcerationen. Ist ein Fremdkörper die Ursache der Entzündung, so bilden sich am Orte, wo er sitzt, oft tiefgreifende Geschwüre.

Bei chronischen Katarrhen kann die Schleimhaut hypertrophisch werden, auch können sich papilläre und polypöse Wucherungen bilden. Ferner kann sich eine Hypertrophie der Muscularis einstellen. Werden bei Katarrhen Schleimdrüsen verstopft, so erheben sich in der Schleimhaut kleine Cystchen, welche vereitern (Chiari) und in kleine Abscesse und Geschwüre sich umwandeln können.

Croupöse und **diphtheritische Entzündungen** sind selten. Am häufigsten kommen sie bei Typhus, Cholera, Masern, Scharlach, Pocken, Lungentuberkulose und Pyämie vor, bei Diphtherie sind sie dagegen sehr selten. Bei Pocken bilden sich mitunter Pusteln auch im Oesophagus.

Phlegmonöse Entzündungen kommen sowohl beschränkt als über grössere Strecken verbreitet vor, z. B. nach Aetzungen und Verletzungen, oder fortgeleitet aus der Nachbarschaft. Bricht der in der Submucosa sich ansammelnde Eiter durch die Schleimhaut durch, so kann vollkommene Heilung eintreten. Bei grösseren Abscessen, bei welchen die Schleimhaut in grosser Ausdehnung unterminirt ist und der Abscess an mehreren Stellen durchbricht, kann die Höhle zum Theil bestehen bleiben und wird dann von den Perforationsstellen aus mit Epithel ausgekleidet.

Gelangen **ätzende Substanzen**, wie Schwefelsäure, Salpetersäure, Salzsäure, Kali- und Natronlauge, Kupfervitriol etc. in den Oesophagus, so verursachen sie eine mehr oder minder tiefgreifende Zerstörung. Bei leichter Aetzung durch Säuren wird nur das Epithel getödtet, es wird weiss, trübe und stösst sich ab, zuweilen in grossen Fetzen. Bei schwerer Aetzung verwandelt sich die Schleimhaut in einen grauen oder graugelben oder schwarzen Schorf, und es wird auch die Muscularis abgetödtet. In Folge dessen entstehen ausgedehnte Entzündungen, die meist eiterigen Charakter tragen und gelegentlich zu Perforation führen. Ist das Nekrotische abgestossen, so heilt der Process unter Narbenbildung. Ist auch die Muscularis abgetödtet worden, so entstehen hochgradige Stricturen.

Syphilitische und **tuberkulöse Entzündungen** und **Geschwürsbildungen** sind im Oesophagus sehr selten. Am häufigsten entstehen letztere dann, wenn tuberkulöse Herde von aussen in die Oesophaguswand einbrechen. Miliartuberkulose ist sehr selten.

Bindesubstanzgeschwülste des Oesophagus sind selten, doch kommen Fibrome, Lipome, Myxome, Myome und Sarkome vor. Sie bilden kugelige Tumoren, welche die Gestalt eines Polypen annehmen können.

Häufiger als ächte Bindesubstanzgeschwülste sind papilläre Wucherungen der Schleimhaut, welche condylomartige Warzen bilden.

Weitaus die wichtigste Neubildung ist der **Krebs**, der an jeder Stelle vorkommen kann. Er ist meist ein Plattenepithelkrebs und bildet inselförmige, schwammige oder gürtelförmige Wucherungen, welche bald in entsprechende Geschwüre (Fig. 369 *a*) sich umwandeln. Mitunter geht der prominirende Theil der Neubildung ganz verloren; Grund und Umgebung des Geschwüres dagegen sind krebsig infiltrirt,

bald in ulcerösem Zerfall begriffen, bald durch schwielige, schrumpfende Bindegewebswucherung verhärtet, so dass hochgradige Stenosen (Fig. 370 *b*) entstehen. Die krebsige Infiltration und die bindegewebige Wucherung greifen zunächst auf die Muscularis über; später kann auch die Umgebung des Oesophagus in die krebsige Wucherung hineingezogen werden. Weiterhin können auch die Trachea, die Bronchien, das Pericard, das Herz, die Pleura und die Lungen etc. krebsig infil-

Fig. 369.

Fig. 370.

Fig. 369. In die Luftröhre perforirtes carcinomatöses Geschwür des Oesophagus. *a* Krebswucherung. $^2/_3$ der nat. Gr.

Fig. 370. Carcinomatöse Stenose des Oesophagus oberhalb der Cardia. *a* Erweiterter Oesophagus. *b* Verengte, indurirte, verdickte und an der Innenfläche geschwürig zerfallene Stelle des Oesophagus. *c* Magen. $^2/_3$ der nat. Gr

trirt werden. Bei tiefgreifender Geschwürsbildung wird der Oesophagus perforirt. Von da schreitet der ulceröse Zerfall auch auf die Nachbarschaft über. Die Höhenausdehnung des Krebses schwankt etwa zwischen 2 bis 16 cm.

Ueber **Soor** vergl. pag. 671, Fig. 473 des allgem. Theils.

Literatur zur pathologischen Anatomie des Oesophagus.

Beck, *Tuberkulose des Oesophagus, Prager med. Wochenschr. 1884.*
Behrer, *Ulcus ex digestione, Arch. f. klin. Med. XXXVI 1885.*
Bendz, H., *Varicen des Oesophagus, Nordiskt med. Ark. XVI 1884.*
Brösike, *Divertikel der Seitenwand des Pharynx, Virch. Arch. 98. Bd. 1884.*
Bychowski, *Oesophagusdivertikel, Virch. Arch. 141. Bd. 1895.*
Chiari, *Divertikelbildung, Prager med. Wochenschr. 1884; Ulcus ex digestione, ib. 1884.*
Cone, *Tuberculosis of the Oesophagus, Bull. Johns Hopkins Hosp. 1897.*
Dmochowski, *Lymphknötchen in d. Schleimhaut d. Speiseröhre, B. v. Ziegler XVI 1894.*

Glockner, Oesophagustuberkulose (Muskeltuberkulose), Prag. med. Woch. 1896.
v. Hacker, Ueb. d. nach Verätzungen entstehend. Speiseröhrenverengerungen, Wien 1889; Oesophagusverätzungen u. Stricturen, Arch. f. klin. Chir. 45. Bd. 1893.
Horneffer, Röhrenförmige Abstossung d. Schleimhaut nach Schwefelsäurevergiftung, I.-D. Greifswald 1895.
Huber, Oesophagusdivertikel, D. Arch. f. klin. Med. 52. Bd. 1894.
Kehrer, Ulcus ex digestione, Dtsch. Arch. f. klin. Med. XXXVI 1885.
König, Die Krankh. d. unt. Th. d. Pharynx u. d. Oesophagus, Dtsch. Chir. 35. Lief.
v. Kostanecki, Zur Kenntniss der Pharynxdivertikel, Virch. Arch. 117. Bd. 1889.
Lang, Vorles. üb. Path. u. Ther. d. Syphilis II, Wiesbaden 1896.
Langerhans, Soor des Oesophagus, Virch. Arch. 109. Bd. 1887.
Leichtenstern, Sackartige Erweiterung des Oesophagus, D. med. Woch. 1891.
Leven, Blinde Endigung des Halstheils der Speiseröhre u. directe Fortsetzung ihrer Pars thoracica in die Luftröhre, Virch. Arch. 114. Bd. 1888.
Luschka, Blinde Endigung des Halstheils der Speiseröhre u. Communication ihrer Pars thoracica mit der Luftröhre, Virch. Arch. 47. Bd. 1869.
Quincke, Ulcus ex digestione, Dtsch. Arch. f. klin. Med. XXIV 1879.
Rosenberg, Oesophagitis dissecans superficialis, Centralbl. f. allg. Path. III 1892.
Rubeli, Ueber den Oesophagus des Menschen u. verschied. Hausthiere, I.-D. Bern 1889.
Schmidt, M. B., Localisation des Soorpilzes, Beitr. v. Ziegler VIII 1890.
Sclavunos, Oesophagitis dissecans, Virch. Arch. 133. Bd. 1893.
Tondelov, De Pathologie der Pharynxdivertikels, Leiden 1894.
Virchow, Die krankhaften Geschwülste II u. III 1865.
Weichselbaum, Tuberkulose des Oesophagus, Wiener med. Wochenschr. 1884.
Weinlechner, Syphilis des Oesophagus, Wiener med. Wochenschr. 1880.
Zahn, Perforation der Aorta bei Oesophaguskrebs, Virch. Arch. 117. Bd. 1889.
Zenker u. v. Ziemssen, Krankh. d. Oesophagus, Ziemssen's Hdb. d. spec. Path. VII.
Zenker, K., Tuberkulose der Speiseröhre (Strictur), D. Arch. f. klin. Med. 55. Bd. 1895.

V. Pathologische Anatomie des Magens.

1. Missbildungen und erworbene Form- und Lageveränderungen des Magens, Hypertrophie und Atrophie der Magenwände. Ruptur des Magens.

§ 174. Unter den **Missbildungen des Magens** ist zunächst der Mangel desselben, welcher bei Acephalen vorkommt, zu nennen. Abnorme Kleinheit findet sich in seltenen Fällen bei sonst gut ausgebildeten Früchten. Vollkommener Verschluss des Pylorus ist sehr selten, häufiger eine abnorme Enge desselben. Ferner kommen vor Einschnürungen, wodurch der Magen eine Sanduhrform erhält, sowie Scheidewandbildungen.

Bei Situs transversus, bei Persistenz einer Bauchspalte, bei congenitalen Defecten des Zwerchfells zeigt auch der Magen eine abnorme Lagerung. Zuweilen erhält sich die fötale senkrechte Stellung desselben im späteren Leben.

Unter den **erworbenen Form-** und **Lageveränderungen** ist die **Erweiterung des Magens** die häufigste und stellt sich namentlich in Folge abnormer Enge des Ostium pyloricum ein. In anderen Fällen ist Magenerweiterung eine Folge von abnormer Lagerung oder Verwachsungen des Magens, oder von abnormer Ausdehnung durch Ingesta oder von Texturveränderungen der Magenwand.

Bei starker Dilatation nimmt der Magen einen grossen Theil der Bauchhöhle ein und erstreckt sich namentlich weiter nach abwärts als normal; ist sie sehr bedeutend, so reicht er von der linken Zwerchfellkuppe bis an die Symphyse, so dass er sogar die Blase comprimirt und nahezu sämmtliche Dünndarmschlingen bedeckt. Die linke Hälfte der kleinen Curvatur steht in directer Verlängerung des Oesophagus der Wirbelsäule parallel; der Pylorustheil derselben setzt sich in

spitzem Winkel davon ab und zieht nach oben gegen die Leber. Die grosse Curvatur liegt bis zur Umbiegungsstelle in die Pars pylorica der linken Bauchwand an. Der Pylorus ist mehr oder weniger nach abwärts gezerrt, das Ligamentum hepato-duodenale verlängert. Je nach der Genese sind die Häute des Magens durchgehends verdünnt oder aber theilweise, namentlich in der Pars pylorica, verdickt.

Erworbene Verengerungen des Magens sind entweder Folgezustände von Verminderung der Arbeit des Magens bei mangelhafter Nahrungszufuhr, oder von Ulcerationen, Entzündungen und Geschwulstbildungen desselben, welche ihren Ausgang in narbige Induration und Schrumpfung nehmen. Endlich kann auch eine Entzündung des Bauchfells mit Ausgang in Schrumpfung (Peritonitis deformans) eine Verkleinerung des Magens herbeiführen.

Stenosen des Ostium pyloricum kommen vornehmlich durch vernarbende runde Magengeschwüre und Neubildungen der Schleimhaut, sowie durch alle jene Processe zu Stande, welche, wie dies namentlich bei ulcerirendem Carcinom vorkommt, zur Verhärtung und Verdickung der Magenwände führen.

Partielle Formveränderungen haben ihre Ursachen in örtlichen Erkrankungen. Bei Vernarbung von Geschwüren bilden sich oft da und dort, besonders an der kleinen Curvatur, Einschnürungen und Retractionen, so dass der Magen eine Sanduhrform erhält. Bei hochgradiger Schrumpfung der kleinen Curvatur wird die Cardia dicht an den Pylorus herangezogen.

Divertikel des Magens sind sehr selten.

Lageveränderungen des Magens sind entweder durch Veränderungen der Nachbarschaft des Magens oder durch Erkrankungen des Magens selbst bedingt.

Erhebliche **Verdickungen der Magenwände** sind am häufigsten durch carcinomatöse Neubildungen (vergl. § 179) bedingt und betreffen meist die Pars pylorica. Die Verdickung der Magenwand kann dabei sowohl durch krebsige Wucherungen als durch Bindegewebsneubildung, zum Theil auch durch Hypertrophie der Muscularis bedingt sein. Entzündliche Processe führen nur sehr selten zu bedeutender Verdickung und Verhärtung der Magenwände (vergl. § 176).

Hypertrophie der Muscularis des Magens entwickelt sich am häufigsten in Folge von Verengerungen des Pylorusostiums, kann sich indessen auch in Folge von krebsiger und entzündlicher Magenerkrankung, sowie von functionellen Störungen, die ohne nachweisbare Pylorusstenose verlaufen, entwickeln. Sie betrifft vornehmlich die Pars pylorica, deren Musculatur unter Umständen eine ganz bedeutende Dicke erreicht.

Ruptur des Magens stellt sich nicht selten im Anschluss an geschwürige Zerstörung der Magenwand und durch traumatische Einwirkungen ein. Sehr selten sind Rupturen, welche ohne Geschwürsbildung durch rasche Füllung des Magens entstehen.

Atrophie der Magenwände findet man bei kachektischen Zuständen, sowie bei Dilatation des Magens.

(s. Atrophie der Mucosa ist eine häufige Folge von Entzündungen § 176).

Literatur.

***Demme**, Magenerweiterung beim Kinde, Jahresber. des Kinderspitales Bern 1882.*
***Ewald**, Die Krankheiten des Magens, Berlin 1893.*
***Fleiner**, Die Krankheiten der Verdauungsorgane I, Stuttgart 1896.*
***Hirsch**, Sanduhrmagen, Virch. Arch. 140. Bd. 1895 (Lit.).*
***Landerer**, Die angeborene Stenose des Pylorus, Tübingen 1879.*
***Leube**, Die Krankheiten des Magens, Handb. der spec. Pathol. von v. Ziemssen VII, u. Dtsch. Arch. f. klin. Med. XXIII 1879 u. XXXIII 1883.*
***Machon**, Contrib. à l'étude de la dilatation de l'estomac chez les enfants, Genève 1887.*
***Maier, R.**, Angeborene Pylorusstenose, Virch. Arch. 102. Bd. 1885.*
***Nauwerck**, Hypertrophische Stenose des Pylorus, D. Arch. f. klin. Med. XXI 1878.*
***Penzoldt**, Die Magenerweiterung, Erlangen 1875.*
***Pertik**, Zur Aetiologie der Magenerweiterung, Virch. Arch. 114. Bd. 1888.*
***Poensgen**, Die motorischen Verrichtungen des menschl. Magens, Strassburg 1882.*
***Thiébaut**, De la dilatation de l'estomac, Paris 1882.*
***Tilger**, Stenosir. Pylorushypertrophie, V. A. 132. Bd.; Angeb. Stenose, ib. 133. Bd. 1893.*
***v. Wunschheim**, Spontane Magenruptur, Prag. med. Wochenschr. 1893 (Lit.).*

2. Corrosionen, Degenerationen, Blutungen und Entzündungen des Magens.

§ 175. Der **Magen** bildet eine sackige Ausweitung des Darmrohres mit kräftig entwickelter Muscularis, deren Mucosa mit einem einfachen, Schleim producirenden Cylinderepithel bedeckt ist, ein mächtiges Lager von tubulösen Drüsen besitzt und durch eine locker gebaute Submucosa mit der Muscularis verbunden ist. Die eigentlichen Magendrüsen, welche vorzugsweise den Körper und Fundus des Magens einnehmen, sind einfache oder getheilte tubulöse Drüsen, welche allein oder zu mehreren durch einen sog. Halstheil in grubige Vertiefungen der Schleimhaut (Magengrübchen), die mit Cylinderepithel ausgekleidet sind, ausmünden. Sie bestehen aus einer Membrana propria und Drüsenzellen, unter denen man helle cubische oder kurzcylindrische Hauptzellen und dunkle rundlicheckige Belegzellen unterscheidet, welche in unregelmässiger Vertheilung, theils zwischen, theils (im Fundus der Drüsen) nach aussen von den Hauptzellen liegen. Die Pylorusdrüsen, welche auf die Regio pylorica beschränkt sind, sind verzweigte tubulöse Drüsen, welche fast nur cylindrische Hauptzellen besitzen.

Das Bindegewebe der Mucosa zwischen den Drüsen ist im Ganzen zart und wenig entwickelt und erreicht nur in der Pars pylorica eine grössere Mächtigkeit. Das Bindegewebe enthält eine wechselnde Menge von Leukocyten, die zuweilen zu Haufen gruppirt Lymphknötchen bilden. Die Hauptzellen der Drüsen liefern das Pepsin, die Belegzellen die Salzsäure des Magensecretes.

Magenerkrankungen entstehen zunächst **durch äussere Einwirkungen.** Schädlich wirken ungewöhnlich heisse und ungewöhnlich kalte sowie chemisch wirksame, stärker reizende Speisen und Getränke, Ueberfüllung des Magens, Zersetzung des Mageninhaltes unter dem Einfluss im Magen befindlicher Bacterien oder Gährungspilze, die namentlich dann möglich ist, wenn ein Missverhältniss besteht zwischen dem producirten Magensaft und der Menge der eingeführten Nahrung zu Ungunsten des ersteren. In diesem Sinne wirken Ueberfüllung des Magens, mangelhafte Production von Pepsin und Salzsäure, Pylorusenge oder Schwäche der Magenmusculatur, welche die normale Ent-

leerung des Magens erschweren und verzögern. Die pathologischen Einwirkungen von Seiten des Mageninhaltes können sowohl eine abnorme Steigerung als auch eine Schwächung und Aufhebung der Magenfunctionen bedingen. Viele führen auch zu anatomisch nachweisbaren Veränderungen, so namentlich zu Hyperämie, vermehrter Schleimproduction, Degeneration des Deckepithels und der Drüsenzellen, Entzündungen sowie zu mehr oder weniger ausgedehnter Gewebsnekrose.

Am intensivsten sind die Veränderungen der Magenwände bei der **Einwirkung von Aetzgiften**, welche je nach ihrer Concentration sowohl Corrosionen oder Verschorfungen als auch Degenerationen und Entzündungen verursachen können. Oft erstrecken sich die Veränderungen auch auf den Mund, den Pharynx und den Oesophagus, sowie auf den Dünndarm, indem die Schleimhaut des letzteren gegen ätzende Substanzen, selbst bei starker Verdünnung derselben, sehr empfindlich ist.

In starker Concentration bewirken Aetzgifte eine Verschorfung. Bei Schwefelsäure und Salzsäure ist die verschorfte Schleimhaut grauweiss, derb, trocken und brüchig. Salpetersäure erzeugt gelbe oder orangefarbene Verschorfung. Weniger stark geätzte Theile sind hellviolett oder grauweiss gefärbt.

Oxalsäure bewirkt nur kleine, oberflächliche, weisse oder grauweisse Verschorfung.

Concentrirte Kalilauge wirkt ähnlich wie Schwefelsäure, nur sind die Schorfe weniger brüchig. Bei langer Anwesenheit von Alkali werden die von ihm berührten Theile transparent.

Sublimat, Carbolsäure und Arsenik erzeugen weisse Aetzschorfe.

Die Mineralsäuren und Alkalien bewirken die tiefgreifendsten Verschorfungen. Es können nicht nur sämmtliche Magenhäute absterben, sondern es kann die Ertödtung und grauweisse oder gelbe Verfärbung auch auf die Nachbarorgane, namentlich auf Leber und Milz, übergreifen, so dass sie am Orte der Wirkung wie gekocht aussehen.

In der Umgebung des Schorfes, sowie an solchen Stellen, wo die Aetzgifte in diluirter Form zur Einwirkung gelangten, stellt sich eine mehr oder minder heftige, häufig hämorrhagische Entzündung ein. Daher kommt es, dass die afficirten Theile später braun, braungrün und schwarz aussehen. Mit der Entzündung tritt auch eine Erweichung des Schorfes ein, namentlich frühe bei Säuren, weniger bei Alkalien. Weiterhin wird das abgetödtete Gewebe abgestossen und verflüssigt.

Heftige Entzündungen erregen namentlich die Mineralsäuren, weniger Oxalsäure, Sublimat, Carbolsäure und Arsenik. Doch ist zu bemerken, dass letztere oft eine starke Schleimproduction bewirken, und dass die schorfartigen, derben Bildungen, welche in frischen Fällen die Innenfläche des Magens, namentlich auf der Höhe der Schleimhautfalten, bedecken, zum Theil nichts anderes als coagulirte Schleimmassen darstellen. Nach Beobachtungen von Kaufmann können sich nach Sublimatvergiftung Kalkkrümel im Epithel ablagern und gelblichweisse Flecken bilden.

Stirbt der Vergiftete nicht, so kann der Process unter Narbenbildung heilen. An Stellen, wo die Aetzmittel stark gewirkt haben, können die Drüsenschicht ganz zu Grunde gegangen, die Muscularis mucosae und die Submucosa verhärtet sein. Ist durch die Aetzung

nur die innere Lage der Mucosa zerstört worden, so enthält danach das narbig indurirte Gewebe noch Drüsenreste, welche zum Theil zu kleinen Cystchen entartet sein können, so dass die Innenfläche der Narbe dicht mit Cystchen besetzt ist. Bei ausgedehnten Verschorfungen entstehen manchmal hochgradige Stenosen des Magens und des Darmes.

Hämatogene Degenerationen der Magenschleimhaut kommen namentlich im Verlaufe von Infectionen und Intoxicationen, z. B. von Variola, Sepsis, Typhus abdominalis, ulceröser Lungentuberkulose, Phosphorvergiftung, chronischer Bleivergiftung, Nephritis vor und sind namentlich durch trübe Schwellung, fettige Degeneration und Desquamation der Drüsenepithelien, welche der Magenschleimhaut ein trübes, weissliches Aussehen geben, gekennzeichnet. Zuweilen sind auch Schrumpfungen oder Quellungen und Vacuolenbildung zu beobachten. Diese Veränderungen können sich mit entzündlicher Infiltration und Bindegewebswucherung combiniren, namentlich bei Magenerkrankung im Verlaufe der Phthisis (Marfan, Schwalbe, Stintzing). Letzteres dürfte zum Theil durch verschluckte Sputa verursacht werden.

Bei Amyloidentartung anderer Organe ist zweilen auch der Blutgefässbindegewebsapparat der Magenschleimhaut der Sitz von Amyloidablagerung.

Blutungen der Magenschleimhaut gehören zu den häufigen Vorkommnissen und zwar sowohl capillare als auch arterielle und venöse. Verletzungen derselben durch verschluckte feste Körper oder Aetzgifte, entzündliche Alterationen der Gefässwände, ulceröse Processe, venöse Stauungen, wie sie durch verschiedene Lebererkrankungen sowie durch Herzfehler im Gebiete der Pfortader herbeigeführt werden, Scorbut, gelbes Fieber, acute gelbe Leberatrophie, Typhus etc., kurz sowohl locale Läsionen, als auch Infectionskrankheiten und Constitutionsanomalieen und Veränderungen der allgemeinen Blutbeschaffenheit können Magenblutungen herbeiführen. In seltenen Fällen sind primäre Degenerationen der Gefässstämme des Magens und der angrenzenden Theile, d. h. atheromatöse Entartung und Aneurysmenbildung die Ursache.

Massige Blutungen kommen am häufigsten im Verlauf des Magengeschwürs (§ 178) und des Carcinoms (§ 179) zur Beobachtung und erfolgen aus arrodirten und geborstenen grösseren Gefässen.

Das an die Oberfläche des Magens austretende Blut, dessen Menge sehr verschieden sein kann, wird bald braun bis schwarz gefärbt, indem die Säure des Magens das Hämoglobin in Hämatin verwandelt.

Hämorrhagisch infiltrirtes Schleimhautgewebe ist roth oder braunroth oder mehr grauschwarz gefärbt. Ist die Blutung nicht mit Aufhebung der Circulation im infiltrirten Gebiet verbunden, so erleidet das ausgetretene Blut dieselben Veränderungen wie in anderen Geweben. Durch Pigmentbildung können die betreffenden Stellen eine graue Färbung erhalten. Nekrose und Auflösung des infiltrirten Gewebes führt zur Bildung von Substanzverlusten, die man als **hämorrhagische Erosionen** bezeichnet (vergl. § 178).

Als **Melaena neonatorum** wird eine aus Magen und Duodenum erfolgende Blutung bezeichnet, welche bei Neugeborenen in den ersten Lebenstagen oder Lebenswochen vorkommt und zu Geschwürsbildungen führen kann. Nach v. Preuschen *Verletzung d. Kindes bei der Geburt als Ursache d. Melaena, Wien 1894*) soll die-

selbe von cerebralen Störungen, d. h. von Blutungen, die während der Geburt im Gehirn auftreten, abhängig sein. LANDAU (*Ueber Melaena der Neugeborenen, Breslau 1874*) sucht sie auf embolische Verstopfung der Magen- und Darmarterien zurückzuführen. Bei septischer Infection der Nabelwunde erscheint auch die Annahme, dass es sich um septische Blutungen handelt, gerechtfertigt, doch werden solche Blutungen von manchen Autoren nicht der Melaena zugezählt.

Literatur über Veränderungen des Magens durch Gifte.

***Ebstein**, Veränd. d. Magenschleimhaut durch Alkohol u. Phosphor, V. A. 55. Bd. 1872.*
***Edinger**, Zur Kenntniss der Drüsenzellen des Magens, A. f. mikrosk. Anat. XVII.*
***Fenwick, W.**, Ueber den Zusammenhang einiger krankhafter Zustände des Magens mit anderen Organerkrankungen, Virch. Arch. 118. Bd. 1889.*
***Filehne**, Veränderung des Magens bei Arsenikvergiftung, Virch. Arch. 83. Bd. 1881.*
***Ipsen**, Salpetersäurevergiftung, Vierteljahrsschr. f. gerichtl. Med. VI 1893.*
***Kaufmann**, Die Sublimatvergiftung, Breslau 1888, u. Virch. Arch. 117. Bd. 1889.*
***Kupffer**, Epithel u. Drüsen des menschlichen Magens, München 1883.*
***Lesser**, Die Veränderungen des Verdauungskanals durch Aetzgifte, V. A. 83. Bd. 1881.*
***Letulle** et **Vaquez**, Empoisonnement par l'acide chlorhydrique, Arch. de phys. I 1889.*
***Lewy, B.**, Zur path. Anat. d. Magens (Salpetersäurevergiftung), Beitr. v. Ziegler I 1886.*
***Maier, R.**, Untersuchungen über Bleivergiftung, Virch. Arch. 90. Bd. 1882.*
***Marfan**, Troubles et lésions gastriques dans la phthisie pulmonaire, Paris 1887.*
***Sachs**, Z. Kenntn. d. Magenschleimhaut in krankh. Zuständen, Arch. f. exp. Path. XXII 1887; ib. XXIX 1888.*
***Schwabe**, Die Gastritis der Phthisiker, Virch. Arch. 117. Bd. 1888.*
***Smirnow**, Ueber Gastritis membranacea u. diphtheritica, Virch. Arch. 113. Bd. 1888.*
***Stintzing**, Zur Structur der erkrankten Magenschleimhaut, Münch. med. Woch. 1889.*
***Virchow**, Der Zustand des Magens bei Phosphorvergiftung, sein Arch. 31. Bd. 1864.*
Weitere Literatur enthalten § 176 u. § 177.

§ 176. Die **Entzündungen des Magens** sind meistens durch Veränderungen seines Inhalts (vergl. § 175) verursacht, doch kommen auch hämatogene gastritische Processe vor, und es können unter Umständen auch Entzündungen der Umgebung auf die Magenwand übergreifen. Hat sich im Magen durch irgend welche schädliche Einflüsse eine **acute katarrhalische Gastritis** eingestellt und ist dieselbe noch frisch, so ist die Schleimhaut dunkelroth und geschwellt und kann da oder dort kleine Hämorrhagieen zeigen. Die Oberfläche ist mit einem glasigen, zähen, fadenziehenden Belag bedeckt, welcher aus Schleim, schleimig degenerirten Epithelzellen und aus Rundzellen besteht. Das Cylinderepithel der Magengrübchen zeigt die höchsten Grade der Verschleimung und ist vielfach in Desquamation begriffen. Das Epithel der Labdrüsen kann ebenfalls zum Theil abgestossen sein. Die Blutgefässe des interglandulären und subglandulären Bindegewebes sind hochgradig gefüllt, das Gewebe selbst mehr oder weniger zellig infiltrirt, zuweilen da und dort von Hämorrhagieen durchsetzt, namentlich in der Umgebung der venösen Gefässe. In den Lymphgefässen sind die Endothelien geschwollen, desquamirt und zum Theil mehrkernig.

Croupöse und diphtheritische Entzündungen sind, sofern man von den durch Aetzungen (§ 175) bedingten Magenveränderungen absieht, selten. Am häufigsten kommen sie bei Diphtherie, Scharlach und Blattern und bei septischer Infection des Nabels von Neugeborenen zur Beobachtung. Die croupösen Exsudate bilden mehr oder weniger umfangreiche, nur selten indessen über einen grossen Theil des Magens sich ausbreitende graugelbe oder weissliche Membranen, welche der gerötheten Schleimhaut aufliegen. Bei Diphtheritis nekrotisiren entweder nur die oberflächlichen Schichten in Form kleiner

grauer Herde, oder es greift die Nekrose in die Tiefe, so dass streckenweise die ganze Mucosa in einen weissen oder grauen oder schwärzlichen Schorf verwandelt wird.

Die grosse Mehrzahl der **Magenentzündungen** sind vorübergehende Affectionen, welche in Heilung ausgehen, doch kann der Process auch als ein **chronisches Leiden** auftreten und zu dauernden Veränderungen führen.

Zunächst können die entzündliche Infiltration sowie die Desquamation und der Zerfall des Epithels höhere Grade erreichen und bei mangelhafter Regeneration eine **partielle Verödung des Drüsengewebes** herbeiführen. Gewebsvereiterung und diphtheritische Verschorfung führen auch zu Zerfall des Bindegewebes, und es sind auch allfällig sich einstellende dichtere hämorrhagische Infiltrationen von Gewebsnekrose und Gewebsauflösung, welche unter dem Einfluss des Magensaftes sich vollziehen (vergl. § 178), gefolgt. Alle diese Processe führen schliesslich zu einem mehr oder minder weit gehenden **Verlust von Schleimhautgewebe**, welcher je nach der Genese bald über grössere Bezirke sich ausbreitet, bald nur kleinere umschriebene Theile betrifft und alsdann zunächst in der Form von oberflächlichen oder auch tiefgreifenden **Geschwüren** auftritt.

In welcher Weise bei Sectionen sich vorfindende Defecte der Magenschleimhaut entstanden sind, lässt sich nicht immer bestimmen, indem Aetzungen, chronische Katarrhe, hämorrhagische und diphtheritische Verschorfungen schliesslich zu ähnlichen Endresultaten führen können.

Die **Atrophie der Magenschleimhaut** ist bei geringer Entwicklung und diffuser Ausbreitung makroskopisch nicht zu erkennen. Bei höheren Graden der Atrophie ist die Schleimhaut theils auffallend dünn und glatt (Fig. 371 *b*), theils ist sie mit kleinen Höckern, Leisten und grösseren polypösen Erhebungen (*c*) besetzt, so dass man den Zustand als **Polyposis ventriculi** oder auch als État mamelonné bezeichnet.

Wo die Schleimhaut glatt und dünn ist, da hat auch das Drüsengewebe mehr oder weniger (Fig. 372 *a*, a_1) abgenommen, und es kommen Fälle vor, in denen über grössere Bezirke die Schleimhaut ganz drüsenlos (a_1) ist oder nur noch ganz vereinzelte Drüsen (*a*), von denen zuweilen ein Theil cystisch erweitert (*e*) ist, einschliesst. In anderen Fällen ist der Drüsenschwund geringer, so dass die Magenschleimhaut nur etwa um ein Drittel oder die Hälfte gegen die Norm verdünnt erscheint. Es kommen auch Fälle zur Beobachtung, in denen eine mässig atrophische Schleimhaut noch umschriebene, flache, nicht scharf abgegrenzte Geschwüre bildende Defecte enthält, in deren Gebiet die Drüsenschicht ganz fehlt.

Das Bindegewebe der atrophischen Schleimhaut erscheint bald nur wenig, bald erheblich verändert und kann sowohl in den tiefen als auch in den oberflächlichen Schichten hyperplasirt sein, so dass man von einer **atrophischen Induration** sprechen kann.

Zuweilen enthält die Mucosa auch kleinzellige Infiltrationsherde, oft auch Pigmentkörner, welche der Innenfläche des Magens eine graue Färbung verleihen. Mitunter liegen im Gewebe auch eigenthümliche hyaline Schollen.

Das Epithel der Drüsen kann zur Zeit des Ablaufs entzündlicher Processe zum Theil in Degeneration begriffen sein. Nach abgelaufener

Erkrankung erhalten die Drüsen oft nicht nur in den Ausführungsgängen, sondern auch in den tiefen Schleimhautlagen hohes Cylinderepithel (Fig. 372 *a*, *e* u. Fig. 373 *a*), und es sind auch die cystisch dilatirten Drüsen mit Cylinderepithelien, die oft die Form von Becherzellen (Fig. 373 *c*) haben, ausgekleidet.

Enthält eine atrophische Schleimhaut **polypöse Erhebungen** (Fig. 371 *c*), so bestehen dieselben bald aus Resten wenig, bald auch wieder stark veränderter Schleimhaut. Sehr häufig ist innerhalb

Fig. 371. Atrophie der Magenschleimhaut mit Polyposis. *a* Normal aussehende Mucosa. *b* Atrophische glatte Mucosa. *c* Polypen. Natürl. Grösse.

der Polypen sowohl das Bindegewebe, als auch das Drüsengewebe gewuchert, letzteres zugleich atypisch gebaut, vielfach cystisch degenerirt. Zuweilen haben sich in den Cysten papilläre, mit Cylinderepithel bekleidete Wucherungen (Fig. 373 *c*) gebildet.

Das Bindegewebe der Submucosa und der Muscularis ist in den meisten Fällen von Atrophie der Schleimhaut nicht erheblich verändert, zuweilen indessen etwas hypertrophisch und bei bestehender Entzündung auch da oder dort zellig infiltrirt. Stärkere hypertrophische Verdickungen des Bindegewebes der Submucosa und der Muscularis sind

fast immer Folgezustände krebsiger Erkrankungen (vergl. § 179), doch kommen namentlich nach Aetzungen nicht unbeträchtliche, meist mit Schrumpfung des Magens verbundene Bindegewebshypertrophieen der

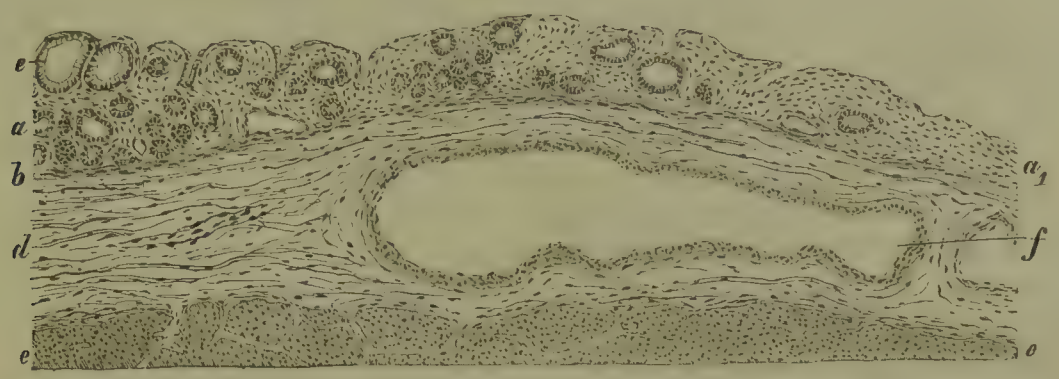

Fig. 372. Durchschnitt durch eine Magenwand mit hochgradig atrophischer Schleimhaut (Alk. Karm.). *a* a_1 Drüsenschicht der atrophischen Mucosa. *b* Muscularis mucosae. *c* Erweiterte Drüsen. *d* Submucosa. *e* Muscularis. Vergr. 16.

gesammten Magenhäute vor, und es können in sehr seltenen Fällen auch andere entzündliche Magenerkrankungen zu einer fibrösen Verhärtung der Magenwände führen.

Alle hypertrophischen Bindegewebswucherungen betreffen vornehmlich die Pars pylorica. Die Musculatur ist im erkrankten Bezirk meist verdickt, kann indessen auch unter der Bindegewebswucherung atrophiren.

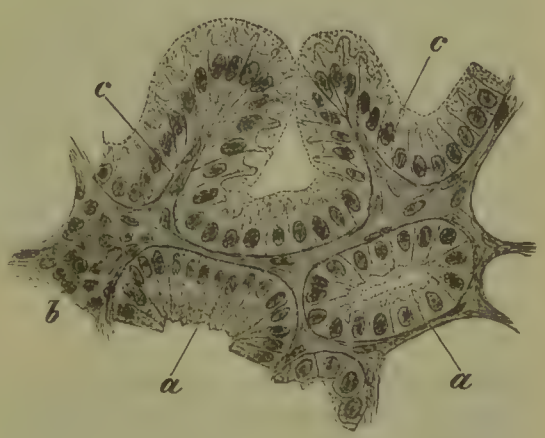

Fig. 373. Schnitt aus einem Magenpolypen (Alk. Häm.). *a* Drüsenschläuche mit Cylinderepithel. *b* Zellig infiltrirtes Stroma. *c* Papillöse Wucherungen innerhalb einer cystisch entarteten Drüse. Vergrösserung 300.

Literatur über Gastritis und Magenpolypen.

***Brissaud**, Du polyadénome gastrique, Arch. gén. de méd. 1885.*
***Ewald**, Die Krankheiten des Magens, Berlin 1893.*
***Dobrowolski**, Lymphknötchen des Magens, Beitr. v. Ziegler XVI 1894.*
***Fenwick**, On atrophy of the stomach etc., London 1880.*
***Fischl**, Beitr. z. norm. u. path. Histologie des Säuglingsmagens, Z. f. Heilk. XII 1891.*
***Hanot et Gombault**, Étude sur la gastrite chronique avec sclérose sousmuqueuse hypertrophique et rétro-péritonite calleuse, Arch. de phys. IX 1882.*
***Langerhans**, Gastritis chronica cystica proliferans, Virch. Arch. 116. Bd. 1889.*
***Lewy, B.**, Chronische Gastritis mit Atrophie der Mucosa, Beitr. v. Ziegler I 1886; Ein Fall v. vollständ. Atrophie der Magenschleimhaut, Berl. klin. Wochenschr. 1887.*
***Lubarsch**, Die anat. Veränd. d. Magenschleimhaut bei Achylia gastrica, Leipzig 1897.*
***Ménétrier**, Des polyadénomes gastriques etc., Arch. de phys. I 1888.*
***Nauwerck**, Gastritis ulcerosa chronica, Münch. med. Woch. 1897.*
***Nothnagel**, Cirrhotische Verkleinerung des Magens u. Schwund der Labdrüsen, Dtsch. Arch. f. klin. Med. 24. Bd. 1879.*
***Rossoni**, Un caso d'infiammazione cirrotica dello stomaco con atrofia glandolare, Lo Sperim. 1883.*
***Schmidt**, Untersuch. üb. das Magenepithel, Virch. Arch. 143. Bd. 1896.*
Weitere diesbezügliche Literatur enthalten § 175 u. § 177.

§ 177. **Entzündungen**, welche **durch specifische Bakterien** hervorgerufen werden und zugleich ein charakteristisches Gepräge tragen, sind im Ganzen im Magen selten, indem die besonderen Verhältnisse im Magen, wohl vornehmlich durch die Anwesenheit des sauren Magensaftes gegeben, der Entwicklung und Ansiedlung der meisten pathogenen Bakterien hinderlich sind, so dass die betreffenden specifischen Infectionen nur ausnahmsweise eintreten.

Dass **Diphtherie** und **Pocken** unter Umständen auch im Magen zu Entzündungen führen, ist bereits (§ 176) erwähnt worden.

Durch **Eiterkokken** bedingte Infectionen, welche in Form von **phlegmonösen Entzündungen** auftreten, sind selten, kommen indessen sowohl in Herden als in diffuser Ausbreitung vor und haben ihren Sitz hauptsächlich in der Submucosa.

Bei der circumscripten Form bilden sich kleinere oder grössere Abscesse, die nach innen durchbrechen. Bei diffuser Ausbreitung des Processes ist zu Beginn die Submucosa hochgradig geschwellt und verdickt, die Mucosa bald unverändert, bald mässig geschwellt. Das Exsudat der Submucosa hat eine sulzig-eiterige Beschaffenheit und verleiht dem Gewebe eine weisse oder gelblich-weisse trübe Färbung. Bei geeigneter Behandlung lassen sich im entzündeten Bezirk neben Eiterkörperchen (Fig. 374) und Fibrin grosse Mengen von Kokken

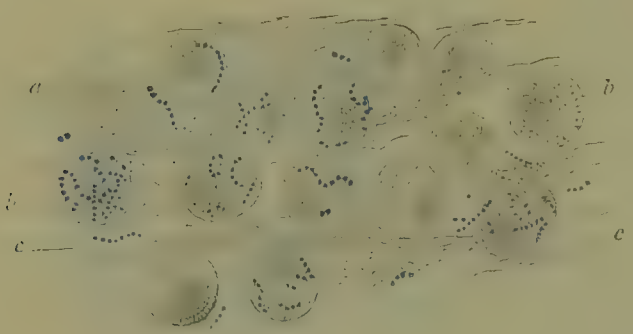

Fig. 374. Phlegmone ventriculi (Alkoh. Gram.). *a* Rundzelle. *b* Rundzelle mit Streptokokken im Innern. *c* Freie Streptokokken. Vergr. 500.

nachweisen, welche wenigstens in einem Theil der Fälle der Gattung Streptococcus (*c*) angehören und theils frei im Gewebe liegen (*c*), theils von Zellen eingeschlossen sind (*b*). Die Mucosa ist in mässigem Grade kleinzellig infiltrirt. Zuweilen greift die Infiltration auf die Muscularis über, namentlich längs der bindegewebigen Septen. Von da aus kann die Serosa in Mitleidenschaft gezogen werden. Beide Häute schwellen dabei an, und letztere bedeckt sich mit eiterigen oder eiterig-fibrinösen Auflagerungen.

Nach Verlauf einer gewissen Zeit schmilzt das Gewebe der Submucosa ein, und der Eiter bricht da und dort durch die Mucosa durch, so dass letztere durchlöchert wird. Stirbt der Patient nicht, so können kleinere Eiterherde unter Hinterlassung einer Narbe heilen. Bei grösseren Herden bleibt nicht selten ein Theil der submucösen Höhle erhalten und wird mit Epithel ausgekleidet. Entsprechend den zahlreichen Perforationsstellen in der Mucosa ist die innere Decke dieser Höhle vielfach durchlöchert.

Milzbrandpusteln sowie **typhöse Infiltrationen** und **Geschwüre** sind im Magen selten.

Syphilis und **Tuberkulose** localisiren sich ebenfalls nur selten im Magen, doch kommen in der Magenschleimhaut sowohl tuberkulöse Geschwüre als auch disseminirte Miliartuberkel, die rasch nekrotisiren, vor.

Literatur über die specifischen Magenentzündungen

***Barbacci**, Una rara forma di tuberculosi gastrica, Speriment. XLIV 1890.*
***de Bari**, Zur Kenntniss d. nied. Organismen im Mageninhalt, A. f. exp. Path. XX 1886.*
***Bittner**, Gummöse Magensyphilis, Prag. med. Wochenschr. 1898.*
***Chiari**, Ueber Magensyphilis, Internat. Beitr., Festschr. f. Virchow II, Berlin 1891.*
***Fraenkel, C.**, Gastritis emphysematosa acuta mykotischen Ursprungs, V. A. 118. Bd. 1889.*
***Hamilton**, Tuberculous ulcers of the stomach, Johns Hopkins Bull. VIII 1897.*
***Lang**, Vorles. über Path. u. Ther. d. Syph., Wiesbaden 1896.*
***Leith**, Phlegmonous Gastritis, Edinburgh Hosp. Rep. 1896 (Lit.).*
***Litten**, Ulcus ventriculi tuberculosum, Virch. Arch. 67. Bd. 1876.*
***Marfan**, Troubles et lésions gastriques dans la phthisie pulmonaire, Paris 1887.*
***v. Recklinghausen**, Multiple Nekrosen der Magenschleimhaut, Virch. Arch. 30. Bd. 1864.*
***Sébillon**, De la gastrite phlegmoneuse, Thèse de Paris 1885.*
***Seitz**, Diphtherie und Croup, Berlin 1877.*
***Serafini**, Tuberculosis dello stomaco, Ann. clin. dell' Osped. degl' Incurabili, Napoli 1888.*
***Smirnow**, Ueber Gastritis membranacea u. diphtheritica, Virch. Arch. 113. Bd. 1888.*
***Ucke**, Erysipelas ventriculi, Centralbl. f. allg. Path. V 1894.*
***Wilms**, Miliartuberkulose des Magens, Centralbl. f. allg. Path. VIII 1897 (Lit.).*
Weitere diesbezügliche Literatur enthält § 176.

3. Gastromalacie und Ulcus ex digestione.

§ 178. Als **cadaveröse Gastromalacie** bezeichnet man eine Veränderung des Magens, welche nach dem Tode unter dem verdauenden Einfluss des Magensaftes zu Stande kommt und wesentlich durch Erweichung und Maceration der Magenwand gekennzeichnet ist. Sie tritt namentlich dann ein, wenn vor dem Tode reichlich Magensaft producirt wurde, und kommt am häufigsten bei Kindern zur Beobachtung, deren Magen reichlich Milch enthält.

Zunächst kommt es zur Auflösung der Blutkörperchen und zu Imbibition des Gewebes mit dem diffundirenden Blutfarbstoff, welcher bald eine braune oder schwarze Färbung annimmt, indem die Säure des Magens das Hämoglobin in Hämatin umwandelt. Weiterhin tritt eine Selbstverdauung des Magens ein. Die Schleimhaut, sowie auch die Muscularis und die Serosa werden in eine weiche, leicht zerreissliche, pulpöse, zunderartige Masse verwandelt, die je nach dem Blutgehalt bald grauweiss, bald grau, bald graulich-schwarz bis dunkelschwarz aussieht. Fasst man den Magen an, so bricht häufig der Inhalt desselben durch. Ab und zu greift die Maceration noch über das Gebiet der Magenwände hinaus, so z. B. auf das Zwerchfell. Es kann sogar geschehen, dass Magenwand und Zwerchfell zugleich zersetzt werden, so dass der Mageninhalt sich in die Brusthöhle ergiesst.

Ist der Inhalt des Magens reich an Säure, und ist die Circulation innerhalb der Magenschleimhaut geschwächt, so kann unter Umständen eine Verdauung und Maceration schon während des Lebens sich einstellen; doch ist sie auch in diesem Falle meist eine sub finem sich einstellende Erscheinung.

Als **Ulcus ventriculi ex digestione** oder **Ulcus ventriculi rotundum** bezeichnet man ein **Geschwür des Magens**, welches dadurch zu Stande kommt, dass während des Lebens der Magensaft seine verdauende und auflösende Wirkung auf einen umschriebenen Bezirk der Schleimhaut ausübt und so die Bildung eines umschriebenen Defectes verursacht. Bedingung dieser Wirkung ist die Störung oder Aufhebung der Circulation und der Ernährung in dem betreffenden Schleimhautbezirk, und diese selbst ist (von Aetzungen abgesehen) entweder durch

Blutungen irgend welcher Genese oder auch durch locale Stauungen oder Ischämie (Arteriosklerose, Embolie, Arterienkrampf) oder endlich durch locale Infectionen verursacht. Die häufigste Ursache dürften wohl locale Blutungen in der Schleimhaut sein, und es stellen die in § 175 erwähnten hämorrhagischen Erosionen die kleinste Form des Magengeschwüres dar. Stark saure Beschaffenheit des Mageninhaltes begünstigt die Entstehung eines Geschwüres und ist auch dessen Heilung hinderlich.

Das Magengeschwür bildet einen rundlichen, scharfrandigen **Defect in der Mucosa**, der mehrere Centimeter erreichen kann, doch pflegen grössere Geschwüre auch die Submucosa und die Muscularis zu ergreifen (Fig. 375 und Fig. 376), wobei die Musculatur (*e*) ausbröckelt

Fig. 375. Ulcus ventriculi rotundum. Natürliche Grösse.

und successive aufgelöst wird. Meist ist das Geschwür alsdann flach, trichterförmig oder treppenartig abgestuft, indem der Defect in der Mucosa grösser ist (Fig. 376 *g*) als in der Submucosa und in der Muscularis (*e*), doch kann der Rand durch stärkere Zerstörung der Submucosa stellenweise auch unterminirt (*f*) sein. In der Zeit raschen Fortschritts sind die Ränder und der Grund des Geschwüres meist nur wenig, stellenweise gar nicht infiltrirt.

Der geschwürige Zerfall kann in jedem Stadium stille stehen und der Defect durch Vernarbung heilen, doch geht nicht selten der Zerfall nach kürzerem oder längerem Stillstand weiter und führt zu neuen Zerstörungen und oft zum tödtlichen Ausgang.

Rasches Fortschreiten des Gewebszerfalls auf die äusseren Schichten der Magenwand führt zur **Perforation des Magens** und damit häufig zu tödtlicher Peritonitis. Erfolgt die Perforation des Magens erst, nachdem bei längerem Vorhandensein eines Geschwüres sich Verwachsungen zwischen dem Magen und benachbarten Organen eingestellt haben, so können nach Perforation der Magenwand diese Verwachsungen den Austritt des Mageninhaltes in die Bauchhöhle hintanhalten, und es kommen Fälle vor, in denen der Magen in einer Ausdehnung von 5 bis 10 und mehr Centimeter durchbrochen ist, ohne dass allgemeine Peritonitis eintritt. Es besteht nur eine nach aussen vom Magen

gelegene gegen den Bauchraum abgeschlossene Höhle, die mit dem Magen communicirt. Die Organe, welche die Begrenzung dieser Höhle bilden, Pankreas, Leber, sind an ihrer Oberfläche mit neugebildetem Bindegewebe überdeckt.

Zerreissung der Verwachsungsmembranen des Magens mit der Umgebung kann natürlich zu jeder Zeit Durchbruch in die Bauchhöhle und damit Peritonitis herbeiführen. Ferner können der nekrotische Zerfall sowie auch Gewebszerstörung in den angrenzenden Organen Platz greifen. In seltenen Fällen bricht das Geschwür in eine mit dem Magen verwachsene Darmschlinge, am häufigsten in das Colon transversum, durch, und es bildet sich eine Magen-Darmfistel.

Zu jeder Zeit können im Magengeschwür auch **arterielle Blutungen**, verursacht durch Arrosion von Arterien (Aesten oder Stämmen der Coronararterien, Art. hepatica, Art. lienalis), eintreten und schwere, oft tödtliche Blutungen verursachen.

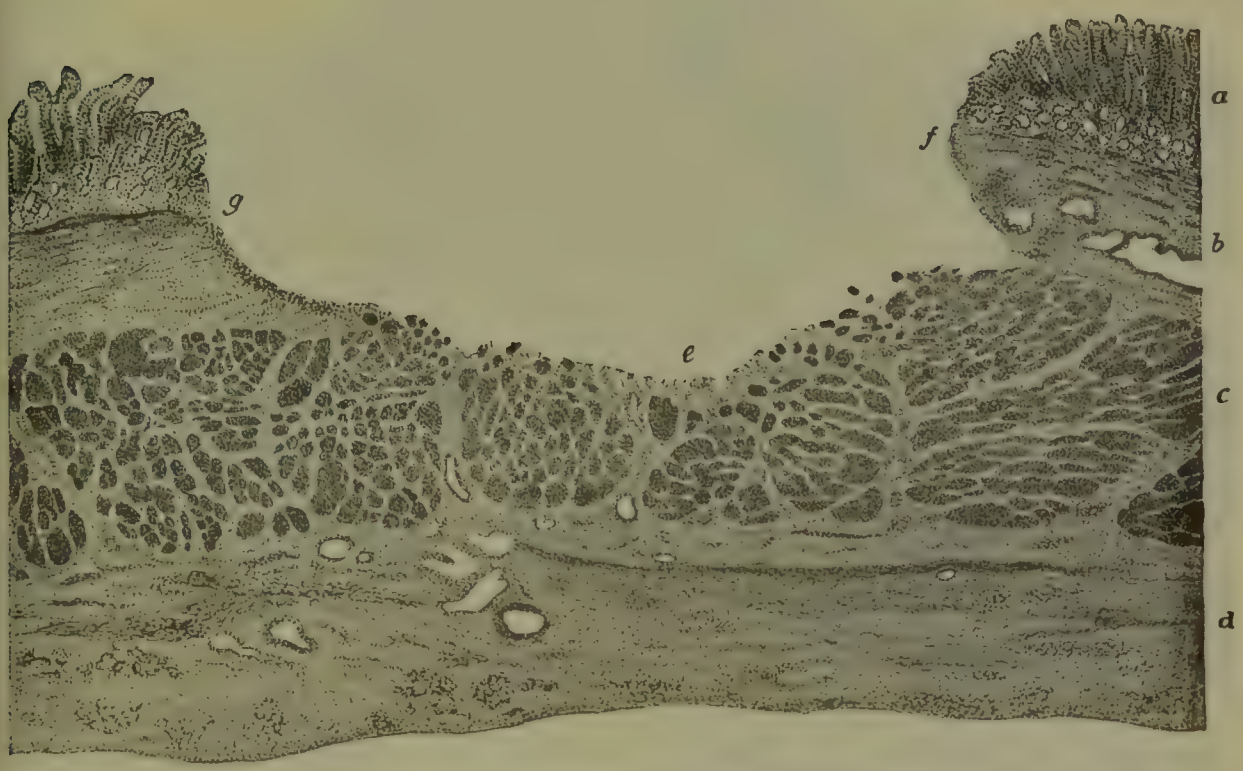

Fig. 376. Frisches Magengeschwür (M. Fl. Häm. Eos.). *a* Mucosa. *b* Submucosa. *c* Muscularis. *d* Serosa. *e* Geschwürsgrund. *f g* Geschwürsrand. Vergr. 5.

Die **Heilung des Magengeschwüres** erfolgt am leichtesten bei kleinen Geschwüren, ist indessen auch bei grösseren möglich und kann selbst nach Durchbruch der ganzen Magenwand noch eintreten, falls die Durchbruchstelle rechtzeitig (z. B. durch Einlagerung eines Netzstückes) verlegt wird. Die Heilung erfolgt durch Granulationswucherungen, welche sich im Gewebe der Mucosa bezw. der Submucosa, der Muscularis und der Serosa erheben und zur Bildung eines Narbengewebes (Fig. 377 *f*) führen, das den Defect schliesst und weiterhin auch durch Schrumpfung die früheren Geschwürsränder einander nähert, so dass sich an Stelle der Geschwüre strahlige Narben bilden, die man an ihrer weisslichen Färbung in der Schleimhaut leicht erkennt und

die bei grösseren Narben oft eine nicht unerhebliche Schrumpfung und Verunstaltung der betreffenden Magenpartie bedingen. Das Muskelgewebe (*c*) wird in der Narbe (*f*) nicht wieder gebildet, auch nicht in der Muscularis mucosae (*e*). Dagegen können sich über der Narbe neue Drüsen (*g*) entwickeln, die alsdann gegen die Narbe und Submucosa unregelmässig abgegrenzt sind und sich stellenweise in die Narbe vorschieben (*g*).

Das Ulcus rotundum sitzt am häufigsten in der Pars pylorica und an der kleinen Curvatur des Magens, und es erfolgen der Durchbruch, und die Magenverwachsungen am häufigsten im Gebiet des Pankreas und der Leber. Im Uebrigen können auch andere Stellen des Magens der Sitz des Geschwüres sein. Es kommt dasselbe ferner auch nicht selten

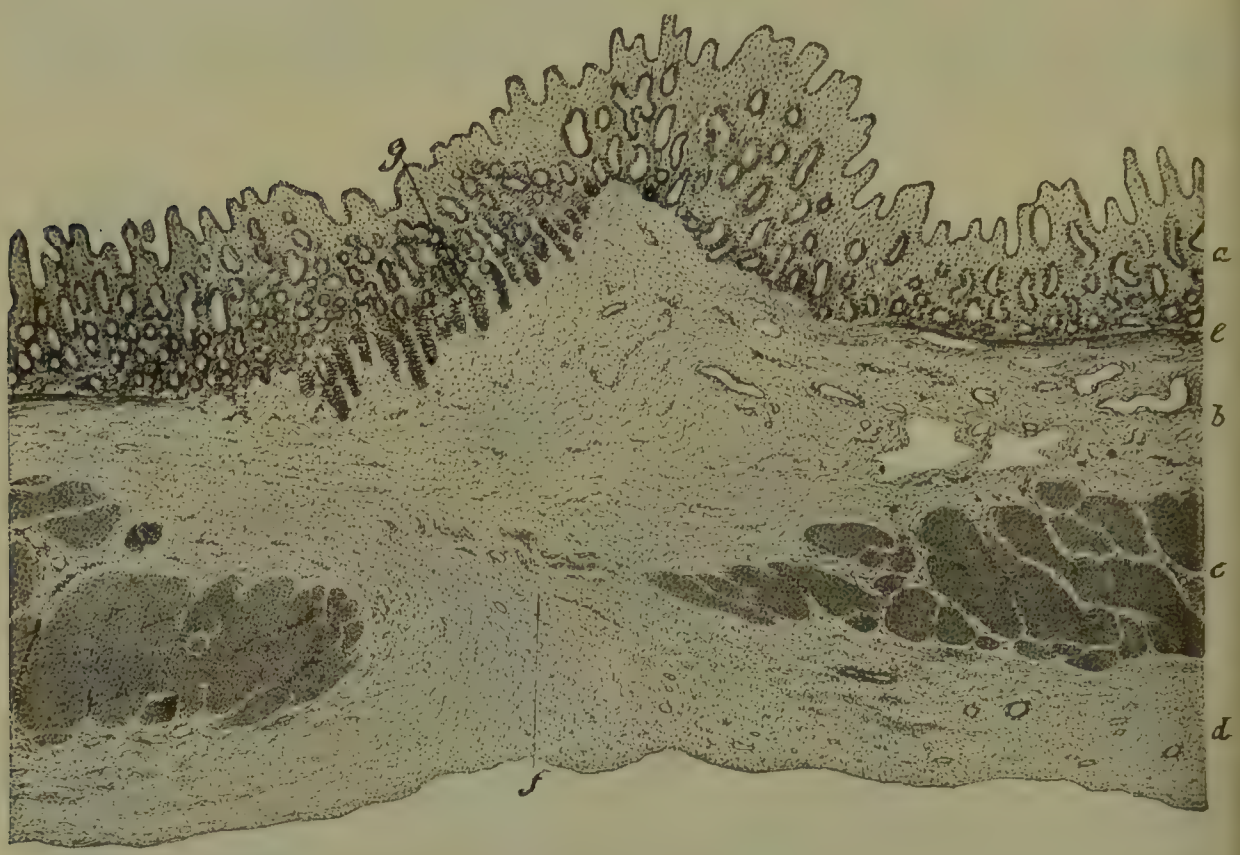

Fig. 377. Narbe eines Magengeschwürs (Alk. Häm. Eos.). *a b c d e* Schichten der Magenwand. *f* Narbe in der Muscularis. *g* Drüsenhaltige Narbe in der Mucosa und Submucosa. Vergr. 5.

im oberen Theil des Duodenums, sehr selten im untersten Theil des Oesophagus vor. Oft findet man bei demselben Individuum zwei und mehr Geschwüre, oder frische Geschwüre neben Narben oder im Zerfall begriffene und frische Hämorrhagieen neben bereits ausgebildeten Geschwüren, so namentlich bei Herzkranken mit Stauungen.

Die Vernarbung kann auch functionell eine völlige Heilung bedingen, doch wird durch die Vernarbung und die damit verbundene Schrumpfung oft auch Schaden gestiftet, namentlich bei Sitz derselben am Pylorus, indem dadurch der Pylorus verengt wird, und es sind die meisten Stenosen des Pylorus auf Geschwüre zurückzuführen.

Sowohl in den Rändern eines Ulcus als in Ulcusnarben können sich krebsige Wucherungen entwickeln.

Literatur über Magenerweichung und Magenulcus.

Decker, *Experiment. Beitrag z. Aetiologie der Magengeschwüre, Berl. klin. Woch. 1869.*
Fenwick, *The Pathol. of the Perforating Ulcus, Journ. of Pathol. I 1893.*
Gerhardt, *Ueber geschwürige Processe im Magen, Virch. Arch. 127. Bd. 1892.*
Griffini u. Vassale, *Reproduction der Magenschleimhaut, Beitr. v. Ziegler III 1888.*
Hauser, *Das chronische Magengeschwür, Leipzig 1883.*
Langerhans, *Hämorrhagische Erosion, Virch. Arch. 124. Bd. 1891.*
Marchand, *Magenerweichung, Eulenburg's Realencyklop. 1897 (Lit.).*
Matthes, *Pathogenese des Ulcus rotundum, Beitr. v. Ziegler XIII 1893 (Lit.).*
Müller, *Die corrosiven Geschwüre im Magen u. Darmkanal, Erlangen 1860.*
Nauwerck, *Mykotisch-peptisches Magengeschwür, Münch. med. Woch. 1895.*
Nitka, *Embolische Magengeschwüre, I.-D. Freiburg 1895.*
v. Openchowski, *Geschwürige Processe im Magendarmtractus, V. A. 117. Bd. 1889.*
Poggi, *La cicatrisation immédiate des blessures de l'estomac, Beitr. v. Ziegler III 1888.*
Quincke u. Dättwyler, *Mitth. d. Vereins schleswig-holsteiner Aerzte 1880.*
Silbermann, *Experimentelles z. Lehre v. Ulcus ventriculi, Dtsch. med. Woch. 1886.*
Viti, *Processo riparat. nell' ulcera duodenale, Riforma Med. 1889.*
Welti, *Ueber die Todesursachen nach Hautverbrennung, Beitr. v. Ziegler IV 1889.*
Wiktorowsky, *Rundes Magengeschwür, V. A. 94. Bd. 1883 u. C. f. d. med. Wiss. 1884.*

4. Geschwülste des Magens.

§ 179. Wie in den letzten Paragraphen bereits mehrfach erwähnt worden ist, geht sowohl das Bindegewebe als auch das Epithel der Magenschleimhaut oft Wucherungen ein, welche zur Bildung neuen Drüsengewebes führen, das in seinem Bau nicht mehr typische Formen repräsentirt, so dass man von **atypischer Drüsenwucherung** sprechen kann. Es kommt dies sowohl im Verlauf zur Atrophie führender Schleimhauterkrankungen (§ 176) als auch am Rande von Geschwüren vor und führt nicht selten zur Bildung von polypösen Excrescenzen, welche man als **Drüsenpolypen** des Magens bezeichnen kann.

Atypische epitheliale Wucherungen, welche zur Bildung infiltrirender epithelialer Gewächse, d. h. also zu **Carcinomen** führen, stellen sich im Magen ebenfalls sehr häufig ein und können sowohl von einer zuvor anscheinend normalen, als auch von einer bereits veränderten, atrophische Stellen und Polypen oder auch Geschwüre enthaltenden Magenschleimhaut ihren Ausgang nehmen. Die dabei auftretende Gewebsneubildung hat ihren Sitz zunächst in der Mucosa (Fig. 378 *a*), breitet

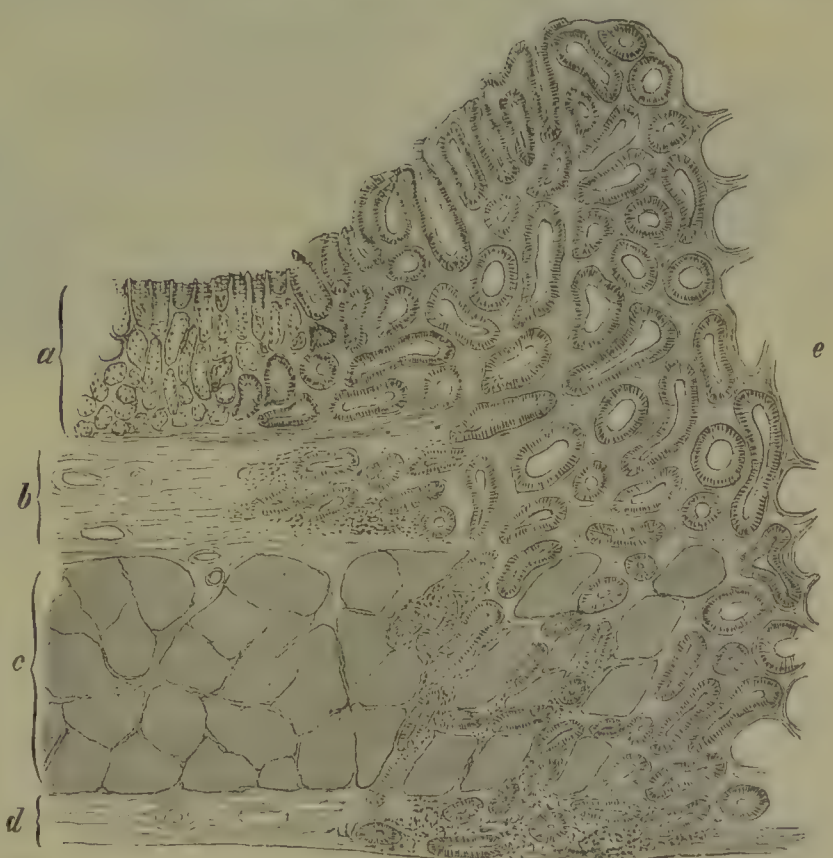

Fig. 378. Adenocarcinoma ventriculi (Alk. Häm.). *a* Mucosa. *b* Submucosa. *c* Muscularis. *d* Serosa. *e* Neubildung. Vergr. 25.

sich aber sehr bald in der Submucosa (*b*) aus, so dass oft die grosse Hauptmasse des Tumors unter der Mucosa in der Submucosa steckt. Von da greift die krebsige Infiltration auf die Muscularis (*c*) und die Serosa (*d*) über.

In der Serosa verbreitet sich der Krebs meist in Form discreter Knötchen und Knoten, welche äusserlich sichtbar sind und dem Verlauf der Lymphgefässe folgen. Weiterhin kann er auch in die venöse Blutbahn einbrechen, so dass carcinomatöse Thromben entstehen, welche an der Aussenfläche des Magens, namentlich in der Pars pylorica Züge flacher Knoten bilden.

Frühzeitig vergrössern sich auch die hinter der kleinen Curvatur gelegenen Lymphdrüsen und wandeln sich nicht selten in grosse Krebsknoten um. Ebenso kann der Process auf das Netz übergreifen und hier zu diffuser Gewebsverdickung und zur Bildung massenhafter Knoten führen. In anderen Fällen treten allgemeine Bauchfell-, Leber-, Lungenmetastasen etc. auf. Am häufigsten sind die Lebermetastasen, welche durch Pfortaderäste vermittelt werden.

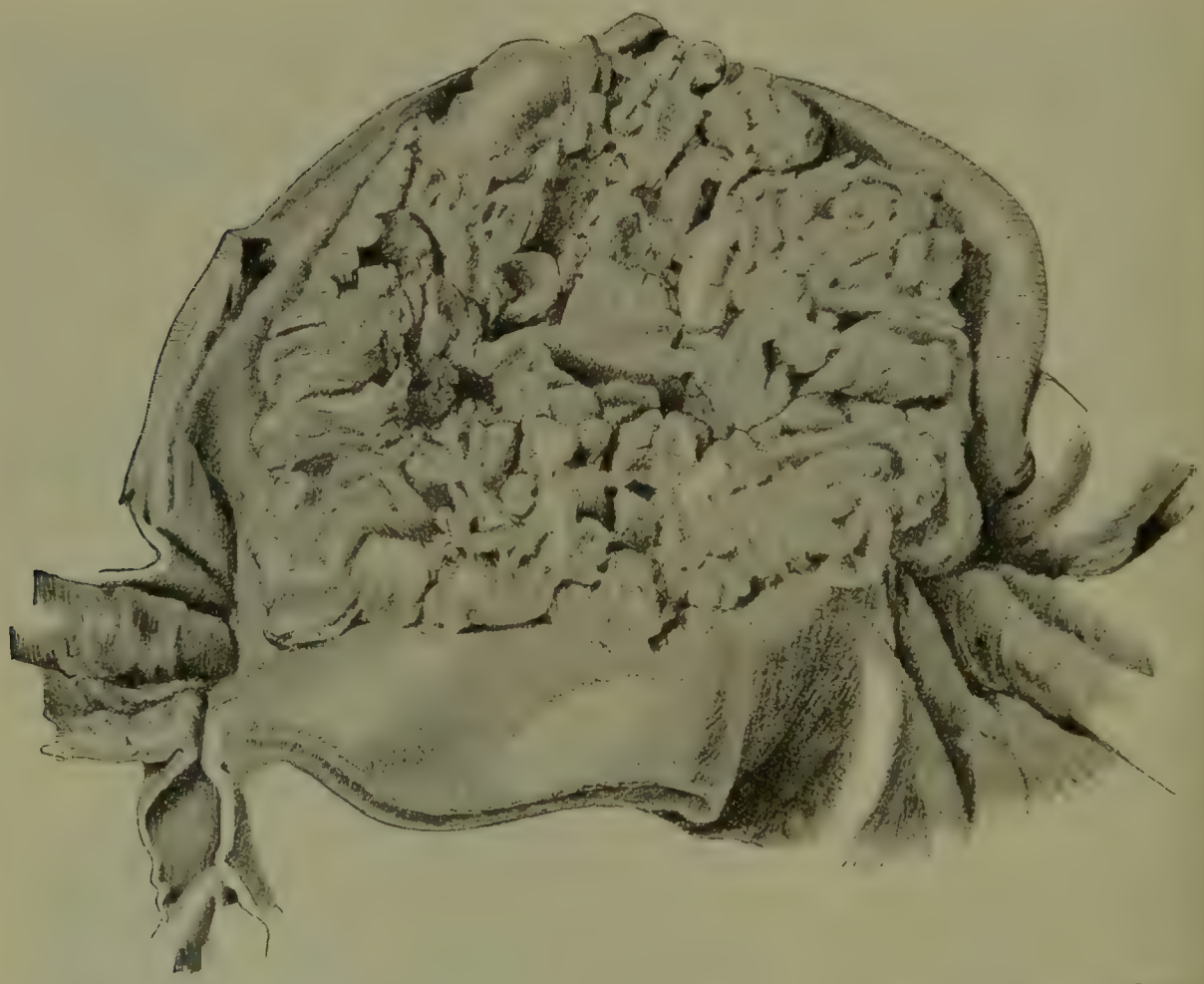

Fig. 379. Fungöses Carcinom des Magens in der Nähe des Pylorus. Um $^1/_6$ verkleinert.

Der Magenkrebs tritt am häufigsten in Form erhabener, fungöser, weicher Tumoren in der Pars pylorica und an der kleinen Curvatur (Fig. 379) auf, seltener bilden sich Tumoren im Fundus oder an der Cardia oder diffus ausgebreitete Infiltrationen. Hat die in das Lumen des Magens prominirende Neubildung eine gewisse Grösse erreicht, so pflegt in den centralen Theilen ein nekrotischer Zerfall einzutreten;

es bildet sich ein Krebsgeschwür (Fig. 380 *b*), welches sich vor anderen Geschwüren meist durch wallartig aufgeworfene Ränder auszeichnet. Der Grund des Geschwüres wird meistens von der Submucosa gebildet, welche entweder durch krebsige Infiltration oder durch fibröse Hyperplasie verdickt ist. Sehr häufig ist auch das Bindegewebe der Muscularis und der Serosa in grosser Ausdehnung hyperplasirt oder auch krebsig infiltrirt, so dass die ganze Pars pylorica verhärtet und verdickt ist (Fig. 380 *b*). Der Zeitpunkt, in welchem der Zerfall der Wucherung beginnt, ist sehr verschieden, und so kommt es, dass die in das Innere des Magens vorragende Neubildung in dem einen Falle oft bedeutende Höhen- und Flächenausdehnung (Fig. 379) gewinnt und grosse fungöse und polypöse Tumoren bildet, während in anderen Fällen schon in kleinen Tumoren ein Zerfall sich einstellt, so dass sofort sich Geschwüre bilden. Ja, es kommen Fälle vor, in denen pro-

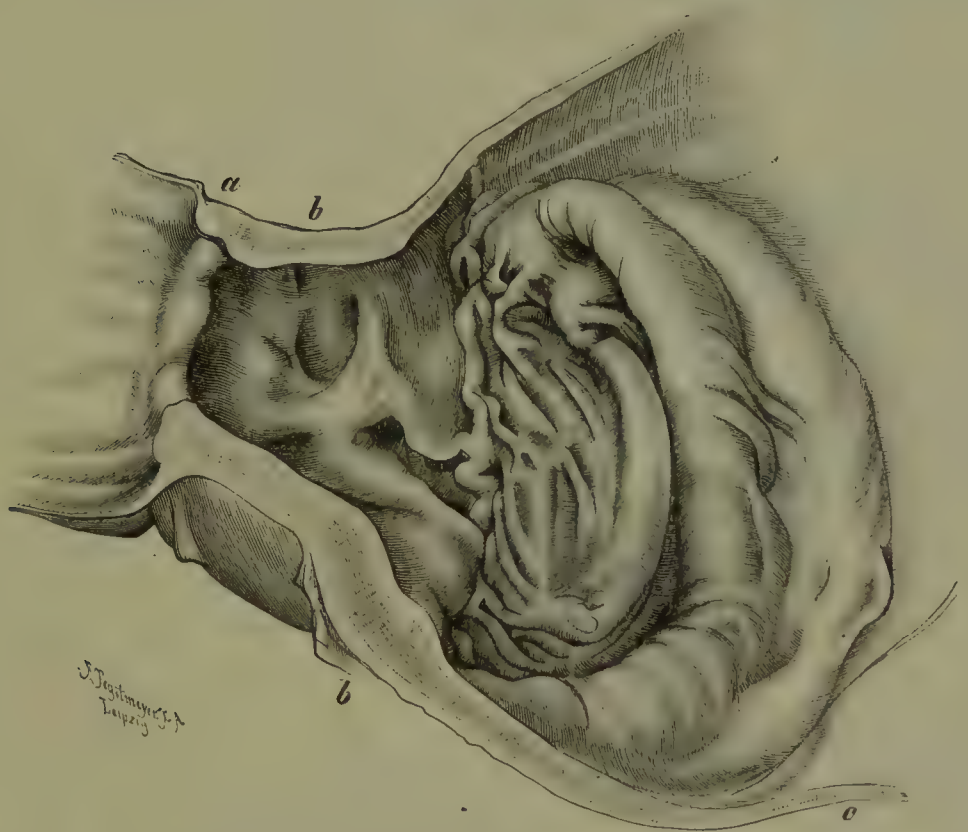

Fig. 380. Krebsiges Geschwür mit Induration der Pars pylorica des Magens. *a* Pylorus. *b* Krebsiges Geschwür auf verdickter Magenwand. *c* Magen. $^{7}/_{12}$ der nat. Gr.

minente umgrenzte Tumoren überhaupt nicht gebildet werden und der Process von Anbeginn an wesentlich nur durch eine krebsige Infiltration der Submucosa und der übrigen Magenhäute, welche rasch grosse Ausbreitung erlangt, charakterisirt ist.

Nicht selten zerfällt die Neubildung an der Innenfläche des Magens ganz, so dass die Geschwürsfläche vollkommen glatt wird. Ist in einem solchem Falle die Submucosa, die Muscularis und die Serosa nicht sichtbar von Krebszellennestern durchsetzt, sondern nur durch Bindegewebshyperplasie verhärtet, so macht die ganze Affection den Eindruck einer gutartigen, fibrösen Induration. Es kommen Fälle vor, in denen selbst die mikroskopische Untersuchung nirgends Krebszellenherde mehr nachzuweisen vermag, so dass lediglich aus etwa vorhandenen Metastasen zu ersehen ist, dass es sich um eine krebsige Affection handelt.

Nach dem Bau kann man im Magen fünf Hauptformen des Carcinoms unterscheiden.

1) Das Carcinoma medullare solidum (Fig. 379) bildet schwammige, weiche Knoten oder wulstige, beetartige Erhebungen, meist im Pylorustheil des Magens. Durch Zerfall der centralen Theile entstehen Geschwüre mit wulstigen, aufgeworfenen, markigen Rändern. Die Geschwulst entwickelt sich aus den Magendrüsen. Histologisch ist sie durch eine äusserst reiche Zahl von Krebszellennestern bei gering entwickeltem Stroma ausgezeichnet. Nach Zerfall der Neubildung kommt es sehr häufig zu fibröser Induration der Magenwand.

2) Das Carcinoma medullare adenomatosum (Adenocarcinoma, Epithelioma) bildet ebenfalls weiche, knotige Tumoren, die später zu Geschwüren werden. Die Geschwulst ist histologisch durch Bildung atypischer Drüsenschläuche (Fig. 378 *e*) ausgezeichnet, aus denen durch fortgesetzte Epithelproduction schliesslich solide Zellstränge entstehen. Das Stroma ist schwach entwickelt, oft kleinzellig infiltrirt.

3) Das Carcinoma fibrosum oder der Skirrh des Magens präsentirt sich in Form einer vornehmlich die Pars pylorica betreffenden diffusen Verdickung und Verhärtung der Magenwände (Fig. 380). Das Pylorusostium ist dabei mehr oder weniger verengt. Die Innenfläche der verhärteten Partie ist theils von Schleimhaut bedeckt, theils liegt derbes, der verdickten Submucosa angehörendes Bindegewebe zu Tage. Auf dem Durchschnitt sind meist die einzelnen Häute noch erkennbar, aber durch Bindegewebshyperplasie stark verdickt.

Was man Skirrh nennt, ist sehr wahrscheinlich nur eine theils krebsige, theils fibröse Verhärtung der Magenwände, die sich secundär nach dem Zerfall eines weichen Carcinoms gebildet hat.

4) Das Carcinoma mucosum s. gelatinosum, der Schleimkrebs, erscheint theils in Form knotiger Tumoren, theils als diffus ausgebreitete Infiltration der Magenwand. In beiden Fällen enthält die Neubildung gallertig durchscheinende Herde oder besteht nahezu ganz aus gallertigem Gewebe. Zuweilen verbreitet sich die Geschwulst auch auf das Peritoneum und bildet hier in kurzer Zeit umfangreiche, gallertig durchscheinende, mehr oder weniger reichlich vascularisirte Gewebsmassen. Die Gallertmassen sind ein Product des Epithels, doch kommt auch eine myxomatöse Degeneration des Bindegewebes vor.

5) Plattenepithelkrebse kommen im Magen nur selten vor und haben ihren Sitz an der Cardia und deren Umgebung.

Die **Bindesubstanzgeschwülste** spielen unter den Magentumoren eine sehr unbedeutende Rolle. In seltenen Fällen kommen knotenförmige Sarkome, Lipome, Fibrome und Myome zur Beobachtung, die meist nach innen, selten nach aussen vorragen.

Literatur über Geschwülste des Magens.

Brault, *Origine non-bactérienne du carcinome, Arch. gén. de méd. 1885.*
Brinaud, *Du polyadénome gastrique, Arch. gén. de méd. 1885.*
Cornils, *Développement histologique des tumeurs épithéliales, Journ. de l'anat. 1865.*
Hauser, *Das chron. Magengeschwür, sein Vernarbungsprocess u. dess. Bezieh. z. Entwickl. d. Magencarcinoms, Leipzig 1883; Das Cylinderepithelcarcinom d. Magens, Jena 1890.*
Häberlin, *Verbreitung u. Actiologie des Magenkrebses, Berl. klin. Woch. 1889.*
Israel, *Die ersten Anfänge des Magenkrebses, Berl. klin. Woch. 1890.*
Kunze, *Myome des Magens, Langenbeck's Arch. 40. Bd. 1890.*

Ménétrier, *Des polyadénomes gastriques etc., Arch. de phys. I 1888.*
Raymond, *Note sur le développement du cancer de l'estomac, Revue de méd. IX 1889.*
Tilger, *Primäres Magensarkom, Virch. Arch. 133. Bd. 1893 (Lit.).*
Waldeyer, *Die Entwicklung des Carcinoms, Virch. Arch. 55. Bd. 1872.*

VI. Pathologische Anatomie des Dünndarms und des Dickdarms.

1. Die Missbildungen und angeborenen Lageveränderungen des Darmkanals.

§ 180. Totaler **Mangel** sowie **grössere Defecte** des Darmrohres kommen nur bei hochgradiger sonstiger Missbildung (Acardiacus) vor. Häufiger sind **kleine Defecte, Verengerungen, Obliterationen** und **Divertikel.**

Verengerungen und Verschluss des Darmes können in der Continuität des Darmes, z. B. des Dünndarmes (Fig. 381 *b*, *c*, *d*, *e*), auftreten, kommen aber viel häufiger am untersten Ende des Darmes vor und führen hier zur **Atresia ani et recti.**

Die Atresia ani simplex ist charakterisirt durch einen Verschluss des Anus bei wohl ausgebildetem Darm, der dadurch zu Stande kommt, dass die ektodermale Einstülpung am Steissende fehlt. Ist gleichzeitig eine Atresia recti vorhanden, so endet der Mastdarm nicht unmittelbar oberhalb der Analhaut, sondern höher oben.

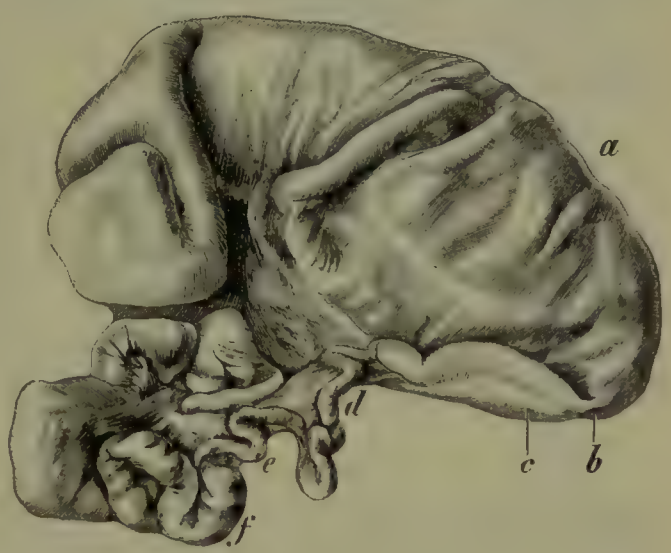

Fig. 381. Hypoplasie des Dünndarms eines Neugeborenen. *a* Stark erweitertes, *b c d e* stark verengtes und verkümmertes, *f* normal entwickeltes Dünndarmstück. $^5/_7$ der nat. Gr.

Ist bei fehlendem After auch die Ausbildung der Scheidewand zwischen dem Sinus urogenitalis und Darm eine unvollkommene, so kommt es zu den als Atresia ani vesicalis, urethralis, vaginalis und uterina bezeichneten Missbildungen, bei denen zwischen dem blind endenden Rectum einerseits, Blase oder Urethra oder Scheide oder Uterus andererseits fistulöse Verbindungen bestehen. Vollständiger Mangel der Scheidewand führt zur Persistenz einer Kloake, in der sich Sinus urogenitalis und Enddarm vereinigen.

Eine häufige Missbildung ist das **Meckel'sche Darmdivertikel**, d. h. ein dem Dünndarm etwa einen Meter oberhalb der Ileocöcalklappe aufsitzendes, meist cylindrisches, nicht selten am Ende etwas erweitertes Anhängsel, das als ein persistirender Rest des Ductus omphalo-mesentericus anzusehen ist. In seltenen Fällen ist dasselbe durch einen Strang mit dem Nabel verbunden, noch seltener mündet es unter dem Nabel nach aussen, doch kommen Fälle vor, in denen abgeschnürte Stücke desselben im Nabel geschwulstartige Bildungen, sog. Adenome bilden, welche, dem Bau des Divertikels entsprechend, sich aus den nämlichen Bestandtheilen zusammensetzen, wie die Darmwand.

Andere **Divertikel** und **Erweiterungen** des Darmes werden nament-

lich am Dickdarm beobachtet und können durch Kothansammlung eine sehr bedeutende Grösse erreichen.

Lagert sich ein Darmstück in eine Peritonealausstülpung, so wird dies als **Hernie** (§ 181) bezeichnet, tritt es dagegen durch einen Defect nach aussen, als **Prolaps**.

Abnorme Lage des Darmes innerhalb der Bauchhöhle kommt am häufigsten am Dickdarm, der an bestimmten Stellen fixirt ist, zum Nachweis. Sehr schwankend ist z. B. die Lage des Coecums, das bald unterhalb der Linea innominata, bald oberhalb derselben liegt. Ferner ist sowohl die Flexura hepatica als auch die Flexura lienalis bald höher, bald tiefer gelegen. Sehr wechselnd ist auch die Länge des S romanum und des Colon transversum. Letzteres kann unter Umständen nahezu ganz fehlen, indem das Colon descendens dicht neben dem Colon ascendens auf der rechten Körperhälfte hinuntersteigt etc.

Als besondere, mit einer Missbildung des Darmes zusammenhängende Bildungen verdienen die **Enterokystome** Erwähnung. Es sind dies congenitale, mit Flüssigkeit gefüllte Säcke, deren Wand die Structur des Darmkanales besitzt. Nach ihrer Genese kann man 2 Formen unterscheiden:

1) Cystische Säcke, welche durch Verschliessung eines normal angelegten Darmes entstehen.

2) Cysten, welche auf eine unregelmässige Entwicklung des Darmrohres zurückzuführen sind. Die überschüssigen und cystisch entarteten Darmstücke gehören entweder einem rudimentären Zwilling an oder entstehen aus missbildeten Stellen des Darmrohres, am häufigsten aus dem MECKEL'schen Divertikel. Sie können bei Zunahme ihrer Grösse durch Secretansammlung von ihrem Mutterboden verschoben werden und liegen entweder in der Bauchhöhle oder innerhalb der Bauchwand im Nabel.

Literatur über Darmmissbildungen.

Demme, *XXII. Bericht über die Thätigkeit des Jenner'schen Kinderspitals, Bern 1885.*
Dittrich, *Ueber Enterokystome, Zeitschr. f. Heilk. VI 1885, u. Prag. med. Woch. 1889.*
Eppinger, *Atresia ani, Prager med. Wochenschr. 1880.*
Frank, *Die angeborene Verschliessung des Mastdarms, Wien 1892.*
Fütterer, *Erweiterung der Flexura sigmoidea, Virch. Arch. 106. Bd. 1886.*
Gärtner, *Atresie des Darmes, Jahrb. f. Kinderheilk. XX 1883.*
Grawitz, *Schleimhäutige Scheidewände u. Darmdivertikel, Virch. Arch. 68. Bd. 1876.*
Nasse, *Enterokystome, Arch. f. klin. Chir. 45. Bd. 1893.*
Roth, *Missbild. im Bereiche des Ductus omphalo-mesentericus, V. A. 86. Bd. 1881.*
Siegenbeek van Heukelom, *Die Genese der Ectopia ventriculi, V. A. 111. Bd. 1888.*
Tillmanns, *Prolaps von Magenschleimhaut durch d. Nabelring, Z. f. Chir. XVIII 1883.*
Zumwinkel, *Subcutane Dottergangscyste des Nabels, Langenbeck's Arch. 40. Bd. 1890.*
Weitere Literatur enthalten § 143 u. § 144 d. allg. Pathol.

2. Erworbene Form- und Lageveränderungen.

§ 181. Als **Hernie** oder **Eingeweidebruch** bezeichnet man den Eintritt eines Baucheingeweides in eine Peritonealausstülpung, welche entweder nach aussen sich vordrängt oder im Innern der Körperhöhlen verborgen bleibt.

Bei den **äusseren Hernien** (Fig. 382 *a*, *c*) treten vom Bauchfell bedeckte Eingeweide entweder durch einen physiologischen, aber pathologisch erweiterten oder durch einen pathologischerweise gebildeten Spalt in die nach aussen vom Bauchfell gelegenen Gewebe und drängen weiterhin auch die äussere Haut vor sich her.

Das austretende Eingeweide liegt danach in einer Peritonealausstülpung (*a*, *c*), und diese ist der **Bruchsack**. Derselbe fehlt nur dann, wenn er durch ein Trauma zerrissen ist, oder wenn extraperitoneal gelegene Theile eines Eingeweides (Coecum, Harnblase) durch eine Oeffnung der Fascien und Muskeln des Bauches vortreten (Prolaps).

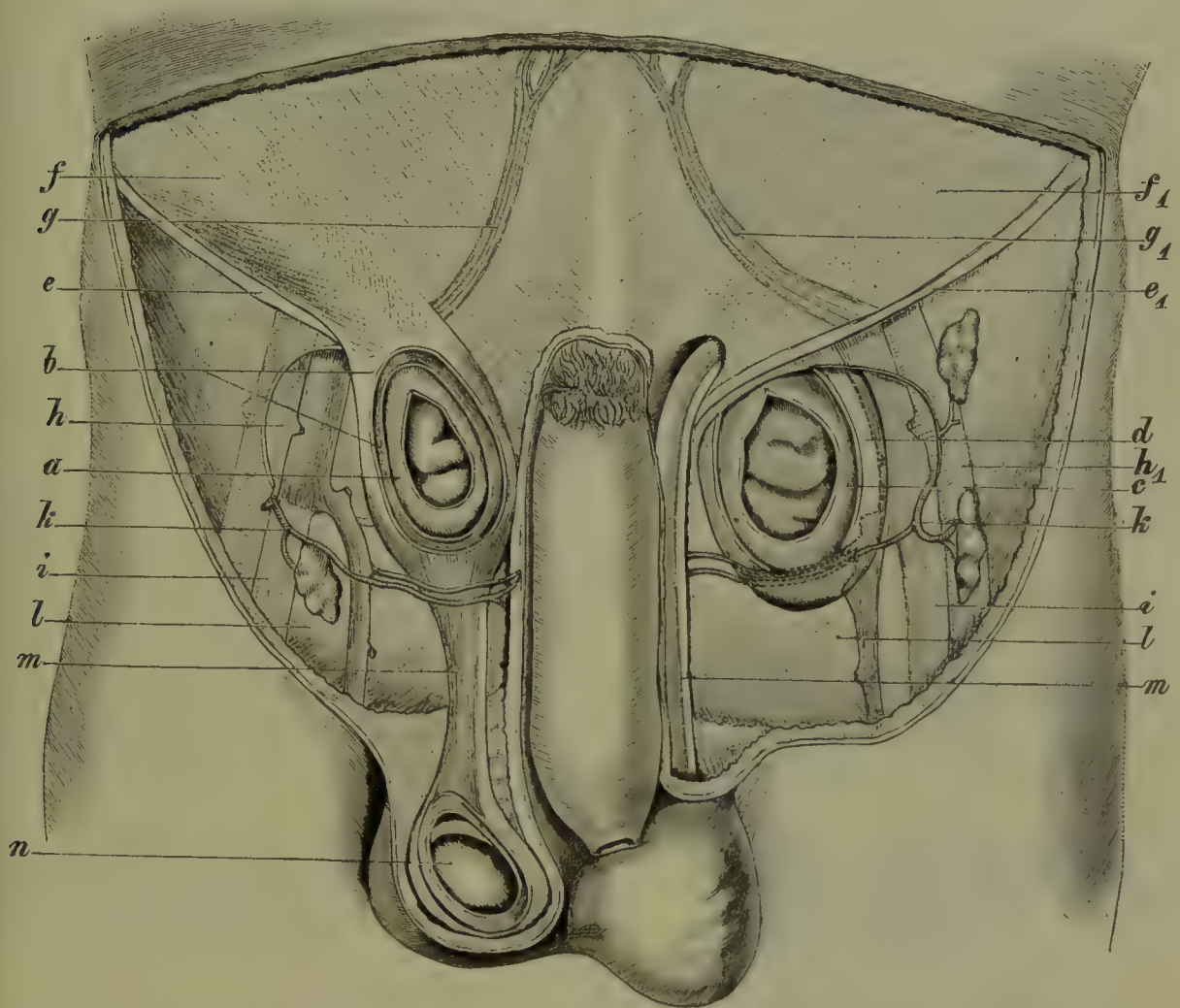

Fig. 382. Rechtsseitige Inguinalhernie und linksseitige Schenkelhernie (nach JOESSEL). *a* Bruchsack der Inguinalhernie mit Darmschlinge. *b* Fascia propria. *c* Bruchsack der Schenkelhernie. *d* Fascia propria. *e* e_1 Ligamentum Pouparti. *f* f_1 Aponeurose des Musc. obliquus externus. *g* g_1 Vasa epigastrica inferiora. *h* Arteria femoralis. *i* Vena femoralis. *k* Art. pudenda externa. *l* Fascia lata (oberflächliches Blatt). *m* Samenstrang. *n* Hoden.

Die mit dem Bruchsack sich vorstülpenden Gewebe bezeichnet man als **accessorische Hüllen** des Bruchsackes. Die innerste Lage derselben besteht aus dem subserösen Zellgewebe, das meist verdickt ist (Fascia peritonei). Bei Schenkel- und Leistenhernien folgt darauf noch die Fascia propria (*b*, *d*), welche sich vom äusseren Rande der Bruchpforte aus bildet.

Im ersten Beginn ist die Peritonealausstülpung muldenförmig; ein ausgebildeter Bruchsack ist im Grossen und Ganzen beutelförmig. Die Stelle, an welcher der Beutel durch die Fascien und Muskeln hindurch nach aussen tritt, bezeichnet man als die **Bruchpforte**, den in letzterer gelegenen Theil des Bruchsackes als **Bruchsackhals**. Am Eintritt in die Bruchpforte bildet das Peritoneum radiär von der Oeffnung ausgehende Falten.

Der **Inhalt eines Bruches** wird durch die verschiedenen Eingeweide des Bauches gebildet. Am häufigsten tritt ein Netz- oder Dünndarmstück in den Bruchsack ein, seltener schon das Coecum und der Dickdarm, noch seltener andere Eingeweide, wie die Ovarien, die Harnblase, der Magen, die Leber etc. In sehr grossen Brüchen, wie sie namentlich in der Inguinalgegend vorkommen, kann ein grosser Theil des Darmes enthalten sein. Ist nur ein Wandtheil eines Darmstückes oder ein MECKEL'sches Divertikel in einen Bruchsack eingetreten, so spricht man von einem Darmwandbruch oder LITTRÉ'schen Hernie.

Bei einem Theil der Hernien ist der Bruchsack präformirt. So können z. B. bei Kindern Leistenbrüche durch Eintritt von Eingeweiden in den offen gebliebenen Vaginalfortsatz entstehen. Andere Hernien entstehen dadurch, dass auf das Peritoneum ein Zug von aussen ausgeübt wird. So kann z. B. ein Lipom, welches sich im Septum crurale entwickelt und bei seinem Wachsthum mehr nach aussen tritt, einen Zug auf das Peritoneum ausüben, sofern es mit demselben fester verbunden ist. Endlich kann auch eine locale Nachgiebigkeit der Bauchdecken an bestimmten Stellen es bedingen, dass unter der Einwirkung des exspiratorischen Druckes, bei Anwendung der Bauchpresse das Peritoneum durch die eindringenden Eingeweide ausgestülpt wird.

Die Hernia inguinalis, die Leistenhernie (Fig. 382 *a*) hat ihren Sitz in der Inguinalgegend und entsteht entweder durch Offenbleiben des Processus vaginalis peritonei nach dem Descensus testiculorum oder durch secundäre Ausbuchtung des Peritoneums in den Leistenkanal.

Je nachdem die Ausstülpung von der Fovea inguinalis externa oder interna ausgeht, unterscheidet man äussere und innere Leisten-

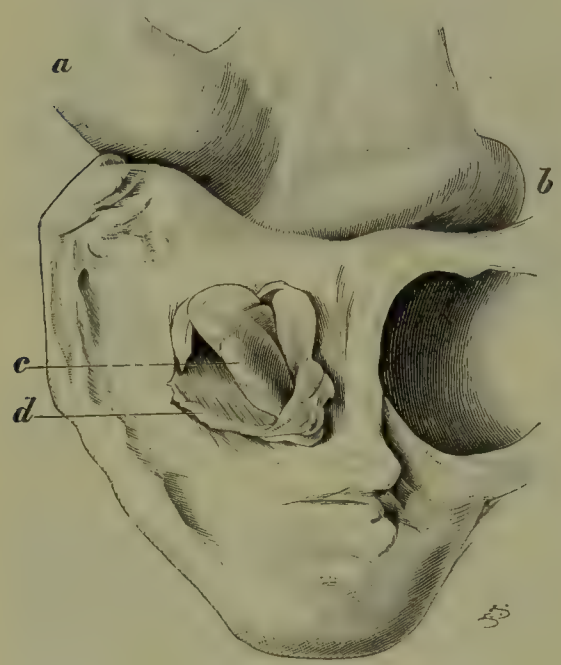

Fig. 383. Hernia foraminis ovalis sinistri incarcerata. *a* Eintretende Darmschlinge. *b* Austretende Darmschlinge. *c* Im Bruchsack liegendes Darmstück. *d* Bruchsack. $^1/_3$ der nat. Gr.

brüche. Die Bruchpforte der H. externa liegt nach aussen, diejenige der H. interna nach innen von der Arteria epigastrica.

Die Leistenhernien können sehr umfangreich werden (H. scrotalis, H. labialis) und einen grossen Theil der Darmschlingen enthalten. Unter sämmtlichen Hernien kommen sie am häufigsten vor, namentlich bei Männern.

Die Hernia cruralis, die Schenkelhernie (Fig. 382 *c*) entsteht durch Ausstülpung des Peritoneums längs der unter dem Ligamentum Pouparti (e_1) austretenden grossen Gefässstämme. Sie kommt ebenfalls häufig vor, besonders bei Frauen.

Die Hernia foraminis ovalis (Fig. 383). Dieselbe stülpt sich neben dem Nervus obturatorius und der Arteria obturatoria nach aussen; ist nicht häufig.

Die Hernia ischiadica bildet sich durch Vorwölbung des Peritoneums durch die Incisura ischiadica; ist selten.

Die Hernia perinealis tritt zwischen den Fasern des Levator ani aus; ist selten.

Die Hernia labialis inferior tritt unterhalb des absteigenden Schambeinastes aus; ist selten.

Die Hernia umbilicalis findet sich entweder angeboren als Vorlagerung einer Darmschlinge in dem erweiterten Nabelring, oder sie ist erworben und bildet sich durch das Eindringen eines Netz- oder Darmstückes in den Nabelring. Letzteres beobachtet man am häufigsten bei Frauen, die geboren haben.

Die Hernia abdominalis entsteht nach starker Dehnung oder Verletzung der Bauchdecken durch Ausstülpung des Bauchfells zwischen die auseinanderweichenden Muskeln.

Die **inneren Hernien** werden durch Einlagerung von Darmschlingen oder anderen Baucheingeweiden in Peritonealtaschen gebildet, welche entweder in der Abdominalhöhle selbst liegen oder nach der Brusthöhle sich vordrängen.

Zu den ersteren gehören die Bursa omentalis, welche von Magen, Pankreas, Leber und Milz begrenzt ist und durch das Foramen Winslowii zwischen Ligamentum hepatoduodenale und duodenorenale mit dem grossen Bauchfellraum in Verbindung steht, die Fossa duodeno-jejunalis, welche im Anfangstheil des Mesenteriums des Dünndarmes auf den Wirbelkörpern liegt, die Fossa subcoecalis, die auf der medianen Seite des Coecums, und die Fossa intersigmoidea, welche an der unteren Fläche des Mesocolon der Flexura sigmoidea liegt. In alle diese Taschen können Darmstücke eintreten. Die Fossa duodeno-jejunalis kann sogar den ganzen Dünndarm aufnehmen (Hernia retroperitonealis).

Die nach der Brusthöhle sich vordrängenden Brüche werden als Hernia diaphragmatica bezeichnet und können ebenfalls eine sehr bedeutende Grösse erreichen.

§ 182. Hat sich irgendwo eine **Hernie** gebildet, so pflegen in derselben sich **weitere Veränderungen** einzustellen. Zunächst kann der Bruch im Laufe der Zeit durch Eintritt neuer Eingeweide sich vergrössern. Der Bruchsack dehnt sich dabei aus und wird verdünnt, oder es werden neue Theile des Peritoneums in den Bruchsack einbezogen.

In Folge häufiger mechanischer Läsionen oder auch in Folge von Infection (Tuberkulose) stellen sich weiterhin oft leichte **Entzündungen** ein. Dieselben haben zur Folge, dass der Bruchsack sich verdickt, dass namentlich auch innerhalb der Bruchpforte die Falten des Peritoneums unter einander verwachsen, so dass sich ein fester, nicht mehr dehnbarer Bruchsackhals bildet. Auch die Serosa des ausgetretenen Darmes und seines Mesenteriums, sowie etwa vorliegende Netzstücke erleiden durch die Entzündung Verdickungen. Endlich können sich auch Verwachsungen theils zwischen den vorgelagerten Eingeweiden, theils zwischen diesen und dem Bruchsack bilden. Besonders leicht verwächst das Netz mit dem Bruchsack.

Die genannten Veränderungen haben nur selten eine Heilung, d. h. einen Verschluss und eine Verödung des leeren Bruchsackes zur Folge; weit häufiger verschlimmern sie das Leiden. Durch die Verdickungen

des serösen Ueberzuges, sowie durch die genannten Verwachsungen wird die Beweglichkeit der vorliegenden Darmtheile mehr und mehr verringert. Der Bruchsackhals wird enger und schnürt den eintretenden Darm mehr und mehr ein. Schliesslich wird die Reposition der Contenta des Sackes in die Bauchhöhle unmöglich. Aus dem ursprünglich reponiblen Bruch wird ein irreponibler.

Stellen sich in einem reponiblen oder irreponiblen Bruch Verhältnisse ein, welche es bedingen, dass der Inhalt des eingelagerten Darmes nicht mehr fortbewegt werden kann und schwere Störungen der Circulation eintreten, so entwickelt sich jener Zustand, welchen man als **Einklemmung des Bruches**, als **Incarceratio** bezeichnet. Sie kann zunächst durch eine abnorme Füllung der vorgelagerten Darmschlingen mit Koth (Kotheinklemmung) bedingt sein, wobei die in den Bruchsack eintretende Schlinge durch ihre starke Füllung die austretende Darmschlinge comprimirt oder auch abknickt. Wird der Bruchsack durch die Füllung der Därme gespannt, so wird damit auch die Compression der Darmschlinge an der Bruchpforte gesteigert.

Eine weitere Form der Einklemmung kommt dadurch zu Stande, dass die Bruchpforte vermöge der Elasticität ihrer Gewebe die durch sie hindurchtretenden Eingeweide einschnürt (elastische Einklemmung), und es kommt dies namentlich dann vor, wenn Eingeweide in Zeiten von Drucksteigerung in der Bauchhöhle in den Bruch hineingepresst werden und momentan die Bruchpforte über ihren gewöhnlichen Umfang erweitern.

Endlich können Darmschlingen auch durch Verwachsungsfäden im Bruchsack eingeschnürt werden, oder es kann neben einer bereits vorgefallenen Darmschlinge eine zweite Darmschlinge oder ein Netzstrang sich vordrängen und damit raumbeengend im Gebiete der Bruchpforte wirken etc.

Wird eine Darmschlinge oder ein Stück Netz eingeengt und eingeklemmt, so treten in denselben Störungen der Circulation auf. Vor allem wird der Abfluss des venösen Blutes gehemmt, so dass sich venöse Stauungen, Transsudation von Flüssigkeit und Hämorrhagieen einstellen. Dadurch wird die Darmschlinge schwarzroth und schwillt an, und im Bruchsack sammelt sich Flüssigkeit an, beides Momente, welche die Spannung im Bruchsack sowie die Einklemmung steigern.

Wird die Einklemmung nicht gehoben, so wird der Darm früher oder später brandig, und im Bruchsack stellt sich eine heftige Entzündung ein. Der Darm wird dabei missfarbig, schwarzroth oder blauschwarz. Am Orte der Einklemmung ist er meist blasser, grauweiss. Nach einiger Zeit erfolgt Perforation, und an der Grenze von Lebendem und Todtem, d. h. also am inneren Rande der Einschnürung, stellt sich eine eiterige Entzündung ein.

§ 183. Finden sich in der Unterleibshöhle pathologisch neugebildete Verwachsungsfäden und Membranen, die Lücken oder Taschen umschliessen, so können **Einschnürungen des Darmes im Innern der Bauchhöhle**, welche als **innere Einklemmung** von der Brucheinklemmung unterschieden werden, dadurch entstehen, dass Darmschlingen in die betreffenden Lücken oder Taschen einschlüpfen (Fig. 384) oder sich hinter Verwachsungsfäden durchdrängen und alsdann abgeknickt oder bei Eintritt von stärkerer Füllung eingeschnürt werden. Ist diese Einschnürung eine hochgradige und dauernde, so stellen sich im be-

treffenden Darmstück dieselben Veränderungen ein, wie in eingeklemmten Hernien.

Aehnliches kann auch geschehen, wenn im Mesenterium oder im Netz abnorme Lücken vorhanden sind und Därme hindurchschlüpfen.

Eine weitere Ursache innerer Einklemmung sind sodann **Axendrehungen des Darmes**, welche als **Volvulus** bezeichnet werden. Sie kommen nur an beweglichen Abschnitten des Darmes vor und werden theils durch die peristaltische Bewegung selbst, namentlich bei ungleicher Füllung des Darmkanales, theils durch äussere Einflüsse, z. B. durch Contusionen, verursacht. Die Drehung erfolgt um die Axe des Gekröses, so dass die Schenkel des gedrehten Darmstückes an der Wurzel des Mesenteriums sich kreuzen. Durch die Drehung wird das

Fig. 384.

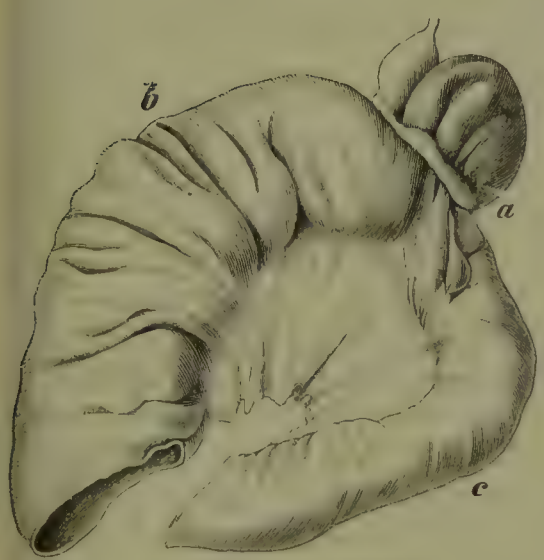

Fig. 385.

Fig. 384. Innere Einklemmung. Ein Stück einer Dünndarmschlinge ist zwischen Verwachsungsstränge eingetreten, welche sich zwischen einer verkästen Lymphdrüse und der Darmwand gebildet hatten. $^1/_2$ der nat. Gr.

Fig. 385. Intussusception des Darms an der Ileocoecalklappe. *a* Ileum. *b* Coecum. *c* Processus vermiformis. *d* Colon transversum. *e* Invaginirtes und umgestülptes Darmstück. *f* Colon descendens. $^1/_2$ der nat. Gr.

Lumen des Darmes verschlossen und die Circulation im Mesenterium gehemmt. Der Rückgang desselben wird theils durch die Schwere des gefüllten Darmstückes, theils durch Compression von Seiten anderer Darmschlingen unmöglich gemacht.

Sowohl bei Axendrehung der Flexura sigmoidea, als auch bei Axendrehung des Dünndarmes kann es noch zu einer **Knotenbildung** zwischen ersterer und letzterem kommen. Es wird dabei der fixe Punkt der gedrehten Schlinge von der anderen Darmschlinge umfasst.

Eine nicht selten zu beobachtende Lageveränderung des Darmes ist ferner die **Intussusception** oder **Invagination** (Fig. 385), bei welcher sich meist ein höher gelegenes Darmstück in ein tiefer gelegenes einstülpt. Am häufigsten findet man frische Invagination im Verlaufe des Dünndarmes von Kindern, welche an Gehirnkrankheiten und Darmaffectionen gestorben sind.

Der Grad der Invagination ist sehr verschieden. Bei Beweglichkeit des eintretenden Darmstückes können grosse Darmabschnitte in einandergestülpt werden, und es kommen solche hochgradige Invaginationen namentlich in der Gegend der Ileocoecalklappe vor (Fig. 385), wobei bald nur der Dünndarm, bald zugleich auch der obere Theil des Dickdarms mit dem Coecum in den tiefer gelegenen Dickdarm eintritt, so dass der eingestülpte Darm schliesslich ins Rectum gelangt.

Geht eine Intussusception nicht wieder zurück, so kommt es durch Zerrung des Gekröses und durch Compression der Gefässe zu Hyperämie und ödematöser Schwellung und schliesslich zu Nekrose und Gangrän des betreffenden Darmabschnittes. Weiterhin schliessen sich entzündliche Prozesse an, die zu Verklebung und Verwachsung der in einander geschobenen Stücke führen können. Werden die der Nekrose verfallenen eingestülpten Darmabschnitte abgestossen und verwächst danach das obere Darmstück mit dem unteren, so kann Heilung eintreten, doch ist dies nur selten der Fall und es gehen die Patienten zufolge der Undurchgängigkeit des Darmes und den consecutiven Entzündungen zu Grunde.

Die Ursache der Invagination ist nicht immer mit Sicherheit anzugeben. Nach Leichtenstern ist die Parese eines begrenzten Darmabschnittes die Ursache, indem alsdann eine energische Peristaltik des höher gelegenen Darmes ein Stück in den paralytischen Theil einschieben kann.

Als **Prolaps** des Darmes bezeichnet man einen Vorfall desselben durch eine normale oder pathologische Oeffnung. Von normalen Oeffnungen kommt nur der Anus in Betracht, durch welchen das Rectum sich ausstülpen kann. Man beobachtet dies z. B. bei heftiger Anwendung der Bauchpresse, namentlich wenn der Darm durch chronische Entzündungen schlaff geworden ist. Der ausgestülpte Mastdarm bildet eine mit Schleimhaut bedeckte Geschwulst, in welcher sich häufig Entzündung und Gangrän einstellen, namentlich wenn der Prolaps nicht zurückgeht. Prolaps durch pathologische Oeffnung kommt namentlich in perforirenden Bauchwunden und traumatisch entstandenen Zwerchfelllücken vor.

Stenose und **Atresie** des Darmes wird nicht selten durch Entzündungsprocesse hervorgerufen, welche in der Darmwand selbst ihren Sitz haben, und zwar entweder in der Weise, dass indurirende und narbenbildende Entzündungen sich in der Darmserosa und deren Umgebung entwickeln und bei der Schrumpfung das Darmlumen verengen, oder aber so, dass ulceröse Entzündungen im Innern des Darmes vernarben und dabei zu Schrumpfung führen.

Sehr oft führen ferner auch Carcinome zu Stenose und zwar sowohl dadurch, dass sie sich in das Darmlumen vordrängen, als auch dadurch, dass sie eine Induration und Schrumpfung der Darmwand bewirken.

Erweiterungen des Darmlumens kommen am häufigsten durch Ansammlung von Koth oder Gas zu Stande und sind durch Stenosen oder Einklemmung tiefer gelegener Theile oder aber durch abnorme Nachgiebigkeit der Darmwände verursacht.

Divertikel kommen theils durch locale Ausbuchtung sämmtlicher Darmhäute, theils durch herniöse Ausstülpung der Mucosa zwischen den auseinanderweichenden Muskellagern zu Stande. Die letzteren kommen namentlich an der inneren Darmseite seitlich vom Ansatz des

Mesenteriums, da wo die Venen austreten (HANSEMANN), vor, und können sich in grosser Zahl bilden.

Perforationen des Darmes sind am häufigsten Folge von Texturveränderungen, namentlich von Geschwürsbildungen im Innern, von Nekrose der Darmwand und von Maceration derselben durch eiterige Entzündungsprocesse in der Umgebung. Nicht selten geben auch Traumen die Veranlassung.

Die Folge derselben ist, falls sich die Ränder nicht sofort an einanderlegen, allgemeine oder locale Peritonitis durch Austritt von Koth. Letztere stellt sich namentlich dann ein, wenn vor der Perforation der Darm mit der Nachbarschaft verwachsen war. Tritt dabei Koth aus, so bildet sich ein Kothabscess, der nach aussen oder nach dem Darm durchbrechen kann.

Literatur zu § 181—183.

d'Ajutolo, *Due sacchi erinarii con polipo sierosa nello stesso individuo, Bologna 1887.*
Bollmann, *Casuistik d. inneren Einklemmung, I.-D. Heidelberg 1895.*
Bönicken, *Ueb. Bakterien d. Bruchwassers eingeklemmter Hernien, V. A. 120. Bd. 1890.*
Bose et Blanc, *Lés. de l'intestin dans les cas d'hernie étranglée, A. de méd. exp. 1896.*
Brieger, *Hernien des Processus vermiformis, Arch. f. klin. Chir. 45. Bd. 1884.*
Brunner, *Herniologische Beobachtungen, Beitr. z. klin. Chir. v. Bruns IV 1889.*
Chiari, *Intrauterin entstandene Intussusception des Ileums, Prag. med. Woch. 1888.*
Cornil et Tchistowitch, *Lés. de l'intestin dans les hernies étranglées, Arch. de méd. exp. I 1890.*
Duret, *Des variétés rares de la hernie inguinale, Paris 1883.*
Edel, *Erworbene Darmdivertikel, Virch. Arch. 138. Bd. 1894 (Lit.).*
v. Eichborn, *Zur Genese des Darmdivertikel, I.-D. Zürich 1897.*
Englisch, *Ueber Hernia obturatoria, Wien 1891 (Lit.).*
Eppinger, *Path. d. Hernien in d. Leistengegend, Internat. Beitr., Festschr. f. Virchow II 1891.*
Esau, *Axendrehung, Dtsch. Arch. f. klin. Med. XVI 1875.*
Fleiner, *Darminvagination, Virch. Arch. 101. Bd. 1885.*
Garrè, *Die Hernia ischiadica, Beitr. v. Bruns IX 1892.*
Graser, *Die Unterleibsbrüche, Wiesbaden 1891.*
Haegler, *Bruchsacktuberkulose, Correspbl. f. Schweizer Aerzte 1892.*
Hansemann, *Entstehung falscher Darmdivertikel, Virch. Arch. 144. Bd. 1896.*
Hermes, *Die Blasenhernien, D. Zeitschr. f. Chir. 45. Bd. 1897 (Lit.).*
Herzog, *Die Rückbildung des Nabels und der Nabelgefässe, München 1892.*
Hildebrandt, *Zusammenstellung von 117 Fällen v. Brucheinklemmung, I.-D. Breslau 1869.*
Kaufmann, *Zwerchfellshernie, Dtsch. med. Wochenschr. 1887.*
Klemm, *Stud. üb. d. Veränderung. am Darm in Folge v. Brucheinklemmung, Dorpat 1890.*
Kocher, *Brucheinklemmung, Dtsch. Zeitschr. f. Chir. VIII 1877.*
Korkweg, *Brucheinklemmung, Langenbeck's Arch. XXII 1878.*
Krönlein, *Herniologische Beobachtungen, Langenbeck's A. XIX 1876 u. XXV 1880.*
Küster, *Beitr. zu der Lehre von den Hernien, Verh. d. D. Ges. f. Chir. XV 1886.*
Küttner, *Innere Incarceration, Virch. Arch. 43. Bd. 1868.*
Lacher, *Ueber Zwerchfellhernien, Dtsch. Arch. f. klin. Med. XXVII 1880.*
Leubuscher, *Darminvagination, Virch. Arch. 85. Bd. 1881.*
Neumann, *Darmdivertikel als Ursache v. Incarcerationen, Intern. Beitr., Festschr. f. Virchow II 1891 (Lit.).*
Petit, *Tuberculose péritonéo-vaginale, Rev. de la tub. 1897 (Lit.).*
Power, *The minute Anatomy of Intussusception, Journ. of. Path. IV 1897.*
Pohl, *Befund einer durch viele Jahre getrag. Darmintussusception, Prag. med. Woch. 1888.*
Rafinesque, *Étude sur les invaginations intestinales chroniques, Thèse de Paris 1878.*
Reichel, *Die Lehre von der Brucheinklemmung, Stuttgart 1886.*
Roth, *Hernien d. Linea alba, Langenbeck's Arch. 42. Bd. 1891 (Lit.); Hernientuberkulose, Beitr. v. Bruns XV 1896 (Lit.).*
Rumpel, *Ueber den interstitiellen Leistenbruch, I.-D. Marburg 1887.*
Sachs, H., *Untersuchungen üb. d. Processus vaginalis peritonei als prädisponirendes Element für die äussere Leistenhernie, Arch. f. klin. Chir. XXXVI 1887.*

Schmidt, Die Unterleibsbrüche, Dtsch. Chir. Stuttgart 1896 (Lit.).
Thoma, Vier Fälle von Hernia diaphragmatica, Virch. Arch. 88. Bd. 1882.
Treves, Darmobstruction, Leipzig 1886.

3. Circulationsstörungen, Blutungen und Degenerationen.

§ 184. **Congestive Hyperämie**, welche sich vornehmlich durch lebhafte Röthung der Schleimhaut zu erkennen giebt, unter Umständen auch zu Blutungen führt, kann sowohl eine Folge von reizender Beschaffenheit des Darminhaltes als auch einer an anderer Stelle ausgelösten Einwirkung auf die Innervation der Blutgefässe sein. **Stauungshyperämie** kommt in allgemeiner Verbreitung vornehmlich bei allgemeinen Stauungen im grossen Kreislauf, sowie bei Lebererkrankungen, welche eine partielle Verödung der Pfortaderverzweigungen bedingen, sodann auch bei Verengerung und Verschliessung der Pfortader selbst vor, doch ist zu bemerken, dass sich die Stauung im Darm meist weniger stark geltend macht als im Magen. Locale Stauungen kommen am häufigsten durch Compression der mesenterialen Gefässe von Darmschlingen, die in einem Bruchsack liegen oder irgendwo eingeschnürt und comprimirt werden, selten durch thrombotischen Verschluss von mesenterialen Gefässen zu Stande. Die Behinderung des Blutabflusses bei fortgesetztem Zufluss führt oft nicht nur zu blaurother oder schwarzrother Färbung der Mucosa, sondern auch der Serosa und der Muscularis.

Blutungen können sich sowohl an active als an passive Hyperämieen anschliessen und betreffen am häufigsten die Schleimhaut, von der namentlich das Zottengewebe leicht Blut austreten lässt. Sie sind im Uebrigen eine häufige Erscheinung verschiedener entzündlicher Erkrankungen, so z. B. jener, welche bei Dysenterie und Typhus abdominalis eintreten und kommen sowohl zu Beginn entzündlicher Affectionen als auch im Gefolge von geschwürigem Zerfall der Schleimhaut vor. Sie sind bald auf eine einzige oder auf einige wenige Stellen beschränkt, bald über ein grosses Gebiet ausgebreitet, und es kommen bei angeborener oder erworbener Hämophilie, sowie auch im Gefolge neurotischer Congestionen Darmblutungen vor, die sich über den grössten Theil des Darmes erstrecken. Das in den Darm ergossene Blut nimmt bei längerem Verweilen im Darm eine braunschwarze bis schwarze Färbung an und bildet dann meist eine schmierige Masse. In die Schleimhaut ausgetretenes Blut führt nach einiger Zeit zur Bildung schiefergrauer bis schwarz gefärbter Flecken, die lange Zeit sich erhalten können. Nach dichter hämorrhagischer Infarcirung der Schleimhaut, welche zu einer Aufhebung der Circulation führt, wird das Gewebe nekrotisch, stösst sich nach einiger Zeit ab und hinterlässt einen Substanzverlust.

Bei hochgradigen localen Circulationsstörungen, wie sie durch Compression und thrombotischen Verschluss der Venen, mitunter auch durch embolischen und thrombotischen Verschluss der Arteria mesenterica superior und ihrer Aeste verursacht werden, kommt es nicht nur zu Schleimhautblutungen, sondern zu blutigen Infarcirungen der ganzen Darmwand, so dass die betroffenen Darmschlingen ein blauschwarzes Aussehen

erhalten und weiterhin in Folge der sistirten Circulation der Nekrose verfallen.

Oedeme des Darmrohres kommen sowohl als Folge von Stauungen, als auch von Alterationen der Gefässwände vor, letzteres namentlich als Begleit- und Theilerscheinung von Entzündungen. Oedem der Submucosa kann eine bedeutende Verdickung des Darmes bedingen; die Schleimhaut erscheint zugleich wie gequollen und schwappt bei Bewegung. Bei Stauung des Chylus in den Chylusgefässen können sich in der Mucosa und der Submucosa **Chyluscystchen** bilden, deren Inhalt weiss ist und eine weisse Punktirung der Darmzotten und Falten bedingt. Dichte Nebeneinanderlagerung der Cystchen kann dem Gewebe das Aussehen eines Lymphangiomes geben.

Atrophie der Darmschleimhaut, die durch Drüsenschwund charakterisirt ist, ist ein überaus häufiger Befund, der namentlich im Dickdarm und hier wieder besonders im Coecum zu erheben ist und einen Folgezustand von voraufgegangenen Entzündungsprocessen darstellt (vergl. § 186). Unter den **degenerativen Veränderungen** ist in erster Linie die **amyloide Entartung** des Blutgefässbindegewebsapparates zu nennen, welche namentlich in der Mucosa und Submucosa, seltener in der Muskelwand ihren Sitz hat. Sie tritt meist unter denselben Verhältnissen wie die Amyloidentartung der drüsigen Organe auf, kommt indessen in seltenen Fällen auch unter anderen, uns unbekannten Bedingungen zur Entwicklung. Die amyloid entartete Schleimhaut ist meist blass; hochgradige Entartung kann eine Verhärtung bedingen.

Die **Muscularis des Darmes** zeigt nur selten auffällige Veränderungen, doch können sich in den Muskelzellen verschiedene Degenerationen einstellen, so namentlich fettige Degeneration, hyaline Degeneration mit Bildung hyaliner Schollen und Pigmententartung, und es enthalten die Muskelzellen des Ileums in späteren Lebensjahren ausserordentlich häufig gelbe, eisenfreie Pigmentkörner, die nicht selten eine makroskopisch erkennbare gelbbraune Färbung des Darmes bedingen. Bei Infectionskrankheiten, Intoxicationen, bei allgemeinen Ernährungsstörungen und bei Erkrankungen des Centralnervensystems scheinen sich nach Untersuchungen von Scheimpflug, Blaschko und Sasaki Degenerationen an den nervösen Apparaten des Darmes einstellen zu können.

Literatur über Circulationsstörungen, Blutungen und Degenerationen in der Darmwand.

Adenot, *Thrombose de l'artère mésent. infér. Rev. de méd. X 1890.*
Beneke, *Hyaline Degeneration der glatten Muskelfasern, Virch. Arch. 99. Bd. 1885.*
Blaschko, *Erkrankung der sympathischen Geflechte der Darmwand, V. A. 94. Bd. 1883.*
Edinger, *Amyloidentartung der Musculatur, D. Arch. f. kl. Med. 29. Bd. 1881.*
Eichhorst, *Darmblutung, Eulenburg's Realencyklop. 1894.*
Faber, *Die Embolie der Arteria mesenterica superior, D. Arch. f. klin. Med. 1875.*
Firket *et* ***Malvoz,*** *Thrombose des branches de l'artère mesent. sup. et infarctus de l'intestin grêle, Arch. de méd. exp. III 1891.*
Goebel, *Pigmentablagerung in der Darmmusculatur, Virch. Arch. 136. Bd. 1894 (Lit.).*
Grawitz, *Embolie der Arteria mesaraica superior, Virch. Arch. 110. Bd. 1887.*
Kaufmann, *Verschluss d. Art. mesenter. sup. durch Embolie, V. A. 116. Bd. 1889.*
Kyber, *Amyloidentartung, Virch. Arch. 81. Bd. 1880.*
Lesser, *Veränderungen d. Verdauungskanales durch Aetzgifte, Virch. Arch. 83. Bd. 1881.*

Litten, *Folgen des Verschlusses der Art. mesenterica superior, Virch. Arch. 63. Bd. 1875.*
Moyes, *Embolism of the sup. mesent. artery. Glasgow Med. Journ. 1880.*
Neumann, *E., Zur Histologie der amyloiden Darmerkrankung, Arch. d. Heilk. IX 1868.*
Nothnagel, *Beitr. z. Phys. und Pathol. d. Darms, Berlin 1884.*
Ponfick, *Embolie der Art. mesenterica sup., Virch. Arch. 50. Bd. 1870.*
Sasaki, *Ueber Veränderungen in den nervösen Apparaten der Darmwand bei perniciöser Anämie und bei allgemeiner Atrophie, Virch. Arch. 96. Bd. 1884.*
Scheimpflug, *Beitr. z. path. Histologie d. Darmes, Zeitschr. f. klin. Med. IX 1885.*
Schujeninoff, *Chyluscysten im Darm, Z. f. Heilk. XVIII 1897 (Lit.).*
Wild, *Amyloide u. hyaline Degeneration des Bindegewebes, Beitr. v. Ziegler I 1886.*

4. Die Entzündungen der Darmschleimhaut und deren Folgezustände.

a) Entzündungen, welche durch verschiedene, nicht specifische Schädlichkeiten hervorgerufen werden.

§ 185. Die **Darmschleimhaut** ist in der ganzen Länge des Darmes mit einem einfachen Cylinderepithel bedeckt. Die Tunica propria besteht aus einem zarten, theils fibrillären, theils reticulären Bindegewebe, welches ausserordentlich zahlreiche, dicht neben einander stehende, einfachen tubulösen Drüsen gleichende röhrenförmige Einsenkungen der Oberfläche einschliesst. Im Dickdarm sind dieselben tief, im Dünndarm niedrig; dafür erheben sich hier zahlreiche, mit Epithel bekleidete Zotten, so dass auch hier für eine ausgiebige Vergrösserung der resorbirenden Oberfläche gesorgt ist. Gegen die Submucosa ist die Tunica propria durch eine Muskellage abgegrenzt.

An zahlreichen Stellen sind in die Mucosa und Submucosa, die als einfache und agminirte Follikel bezeichneten, rundlich gestalteten Herde lymphadenoiden Gewebes eingelagert, welche in ihrem Innern Lymphocyten produciren, die zum Theil an die Oberfläche wandern. An manchen Erkrankungen nehmen die lymphatischen Apparate in auffällig hervortretender Weise Theil.

Die **Entzündungen des Darmkanals** sind in den meisten Fällen durch Veränderung des Darminhaltes verursacht; doch können auch von der Blut- und der Säftemasse des Körpers aus wirkende Stoffe, können Infectionen und Intoxicationen (z. B. durch Arsenik, Sublimat, septische Stoffe), die nicht vom Darm ausgehen, Exsudationen in den Darm und entzündliche Veränderungen in der Darmwand verursachen (vergl. pag. 56, Fig. 46, embolischer Darmabscess).

Einen schädlichen, reizenden Einfluss kann der Darminhalt schon dann ausüben, wenn er allzu lange im Darm verbleibt und unter dem Einfluss von Bakterien abnorme Zersetzungen eingeht. Diese Zersetzungen können schon durch die Wirkung der stets im Darm vorhandenen Bakterien (Bacterium coli) herbeigeführt werden, doch kommt es nicht selten zu Einfuhr von besonderen Bakterien mit der Nahrung, und es ist z. B. ein Theil der als Fleisch-, Wurst- und Käsevergiftung bekannten, mit Darmentzündung verbundenen Erkrankungen auf abnorme Fäulnissgährungen zurückzuführen, welche unter dem Einfluss mit der verdorbenen Nahrung genossener Bakterien entstehen. In anderen Fällen werden auch Bakterien (Streptokokken, Typhusbacillen, Choleraspirillen, Tuberkelbacillen) eingeführt, welche nicht nur im Darminhalt sich vermehren, sondern zugleich auch da oder dort in dem Gewebe sich ansiedeln und dadurch Gewebsver-

änderungen verursachen. Nach neuen Untersuchungen scheinen Streptokokken besonders häufig bei Säuglingen und Kindern die Ursache von Enteritis zu sein. In noch anderen Fällen werden giftige, chemische Producte durch Bakterien bewirkter Zersetzungen, oft auch von anderen Pflanzen oder von Thieren producirte Gifte mit den Speisen und den Getränken aufgenommen. Endlich giebt es auch sonst noch eine grosse Zahl chemisch und physikalisch wirkender, z. Th. ätzender Substanzen, welche, in den Darm aufgenommen, Entzündung verursachen (vergl. § 175).

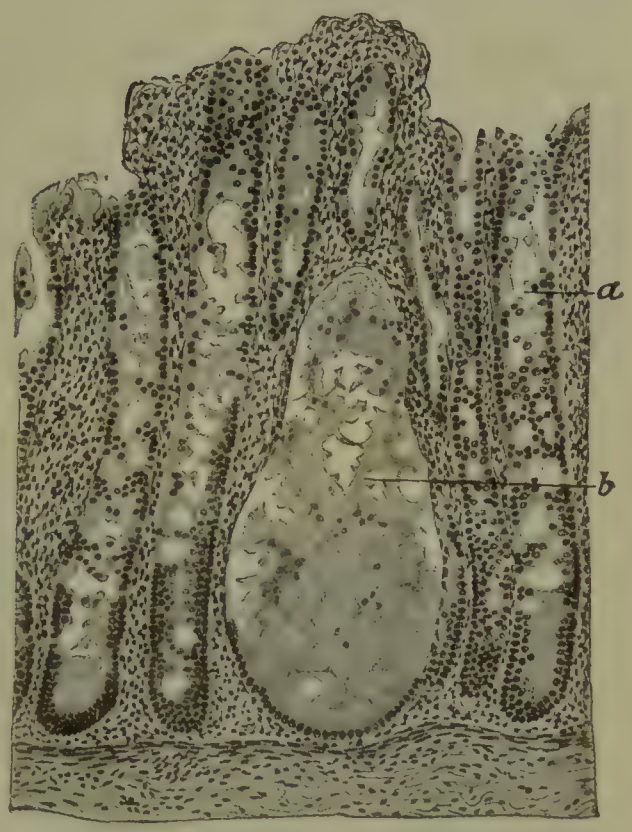

Fig. 386. Schleimiger Dickdarmkatarrh mit cystischer Erweiterung einzelner Krypten (M. Fl. Hämatox.). *a* Krypten mit partiell verschleimtem Epithel. *b* Schleimhaltige Cysten. Vergr. 100.

Die häufigste Form der Darmentzündung ist die **Enteritis catarrhalis**, welche bald ein seröses, bald ein schleimiges, bald ein eiteriges, bald ein gemischtes Secret liefert. Bei acutem Katarrh ist die Schleimhaut hyperämisch und geschwellt, ihr Gewebe stärker als gewöhnlich durchfeuchtet und häufig auch von mehr oder minder zahlreichen Rundzellen, da und dort oft auch von Blut durchsetzt. Bei schweren Formen kann auch die Submucosa flüssiges Exsudat und Leukocyten enthalten. Das Epithel zeigt eine gesteigerte Verschleimung (Fig. 385 *a*) und stösst sich oft in reichlichem Maasse ab, und es kann danach die geröthete Schleimhaut mit reichlichem Schleim oder auch mit trüber Flüssigkeit belegt sein. Durch Schleimretention in den Krypten des Darms können sich kleine Cysten (*b*) bilden. Nach Böhm erfolgt eine besonders reichliche Epitheldesquamation bei Vergiftung mit Arsenik und mit den Gliedern der Muscaringruppe; es sind indessen auch zahlreiche andere Katarrhe mit starken Epithelverlusten verbunden, so namentlich jene Katarrhe, welche bei Cholera auftreten. Bei der als Enteritis membranacea bezeichneten chronischen Erkrankung findet eine enorme Schleimproduction und Epitheldesquamation statt, so dass cylindrische und hautartige Massen entleert werden.

Die meisten Katarrhe verlaufen acut und enden mit Heilung, doch hinterlassen sie nicht selten bleibende Veränderungen. Chronische Katarrhe kommen namentlich bei anhaltender Einfuhr reizender Substanzen in den Darmkanal und bei abnormer Zersetzung des Darminhaltes, sowie bei Stauungen im Pfortadergebiet vor.

Trägt ein **Katarrh eiterigen** oder **schleimig-eiterigen** Charakter, so dass die Oberfläche der Schleimhaut sich mit Eiter oder schleimig-eiterigen Massen bedeckt, so pflegt auch die Infiltration der Schleim-

haut eine besonders dichte zu sein (Fig. 387 *d* d_1) und kann stellenweise so dicht werden, dass dadurch das Drüsengewebe ganz verdeckt wird. Unter diesen Verhältnissen kommt es alsdann häufig zu partieller **Vereiterung** der Schleimhaut, wobei das Gewebe herdweise abstirbt (*f*) und sich auflöst, so dass sich mehr oder minder umfangreiche, von zelllig infiltrirtem Gewebe umgrenzte **Geschwüre** (*g*) in der Schleimhaut bilden. Die abgestorbenen Gewebsfetzen bilden dabei oft einen kleienartigen Belag, welcher mit dem Eiter der Oberfläche die stark geschwellte und geröthete Schleimhaut bedeckt. Die Submucosa (*b*) ist meist von einer reichlichen Menge von Rundzellen (*e*) durchsetzt. In seltenen Fällen bilden sich auch **submucöse Abscesse**, die später durchbrechen und Hohlgeschwüre hinterlassen. Es kommen ferner auch in seltenen Fällen über grössere Gebiete ausgebreitete **phlegmonöse, eiterig-seröse Infiltrationen der Submucosa** vor.

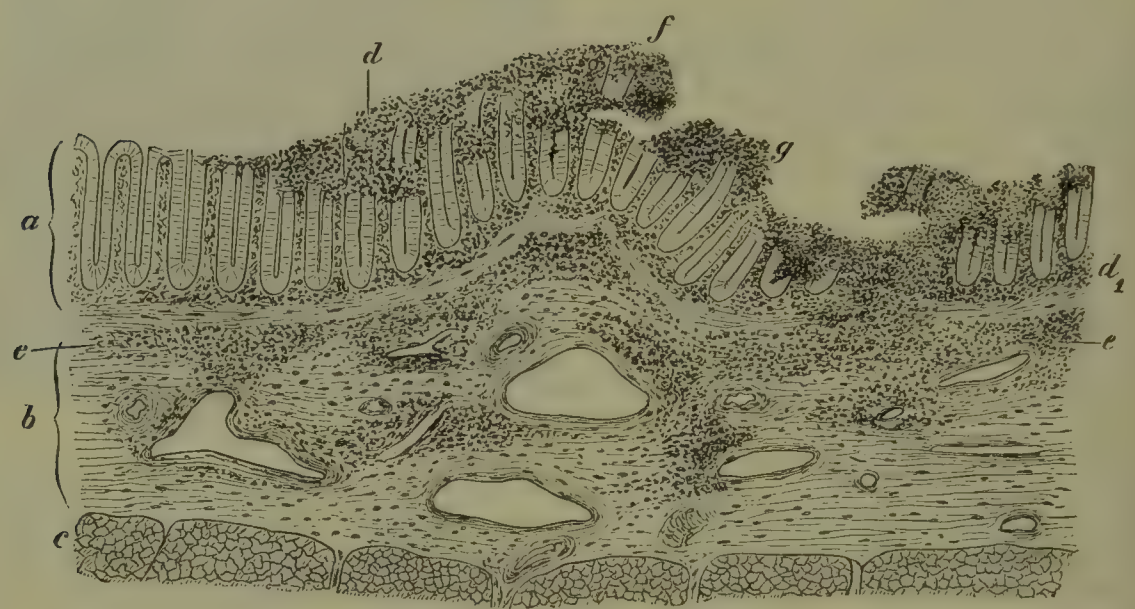

Fig. 387. Vereiterung und nekrotischer Zerfall der Schleimhaut des Dickdarmes bei Dysenterie (Alk. Häm.). Durchschnitt durch die Mucosa (*a*) und Submucosa (*b*) des Dickdarms. *c* Muscularis. *d* Interglanduläre, d_1 subglanduläre Infiltration der Mucosa. *e* Infiltrationsherde in der Submucosa. *f* Infiltrirte obere Drüsenschicht, im Abstossen begriffen. *g* Geschwür, dessen Grund zellig infiltrirt ist. Vergr. 25.

Erfolgt die Mortification des Gewebes in grösseren Herden, so gewinnt der Process mehr und mehr den Charakter einer **diphtheritischen Entzündung**, und es lässt sich auch eine scharfe Grenze zwischen letzterer und der Vereiterung mit moleculärer Abbröckelung des Gewebes nicht ziehen. Bilden sich umfangreichere Gewebsnekrosen (vergl. pag. 546, Fig. 394 und Fig. 395), so erscheinen an der Oberfläche der geschwellten und gerötheten Schleimhaut grauweisse oder schiefergraue oder gelblich gefärbte Schorfe, welche mit Vorliebe die Kämme der Schleimhautfalten einnehmen. Stossen sich weiterhin diese Schorfe ab, so bleiben mehr oder minder umfangreiche **Geschwüre** zurück, welche unter einander confluiren und dadurch eine ganz bedeutende Grösse erreichen können. Nicht selten wird der grössere Theil der Schleimhaut zerstört (Fig. 388 *a*), so dass nur noch Inseln von Schleimhautgewebe (*b*) übrig bleiben, die zufolge ihrer entzündlichen Schwellung meist stark über die geschwürigen Partieen vorragen.

Bei diphtheritischen Entzündungsprocessen pflegt sowohl die Mucosa als auch die Submucosa stark von zelligem und serösem, zum Theil auch fibrinösem Exsudat durchsetzt zu sein (Fig. 387 *e*). Nicht selten sind sie stellenweise auch blutig infiltrirt. Muscularis und Serosa sind zuweilen ebenfalls zellig infiltrirt.

Zur Verschwärung der Mucosa führende Dickdarmentzündungen werden gerne als **Dysenterie** (vergl. § 188) bezeichnet.

Sie sind meist Folgezustände von fauligen Zersetzungen des Darminhaltes oder von specifischen Darminfectionen, können sich indessen auch bei Vergiftungen, z. B. bei Arsenik- und Sublimatvergiftungen, sowie bei septischen Intoxicationen einstellen. Die Ursache der bei Sublimatintoxicationen auftretenden schweren hämorrhagischen und verschorfenden Dickdarmentzündung ist in Stasen und Thrombosen innerhalb der Gefässe der Darmschleimhaut gelegen.

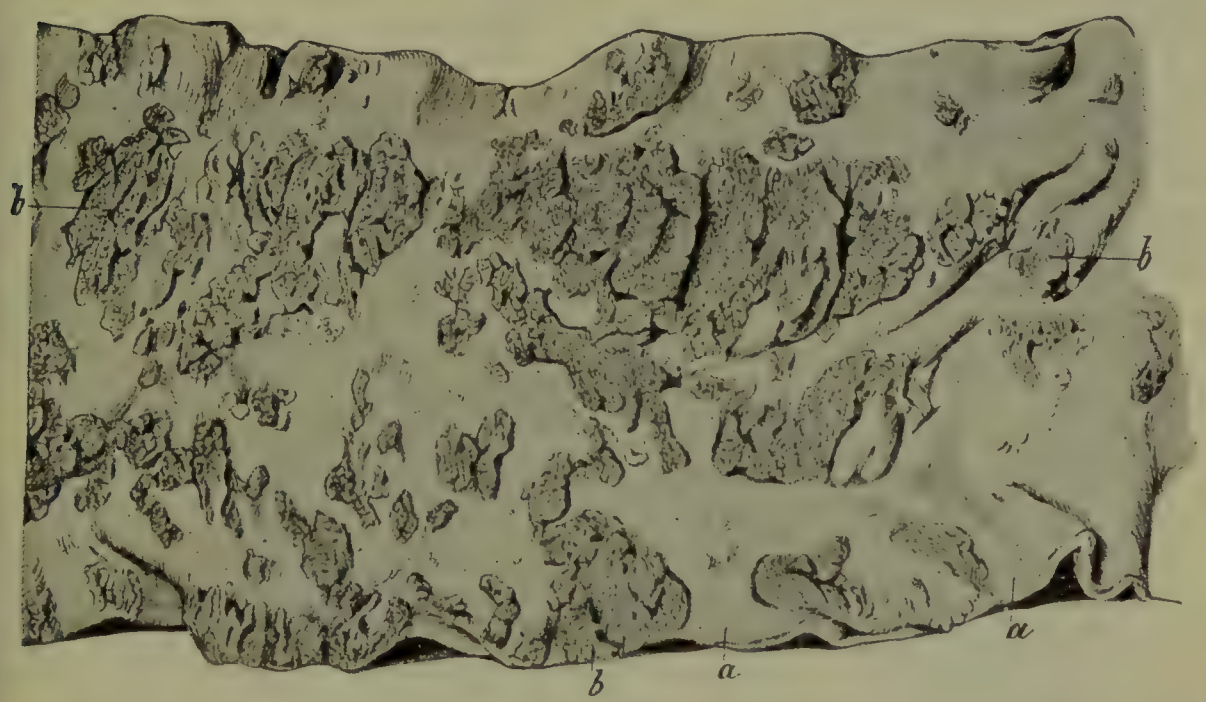

Fig. 388. Innenfläche des Dickdarmes nach partieller diphtheritischer Verschwärung der Mucosa (Dysenterie). *a* Glatte atrophische indurirte Mucosa. *b* Mucosa mit erhaltener Drüsenschicht.

Croupöse Entzündungen, welche durch die Bildung von geronnenen, bald in Form von kleinen Fetzen, bald in grossen Membranen auftretenden Massen charakterisirt sind, kommen nicht selten neben katarrhalischen und diphtheritischen Entzündungen vor, und es kann z. B. bei Dysenterie die Entzündung im Dickdarm vornehmlich einen diphtheritischen Charakter zeigen, während im Dünndarm katarrhalische und croupöse Processe sich abspielen. Unter Umständen sind diphtheritische Schorfe noch von Gerinnungsmembranen überlagert.

Hämorrhagieen kommen bei allen Darmentzündungen sehr häufig vor und haben am häufigsten in den Kämmen der Schleimhautfalten ihren Sitz. Das diphtheritisch verschorfende Gewebe ist nicht selten zu einem grossen Theil hämorrhagisch infiltrirt, und es mischt sich oft auch Blut dem an die Oberfläche austretenden Exsudat bei.

Die **solitären** und die **agminirten Lymphknötchen** des Darmes

zeigen in vielen Fällen keine nennenswerthe Betheiligung an den entzündlichen Schleimhauterkrankungen und sind danach oft schwer oder gar nicht zu erkennen. In anderen Fällen sind sie dagegen geschwollen und ragen alsdann in Form von weissen oder grauweissen, zuweilen von einem rothen Hof umgebenen Knötchen über die Oberfläche hervor. Bei Schwellung der PEYER'schen Plaques können in ihrem Gebiet sowohl Knötchen, als auch netzförmig gestaltete Erhebungen, welche kleine Grübchen einschliessen, auftreten. Bei starken Schwellungen kann auch die ganze Plaque sich beetartig über die Oberfläche erheben und dabei eine glatte oder auch eine wulstige Oberfläche besitzen. Alle diese Zustände werden als **Enteritis follicularis** bezeichnet.

Die Schwellung der Lymphknötchen kann zunächst auf einer Hypertrophie derselben (Fig. 389 *g*) beruhen, wobei freilich oft schwer zu entscheiden ist, inwieweit diese Hypertrophie als eine physiologische, lediglich auf eine individuelle Variation des bei den einzelnen Individuen sehr verschieden entwickelten lymphadenoiden Gewebes des Darmes, wie weit als eine durch Infection oder Intoxication verursachte Veränderung anzusehen ist. Am häufigsten begegnet man diesen Zuständen bei Kindern (Fig. 389). Das Keimcentrum der Knötchen ist dabei vergrössert, die Zahl der Lymphzellen, welche aus dem Knötchen nach der Oberfläche des Darmes wandern (Fig. 389 *h*, *i*), gegen die Norm vermehrt.

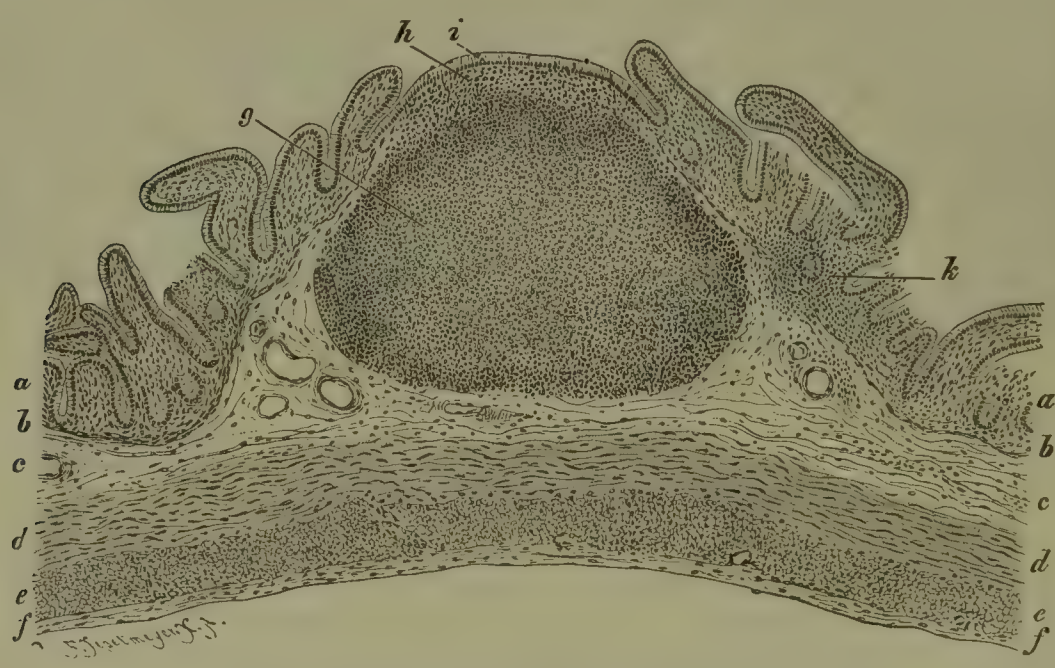

Fig. 389. Durchschnitt durch einen hypertrophischen Follikel des Dünndarmes eines an Diphtherie verstorbenen Kindes (M. Fl. Häm.). *a* Drüsenschicht der Mucosa. *b* Muscularis mucosae. *c* Submucosa. *d* Innere, *e* äussere Muskelschicht. Serosa. *g* Follikel. *h* Ueber dem Follikel gelegenes, von Leukocyten durchsetztes Bindegewebe. *i* Von Leukocyten durchsetztes Epithel. *k* Kleinzelliger Herd in der Mucosa. Vergr. 30.

In vielen Fällen ist die Schwellung der Solitärfollikel und der Plaques wesentlich durch eine stärkere Anhäufung von Lymphkörperchen in den sie umgebenden Lymphbahnen, sodann auch durch eine peri- resp. interfolliculäre zellige Infiltration (Fig. 390 *h*) bedingt, und es sind die Bildung von leistenförmigen netzartigen Erhabenheiten in

den PEYER'schen Plaques, sowie die gleichmässige Schwellung derselben wesentlich auf diese Veränderungen zurückzuführen. Solche Veränderungen kommen namentlich bei Infectionen oder toxischen Katarrhen vor. Die Follikel der geschwellten Plaques erscheinen dabei bald unverändert, bald geschwollen oder degenerirt und können bei Diphtherie nekrotische Herde (*f*) einschliessen.

Die Schwellungen der Follikel und die perifolliculäre Infiltration können wieder zurückgehen, wobei die Zahl der Zellen wieder abnimmt und die Infiltration verschwindet. Zuweilen kommt es indessen zu einer Vereiterung des folliculären und perifolliculären Gewebes, zur Bildung von **Follicularabscessen** und nach deren Durchbruch zu **Follicular geschwüren**, welche, entsprechend der Gestaltung und dem

Fig. 390. Rand eines geschwellten PEYER'schen Follikelhaufens von einem an Diphtherie gestorbenen Kinde (M. Fl. Häm. Eos.). *a b c d* Die verschiedenen Schichten der Darmwand. *e* Normaler Follikel. *f* Follikel mit partiell nekrotischem Keimcentrum. *g h* Peri- und interfolliculäre zellige Infiltration der Submucosa. Vergr. 45.

Sitz der Follikel, kesselförmige, in die Submucosa reichende Substanzverluste mit überhängenden Rändern und relativ enger Oeffnung darstellen. Bei besonderen Infectionen (Typhus) können die geschwellten Plaques auch in mehr oder minder grosser Ausdehnung einer **diphtheritischen Nekrose** verfallen, so dass **Schorfe** entstehen und, nach deren Abstossung, **Geschwüre.**

Die **Lymphgefässe der Darmwand** sind bei Entzündungen wohl immer mehr oder weniger betheiligt und schliessen oft reichliche Mengen von Leukocyten, zuweilen auch Fibrin ein. Oft enthalten sie auch desquamirtes Endothel, und bei Entzündungen, welche bereits einige Zeit gedauert haben, sind sie oft mit grossen, zum Theil mehr-

kernigen, gewucherten Endothelien gefüllt, so namentlich im Gebiet der Muscularis und der Serosa.

§ 186. Die leichteren Formen der **Katarrhe heilen**, ohne bleibende Veränderungen zu hinterlassen, indem nach Ablauf der Entzündung das Exsudat resorbirt, das verloren gegangene Epithel durch regenerative Wucherung der in den LIEBERKÜHN'schen Krypten gelegenen Epithelien wieder ersetzt wird. Bei lang anhaltenden Katarrhen kann indessen dieser Wiederersatz ein unvollkommener werden, so dass schliesslich eine durch Abnahme des Drüsengewebes charakterisirte Atrophie der Schleimhaut sich einstellt. Selbstverständlich ist dies noch viel mehr der Fall, wenn die Entzündung zu Gewebsvereiterung und diphtheritischer Verschorfung und damit zu Zerstörung ganzer Schleimhautpartieen führt.

So kommt es denn, dass **Atrophie der Darmschleimhaut** (Fig. 392) einen ausserordentlich häufigen Befund bei der Section bildet. Es stellen sich zwar nach Verlust von Schleimhautgewebe stets **regenerative Wucherungen** (Fig. 391 *h*, *i*, *k*) ein, und es findet nicht nur eine Ueberhäutung der von Epithel entblössten Stelle, sondern auch eine Neubildung von Bindegewebe und von Drüsengewebe statt.

Fig. 391. Heilung eines Dünndarmgeschwüres unter Bildung neuer Drüsenschläuche in der Submucosa (M. Fl. Häm.). *a* Mucosa. *b* Submucosa. *c d* Muscularis. *e* Serosa. *f* Rest des noch nicht vom Epithel überzogenen Geschwürsgrundes. *g* Ueberhängender Geschwürsrand. *h* Mit Epithel bedeckter Geschwürsgrund. *i* Neugebildete, in der Submucosa gelegene Drüsen. *k* Tiefe, mit Epithel ausgekleidete Bucht. Vergr. 20.

Es können sogar in die Submucosa reichende Geschwüre (Fig. 391 *f*) wieder mit Epithel überzogen (*h*, *k*) und das angrenzende submucöse Gewebe von neugebildeten Krypten durchsetzt (*i*) und durch Hebung des Grundes durch wucherndes Bindegewebe die Vertiefung wieder ausgeglichen werden. Gleichwohl bleibt oft die Regeneration eine un-

vollkommene, und zwar selbst nach Processen, welche sich auf die Drüsenschicht der Schleimhaut beschränken.

So kommt es denn, dass eine mehr oder minder ausgesprochene Atrophie einzelner Partieen der Darmschleimhaut bei Erwachsenen in der Mehrzahl der Fälle (nach NOTHNAGEL bei 80 %) sich nachweisen lässt, namenlich im Gebiete des Dickdarmes und hier wieder am häufigsten im Coecum und im Colon ascendens, weniger häufig im übrigen Dickdarm und im Ileum. Nicht selten entbehrt dabei die Schleimhaut stellenweise einer Drüsenschicht (Fig. 392 *e*) ganz, an anderen Stellen sind die Drüsen mehr oder weniger verkürzt (*a*, *d*).



Fig. 392. Durchschnitt durch die Mucosa und Submucosa eines atrophischen Dickdarms (M. Fl. Alaunkarm.). *a* Auf die Hälfte ihrer Höhe reducirte Drüsenschicht. *b* Muscularis mucosae. *c* Submucosa. *d* Muscularis. *e* Total atrophirte Schleimhaut. Vergr. 80.

Geht die Mucosa durch verschwärende Processe über grössere Gebiete ganz zu Grunde, so bleibt auch ein regenerativer Wiederersatz des Drüsengewebes in diesen Gebieten aus, und es besteht die Auskleidung des Darmes aus Bindegewebe, das entweder von der Mucosa oder der Submucosa gebildet wird, von denen die letztere sich im Anschluss an Entzündungen oft ganz bedeutend verdickt und eine schwielige Beschaffenheit annimmt. Erstreckt sich die Bindegewebshypertrophie, die auch noch in die Darmmusculatur eingreifen kann, über die ganze Circumferenz des Darmes oder über einen grossen Theil derselben, so kommt es zu mehr oder minder ausgebreiteten, oft erheblichen **Darmstenosen.**

Die ihrer Drüsenschicht ganz oder grösstentheils entbehrende Innenfläche der Darmwand kann vollständig glatt aussehen (Fig. 393 *a*). Nicht selten ist indessen die glatte Fläche von **Wülsten** und **polypösen Bildungen** unterbrochen (*b*, *c*). Beide stellen nichts anderes als Schleimhautreste dar, in denen das Drüsengewebe, oft auch das Bindegewebe mehr oder weniger gewuchert ist.

Nicht selten enthalten sie nicht nur abnorm grosse und geschlängelte, sondern auch abnorm verzweigte Drüsenschläuche, oft auch durch Secretverhaltung in den Drüsen entstandene **Cysten.** Zuweilen entwickeln sich letztere auch durch Secretansammlung in Räumen, welche sich dadurch gebildet haben, dass Hohlgeschwüre (Fig. 391 *f*) sich mit Epithel und Drüsen auskleideten und alsdann Schleim secernirten.

Die polypöse Prominenz der drüsen- und cystenhaltigen Schleimhautinseln beruht theils auf der Vertiefung der Umgebung, theils auf Massenzunahme der Schleimhautreste selbst, doch findet oft auch noch

eine Zerrung der prominenten Theile durch den vorbeiziehenden Darminhalt und die Peristaltik des Darmes statt, und sie kann es bewirken, dass die Polypen schliesslich langgestielt werden.

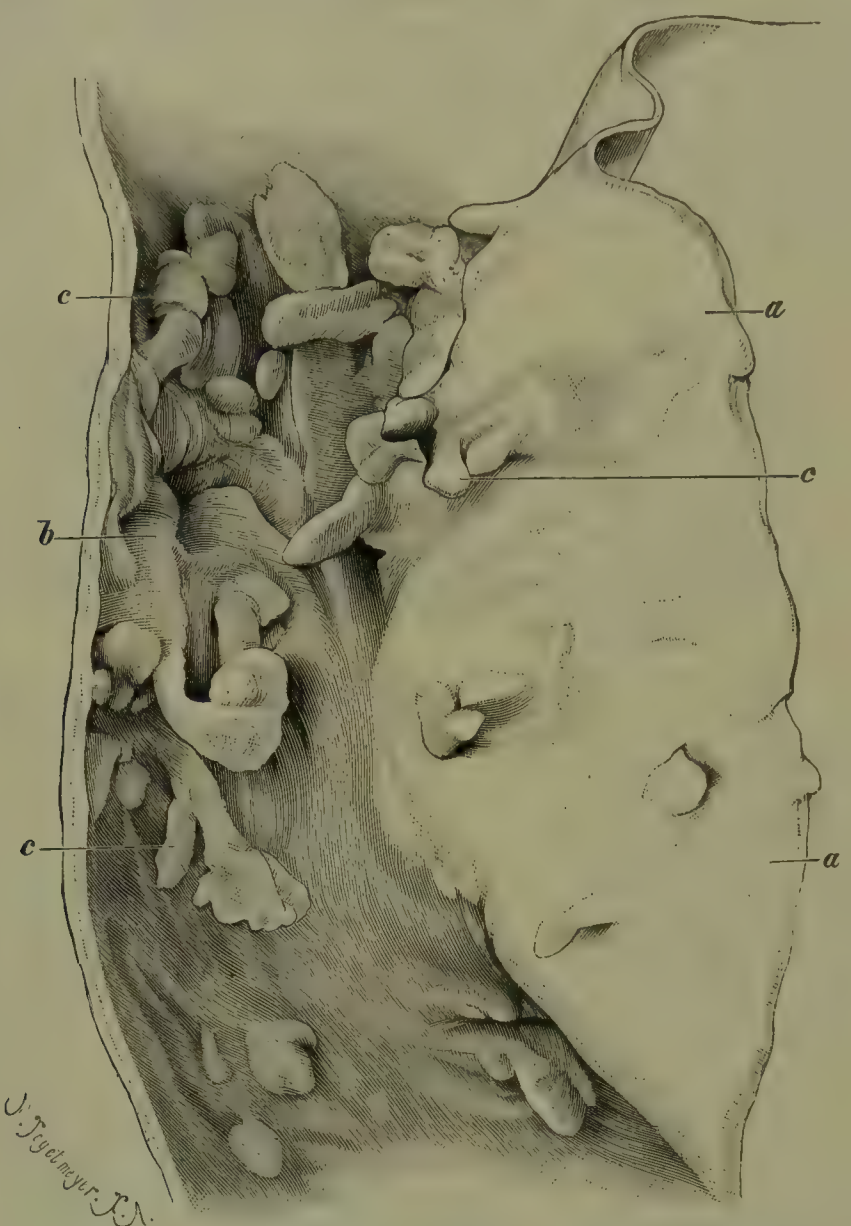

Fig. 393. Polyposis intestini crassi nach chronischer Dysenterie. *a* Glatte atrophische, mit spärlichen Polypen bedeckte, drüsenlose, Schleimhaut. *b* Drüsenhaltige Schleimhaut. *c* Schleimhautpolypen.

Als ein sehr seltenes Ereigniss ist die Bildung von Gascysten (vergl. Winands, *Gascysten in der Darmwand und in perityphlitischen Pseudomembranen, Beitr. v. Ziegler XVII 1895*) zu erwähnen, welche sich im Verlauf chronischer Entzündungen des Darmes sowohl in der Darmwand als in peritonitischen Membranen entwickeln können und ihren Sitz in den Lymphspalten haben. Die Ursache des Processes und die Entstehung der Gasentwicklung ist dunkel. Nach Dupraz (*Emphysème sous-muqueux, Rev. méd. de la Suisse Rom. 1896*) soll ein Coccus der Gasbildner sein.

Literatur über Darmentzündungen.

Askanazy, *Enteritis phlegmonosa, Cbl. f. allg. Path. VI 1895.*
Baginsky, *Darmkatarrh, D. med. Woch. 1885; Ueber Gährungsvorgänge im kindlichen Darmkanal, ib. 1888; Ueber Cholera infantum, Arch. f. Kinderheilk. XII 1890.*
Bertrand et Fontan, *De l'entéro-colite chronique endémique des pays chauds, Paris 1887.*
Booker, *Summer diarrhoeas of infants, J. Hopkins Hosp. Rep. III 1896.*

Dallemagne, Microbes du tube gastro-intest. des cadavres, A. d. méd. exp. 1895.
Damaschino, Maladies des voies digestives, Paris 1880.
v. Davidoff, Bezieh. d. Darmepithels z. lymph. Gewebe, A. f. mikr. Anat. XXIX 1887.
Escherich, Die Darmbakterien des Säuglings, Stuttgart 1886; Ueber Darmbakterien, Cbl. f. Bakt. I 1887; Gährungsvorgänge im kindlichen Darmkanal, D. med. Woch. 1888; Streptokokkenenteritis, Wien. klin. Woch. 1897.
Fischer, Darmaffectionen bei Nephritis u. Urämie, Virch. Arch. 134. Bd. 1893 (Lit.).
Fraenkel, E., Ueber Cysten im Darmkanal, Virch. Arch. 87. Bd. 1882.
Grawitz, Dickdarmentzündung bei acuter Quecksilbervergiftung, D. med. Woch. 1888.
Heidenhain, Beitr. z. Histol. u. Physiol. d. Dünndarmschleimhaut, Pflüg. A. 43. Bd. 1889.
Hirsch, Streptokokkenenteritis im Säuglingsalter, Cbl. f. Bakt. XXII 1897.
Kaufmann, Die Sublimatintoxication, Berlin 1888, u. Virch. Arch. 117. Bd. 1889.
Kitagawa, Enteritis membranacea, Zeitschr. f. klin. Med. 18. Bd. 1890.
Krysinski, Ueber Enteritis membranacea, Jena 1884.
Kunkel, Ueb. d. acute Quecksilbervergiftung, Sitzber. d. Phys.-med. Ges. zu Würzburg 1889.
Lesage, De la dyspepsie et la diarrhée verte des enfants de premier age, Rev. de méd. VII 1887; Du bacille de la diarrhée verte des enfants de premier age, Arch. de phys. I 1888.
Liebmann, Streptokokkenenteritis bei Säuglingen, Cbl. f. Bakt. XXII 1897.
Nothnagel, Beiträge zur Physiol. u. Pathol. des Darmes, Berlin 1884.
Passow, Solitärfollikel u. Plaques im Dünndarm, Virch. Arch. 101. Bd. 1885.
Ponfick, Allgem. pathol. Bezieh. d. Mittelohrerkrank. im Kindesalter, Berl. klin. Woch. 1897.
Rosenheim, Darmentzündung, Eulenburg's encyklop. Jahrb. IV 1894.
Schwarck, Croup u. Diphtheritis d. Darmkanals, I.-D. Bonn 1880.
Stöhr, Ueber die Lymphknötchen des Darmes, Arch. f. mikr. Anat. XXXIII 1889.
Szegö, Darmmikroben der Kinder, A. f. Kinderheilk. XXII 1897.
Virchow, Kriegstyphus und Ruhr, sein Arch. 32. Bd. 1871.
Woodward, History of the war of rebellion, Part. II Vol. I Med. History, 1879.
Weitere Literatur enthalten § 187 u. § 188.

§ 187. Je nach dem Sitz hat man die Entzündungsprocesse im Darm, von denen manche in den localen anatomischen Verhältnissen begründete Eigenthümlichkeiten zeigen, mit verschiedenen Namen belegt. Die hierher gehörenden Hauptformen sind folgende:

1) **Duodenitis**, die Entzündung der Duodenums, kommt meistens gleichzeitig mit Entzündung des Magens vor. Sie führt nicht selten zu Verlegung des Ductus choledochus, zu Ikterus.

Dem Duodenum kommt auch ein dem Magenulcus entsprechendes rundes Geschwür zu.

2) **Ileitis**, die Entzündung des Ileums, zeichnet sich häufig durch Schwellung der solitären und agminirten Follikel aus.

3) Als **Typhlitis**, **Perityphlitis** und **Appendicitis** bezeichnet man Entzündungen des Processus vermiformis, des Coecums und deren Umgebung.

Der Processus vermiformis ist im hohen Grade zur Retention von Substanzen aller Art geeignet. Es bleiben danach auch häufig Ingesta, wie z. B. Trauben- und Apfelkerne etc., sowie bakterienhaltiger (Bact. coli und Streptokokken), eingedickter Koth in demselben liegen, incrustiren sich oft auch mit Phosphaten und Carbonaten (Kothsteine) und erregen durch ihre Anwesenheit Entzündung.

Die durch die Fremdkörper und Kothsteine erregte Entzündung greift nicht selten auf sämmtliche Häute des Processus vermiformis und schliesslich auch auf die Umgebung über, wobei es zu Nekrose und Gangrän der verschiedenen Häute und zu Perforation des Processus kommen kann.

Verhältnissmässig günstig ist der Verlauf, wenn die Entzündung local bleibt, die exsudativen Processe ein gewisses Maass nicht überschreiten und der Process seinen Ausgang in Bildung von Verwachsungsmembranen nimmt. Weit schlimmer ist der Fall, wenn vor Ausbildung

von Verwachsungen Perforation des Processus eintritt. Tödtliche Peritonitis pflegt dann der Ausgang zu sein. Kommt es nach Bildung von Verwachsungen zu Perforation, so entstehen abgesackte Kothabscesse, die später nach innen sowohl als nach aussen durchbrechen können. Nicht selten verödet der Processus durch Verwachsungen. Obliterirt der Wurmfortsatz in seinem inneren Theil, während der äussere sich erhält, so kann letzterer durch angesammeltes Schleimhautsecret zu einer Cyste sich erweitern.

Typhlitis und Perityphlitis können auch durch Fortleitung einer Entzündung des Dickdarms auf das Coecum und den Wurmfortsatz entstehen. Ferner können tuberkulöse und typhöse Entzündungen sich im Wurmfortsatz localisiren und hier zu Geschwürsbildungen führen.

Obliteration des Wurmfortsatzes, die am peripheren Ende beginnt, kann sich sowohl nach Entzündung als auch ohne solche einstellen und ist im höheren Alter eine häufige Erscheinung.

4) Die **Colitis** oder die Entzündung des Dickdarms kann unter Umständen schon durch stagnirende Kothmassen verursacht werden, sehr oft ist sie auch Effect local wirkender specifischer Gifte, nicht selten ist sie ein Symptom einer septischen Infection oder einer Intoxication (Sublimat).

5) Die **Proctitis**, die Entzündung des Rectums, zeigt in manchen Beziehungen Uebereinstimmung mit den Entzündungen des Processus vermiformis, indem auch hier unter den ätiologischen Momenten die Anwesenheit von Fremdkörpern und Koth eine grosse Rolle spielt. Daneben können auch Circulationsstörungen in den Venen des Mastdarms sowie traumatische Verletzungen, z. B. bei Verabreichung von Klystiren, zu Entzündungen Veranlassung geben.

Im Verlaufe der Proctitis bilden sich häufig Geschwüre, ebenso auch fibröse Verdickungen und Verhärtungen der Submucosa und Mucosa, sowie polypöse Excrescenzen. Die Oberfläche pflegt mit schleimig-eiterigem Belag bedeckt zu sein. Greifen die Entzündung und die Geschwürsbildung auf die tieferen Schichten der Rectalwand über, so kommt es zu Infiltration und Hyperplasie des benachbarten Zellgewebes, oder zur Bildung perirectaler Abscesse und Jaucheherde (Periproctitis). Von den Geschwüren der Mucosa und Submucosa aus bilden sich in die Umgebung sich erstreckende Gänge und Taschen, unvollkommene innere Fisteln, welche sich mit Epithel bedecken können. Brechen abgeschlossene periproctale Abscesse nach aussen durch, so entstehen unvollkommene äussere Fisteln. Stehen diese Fisteln gleichzeitig mit der Aussenwelt und mit dem Rectum durch eine Oeffnung in Verbindung, so nennt man sie vollständige Mastdarmfisteln. Auch nach der Blase und beim Weibe nach der Scheide hin können sich Fistelgänge bilden.

Aehnliche Veränderungen wie durch nicht specifische Entzündungserreger können auch durch specifische Gifte, wie z. B. durch das Gift der Syphilis, der Tuberkulose, der Dysenterie, sowie durch ulcerirende Carcinome hervorgerufen werden. Es giebt endlich auch eine primäre Periproctitis ohne vorhergehende Ulcerationen im Rectum, besonders bei Pyämie, Typhus abdominalis, acutem Gelenkrheumatismus und puerperaler Sepsis.

Literatur über Typhlitis, Perityphlitis und Proctitis.

Allen, *De l'appendicite, Rev. de gyn. Paris 1897.*
Berry, *The Pathol. of the Vermiform Appendix, Journ. of Path. III 1895.*
Deutschmann, *Enterolithen als Ursache der Typhlitis, I.-D. Freiburg 1896.*
Esmarch, *Die Krankheiten des Mastdarms u. des Afters, Dtsch. Chir. Lief. 48.*
Graser, *Wurmfortsatzperitonitis, Langenbeck's Arch. 41. Bd. 1891.*
Hodenpyl, *Aetiology of Appendicitis, New-York Med. Journ. 1893.*
Nickel, *Ueber die sog. syphilitischen Mastdarmgeschwüre, Virch. Arch. 127. Bd. 1892.*
Nordmann, *Clysmatische Läsionen des Mastdarms, I.-D. Basel 1887.*
Paltauf, *Spontane Dickdarmruptur bei Neugeborenen, Virch. Arch. 111. Bd. 1888.*
Poelchen, *Aetiologie der stricturirenden Mastdarmgeschwüre, Virch. Arch. 127. Bd. 1892.*
Quénu, *Ét. sur les hémorroides etc., Revue de chir. 1892.*
Ribbert, *Beitr. z. path. Anat. d. Wurmfortsatzes, Virch. Arch. 132. Bd. 1893.*
Rotter, *Ueber Perityphlitis, Berlin 1897.*
Sahli, *Die Pathologie d. Typhlitiden, Verh. d. Congr. f. inn. Med. 1895.*
Sonnenburg, *Pathologie der Perityphlitis, Z. f. Chir. 38. Bd. 1894 u. Leipzig 1897.*
Steiner, *Zur pathol. Anat. d. Wurmfortsatzes, I.-D. Basel 1882.*

b) Entzündungen, welche durch specifische Gifte hervorgerufen werden.

§ 188. Die **Dysenterie** ist eine epidemisch oder sporadisch auftretende entzündliche Affection der dicken Gedärme, welche einem specifischen Infectionsstoffe ihre Entstehung verdankt. Das Gift der epidemisch auftretenden Dysenterie ist nicht sicher bekannt, es ist indessen wahrscheinlich, dass die verschiedenen Epidemieen nicht immer durch die nämliche Schädlichkeit verursacht werden, dass danach unter dem Begriffe Dysenterie ätiologisch verschiedene Darmaffectionen vereinigt werden, dass z. B. die Dysenterie in Aegypten eine andere Ursache hat als die in unseren Gegenden epidemisch auftretende, und diese wieder eine andere als sporadisch auftretende Formen. Unter Umständen können schon abnorme Zersetzungen des Darminhaltes, sowie auch Sublimat- und Calomelvergiftungen und septische Infectionen Entzündungsprocesse hervorrufen, welche nach ihrem Verlauf der Dysenterie zugezählt werden.

Sehr wahrscheinlich verdankt die Ruhr in den meisten Fällen der gleichzeitigen Wirkung verschiedener Bakterien ihre Entstehung, wobei allerdings eine Bakterienform bei der Untersuchung besonders hervortreten kann. So kommen z. B. unter den in Deutschland local auftretenden Epidemieen Dysenterieformen vor, bei denen Spaltpilze in einer Weise im Gewebe des Darmes verbreitet sind (Fig. 394 *f*, *g*, *h* und Fig. 395 *e*), dass ihre pathogene Bedeutung kaum zweifelhaft erscheint. Es sind dies sehr kleine Bacillen (Fig. 394 *f*, *g*, *h*), welche theils zerstreut (*a*), theils in Schwärmen (*f*, *g*, *h*) auftreten und zwar sowohl in den Drüsen (*f*) als auch unter dem Epithel der Drüsen (*g*) und im Bindegewebe (*h*). Ihre Vermehrung im Gewebe ist von Entzündung (Fig. 395 *h*) und Gewebsnekrose (Fig. 394 *a*, *b* und Fig. 395 *a*, *g*) und Gewebsdegeneration (Fig. 394 *e*) gefolgt. Durch Beobachtungen von Kartulis, Kruse, Pasquale, Osler, Roos und Anderen ist es sodann sehr wahrscheinlich gemacht, dass es auch eine durch Association von Amöben und Bakterien bewirkte Dysenterie (vergl. § 207, Fig. 531 des allg. Theils) giebt und dass diese Amöbendysenterie namentlich in Aegypten und Griechenland verbreitet ist, indessen auch in anderen Ländern, in Russland, Deutschland, Nordamerika etc. vorkommt.

Anatomisch ist die Dysenterie eine nach Intensität und Extensität in den einzelnen Fällen verschiedene Darmentzündung. Sie kann auf das Rectum, die Flexura sigmoidea und den unteren Theil des Colon beschränkt sein oder bis zur Ileocöcalklappe und hinauf in den Dünndarm reichen. Es kann ferner zugleich auch die Intensität der Entzündung an den einzelnen Stellen verschieden sein.



Fig. 394. Bacillöse Diphtheritis des Dickdarmes (Alk. Gentianaviol.). *a* Nekrotisches Gewebe mit Bacillen. *b* Drüse mit nekrotischem Epithel. *c* Drüse mit abgestossenem Epithel. *d* Bindegewebe. *e* Degenerirte und abgestossene Epithelzellen. *f* Bacillen im Lumen der Drüse. *g* Unter dem Epithel gelegenes Bacillenlager. *h* Bacillenschwärme im Bindegewebe. Vergr. 300.

In frischen Fällen ist die Schleimhaut intensiv congestionirt und geschwellt, häufig von Hämorrhagieen durchsetzt, die Oberfläche mit einer hühnereiweissähnlichen, mit blutigen Streifen vermischten Flüssigkeit bedeckt. Sehr bald gewinnt das Secret indessen einen eiterigen, z. Th. auch blutigen Charakter, ferner treten die bereits in § 185 erwähnten kleienförmigen Beläge auf, ein Zeichen, dass superficielle Nekrose sowie Zerfall des Gewebes eingetreten sind. Weiterhin stellen sich auch für das unbewaffnete Auge erkennbare Substanzverluste ein.

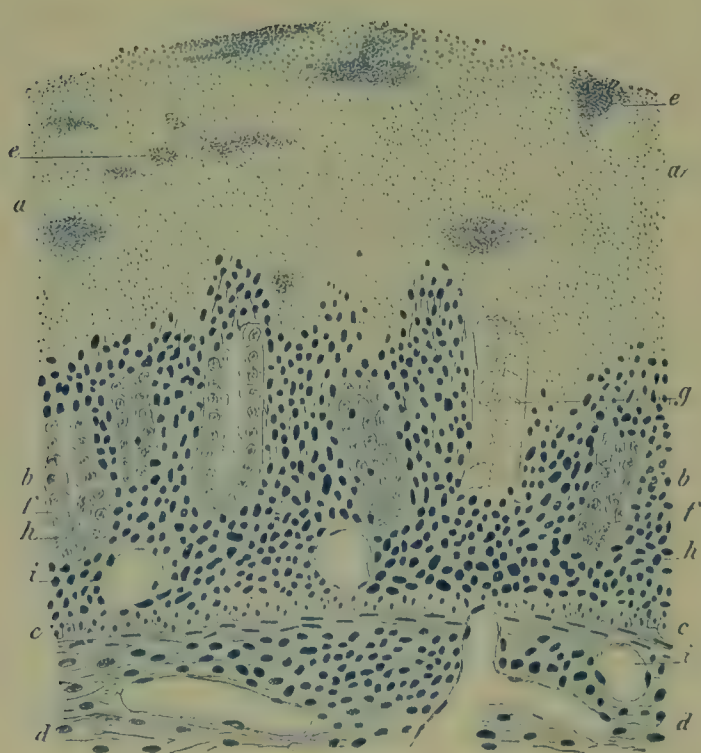

Fig. 395. Bacillöse Diphtheritis des Dickdarmes (Alk. Gentianaviol.). *a* Nekrotischer, von Bacillen durchsetzter Theil der Drüsenschicht der Mucosa. *b* Erhaltene Drüse. *c* Muscularis mucosae. *d* Submucosa. *e* Schwärme von Bacillen. *f* Drüsen mit erhaltenem Epithel. *g* Drüse mit nekrotischem Epithel und Bacillen. *h* Zellig infiltrirtes Bindegewebe. *i* Blutgefässe. Vergrösserung 80.

Man kann eine katarrhalische und eine diphtheritische Form unterscheiden, doch gehen beide Formen ohne Grenze in einander über. Bei den leichteren Formen ist der Zerfall des Gewebes zunächst ein oberflächlicher (Fig. 387 *f*, pag. 536), der allmählich in die Tiefe (*g*) greift, bei schweren Formen kann an einer gegebenen Stelle die ganze Drüsenschicht der Mucosa oder wenigstens der grössere Theil derselben (Fig. 395 *a*) gleichzeitig absterben, wobei sie zu einer körnigen Masse wird, in welcher die Contouren der einzelnen Structurbestandtheile, sowie auch die Kerne der Zellen mehr und mehr verschwinden. Die nekrotischen Herde sind häufig auf die Höhen der Schleimhautfalten beschränkt, so dass nur diese missfarbig, grauweiss oder grau oder schwarz aussehen, während die dazwischen gelegenen Theile eine dunkelrothe oder graurothe Farbe besitzen. In anderen Fällen bilden sie einen kleienförmigen, theils haftenden, theils lösbaren Belag, seltener umfangreiche, zusammenhängende, nekrotische Platten.

Unter den nekrotischen Herden ist das Gewebe immer stark zellig infiltrirt (Fig. 387 d_1 und Fig. 395 *h*). Die Infiltration kann die ganze Submucosa durchsetzen (Fig. 387 *e*) und schliesslich auch auf die Muscularis übergreifen. Auch die Lymphfollikel nehmen an der Schwellung Theil und können ulceriren. Zuweilen wird ein Theil der Mucosa durch Eiterung unterminirt, worauf dann ganze Gewebsstücke zur Ablösung kommen.

Sowie Theile der Mucosa sich abstossen, bilden sich Geschwüre, welche je nach der Extensität und Intensität des Processes bald nur spärlich, klein und oberflächlich, bald grösser, tiefgreifend und über weitere Strecken ausgedehnt sind. Die Amöbendysenterie soll durch die Bildung kleiner umschriebener Geschwüre mit unterminirten Rändern charakterisirt sein.

Der Process kann auf verschiedenen Stadien stehen bleiben und zur Heilung kommen. Bei geringen Substanzverlusten bleibt nur eine mehr oder minder hochgradige Atrophie der Mucosa zurück. Grössere Geschwüre hinterlassen atrophische narbige Stellen. Sind die destructiven Processe sehr bedeutend und wird die Entzündung chronisch, so geht in einem grossen Theile des Dickdarmes die Drüsenschicht der Mucosa ganz oder theilweise verloren, während die freigelegten tieferen Theile der Mucosa und Submucosa und weiterhin auch die äusseren Darmhäute sich verhärten. Gleichzeitig wird der Umfang des Darmes mehr oder weniger verringert, nicht selten so bedeutend, dass man nur noch mit Mühe einen Finger durch das Lumen durchführen kann. Die inselförmigen Schleimhautreste bilden oft papillöse und polypöse Excrescenzen. Nicht selten bilden sich durch Erweiterung abgeschnürter Drüsentheile oder durch Secretansammlung in Hohlgeschwüren, die sich mit Epithel ausgekleidet haben, mit Cylinderepithel ausgekleidete Cysten, die in die Submucosa hineinreichen können.

Literatur über Dysenterie.

Basch, *Anatom. u. klin. Untersuchungen über Dysenterie, Virch. Arch. 45. Bd. 1869.*
Bertrand, *Pathogénie de la dysentérie, Rev. de méd. 1897.*
Ciechanowski *u.* **Nowak**, *Aetiologie der Dysenterie, Cbl. f. Bakt. XXIII 1898.*
Cornil, *Note sur l'anatomie pathologique des ulcérations intéstinales dans la dysentérie, Arch. d. phys. V 1873, u. Le microbe de la dysentérie, La Sem. méd. 1888.*
Councilman *and* **Lafleur**, *Amoebic Dysentery, J. Hopkins Hosp. Rep. II, Baltimore 1891.*
Cramer, *Neue Arbeiten über Tropenruhr, Cbl. f. allg. Path. VII 1896 (Lit.).*
Fenoglio, *Entéro-colite par amoebae coli, Arch. ital. de biol. XIV 1890.*

Grigorieff, *Mikroorganismen bei Dysenterie, Centralbl. f. Bakt. XII 1892.*
Janowski, *Aetiologie d. Dysenterie, Cbl. f. Bakt. XXI 1897.*
Kartulis, *Dysenterieamöben, Centralbl. f. Bakt. II 1889, VII 1890, IX 1891.*
Kelsch, *Contrib. à l'anat. de la dysentérie chronique, Arch. de phys. V 1873.*
Kruse u. Pasquale, *Unters. üb. Dysenterie u. Leberabscess, Z. f. Hyg. XVI 1894.*
Maggiora, *Mikr. u. bakt. Beobacht. b. dysent. Dickdarmentzündung, Cbl. f. Bakt. XI 1892.*
Ogata, *Zur Aetiologie der Dysenterie, Centralbl. f. Bakt. XI 1892.*
Osler, *Ueber die bei Dysenterie vorh. Amöben, Centralbl. f. Bakt. VII 1890.*
Pottien, *Bakteriologie d. Ruhr, Hyg. Rundschau 1897.*
Roos, *Zur Kenntn. der Amöbenenteritis, Arch. f. exp. Path. XXXIII 1894.*
Wesener, *Unsere gegenw. Kenntnisse über Dysenterie, Cbl. f. allg. Path. 1892 III (Lit.).*
Woodward, *The medical and surgical history of the war of the rebellion, Part II 1879.*

§ 189. Die **Cholera epidemica** s. **asiatica** ist anatomisch durch eine über den ganzen Darm sich erstreckende **acute Entzündung** charakterisirt, bei welcher eine äusserst copiöse Menge von Flüssigkeit in den Darmkanal transsudirt. Sterben die von der Cholera Befallenen in den ersten Tagen der Erkrankung, so enthält der Darm eine reichliche Menge einer trüben, grauweissen, geruchlosen, alkalischen, oft mit Flocken vermischten Flüssigkeit. Die Schleimhaut des Dünndarms ist injicirt, rosaroth gefärbt, feucht, geschwellt, oft da und dort von Hämorrhagieen durchsetzt. Meist ist auch die Serosa des Darmes injicirt, getrübt und fühlt sich klebrig an. Das Epithel der oberflächlich gelegenen Theile der LIEBERKÜHN'schen Krypten ist in den ersten Stunden der Erkrankung in Verschleimung und Desquamation begriffen und die Oberfläche des Darmes daher mit Schleim bedeckt. Später ist das Epithel zu einem grossen Theil abgestossen und der transsudirten Flüssigkeit beigemischt. Das Bindegewebe der Mucosa, zum Theil auch der Submucosa, ist von ziemlich zahlreichen Rundzellen durchsetzt; mitunter liegen zellige Herde auch in der Serosa. Die folliculären Apparate des Dünndarms sind mehr oder weniger geschwellt, grauweiss oder hellröthlich, von einem hyperämischen Saum umgeben. Am stärksten pflegt das Ileum verändert zu sein. Der Dickdarm ist zu Beginn oft wenig verändert.

Tritt der Tod in einem späteren Stadium der Krankheit ein, so ist der Inhalt meist spärlich und nicht mehr so dünnflüssig, auch mehr gallig gefärbt, im Dickdarm finden sich sogar harte Kotballen. Die Schleimhaut ist bald blass, bald schiefrig gefärbt, bald injicirt und von Hämorrhagieen durchsetzt. Noch später, im Typhoidstadium, finden sich Geschwüre, welche durch diphtheritische Gewebsverschorfung entstanden sind, namentlich im Dickdarm und in dem unteren Theile des Dünndarmes. Nicht selten sieht der Darm ähnlich wie bei Dysenterie aus.

Die Ursache der Cholera ist die im allgemeinen Theile beschriebene, von KOCH entdeckte **Choleraspirille** (vergl. § 185 d. allg. Theils). Bei frischen Fällen finden sich grosse Mengen derselben sowohl im Darminhalt und in den verschleimenden und sich abstossenden Lagen des Epithels, als auch in dem Lumen der Krypten und zwischen und unter deren Epithelzellen und im subepithelialen Bindegewebe. Die Spirillen bilden bei ihrer Vermehrung ein Gift, welches das Darmepithel schädigt und, resorbirt, auf den Gesammtorganismus giftig wirkt, vornehmlich aber die Gefässe lähmt. Der saure Magensaft des gesunden Magens ist der Spirillenentwicklung hinderlich; Störung der Magenfunction prädisponirt danach zu Cholerainfection.

Die **Cholera nostras** s. **europaea** ist anatomisch durch ähnliche

Veränderungen im Darm, wie sie bei asiatischer Cholera vorkommen, charakterisirt, darf aber ätiologisch nicht mit derselben identificirt werden. Entscheidend für die Diagnose kann, abgesehen von dem Verlaufe der Epidemie, nur der sichere Nachweis der für die Cholera asiatica charakteristischen Spirille sein, welche in eigenartiger Weise in Culturen sich vermehrt und auf Thiere in bestimmter Weise wirkt.

Literatur zur pathologischen Anatomie der Cholera.

Doyen, *Rech. anatomiques et expérim. sur le choléra épidémique, Arch. de phys. VI 1885.*
v. Ermengem, *Rech. sur le microbe du choléra asiatique, Bruxelles 1885.*
Kelsch et Vaillard, *Contrib. à l'anat. path. du choléra asiatique, A. d. phys. V 1885.*
Koch, *Conferenz z. Erörterung d. Cholerafrage, D. med. Wochenschr. 1884 u. 1885.*
Koch u. Gaffky, *Bericht üb. d. Thätigkeit d. z. Erforschung d. Cholera i. J. 1883 nach Egypten u. Indien entsandten Commission, Arb. a. d. K. Gesundheitsamte, Berlin 1887.*
Nicati et Rietsch, *Rech. sur le choléra, Paris 1886.*
Pfeiffer, *Cholerafrage bis Ende 1886, D. med. Wochenschr. 1886 u. 1887.*
Weitere Literatur enthält § 185 des allg. Theils.

§ 190. Der **Typhus abdominalis** ist eine Infectionskrankheit, welche ihre Entstehung der Vermehrung des Typhusbacillus in dem Darm verdankt (vergl. d. allgem. Theil § 169).

Die **Darmveränderungen** bei Typhus abdominalis haben hauptsächlich im untersten Theil des Ileums und im obersten des Dickdarmes, seltener höher oben oder tiefer unten ihren Sitz. Im Wesentlichen handelt es sich um eine nekrotisirende Infiltration der folliculären Apparate und ihrer Umgebung, begleitet von einer katarrhalischen Entzündung der übrigen Schleimhaut.

In den ersten Tagen sind die Schleimhaut des unteren Theiles des Ileums sowie die darin enthaltenen Plaques intensiv geröthet und gleichmässig geschwellt. Weiterhin wird die Schwellung der Plaques (Fig. 396) stärker, d. h. es bilden sich innerhalb derselben erhabene Leisten und Wülste. Diese Schwellung breitet sich bald rascher, bald langsamer über die ganzen Plaques aus, so dass sie, in toto betrachtet, beetartig erhaben erscheinen. Hat die Schwellung ihren Höhepunkt erreicht, so kann man meist auch nicht mehr einzelne Wülste unterscheiden, sondern es ist die Oberfläche mehr glatt, nur von kleinen Grübchen unterbrochen, die dem Sitz der Follikel entsprechen. Gleichzeitig bilden sich an Stelle der Solitärfollikel rundliche Knoten.

Fig. 396. Schwellung der Solitärfollikel und der PEYER'schen Plaques bei Typhus abdominalis. Um $^1/_5$ verkleinert.

Mit der Ausbildung der Schwellung erhalten die Plaques und die Follikel, die ursprünglich intensiv geröthet waren, ein markweisses Aussehen.

Die Schwellung der Plaques und der Solitärfollikel ist im Wesentlichen durch eine äusserst dichte zellige Infiltration der Mucosa (Fig. 397 a_1) und Submucosa (b_1) bedingt, welche theils auf eine zellige Exsudation, theils auf eine zellige Wucherung des folliculären und des peri- und interfolliculären Gewebes zurückzuführen ist. Zuweilen scheidet sich auch Fibrin ab, und zwar entweder an der Oberfläche oder im Innern der Schwellung oder auch an beiden Orten. In der Mucosa sind die Drüsen (*f*) durch die zelligen Massen auseinandergedrängt und aus ihrer Lage gebracht. Die Submucosa ist im ganzen Gebiet der Plaques gleichmässig infiltrirt (b_1). In frühen Stadien sind die geschwollenen Follikel (*g*) innerhalb des Infiltrates noch deutlich erkennbar, später nicht mehr.

An der zelligen Infiltration und Wucherung participirt zuweilen, wenn auch in beschränktem Maasse, die Muskelschicht (c_1, d_1), ja selbst die Serosa (e_1).

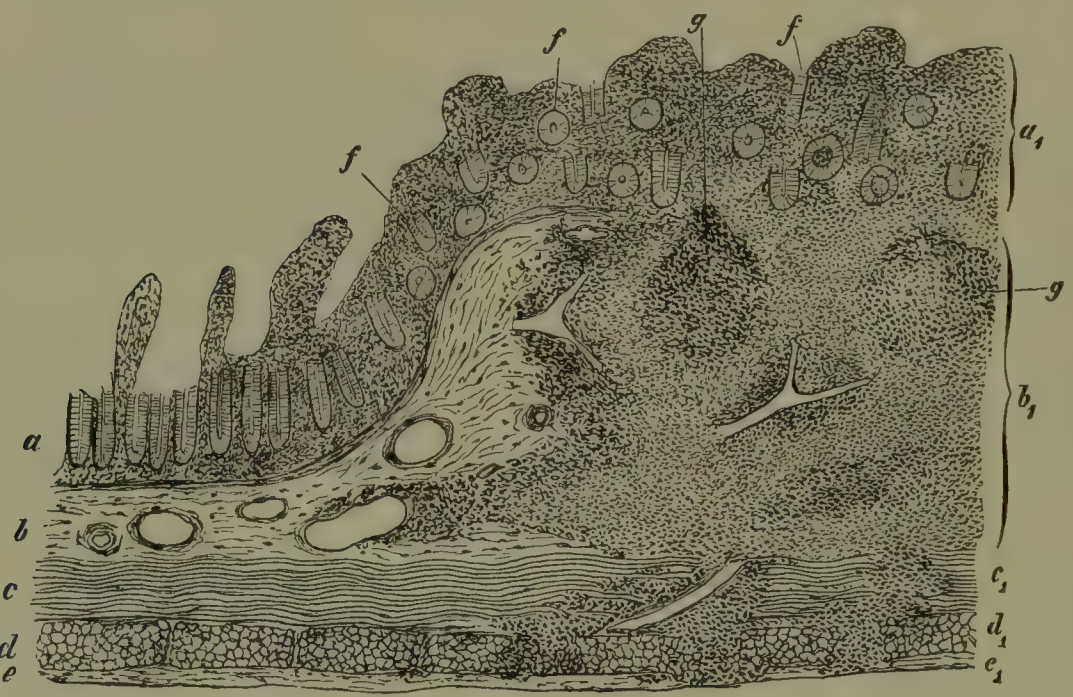

Fig. 397. Typhus abdominalis. Schnitt durch den Rand einer geschwellten PEYER'schen Plaque (Alk. Häm.). *a* Mucosa. *b* Submucosa. *c* Muscularis interna. *d* Muscularis externa. *e* Serosa. a_1, b_1 c_1 d_1 e_1 Die verschiedenen Darmwandschichten infiltrirt. *f* LIEBERKÜHN'sche Drüsen. *g* Follikel. Vergr. 15.

Die Zahl der geschwellten Plaques und Solitärfollikel ist sehr verschieden. Nicht selten sind nur einige wenige oder sogar nur eine Plaque erheblich geschwellt, in anderen Fällen reicht die Affection bis hoch in das Jejunum hinauf; nach abwärts kann sie sich bis zum Anus erstrecken.

In der zweiten Woche des Typhus pflegt eine partielle Nekrotisirung der geschwellten Plaques (Fig. 398) einzutreten, welche entweder den ganzen centralen Theil der Plaques (*a*) einnimmt oder innerhalb derselben mehrere kleinere Schorfe bildet, welche sehr bald durch Zerfall an der Oberfläche ein zerfetztes Aussehen gewinnen und durch Imbibition mit Galle eine gelbe oder graugelbe oder gelb-

braune Farbe erhalten. Im weiteren Verlaufe lockert sich der Zusammenhang der nekrotisch gewordenen Theile mit dem noch erhaltenen Gewebe, wobei es durch Gefässarrosion zu Blutungen kommen kann.

Nach ihrer Losstossung, die nach wenigen Tagen erfolgt, hinterlassen sie einen Substanzverlust (*b*, *c*), dessen Grund meist glatt und gereinigt erscheint. Die Ränder des Geschwüres sind um diese Zeit noch infiltrirt und geschwellt.

Die Geschwüre bleiben meistens auf das Gebiet der Plaques sowie der Solitärfollikel und ihrer nächsten Umgebung beschränkt, doch kommt es, namentlich an der Ileocöcalklappe, vor, dass auch noch grössere

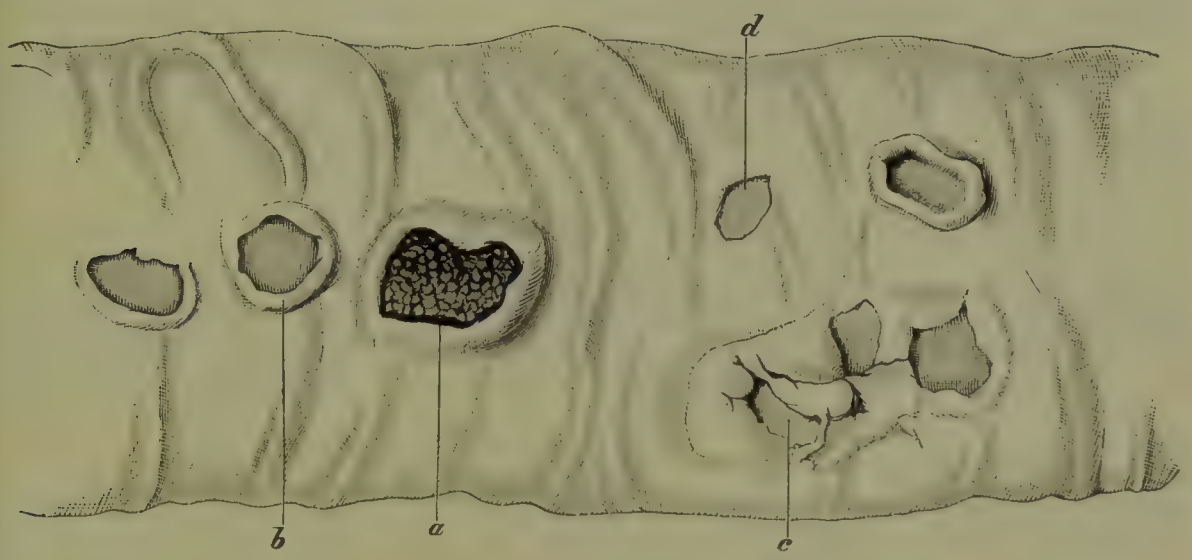

Fig. 398. Darmgeschwüre bei Typhus abdominalis. *a* Geschwür mit festsitzendem nekrotischen Schorf. *b* Gereinigtes Geschwür mit infiltrirtem Rand. *c* PEYER'sche Plaque, mit mehrfachen Geschwüren und geschwellten Rändern. *d* Geschwür mit abgeschwelltem Rande. Natürl. Grösse.

oder kleinere Abschnitte der benachbarten Schleimhaut der Nekrose verfallen. Gewöhnlich nekrotisirt nur die Mucosa und die Submucosa. Zuweilen werden indessen auch Theile der Muscularis und schliesslich auch der Serosa zerstört, doch erreicht die Grösse der Nekrose in den letztgenannten Theilen nie dieselbe Ausdehnung, wie in der Mucosa und Submucosa.

Greifen die Entzündung und die Nekrose auch auf die äusseren Darmhäute über, so kann Perforation des Darmes und danach Peritonitis eintreten.

Die Rückbildungs- und Heilungsvorgänge an den erkrankten Theilen können in verschiedenen Stadien der Affection beginnen. Tritt keine Nekrose ein, so schwellen die Plaques durch Resorption des Infiltrates ab, werden dabei schlaff und gleichzeitig auch wieder hyperämisch. Durch Austritt von rothen Blutkörperchen aus den Gefässen wird das Gewebe mehr oder weniger ausgesprochen blutig infiltrirt, so dass die Plaques später eine schiefergraue Färbung erhalten.

An Geschwüren schwellen die infiltrirten Geschwürsränder ab, werden schlaff und erscheinen hyperämisch. Nicht selten kommt es zu Blutungen aus denselben, die nicht nur zu einer hämorrhagischen Infiltration des Gewebes, sondern auch zur Bildung blutiger Ergüsse in das Darmlumen führen. Schreitet der Process der Heilung vor, so bildet sich auf dem Geschwürsgrunde selbst ein zartes Keimgewebe,

das mit Epithel bedeckt und mit neuen, zunächst indessen nicht regelmässig gelagerten Drüsenschläuchen, welche der Muscularis direct aufliegen können, versehen wird.

Wo Geschwüre ihren Sitz gehabt haben, findet man noch lange nach Ablauf des Typhus in den erkrankt gewesenen Plaques seichte, glatte, schieferig gefärbte Vertiefungen, innerhalb welcher die Muscularis des Darmes nur von einem zellreichen, theils drüsenfreien, theils drüsenhaltigen Bindegewebe und einer einfachen Epithellage bedeckt ist.

Die Typhusbacillen sind in den ersten 8—10 Tagen innerhalb der geschwellten Plaques zu finden und können auch im Darminhalt und im Stuhlgang nachgewiesen werden.

Mit der Entzündung der lymphatischen Apparate des Darmes geht jeweilen auch eine Entzündung der zugehörigen Lymphdrüsen parallel, die ebenfalls zu partieller Gewebsnekrose führen kann.

Literatur über Typhus abdominalis.

***Cygnäus**, Studien über den Typhusbacillus, Beitr. z. path. Anat. v. Ziegler VII 1890.*
***Hoffmann**, Untersuch. üb. d. path. Veränd. d. Organe bei Abdominaltyphus, 1869.*
***Hoffmann, A.**, Beitr. z. Kenntn. d. Darmveränd. bei Typhus abdom., Braunschweig 1890.*
***Klein**, Report on the intim changes in enteric or typhoid fever, Reports of the medical office of the Privy Council, London 1875.*
***Marchand**, Darmveränderungen beim Typhus abdominalis, Cbl. f. allg. Path. I 1890.*
***Virchow**, Kriegstyphus und Ruhr, sein Arch. 52. Bd. 1871.*
***Zülzer**, Eulenburg's Realencyklop. Art. Abdominaltyphus.*
Weitere Literatur enthält § 169 des allg. Theils.

§ 191. Die **Tuberkulose des Darmes** ist eine der allerhäufigsten Darmaffectionen und hat ihren Sitz hauptsächlich im Gebiete der lymphadenoiden Apparate. Am häufigsten ist die Gegend der Ileocöcalklappe erkrankt, doch ist nicht selten auch der Dickdarm bis hinunter zum Anus afficirt, und es kann die Erkrankung bis hinauf zum Duodenum reichen.

Im ersten Beginn bilden sich innerhalb von Plaques oder an Stellen, wo Solitärfollikel sitzen, knötchenförmige Erhebungen, die vom Epithel bedeckt sind. Nach einer gewissen Zeit erscheint innerhalb dieser Knötchen ein gelbweisser Herd als Zeichen der im Centrum desselben eingetretenen Nekrose und Verkäsung. Durch Zerfall bildet sich ein mit infiltrirten Rändern versehenes Geschwür (Fig. 399 *h*), in dessen Grund und Umgebung neue Tuberkel entstehen (*i*, i_1), zwischen denen das Gewebe zellig infiltrirt ist. Greifen die Verkäsung und der Zerfall auch auf diese Theile über, so vergrössert sich das Geschwür und verschmilzt nicht selten mit benachbarten Zerfallshöhlen (h_1) oder Geschwüren.

Grössere Geschwüre (Fig. 400 *b*) pflegen eine sehr unregelmässige Beschaffenheit zu zeigen. Manche sind rundlich, andere mehr länglich und dann gürtelförmig, andere wieder sind sehr vielgestaltig, buchtig.

Die Ränder sind gemeiniglich infiltrirt, bei grossen Geschwüren jedoch nicht regelmässig. Da und dort finden sich am Rande oder im Gewebe gelbe, nekrotische, knötchenförmige Herde.

Von der Submucosa aus greift die Tuberkeleruption sehr häufig auch auf die Muscularis (Fig 399 *c*, *d*, *i*) über und erreicht schliesslich die Serosa. Sie befolgt dabei den durch die Lymphgefässe vorgezeich-

neten Weg. In der Serosa bilden sich nicht selten Gruppen und Reihen von Tuberkelknötchen, in deren Umgebung das Gewebe durch Injection zahlreicher, zum Theil neugebildeter Gefässe geröthet ist.

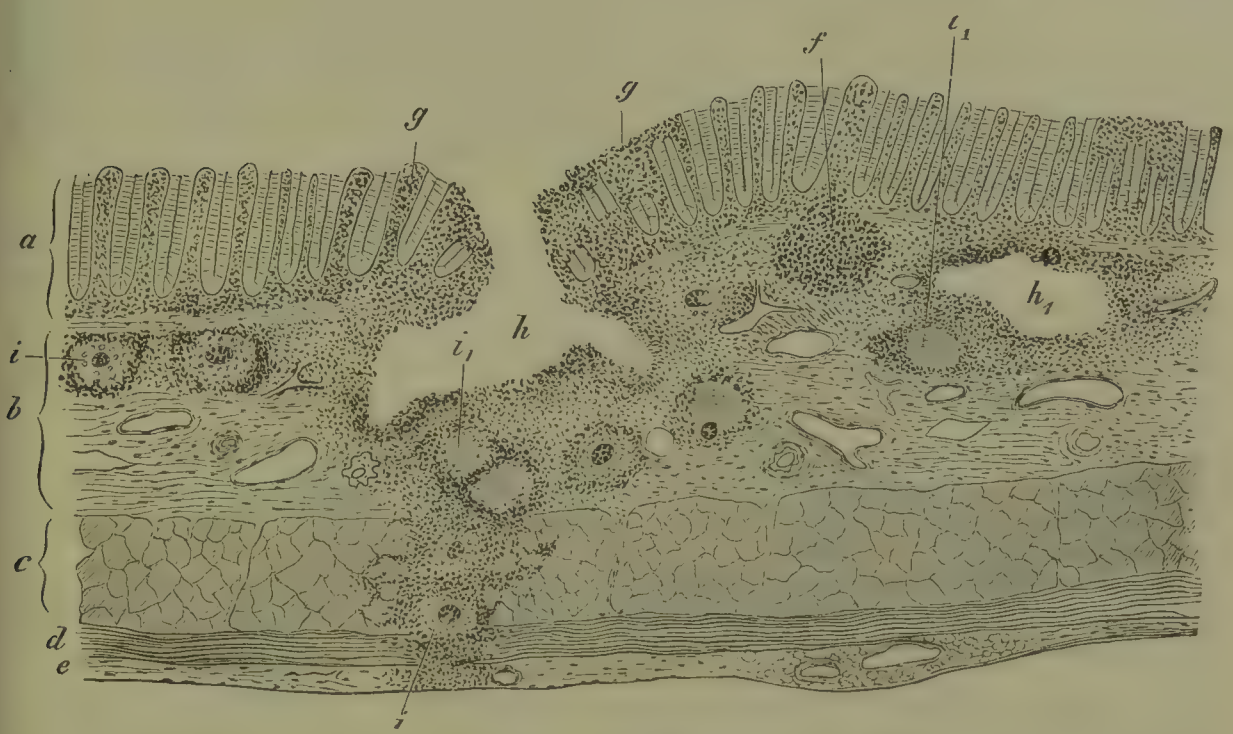

Fig. 399. Tuberculosis intestini crassi (Alk. Bismarckbraun). *a* Mucosa. *b* Submucosa. *c* Muscularis interna. *d* Muscularis externa. *e* Serosa. *f* Solitärer Follikel. *g* Zellige Infiltration der Mucosa. *h* Geschwür. h_1 Submucöser Erweichungsherd. *i* Frische und i_1 verkäste Tuberkel. Vergr. 30.

Völliger Stillstand der Verschwärung und mehr oder weniger vollkommene Vernarbung treten nur selten ein; gewöhnlich schreitet die knötchenförmige Infiltration und der Zerfall bis zum letalen Ende, wenn auch langsam, weiter. Erfährt im Grunde gürtelförmiger Geschwüre das erkrankte Darmgewebe eine narbige Schrumpfung, oder erreichen die Tuberkelbildungen und die damit verbundenen Bindegewebshypertrophieen eine sehr bedeutende Mächtigkeit, und treten

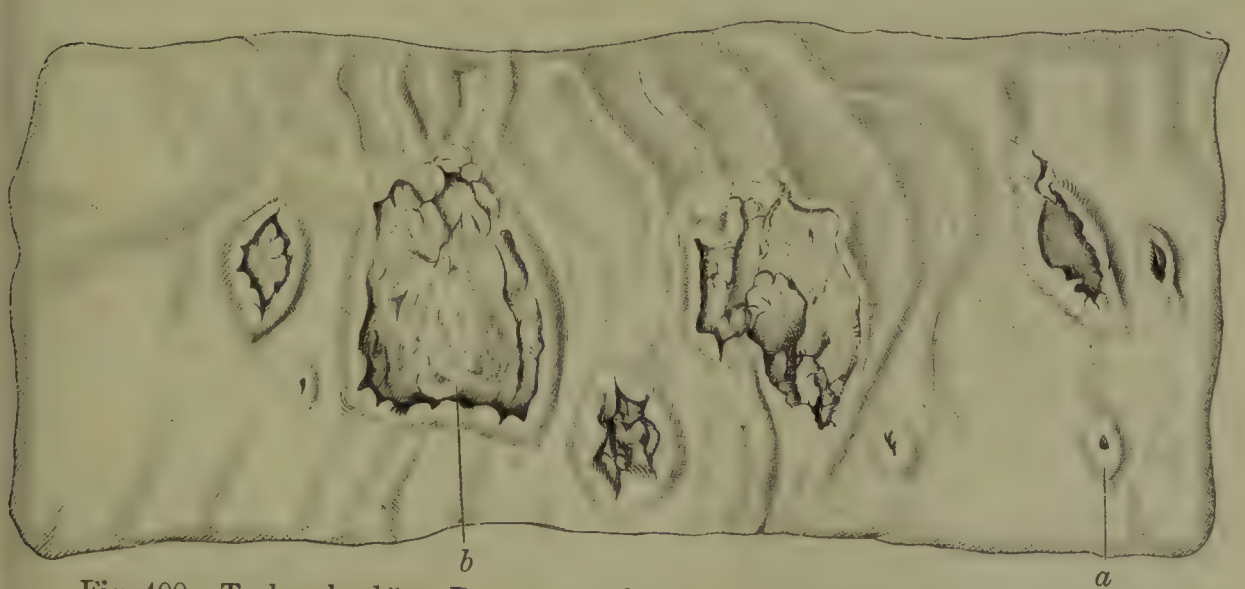

Fig. 400. Tuberkulöse Darmgeschwüre. *a* Kleine Follicularverschwärung. *b* Grosses Geschwür.

etwa auch noch Verwachsungen des erkrankten Darmes mit der Nachbarschaft ein, so kann sich eine mehr oder minder hochgradige, zuweilen die Fortbewegung des Darminhaltes aufhebende Stenose des Darmes einstellen. Greift die Ulceration auch auf die äusseren Schichten der Darmwand über, so kann es zur Perforation des Darmes und damit zu eiteriger oder jauchiger Peritonitis kommen. Bei ulceröser Tuberkulose des Rectums bilden sich nicht selten perirectale Abscesse und weiterhin äussere und innere oder auch totale Fisteln.

Literatur über Darmtuberkulose.

Baumgarten, *Ueber Tuberkel u. Tuberkulose, Zeitschr. f. klin. Med. XI 1885.*
Biedert, *Tuberkul. d. Darms u. d. lymphat. Apparate, Jahrb. f. Kinderheilk. XXI 1884.*
Conrath, *Coecumtuberkulose, Beitr. v. Bruns XXI 1898 (Lit.).*
Dobroklowsky, *Pénétrat. du bac. tub. à travers la muqueuse intest., A. de méd. exp. II 1890.*
Frerichs, *Beitr. zur Lehre von der Tuberkulose, 1882.*
Girode, *Contrib. à l'étude de l'intestin des tuberculeux, Thèse de Paris 1880.*
Gottsacker, *Zur Histogenese der tuberkulösen Darmgeschwüre, I.-D. Bonn 1880.*
Herxheimer, *Ueber Bacillen in verkästen Darmfollikeln. D. med. Wochenschr. 1885.*
Litten, *Tuberkulöse Darmstenose, Zeitschr. f. klin. Med. II 1881.*
Spillmann, *De la tuberculisation du tube digestif, Thèse de Paris 1878.*
Tchistowitch, *Contrib. à l'ét. de la tuberculose intestinale, Ann. de l'Inst. Pasteur III 1889.*
Volkmann, *Tuberkulöse Anusfisteln, Langenbeck's Arch. 32. Bd. 1885.*

§ 192. **Syphilis des Darmes** kommt am häufigsten im Rectum dicht oberhalb des Anus vor, und es können sich hier sowohl Primäraffectionen als auch Papeln und gummöse Entzündungsherde bilden. Primäraffectionen kommen am ehesten bei passiver Päderastie vor und führen bald zu Geschwürsbildungen. Papeln treten am häufigsten gleichzeitig mit Papeln in der Umgebung des Anus auf und exulceriren ebenfalls. Die gummösen Entzündungsherde haben ihren Sitz vornehmlich in der Submucosa und führen bei ihrem Zerfall und Durchbruch zu buchtigen Hohlgeschwüren, bei Heilung zu Stricturen. Unter Umständen kann die Mucosa bis zu 10 und 12 cm über dem Anus grösstentheils zerstört werden, so dass nur noch kleine rundliche und streifenförmige, zudem häufig noch unterminirte Inseln von Schleimhaut vorhanden sind. Ist der Process noch frisch, so secerniren die Geschwüre Eiter. Bei Heilung verhärtet sich das unterliegende Gewebe und schrumpft zugleich, so dass der Mastdarm verengt wird.

In seltenen Fällen treten gummöse Herde auch im perirectalen Gewebe auf. Durch Zerfall und Durchbruch nach dem Rectum oder nach der Haut können sie zur Bildung äusserer oder innerer Fistelgänge führen.

Im Colon und im Dünndarm sind syphilitische Entzündungen sehr selten, doch sind mehrfach Geschwüre und strahlige Narben, sowie knotenförmige oder auch mehr diffuse, die ganze Darmwand durchsetzende Infiltrationen beobachtet, welche nur als syphilitische gedeutet werden konnten. Am häufigsten kommt Darmsyphilis bei hereditär syphilitischen Kindern vor, hat ihren Sitz im Dünndarm und ist bald durch umschriebene gummöse Herde, bald durch mehr diffus ausgebreitete mucöse und submucöse Wucherungen charakterisirt, die theils in den Plaques, theils ausserhalb derselben sitzen und zu Geschwüren zerfallen, welche zuweilen gürtelförmig den Darm umgreifen.

Literatur über Syphilis des Darmes.

Baumgarten, Congenitale Darmsyphilis, Virch. Arch. 97. Bd. 1882.
Buday, Darmsyphilis, Virch. Arch. 141. Bd. 1895.
Eberth, Hereditäre Syphilis, Virch. Arch. 40. Bd. 1867.
Förster, Hereditäre Syphilis, Würzb. med. Zeitschr. IV 1863.
Hayem et Tissier, De la syphilis de l'intestin, Revue de méd. IX 1889.
Homén, Multiple syph. Geschwüre im Dünndarm, Centralbl. f. allg. Path. 1893.
Israel, O., Ueber eine seltene Form v. Ringgeschwüren d. Darmes, Charité-Ann. IX 1884.
Lang, Vorles. über Path. u. Ther. d. Syph., Wiesbaden 1896.
Mracek, Hereditäre Syphilis, Vierteljahrsschr. f. Derm. u. Syph. X 1883.
Oser, Drei Fälle von Enteritis syph., Arch. f. Derm. u. Syph. III 1871.
Rieder, Darmerkrank. b. acquir. Syph., Jahrb. d. Hamburger Krankenanst. I 1890; Mastdarmstricturen, A. f. klin. Chir. 55. Bd. 1897.
Roth, Hereditäre Syphilis, Virch. Arch. 43. Bd. 1868.

§ 193. Als **Anthrax intestinalis** bezeichnet man eine durch Milzbrandbacillen hervorgerufene Darmerkrankung, wobei die Bacillen sowohl direct mit der Nahrung (primärer Anthrax), als auch von einer anderen Infectionsstelle aus durch das Blut (secundärer Anthrax) in das Gewebe des Darmes gelangt sein können.

Am häufigsten localisirt sich der Process im Jejunum, Duodenum und Ileum, seltener im Magen und im Dickdarm. Die Erkrankungsherde sind zum Theil denjenigen der Haut ähnlich und bestehen aus linsen- bis bohnengrossen und grösseren schwarzrothen oder braunrothen, hämorrhagischen Herden mit graugelblichem oder grüngelblichem, missfarbigem Schorf im Centrum. In anderen Fällen sind die Kämme der Falten geschwollen und hämorrhagisch infiltrirt und an den prominentesten Theilen verschorft. Mucosa und Submucosa sind im Gebiete der Herde blutig infiltrirt. In der Umgebung ist das Gewebe ödematös und hyperämisch. Sowohl innerhalb dieser Herde als in deren Umgebung enthält das Gewebe Bacillen, besonders in den Blut- und Lymphgefässen, und ebenso lassen sie sich auch in den geschwellten Lymphdrüsen nachweisen.

Der Darmmilzbrand ist mehrfach auch als **Intestinalmykose** oder als Enteromykosis bacteritica bezeichnet worden; es ist jedoch diese Bezeichnung ein Sammelbegriff, unter welchem auch andere nicht näher gekannte mykotische Darmaffectionen beschrieben worden sind. Häufig werden auch die **Fleischvergiftungen** und die **Wurstvergiftungen**, der **Botulismus**, d. h. Erkrankungen nach dem Genuss von Fleisch an Sepsis zu Grunde gegangener Thiere, oder von faulendem Fleisch und verdorbenen Würsten der Intestinalmykose zugezählt, wobei theils einfache Katarrhe, theils croupöse und diphtheritische Processe, theils dem Milzbrand, theils dem Abdominaltyphus ähnliche Darmveränderungen, sowie schwere Vergiftungserscheinungen, welche wahrscheinlich auf die Einwirkung von Fäulnissalkaloiden zurückzuführen sind, auftreten. Die Production der Ptomaine kann sowohl vor als nach Aufnahme des Fleisches erfolgen. Im letzteren Falle sind im Darm sich vermehrende Bakterien (Bacillus botulinus VAN ERMENGEM) die Ursache, und sie können sich in einzelnen Fällen auch in dem Gewebe der Darmwand ansiedeln und örtliche Veränderungen verursachen.

Ueber **Darmaktinomykose** s. d. allg. Theil § 182.

Literatur über Anthrax und Enteromykosis.

Bollinger, *Zur Aetiol. d. Infectionskrankheiten, München 1881.*
Bouisson, *Note sur un cas de charbon intestinal, Arch. de méd. exp. I 1889.*
van Ermengem, *Ueb. ein. neuen Bacillus (B. botulinus) Z. f. Hyg. 26. Bd. 1897 (Lit.).*
Fischl, *Enteromycosis haemorrhagica, Arch. f. exp. Path. XVI 1883.*
Gärtner, *Fleischvergiftung von Frankenhausen a. Kyffh., Bresl. ärztl. Zeitschr. 1888.*
Huber, *Die Massenerkrankung in Wurzen, Arch. d. Heilk. XIX 1878.*
Krumbholz, *Darmmilzbrand, Beitr. v. Ziegler XVI 1894.*
Nauwerck, *Wurstvergiftung, Münch. med. Wochenschr. 1886.*
Quincke, *Ueber Fleischvergiftung, Mittheil. d. Ver. Schleswig-Holst. Aerzte 10. H. 1885.*
Raimbert, *Traité des maladies charbonneuses, Paris 1859.*
Strauss, *Le charbon des animaux et de l'homme, Paris 1886, u. A. de phys. I 1883.*
Vierhuff, *Ueber Anthrax intestinalis, Dorpat 1885.*
Walder, *Fleischvergiftung, Berl. klin. Wochenschr. 1878.*
Waldeyer, *Mycosis intestinalis, Virch. Arch. 52. Bd. 1871.*
Weitere Literatur enthält § 168 des allg. Theils.

5. Regenerative und hypertrophische Schleimhautwucherungen und Geschwülste des Darmes.

§ 194. **Regenerative** und **hypertrophische Wucherungen der Darmschleimhaut** kommen am häufigsten im Verlaufe und im Anschluss an Entzündungen (§ 186) vor und führen zum Theil zu knotigen und polypösen Bildungen, doch können locale Gewebshyperplasieen sich auch einstellen, ohne dass eine Entzündung als Ursache nachzuweisen ist.

Das **wuchernde Bindegewebe** producirt meist wieder Bindegewebe und führt dadurch theils zu umschriebenen bindegewebigen Excrescenzen, theils, und zwar häufiger, zu Verdickung und Verhärtung der Mucosa und Submucosa. Zuweilen bildet sich indessen vornehmlich **lymphadenoides Gewebe**, welches zunächst durch eine **hypertrophische Wucherung der Lymphknötchen** (Fig. 389, pag. 538) entsteht, sich indessen auch ausserhalb derselben **im submucösen Bindegewebe** entwickeln kann. Es kommen solche hypertrophische Schwellungen zuweilen im Verlaufe von Infectionen, z. B. von Diphtherie, vor, sind indessen häufig auch nur der Ausdruck einer individuell starken Entwicklung des lymphadenoiden Gewebes. Am hochgradigsten werden diese Wucherungen bei jenen, in ihrer Aetiologie noch unaufgeklärten Processen, welche man als einfache und leukämische Adenie bezeichnet (vergl. § 32), indem hierbei an Stelle der Lymphfollikel sich ganz ansehnliche **knoten-** und **flächenhaft ausgebreitete lymphadenoide Wucherungen** bilden können, welche auf dem Durchschnitt ein markiges, röthlichweisses oder grauweisses Aussehen zeigen.

Das **wuchernde Epithel** producirt theils Deckepithel, theils neue Drüsen (§ 186, Fig. 391), wobei die Zellproduction vornehmlich von dem tieferen Theile der LIEBERKÜHN'schen Krypten ausgeht. Die Wucherung trägt oft einen evident regenerativen Charakter, indem der Rand und der Grund von Geschwüren (Fig. 391) mit drüsenhaltigem Gewebe überdeckt werden. Nicht selten ist die Gewebsneubildung indessen eine solche, die zu **Hypertrophie** führt, so dass in umschriebenen Bezirken Schleimhautverdickungen und Polypen entstehen (vergl. Fig. 393 *c*, pag. 542), welche wegen ihres Reichthums an Drüsen gewöhnlich als **Drüsenpolypen** bezeichnet werden. Sie gelangen am

häufigsten in den dicken Gedärmen, die durch voraufgegangene dysenterische Processe verändert sind, zur Beobachtung, kommen indessen auch im Dünndarm vor und sitzen zuweilen in einer Schleimhaut, an der Zeichen voraufgegangener Entzündungen fehlen.

Die in den Polypen gelegenen Drüsen sind theils einfache, theils verzweigte, mit hohem Cylinderepithel ausgekleidete Schläuche (Fig. 401 *a*, *b*), von denen einzelne durch Secretansammlung cystisch erweitert sein können. Die drüsigen Wucherungen sind also nicht mehr vollkommen typisch, doch pflegen die gutartigen Polypen ein einfaches Cylinderepithel zu besitzen.

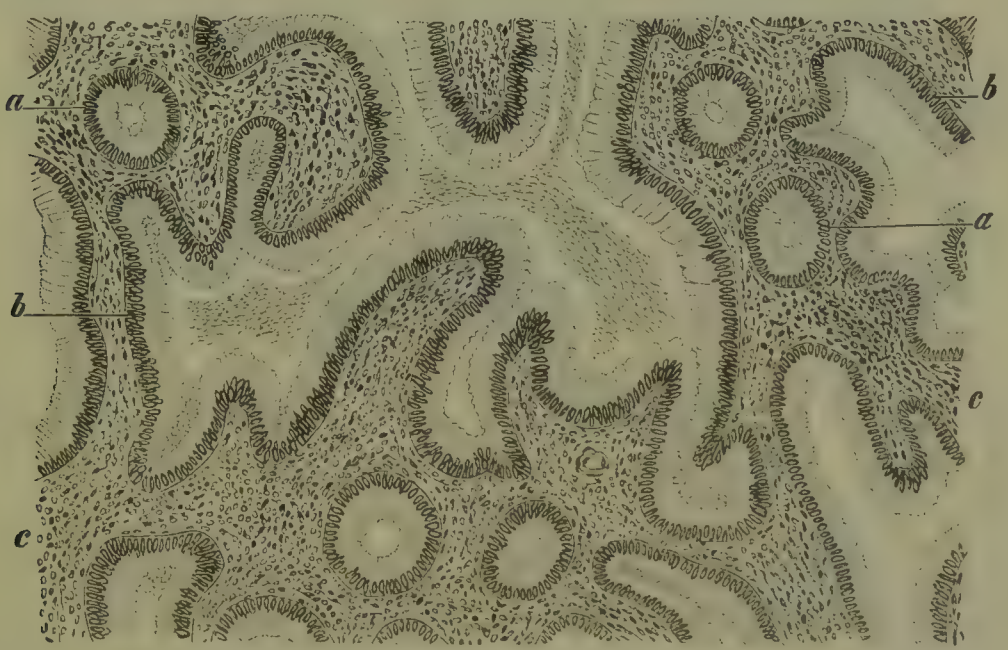

Fig. 401. Drüsenpolyp des Darmes (Alk. Karm.). *a* Querschnitte von Drüsenschläuchen. *b* Längsschnitte verzweigter Drüsen. *c* Zellreiches Stroma. Vergrösserung 80.

Die **Carcinome des Darmes** kommen in allen jenen Formen vor, welche sich in Schleimhäuten entwickeln und als Carcinoma medullare solidum, C. adenomatosum, C. mucosum, C. gelatinosum, C. scirrhosum bezeichnet werden, doch tragen sie am häufigsten den Charakter des adenomatösen Krebses. Die Unterscheidung des letzteren von den gutartigen Drüsenpolypen ist theils durch die stärkere und zugleich atypische Wucherung des Epithels (Fig. 402 *a*, *b*), theils durch das infiltrative Wachsen der Geschwulst möglich, doch ist zu bemerken, dass diese beiden Eigenschaften nicht immer zusammenfallen, indem eine Wucherung, deren Zellschläuche noch ein einfaches Cylinderepithel besitzen, die Muscularis mucosae durchbrechen und in die Submucosa eindringen, somit den Charakter einer malignen krebsartigen Neubildung bieten kann.

Darmkrebse finden sich am häufigsten im Rectum (Fig. 404) sowie an der Flexura iliaca, Fl. lienalis, Fl. hepatica coli (Fig. 493) und im Coecum. Die im Mastdarm sitzenden Carcinome breiten sich bald nur über die nächste Nachbarschaft des Anus aus, bald greifen sie auch auf höher gelegene Theile über und können das Darmrohr in einer Länge von 10 cm und mehr infiltriren (Fig. 404 *a*).

Im Dünndarm sind Carcinome selten, etwas häufiger treten sie im

Duodenum, namentlich in der Umgebung der Papille des Ductus choledochus, auf.

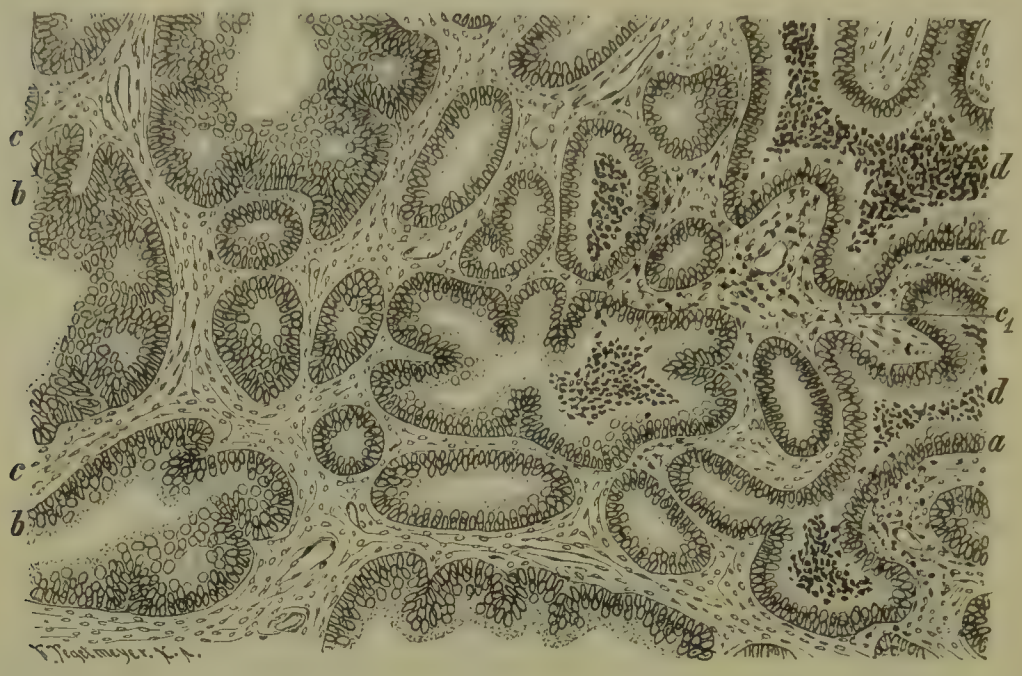

Fig. 402. Adenocarcinoma recti (Alk. Karm.). *a* Verzweigte Drüsenschläuche mit geschichtetem Epithellager. *b* Schläuche mit stärker gewuchertem Epithel und papillären Erhebungen. *c* c_1 Stroma. *d* Rundzellenanhäufung. Vergr. 80.

Die Darmcarcinome bilden entweder solitäre, scharf abgegrenzte, fungöse, weiche Tumoren oder aber über grössere Strecken ausgebreitete Wucherungen (Fig. 403 *a*). Häufig tritt schon frühzeitig eine krebsige Infiltration der Darmwand ein, wodurch dieselbe verdickt und verhärtet wird (Fig. 404 *a*). Betrifft die Infiltration den ganzen Umfang des Darmes, so wird derselbe in ein dickwandiges, starres Rohr verwandelt.

In sehr vielen Fällen ist zur Zeit der anatomischen Untersuchung die Neubildung an der Oberfläche bereits zerfallen, so dass man nur noch ein Geschwür vor sich hat. Grund und Rand der Geschwüre sind alsdann häufig narbig geschrumpft und der Darm dadurch verengt, namentlich wenn die Geschwüre gürtelförmig den ganzen Umkreis des Darmes umfassen (Fig. 404 *a*).

Fig. 403. Gürtelförmig ausgebreiteter schwammiger Krebs der Flexura hepatica des Dickdarms. *a* Krebs. *b* Darmstück oberhalb, *c* unterhalb des Krebses. $^7/_{10}$ der nat. Gr.

Ulceriren die Darmkrebse und greifen sie in die äusseren Schichten der Darmwand über, so kommt es sehr gewöhnlich zu Bindegewebs- und Gefässneubildung in der Serosa, welche zu Verwachsung des betreffenden Darmstückes mit der Nachbarschaft führt. Mitunter tritt auch Perforation der Krebsgeschwüre ein. Häufig bilden sich Metastasen in den Lymphdrüsen, dem Peritoneum und der Leber.

Neubildungen aus der Gruppe der **Bindesubstanzgeschwülste** kommen im Darm selten vor und haben eine weit geringere Bedeutung als die Krebse. Am häufigsten beobachtet man Fibrome und Lipome, seltener Myome, Angiome, Chylangiome und Sarkome.

Sie entwickeln sich theils von der Mucosa und Submucosa, theils von der Muscularis und der Serosa aus. Ragen sie in Form von Polypen in das Innere des Darmes, so können sie das Lumen verlegen oder durch Zerrung Invagination hervorrufen. Gestielte Geschwülste können ferner durch die Peristaltik des Darmes nach und nach immer mehr von ihrem Mutterboden abgezerrt, schliesslich abgerissen und mit dem Koth nach aussen geschafft werden.

Fig. 404. Krebs des Rectums. *a* Verdickter, verhärteter und verengter Theil des Rectums. *b* Erweiterter Theil des Rectums. *c* Anus. ½ der nat. Gr.

Literatur über Darmgeschwülste.

***Adelung**, Dünndarmsarkom, Cbl. f. Chir. 44. Bd. 1893 (Lit.).*
***Babes u. Nanu**, Myosarkom des Dünndarms, Berl. klin. Woch. 1897.*
***Baltzer**, Primäre Dünndarmsarkome, Arch. f. klin. Chir. 1892 (Lit.).*
***Bardenheuer**, Multiple Drüsenwucherung d. Dickdarmschleimhaut neben Carcinoma recti, Langenbeck's Arch. 41. Bd. 1891.*
***Böttcher**, Zur path. Anat. d. Lungen u. des Darms bei Leukämie, V. A. 37. Bd. 1866.*
***Calzavara**, Adenome des Verdauungskanals, Virch. Arch. 141. Bd. 1895.*
***Du Castel**, Cancer de l'iléon, Arch. gén. de méd. 1882.*
***Friedreich**, Leukämie, Virch. Arch. 12. Bd. 1857.*
***Hauser**, Das Cylinderepithelcarcinom d. Magens u. des Dickdarms, Jena 1890; Histogenese des Krebses, Virch. Arch. 138. Bd. Supplh. 1894, Polyposis u. Krebs, A. f. klin. Med. 55. Bd. 1895.*
***Hausmann**, Contrib. à l'histoire du cancer de l'intestin, Thèse de Paris 1882.*
***Journet**, Étude sur le cancer de la terminaison de l'intestin grêle, Thèse de Paris 1883.*
***Kraske**, Erfahrungen über den Mastdarmkrebs, Klin. Vortr. Leipzig 1897.*
***Langhans**, Ein Drüsenpolyp des Ileum, Virch. Arch. 38. Bd. 1867.*
***Lode**, Myom des Ileum, Wien. klin. Wochenschr. 1894.*
***Lubarsch**, Ueber den primären Krebs des Ileums, Virch. Arch. 111. Bd. 1888.*
***Pic**, Cancer primitif du duodénum, Rev. de méd. 1894.*
***Pick**, Primäres Sarkom des Dünndarmes, Prag. med. Wochenschr. 1884.*
***Przewoski**, Chylangiome in d. Mucosa u. Submucosa, Centralbl. f. allg. Path. I 1890.*
***Rosenheim**, Darmgeschwülste, Eulenburg's Realencyklop. 1894 (Lit.).*
***Schujeninoff**, Chyluscysten im Darm, Zeitschr. f. Heilk. XVIII 1897 (Lit.).*

Schwab, *Polypenwucherung im Colon u. Rectum, Beitr. v. Bruns XVIII 1897 (Lit.).*
Stern, *Prim. Dünndarmsarkome beim Neugeborenen, Berl. klin. Wochenschr. 1894.*
Taylor, *Lymphoma of the small intestine, Pathol. Transact. XXVIII 1887.*

6. Thierische Parasiten des Darmes. Darmsteine.

§ 195. Von den **thierischen Parasiten** kommen folgende im Darme vor.

1) Cercomonas intestinalis, Paramecium coli, Amoeba coli mitis und Amoeba dysenteriae.
2) Taenia mediocanellata s. saginata.
3) Taenia solium.
4) Taenia nana und T. cucumerina.
5) Bothriocephalus latus.
6) Ascaris lumbricoides.
7) Trichina spiralis.
8) Trichocephalus dispar.
9) Oxyuris vermicularis.
10) Anchylostoma duodenale.
11) Anguillula stercoralis u. A. intestinalis.

Darmsteine (Fig. 405) entstehen dadurch, dass eingedickter Koth oder unter einander verfilzte Inhaltsmasse des Darmes mit Carbonaten und Phosphaten incrustirt wurde. Sie bilden sich am häufigsten im Wurmfortsatz, wo sie meist oval gestaltet und etwa bohnengross sind,

Fig. 405. Facettirte Steine aus dem Coecum (Perityphlitischer Abscess). Nat. Gr.

doch kommen sie auch im Coecum und an anderen Stellen des Dickdarmes, selten dagegen im Dünndarm vor und können an diesen Stellen weit bedeutendere Grösse (Fig. 405) erreichen. Nach ihrem Bau kann man drei Formen unterscheiden:

1) Schwere, steinharte, concentrisch geschichtete Concretionen, deren einzelne Lagen abwechselnd weiss, gelb und braun gefärbt sind. Sie bestehen aus phosphorsaurer Magnesia, Ammoniakmagnesia und organischen Bestandtheilen. Sie erreichen selten mehr als Kastaniengrösse und sind meist abgerundet. Häufig enthalten sie in ihrem Innern einen Fremdkörper.

2) Enterolithen von geringem specifischem Gewicht und regelmässiger Gestalt, porös, festweich. Sie bestehen aus einer verfilzten

Masse unverdaulicher Pflanzenreste, Haaren etc., in deren Interstitien sich kothige und erdige, kalkige Massen eingelagert haben.

3) Steine, welche durch längeren Genuss mineralischer Arzneimittel, z. B. Kreide oder Magnesia, entstanden sind.

Zu diesen im Darme selbst gebildeten Steinen kommen noch **Gallensteine**, welche aus den Gallengängen in den Darm getreten sind.

Sowohl im Körper selbst gebildete, als auch von aussen eingeführte Fremdkörper können eine Obturation des Darmes herbeiführen. Im Uebrigen können sie Drucknekrose und Entzündung verursachen, namentlich die im Wurmfortsatz liegenden (vergl. § 187).

VII. Die krankhaften Veränderungen des Peritoneums.

§ 196. Das **Peritoneum** ist eine mit einer Lage platter Zellen bedeckte Bindegewebsmembran, welche die Bauchhöhle auskleidet und die in der Bauchhöhle gelegenen Organe überdeckt und gegen den Bauchraum abgrenzt.

Am häufigsten erkrankt das Bauchfell secundär nach Erkrankung der in der Bauchhöhle gelegenen Organe, doch kommen auch pathologische Processe vor, welche wesentlich oder ausschliesslich in dem Bauchfell ihren Sitz haben und auch primär in demselben auftreten.

Blutungen treten sowohl in Form von Petechien oder Ekchymosen und grossen Sugillationen, als auch in Form von Blutbeulen und hämorrhagischen Infarcten auf und werden durch Traumen, Entzündungen, Gefässveränderungen, Gefässverstopfungen, hämorrhagische Diathese, Stauungen verursacht. Im subserösen Zellgewebe treten, namentlich in der Umgebung des Pankreas und der Niere, mitunter spontane Gefässzerreissungen mit so massenhaften Blutungen auf, dass der Tod dadurch herbeigeführt wird.

Ergiessungen von Blut in die Bauchhöhle kommen am ehesten bei Verletzung und Zerreissung der in derselben gelegenen Organe, sowie bei Blutungen aus Ovarien und Tuben und aus den Eihäuten intraabdominal oder in den Tuben gelegener Früchte vor und können ebenfalls durch ihre Massenhaftigkeit das Leben bedrohen.

Sehr häufig bluten auch Gefässe, die sich bei Entzündung, bei Tuberkel- und Geschwulstentwicklung neugebildet haben, wobei das Blut theils in die Gewebe selbst, theils in die Bauchhöhle gelangt.

Das in der Bauchhöhle liegende Blut wird grösstentheils wieder resorbirt, besonders rasch der flüssig bleibende Antheil, langsamer die geronnenen Massen, welche nur allmählich aufgelöst und in die Säftemasse aufgenommen werden können und in ihrer Umgebung eine Entzündung und Bindegewebswucherung veranlassen, unter deren Einfluss dann die Resorption erfolgt.

Das **ins Gewebe ergossene Blut** erleidet die im allgemeinen Theil (§ 74) beschriebenen Veränderungen und hinterlässt oft schiefrige Pigmentirungen.

Flüssigkeitsansammlungen in der Bauchhöhle, die nicht von Entzündungen herrühren, werden als **Ascites** bezeichnet und kommen am häufigsten bei Herz-, Leber- und Nierenleiden und bei Lungenemphysem vor, wobei die Ursache der Flüssigkeitsansammlung in venösen Stauungen und in Gefässveränderungen gelegen ist. Sie sind ferner eine

häufige Begleiterscheinung von Geschwulstbildungen im Unterleib. Nach QUINCKE kommt Ascites bei jungen Mädchen im Entwicklungsalter ohne erkennbare Veranlassung vor und schwindet dann mit Eintritt der Menses.

Die Flüssigkeit des Ascites ist an morphologischen Bestandtheilen meist arm und enthält nur spärliche abgestossene Epithelzellen und Lymphkörperchen, die zum Theil verfettet oder gequollen sind. Sie ist danach klar, farblos oder leicht gelblich gefärbt, enthält keine oder nur zarte, gallertig aussehende Fibrinflocken. Reichlichere Beimischung verfetteter Zellen kann milchige Trübung bewirken (Ascites chyliformis). Besteht Ikterus, so kann auch das Transsudat ikterisch gefärbt sein; durch Blutaustritt erhält es eine rothe Farbe.

Besteht irgendwo eine offene Verbindung der Bauchlymphgefässe mit der Leibeshöhle, so kann das Transsudat eine chylöse, weisse, milchige Beschaffenheit erhalten und wird dann als **Hydrops chylosus** bezeichnet. Es kommt dies namentlich nach Zerreissung des Ductus thoracicus, bei hochgradiger Lymphstauung, bei Anwesenheit von Filaria Bankrofti in den Lymphgefässen und bei Lymphangiektasieen im Gebiete der Bauchlymphgefässe vor.

Die unmittelbare **Folge des Ascites** ist eine Ausdehnung des Unterleibs und eine Erhöhung des Druckes in demselben. Bei hochgradigem Ascites wird das Zwerchfell nach oben gedrängt und die Athmung behindert. Unter Umständen kann der Nabel ausgebuchtet und da oder dort gangränös werden, so dass ein Durchbruch nach aussen erfolgt.

Nach langem Bestande von Hydrops bilden sich am Peritoneum oft weissliche Trübungen, Verdickungen und Verwachsungen zwischen benachbarten Theilen. Die Trübung ist wesentlich dadurch veranlasst, dass sich ein epithelialer Katarrh einstellt, wobei die Epithelien anschwellen, sich theilen und sich abstossen und dabei zum Theil verfetten. Im Bindegewebe besteht häufig eine kleinzellige Infiltration, sowie Wucherung der fixen Zellen, worauf es zu Bindegewebsneubildung und damit zu Verdickungen der Serosa und zu Verwachsungen kommt.

Literatur.

Bargebuhr, *Ascites chylosus u. chyliformis, D. Arch. f. klin. Med. 51. Bd. 1893 (Lit.).*
Cordua, *Ueber den Resorptionsmechanismus von Blutgefässen, Berlin 1877.*
Fubini, *Velocité d'absorpt. de la cavité periton., Arch. ital. de biol. XIV 1891.*
Heydecker, *Carcinom d. Duct. thorac. u. chylöser Ascites, Virch. Arch. 134. Bd. 1893.*
Ledderhose, *Verhalten von Blutergüssen in serösen Höhlen, I.-D. Strassburg 1886.*
Letulle, *Épanchement chyliforme du péritoine, Revue de méd. 1884.*
Muscatello, *Bau u. Aufsaugungsvermögen d. Peritoneums, Virch. Arch. 142. Bd. 1895.*
Pérée, *Étude sur les épanchements chyliformes des cavités séreuses, Thèse de Paris 1881.*
Pisenti, *Sul potere d'assorbimento degli organi della cavità peritoneale, Lavori dell' Ist. An. Patol. di Perugia 1890.*
Quincke, *Ascites, Dtsch. Arch. f. klin. Med. XVI 1875.*
v. Recklinghausen, *Zur Fettresorption, Virch. Arch. 26. Bd. 1863.*
Reichenbach, *Chylöser Ascites, Virch. Arch. 123. Bd. 1891.*
Renvers, *Ascites chylosus, Berl. klin. Woch. 1890.*
Straus, *Ascite chyleuse, Arch. de phys. VII 1886.*

§ 197. Die acute Entzündung des Bauchfells, die **acute Peritonitis**, geht meist von irgend einem Organe des Unterleibs aus und ist danach zunächst eine Localerkrankung, verbreitet sich jedoch sehr leicht

über das ganze Bauchfell, namentlich wenn ein heftig wirkender oder einer Vermehrung fähiger Entzündungserreger in die Bauchhöhle hinein geräth. In selteneren Fällen ist die Erkrankung auf hämatogene Infection zurückzuführen. Schwerere eiterige und eiterig-seröse oder serös-fibrinöse Entzündungen werden am häufigsten durch Eiterung erregende Streptokokken verursacht, doch können auch Staphylokokken sowie der Diplococcus pneumoniae und der Bacillus coli zu solchen Entzündungen führen. Der Eintritt einer Infection wird besonders durch die Anwesenheit von Blut, Fibrin, Transsudaten, Koth, nekrotischem oder wenigstens im Absterben begriffenem Gewebe in die Bauchhöhle begünstigt.

Als häufige Ursachen von Peritonitis sind hervorzuheben: Traumen verschiedener Art, puerperale Infectionen des Genitalapparates, Perforation des Magens oder des Darmes, oder des Processus vermiformis mit Austritt von Koth, Entzündungen des Darmes, des Magens, der Leber, der Gallenblase, der inneren Geschlechtstheile, der Harnblase, des Pankreas, der Nieren, der Wirbelsäule und des Beckens, der Pleura und des Zwerchfells, Geschwüre des Darmkanales, die bis auf die Serosa sich erstrecken, Gangrän des Darmes oder des Netzes, oder irgend eines anderen in der Bauchhöhle gelegenen Organes, wie sie namentlich in eingeklemmten Hernien, bei Intussusceptionen, bei Axendrehungen und nach arteriellem Gefässverschluss vorkommt.

Bei Neugeborenen geht Peritonitis nicht selten von dem entzündeten oder gangränös gewordenen Nabel aus.

Hämatogene acute diffuse Peritonitis kommt namentlich bei Nephritis, Pyämie, Polyarthritis rheumatica und acuten Exanthemen vor. Selten tritt Peritonitis als einziges Symptom einer Infection auf.

Nicht selten findet man serös-fibrinöse und hämorrhagische Peritonitis bei Neugeborenen, die an Syphilis leiden, doch ist dies kein sicheres Zeichen von Syphilis, da auch nicht syphilitische Neugeborene daran erkranken und zu Grunde gehen können.

Der Charakter der Entzündung wird im Wesentlichen durch die Entstehungsursache bestimmt. An Darm- und Magenperforationen, an Darmgangrän, an Durchbruch von Leber- und Milzabscessen, an eiterige Parametritis etc. sich anschliessende Entzündungen tragen meist einen eiterigen oder eiterig-fibrinösen Charakter und verbreiten sich, falls nicht schon Verwachsungen in der Bauchhöhle bestehen, meist über das ganze Bauchfell. Die hyperämische, zuweilen da oder dort von kleinen Hämorrhagieen durchsetzte Serosa bedeckt sich dabei mit gelblich-weissem, dünnflüssigem oder rahmigem Eiter; bei stärkerer Exsudation sammelt sich auch Eiter in den abhängigen Theilen der Bauchhöhle an, und es kann schliesslich die Bauchhöhle durch eiterige Flüssigkeit mächtig ausgedehnt werden.

Die Darmschlingen sind mehr oder minder aufgetrieben, ihre Wand durchfeuchtet, zerreisslich. Beim Anfassen löst sich die Serosa leicht von der Muscularis ab. Sehr oft sind die Darmschlingen unter einander verklebt, und die freien Flächen des Bauchfells mit weichen, gelblich-weissen Flocken bedeckt, welche nichts anderes als mit Eiterkörperchen durchsetzte Fibringerinnsel sind (Fig. 406 *d*, *e*). Handelt es sich um eine Folge von Darmperforation, so enthält der Eiter häufig Koth und ist stinkend und missfarbig, und an den hochgelegenen Theilen der Bauchhöhle sammelt sich Gas an, welches bei Eröffnung der Bauchhöhle mit zischendem Geräusch entweicht.

Leichtere Formen der Entzündung schliessen sich namentlich an Entzündungen und nicht perforirende Abscess- und Geschwürsbildungen des Darmes, der Leber, der Milz und des inneren Genitalapparates, des perirenalen Gewebes und der Harnblase an und führen, je nach der Heftigkeit der Reizung, zu umschriebenen oder ausgebreiteten Exsudationen, welche bald mehr einen eiterig-serösen, bald einen serös-fibrinösen oder rein fibrinösen Charakter tragen. Zuweilen treten auch kleine Blutungen auf.

Die entzündete Serosa ist stets von mehr oder weniger Exsudat durchsetzt (Fig. 406 *a*, *b*) und meist auch von solchem überlagert (*d*, *e*). Bei leichteren Entzündungen kann zu Beginn das Epithel (*c*) noch erhalten sein und mehr oder weniger erhebliche Schwellung zeigen.

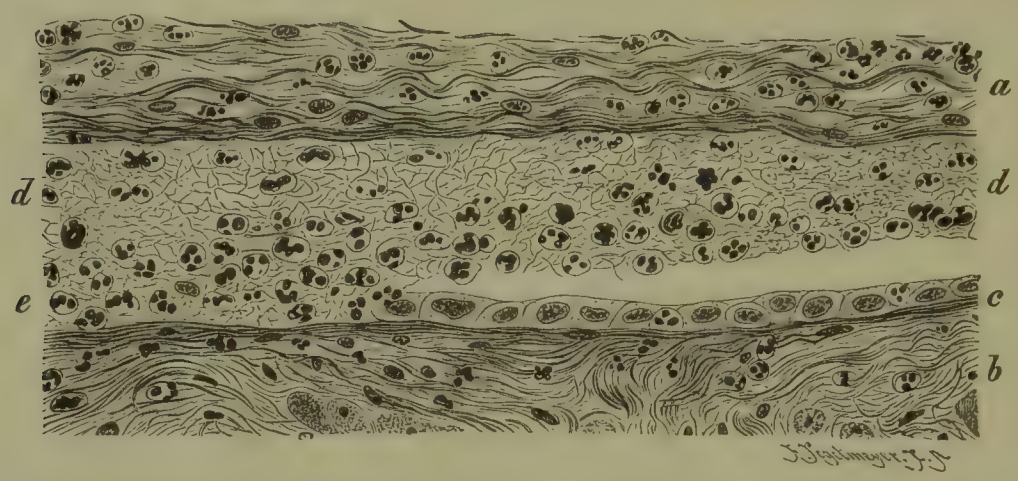

Fig. 406. Traumatische eiterig-fibrinöse Peritonitis (Alk. van Gieson). *a* Bauchfell der Bauchwand. *b* Darmserosa. *c* Erhaltenes Epithel. *d e* Fibrin und Eiterkörperchen. Vergr. 200.

Weiterhin wird es meist abgestossen (*d*, *e*) und geht theilweise verloren, doch kann es bei leichteren Entzündungen auch frühzeitig in Wucherung gerathen.

Schwere, allgemein ausgebreitete Peritonitis pflegt den Tod herbeizuführen. Abgeschlossene Eiterherde können nach aussen, z. B. durch den Nabel oder in angrenzende Darmschlingen oder in den Magen oder auch in die Brusthöhle und das Pericard oder in die Blase und die Scheide durchbrechen.

Heilung erfolgt nach Resorption oder Entleerung der Exsudate bei leichteren Formen mit Herstellung normaler Verhältnisse durch regenerativen Wiederersatz des verlorenen Epithels, bei schwereren Formen unter Neubildung von gefässreichem, zartem, durchscheinendem Keimgewebe, das später zu derbem Bindegewebe wird. Es entstehen auf diese Weise bindegewebige Auflagerungen auf der Serosa, sowie Verwachsungen benachbarter Organe (Peritonitis adhaesiva), wobei die Verbindung bald nur durch Fäden und zarte Membranen, bald durch dichtes, straffes, keine Verschiebung der verbundenen Flächen mehr gestattendes Bindegewebe hergestellt wird.

Der Magen kann auf diese Weise fest mit der Unterfläche der Leber, die obere Fläche der letzteren mit dem Zwerchfell, die Milz mit dem Magenfundus und mit dem Zwerchfell und der äusseren Bauch-

wand, das Netz mit der Bauchwand und den anliegenden Gedärmen und die Gedärme selbst unter sich mehr oder minder fest verbunden sein, und von Uterus und Ovarium ziehen Stränge und Membranen nach den verschiedenen Stellen der Beckenserosa oder auch zu anliegenden Gedärmen. Häufig geht das Netz im Bereiche von Entzündungen eine Schrumpfung und Verhärtung ein, wobei seine Blätter fest unter einander verwachsen. War das Mesenterium der Darmschlingen stark ergriffen, so kann es sich ebenfalls erheblich verdicken und zugleich verkürzen. In seltenen Fällen erleidet auch die Darm- oder die Magenserosa eine solche Verhärtung und Schrumpfung, dass die betreffenden Darmabschnitte an Ausdehnungsfähigkeit Einbusse erleiden (Peritonitis deformans).

Chronische Peritonitis schliesst sich am häufigsten an acute Entzündungen an und kann wie diese sowohl als ein localer, wie auch als ein über das ganze Peritoneum verbreiteter Process verlaufen. Sind nach acuten Entzündungen Exsudate zurückgeblieben, oder bestehen besondere Verhältnisse, wie z. B. eine Perforation des Wurmfortsatzes mit Bildung abgeschlossener, oder mit dem Darm communicirender Eiterhöhlen, so können von da aus stets wieder neue Reizungen des Peritoneums und damit neue Entzündungen ausgehen, zu Folge deren die Gewebsverdickungen und die Verwachsungen zunehmen. In ähnlicher Weise können infectiöse Peritonealentzündungen von Zeit zu Zeit wieder erwachen, wenn der Erreger der Entzündung nicht abstirbt, sondern sich erhält und vermehrt und neue Entzündungen verursacht, ein Verhältniss, das, wie es scheint, namentlich nach gonorrhoischer Perimetritis und Parametritis gegeben ist, indessen auch Affectionen zukommt, die durch andere Kokken, z. B. durch Streptococcus pyogenes, verursacht werden.

In seltenen Fällen können sich auch nach diffuser Peritonitis in den Verwachsungsmembranen und in dem verdickten Peritoneum von Zeit zu Zeit neue Exsudationen und danach wieder Bindegewebswucherungen einstellen, welche die Verdickungen und Schrumpfungen des Peritoneums sowie der Verwachsungen immer mehr steigern (Peritonitis deformans). Es kann auf diese Weise das gesammte Convolut der Darmschlingen zu einem Klumpen zusammenschrumpfen, der nur noch einen kleinen Theil der Bauchhöhle einnimmt, während der übrige Theil von Flüssigkeit ausgefüllt wird. Das Peritoneum ist dabei meist in eine glänzend weisse, derbe Bindegewebsmembran umgewandelt.

Im Uebrigen treten chronische oder häufig sich wiederholende leichte acute Entzündungen bei chronischen Stauungen im Unterleib (vergl. § 196), namentlich nach Lebercirrhose, sowie auch bei der Entwicklung grosser Unterleibstumoren auf und führen zu Verdickungen, Verwachsungen und Schrumpfungen der Blätter der Serosa.

Literatur über Peritonitis.

Barbacci, *Aetiologie der Peritonitis durch Perforation, Cbl. f. allg. Path. IV 1893.*
Bäumler, *Chronische Peritonitis nach Paracentesis, Virch. Arch. 59. Bd. 1874.*
Biesalski, *Entstehung d. verschied. Formen d. Peritonitis, Berlin 1895 (Lit.).*
Bosc et Blanc, *Passage des microbes à trav. de l'intest. hernié, A. de méd. exp. 1896.*
Bumm, *Zur Aetiologie d. septischen Peritonitis, Münch. med. Wochenschr. 1889.*
Cornil, *Adhérences des séreuses. A. d. méd. exp. 1897.*
Fraenkel, E., *Zur Aetiologie der Peritonitis, Münch. med. Wochenschr. 1890.*

Friedreich, *Chronische hämorrhagische Peritonitis, Virch. Arch. 58. Bd. 1873.*
Gauderon, *De la péritonite idiopathique aiguë etc., Thèse de Paris 1876.*
Grawitz, *Statist. u. exp. Beitrag z. Kenntniss der Peritonitis, Charité-An. XI 1886.*
Kaiser, *Spontane Peritonitis, D. Arch. f. klin. Med. XVII 1876.*
Laruelle, *Étude bactériologique sur les péritonites par perforation, La Cellule V 1889.*
Leyden, *Spontane Peritonitis, D. med. Wochenschr. 1884.*
Malvoz, *Le bacterium coli commune comme agent habituel des peritonites d'origine intestinale, Arch. de méd. exp. III 1891.*
Manolesco, *Lés. du périt. dans l'alcoolisme, Thèse de Paris 1879.*
Pawlowsky, *Aetiol. Entstehungsweise u. Formen d. acut. Peritonitis, V. A. 117. Bd. 1889.*
Poulin, *Ét. sur les atrophies viscérales conséc. aux inflam. chron. des séreuses, Paris 1881.*
Reichel, *Aetiol. de sept. Peritonitis, D. Zeitschr. f. Chir. 30. Bd. 1890.*
Steibel, *L'Atrophie simple du foie à la suite des périhépatites chroniques, Paris 1875.*
Tairl u. Lanz, *Ueb. d. Aetiologie der Peritonitis, Leipzig 1893 (Lit.).*
Vierordt, *Die einfache chronische Exsudativperitonitis, Tübingen 1884.*
Waterhouse, *Experim. Untersuchungen über Peritonitis, Virch. Arch. 119. Bd. 1890.*
Weichselbaum, *Peritonitis durch Diplococcus pneumoniae, Cbl. f. Bakt. V 1889.*
Ziegler, P., *Stud. üb. intestinale Formen d. Peritonitis, München 1893.*

§ 198. Die **Tuberkulose des Bauchfells** ist eine häufige Erkrankung, welche sich meistens an Tuberkulose der Unterleibsorgane anschliesst, nicht selten indessen auch durch hämatogene Infection entsteht oder auch primär, d. h. so auftritt, dass wir den Weg, den die Bacillen genommen haben, um in die Bauchhöhle zu gelangen, nicht sicher erkennen können. Sie kommt in sehr verschiedenen Formen vor, unter denen aber bestimmte Typen, die sich unter einander combiniren oder in einander übergehen können, wiederkehren.

Die hämatogene disseminirte Miliartuberkulose, die als Theilerscheinung einer allgemeinen Miliartuberkulose auftritt, ist charakterisirt durch kleine graue, im Bauchfell und im Netz eingelagerte Knötchen, deren Umgebung hyperämisch oder wenig oder gar nicht verändert ist.

Die locale lymphogene Miliartuberkulose, die am häufigsten an tuberkulöse Darmerkrankungen, seltener an Tuberkulose der Mesenterialdrüsen, der Retroperitonealdrüsen, der Wirbelsäule etc. sich anschliesst, ist gekennzeichnet durch Eruption von grauen und gelben Tuberkeln, welche meist deutlich dem Verlauf der Lymphgefässe folgen und am Darm oft in Reihen geordnet sind. Das Gewebe ist im Gebiet der Eruption meist hyperämisch, zuweilen von kleinen Blutungen durchsetzt oder schiefergrau gefärbt, die Oberfläche mit Fibrin belegt oder der Sitz einer zarten Granulationswucherung oder bereits fibrös verdickt.

Die exsudative tuberkulöse Peritonitis ist gekennzeichnet durch mehr oder weniger reichliches, seröses oder serös-fibrinöses oder eiteriges (Mischinfection) oder auch hämorrhagisches Exsudat und durch mehr oder minder reichliche, oft ausserordentlich dichte Tuberkeleruption, so dass die Oberfläche des Bauchfells mit grauen Knötchen, die stellenweise, z. B. an der Unterfläche des Zwerchfells, unter einander confluiren, dicht besetzt ist. Im Uebrigen ist das Bauchfell mit mehr oder weniger Exsudat belegt, oft durch voraufgegangene Blutungen grau pigmentirt.

Die adhäsive tuberkulöse Peritonitis (Fig. 407) ist vornehmlich durch die Bildung von Verwachsungsmembranen, die zum Theil Tuberkel einschliessen, charakterisirt, und es können bei weit vorgeschrittener Erkrankung sämmtliche Dünndarmschlingen zu einem unlösbaren Klumpen vereinigt und zugleich mit dem Netz oder der Bauchwand und der Leber fest verbunden, die Leber mit dem Zwerchfell, die Milz mit Zwerchfell, Magen und Darm verwachsen sein.

So weit noch freie Serosa sichtbar ist, ist dieselbe der Sitz einer meist gefässreichen Bindegewebsneubildung mit eingelagerten grauen und gelben Tuberkeln, und es schliessen auch die Granulations- und Bindegewebswucherungen, welche die einzelnen Unterleibsorgane unter einander verbinden und namentlich über der Leber oft eine bedeutende Dicke erlangen, sowohl graue Knötchen als auch grössere käsige Knoten und Platten ein.

Verbindung von exsudativer Peritonitis mit adhäsiver führt theils zu Verwachsungen der Unterleibsorgane, theils zu Ansammlung von so oder so beschaffenem Exsudat. Bei eiterigen Entzündungsformen, die wohl stets als Mischinfectionen (Darmbacillen, Streptokokken) anzusehen sind, kann nach Durchbruch der Darmwand da oder dort Communication mit dem Darm bestehen.

Fig. 407. Mit Tuberkeln besetzte und unter einander durch Adhäsionsmembranen verbundene Darmschlingen. ½ der nat. Grösse.

Die Eruption hämatogener Miliartuberkel verursacht in der weiteren Umgebung der Tuberkel oft keine Veränderungen im Peritoneum, und es kann auch bei tuberkulöser Lymphangoitis ausserhalb des Gebietes der Tuberkelbildung das Bauchfell frei von entzündlicher Veränderung bleiben. Infection des Bauchraums durch Tuberkelbacillen kann zunächst die Erscheinung eines ausgebreiteten desquamativen Katarrhs (Fig. 408 *d*) mit Wucherung des Epithels und damit Trübung und Schwellung der Serosa, namentlich deutlich ausgesprochen am Netz (Fig. 408), bedingen. Die Tuberkel (*a*) bilden in diesen Fällen verkäsende Knötchen, die von wucherndem Epithel überlagert sind.

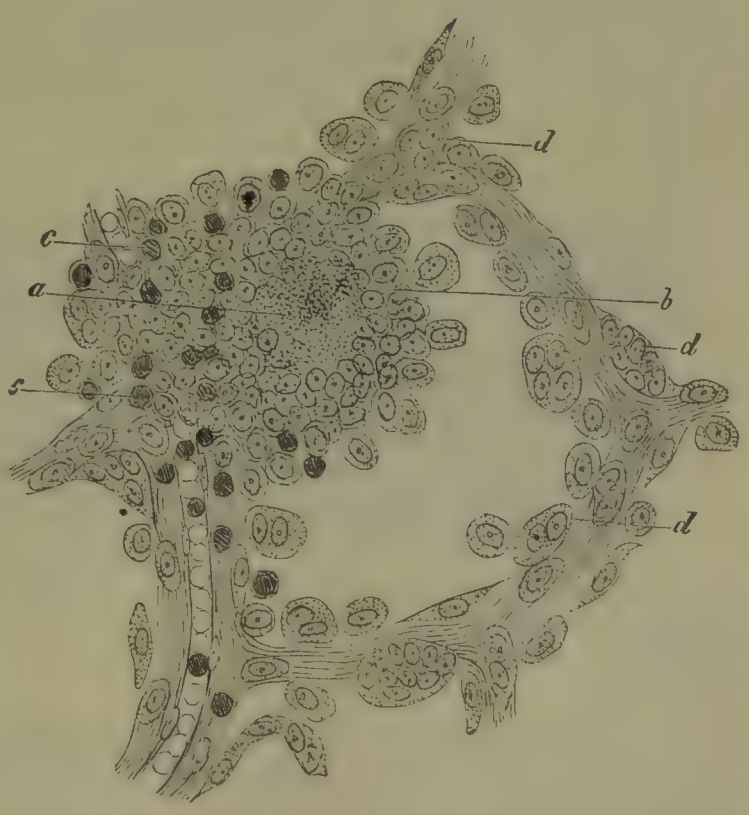

Fig. 408. Tuberculosis omenti (Alk. Karm.). *a* Tuberkelcentrum. *b* Zellen mit epithelialem Charakter. *c* Lymphatische Elemente. *d* Gewucherte Epithelien der Umgebung. Vergr. 200.

Bei längere Zeit schon bestehender Tuberkulose mit reichlicher Tuberkelbildung und Verdickung des Peritoneums besteht die Innenlage des letzteren aus Granulationsgewebe (Fig. 409 *b*), das sich den Tuberkeln entsprechend zu knötchenförmigen Granulationswucherungen (*c*) erhebt, die bald wenig Besonderheiten zeigen (*c*), bald auch wieder die typischen Charaktere des Tuberkels bieten. Oft entwickeln sich Tuberkel und diffuse Granulationen besonders reichlich im Netz und bedingen eine bedeutende Verdickung und Verhärtung, oft auch strang- und plattenartige Umgestaltung desselben.

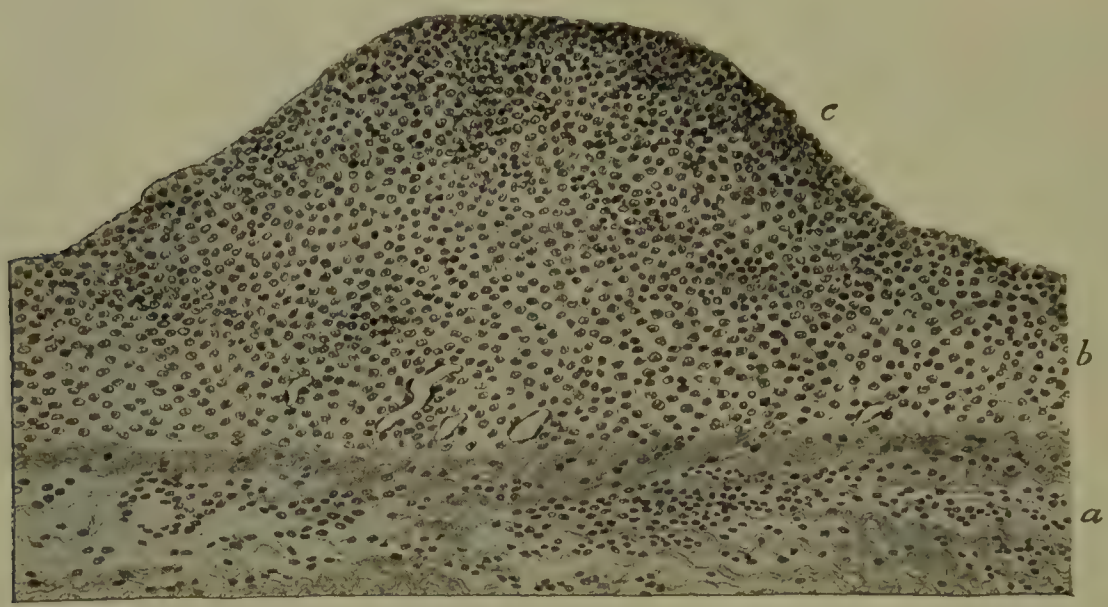

Fig. 409. Chronisch tuberkulöse Peritonitis mit serösem Exsudat (Lebercirrhose) in der Bauchhöhle (Form. Häm. Eos.). *a* Bauchfell. *b* Granulationswucherung. *c* Tuberkel. Vergr. 100.

Zeigt das erkrankte Peritoneum reichlich käsige Einlagerung, so zeigt sich, dass die tuberkulösen, meist riesenzellenhaltigen Granulationswucherungen (Fig. 410 *b*, *c*) grosse Neigung zu Verkäsung (*d*) haben und dass diese Verkäsung auch schon an Orten sich einstellt, an denen sich noch keine prominenten Tuberkel gebildet haben.



Fig. 410. Chronische tuberkulöse Peritonitis ohne flüssiges Exsudat (Form. Häm. Eos.). *a* Bauchfell. *b* Granulirendes Gewebe. *c* Riesenzellen. *d* Käseherd. Vergr. 100.

Die **Tuberkulose des Bauchfells kann heilen**, und zwar selbst dann noch, wenn schon reichliche Tuberkel und ausgebreitete Granulationswucherungen sich gebildet haben. Es geschieht dies durch fibröse

Umwandlung des Granulationsgewebes, auch der Tuberkel. Bei exsudativen Formen wird das Exsudat resorbirt, käsige Einlagerungen, die nicht resorbirt werden können, können im Bindegewebe abgekapselt werden. Diese Heilung kann spontan eintreten oder schliesst sich an operative Eingriffe, durch welche das Exsudat, event. auch ein krankes Organ, von dem die Tuberkulose ausging, entfernt wurde, an. Peritonealverdickung und Verwachsungen kennzeichnen alsdann die abgelaufene oder wenigstens zum Stillstand gekommene Tuberkulose.

Literatur über Tuberkulose des Peritoneums.

Billiotti, Tuberculose du péritoine chez l'adulte, Thèse de Paris 1873.
Borschke, Pathogenese der Peritonitis tuberculosa, Virch. Arch. 127. Bd. 1892.
Gatti, Sul. proc. di regressione della perit. tuberc. per la laparotomia, A. p. le Sc. med. XXI 1897.
Hegar, Die Entstehung, Diagnose u. Behandl. d. Genitaltuberk. d. Weibes, Stuttgart 1886.
Hémey, De la péritonite tuberculeuse, Thèse de Paris 1866.
Hoffmann, De la péritonite tuberculeuse, Thèse de Paris 1866.
Roth, Hernientuberkulose, Beitr. v. Bruns XV 1896 (Lit.).
Schmalmack, Die pathologische Anatomie d. tuberkulösen Peritonitis, I.-D. Kiel 1889.
Uhland, Zur Kenntniss der Genitaltuberkulose des Weibes, Beitr. v. Ziegler II 1888.
Vierordt, Ueber die Tuberkulose der serösen Häute, Zeitschr. f. klin. Med. XIII 1887.
Ziegler, Ueber Tuberkulose und Schwindsucht, Samml. kl. Vortr. v. Volkmann Nr. 150.

§ 199. **Primäre Geschwülste** des Peritoneums sind selten. Das Hauptinteresse nehmen jene in Anspruch, welche als Endotheliome (vergl. § 121 der allg. Path.) bezeichnet werden. Es sind dies Geschwülste, welche meist in Form multipler flacher und unter einander verschmelzender oder durch Stränge verbundener weisser Knoten, seltener als mächtige, markige, solitäre Tumoren auftreten, in deren Umgebung das Peritoneum mehr oder weniger verdickt zu sein pflegt. Meist ist ein seröses oder serös-fibrinöses, blutiges Exsudat vorhanden.

Histologisch ist die Geschwulst ausgezeichnet durch die Bildung endothelialer Zellnester und Zellstränge, welche in einem derben Bindegewebsstroma liegen und in ihrer Vertheilung dem Verlauf der Lymphgefässe entsprechen.

Lipome, Fibrome, Myxome, Sarkome, Lymphangiome, Chylangiome und Angiosarkome sind selten. Lipome entstehen am häufigsten durch geschwulstartige Vergrösserung der Appendices epiploicae des Dickdarmes. Gestielte Lipome können sich losreissen und freie Peritonealkörper bilden, die verkalken.

Cysten mit epithelialer Auskleidung finden sich namentlich in der Umgebung des weiblichen Geschlechtsapparates (s. diesen), mit dem sie auch zusammenhängen. Sodann sind die Enterokystome (§ 180) zu nennen. **Cysten mit endothelialer Auskleidung** kommen in verschiedener Grösse sowohl in Adhäsionsmembranen als auch im unveränderten, d. h. nicht entzündet gewesenen Bauchfell und im Mesenterium vor. Es giebt Fälle, in denen die Bauchhöhle mit mehr oder weniger zahlreichen, gestielten, zum Theil traubenartig aneinanderhängenden, erbsen- bis walnussgrossen, zartwandigen Blasen besetzt ist. Die Bildungen sind theils einfache Lymphcysten (Chyluscysten), welche durch Dilatation von Lymphgefässen entstanden sind, theils cystische Lymphangiome.

Häufiger als von der Serosa selbst gehen Geschwülste von

dem subserösen Gewebe aus, namentlich Fibrome, Lipome und Sarkome.

Von **secundären Geschwülsten** sind Krebse, welche von den Organen des Unterleibes ausgehen, am häufigsten und bilden meist abgegrenzte Knoten und Knötchen, und es kommen Fälle vor, in denen innerhalb weniger Wochen das ganze Peritoneum mit miliaren Tuberkeln ähnlichen, oder auch grösseren markigen (Fig. 411) oder derben Wucherungen besetzt wird. Die Umgebung der Knoten ist bald wenig verändert, bald erheblich verdickt, hyperplasirt, indurirt und stark vascularisirt.

In seltenen Fällen verbreitet sich die Carcinombildung mehr diffus, so namentlich bei Gallertkrebsen des Darmtractus oder des Ovariums, die auf die Bauchserosa übergreifen und die ganze Bauchhöhle mit gallertigen Massen füllen können.

Fig. 411. Blumenkohlartige, papilläre Krebsknoten an der Unterfläche des Zwerchfells, entstanden als Metastase eines Cystocarcinoma papilliferum des Ovariums.

Scirrhöse Krebsformen können auch zu einer diffusen, schwieligen Verdickung des Peritoneums und des subperitonealen Gewebes ohne grössere Knotenbildung führen.

Metastatische Knoten können auch Sarkome bilden, doch sind sie weit seltener.

Von **thierischen Parasiten** hat der Echinococcus einige Bedeutung. Er kann in den serösen Höhlen Blasen von erheblicher Grösse bilden, welche mit der Umgebung durch Bindegewebsadhäsionen verbunden

sind. Cysticerken, die gelegentlich da oder dort gefunden werden, verursachen kaum je gefährliche Störungen. Ab und zu gelangen Darmparasiten, namentlich Spulwürmer, in die Bauchhöhle, und zwar namentlich dann, wenn die Darmwand lädirt ist, doch können Spulwürmer sich auch durch eine intacte Darmwand durchbohren.

Literatur über Geschwülste und Cysten des Bauchfelles.

Baender, *Sarkomatöse Geschwülste des Peritoneums, I.-D. Greifswald 1891.*
Böhme, *Sarkocarcinom, Virch. Arch. 81. Bd. 1880.*
Bramann, *Chyluscysten, Arch. f. klin. Chir. 35. Bd. 1887.*
Killian, *Retroperiton. Cyste mit chylusartigem Inhalt, Berl. klin. Wochenschr. 1886.*
Neelsen, *Endotheliom, D. Arch. f. klin. Med. 31. Bd. 1882.*
Olshausen, *Cystischer Peritonealtumor, Centralbl. f. Gyn. 1882.*
Péan, *Des tumeurs végét. du péritoine à forme colloide myxomateuse, La Sem. méd. 1886.*
Schulz, R., *Endothelcarcinom, Arch. d. Heilk. XVII 1876.*
Schwarzenberger, *Lymphokystom d. Netzes, Beitr. z. klin. Chir. 1893 (Lit.).*
Tilger, *Lymphocyste im Ligam. hepatogastricum, Virch. Arch. 139. Bd. 1895 (Lit.).*
Viti, *Consideraz. sulla genesi di un singolare tumore cistico del peritoneo, Rif. Med. 1889.*
Weichselbaum, *Chylangioma cavernosum, Virch. Arch. 64. Bd. 1875.*
Werth, *Cyste des Mesenterium ilei, Arch. f. Gyn. XIX 1882.*

ZEHNTER ABSCHNITT.

Pathologische Anatomie der Leber, der Gallengänge, der Gallenblase und des Pankreas.

I. Pathologische Anatomie der Leber.

1. Missbildungen und erworbene Form- und Lageveränderungen.

§ 200. **Missbildungen** der Leber sind nicht häufig und haben im Ganzen eine geringe medicinische Bedeutung. Sehr selten ist Mangel der Leber, namentlich bei Früchten, die im Uebrigen keine bedeutende Missbildung zeigen. Etwas häufiger sind beobachtet Mangel einzelner Lappen, oder abnorme Lappung, Nebenlebern in Form kleiner Knötchen im Ligamentum suspensorium, Mangel der Gallenblase, angeborene Verengerung und Erweiterung der Gallengänge und abnorme Einmündung des Ductus choledochus in den Darm.

Unter den **abnormen angeborenen Lagerungen** ist die Verlagerung nach links bei Situs viscerum transversus, sowie der Vorfall in die Brusthöhle bei Zwerchfellhernien und Zwerchfelldefecten, oder nach aussen bei Defecten in den Bauchdecken besonders hervorzuheben.

Erworbene Formveränderungen sind sehr häufig bei Texturerkrankungen des Leberparenchyms, sowie auch bei krankhaften Veränderungen der benachbarten Organe. So tritt z. B. bei Individuen, welche sich schnüren und dadurch den unteren Theil des Brustkorbes nach innen drängen, sehr häufig eine Difformirung der Leber ein, welche man als **Schnürleber** bezeichnet. Am häufigsten sind dabei der dem Rippenbogenrande anliegende Theil der Leber eingedrückt, der bindegewebige Ueberzug an der betreffenden Stelle weisslich verdickt und das darunter liegende Gewebe atrophisch bis zum völligen Schwunde zahlreicher Acini. Ist diese Furche sehr tiefgreifend, so wird dadurch der rechte Leberlappen in eine obere, grössere und eine untere, kleinere Hälfte getrennt, und es kann der untere Theil schliesslich sehr beweglich werden und sich nach oben umschlagen.

Nicht selten bilden sich an der Aussenfläche des rechten Leberlappens flache Furchen, welche dem Verlaufe der Rippen entsprechen. Noch häufiger sind an der oberen Fläche des rechten Lappens in

sagittaler Richtung verlaufende Furchen, welche dadurch entstehen, dass Muskelbündel des die Leber überlagernden Zwerchfelles stärker vorspringen und eine entsprechende Vertiefung in der Leber bewirken. Man kann sie danach als **Zwerchfellfurchen** bezeichnen.

Erworbene Lageveränderungen kommen besonders dadurch zu Stande, dass sich die Leber um ihre transversale Axe dreht, so dass der Stand des vorderen Leberrandes je nach der Füllung des Unterleibes erheblich wechselt. Weit seltener liegt die Leber abnorm tief, so dass das Ligamentum suspensorium verlängert ist (Hepar mobile). Am ehesten beobachtet man dies bei hochgradigen Magenektasieen, die bei schlaffen Bauchdecken auftreten. Bei Abflachung der rechten Zwerchfellwölbung durch pleuritische Exsudate oder durch Pneumothorax wird die Leber nach abwärts gedrängt. Bei Zerreissung des Zwerchfells kann die Leber nach der Bauchhöhle vorgedrängt werden.

Literatur über Form- und Lageveränderungen der Leber.

Hasse, *Bewegung des Zwerchfells und ihr Einfluss auf die Unterleibsorgane, Arch. f. Anat. u. Phys. 1886, und Anat. Anzeiger I 1886.*
Kranold, *Zur Casuistik der Wanderleber, I.-D. Tübingen 1884.*
Landau, *Die Wanderleber und der Hängebauch der Frauen, Berlin 1895.*
Leopold, *Hepar mobile, Arch. f. Gyn. VII 1874.*
Liebermeister, *Beitr. z. patholog. Anat. u. Klinik der Leberkrankheiten, Tübingen 1864.*
Sabourin, *Rech. s. l'anat. norm. et pathol. de la glande biliaire, Paris 1888.*
Thierfelder, *Wanderleber, Ziemssen's Handb. VIII 1878.*
Viola, *Contrib. allo studio delle alterazioni di prima formazione della cistifellea, Lavori dell' Inst. anat. pat. di Perugia, dir. dal Prof. Pisenti, 1890.*
Winkler, *Hepar mobile, Arch. f. Gyn. IV 1872.*

§ 201. **Atrophie des Lebergewebes** kann sich sowohl bei Störungen der allgemeinen Ernährung als auch bei localen Lebererkrankungen einstellen. In vielen Fällen ist die Atrophie die **Folge degenerativer Vorgänge** am Leberparenchym (vergl. § 204 bis § 207), die durch Circulationsstörung, Intoxicationen, Infectionen etc. zu Stande kommen, doch kommt auch eine **einfache Atrophie** der Leber vor, bei welcher das Lebergewebe sich allmählich verkleinert, ohne dabei auffälligere Veränderungen seiner Structur einzugehen.

Das Gewicht der Leber beträgt bei Erwachsenen im Mittel etwa 1500—1600 g. Bei Zuständen von senilem Marasmus kann das Gewicht des Lebergewebes unter die Hälfte der genannten Zahlen sinken. Die Leber ist dabei meist gleichmässig verkleinert, doch pflegt der Schwund am vorderen Leberrande am auffälligsten zu sein und ist auch in einem Lappen nicht selten stärker ausgesprochen als im anderen. Ist die Atrophie eine hochgradige, so tritt die Gallenblase über den Vorderrand der Leber, der sich gewissermassen zurückgezogen hat, stark hervor; der Rand selbst zeigt oft eine ausgesprochene häutige Beschaffenheit. Die Oberfläche der Leber ist bald glatt, bald ganz leicht granulirt, das Parenchym meist blassbraun.

Der senile Schwund des Lebergewebes vollzieht sich durch eine zunehmende Verkleinerung der Leberzellen (Fig. 413 *A*), welche im subserös gelegenen Randtheile bis zum vollständigen Untergang der Leberzellen ganzer Läppchen fortschreiten kann, so dass also von den Läppchen nur das Bindegewebe und die Gefässe übrig bleiben, welche meist dem Leberzellenschwund entsprechend collabiren und sich in ein gefässarmes faseriges Gewebe (Fig. 412 *e*) umwandeln. Schliesslich setzt

sich das Lebergewebe nur noch aus diesem Bindegewebe und aus der Glisson'schen Kapsel (*d*) mit den in denselben enthaltenen Blutgefässen und Gallengängen zusammen. In der Zeit des Schwundes tritt in den Leberzellen häufig gelbes oder braunes Pigment (Fig. 413 *A*) auf, welches entweder aus Gallenfarbstoff oder aus Hämosiderin besteht.

Fig. 412. Schnitt durch die oberflächlichsten Schichten einer hochgradig atrophischen Leber (Alk. Karm.). *a* Peritonealüberzug. *b* Total atrophirtes Lebergewebe. *c* Drüsenläppchen. *d* Periportales Bindegewebe mit Gefässen und Gallengängen (*f*). *e* Rest des früheren Drüsengewebes, aus Bindegewebe bestehend. *g* Grosse Venen. *h* Centralvenen. Vergr. 30.

Ist die Nahrungsaufnahme aus irgend einem Grunde behindert, so dass eine Consumption der Körpersubstanz eintritt, so stellt sich auch eine durch Verkleinerung der Leberzellen bedingte Atrophie der Leber ein, und es kann nach Versuchen von Bidder, Schmidt und Voit die Leber von Hunden und Katzen im Hungerzustande zwei Drittel ihres Volumens verlieren.

Fig. 413. Atrophische Leberzellen. *A* Einfache Atrophie mit Pigmentablagerungen. *B* Durch Compression difformirte atrophische Leberzellen. Vergr. 250.

Anhaltender Druck auf das Lebergewebe ist ebenfalls sehr geeignet, einen zunehmenden Schwund des Drüsenparenchyms zu bewirken, und es kommt dies sowohl bei Druck von aussen (§ 200) als

auch bei Druck von Innen, wie er durch expansiv wachsende Geschwülste, Echinococcusblasen, sich erweiternde Gefässe (§ 202) ausgeübt wird, zu Stande. Auch hier kommt neben degenerativen Veränderungen oft ein einfacher Schwund der Leberzellen vor, und der Unterschied gegenüber dem senilen Schwund besteht nur darin, dass hier häufig durch die Compression Formveränderungen der Leberzellen (Fig. 413 *B*) bewirkt werden, welche dem Schwund vorausgehen.

Literatur über einfache Leberatrophie.

Boi-Teissier, *Contrib. à l'étude du foie senile, Rev. de méd. VII 1887.*
Czerny, *Rückbildungsvorg. a. d. Leber, A. f. mikr. An. 35. Bd. ref. C. f. a. P. I 1890.*
Statkewitsch, *Veränd. des Drüsengewebes beim Hungern, A. f. exp. Path. 33. Bd. 1894.*
Voit, *Handb. d. Physiol. v. Hermann VI, Leipzig 1881.*

2. Circulationsstörungen in der Leber und deren Folgen.

§ 202. **Anämische Zustände** in der Leber sind entweder Theilerscheinung allgemeiner Anämie oder aber Effect local wirkender Ursachen. So kann z. B. Druck anf die Leber, ferner Schwellung der Leberzellen selbst eine Verminderung des Blutgehaltes der Lebercapillaren herbeiführen. Das anämische Gewebe ist blass, im Uebrigen je nach dem Gehalt der Leberzellen an Gallenpigment und Fett bald mehr gelblich, bald mehr bräunlich gefärbt.

Congestive Hyperämie der Leber ist eine sehr häufige Erscheinung und kommt sowohl unter physiologischen Verhältnissen, z. B. nach der Mahlzeit, als auch bei pathologischen Zuständen vor, so z. B. im Beginn acuter Entzündungen, sowie nach verschiedenen Affectionen, welche einen vermehrten Blutzufluss nach dem Darm zur Folge haben. Durch mächtigen Blutzufluss kann die Leber nicht unerheblich vergrössert werden. Das Leberparenchym zeigt dabei eine dunkel blaurothe oder braunrothe Farbe.

Allgemeine **Blutstauungen**, wie sie bei Stenose und Insufficienz der Mitralis und der Tricuspidalis, bei Erlahmung der Herzthätigkeit, bei Lungenemphysem, bei indurativer Verödung der Lunge, bei rechtsseitigem pleuritischem Exsudate etc. auftreten, führen, da die Leber sehr nahe am Herzen liegt, zur Ueberfüllung der Lebervenen und ihrer Aeste mit Blut, welche oft sehr bedeutend wird.

Hat die Stauung nur kurze Zeit bestanden, so ist die Leber gross und blutreich; besonders die Centren der Acini sind dunkel blauroth. Hat die Stauung lange Zeit angehalten, so ist die Leber meist etwas verkleinert, die Oberfläche nicht selten etwas uneben, granulirt, leicht höckerig. Die Schnittfläche zeigt das exquisite Bild einer sogenannten **Muskatnussleber**, indem die centralen Theile der Acini tief schwarzroth, meist auch unter die Schnittfläche eingesunken sind, während die Peripherie der Acini je nach dem Fettgehalt der Zellen bald dunkelbraun bis hellbraun, bald gelbbraun bis hellgelb gefärbt ist. Geht die Veränderung noch weiter, so überwiegen die dunkelblaurothen Partieen, und stellenweise fehlt helleres Gewebe ganz. Gleichzeitig sind die Acini verkleinert, es besteht eine **cyanotische** oder **Stauungsatrophie** (centrale rothe Atrophie).

Wie die mikroskopische Untersuchung lehrt, sind die Venen der

Leber, namentlich die Venulae centrales und ebenso auch das ihnen zunächst liegende Capillargebiet erweitert (Fig. 414 *a*, *b*). Bei höheren Graden der Erkrankung sind sämmtliche Capillaren der Acini dilatirt. Die Leberzellen zwischen den erweiterten Capillaren sind stets mehr oder weniger atrophisch (*b*), meist zugleich von gelben und braunen Pigmentkörnern, manche auch von Fettkörnchen durchsetzt. Die Degeneration ist im Centrum und den mittleren Zonen der Acini stets am weitesten vorgeschritten. Bei langer Dauer der Circulationsstörungen und starker Dilatation der Capillaren kann ein Theil der Leberzellen ganz zu Grunde gegangen sein (*a*), so dass zwischen den weiten Capillaren nur noch gelbe und gelbbraune Pigmentkörner und Pigmentschollen liegen. Das periportale Bindegewebe der Leber ist meist unverändert, doch kommt es vor, dass dasselbe hypertrophisch und zellig infiltrirt ist (*d*), so dass eine besondere Art der Cirrhose entsteht.



Fig. 414. Stauungsatrophie der Leber (M. Fl. Häm. Eos.). *a* Venula centralis, deren Wand leicht fibrös verdickt ist und von der aus feinfaserige Gewebszüge an Stelle der untergegangenen Leberzellenbalken zwischen die dilatirten Capillaren ausstrahlen. *b* Mittlere Zone der Leberläppchen, mit erweiterten Capillaren und atrophischen Leberzellenbalken. *c* Normal aussehende äussere Zone der Leberläppchen. *d* Periportales Bindegewebe, dessen Kerne etwas vermehrt sind. Vergrösserung 45.

Verschluss der Lebergefässe durch Thrombose und Embolie oder durch Endarteriitis kann verschiedene Folgen nach sich ziehen.

Plötzlicher Verschluss der Pfortader bewirkt Sistirung der Gallensecretion und kann den Tod durch Retention grosser Mengen von Blut in den Unterleibsgefässen herbeiführen.

Bei allmählich eintretendem Verschluss der Pfortader und ihrer Aeste kann das Lebergewebe erhalten bleiben und zugleich weiter functioniren, indem die sich erweiternden arteriellen Bahnen die Leber mit nutritivem functionellem Blut versorgen. Es kommt indessen hierbei oft auch zu localer oder ausgebreiteter Leberatrophie, insbesondere dann, wenn auch die kleinsten Pfortaderäste

obliteriren, welche das Blut der Leberwurzeln der Pfortader, das aus den Rami vasculares der Leberarterie stammt, aufnehmen. Durch Blutstauung und Blutaustritt kann im Gebiete der Circulationsstörung das Lebergewebe ein dunkelrothes Aussehen zeigen.

Verschluss einzelner Arterienäste hat für die Leber meist keine nachtheiligen Folgen, indem die Leberarterie hinlängliche Anastomosen besitzt, um hinter der verstopften Stelle die Circulation zu erhalten. Es kommt indessen namentlich bei schwacher Füllung des Gefässsystems und bei allgemein herabgesetzter Circulation auch vor, dass hinter der verstopften Stelle die Vis a tergo nicht genügt, um eine ununterbrochene Circulation zu unterhalten, so dass Gewebsdegenerationen und Nekrosen, sowie Blutstauung, unter Umständen auch hämorrhagische Exsudationen sich einstellen. Die Blutung pflegt indessen meist nicht so bedeutend zu sein, dass die Erkennung der Leberacini unmöglich würde.

Blutungen in der Leber können auch durch Veränderung der Gefässwände (Purpura haemorrhagica, Phosphorvergiftung), sowie durch Behinderung des Blutabflusses (Thrombose der Lebervenen) herbeigeführt werden.

Nach Experimentaluntersuchungen von Janson hat der Verschluss der Leberarterien bei Kaninchen die Bildung nekrotischer Herde der Leber zur Folge. Von den noch erhaltenen Theilen aus stellt sich alsdann eine Wucherung ein, welche theils zu einer Substitution des nekrotischen Gewebes durch Bindegewebe, theils zur Bildung von Cysten führt. Zugleich können sich auch Wucherungen der Gallengänge in dem noch erhaltenen Lebergewebe einstellen. Bei Hunden stellen sich keine Nekrosen ein.

Literatur über Circulationsstörungen in der Leber.

Bormant, *Pfortaderverschluss u. Leberschwund, I.-D. Königsberg 1897.*
de Beurmann *et* ***Sabourin,*** *Cirrhose hep. d'origine cardiaque, Rev. de méd. VI 1886.*
Charcot, *Leçons sur les maladies du foie et des reins, Paris 1882.*
Cohnheim, *Vorlesungen über allgemeine Pathologie, Leipzig 1882.*
Cohnheim *u.* ***Litten,*** *Circulationsstörungen in der Leber, Virch. Arch. 67. Bd. 1876.*
Frerichs, *Klinik der Leberkrankheiten I, Braunschweig 1858.*
Janson, *Leberveränd. nach Unterbind. d. Arteria hepatica, B. v. Ziegler XVII 1895 (Lit).*
Jürgens, *Leberhämorrhagieen bei Eklampsie, Berl. klin. Wochenschr. 1886.*
Köhler, *Verschluss der Pfortaderäste, Arb. a. d. path. Inst. zu Göttingen 1894.*
Litten, *Zur Lehre von der Lebercirrhose, Münch. med. Wochenschr. 1890.*
Parmentier, *Ét. clin. et anatomo-pathol. sur le foie cardiaque, Paris 1890.*
Prutz, *Verhalten der Leber bei puerperaler Eklampsie, I.-D. Königsberg 1892.*
Rattone, *Sugli infarti emorragici del fegato, Arch. per le Scienze Med. XII 1888.*
Rattone *et* ***Mondino,*** *La circulation du sang dans le foie, A. ital. de biol. XII 1889.*
Reinbach, *Einfluss d. venösen Stauung auf die Secretion d. Leber, I.-D. Breslau 1894.*
Solowieff, *Veränd. d. Leber nach Verstopfung d. Pfortader, V. A. 62. Bd. 1875.*
Schmorl, *Organbefunde bei Eklampsie, Centralbl. f. allg. Path. II; Path.-anat. Untersuchungen über Puerperaleklampsie, Leipzig 1893.*
Tappeiner, *Folge der Pfortaderunterbindung, Ludwig's Arbeiten, Jahrgang 1872.*

3) Die hämatogenen Infiltrationen, Degenerationen und Entzündungen der Leber.

§ 203. Die **hämatogenen Ablagerungen** in der Leber können sowohl innerhalb der Blutgefässe als auch in den Leberzellen und im Leberbindegewebe auftreten und bestehen entweder aus Substanzen, welche schon normal im Organismus vorkommen und nur in pathologischen Mengen sich ablagern oder aber aus Körpern, welche patho-

logischer Weise sich im Organismus entwickelt haben oder demselben von aussen zugeführt worden sind. Die wichtigsten Formen bilden die Lipomatose, die Siderose, der Ikterus, die leukämische Infiltration, die Amyloidablagerung, die Staubablagerung und die Ablagerung von Parasiten und vermehrungsfähigen Geschwulstzellen.

Manche Ablagerungen, wie z. B. Fettablagerung, beeinträchtigen die Function der Leber gar nicht oder nur in sehr geringfügigem Maasse, andere führen dagegen zu mehr oder minder erheblicher Functionsstörung, sowie auch zu Degeneration des Leberparenchyms, so insbesondere die Zufuhr von Bakterien und Geschwulstzellen, die in der Leber sich vermehren können.

Die **Fettablagerung** in der Leber findet innerhalb der Leberzellen statt, wobei in den Leberzellen kleine Fetttropfen (Fig. 421 *a*) auftreten, welche weiterhin zu grösseren Fetttropfen (*b*) zusammenfliessen, bis schliesslich die Leberzelle zu einer kugeligen Fettzelle wird, deren Kern der Fettkugel aufliegt. Die Fettablagerung kommt sowohl bei übermässiger Zufuhr von Fett, resp. bei reichlicher Bildung von Fett im Organismus, also bei wohlgenährten Individuen, als auch bei marantischen Individuen, insbesondere bei chronischer Tuberkulose (Fig. 415) und Lungenschwindsucht vor und ist in letzterem Falle ein Zeichen des Unvermögens des Organismus, das im Körper vorhandene Fett in normaler Weise zu zerstören.

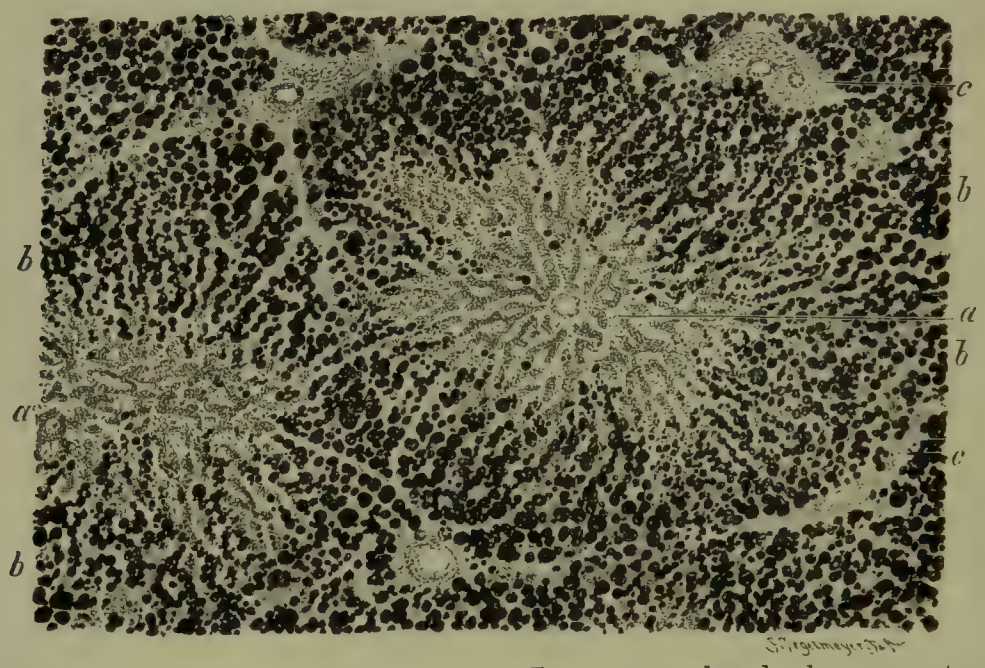

Fig. 415. Fettleber von einem an Lungentuberkulose gestorbenen Manne (Flemm. Safr.). *a* Centraler Theil der Leberläppchen. *b* Periphere fetthaltige Zone. *c* Periportale Bindegewebszüge. Vergr. 30.

Die Ablagerung des Fettes beginnt gewöhnlich in der Peripherie der Acini (Fig. 415 *b*) und schreitet von da nach dem Centrum vor. Die Anwesenheit einer grösseren Menge von Fett giebt dem Lebergewebe ein bei geringem Blutgehalt hell gelbbraunes und schliesslich hellgelbes Aussehen und bedingt zugleich eine gewisse Vergrösserung der Leber. Ist die Peripherie der Acini hell gelbbraun oder gelb, das Centrum dagegen braun, oder bei reichlichem Blutgehalt rothbraun, so dass eine dem Durschschnitt einer Muscatnuss ähnliche Zeichnung entsteht, so wird die Leber gewöhnlich als **fetthaltige Muskatnussleber**

bezeichnet. Wird die Leber durch Umwandlung der grossen Mehrzahl der Leberzellen in Fettkugeln und durch gleichzeitige Anämie gleichmässig gelb, strohgelb oder gelbweiss und zeigt zugleich auch die Schnittfläche einen fettigen Glanz, so spricht man von einer **Fettleber.**

Die **Siderose der Leber,** d. h. die Ablagerung von eisenhaltigen Zerfallsproducten des Blutes, stellt sich dann ein, wenn rothe Blutkörperchen entweder in einem Extravasat oder innerhalb der Blutbahn in grösseren Mengen zerfallen oder ihr Hämoglobin an das Blutplasma abgeben (vergl. § 75 d. allg. Path.). Sie stellt ebenso wie die Fettablagerung nur eine pathologische Steigerung eines normalen Vorkommnisses dar, indem ganz geringe Mengen von Hämosiderin in einzelnen Leberzellen wohl stets vorkommen oder wenigstens eine physiologische Erscheinung sind.

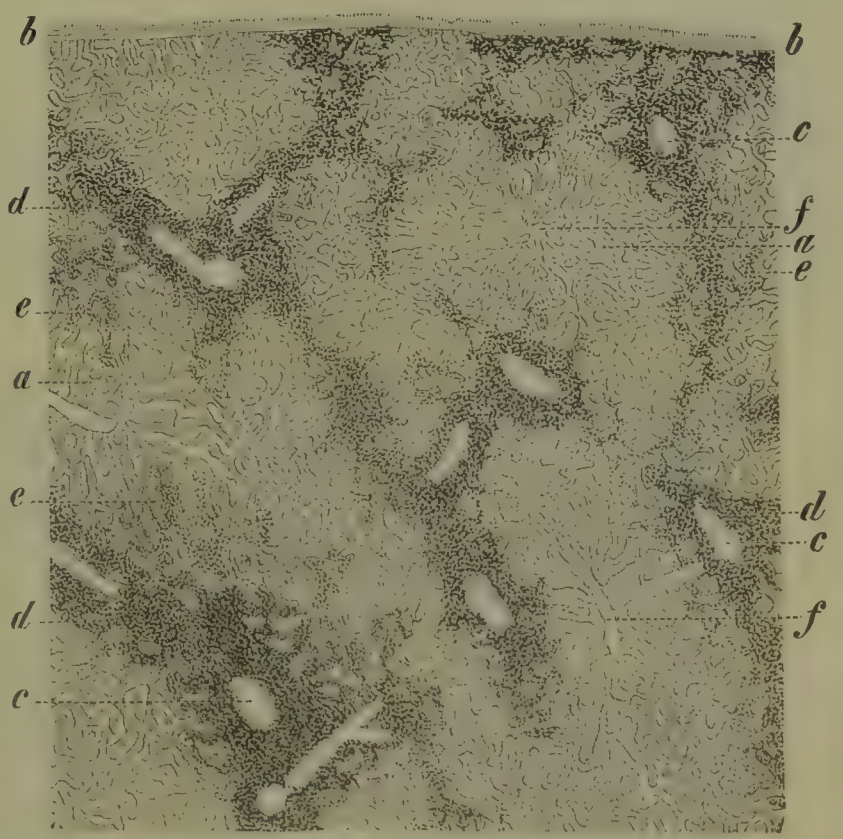

Fig. 416. Hämosiderinablagerungen in der Leber (Alk. Karm.). *a* Acini. *b* Peritoneum. *c* Pfortaderäste. *d* Infiltrirtes periportales Bindegewebe. *e* Innerhalb der Lebercapillaren gelegenes Pigment. *f* Venulae centrales. Vergr. 20.

Wird das Hämosiderin der Leber in Schollen und Körnern zugeführt, so lagert es sich zunächst in den Capillaren und deren Umgebung ab, und zwar vornehmlich im periportalen Bindegewebe (Fig. 416 *d*) und in der Peripherie der Acini (*e*). Weiterhin geht das Eisen auch in die Leberzellen selbst (Fig. 417 *a*) und bildet hier kleine gelbe Körner oder auch etwas grössere Schollen, welche zunächst in der Axe der Leberzellenbalken (Fig. 417 *a*), in der Umgebung der feinen Gallencapillaren sich anhäufen, schliesslich indessen die Leberzellen vollkommen erfüllen können. Bei mässig reichlicher Zufuhr von gelösten Zerfallsproducten des Blutfarbstoffs (per-

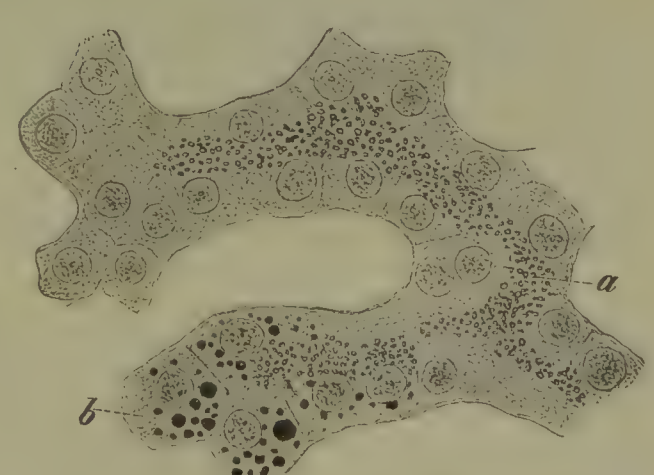

Fig. 417. Infiltration der Leberzellenbalken mit gelben Hämosiderinkörnern (*a*) bei perniciöser Anämie (Osmiums. Karm. Glycerin). *b* Fettig degenerirte Zellen. Vergr. 250.

niciöse Anämie, Malaria) kann sich die Pigmentablagerung auch ganz auf die Leberzellen beschränken.

Geringe Mengen von Hämosiderin sind mit blossem Auge nicht zu erkennen, grössere geben der Leber eine rothbraune, rostfarbene Färbung, die bei gleichmässiger Ablagerung diffus, bei ungleichmässiger streifen- und fleckweise auftritt und sich wesentlich auf das periportale Bindegewebe und die Peripherie der Acini beschränkt.

Siderose der Leber kann auch durch Verabreichung von resorbirbaren Eisenpräparaten oder durch Injection von solchen in das Blut erhalten werden.

Ablagerungen von Gallenfarbstoff in der Leber werden dadurch verursacht, dass das in der Leber aus dem Hämoglobin gebildete Bilirubin nicht in normaler Weise durch die Galle zur Abscheidung gelangen kann. Das Hinderniss der Abscheidung kann sowohl in den grossen Gallengängen (Steine, Geschwülste, Entzündungen), als auch in den kleinen und kleinsten Gallengängen, d. h. in Veränderungen der Leberzellenbalken (vergl. § 76 d. allg. Path.) selbst gelegen sein. Der zurückgehaltene Gallenfarbstoff bildet gelbe und gelbbraune oder gelb-

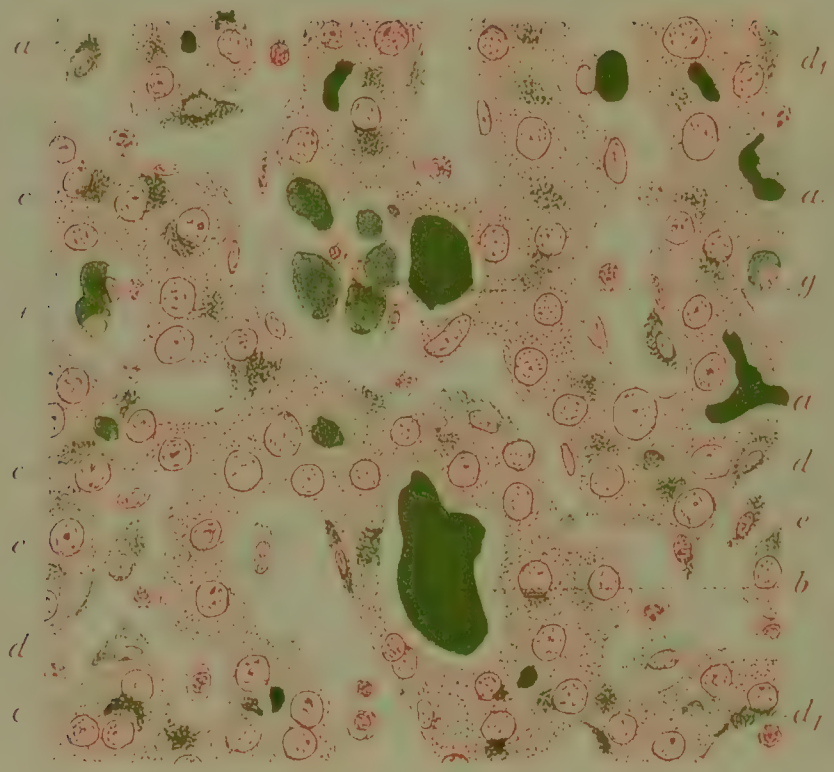

Fig. 418. Stauungsikterus der Leber bei Compression des Ductus choledochus durch einen Krebs der Gallenblase (Sublim. Karm.). *a* Mit Galle gefüllte, mässig erweiterte intraacinöse Gallengänge. *b* Grosser Gallenfarbstoffklumpen in einem stark erweiterten intraacinösen Gallengang. *c* Gallenpigment in den Leberzellen. *d* d_1 Durch Gallenpigmentkörner gefärbte, noch festsitzende Endothelien und KUPFFER'sche Zellen. *e* Gallig pigmentirte desquamirte Endothelien. *f* Von Zellen umschlossene Pigmentschollen. *g* Durchbruch des in den Gallengängen gelegenen Pigmentes in eine Capillare. Vergr. 365.

grüne, bei Härtung der Präparate in Sublimat sich grün färbende Körner oder auch grosse hyaline Schollen und Klumpen, welche zunächst theils in den Leberzellen selbst (Fig. 418 *c*), theils in den intercellulären, oft stark erweiterten Gallencapillaren (*a*, *b*), theils in den interacinösen Gallengängen lagern, weiterhin aber auch in den KUPFFER-

schen Zellen und Gefässendothelien (d, d_1), sowie in den Capillaren (f, g) auftreten können. Innerhalb der Leberzellen liegen sie vornehmlich in den ersten Anfängen des secretorischen Canalsystems, in den KUPFFER-schen Secretvacuolen und in den intracellulären Secretkanälchen (BROWICZ, NAUWERCK, KOCH), welche die Zellen durchziehen und namentlich den Kern umspinnen. Bei Untergang der Zelle kann dieselbe vollkommen mit Farbstoff durchsetzt werden.

Der Ikterus verleiht dem Lebergewebe gelbe, gelbgrüne und grüne Färbungen und es kann bei langer Dauer der Gallenretention diese Färbung sehr intensiv werden.

Leukämische Infiltration stellt sich in der Leber bei Leukämie ein und ist zunächst durch eine Retention der im Blute in pathologischer Menge und in pathologischen Formen vorhandenen Leukocyten im periportalen Bindegewebe und in der Peripherie der Acini (Fig. 419 *b*) bedingt. Es können sich indessen Leukocyten auch im Innern der Acini (*a*) anhäufen. Ferner findet namentlich im periportalen Gebiet ein Austritt der Leukocyten aus der Gefässbahn statt und es können sich die Lymphocyten auch innerhalb der Leber selbst vermehren, so

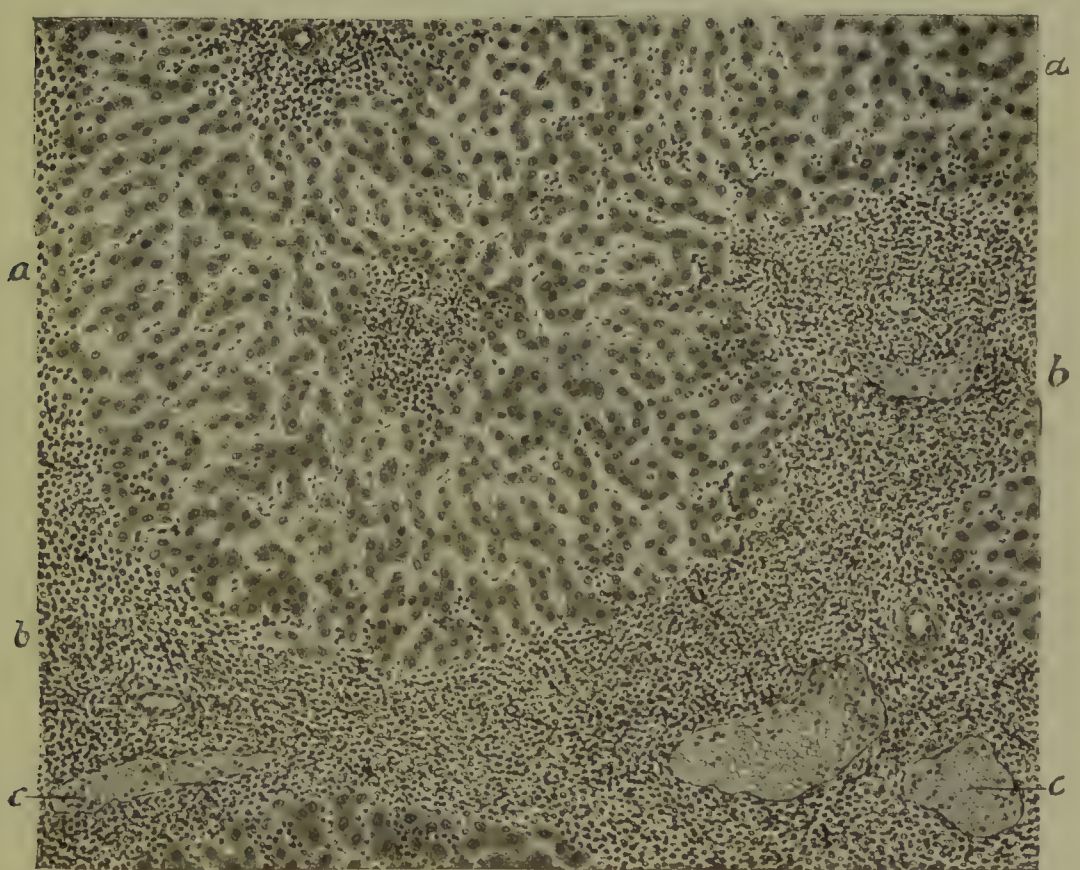

Fig. 419. Leukämische Infiltration der Leber (Alk. Häm.). *a* Lebergewebe. *b* Leukocytenanhäufungen. *c* Pfortaderäste. Vergr. 100.

dass lymphadenoide Gewebsneubildungen entstehen. Bemerkenswerth ist, dass bei progressiver Lymphosarkombildung in den Lymphdrüsen und der Milz ohne Leukämie entsprechende Wucherungen auch im periportalen Bindegewebe der Leber auftreten und kleine zellreiche, oder auch mehr faserige Neubildungen produciren können.

An Orten reichlicher Leukocytenanhäufung in der Leber erhält

das Gewebe eine grauweisse Färbung. Eine Einschmelzung des Gewebes wie bei Eiterung findet dabei niemals statt.

Amyloidablagerungen erfolgen in der Leber in der Umgebung der intraacinösen Capillaren (Fig. 420 *c*) und führen zu einer Compression (*b*) und schliesslich zu einem völligen Untergang der Leberzellen. Sie bevorzugen eine mittlere Zone der Leberläppchen, so dass also das Centrum und die Peripherie derselben zu Beginn frei zu sein pflegen. Amyloid giebt der Leber ein speckiges, durchscheinendes Aussehen, erhöht deren Gewicht, giebt ihr grössere Festigkeit. Combination des Amyloids mit Fettablagerung (Fig. 420 *a*) in der Leberzelle bedingt eine Fleckung der Leber, indem grau durchscheinendes, speckiges Amyloid mit gelbem oder gelbweissem, undurchsichtigem Fett abwechselt.

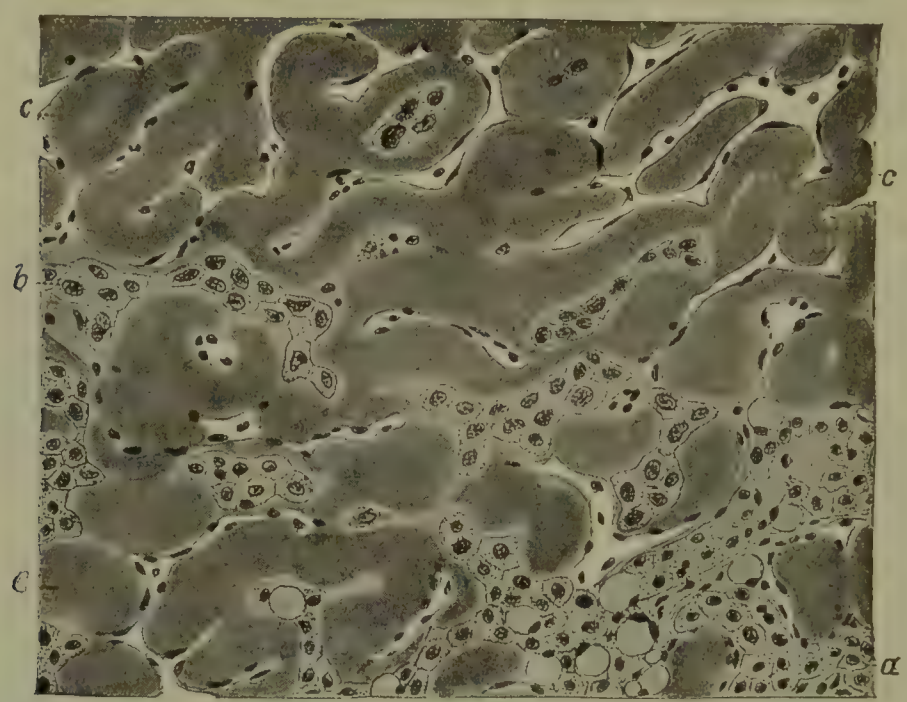

Fig. 420. Amyloidentartung der Leber (Alk. VAN GIESON). *a* Normale Leberzellen, z. Th. fetthaltig. *b* Comprimirte Leberzellen. *c* Amyloid. Vergr. 240.

Neben der diffusen Amyloidentartung kommt auch eine local beschränkte Amyloidablagerung in den Lebergefässen, sowie im Bindegewebe vor, doch ist dies selten.

Ablagerung von pigmentirtem Staub in der Leber kann vorkommen, wenn pigmentirte Bronchialdrüsen ihr Pigment an das Blut abgeben. Eine klinische Bedeutung kommt derselben nur ausserordentlich selten zu.

Ueber die Ablagerung von Bakterien sind §§ 204—205, über metastatische Geschwulst § 212 nachzusehen.

Literatur über Ablagerungen in der Leber.

Arnold, *Untersuchungen über Staubinhalation, Leipzig 1885.*
Arnstein, *Melanämie u. Melanose, Virch. Arch. 61. Bd. 1874.*
Asch, *Ueb. Ablagerung von Fett u. Pigment in den Sternzellen d. Leber, I.-D. Bonn 1884.*
Bignami, *Path. Anat. d. chron. Malaria, Centralbl. f. allg. Path. 1894.*
Browicz, *Intracelluläre gallige Pigmentablagerungen, D. med. Woch. 1897.*
Bunge, *Eisengehalt d. Leber, Zeitschr. f. phys. Chem. XVII 1892.*
De Filippi, *Experimentaluntersuch. über das Ferratin, Beitr. v. Ziegler XVI 1894.*

Guarnieri, *Ricerche sulle alterazioni del fegato nella infezione malaria, Atti della R. Accad. di Roma Anno XIII serie II vol. III, Roma 1887.*
Hindenlang, *Pigmentinfiltration bei Morbus maculosus Werlhofii, V. A. 79. Bd. 1880.*
Peters, *Eisenablagerung in d. Organen bei verschied. Krankheiten, I.-D. Kiel 1881.*
Ponfick, *Die Schicksale körniger Farbstoffe im Organismus, Virch. Arch. 48. Bd. 1869.*
Quincke, *Zur Pathologie d. Blutes (Siderose) 1880 u. 1883 u. D. Arch. f. klin. Med. 25., 27 u. 33. Bd. 1880—1883.*
Rothe, P., *Ueber die Sternzellen der Leber, I.-D. München 1882.*
Schmidt, *Beitr. z. Physiologie der Leber, Biol. Centralbl. X 1890.*
Soyka, *Kohlenstaubmetastase, Prag. med. Wochenschr. 1878.*
Stern, *Auftreten von Oxyhämoglobin in der Galle, Virch. Arch. 123. Bd. 1891.*
Welch, *Cirrhosis hepatis anthracotica, J. Hopk. Hosp., Bull. Vol. II, Baltimore 1891.*
Wichmann, *Amyloidentartung, Beitr. v. Ziegler XIII 1893 (Lit.).*

§ 204. Die **hämatogenen Degenerationen und Entzündungen** werden, von den durch Störungen der Circulation (§ 202) und durch Infiltrationen (§ 203) bedingten abgesehen, durch Infectionen und Intoxicationen, verursacht und stellen je nach der Wirkung der genannten Schädlichkeiten bald über die ganze Leber verbreitete, bald örtlich beschränkte, herdförmige Erkrankungen dar. Gifte und Mikroorganismen werden der Leber am häufigsten mit dem Pfortaderblut (aus dem Darm) zugetragen, können indessen auch durch die Leberarterie in die Leber gelangen. Unter besonderen Verhältnissen kann auch ein retrograder Transport von der Vena cava aus in die Wurzeln der Lebervene innerhalb der Leber stattfinden.

Die Degenerationen betreffen in erster Linie die Leberzellen. Am häufigsten kommen Verfettung (Fig. 421 *c*, *d*, *e*, *f*), trübe Schwel-

Fig. 421. Fig. 422.

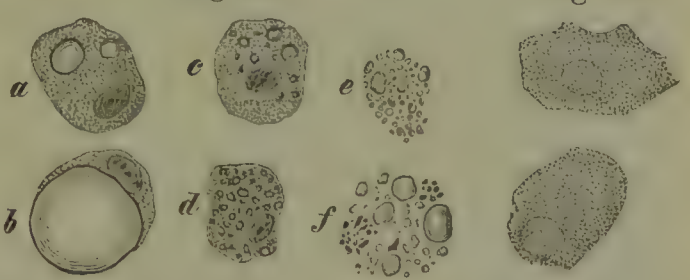

Fig. 421. Fettinfiltration und fettige Degeneration der Leberzellen. *a b* Fettablagerung in den Leberzellen aus einer Fettleber. *c d e f* Fettige Entartung der Leberzellen. Frisches Präparat. Vergrösserung 400.

Fig. 422. Körnige Trübung der Leberzellen. Von der Leber eines an Septikämie verstorbenen Mannes abgeschabte und in Kochsalzlösung vertheilte Zellen. Vergr. 350.

lung (Fig. 422) und Nekrose mit Umwandlung der Zellen in Schollen (Fig. 423 *c*) vor, doch sind auch hydropische Schwellungen und vacuoläre Degeneration nicht selten. Mattei und Taruffi haben eine Kolloidentartung beschrieben.

Die entzündlichen Exsudationen haben ihren Sitz bald im Innern der Acini selbst (Fig. 423 *c*), bald im periportalen Bindegewebe, bald in beiden zugleich und sind vornehmlich durch die Anhäufung von Leukocyten charakterisirt. Zuweilen kommt es auch zu Blutungen. Bei längerer Dauer kann sich auch Gewebswucherung anschliessen.

Unter den Giften wirken namentlich Phosphor, Arsenik, Antimon und das Gift mancher Schwämme auf die Leber.

Von Infectionskrankheiten, in deren Verlauf Leberdegenerationen und Entzündungen auftreten, sind Staphylokokken- und Streptokokkeninfectionen, die Ruhr, Typhus abdominalis, Typhus recurrens und das gelbe Fieber besonders hervorzuheben, doch können auch im Ver-

lauf anderer Infectionen, theils unter dem Einfluss der Bakterien und der Toxine der betreffenden Krankheit, theils verursacht durch Secundärinfectionen Leberveränderungen sich einstellen.

Toxische und infectiöse Leberdegenerationen und Leberentzündungen lassen sich nicht streng von einander trennen. Es kommen zwar degenerative Veränderungen an den Leberzellen ohne jede exsudative Vorgänge vor, doch verbinden sich starke Gewebsdegenerationen gewöhnlich mit Exsudationen, insbesondere mit Leukocytenemigration (Fig. 423 *c*), so dass man die Erkrankung mit Recht als **parenchymatöse Hepatitis** bezeichnen kann. Ebenso sieht man, dass in Fällen, in denen der krankhafte Process im periportalen Bindegewebe seinen Sitz hat, und hier zunächst vornehmlich durch Ansammlung von



Fig. 423. Typhöse Hepatitis (Alk. Häm. Eos.). *a* Normales Lebergewebe. *b* Periportales Bindegewebe. *c* Nekrotisches und zellig infiltrirtes Lebergewebe (Bacillen durch Cultur nachgewiesen). Vergr. 100.

Leukocyten, weiterhin auch durch Wucherung des Bindegewebes charakterisirt ist, so dass man die Erkrankung der **interstitiellen Hepatitis** zuzählt, auch degenerative Veränderungen an den Leberzellen sich hinzugesellen.

Leichtere Leberdegenerationen, die nur zum Zerfall einzelner Leberzellen führen und die Organisation der Läppchen nicht zerstören, **heilen** durch Bildung neuer Leberzellen innerhalb der Leberzellenbalken der erkrankten Läppchen. Ebenso können auch Exsudate wieder resorbirt werden, ohne bleibende Veränderungen zu hinterlassen. Nach Zerstörung ganzer Läppchentheile oder ganzer Läppchen bilden sich am Orte der Zerstörung neues Bindegewebe und Gallengänge und es hinterlässt also die Erkrankung nutzloses **Narbengewebe**. Ein Ersatz für den Verlust kann aber durch **compensatorische Hypertrophie der erhaltenen Leberreste** geschaffen werden.

Die **frischen Degenerationen und Entzündungen der Leber** sind am frischen Präparat durch graue und gelbe Verfärbung des Leberparenchyms zu erkennen, welche namentlich bei herdweiser Erkrankung verhältnismässig leicht zu sehen sind, doch ist zur genaueren Beurtheilung oft die mikroskopische Untersuchung nöthig. Eintritt von Eiterung verursacht gelblich-weisse, Blutung rothe und schwarz-rothe Färbung. Zerfall und Resorption der Leberzellen führen zu Verkleinerung der Leber, Bindegewebsentwicklung bedingt eine Verhärtung. Das Bild kann sich in einzelnen Fällen je nach der Schwere und der Art der Erkrankung und je nach dem Stadium, in der man die Lebererkankung untersuchen kann, verschieden gestalten. Als anatomisch wohl charakterisirte Formen sind die acute gelbe Leberatrophie, die eiterige Hepatitis und die chronische interstitielle Hepatitis hervorzuheben.

Literatur über Leberveränderungen insbesondere bei Infectionen und Intoxicationen.

***Babes** et **Manicatide**, Prolifér. des cell. hép. dans diff. affect., A. de l'Inst. de Path. d. Boucarest V 1895.*
***Bignami**, Pathol. Anat. der chron. Malaria, Centralbl. f. allg. Path. 1894.*
***Bowen**, Pockenähnliche Gebilde in inn. Organen, Vierteljahrsschr. f. Derm. XIV 1887.*
***Browicz**, Dissociation d. Leberläppchen, Virch. Arch. 148. Bd. 1897.*
***Claude**, Lésions du foie dét. par cert. toxines, Paris 1897.*
***Cornil** u. **Brault**, Phosphorvergiftung, Journ. de l'anat. XVIII, Paris 1892.*
***Cygnaeus**, Studien über den Typhusbacillus, Beitr. v. Ziegler VII 1890.*
***Dinkler**, Chronische Phosphorvergiftung, Cbl. f. allg. Path. I 1890.*
***Fränkel, E.** u. **Simmonds**, Aetiologie des Abdominaltyphus, Z. f. Hyg. II 1887.*
***Fränkel**, Phosphorvergiftung, Berl. klin. Wochenschr. 1878.*
***Gaffky**, Typhus, Mittheil. a. d. kais. Gesundheitsamte II, 1884.*
***Gianturco** u. **Stampacchia**, Arsenikvergiftung, Cbl. f. allg. Path. I 1890.*
***Gouget**, Infect. hépatiques expér. par le proteus vulg., A. de méd. exp. 1897.*
***Hoffmann**, Untersuch. üb. die path. Veränderungen beim Abdominaltyphus, Leipzig 1869.*
***Krönig**, Genese der chronischen interstitiellen Phosphorhepatitis, V. A. 110. Bd. 1887.*
***Lewin**, Contr. à l'ét. des cellules hep., Arch. des Sc. biol. de St. Pétersbourg 1892.*
***Leyden** u. **Munk**, Die acute Phosphorvergiftung, Berlin 1865.*
***Martens**, Lés. du foie au cours de l'intox. par le chloroform, A. de Pharm. II 1895.*
***Mattei**, Di un nuova alterazione del fegato, Lo Sperim. 1886.*
***Mazzotti**, Osservazioni intorno all' itterizia infettiva (Malattia del Weil), Bologna 1889.*
***Moroni**, Contr. allo Studio del fegato tifoso, Arch. per le Sc. Med. XVI 1892.*
***Nauwerck**, Zur Kenntniss der fieberhaften Gelbsucht, Münch. med. Woch. 1888.*
***v. Platen**, Fettige Degeneration der Leber, Virch. Arch. 74. Bd. 1878.*
***Prutz**, Verhalten der Leber bei puerperaler Eklampsie, I.-D. Königsberg 1892.*
***Rovighi**, Epatite da Autointoxicazione, Morgagni XXXIX 1897.*
***Saikowsky**, Fettmetamorphose der Organe durch Phosphor, Antimon, Arsenik, Virch. Arch. 34. Bd. 1865.*
***Schmaus**, Befunde bei Phosphorvergiftung, Münch. med. Wochenschr. 1898.*
***Schmorl**, Patholog.-anat. Untersuchungen üb. Puerperaleklampsie, Leipzig 1893.*
***Siredey**, Altérat. du foie dans les maladies infectieuses, Rev. de méd. VI 1886.*
***Stolnikow**, Phosphorvergiftung, Arch. f. Anat. u. Phys. Supplementb. 1887.*
***Taruffi**, Degeneraz. colloide del fegato, Mem. d. R. Acc. d. Sc. di Bologna 1880 u. 1887.*
***Thiemich**, Leberdegenerationen bei Gastroenteritis, Beitr. v. Ziegler XX 1896.*
***Tschudanowsky**, Zur pathol. Histol. der Leber bei Cholera, Berl. klin. Woch. 1872.*
***Weigert**, Beitr. z. Lehre von den Pocken, 1874 u. 1875.*
***Wolkow**, Arzneivergiftung, Virch. Arch. 127. Bd. 1892.*
***Ziegler** u. **Obolonsky**, Wirkung d. Arseniks u. d. Phosphors, Beitr. v. Ziegler II 1888.*

§ 205. Als **acute gelbe Leberatrophie** wird unter den hämatogenen Leberdegenerationen eine besonders schwere Lebererkrankung aufgeführt, bei welcher die Leber in der Zeit von wenigen Tagen oder

in ein bis zwei Wochen ganz bedeutend, oft um die Hälfte kleiner wird. Die Erkrankung tritt entweder im Verlaufe von Infectionskrankheiten, z. B. von Wundsepsis oder puerperaler Sepsis oder auch von Syphilis auf oder stellt sich bei Individuen, die zuvor gesund waren, ein. Sehr wahrscheinlich handelt es sich um den Effect von Infectionen und Intoxicationen verschiedener Art, die vom Pfortaderblut, vielleicht z. Th. vom Arterienblut, ausgehen. Nach STROEBE können Bakterien aus der Gruppe des Colonbacillus durch Verbreitung im Pfortadergebiet eine solche Wirkung ausüben. Möglich ist, dass in einzelnen Fällen auch Gifte vom Darm aus aufgenommen werden. Phosphorvergiftung verursacht der acuten Leberatrophie ähnliche Veränderungen.

Der Beginn der Erkrankung ist meist nicht genau festzustellen und das Leiden wird erst erkennbar, wenn nach einer Zeit unbestimmter Prodromalerscheinungen schwere Symptome, Erbrechen, heftige Kopfschmerzen, Aufregungszustände, Delirien, Krämpfe und schliesslich Koma in Verbindung mit Ikterus auftreten.

Die der acuten gelben Leberatrophie zukommende Degeneration besteht in einem rasch von der Peripherie nach dem Centrum der Läppchen fortschreitenden fettig albuminösen Zerfall der Leberzellen (Fig. 424 *b*, *c*), zu dem sich weiterhin seröse Exsu-

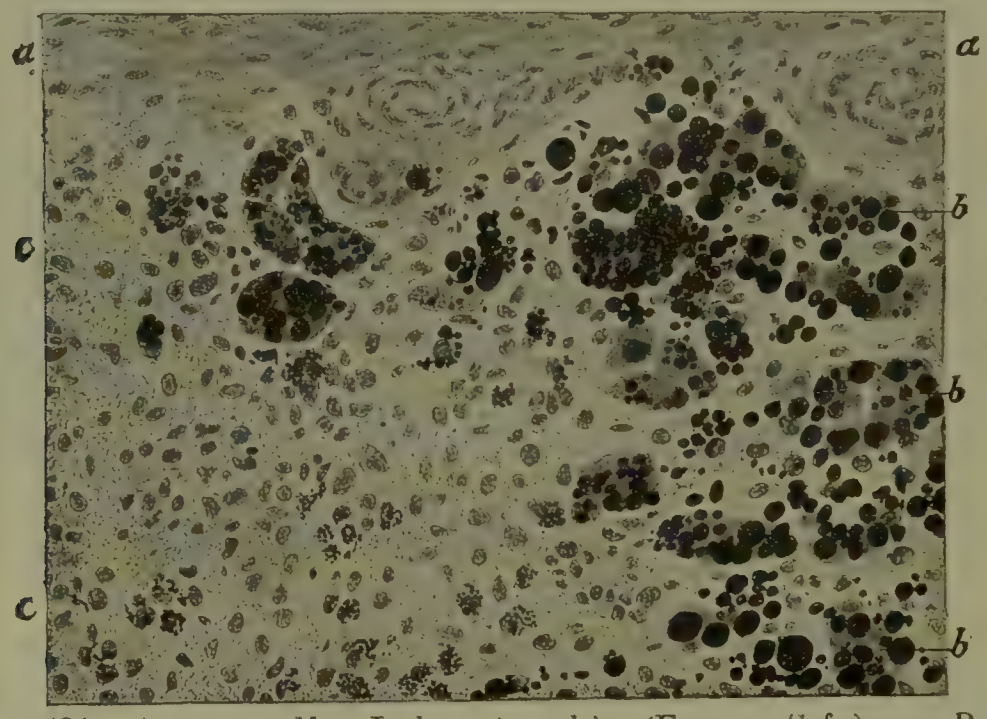

Fig. 424. Acute gelbe Leberatrophie (FLEMM. Safr.). *a* Peritonealüberzug der Leber. *b* Fettig degenerirte Leberzellenbalken. *c* Total degenerirtes Lebergewebe. Vergr. 300.

dationen aus den Gefässen, sowie auch Emigration von Leukocyten hinzugesellen können. Durch rasche Verflüssigung und Resorption der Zerfallsproducte (*c*) kommt es zu einer Verkleinerung der Leber.

Der Befund bei Eintritt des Todes wechselt je nach der Zeit, in welcher das Ende erfolgte. Frische Verfettung giebt der Leber ein ockergelbes Aussehen (gelbe Atrophie). Nach Auflösung und Resorption der Zerfallsproducte wird das Gewebe mehr grau oder bei reichlichem Blutgehalt grauroth bis roth (rothe Atrophie).

Gleichmässig ausgebreitete Verfettung bedingt eine Verwischung der Läppchenzeichnung. Ungleichmässig ausgebreitete Verfettung, ungleicher Blutgehalt sowie ungleich vorgeschrittene Resorption der Zerfallsproducte bedingen eine Buntheit der Leberfärbung auf dem Durchschnitt. Die Anwesenheit von gelben Pigmentkörnern kann weitere Färbungen beimischen. Im Uebrigen ist das Gewebe stets schlaff und weich.

Führt die Erkrankung nicht schon in der ersten Zeit des fortschreitenden Zerfalls, sondern erst in der zweiten bis vierten Woche nach dem Eintritt schwerer Symptome zum Tode, so ist die Läppchenzeichnung theils erhalten, theils verwischt, die Schnittfläche von verschiedener Färbung, theils braunroth, theils bräunlichgelb, theils rothgelb, bald über grössere Strecken gleichmässig gefärbt, bald auch wieder fleckig, zum Theil ikterisch.

In stark veränderten Gebieten können Leberzellenbalken vollständig fehlen (Fig. 425 *d*) und es findet sich an ihrer Stelle nur ein in lebhafter Wucherung begriffenes Bindegewebe, welches zum Theil Gallengängen gleichende Zellschläuche und solide Epithelstränge (*e*), die durch eine Wucherung der im Degenerationsgebiet gelegenen Gallengänge entstanden sind, enthält. In weniger stark veränderten Theilen sind noch Reste der Leberläppchen verschiedener Grösse mit typischer Gestaltung der Leberzellenbalken (Fig. 425 *a*, *b*) erhalten. Bleibt das



Fig. 425. Acute gelbe Leberatrophie in der vierten Woche der Erkrankung (M. Fl. Häm. Eos.). *a* Erhaltenes Lebergewebe. *b* Inseln erhaltener Leberzellenbalken. *c* GLISSON'sche Kapsel. *d* Lebergewebe, dessen Drüsenzellen verloren gegangen und dessen Bindegewebe in Wucherung ist. *e f* Neugebildete Epithelstränge und -schläuche in zellreichem Bindegewebe. Vergr. 30.

Leben an acuter Leberdegeneration erkrankter Individuen erhalten, so können die Reste des Lebergewebes eine compensatorische Hypertrophie eingehen und so einen theilweisen Wiederersatz für das verloren gegangene Gewebe bilden, doch ist deren Neubildung zufolge der Einlagerung der Leberinseln in schrumpfendes Bindegewebe beschränkt.

Die Leber bietet sonach das Aussehen einer cirrhotischen Leber, sie ist verhärtet durch neugebildetes Bindegewebe, das kleinere und grössere Leberinseln einschliesst.

Literatur über acute gelbe Leberatrophie.

Babes, *Leberentartung durch Streptokokken, Virch. Arch. 136. Bd. 1894.*
Eppinger, *Acute Leberatrophie, Prag. Vierteljahrsschr. 125. Bd. 1875.*
Freund, *Ausgang d. acuten Leberatrophie in Cirrhose, I.-D. Freiburg 1897.*
van Haren-Norman, *Fall von acuter Leberatrophie, Virch. Arch. 91. Bd. 1883.*
Hirschberg, *Drei Fälle von acuter gelber Leberatrophie, I.-D. Dorpat 1886.*
Hlava, J., *Chron. gelbe Leberatrophie, Prag. med. Wochenschr. 1882.*
v. Kahlden, *Acute Leberatrophie u. Cirrhose, Münch. med. Woch. 1897.*
Labadie-Lagrave, *Traité des maladies du foie, Paris 1892.*
Lewitzki u. Brodowski, *Acute gelbe Leberatrophie, Virch. Arch. 70. Bd. 1877.*
Marchand, *Ausgang der Leberatrophie in knotige Hyperplasie, B. v. Ziegler XVII 1895.*
Meder, *Ueber acute Leberatrophie, Beitr. v. Ziegler XVII 1895 (Lit.).*
Phedran, *Acut yellow Atrophy of the Liver, Brit. Med. Journ. 1894.*
Stroebe, *Acute Leberatrophie. Beitr. v. Ziegler XXI 1897.*
Zenker, *Path. Anat. d. gelben Leberatrophie, Dtsch. Arch. f. klin. Med. X 1872.*

§ 206. Die **hämatogene eiterige Hepatitis** kommt meist dadurch zu Stande, dass der Leber durch die Pfortader oder durch die Leberarterie Eiterung erregende Mikroorganismen zugeführt werden; in seltenen Fällen giebt auch eine rückläufige Embolie aus der Vena cava superior den Ausgangspunkt einer Infection ab. Bei Neugeborenen kann die Infection auch von den Nabelvenen ausgehen. Am häufigsten handelt es sich um die gewöhnlichen Eiterkokken, doch können auch andere Bakterien (Bacillus coli communis) Lebereiterung verursachen, und bei den nach Dysenterie auftretenden Formen scheinen auch die Dysenterieamöben eine Rolle zu spielen. Sie können sich wenigstens in den Leberabscessen vorfinden.

Die hämatogene eiterige Hepatitis trägt sehr oft den Charakter einer metastatischen Entzündung, die sich an eiterige Entzündung anderer Organe, z. B. der Extremitäten, des Kopfes, oder auch an schwere Formen von Darmentzündung (Dysenterie) anschliesst. In anderen Fällen ist die Leberentzündung die erste Localisation der Infection und es kommen solche Fälle primärer eiteriger Hepatitis namentlich in den Tropen häufiger zur Beobachtung. Es ist indessen zu bemerken, dass diese Abscesse wahrscheinlich häufiger von den Gallengängen ausgehen, also biliärer Natur sind (vergl. § 208).

Sind Staphylokokken oder Streptokokken auf dem Blutwege in die Leber gelangt, so siedeln sie sich innerhalb der Capillaren (Fig. 426) oder auch schon in der Pfortader (Fig. 427 *a*) an, so dass sich zunächst Kolonieen bilden, welche die Lumina mehr oder weniger ausfüllen und ausdehnen. Anfänglich erscheint das angrenzende Lebergewebe noch unverändert. Nach einer gewissen Zeit dagegen werden die Leberzellen nekrotisch (Fig. 426 u. Fig. 427 *d*), verlieren ihren Kern und zerfallen alsdann in grosse und kleine Bruchstücke.

Fig. 426. Staphylokokkenansiedelung innerhalb von Lebercapillaren (Alk. Bismarckbraun). Vergr. 400.

Im weiteren Verlaufe breiten sich die Kokken mehr und mehr innerhalb des Gefässsystemes aus, und gleichzeitig treten neue Kolonieen auf, so dass nach kurzer Zeit ein grosser Theil der Capillaren der befallenen Acini, häufig auch die Venulae centrales Bakterien enthalten, während zugleich auch die Gewebsnekrose an Ausdehnung gewinnt.

Im Anschluss an diese Veränderungen stellt sich eine intensive Entzündung ein (Fig. 427 *b*, *d*), welche sowohl von den Gefässen der Pfortadergebiete, als auch von den intraacinösen Capillaren und Venen ausgeht und sich durch eine starke kleinzellige Infiltration zu erkennen giebt. Dies ist der erste Schritt zur Abscessbildung. Im weiteren Verlaufe wird die zellige und flüssige Exsudation immer massenhafter. Gleichzeitig zerfällt das nekrotisch gewordene Gewebe und verflüssigt sich. Aus der eiterigen Infiltration bildet sich ein **Leberabscess.**

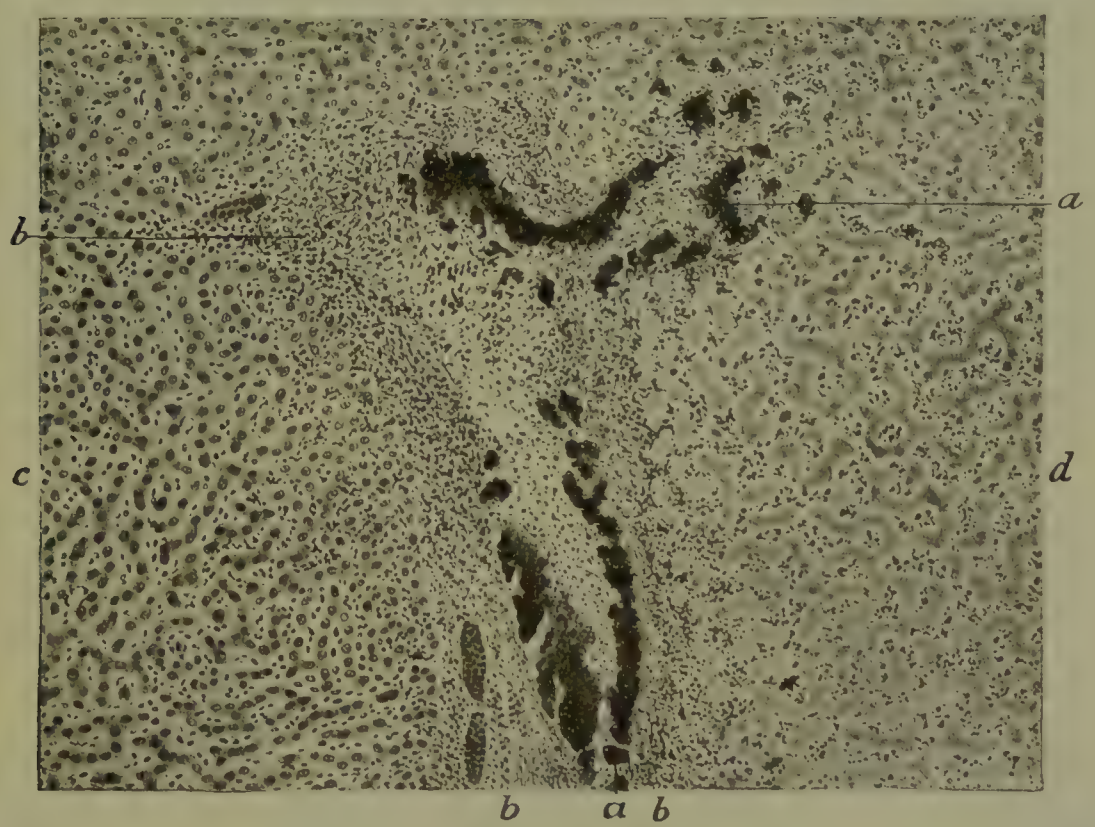

Fig. 427. Hämatogene Streptokokkenhepatitis nach Enteritis (Alk. Gentianaviol.). *a* Kokkenhaufen. *b* Periportale zellige Infiltration. *c* Normales Lebergewebe. *d* Nekrotisches, entzündetes Lebergewebe. Vergr. 45.

Mit dem Eintritt der Nekrose erleidet das Gewebe der Acini eine graue oder graugelbe Verfärbung. Wo sich die Eiterung vorbereitet, treten gelbe oder gelbweisse Zeichnungen auf, welche stetig zunehmen. Weiterhin stellt sich im Gebiete der Infiltration eine Verflüssigung ein. Schliesslich liegen im Gewebe Herde von flüssigem, theils reinem, theils mit nekrotischen, missfarbigen Gewebsfetzen vermischtem Eiter, in dessen Umgebung das Gewebe verfärbt, eiterig infiltrirt und in Zerfall begriffen ist.

Die Eiterung kann sowohl solitär, als multipel auftreten. Das nicht von der Eiterung betroffene Leberparenchym zeigt bald starke, bald nur geringe Trübung und Schwellung. Zuweilen finden sich Hämorrhagieen, welche bei eintretender Fäulniss eine schiefergraue Färbung erhalten.

Umfangreiche Abscesse können einen ganzen Lappen einnehmen. Kleine Abscesse können unter einander zu grösseren verschmelzen.

Liegt ein Abscess dicht unter der Serosa, so ist auch diese der Sitz einer mehr oder weniger intensiven Entzündung.

In sehr vielen Fällen führen die Leberabscesse oder die Primärerkrankung, die ihre Bildung veranlasst hatte, zum Tode. Ist letzteres nicht der Fall, so werden die Abscesse von Granulationsgewebe umgeben und gegen die Umgebung durch eine Membran abgegrenzt. Kleine Abscesse können durch Resorption des Eiters vollkommen verschwinden, so dass an ihrer Stelle nur eine Narbe bleibt, welche je nach der Grösse der Abscesse bald kleiner, bald grösser ausfällt. Umfangreichere Abscesse können durch Resorption und Eindickung des Eiters sich ganz erheblich verkleinern und schrumpfen. Die eingedickte Masse wird stets von dichtem Bindegewebe umschlossen und kann verkalken.

Häufig erfolgt Durchbruch des Abscesses in die Nachbarschaft. Am günstigsten ist es im letzteren Falle, wenn der Abscess, nach Verlöthung der Leber mit der Bauchwand oder dem Zwerchfell und der Lunge oder mit dem Darm, nach aussen oder in den Darm oder in einen angrenzenden Lungenbronchus durchbricht. Weit schlimmer ist ein Durchbruch in die Pleura oder den Herzbeutel oder in das Peritoneum. Ob es in letzteren Fällen zu allgemeiner Entzündung der genannten serösen Häute kommt oder nur zu localer, darüber entscheiden die in Folge der Anwesenheit des Abscesses gebildeten Adhäsionen der Leber mit der Nachbarschaft.

Ueber biliäre Eiterungen s. § 208.

Literatur über eiterige Hepatitis.

Ackermann, *Phlegmonöse Gastritis u. embol. Leberherde, Virch. Arch. 45. Bd. 1869.*
Altschul, *Leberabscess, Prager med. Wochenschr. 1885.*
Babes et Zigura, *L'entéro-hépatite suppurée endémique, Arch. de l'Inst. de Path. d. Boucarest V 1895.*
Boinet, *Abscès du foie d'orig. dysenterique, Rev. de méd. 1897 (Lit.).*
Bückling, *36 Fälle von Leberabscess, I.-D. Berlin 1868.*
Frerichs, *Klinik d. Leberkrankh. II, Braunschweig 1861.*
Heinemann, *In Vera Cruz beobacht. Krankheiten, Virch. Arch. 58. Bd. 1873.*
Kartulis, *Tropische Leberabscesse u. ihr Verhältn. z. Dysenterie, V. A. 118. Bd. 1889.*
Kelsch et Kiener, *Abscès dysentériques, Arch. de phys. IV 1884.*
Korn, *Bakterien bei Leberabscess, Cbl. f. Bakt. XXI 1897 (Lit.).*
Labadie-Lagrave, *Traité des maladies du foie, Paris 1892.*
Loison et Amand, *Pathogénese des abscès tropicaux, Rev. de méd. XII 1892.*
Rouis, *Rech. sur les suppurat. endém. du foie, Paris 1860.*
Scheube, *Die Krankheiten warmer Länder (Leberabscess), Jena 1896 (Lit.).*
Weitere Literatur enthalten § 204 u. § 208.

§ 207. Als **hämatogene chronische interstitielle Hepatitis** fasst man eine Gruppe von Lebererkrankungen zusammen, welche durch Bindegewebswucherungen, durch Zustände leukocytärer Infiltration, durch Zerstörung von Lebergewebe, meist auch durch Neubildung von Gallengängen und von Lebergewebe sowie durch pathologische Pigmentirung gekennzeichnet sind.

Die Ursachen der chronischen Hepatitis sind noch dunkel, doch ist nicht zu bezweifeln, dass die Erkrankung ein Effect verschiedener Schädlichkeiten sein kann, die entweder aus der Aussen-

welt stammen, oder im Darm oder auch in den Körpergeweben selbst producirt werden und alsdann vom Blute aus auf das Lebergewebe einwirken. Manches spricht dafür, dass in einem Theil der Fälle übermässiger Alkoholgenuss die Ursache ist, vielleicht dadurch, dass derselbe Störungen der Magen- und Darmfunction verursacht, doch wäre es irrig, anzunehmen, dass damit auch für die Mehrzahl der Fälle die Aetiologie klargestellt sei. Unter den bekannten Infectionen kann namentlich Syphilis zu chronischer Hepatitis führen. Wahrscheinlich ist, dass auch acut verlaufende Infectionen Veränderungen setzen, welche der chronischen Hepatitis zugezählt werden und dass die hier in Betracht kommenden Veränderungen zum Theil auch Folgezustände acuter Degenerationen darstellen (vergl. § 205).

Der **Beginn der Erkrankung** kann sowohl durch Degenerationen der Leberzellen, als durch entzündliche Exsudationen und Bindegewebswucherungen gegeben sein, und es spricht für diese Annahme die Thatsache, dass auch bei acuten Infectionen und Intoxicationen bald mehr das Drüsenparenchym, bald mehr der Blutgefässbindegewebsapparat in erster Linie betheiligt und verändert ist.

Das **Endstadium der Erkrankung** bilden entweder Zustände von Schrumpfung und Verhärtung, welche als **atrophische Cirrhose** oder als **Cirrhose** im engeren Sinne bezeichnet werden, oder aber Zustände von Verhärtung, mit welcher keine Verkleinerung, nicht selten sogar eine Vergrösserung der Leber verbunden ist, so dass man den Zustand als hypertrophische Cirrhose oder als **hypertrophische Induration** bezeichnet.

Bei der atrophischen Cirrhose, die auch als Laennec'sche Cirrhose bezeichnet wird, ist die Leber mehr oder weniger, nicht selten auf ein Gewicht von 900—700 g, verkleinert, dabei an der Oberfläche fein oder grob granulirt (Fig. 428), oder auch durch narbige

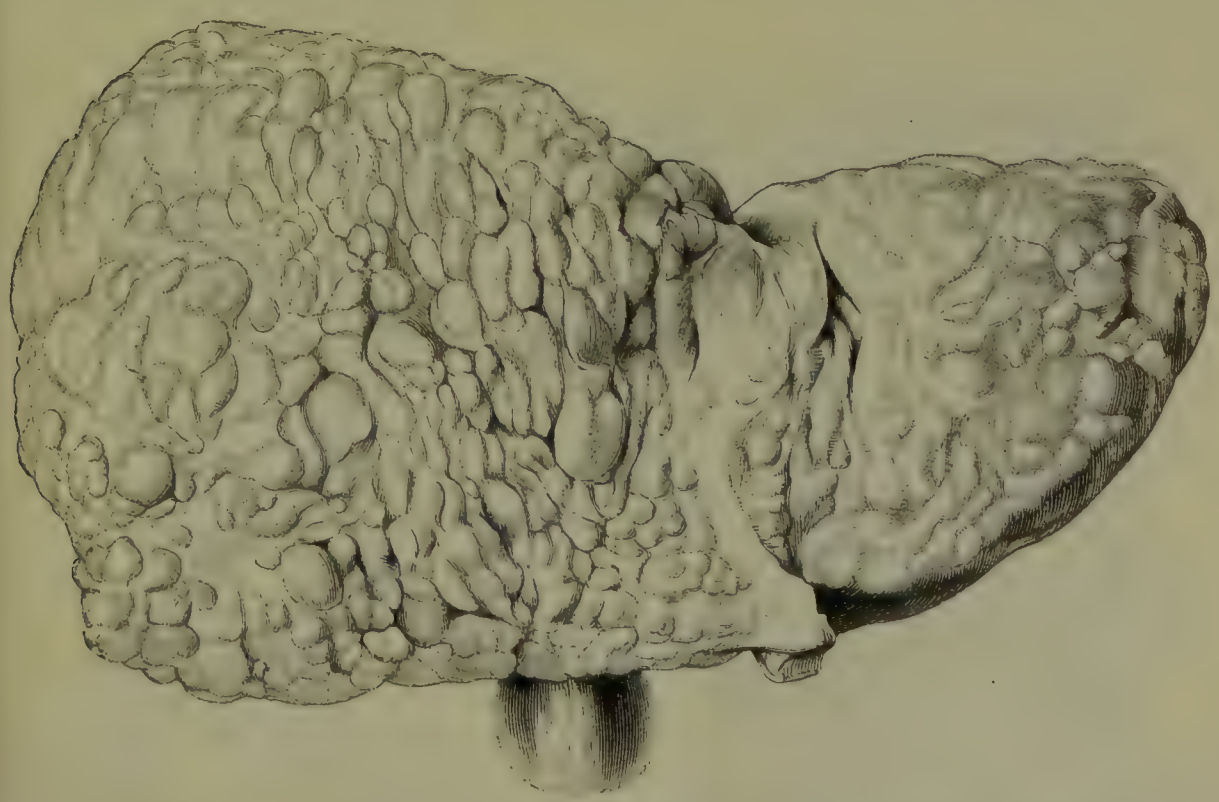

Fig. 428. Cirrhosis hepatis atrophica. $^1/_2$ d. natürl. Grösse.

Einziehungen in Lappen zerlegt (Fig. 429), so dass man nach der äusseren Beschaffenheit feingranulirte, grobgranulirte, knotige und gelappte Cirrhosen unterscheiden kann.

Das derbe unter dem Messer knirschende Lebergewebe ist bald gelb, bald gelbbraun, bald gelbgrün, bald gelbroth, oft bunt gefärbt. Genauere Betrachtung der Schnittfläche lässt meist deutlich erkennen, dass das ganze Parenchym von Bindegewebszügen (Fig. 430 *b*) durch-

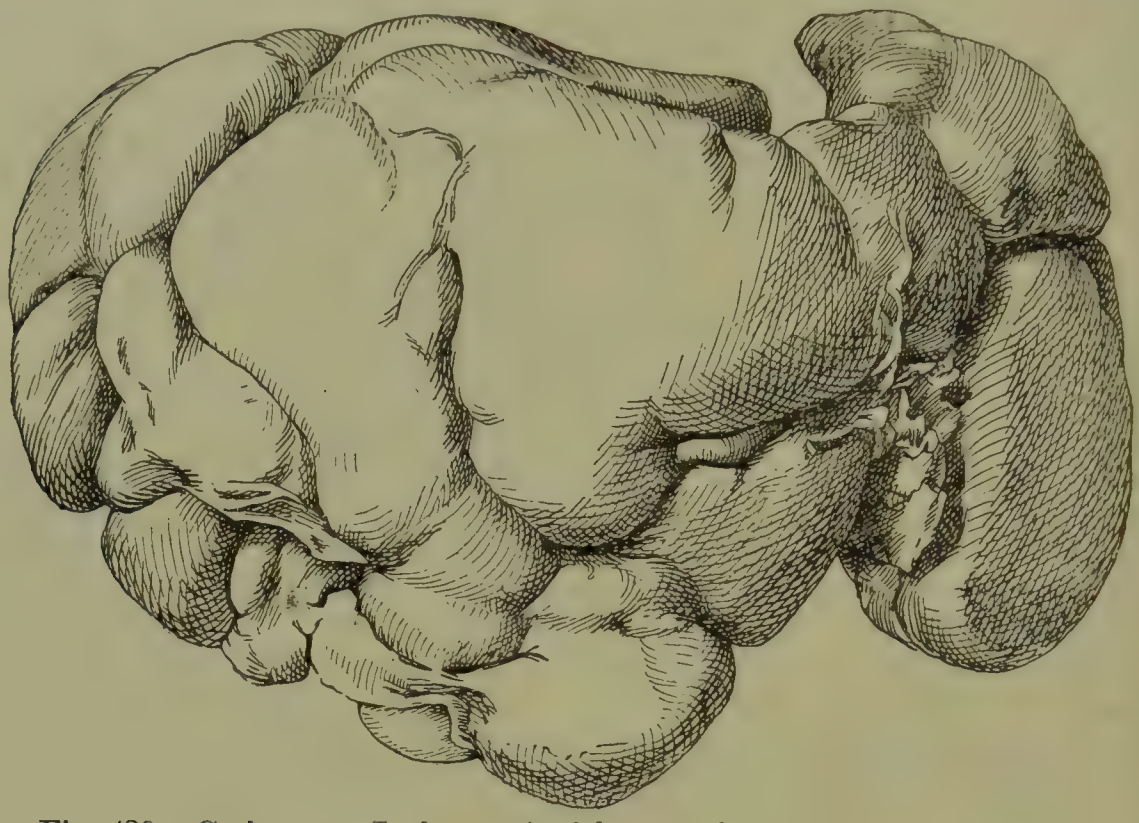

Fig. 429. Gelappte Leber. Ansicht von oben und vorn. $^1/_2$ nat. Gr.

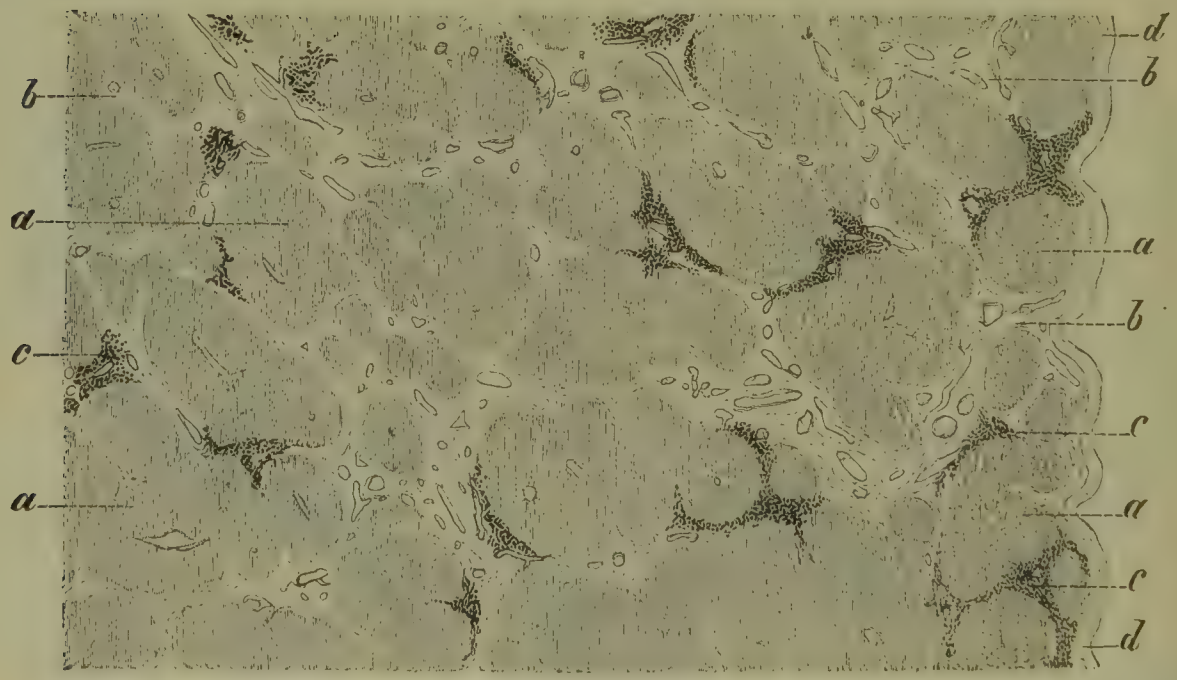

Fig. 430. Cirrhosis hepatis atrophica (Alk. Karm.). *a* Inseln von Lebergewebe. *b* Bindegewebszüge mit reichlichen Gefässen. *c* Kleinzellige Infiltration. *d* Verdickter Peritonealüberzug. Vergr. 8.

zogen ist, welche bei granulirten Lebern kleine (*a*), bei knotigen und gelappten Lebern grosse Leberinseln zwischen sich fassen (annuläre Cirrhose) und an der Oberfläche der Leber jeweilen von den narbig eingezogenen Stellen ausgehen.

Indurirte vergrösserte oder normal grosse Lebern sind an der Oberfläche bald glatt, bald leicht granulirt oder höckerig. Bei starker Vergrösserung können sie ein Gewicht von 3000 bis 4000 g erreichen. Die Färbung ist auch hier eine wechselnde, bald eine braungelbe, bald eine rostfarbene, bald eine gelbgrüne, oft auch eine bunte. Auf der Schnittfläche lassen sich nicht selten netzartig sich verbindende Bindegewebszüge erkennen, doch kommen auch Formen vor, bei denen das Gewebe vollkommen gleichmässig beschaffen ist, und weder die Acini noch die periportalen Bindegewebszüge deutlich zu erkennen sind.

Die mit Leukocytenanhäufung verbundene Wucherung des Bindegewebes hat ihren Sitz vornehmlich im interacinösen periportalen Gewebe (Fig. 431 *b* und 442 *b*, *e*), kann indessen innerhalb der Capillargefässe auf das intraacinöse Gewebe (Fig. 433 *d*, *e*, *f*, *g*) übergehen. Ist der

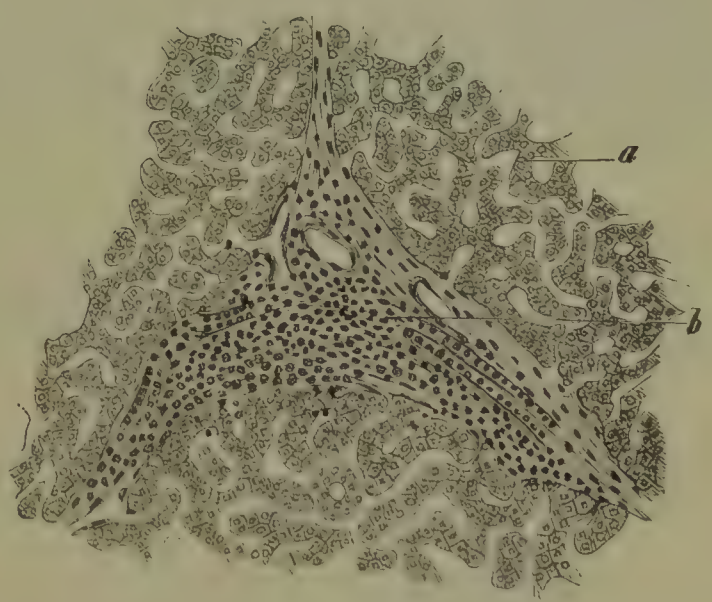

Fig. 431. Hepatitis interstitialis recens (M. Fl. Häm.). *a* Normales Lebergewebe. *b* Zellig infiltrirtes periportales Bindegewebe. Vergr. 80.

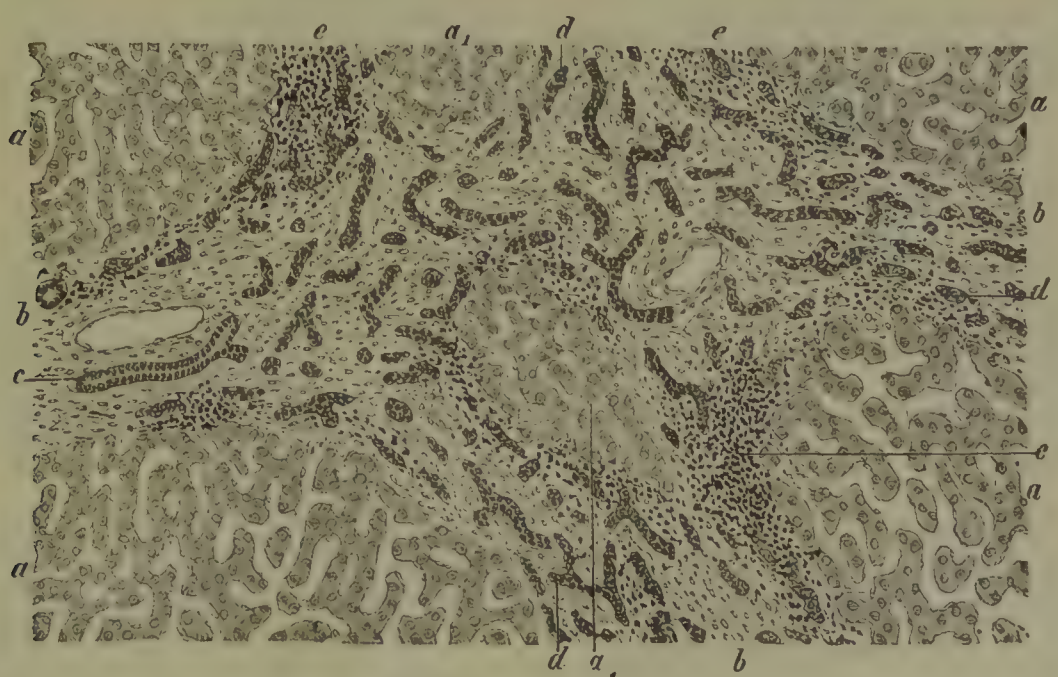

Fig. 432. Bindegewebshyperplasie und Gallengangswucherungen bei Hepatitis chronica (Alk. Häm.). *a* a_1 Leberläppchen. *b* Hypertrophisches Bindegewebe. *c* Alte Gallengänge. *d* Neugebildete Gallengänge. *e* Zellige Herde. Vergr. 60

Process noch im Entstehen oder im Fortschreiten begriffen, so kann man theils fertiges Bindegewebe (Fig. 432 *b* und 433 *f*), theils Granulationsgewebe, das sich aus wuchernden Bindegewebszellen und Leukocyten (Fig. 431 *b*, Fig. 432 *e* und Fig. 433 *d*, *e*), sowie aus neugebildeten Gefässen (Fig. 433 *g*) zusammensetzt, unterscheiden. Ist der Process zum Stillstand gekommen, so fehlt zellreiches Keimgewebe.

Die **Leberzellen** sind in vielen Fällen in der Zeit, in welcher die Leber zur Untersuchung kommt, ohne besondere Veränderung, und zwar auch da, wo die Bindegewebswucherung die Leberzellenbalken umschliesst (Fig. 432 *a*) oder zwischen dieselben einwächst (Fig. 433 *d*, *e*, *f*, *g*). In anderen Fällen kann man sogar Wucherungsvorgänge erkennen, namentlich in Fällen, die zur Vergrösserung der Leber führen, oder bei denen die Leberinseln sich geschwulstartig vordrängen. In noch anderen Fällen zeigen sie stellenweise Zustände der Atrophie und der Verfettung und es kommen auch Fälle vor, in welchen das noch erhaltene Lebergewebe grösstentheils das Bild der Fettleber bietet, so dass man von einer fettigen Cirrhose sprechen kann.



Fig. 433. Intravasculäre Bindegewebsentwicklung bei hypertrophischer Bindegewebsinduration der Leber (Alk. Karm.). *a* Leberzellenbalken. *b* Capillarwände. *c* Capillarkerne. *d* Bildungszellen. *e* Leukocyten. *f* Faseriges Bindegewebe mit verschieden gestalteten Zellen. *g* Neugebildete, aus dem periportalen Bindegewebe in das Keimgewebe eintretende Capillare. Vergr. 300.

Die degenerativen Veränderungen an den Leberzellen können sowohl Folge der auf die Leber wirkenden Schädlichkeit, als auch der durch die Veränderung im Bindegewebe gesetzten Störungen der Circulation und der Ernährung sein, doch ist zu bemerken, dass auch bei hochgradiger und ausgebreiteter Bindegewebswucherung die Leberzellen oft wenig leiden. Die Wucherungen der Leberzellen sind wohl als reparatorische und als compensatorische aufzufassen, doch ist es nicht unmöglich, dass auch die Anwesenheit dem Organismus fremder Substanzen im Blut eine Wucherung auslösen kann.

Die **Gallengänge** gehen in der Mehrzahl der Fälle Wucherungen ein, welche zur Bildung zahlreicher Zellstränge und Drüsenröhren, die sich in dem hyperplasirten periportalen Bindegewebe (Fig. 432 *d*) verbreiten, führen, doch kommen auch Fälle vor, in denen die Wucherung der Gallengänge gering ist oder auch fehlt.

Von den **Blutgefässen** der Leber gehen zahlreiche durch Obliteration zu Grunde, und es können auch zahlreiche Pfortaderäste undurchgängig werden, so dass es zu hochgradigen Störungen in der Pfortadercirculation und damit auch zu Bauchwassersucht kommt. Gleichzeitig stellt sich oft auch eine bedeutende Erweiterung der Verbindungen der Venae gastricae und haemorrhoidales mit den Venae oesophageae, lumbales und spermaticae ein, und es kann durch Erweiterung des Restkanales der Umbilicalvene (Baumgarten) und der Parumbilicalvenen, sowie der subserösen Venen des Ligamentum teres auch zu einer Erweiterung der Venen der vorderen Bauchwand (Caput Medusae) kommen. Es kommen indessen sowohl unter der atrophischen Lebercirrhose als unter den hypertrophischen Indurationen Fälle vor, bei denen erhebliche Störungen des Pfortaderkreislaufes, die zu Bauchwassersucht führen, fehlen.

Auf der anderen Seite werden aber auch in der Leber zahlreiche neue Gefässe gebildet, und zwar vornehmlich Gefässe, welche ihr Blut aus den Verzweigungen der Leberarterie beziehen. Es lässt sich danach das Gefässsystem der indurirten Leber von der Pfortader meist nur unvollkommen injiciren, während man von der Leberarterie aus eine vollkommene Injection der Lebergefässe erhält.

Pigmentablagerungen finden sich in cirrhotischen und indurirten Lebern sehr häufig und bedingen gelbe oder gelbbraune, oder roth-

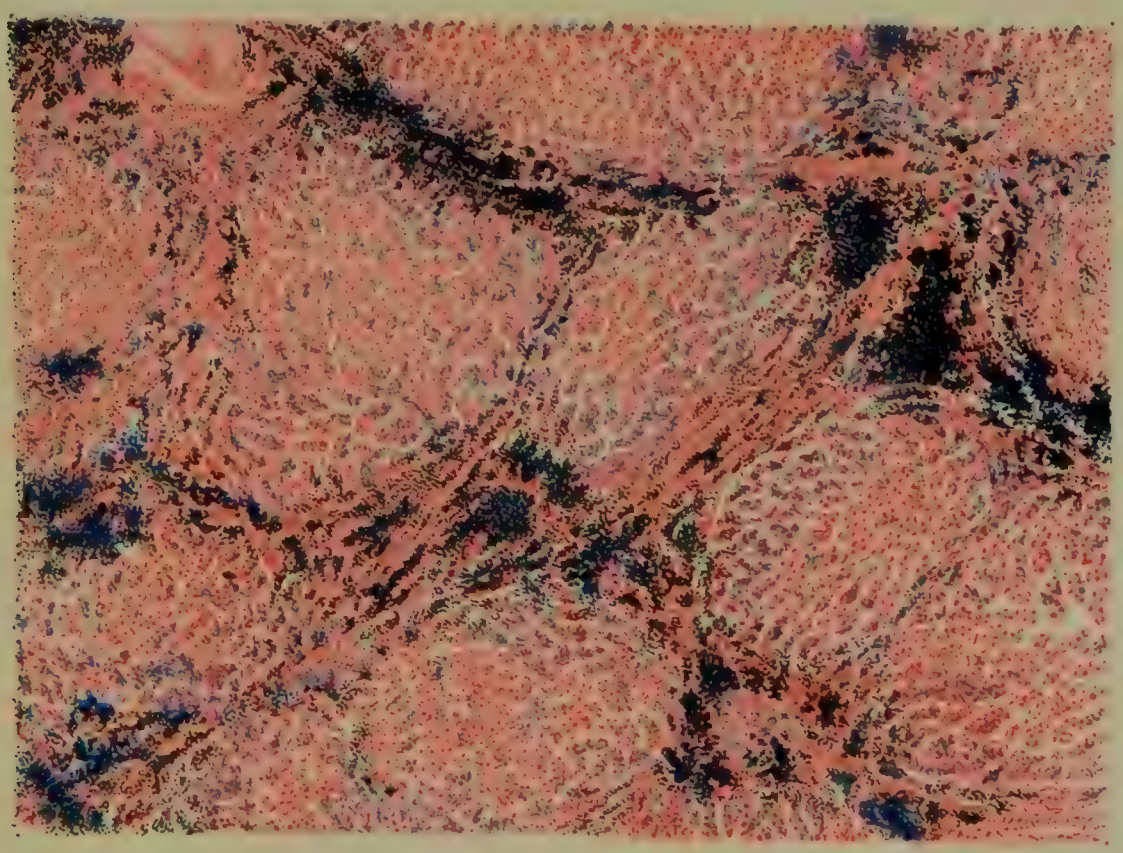

Fig. 434. Lebercirrhose mit Siderosis (Alk. Ferrocyank. Salzs. Karm.). *a* Eisenablagerung im Bindegewebe und Lebergewebe. *b* Leberläppchen. Vergr. 45.

gelbe oder gelbgrüne oder olivenfarbige Färbungen. Das Pigment besteht in gelben oder rothbraunen oder gelbgrünen Schollen und Körnern, welche theils in dem hypertrophischen Bindegewebe, theils in den Leberzellen und den KUPFFER'schen Sternzellen oder auch im Gefässendothel liegen.

In einem Theil der Fälle ist das Pigment **Hämosiderin**, und es giebt Formen von chronischer Hepatitis, bei denen das hypertrophirte Bindegewebe sowie auch die Leberzellen (Fig. 434 *a*), namentlich in der Peripherie der Acini, ungeheure Mengen von Eisenkörnern und Schollen enthalten, so dass man annehmen muss, dass die Krankheit mit einer starken Zerstörung von Blut verbunden ist.

In anderen Fällen ist das Pigment hauptsächlich **Gallenpigment** und liegt dann vornehmlich in den Leberzellen (Fig. 435 *b*), während das Bindegewebe nur wenig oder auch gar keine Pigmentkörner ent-

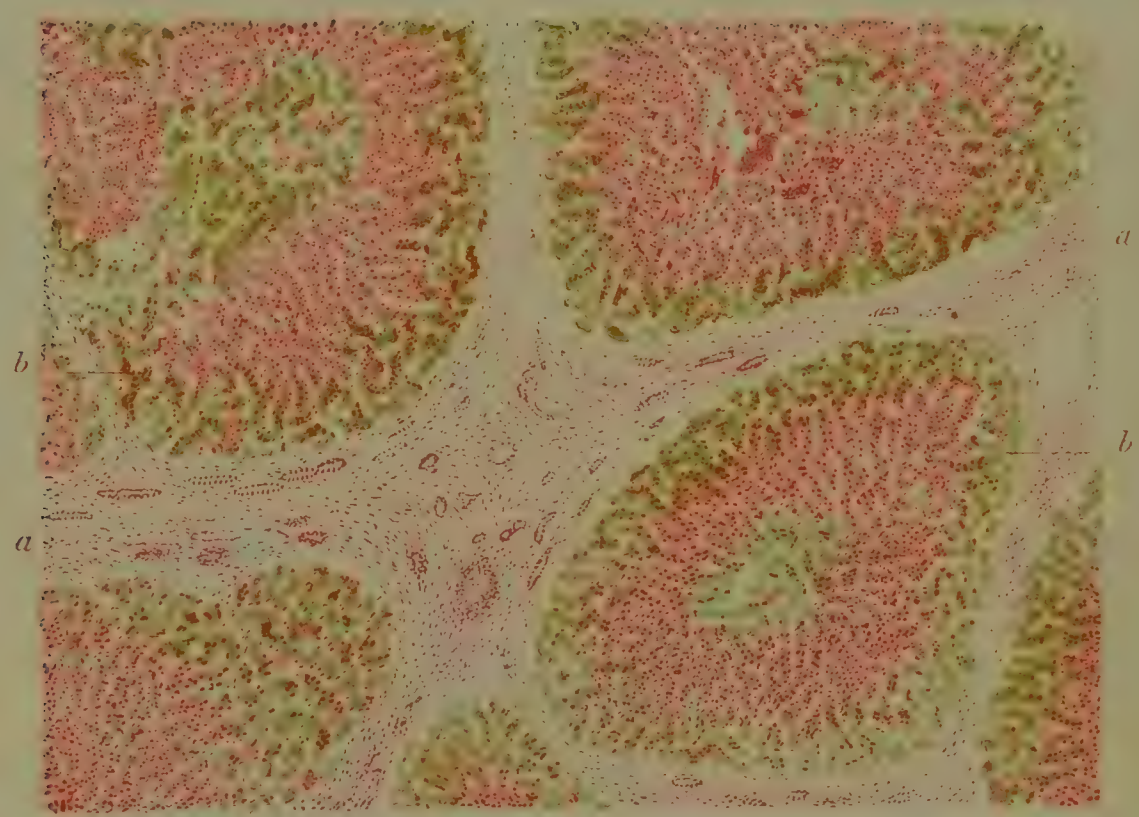

Fig. 435. Lebercirrhose mit Ikterus (Sublim. Karm.). *a* Hyperplasirtes Bindegewebe mit Gallengängen. *b* Lebergewebe mit Gallenfarbstoffablagerungen. Vergrösserung 45.

hält. Diese Erscheinung ist darauf zurückzuführen, dass durch die krankhaften Vorgänge im periportalen Bindegewebe Gallengänge verschlossen werden, so dass die Galle in der Leber staut, und es stimmt mit dieser Annahme auch überein, dass ein Theil der Lebercirrhosen und Leberinduration mit Ikterus verbunden ist.

Literatur über Lebercirrhose und Leberinduration.

Ackermann, *Ueber hypertrophische u. atrophische Lebercirrhose, Virch. Arch. 80. Bd. 1880; Histogenese u. Histologie der Lebercirrhose, ib. 115. Bd. 1889.*

Aufrecht, *Leberatrophie u. Cirrhose, Eulenburg's Realencyklop. XIII 1897.*

Babes *et* ***Manicatide,*** *Les proliférations des cellules hépatiques, A. de l'Inst. de Path. de Boucarest V 1895.*

Blocq et **Gillet**, *Des cirrhoses graisseuses considérées comme hépatites infectieuses, Arch. gén. de méd. 1888.*
Brieger, *Beitr. z. Lehre v. d. fibrösen Hepatitis, Virch. Arch. 75. Bd. 1879.*
Charcot, *Leçons sur les maladies du foie et des reins, Paris 1882.*
Clarke, *Cirrhose of the Liver, Brit. Med. Journ. I 1894.*
Dreschfeld, *Seltene Form d. Hepatitis, Verh. d. X. internat. med. Congr. II, Berlin 1891.*
Edward, *Cirrhose chez les enfants, Progrès med. XIII 1891.*
Hanot, *Cirrhose hypertrophique avec ictère chronique, Paris 1892.*
Hanot et **Schachmann**, *Sur la cirrh. pigment. dans le diabète sucré, Arch. de phys. VII 1886; Anat. pathol. de la cirrhose hypertrophique, Arch. de phys. IX 1887.*
Hagen, *Zur Kenntniss der chron. interstitiellen Hepatitis, I.-D. Freiburg 1893.*
de Josselin de Jong, *Cirrhosis hepatis, I.-D. Leiden 1895.*
v. Kahlden, *Lebercirrhose im Kindesalter, Münch. med. Woch. 1888; Exp. Untersuch. über die Wirkung des Alkohols auf Leber und Nieren, Beitr. v. Ziegler IX 1891.*
Labadie-Lagrave, *Traité des maladies du foie, Paris 1892.*
Langowoi, *Alterationen innerer Organe durch Cantharidin, Fortschr. d. Med. II 1884.*
Lewerenz, *Lebercirrhose im Kindesalter, I.-D. Freiburg 1895 (Lit.).*
Luzet, *Cirrhose hypertroph. graisseuse, Arch. de méd. exp. II 1890.*
Markwald, *Eigenthüml. Fall v. Lebercirrhose, Virch. Arch. 135. Bd. 1894.*
Mester, *Hypertrophische Lebercirrhose, Jahrb. d. Hamburger Krankenanst. II 1892.*
Nicati et **Richaud**, *Travaux du laboratoire de la rue des Fabres à Marseille 1881.*
Ondrej, *Étude histol. et exp. sur les cirrhoses du foie, Arch. bohèmes de méd. II 1887.*
Pupier, *Action des boissons dites spiritueuses sur le foie, Arch. de phys. I 1888.*
Rosenstein, *Hypertrophische Cirrhose, Berlin. klin. Wochenschr. 1890.*
Rosenstein u. **Stadelmann**, *Chron. Leberentzündung., Verh. d. Congr. f. inn. Med. 1892.*
Sabourin, *Sur la cirrhose hypertroph., Arch. de phys. 1880; Cirrhose atrophique graisseuse, Revue de méd. 1884; Rech. sur l'anat. norm. et path. de la glande biliaire, Paris 1888.*
Scagliosi, *Rolle d. Alkohols u. d. Infection bei Hepatitis, Virch. Arch. 145. Bd. 1896.*
Siegenbeek van Heukelom, *Die experim. Cirrhose, Beitr. v. Ziegler XX 1896 (Lit.).*
Straus et **Blocq**, *Étude expériment. sur la cirrhose alcoolique, Arch. de phys. X 1887.*
Surre, *Étude sur diverses formes de sclérose hépatique, Paris 1879.*
Weitere Literatur enthalten § 204, § 205 u. § 208.

4. Die biliäre Hepatitis.

§ 208. Die **biliäre Hepatitis** ist eine Lebererkrankung, welche sich am häufigsten an Gallenstauungen, verursacht durch irgend welche Veränderungen im Gebiet der Gallengänge (Steinbildung, Krebsentwicklung, Compression durch Lymphdrüsenpackete, narbige Strikturen), anschliesst, daneben indessen auch durch Infection der Gallenwege (Bacillus coli communis, Bacillus typhi abdominalis, Streptococcus und Staphylococcus pyogenes, Distoma hepaticum) zu Stande kommt. Die Gallenstauung führt zunächst zu Ikterus der Leber (vergl. § 203, Fig. 418) und es kann dieser Zustand lange Zeit (unter Umständen Monate lang) ertragen werden, ohne dass die Leber schwerere Veränderungen erleidet, doch stellen sich auch nicht selten schon verhältnissmässig bald degenerative Veränderungen, insbesondere Nekrose der von Gallenpigment durchsetzten Leberzellen, ferner auch entzündliche Exsudationen und Gewebswucherung ein, die eben dazu berechtigen, von einer Hepatitis zu sprechen. Sehr wahrscheinlich sind auch hier Infectionen, die sich zur Gallenstauung hinzugesellen, mitbetheiligt, jedenfalls in allen jenen Fällen, in denen die Entzündung einen eiterigen Charakter annimmt.

Man kann zwei Formen von biliärer Hepatitis, eine eiterige und eine indurative, unterscheiden, und es können beide sowohl an Gallenstauungen sich anschliessen, als auch ohne solche unter dem Einfluss von Infectionen auftreten.

Die **eiterige biliäre Hepatitis** führt zur Bildung kleiner oder auch

grösserer Eiterherde (Fig. 436 *c*, *d*), die bald in grosser Zahl durch das ganze Lebergewebe verbreitet auftreten, bald auch nur vereinzelt sich entwickeln und dann zur Bildung grosser Abscesse führen, die sich weiterhin ähnlich verhalten wie die hämatogenen Abscesse (§ 206).

Die ersten Veränderungen können in der Wand und der Umgebung der interacinösen Gallengänge auftreten, doch stellen sich meist sehr frühzeitig auch herdförmige Degenerationen und Nekrose der Leberzellen (Fig. 435 *d*) ein. Bei Gallenstauung enthalten die sich bildenden Eiterherde meist auch mehr oder weniger Gallenfarbstoff (*c*), der oft schon makroskopisch durch gelbe, braune und grüne Färbungen erkennbar ist.

Die **indurative biliäre Hepatitis** ist zunächst durch Zellanhäufungen sowie durch bindegewebige Wucherungen im Gebiet der GLISSON'schen Kapsel (Fig. 437 *c*) charakterisirt und es gruppiren sich die ersteren oft nachweislich um Gallengänge. Allein es ist dieses Verhältniss nicht immer deutlich ausgesprochen und es treten meist auch schon frühzeitig Degenerationsherde, resp. Zellnekrosen innerhalb der Acini (*b*),

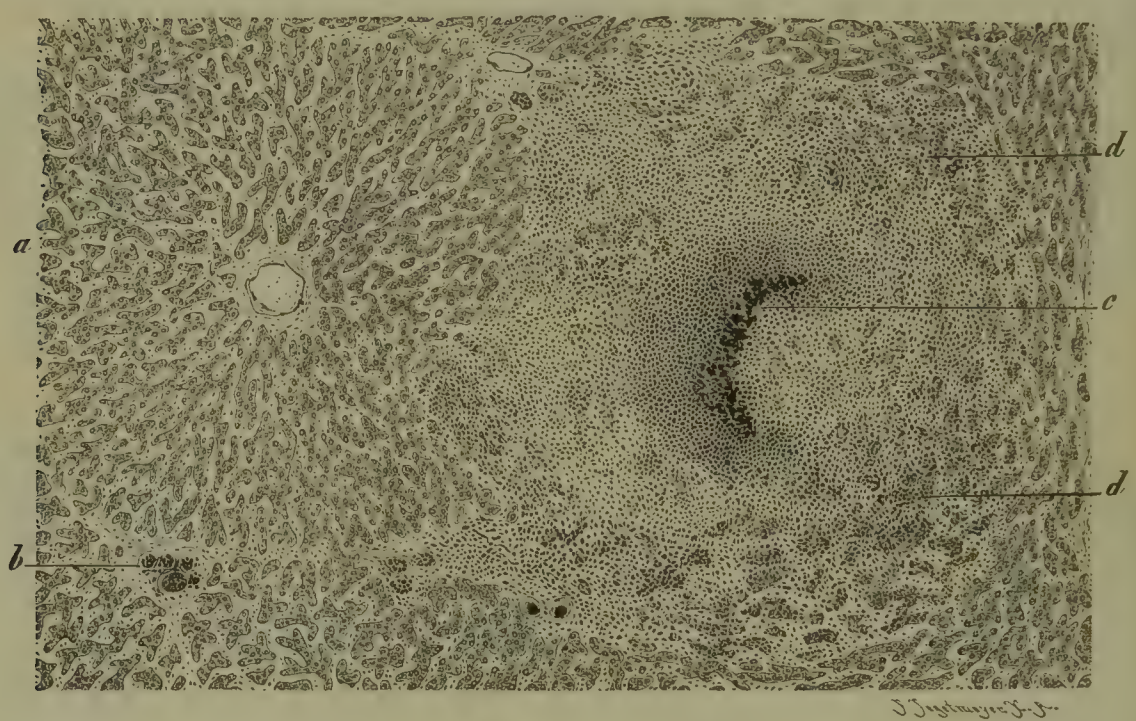

Fig. 436. Biliäre Hepatitis, verursacht durch Compression des Ductus choledochus und Infection der Gallenwege mit Bacillus coli communis (Alk. Häm. Eos.). *a* Leberläppchen im Querschnitt. *b* GLISSON'sche Kapsel mit Gallengängen. *c* Eiterherd mit gallig gefärbten Schollen. *d* Nekrotisches und zellig infiltrirtes Lebergewebe. Vergr. 45.

kenntlich an dem Kernschwund und der mangelhaften Färbbarkeit, auf, namentlich bei biliärer Hepatitis, die sich an Gallenstauung anschliesst (Fig. 437). Im weiteren Verlaufe kann alsdann die bindegewebige Wucherung auch in das Gebiet dieser nekrotischen Herde eindringen. Die Folge aller dieser Processe ist eine zunehmende Induration der Leber.

Die Bezeichnung **biliäre Hepatitis** ist oben lediglich für Formen von Leberentzündungen gebraucht, welche nachweislich von den Gallengängen ausgehen, zum Theil auch als Angiocholitis und Periangiocholitis beginnen. Von Seiten der Kliniker wird die Bezeichnung auch vielfach auf alle mit Ikterus verbundenen chro-

nischen Leberentzündungen angewendet, ein Gebrauch, der indessen zu Missdeutungen Veranlassung giebt und danach zu verwerfen ist, indem auch hämatogene Entzündungen mit Ikterus verlaufen. Ich theile auch nicht die Anschauung derjenigen, welche annehmen, dass die hypertrophische Induration der Leber mit Ikterus ohne Ascites stets eine biliäre, d. h. mit einer Angiocholitis beginnende Erkrankungen sei, bin vielmehr der Ansicht, dass auch hämatogene Entzündungen unter dieser Form verlaufen. Im Uebrigen ist zu beachten, dass Störungen der Gallensecretion, die zu Stauung der Galle und zu Ikterus führen, bei verschiedenen Formen der hämatogenen Hepatitis vorkommen und alsdann auch schädlich auf das Leberparenchym selbst wirken können. Es kann sich sonach in gewissem Sinne an eine hämatogene Hepatitis eine biliäre Hepatitis anschliessen.

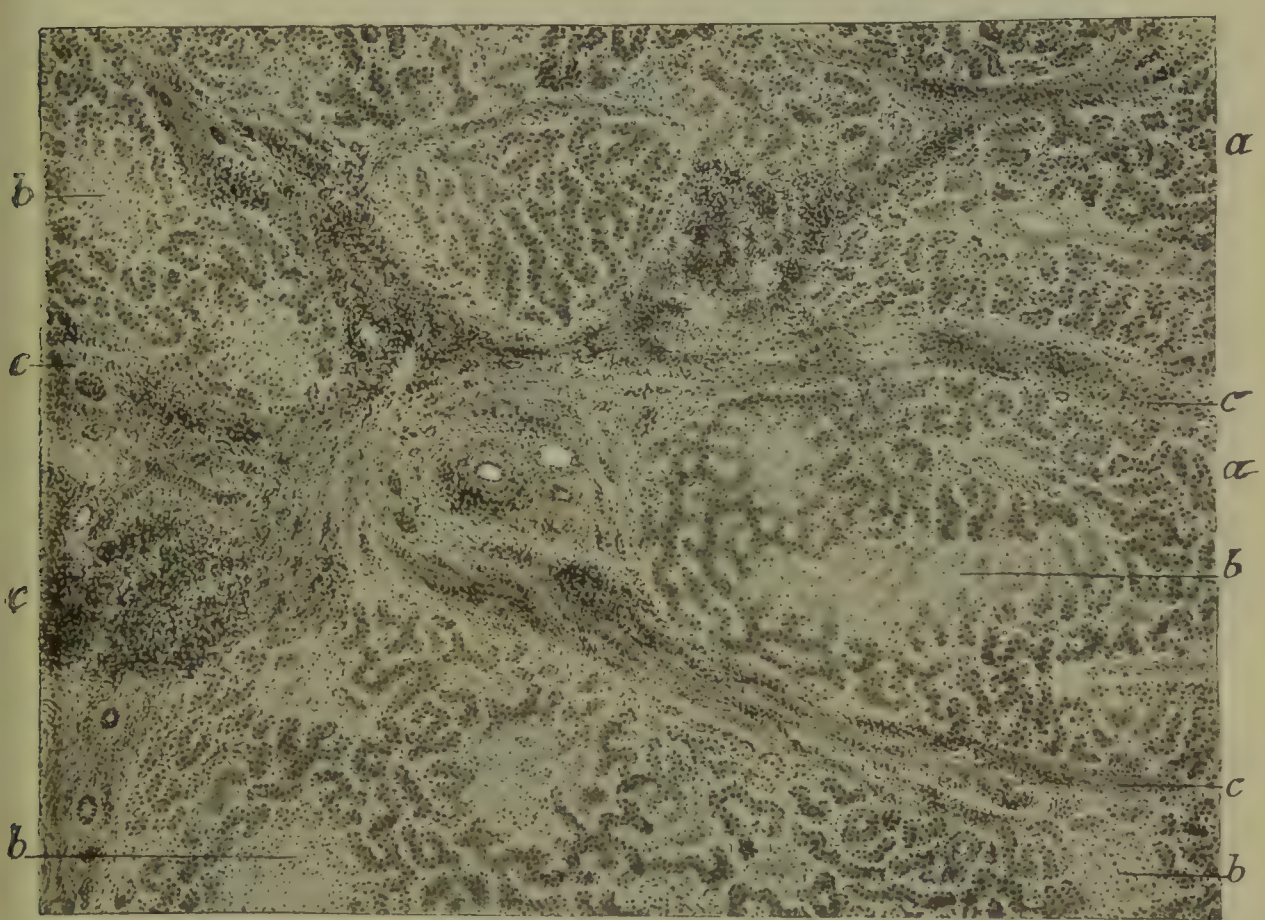

Fig. 437. Indurative biliäre Hepatitis nach 3-monatlichem Verschluss des Ductus choledochus durch ein Duodenalcarcinom (M. Fl. Häm. Eos.). *a* Normales Lebergewebe. *b* Ikterisches, z. Th. nekrotisches, schlecht gefärbtes Lebergewebe. *c* Entzündliche Bindegewebsneubildung. Vergr. 45.

Literatur über biliäre Hepatitis.

Beloussow, *Folgen d. Unterbindung d. Duct. choledochus, Arch. f. exp. Path. XIV 1881.*
Carl, *Hepatitis sequestrans, I.-D. Tübingen 1880.*
Charcot, *Leçons sur les maladies du foie et des reins, Paris 1882.*
Charrin et Roger, *Angiocholites exp., Compt. rend. de la soc. de biol. 1891.*
Chiari, *Typhusbacillen in der Gallenblase, Zeitschr. f. Heilk. XV 1894.*
Dmochowski u. Janowski, *Angiocholitis durch Bact. coli, Cbl. f. allg. Path. V 1894.*
Dufourt, *Infection biliaire, Rev. de méd. XIII 1893.*
Dupré, *Les infections biliaires, Paris 1891.*
Geigel, *Hepatitis suppurativa u. ihr Verhältn. z. Cholelithiasis, Z. f. klin. Med. XVI 1889.*
Gerhardt, *Leberveränd. nach Gallengangsunterbindung, A. f. exp. Path. 30. Bd. 1892.*
Gilbert et Girode, *Contr. à l'ét. bactér. des voies bil., La sem. méd. 1890.*
Hanot, *Et. sur une forme de cirrhose hypertrophique du foie, Paris 1876.*
Hanot et Schachmann, *Cirrhose hypertroph. avec ictère chronique, Arch. de phys. 1887.*
Heineke, *Biliäre Lebercirrhose, Beitr. v. Ziegler, XXII 1897.*

Homén, *Einfl. d. Ligatur d. Gallenwege auf d. biliäre Infection, C. f. allg. Path. 1894.*
Janowski, *Zur path. Anat. der biliären Hepatitis, Beitr. v. Ziegler XI 1892.*
Lamacq, *Ligature expér. du canal. cholédoque, A. de méd. exp. 1897.*
Létienne, *Rech. bactériolog. sur la bile, Arch. de méd. exp. III 1891.*
Loison et Arnaud, *Pathogénie des abscès tropicaux, Rev. de méd. 1892.*
Naunyn, *Die Gallensteinkrankheiten, Verh. d. X. Congr. f. inn. Med. Wiesbaden 1891.*
Pick, *Leberveränderungen nach Unterbind. d. D. choledoch., Zeitschr. f. Heilk. XI 1890.*
Rovighi, *Ascessi multipli del fegato da angiocolite grave, Riv. Clin. di Bologna 1886.*
Sauerbering, *Multiple Nekrose bei Stauungsikterus, Virch. Arch. 137. Bd. 1894.*
Scheuthauer, *Abscesse durch Spulwürmer, Jahrb. f. Kinderheilk. N. F. XIII.*
Steinhaus, *Folgen d. Verschlusses d. Duct. choledoch., A. f. exp. Path. 28. Bd. 1891.*

5. Syphilis, Tuberkulose und Lepra der Leber.

§ 209. **Syphilitische Erkrankungen der Leber** kommen sowohl bei acquirirter als bei ererbter Syphilis vor und bilden bei beiden Infectionsformen eine häufige Erscheinung.

Die **acquirirte Syphilis** kann zu Veränderungen führen, welche das Bild der gewöhnlichen Cirrhose bieten, doch macht sich mehr die Neigung zu herdweiser, local beschränkter Erkrankung geltend. Der einzelne syphilitische Herd ist ein mit mehr oder minder erheblicher Leberzerstörung verbundener, zu Bindegewebsneubildung führender Entzündungsherd. Charakteristisch für Syphilis ist die Bildung der als **Gumma** bezeichneten knotenförmigen Herde (Fig. 438 und Fig. 439 *a*), welche aus einer nekrotischen, käsigen Masse bestehen, welche von Bindegewebe (Fig. 439 *b*), das in das benachbarte Lebergewebe ausstrahlt (*c*, *d*), umschlossen ist. Die käsige Masse des Gumma stellt nichts anderes als den Rest des nekrotisch gewordenen und nicht zur Resorption gelangten entzündeten Gewebes dar. Ist der Process

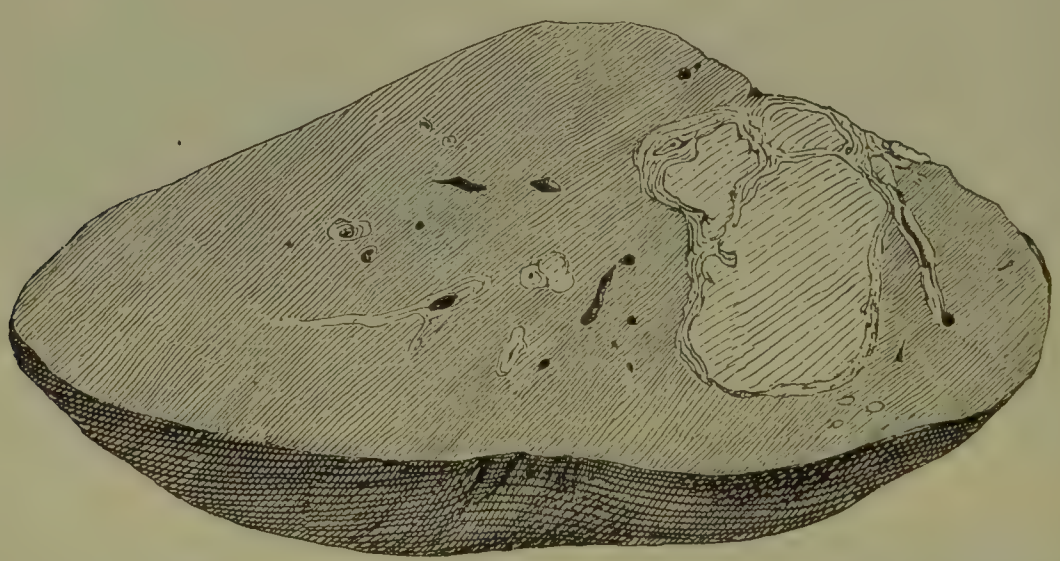

Fig. 438. Sagittalschnitt durch den linken Leberlappen, in dessen Parenchym grosse verkäste Gummaknoten sitzen. Um $^1/_{10}$ verkleinert.

zur Zeit der Untersuchung noch nicht ganz abgelaufen, so findet sich im Innern und an der Peripherie des Bindegewebsherdes da und dort noch Granulationsgewebe (*e*, *f*), welches eine Vorstufe des Bindegewebes darstellt. Ist sämmtliches zerstörte Lebergewebe durch Auflösung und Resorption entfernt worden, so bildet der syphilitische Herd nur eine geschrumpfte **Bindegewebsnarbe** ohne käsigen Einschluss.

Die syphilitischen Herde treten bald nur vereinzelt, bald in grosser Zahl auf. Bildung zahlreicher schrumpfender Narben führt zur **Lappung der Leber.**

Fig. 439. Gumma hepatis (Alk. Karm.). *a* Käsiger Knoten. *b* Dichtes Bindegewebe. *c* Bindegewebe mit Resten von Lebergewebe. *d* In das Lebergewebe ausstrahlende Bindegewebszüge. *e* Zelliger Herd am Rande des Käseknotens. *f* Zellige Herde innerhalb der bindegewebigen Ausstrahlungen. *g* Lebergewebe. Vergrösserung 12.

Die **congenitale Syphilis der Leber** verursacht in einzelnen Fällen Veränderungen, welche denjenigen der acquirirten Syphilis gleichen und zur Bildung narbiger Einziehungen und gelappter Lebern oder von Gummaknoten führen, die zur Zeit des Todes sich noch in frischeren Entwicklungsstadien befinden und graue herdförmige Granulationswucherungen bilden. Ferner können sich schwielige Bindegewebszüge in der Umgebung der grösseren Pfortaderäste (Periphlebitis syphilitica) bilden. Am häufigsten kommt es aber zu mehr diffusen, über die ganze Leber sich erstreckenden Ver-



Fig. 440. Syphilitische Hepatitis eines Neugeborenen (M. Fl. Häm. Eos.) *a* Zellreiches periportales Bindegewebe (Längsschnitt durch eine Arterie). *b* Von Zellen durchsetztes Drüsengewebe. Vergr. 100.

änderungen, welche entweder in einer sowohl interacinösen (Fig. 440 *a*) als intraacinösen (*b*) Zellanhäufung oder aber in einer mächtigen Bindegewebswucherung (Fig. 441) bestehen. Die erstgenannte Veränderung ist makroskopisch meist nicht zu erkennen und es zeigt die Leber die gewöhnliche dunkel blaurothe Farbe. Nur bei der Bildung grösserer Zellherde lassen sich graue Knötchen erkennen. Wie weit die Zellen mit dem Blute zugeführte Leukocyten, wie weit sie gewucherte Bindegewebszellen darstellen, ist schwer zu entscheiden. Da sie zum Theil intravasculär liegen (Fig. 440 *b*), so sind sie theilweise wohl sicher den Lymphocyten zuzuzählen.

Die zweite Form der diffusen Erkrankung, die als eine bindegewebige Induration sich darstellt, ist makroskopisch bei stärker ausgesprochener Bindegewebswucherung an der fahlgelben, an die Farbe des Feuersteins erinnernden Färbung und dem Fehlen der lobulären Zeichnung der Schnittfläche sowie an der Verhärtung zu erkennen.

Die mit Gallengangsneubildung verbundene Bindegewebswucherung ist im periportalen Gebiete am stärksten ausgesprochen (Fig. 441 *a*),

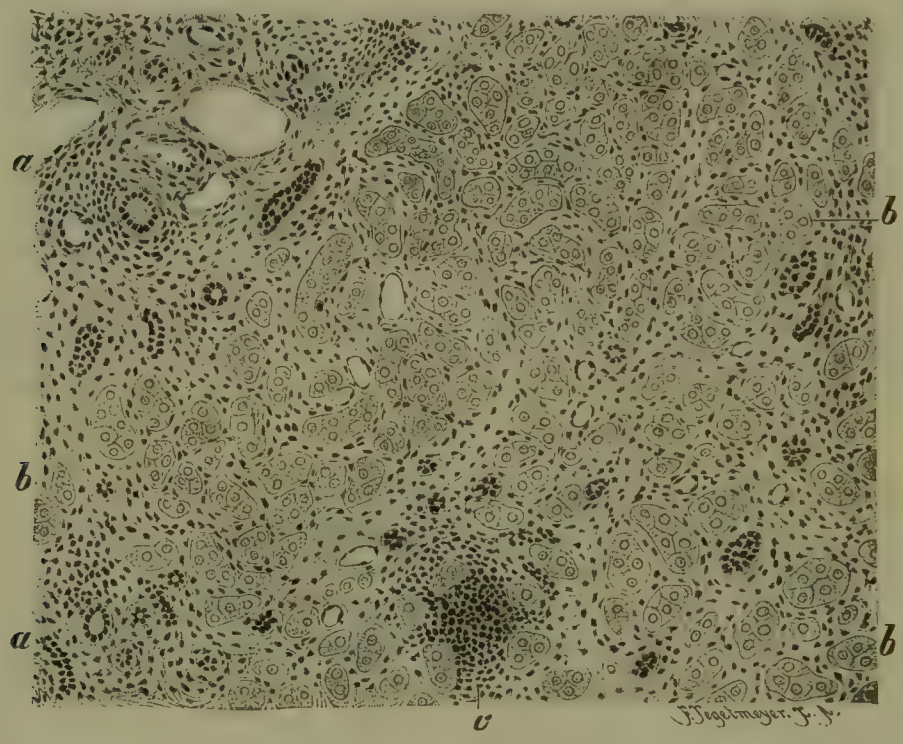

Fig. 441. Indurirte Leber eines syphilitischen Neugeborenen (M. Fl. Häm. Eos.). *a* Hypertrophisches periportales Bindegewebe. *b* Indurirtes, von Bindegewebe durchzogenes Drüsengewebe. *c* Zellhaufen. Vergr. 100.

greift aber auch auf die Acini über und kann dazu führen, dass die Leberzellenbalken (*b*) durchgehends durch gefässhaltiges Bindegewebe auseinandergedrängt sind und der typische Aufbau der Acini dadurch ganz gestört ist.

Die syphilitische Lebererkrankung kann mit Exsudatauflagerungen auf der Leberserosa oder auch mit perihepatitischen Verwachsungen verbunden sein.

Literatur über Syphilis der Leber.

***Bärensprung**, Die hereditäre Syphilis, Berlin 1864.*
***Beck**, Cong. Lues d. Gallenblase u. d. Gallenwege, Prag. med. Wochenschr. 1884.*

Chiari, Lues hered. d. Gallenwege, Prag. med. Wochenschr. 1885.
Chvostek, Vierteljahrsschr. f. Dermat. u. Syphilis VIII 1881.
Hutinel et Hudelo, Ét. sur les lésions syphilitiques du foie chez les foetus et les nouveaunés, Arch. de méd. exp. II 1890.
Labadie-Lagrave, Traité des maladies du foie, Paris 1892.
Lang, Vorles. über Pathol. u. Ther. d. Syphilis, Wiesbaden 1896.
Marchand, Congenitale Lebercirrhose bei Syphilis, Cbl. f. allg. Path. VII 1896.
Schüppel, Peripylephlebitis syphilitica, Arch. d. Heilk. XI 1870.
Virchow, Die krankh. Geschwülste II 1865.
Wagner, E., Das Syphilom, Arch. d. Heilk. V 1864.

§ 210. Die **Tuberkulose der Leber** ist eine hämatogene Erkrankung und tritt in drei Hauptformen auf, und zwar als Miliartuberkulose, als tuberkulöse Hepatitis, und in Form von grösseren Tuberkeln. Die Miliartuberkulose ist meist Theilerscheinung einer über mehrere Organe oder über den Gesammtorganismus verbreiteten Miliartuberkulose, wobei sich in der Leber kleine, oft kaum erkennbare oder etwas grössere, graue und gelbe, mitunter gallig gefärbte Knötchen (Fig. 442) bilden, welche theils im periportalen Bindegewebe (*a*), theils im Innern der Acini (*b*) sitzen. Fettlebern von Phthisikern können von kleinen Tuberkeln dicht durchsetzt sein, ohne dass man dieselben makroskopisch erkennen kann.

Bei der Ausbildung der Knötchen geht das Lebergewebe innerhalb der Tuberkel zu Grunde, wobei die Leberzellen zu kernlosen Schollen werden. Sind Gallengänge in einem Tuberkel eingeschlossen, so kann deren Epithel, namentlich wenn dasselbe zu einem Klumpen sich zusammenballt, einer Riesenzelle sehr ähnlich sehen. Nach Arnold kommt innerhalb von tuberkulösen Herden auch eine Neubildung von Gallengängen vor. In grösseren Knötchen pflegt sich eine centrale Erweichung einzustellen, so dass kleine Höhlen mit eiterigem, oft gallig gefärbtem Inhalt entstehen.

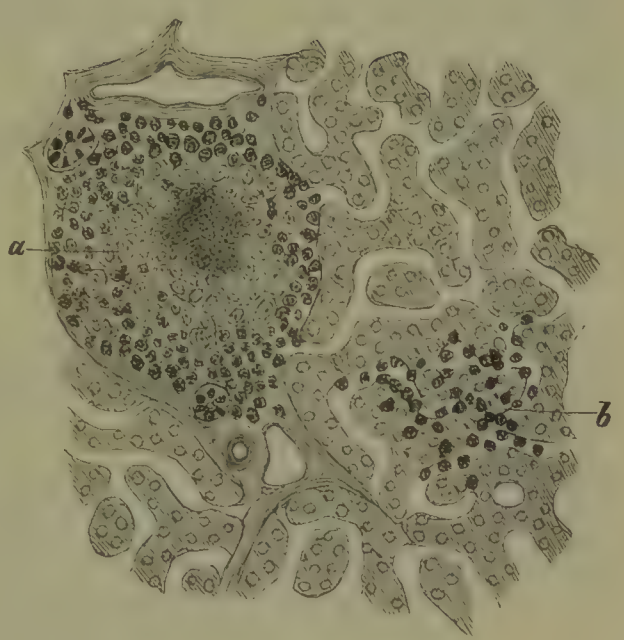

Fig. 442. Tuberculosis miliaris hepatis (Alk. Karm.). *a* Ausgebildeter Tuberkel. *b* Kleinzelliger Herd. Vergr. 150.

Bei der zweiten, selteneren Form der Lebertuberkulose, der chronischen tuberkulösen Hepatitis, ist die Leber nicht nur der Sitz einer Knötchenbildung, sondern gleichzeitig auch einer Bindegewebshyperplasie. Das Parenchym ist von mehr oder weniger mächtigen Bindegewebszügen durchsetzt, welche theils kleine graue, theils grössere gelbe oder gallig gefärbte käsige Knötchen beherbergen. Die dritte Form der Lebertuberkulose, welche durch Bildung vereinzelter grosser erweichender Käseknoten ausgezeichnet ist, ist sehr selten.

Bei **Lepra** treten Bacillenherde auch in der Leber auf, namentlich im periportalen Gewebe und in der Peripherie der Acini, und führen zur Bildung zelliger Herde, welche die charakteristischen, mit Bacillen gefüllten grossen Zellen enthalten.

Literatur über Tuberkulose der Leber.

Arnold, Ueber Lebertuberkulose, Virch. Arch. 82. Bd. 1880.
Kockel, Histogenese der Miliartuberkulose, Virch. Arch. 143. Bd. 1896.
Lauth, Essai sur la cirrhose tuberculeuse, Thèse de Paris 1888.
Orth, Ueber localisirte Tuberkulose der Leber, Virch. Arch. 66. Bd. 1876.
Sabourin, Le foie tuberculeux, A. d. phys. II 1883.
Simmonds, Dtsch. Arch. f. klin. Med. 27. Bd. 1880.
Wagner, Ueber Tuberkulose der Leber, Arch. d. Heilk. II 1861.
Zehden, Ueber Tuberkulose der Leber, Cbl. f. allg. Path. VII 1897 (Lit.).

6. Regenerative und hyperplastische Wucherungen des Lebergewebes. Geschwülste und thierische Parasiten der Leber.

§ 211. **Regenerative Wucherungen des Lebergewebes** kommen sowohl nach Gewebsdegenerationen, wie sie in den vorhergehenden Capiteln vielfach beschrieben worden sind, als auch nach traumatischen Verletzungen vor, doch findet am Orte stärkerer Gewebszerstörung nur eine Neubildung von Bindegewebe und von Gallengängen statt.

Wird die Leber durch ein **Trauma**, etwa einen Stich verletzt, so stellen sich in dessen Nachbarschaft Blutungen und Entzündungen ein, welche, falls nicht eine Infection hinzukommt, die zur Entzündung und Abscessbildung führt, bald wieder vorbeigehen. Die reparatorischen Vorgänge beginnen schon am zweiten Tage nach der Verletzung, indem sich von dieser Zeit an in der Nachbarschaft der Verletzung sowohl im Bindegewebe (Fig. 443 *f*), als auch in den Gallengangsepithelien (*a*, *b*, *c*, *d*) und in den Leberzellen mitotische Zelltheilungen einstellen, als deren Product sich weiterhin ein Keimgewebe bildet, welches den vorhandenen Defect zu schliessen bestimmt ist. Als Endproduct dieser Wucherung bildet sich an Stelle des Defectes eine **Narbe**, welche wesentlich aus Bindegewebe und mehr oder weniger neugebildeten Gallengängen besteht, im Ganzen also ein Gewebe, das zwar die unterbrochene Continuität wieder herstellt, aber functionell von geringem Werthe ist.

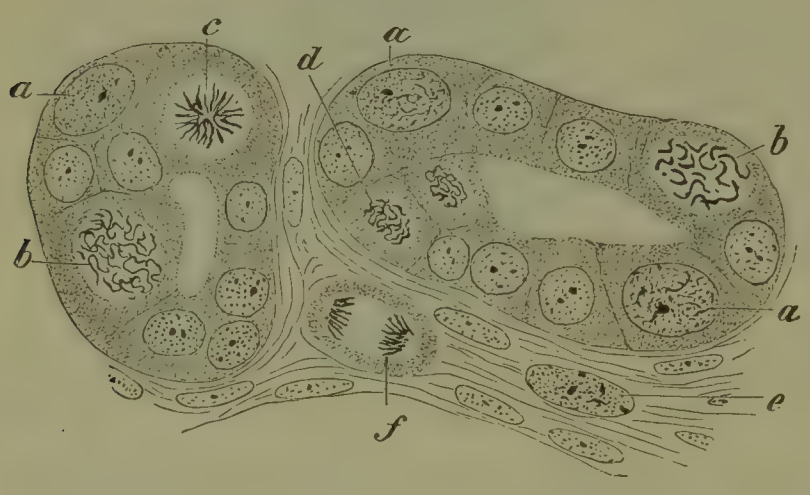

Fig. 443. Regenerative Wucherung der Gallengangsepithelien in der Nachbarschaft einer vor 5 Tagen gesetzten Leberwunde (Flemm. Safr.). *a* Vergrösserter Kern einer Epithelzelle mit vermehrtem Chromatin. *b* Epithelzelle mit Mutterknäuel. *c* Epithelzelle mit Mutterstern. *d* Epithelzelle mit Tochterknäuel. *f* Bindegewebszelle mit Tochterstern. Vergr. 400.

Es wiederholen sich also hier dieselben Erscheinungen, die man auch nach hämatogenen und biliären Degenerationen beobachtet, indem auch hier sehr häufig an die Stelle des secernirenden Leberparenchyms nur ein minderwerthiges, aus Bindegewebe und unentwickelten Gallengängen bestehendes Gewebe tritt und functionirendes Lebergewebe am

Orte der Degeneration sich gar nicht oder doch nur in rudimentären Formen entwickelt.

Regenerative Wucherung mit Bildung functionsfähigen Gewebes findet nur bei Degeneration einzelner Zellen innerhalb eines in seiner Structur erhaltenen Läppchens statt.

Hyperplastische Wucherungen geht das Lebergewebe zunächst nach Verlust eines Theils des secernirenden Parenchyms ein und wird in diesem Falle durch gesteigerte Inanspruchnahme des Leberrestes ausgelöst, ist danach eine Arbeitshypertrophie, die zu einem Ausgleich des gesetzten Verlustes führt. Sodann kommen hyperplastische Wucherungen auch als Theilerscheinung einer chronischen Hepatitis (§ 207), ferner in seltenen Fällen auch in Form knotiger Herde ohne erkennbare Ursachen vor.

Bei Kaninchen kann nach Verlust von $^2/_4$ bis $^3/_4$ des Lebergewebes der Resttheil im Verlauf von 6—8 Wochen eine Grösse erreichen, die wenig hinter der ursprünglichen Grösse zurücksteht. Beim Menschen beobachtet man compensatorische Hypertrophie des Lebergewebes, insbesondere nach Verlust von Lebergewebe durch Syphilis, Echinococcusblasen, und nach acuter gelber Leberatrophie und bei Lebercirrhose.

Die compensatorische Hypertrophie der Leber wird durch Vergrösserung der einzelnen Läppchen erreicht, indem die Bestandtheile des Läppchens, die Leberzellen und die Gefässzellen sich vermehren und neue Elemente zwischen die alten schieben.

Nach Hoffmann (*Veränd. der Organe bei Abdominaltyphus, Leipzig 1869*) kommen normaler Weise auf 100 Leberzellen 110 bis 116 Kerne. Bei Lebern, in welchen nach Degenerationsprocessen (z. B. bei Typhus) regenerative Vorgänge sich eingestellt haben, steigt die Zahl der Kerne auf 136 bis 150 pro 100 Zellen, und auf 1000 einkernige Zellen kommen im Mittel 444 zweikernige, 45 dreikernige (bei gesunden nur 2), 14 vierkernige, 10 fünfkernige und 1 sechskernige. Zugleich ist die Grösse der Zellen sehr ungleich.

Literatur über regenerative und hypertrophische Wucherungen der Leber.

de Bary, *Wundheilung in der Leber, I.-D. Freiburg 1897.*
Colucci, *Rech. sur l'hypertrophie et la régén. du foie, Arch. ital. de biol. III 1883.*
Friedreich, *Multiple knotige Hyperplasie der Leber u. Milz, Virch. Arch. 33. Bd. 1865.*
Griffini, *Rigeneraz. parz. del fegato, A. p. l. Sc. Med. 1883 u. A. ital. de biol. V 1884.*
Hess, *Zur Lehre v. d. traumatischen Leberrupturen, Virch. Arch. 121. Bd. 1890.*
Kretz, *Knotige Hyperplasie, Centralbl. f. allg. Path. V 1894 p. 857.*
v. Meister, *Recreation des Lebergewebes, Beitr. v. Ziegler XV 1894.*
Petrone, *Du proc. régénérateur sur le foie etc., Arch. ital. de biol. V 1884.*
Podwyssozki, *Exp. Untersuch. üb. d. Regenerat. d. Drüsengewebe, B. v. Ziegler I 1886.*
Ponfick, *Experim. Beitr. z. Pathol. d. Leber, V. A. 118., 119. u. 138. Bd. 1889—1894; Recreation d. Leber beim Menschen, Festschr. d. Assist. f. Virchow, Berlin 1891.*
Reinecke, *Compensator. Hypertrophie der Leber, Beitr. v. Ziegler XXIII 1898 (Lit.).*
Sabourin, *La glande biliaire et l'hypertrophie nodulaire du foie, Rev. de méd. IV 1884.*
Schlatter, *Traumat. Leberverletzungen, Beitr. v. Bruns XV 1896 (Lit.).*
Simmonds, *Knotige Hyperplasie u. Adenom d. Leber, D. Arch. f. klin. Med. 34. Bd. 1884.*
Tizzoni, *Régén. partielle et néoformation du foie, Arch. ital. de biol. III 1883.*
Ziegler, *Ursachen d. path. Gewebswucherungen, Intern. Beitr., Festschr. f. Virchow II, 1891.*

§ 212. **Geschwülste** kommen in der Leber sowohl primär als secundär vor, und es führen namentlich die epithelialen Geschwülste des Darmtractus häufig zu Metastasenbildung in der Leber. Unter den primären sind sowohl die epithelialen als auch die bindegewebigen

Geschwülste vertreten, doch sind die letzteren, sofern man von dem cavernösen Angiom absieht, selten.

Unter den **epithelialen Formen** ist zunächst das **Adenom der Leber** zu nennen, eine Geschwulstform, welche sowohl in normalen Lebern, als auch in cirrhotischen Lebern sich entwickelt, im Ganzen indessen eine seltene Bildung darstellt. In seiner typischen Form bildet das Adenom solitäre oder multiple, grauweisse oder gelblichweisse oder röthliche oder bräunliche Knötchen oder Knoten, welche entweder durch Bildung von gewundenen und verzweigten Drüsenschläuchen oder durch Bildung neuer Leberzellenbalken, die aber nicht in Läppchen gruppirt sind, charakterisirt sind. Die kleinsten Knötchen erscheinen unvermittelt ins Gewebe eingesprengt, grössere besitzen eine bindegewebige Kapsel und verdrängen das Nachbargewebe.

Die Wucherungen schliessen sich einerseits an die hyperplastischen Wucherungen an, andererseits gehen sie auch in maligne Wucherungen, in Adenocarcinome über, und es ist danach eine scharfe Grenze zwischen knotiger Hypertrophie und Adenomen, sowie zwischen diesen und Adenocarcinomen nicht zu ziehen.

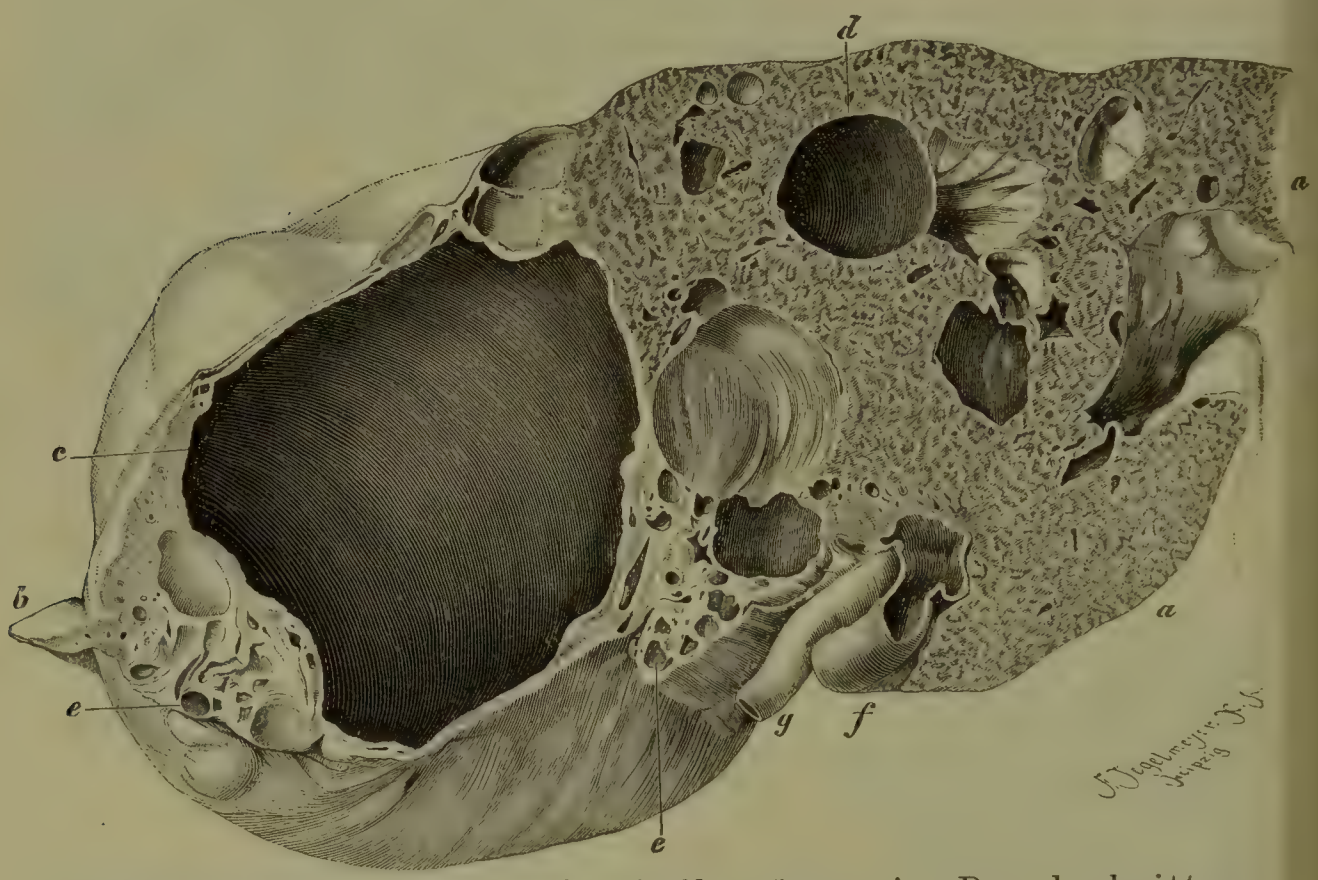

Fig. 444. Adenokystom der Gallengänge, im Durchschnitt gesehen. *a* Leberparenchym. *b* Häutiger Rand des linken Lappens. *c d* Grössere Cysten. *e* Gruppe kleinerer, nur durch Bindegewebe von einander getrennter Cysten. *f* Pfortader. *g* Leberarterie. $^2/_3$ der natürl. Grösse.

Eine zweite Form bildet das **Adenokystom der Gallengänge**, ein Tumor, welcher makroskopisch durch das Auftreten zahlreicher Cysten und Cystengruppen mit farblosem, flüssigem Inhalt in der Leber oder auch durch cystische Umwandlung ganzer Leberabschnitte charakterisirt ist (Fig. 444 *c*, *d*, *e*). Als Vorstufe dieser Cysten finden sich im periportalen Bindegewebe von den Gallengängen aus entwickelte, mehr oder weniger erweiterte Drüsenschläuche (Fig. 445 *b*).

Der **primäre Leberkrebs** tritt in vier Formen auf.

Die erste Hauptform bilden jene Fälle, in denen sich nur ein Knoten (Fig. 446 *a*) oder einige wenige Knoten entwickeln (Cancer massif), welche da oder dort, am häufigsten im rechten

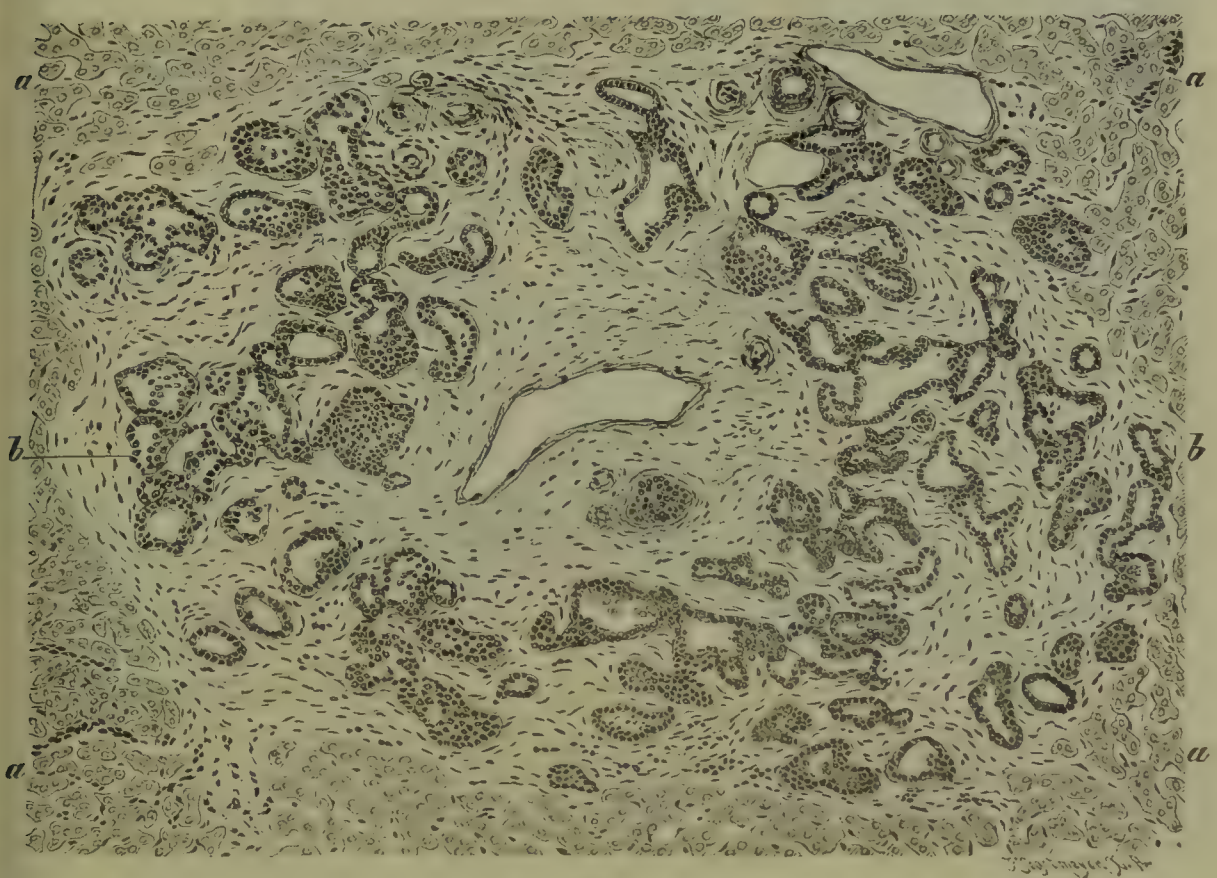

Fig. 445. Adenokystom der Gallengänge (Alk. Häm.). *a* Lebergewebe. *b* Adenomgewebe im periportalen Bindegewebe. Vergr. 100.

Fig. 446. Primäres Lebercarcinom (*a*) mit multiplen Metastasen (*b*) innerhalb der Leber selbst. $^2/_5$ der nat. Gr.

Lappen ihren Sitz haben. Der einzelne Knoten (*a*), der eine recht bedeutende Grösse erlangen kann, ist meist kugelig und besteht aus einem bald weichen, bald derben, weissen oder leicht gerötheten Gewebe, das von der Schnittfläche mehr oder weniger, mitunter jedoch nur sehr wenig Saft abstreichen lässt. Das Gewebe des Tumors ist stellenweise scharf von dem Lebergewebe abgegrenzt, und letzteres sichtlich verdrängt und verschoben, die Gallengänge und die Gefässe sind oft comprimirt. An anderen Stellen geht der Tumor allmählich in das Lebergewebe über und bricht zuweilen auch in die grossen Gefässstämme oder auch in grosse Gallengänge ein.

Grosse Knoten enthalten im Innern oft nekrotische und erweichte Herde sowie Hämorrhagieen. Liegt der Krebs unter der Serosa und wird in seinem Innern ein Theil des zerfallenen Gewebes resorbirt, so erhält der Knoten an der Oberfläche eine Delle. Bilden sich im Laufe der Zeit Metastasen (*b*) innerhalb der Leber, so kann die Leber von zahlreichen Knoten durchsetzt werden. Da hierdurch ein eigenartiges Bild entsteht, so werden solche Fälle gewöhnlich als eine besondere Krebsform (Cancer nodulaire) angesehen.

Die dritte Form ist ein Krebs, der sich unter dem Bilde einer cirrhotischen, granulirten, höckerigen Leber darstellt, deren zwischen derben Bindegewebszügen gelegene Parenchyminseln zu einem Theil aus weisslichem oder bräunlichem Krebsgewebe bestehen, so dass man von einer krebsigen Cirrhose oder von einem cirrhoseartigen Krebs (Cancer avec cirrhose) sprechen kann.

Bei der vierten Form wird die Leber successive von weissen Knoten durchsetzt, die dem Verlauf der Pfortader folgen und von da aus auf das Lebergewebe übergreifen, wobei die Grenze gegen das Lebergewebe bald regelmässig, bald unregelmässig erscheint (Fig. 447 *d*). Auch diese Form kann äusserlich das Bild einer cirrhotischen Leber bieten (Fig. 447), indem da, wo das Krebsgewebe zu grossen Geschwulstmassen sich vereinigt (*b*), durch Untergang der Krebszellen und narbige Induration des Gewebes unregelmässige Schrumpfungen (*c*) entstehen.

Nach ihrem Bau gehören die Leberkrebse theils zu den Adenocarcinomen, theils zu den reinen Carcinomen mit soliden Zellnestern. Sie entwickeln sich entweder von den Leberzellenbalken oder von den Gallengängen aus. Die mit Cirrhose verbundenen Formen entwickeln sich in cirrhotischen Lebern (Hanot, Gilbert, Siegenbeek van Heukelom, Frohmann), und es lässt sich der Beginn der Entwicklung histologisch daran erkennen, dass die Leberzellen chromatinreicher werden, während das Protoplasma der Zellen zunimmt, eine andere Körnung erhält und sich anders färbt als die Leberzellen.

Die Weiterverbreitung in der Leber erfolgt am häufigsten in der Gefässbahn und es lässt sich dies besonders gut bei dem als vierte Form angeführten Krebs (Fig. 447) verfolgen, indem am Rande der Geschwulst krebsige Wucherungen sowohl in den intraacinösen Capillaren als in den Pfortaderästen liegen und das Leberparenchym oft in weiter Ausdehnung durchwachsen.

Metastatische Carcinome der Leber entwickeln sich am häufigsten nach Carcinomen des Darmtractus, seltener des Uterus, des Pankreas und der Mamma. Die Entwicklung der Knoten geht von zelligen Krebskeimen aus, welche innerhalb der Gefässbahn (Fig. 448 *b*, *c*) liegen und bei ihrem weiteren Wachsthum theils das Lebergewebe verdrängen,

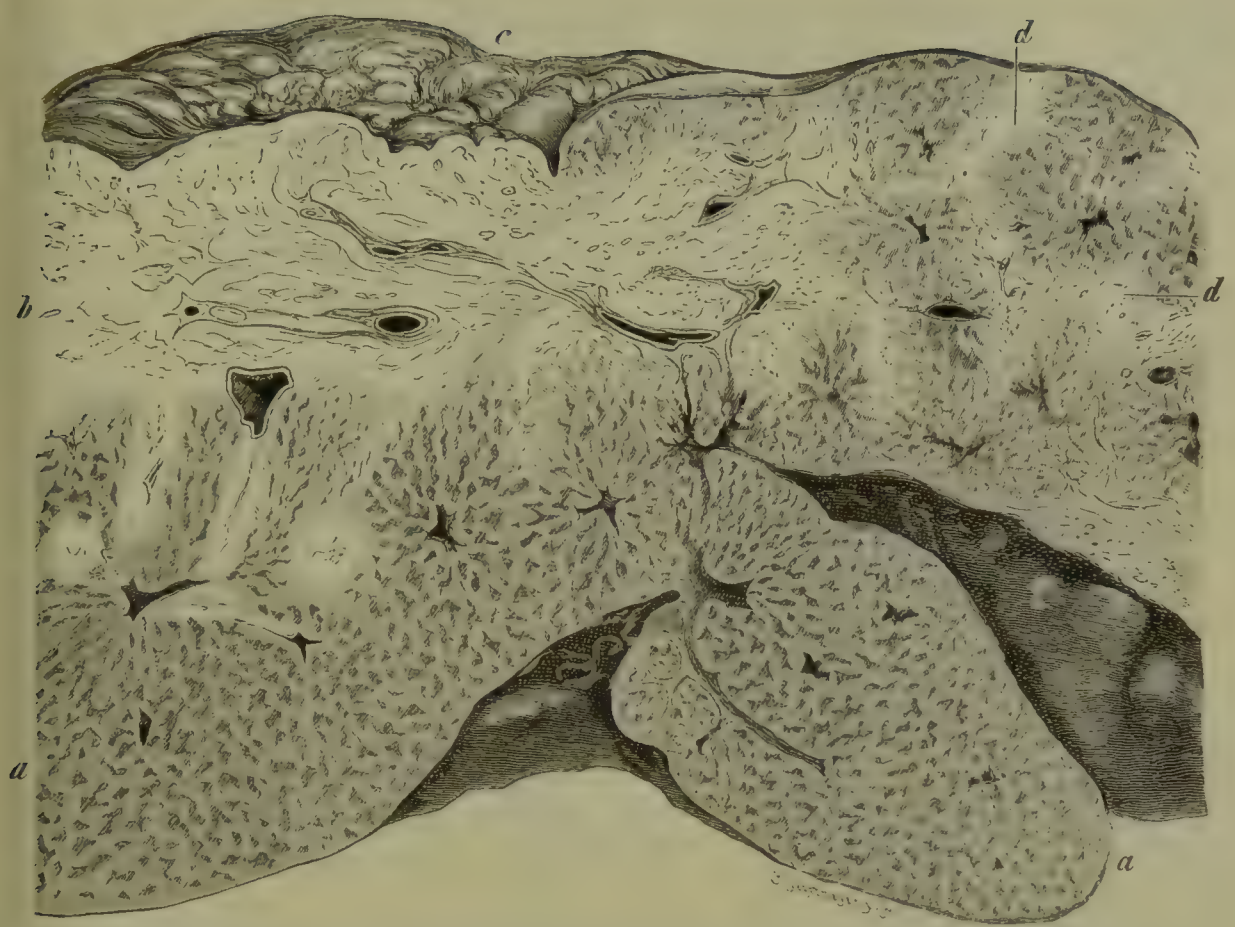

Fig. 447. Im Pfortadergebiet sich verbreitender Leberkrebs mit Bildung cirrhoseähnlicher Leberveränderungen. Stück aus einem Frontalschnitt. *a* Normales Lebergewebe. *b*, *c* Ausgebildetes, geschrumpftes Krebsgewebe. *d* Frische Krebsherde. $^{11}/_{14}$ der nat. Gr.

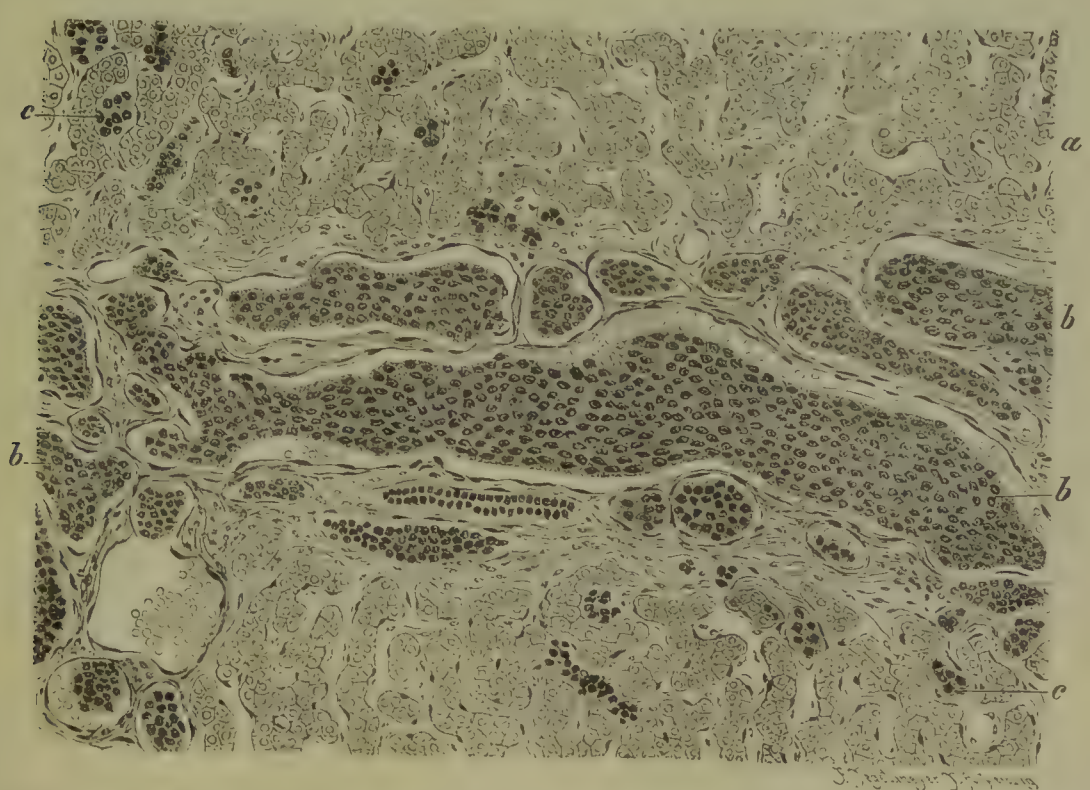

Fig. 448. Metastatische Krebsentwicklung in den Pfortaderästen und den Lebercapillaren nach Magenkrebs (M. Fl. Häm.). *a* Lebergewebe. *b* Krebszapfen von Pfortaderästen. *c* Krebszellen in Capillaren. Vergrösserung 100.

theils, den Gefässbahnen folgend, das Lebergewebe infiltriren (Fig. 449) und die Leberzellen zur Atrophie und zum Schwund bringen, während der Blutgefässbindegewebsapparat der Leber in Wucherung geräth.

Die Krebsmetastasen treten bald nur in wenigen, bald in ausserordentlich zahlreichen Herden auf, und es kommen Fälle vor, in denen die Leber zu einem grossen Theil von miliaren und submiliaren Knötchen durchsetzt ist. Bei weiterer Entwicklung wachsen die Herde zu Knötchen und Knoten von 0,5—5—10 cm Durchmesser heran.

Subserös gelegene kleine Knoten präsentiren sich an der Aussenfläche der Leber als kleine weissliche Flecken, grössere ragen etwas über das Niveau der Lebersubstanz hervor und sind häufig gedellt. Die Serosa pflegt über denselben stark injicirt zu sein. Sind die Krebsknoten zahlreich und gross, so ist auch die Leber mehr oder weniger, oft kolossal vergrössert und ihre Oberfläche gleichzeitig höckerig. Bei schlaffen Bauchdecken kann man die am vorderen Leberrande sitzenden Knoten von aussen durchfühlen. Die Schnittfläche der Knoten ist meist weiss oder gelblich-weiss oder etwas geröthet.

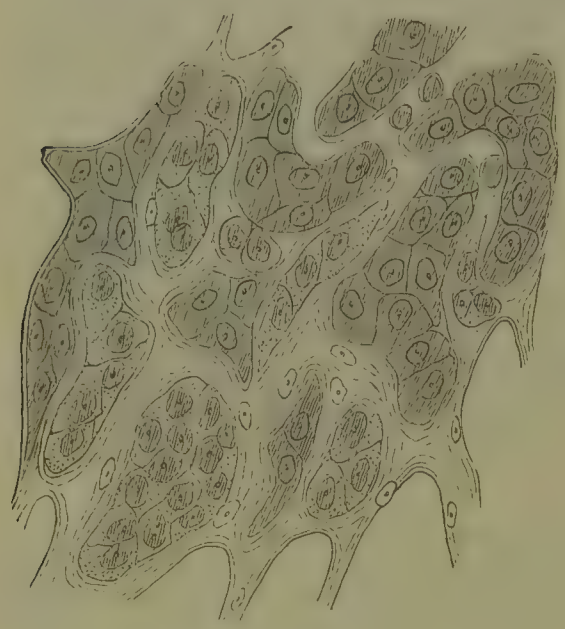

Fig. 449. Wachsthumsgrenze eines metastatischen Krebsknotens, welcher sich nach Carcinom des Pankreas entwickelt hatte (Alk. Häm.). Vergr. 250.

Grössere Knoten sind in den centralen Theilen häufig opak-weiss, verfettet und erweicht, so dass man bei dem Abstreichen der Schnittfläche eine breiige Masse erhält.

Gegen das Lebergewebe, welches sichtlich verdrängt wird, sind die Knoten theils scharf abgegrenzt, theils gehen sie allmählich in das Leberparenchym über. Letzteres beobachtet man namentlich bei kleinen, ersteres bei grösseren Knoten, doch sind auch hier die Beschaffenheit und der Bau des primären Krebses von Einfluss, indem die Metastasen der Adenocarcinome des Magens und des Darms das Gewebe mehr zu verdrängen, die Metastasen der harten Pankreas-, Oesophagus- und Mammakrebse das Lebergewebe zu infiltriren pflegen.

Das Lebergewebe selbst ist bald braun, bald gelb, bald gelbgrün gefärbt. Letzteres ist ein Zeichen eingetretener Gallenstauung. Bei Anwesenheit zahlreicher Knoten ist das Parenchym auf schmale Züge zwischen den einzelnen Krebsherden reducirt.

Knötchen von Nebennierengewebe sind in der Leber in einigen wenigen Fällen beobachtet.

Literatur über epitheliale Tumoren der Leber.

Babes, *Sur le cancer primitif du foie, Arch. roum. de méd. I 1888.*
Beneke, *Leberadenom, Beitr. v. Ziegler XI 1891.*
Bonome, *Contrib. allo studio degli adenomi del fegato, A. per le Sc. Med. XIII 1889.*
Brissaud, *Adénome et cancer. hép., Arch. gén. de méd. 1895.*
Dmochowski u. Janowski, *Cystische Entartung d. Leber, Beitr. v. Ziegler XVI 1894.*
Eberth, *Das Adenom der Leber, Virch. Arch. 43. Bd. 1868.*

Frohmann, *Ueber das Leberadenom, I.-D. Königsberg 1894 (Lit.).*
Griesinger, *Leberadenoid, Arch. d. Heilk. V 1864.*
Hanot et Gilbert, *Études sur les maladies du foie I, Paris 1888 (Lit.).*
Harris, *Entwicklung des primären Leberkrebses, Virch. Arch. 100. Bd. 1885.*
van Heukelom, *Adenocarcinom der Leber, Beitr. v. Ziegler XVI 1894 (Lit.).*
v. Hippel, *Cystadenom der Gallengänge, Virch. Arch. 123. Bd. 1891.*
Hoffmann, *Adenom der Leber, Virch. Arch. 39. Bd. 1867.*
v. Kahlden, *Genese der Cystenleber, Beitr. v. Ziegler XIII 1893.*
Kelsch et Kiener, *Contrib. à l'hist. de l'adénome du foie, Arch. de physiol. 1876.*
Laveran, *Observ. d'épithéliome à cellules cylindr. primit. du foie, A. de phys. 1880.*
Markwald, *Das multiple Adenom d. Leber, Virch. Arch. 144. Bd. 1896.*
Naunyn, *Entwicklung der Leberkrebse, Reichert's und du Bois-Reymond's Arch. 1866.*
Perls, *Leberkrebs, Virch. Arch. 56. Bd. 1872.*
Rindfleisch, *Leberadenoid, Arch. f. Heilk. V 1864.*
Rovighi, *Adenoma racemoso del fegato, Arch. per le Sc. Med. VII 1883.*
Schmidt, *Secretionsvorgänge in Krebsen, Virch. Arch. 148. Bd. 1897 (Lit.).*
Schmorl, *Zur Kenntniss der accessorischen Nebennieren, Beitr. v. Ziegler IX 1891.*
Siegmund, *Cystadenom der Leber, Virch. Arch. 115. Bd. 1889.*
Simmonds, *Knotige Hyperplasie u. Adenom d. Leber, D. Arch. f. klin. Med. XXXIV 1884.*
Terburgh, *Ueber Leber- und Nierencysten, I.-D. Freiburg 1891 (Lit.).*
Weigert, *Primäres Lebercarcinom, Virch. Arch. 67. Bd. 1876.*

§ 213. **Bindesubstanzgeschwülste** kommen in der Leber primär selten vor; nur das **cavernöse Angiom** (Fig. 450 *a*) ist häufig und bildet hirsekorn- bis faustgrosse Herde, welche eine entsprechend grosse Partie des Lebergewebes substituiren. Eine Vergrösserung der Leber wird durch diese Tumoren nicht bedingt.

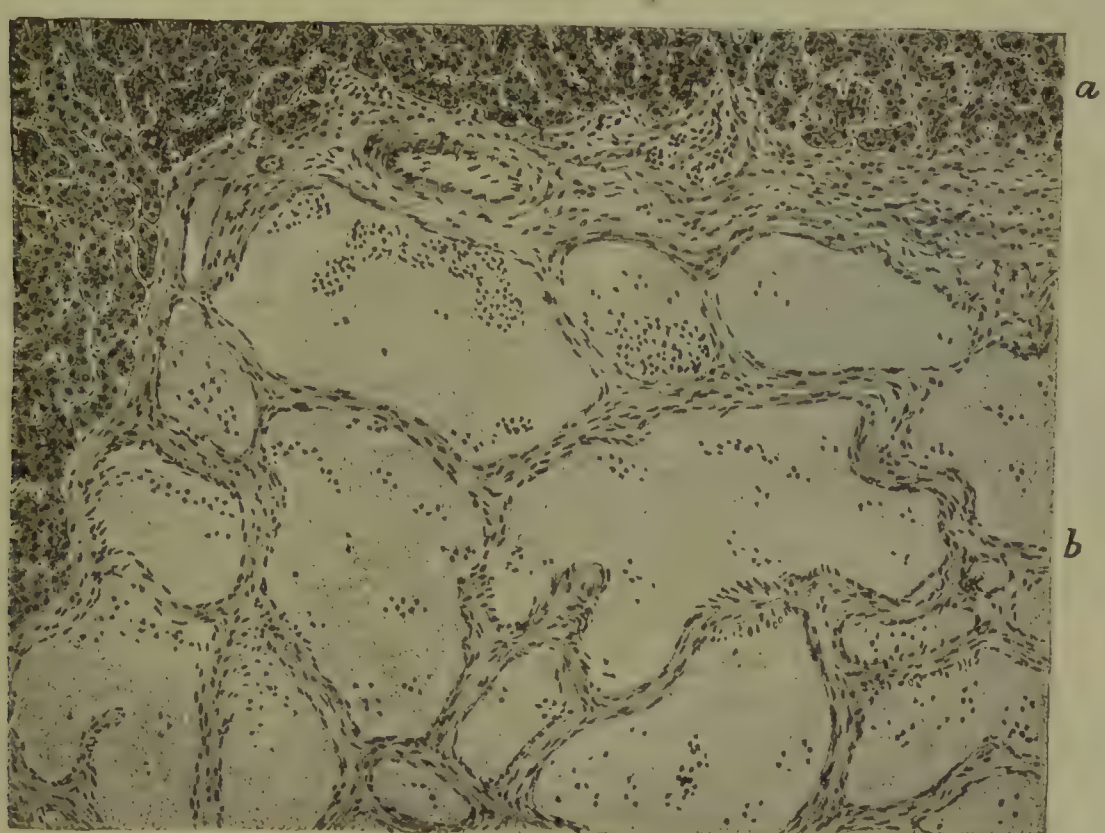

Fig. 450. Angioma cavernosum hepatis (M. Fl. Häm. Eos.). *a* Lebergewebe. *b* Angiom. Vergr. 100.

Unter der Serosa gelegene Angiome präsentiren sich als dunkel blaurothe Flecken. Auf dem Durchschnitt sind dieselben dunkelroth gefärbt, doch kann man bei grösseren Knoten sehr deutlich den

schwammigen Bau des Gewebes erkennen und die hellen Bindegewebssepten von dem blutigen Inhalt der cavernösen Hohlräume unterscheiden.

Grössere Herde grenzen sich gegen das Lebergewebe durch eine Bindegewebskapsel ab, kleine dagegen sind ohne eine solche in das Lebergewebe eingesetzt.

Das cavernöse Angiom der Leber kommt am häufigsten in atrophirten Lebern bejahrter Individuen vor und bildet sich durch locale cavernöse Entartung des Capillarnetzes der Leber unter gleichzeitigem Schwunde der Leberzellen. Wucherungsvorgänge treten secundär in den Gefässwänden und im Gewebe zwischen den Gefässen, sowie in der Peripherie der Herde ein. Die Kapsel der grösseren Herde wird im Wesentlichen von dem periportalen Bindegewebe gebildet. Die Dicke der zwischen den carvernösen Räumen befindlichen Septen ist verschieden, meist jedoch nicht bedeutend. Thrombosen und daran sich anschliessende Bindegewebswucherungen führen zur Bildung schwieliger Herde im Innern der Angiome.

Primäre **Fibrome** können in Form zahlreicher Knötchen und Knoten auftreten, welche sich vom Sympathicus aus entwickeln, danach also zu den **Neurofibromen** gehören und als Theilerscheinung einer über das Nervensystem verbreiteten Fibrombildung auftreten.

Primäre Sarkome der Leber sind sehr selten und nur in wenigen Fällen beschrieben. Nach den vorliegenden Untersuchungen können dieselben sowohl von Bindegewebsmassen im Leberhilus als von den bindegewebigen Umscheidungen der grösseren Gefässe und Gallengänge und vom interacinösen Bindegewebe aus sich entwickeln, wobei die Geschwulstwucherung sich vornehmlich in der Umgebung der Gefässe vollzieht. Sie bilden mehr oder weniger umfangreiche Knoten, welche einzeln oder in grösserer Zahl innerhalb der Leber liegen und auch ausserhalb der Leber Metastasen bilden können.

Secundäre Sarkome bilden entweder abgegrenzte grössere, grauweissliche Knoten oder kleine disseminirte Knötchen, welche ohne scharfe Grenze in das Gewebe der vergrösserten Leber übergehen, und es kommen auch Fälle vor, in denen das sarkomatöse entartete Gewebe gar keine umschriebenen Tumoren bildet. Das Mikroskop weist nach, dass Sarkome, die nicht scharf abgegrenzt sind, das Lebergewebe mehr oder weniger diffus infiltriren, indem sich die wuchernden Sarkomzellen in den Capillaren verbreiten und mit zunehmender Menge ganz allmählich die zwischen ihnen liegenden Leberzellenbalken zum Schwunde bringen (vergl. Fig 223 pag. 387 des allgem. Theils).

Metastatische melanotische Sarkome bilden in der Leber ebenfalls bald umschriebene Knoten, bald eine diffuse Infiltration und bedingen in letzterem Falle oft eine eigenartige, an bunten Granit erinnernde Färbung, indem das Gewebe schwarz, gelb, braun und grau gesprenkelt ist. Ob das Melanosarkom primär in der Leber vorkommt, ist noch streitig.

Bei progressiver **Lymphosarkombildung** in den Lymphdrüsen können entsprechende Wucherungen auch in der Leber auftreten.

Cysten der Leber, welche durch Lymphgefässerweiterungen entstehen, sind sehr selten.

Literatur über Bindesubstanzgeschwülste der Leber.
Arnold, *Primäre Angiosarkome der Leber. Beitr. v. Ziegler VIII 1890.*
Belin, *Observat. de mélanose dans un cas de carcinome mélanique du foie, France méd. 1887.*
Beneke, *Zur Genese der Leberangiome, Virch. Arch. 119. Bd. 1890.*
Block, *Primäres melanotisches Endotheliom, Arch. d. Heilk. XVI 1875.*
Chervinsky, *Angiome caverneux multiple chez un enfant de six mois, Arch. de phys. 1885.*
Hanot et Gilbert, *Études sur les maladies du foie I, Paris 1888 (Lit.).*
v. Kahlden, *Das primäre Sarkom der Leber, Beitr. v. Ziegler XXI 1897.*
Litten, *Secundäres Melanosarkom, Dtsch. med. Wochenschr. 1889.*
Orth, *Primäres Lebersarkom, I.-D. Strassburg 1885.*
Pisenti, *Fibromi multipli del fegato, Lav. co. dell' Instit. dir. dal Pisenti, Perugia 1886.*
Podrouzek, *Zur Casuistik der Lebersarkome, Prag. med. Wochenschr. 1888.*
Windrath, *Ueber Sarkombildungen der Leber, I.-D. Freiburg i. B. 1885.*

§ 214. Unter den **thierischen Parasiten** suchen die Leber als andauernden Standort folgende Species auf: der Echinococcus, das Distoma hepaticum, das Dist. lanceolatum, das Dist. haematobium, das Pentastoma denticulatum, sowie die sogen. Psorospermien. Alle diese Parasiten haben bereits im allgemeinen Theile ihre Besprechung gefunden (vergl. § 205, § 200, § 201, § 190 und § 208).

II. Pathologische Anatomie der Gallenblase und der Gallengänge.

§ 215. Die wichtigste **Abnormität des Inhaltes** der Gallengänge und der Gallenblase bilden die **Gallenconcremente** und die **Gallensteine.** Sie finden sich bei älteren Individuen sehr häufig, namentlich in der Gallenblase. Die Concremente bilden krümelige und körnige gelbe, braune und schwarze Massen. Die Steine, deren Umfang zwischen der Grösse eines Mohnkornes und derjenigen eines Hühnereies schwankt, sind theils rund oder oval, theils eckig und facettirt (Fig. 451). Letzteres ist dann der Fall, wenn dieselben in der Gallenblase oder den Gallengängen in Mehrzahl vorhanden sind; die erstere Form dagegen findet sich in Fällen, in denen in der Gallenblase oder in den Gallengängen die Steine vereinzelt liegen.



Fig. 451. Facettirte Gallensteine. Natürl. Grösse.

Farbe, Consistenz und Gewicht der Steine wechseln nach der Zusammensetzung. Meist sind sie ziemlich weich, die Oberfläche bald hell grauweiss, bald gelblich oder braun bis schwarzbraun, bald gefleckt, bald glatt, bald rauh.

Auf der Schnittfläche sieht man meist einen dunklen Kern, der aus Pigmentkalk (Bilirubincalcium) besteht und von einer helleren, dickeren Schale mit strahlig krystallinischem Gefüge umgeben ist. Letztere besteht grösstentheils aus Cholesterin. Je nachdem diese oder jene Substanz die Hauptmasse bildet, kann man verschiedene Formen unterscheiden.

1) Cholesterinsteine enthalten in der Regel einen pigmentirten Kern, kommen sowohl einzeln als auch in Mehrzahl vor, sind

graulich-weiss oder gelblich-weiss, glatt oder rauh, etwas durchscheinend, weich, an der Oberfläche zuweilen matt glänzend. Sie haben eine strahlige krystallinische, oft geschichtete Bruchfläche. Beimengung von Kalksalzen giebt ihnen eine kreideartige Beschaffenheit.

2) Die Cholesterin-Gallenfarbstoffsteine sind die häufigsten. Je nach dem Farbstoffgehalt sind sie bald gelb, bald braun, bald schwarz, bald braungrün, bald in den einzelnen Schichten verschieden gefärbt. Nicht selten bilden sie sich in ungeheuren Mengen und dehnen dadurch die Gallenblase oder die Gallengänge mächtig aus. Auch diese Steine enthalten zuweilen reichlich Calciumcarbonat und Magnesiasalze.

3) Reine Bilirubin- und Biliverdincalciumsteine sind selten und meist klein, rostfarben bis schwarz.

4) Calciumcarbonatsteine sind sehr selten.

Die **Entstehung der Gallensteine** ist auf eine Incrustation von einem organischen Substrat (vergl. § 72 des allgem. Theils) zurückzuführen, zu welchem die Schleimhaut der Gallengänge und der Gallenblase das Material liefert. Demgemäss bleibt auch bei Auflösung des Cholesterins und des Pigmentkalkes ein stickstoffhaltiges, oft deutlich geschichtetes Stroma (Fig. 452) zurück, in dessen Spalten die krystallinischen Massen eingelagert waren.

Fig. 452. Durchschnitt durch einen kleinen facettirten Cholesterinstein nach Entfernung des Cholesterins. Vergr. 15.

Die Gallensteine bilden sich namentlich in höherem Alter. Stagnation und Zersetzung der Galle, sowie Entzündungen der Gallengänge und der Gallenblase begünstigen ihre Entstehung. Das Material zur Bildung der Steine wird vornehmlich von desquamirtem zerfallendem Epithel geliefert.

Die **Folgen der Gallensteinbildung** gestalten sich verschieden. Nicht selten bleiben, selbst wenn Steine in grosser Zahl in der Gallenblase vorhanden sind, erhebliche Veränderungen der Blasenwand aus. In anderen Fällen wieder stellt sich in der Wand der Gallenblase eine Entzündung, eine **Cholecystitis** ein, die theils zu Ulcerationen, theils zu Verhärtung und Schrumpfung der Blasenwand, theils auch zu Abscessbildung (Infection durch Bacillus coli communis oder Eiterkokken) führt. Weiterhin können sich auch Perforationen der Gallenblase, eiterige Peritonitis, Leberabscesse etc. hinzugesellen.

Nicht selten werden sowohl in der Blase gebildete, als auch in den Gallengängen selbst entstandene Steine durch den Ductus chole-

dochus in den Darm entleert. Gelingt dies nicht und bleibt der Stein stecken (Fig. 453 *a*), so tritt Gallenstauung ein, die sich zunächst in einer Erweiterung der Gallengänge (*d*, *f*) und in einer ikterischen, gelben, braunen oder grünen Färbung der Leber zu erkennen giebt und weiterhin zu Degenerationen der Leberzellen, sowie zu Leberentzündungen (§ 208) führen kann. Stellen sich auch in der Umgebung eines Gallensteins Entzündung und Ulcerationen ein, so kann es zu Perforation des Ganges und zu schweren Entzündungen in der Umgebung desselben kommen. Sitzt ein Stein im Ductus choledochus dicht am Duodenum, so kann eine Ulceration sowohl des Ganges als auch der Darmwand (Fig. 453 *c*) eintreten und der Stein auf diese

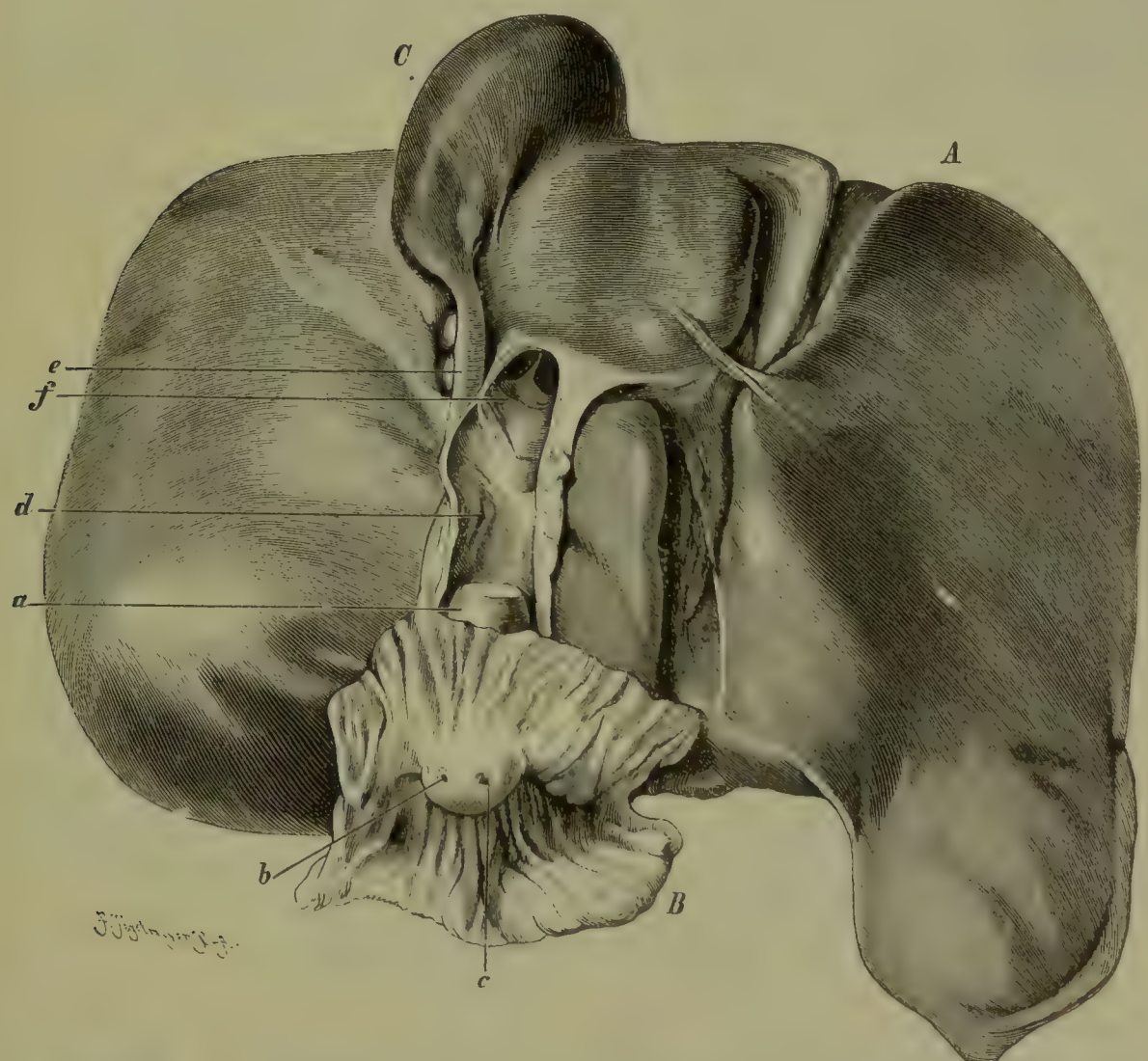

Fig. 453. Verschluss des Ductus choledochus durch Gallensteine und Erweiterung der Gallengänge. Ansicht der Unterfläche der Leber und eines Stückes des eröffneten Duodenums auf die Hälfte verkleinert. *A* Leber. *B* Stück des Duodenums. *C* Gallenblase. *a* Gallenstein. *b* Durch den Gallenstein nach dem Darmlumen vorgedrängtes Ostium des Ductus choledochus. *c* Verdünnte, dem Durchbruch nahe Stelle der vorgetriebenen Darmwand. *d* Erweiterter Ductus choledochus. *e* Ductus cysticus. *f* Ductus hepaticus.

Weise in das Duodenum gerathen. Stellen sich zufolge der Anwesenheit eines Steines in der Gallenblase Verwachsungen zwischen der Gallenblase und dem Duodenum oder dem Dickdarm ein, und treten danach Ulcerationen der Gallenblasenwand auf, so gerathen die Steine aus der Gallenblase direct in den Darmkanal.

Liegen Concremente innerhalb der in der Leber befindlichen Gallengänge, so kommt es ebenfalls nicht selten zu mehr oder minder intensiver Entzündung, zu einer **Angiocholitis.** Leichtere Formen führen zu einer mässigen zelligen Infiltration der Wand des Gallenganges und deren Nachbarschaft, welche bei längerer Dauer ihren Ausgang in Bindegewebsneubildung nimmt. In anderen Fällen (Infection) wird die Entzündung intensiver, und es bilden sich Abscesse (vergl. § 208).

Literatur über Gallensteinbildung und deren Folgen.

Janowsky, *Die Veränd. der Gallenblase bei Gallensteinen, Beitr. v. Ziegler X 1891.*
Konitzky, *Cystische Erweiterung des Ductus choledochus, I.-D. Marburg 1888.*
Marchand, *Häufige Ursache d. Gallensteinbildung b. weibl. Geschlecht, D. med. Woch. 1888.*
Mayer, *Exper. Untersuch. z. Frage d. Gallensteinbildung, Virch. Arch. 136. Bd. 1894.*
Naunyn, *Die Gallensteinkrankheiten, Verh. d. X. Congr. f. inn. Med. Wiesbaden 1891; Klinik der Cholelithiasis, Leipzig 1892.*
Ortner, *Klinik d. Cholelithiasis u. d. Gallenwegsinfection, Wien 1891.*
Peterssen-Borstel, *Gallensteinbildung in ihrer Beziehung zu Krebs, I.-D. Kiel 1883.*
Posner, *Studien üb. Steinbildung, Z. f. klin. Med. IX, u. D. med. Woch. 1880 u. 1886.*
Riedel, *Erfahrungen über Gallensteinkrankheit, Berlin 1892.*
Roth, *Beobachtungen über die Gallensteinkrankheit, Correspond.-Blatt f. Schweizer Aerzte XI 1881; Ueber Cholelithiasis, Festschr. d. Assist. f. Virchow, Berlin 1891.*

§ 216. Die **Cholecystitis** und die **Angiocholitis**, die Entzündungen der Gallenblase und der Gallengänge können, von den durch Steine bewirkten Läsionen abgesehen, sowohl hämatogene als auch fortgeleitete sein, wobei der Entzündungserreger bald aus dem Darm, bald aus der Leber selbst, bald aus dem Peritoneum und den an die Gallenwege angrenzenden Organen in das Innere der Gallengänge oder der Gallenblase gelangt. Von den Bakterien sind der Bacillus coli communis, die Eiterkokken, der Diplococcus pneumoniae, der Typhusbacillus und der Tuberkelbacillus in den Gallengängen und der Gallenblase nachgewiesen. Von den thierischen Parasiten können Distomen und Spulwürmer in die Gallenwege eindringen.

Die Entzündungen tragen meist den Charakter des schleimigen oder des eiterigen Katarrhs. Schwere Entzündungen führen zu Vereiterung oder auch zu diphtheritischer und brandiger Nekrose der Schleimhaut und deren Umgebung.

Als Folgezustände der Entzündung können Schrumpfung und Verhärtung, sowie Perforationen der Gallenblase und der Gallengänge, ferner auch adhäsive Entzündungen oder Abscedirungen der Umgebung (Leberabscesse, Pankreasabscesse) und allgemeine Peritonitis eintreten.

Verengerung und Verschluss der Gallengänge kommen durch Schwellung der Schleimhaut, Secretansammlung, Gallensteine, eingewanderte Spulwürmer, narbige Schrumpfung der Wände nach Ulcerationen, Geschwulstbildungen in den Wänden der Gänge, Compression von aussen durch Geschwülste oder Abscesse oder Aneurysmen oder vergrösserte Lymphdrüsen oder narbige Verhärtungen des die Kanäle umgebenden Gewebes zu Stande und bedingen, sofern sie den Ductus choledochus oder den D. hepaticus betreffen, Gallenstauung.

Erweiterungen der Gallengänge sind meist die Folge von Verengerungen derselben und beruhen danach auf Ansammlung von Galle und Schleimhautsecret. Bei Hindernissen im Ductus choledochus können sich die grossen und mittelgrossen Gallengänge in der Leber so er-

weitern, dass die Leber von weiten Gallenröhren, welche die Pfortader an Weite übertreffen (Fig. 454 *a*), durchzogen wird.

Neben diesen ausgebreiteten Erweiterungen der Gallengänge kommen auch umschriebene **Cystenbildungen** vor, bei welchen sich Cysten von Stecknadelkopf- bis Faustgrösse, unter Umständen sogar noch grössere, dünnwandige Cysten bilden, die entweder in der Leber verborgen sind oder über die Oberfläche hervorragen oder sogar in Form eines Sackes in die Bauchhöhle sich vordrängen. Da der Inhalt dieser Cysten eine klare Flüssigkeit ohne Galle ist, handelt es sich nicht um Dilatation functionirender, sondern um eine solche ausser Function stehender, aberrirter Gallengänge. Bei einem Theil der Fälle, namentlich bei multipler Cystenbildung, handelt es sich um Adenokystome (vergl. S. 606 Fig. 444). Die Wände der Cysten sind mit einfachem oder flimmerndem Cylinderepithel oder mit Plattenepithel ausgekleidet.

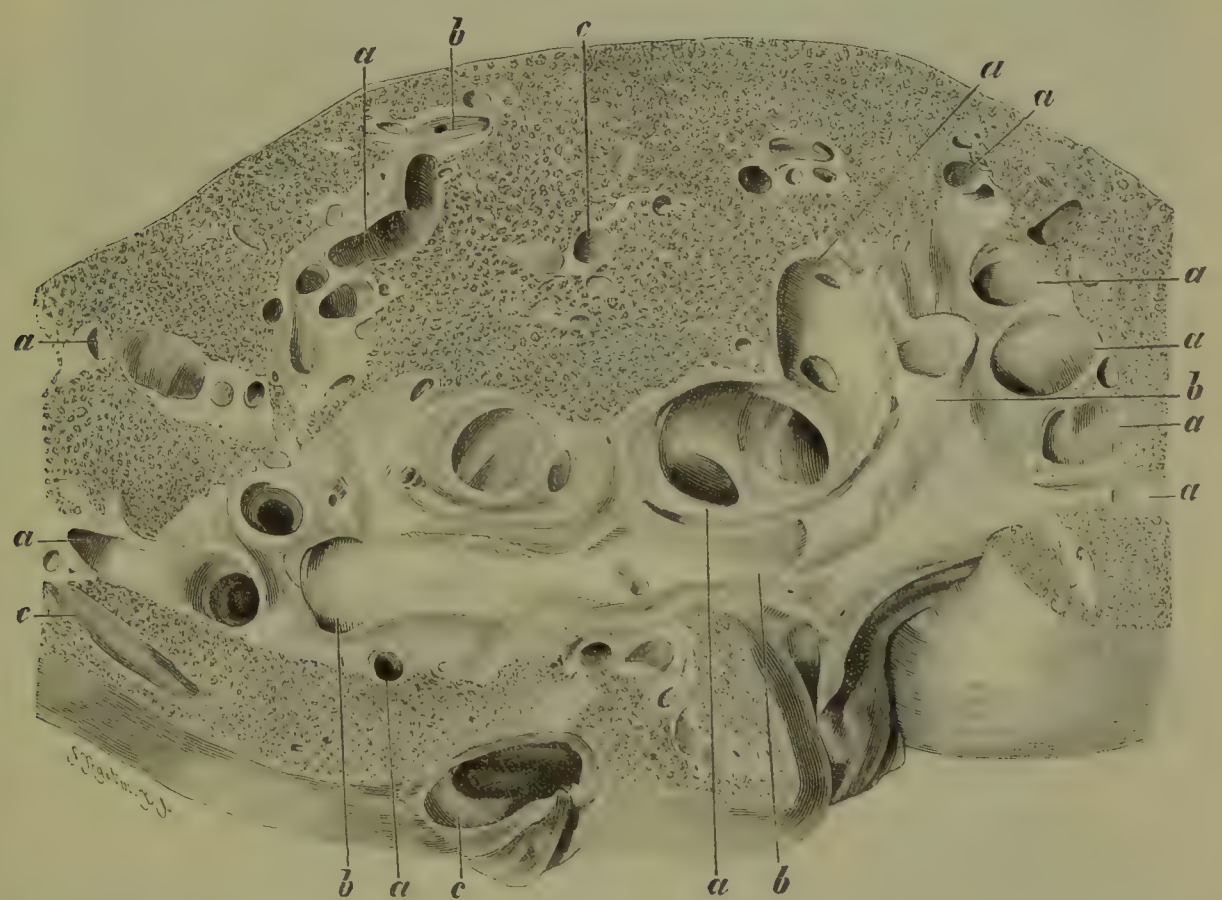

Fig. 454. Erweiterung der Gallengänge, bedingt durch eine hochgradige Verengerung des Ductus choledochus in Folge von krebsigen Wucherungen im Ligamentum duodenohepaticum (primärer Krebs der Gallenblase). *a* Erweiterte Gallengänge. *b* Pfortader. *c* Lebervene. Frontalschnitt durch die Leber. $^{11}/_{14}$ der nat. Gr.

Wird der Ductus cysticus verschlossen, so dass keine Galle mehr in die Gallenblase eintritt, so kann die Gallenblase durch Resorption der vorhandenen Galle sich verkleinern. Häufig stellt sich indessen auch das Gegentheil ein, indem sich die Blase nach Resorption der Galle durch Ansammlung von Schleimhautsecret, das bald klar, bald trübe ist, erweitert, so dass ein Zustand entsteht, den man als **Hydrops vesicae felleae** bezeichnet.

Unter den **Geschwülsten** der Gallenblase und der grossen Gallen-

wege ist die wichtigste der **Krebs der Gallenblase**, dessen Bildung fast ausnahmslos sich auf die Anwesenheit von Steinen zurückführen lässt (Fig. 455 *c*). Der Krebs, der zu den Cylinderepithelkrebsen gehört, bildet zur Zeit der Untersuchung bald eine papilläre oder fungöse Wucherung, bald stellt es sich als ein Geschwür dar, von dessen Grund aus eine durch krebsige Infiltration bedingte Verdickung und Verhärtung der Gallenblasenwand (*d*) ausgeht. Von der Gallenblasenwand aus kann der Krebs auch auf die Leber (*e*) und auf das Ligamentum duodenohepaticum und schliesslich auch auf die Wand des Duodenums (*f*) übergreifen. Wo Gallensteine häufig vorkommen, ist der Krebs keine seltene Neubildung.

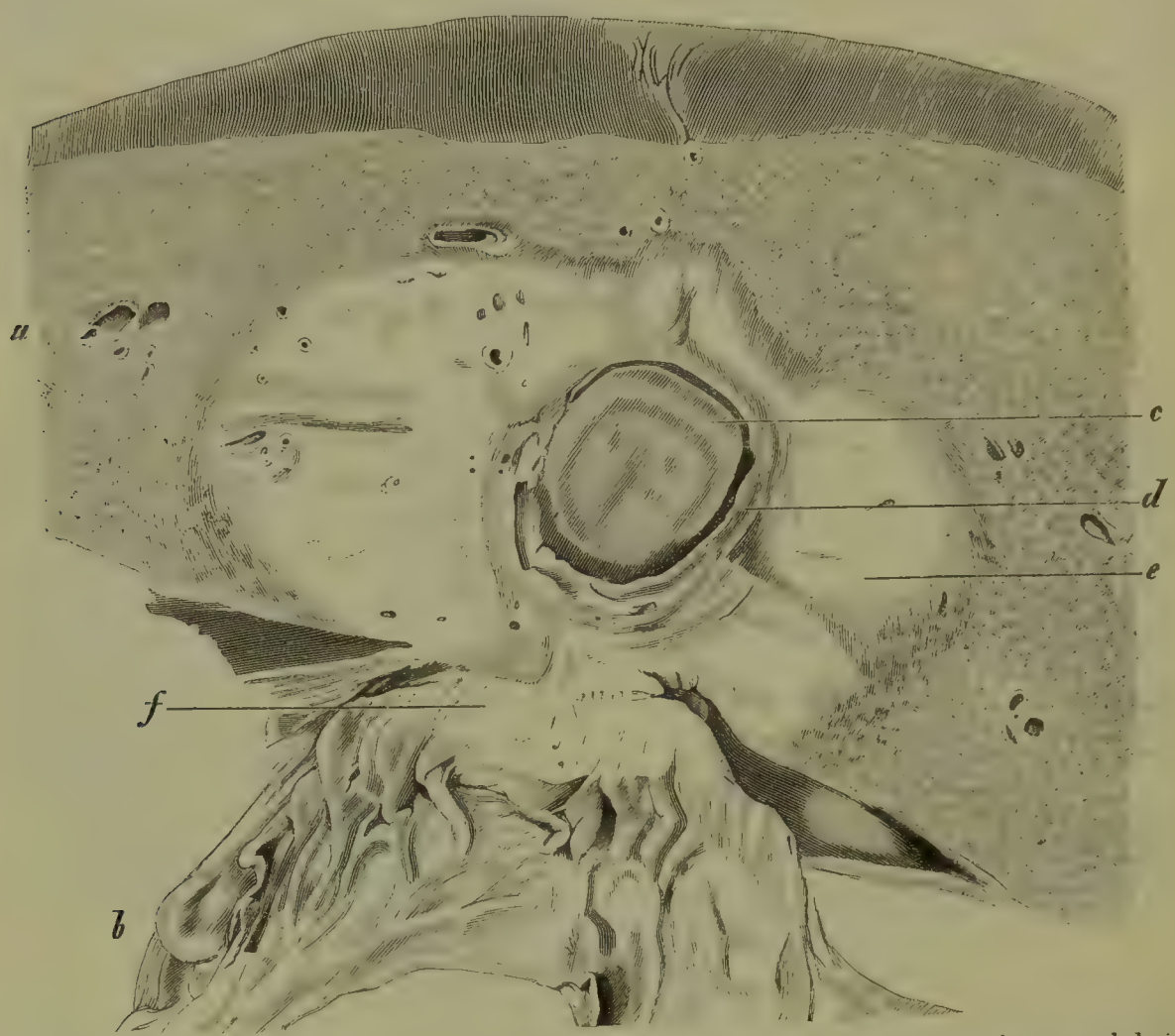

Fig. 455. Primärer Gallenblasenkrebs mit einem eingeschlossenen Gallenblasenstein. Frontalschnitt durch die Gallenblase und die Leber. *a* Leber. *b* Duodenum. *c* Gallenstein. *d* Wand der krebsig entarteten Gallenblase. *e* Krebsige Infiltration des benachbarten Lebergewebes. *f* Mit dem Krebsknoten verwachsene und krebsig infiltrirte Stelle des Duodenums. Nat. Gr.

Dass Krebse auch von Gallengängen ausgehen können, ist bereits in § 212 erwähnt worden.

Von anderen Geschwülsten kommen in der Gallenblase und den Gallengängen Sarkome, Myxome und Fibrome vor, doch sind sie alle sehr selten.

Literatur über Obliteration der Gallengänge, Gallengangscysten und Gallenblasengeschwülste.

Bard et Lemoine, *Maladie kystique des organes glandulaires, A. gén. de méd. 1890.*
Combis, *Contrib. à l'ét. des kystes du foie et des reins, Paris 1877.*

Courvoisier, Beiträge z. Pathologie u. Chir. d. Gallenwege, Leipzig 1890.
Eberth, Cyste mit Flimmerepithel, Virch. Arch. 35. Bd. 1866.
Friedreich, Cysten mit Flimmerepithel, Virch. Arch. 11. Bd. 1856.
Hanot et Gilbert, Étude sur les maladies du foie I, Paris 1888.
Heddaeus, Beitr. z. Pathol. d. Gallenblasengeschwülste, Beitr. v. Bruns XII 1894 (Lit.).
Juhel-Rénoy, Dégénérescence kystique du foie et des reins, Revue de méd. I 1881.
Lomer, Congenitale Obliteration der Gallengänge, Virch. Arch. 99. Bd. 1885.
Michalowicz, Dégénér. kystique des reins et du foie, Thèse de Paris 1876.
v. Recklinghausen, Flimmercyste der Leber, Virch. Arch. 84. Bd. 1881 (Lit.).
Sabourin, Contrib. à l'ét. de la dégénéresc. kystique des reins et du foie, A. d. phys. 1882.
Schubert, Ueb. d. primären Krebs d. Gallenblase, I.-D. Freiburg 1893.
Siegert, Aetiologie des Carcinoms der Gallenblase, Virch. Arch. 132. Bd. 1893.
Witzel, Hemicephalus mit Lebercysten, Centralbl. f. Gyn. 1880.
Zenker, Der primäre Krebs der Gallenblase, I.-D. Erlangen 1889.
Literatur über Angiocholitis und Cysten enthalten § 208 und § 212.

III. Pathologische Anatomie des Pankreas.

§ 217. Das **Pankreas** ist eine innerhalb der Bauchhöhle gelegene acinöse Drüse, deren Ausführungsgang (Ductus Wirsungianus) sich in die Wand des Duodenums einsenkt, um gemeinsam mit dem Ductus choledochus, seltener für sich allein mit besonderer Oeffnung in das Duodenum zu münden. Das Secret der Bauchspeicheldrüse spielt sowohl bei der Verdauung der stärkehaltigen Nahrungsmittel, als auch bei derjenigen der Albuminate und Fette eine wichtige Rolle.

Unter den **Missbildungen** ist die wichtigste die Bildung eines Nebenpankreas in Form eines etwa linsen- bis thalergrossen, flachen, seltener walzenförmigen, aus Drüsenläppchen zusammengesetzten Gebildes, welches seinen Sitz in der Wand des oberen, sehr selten des unteren Theiles des Dünndarmes oder des Magens hat. Es liegt gewöhnlich in der Wand des Darmes verborgen, kann aber auch über dieselbe vorspringen. Seine histologische Structur stimmt mit derjenigen des Hauptpankreas überein; mit dem Darmlumen ist es durch einen Ausführungsgang verbunden. Weit seltener als die Bildung eines Nebenpankreas ist die Spaltung des Pankreas in zwei gleiche oder ungleiche Theile. Mangel des Pankreas beobachtet man bei verschiedenen Missbildungen, die entweder die Gesammtanlage oder wesentlich das Darmrohr betreffen.

Hämorrhagicen im Bereiche des Pankreas können in Folge von Stauungen, atheromatöser Entartung der Arterien, Gewebsnekrose, Entzündungen, Quetschungen, Zerreissungen und Verwundungen des Pankreas, sowie bei Hämophilie auftreten und erreichen zuweilen eine bedeutende Mächtigkeit, so dass sowohl das intrapankreatische Bindegewebe als auch das Fettgewebe von Blut durchsetzt ist und sich Blutbeulen bilden. Schwere Blutungen in der Gegend des Pankreas können den Tod herbeiführen, wahrscheinlich durch Einwirkung auf den Plexus solaris. Die Resorption des Blutextravasates ist mit Verhärtung des betreffenden Gewebes oder auch mit Cystenbildung verbunden.

Atrophie des Pankreas kann als senile Erscheinung sich einstellen, ist indessen zuweilen auch bei jüngeren Individuen nachzuweisen, und zwar namentlich bei solchen, die an Diabetes gelitten haben.

Fettige Degeneration des Drüsenparenchyms, kenntlich an der weissen trüben Färbung, kommen im Verlauf von Infectionen und Intoxicationen vor. **Amyloidentartung** des Blutgefässbindegewebsappa-

rates des Pankreas tritt unter derselben Bedingung wie in Leber, Milz und Nieren ein.

Eine eigenartige **Nekrose verbunden mit Kalkablagerungen** stellt sich nicht selten **im Fettgewebe des Pankreas** ein und kann sich auch auf das **Drüsengewebe** verbreiten. Sie ist an dem Auftreten mattweisser Herde im Fettgewebe kenntlich und kann eine bedeutende Ausbreitung erlangen, so dass sich grössere **Zerfallshöhlen** bilden, in denen nicht selten **Blutungen** auftreten.

Die Ursache der Nekrose ist wahrscheinlich in mangelhafter Ernährung des Gewebes zufolge von Circulationsstörungen, z. B. bei Arteriosklerose oder bei übermässiger Fettentwicklung zu suchen. Möglich, dass in einem Theil der Fälle Infectionen und Entzündungen eine Rolle spielen. Ferner kann sich auch die verdauende Wirkung des Pankreassecretes (Chiari) geltend machen, die auch sonst in agone oder post mortem nicht selten sich einstellt.

Histologisch ist die Nekrose durch einen Schwund der Kerne der Fettzellen, eventuell auch der Drüsenzellen, ferner durch eine Neigung des Gewebes, sich mit Hämatoxylin diffus blau zu färben, charakterisirt. Das Fett der Fettzellen geht sehr bald eine Zersetzung ein, wobei die flüssigen Bestandtheile entfernt werden, während die festen Fettsäuren liegen bleiben und sich mit Kalk zu fettsaurem Kalk verbinden. In der Nachbarschaft der Nekrose kann sich eine proliferirende Entzündung einstellen, durch welche die nekrotischen und verflüssigten Theile abgekapselt werden, so dass **Cysten** entstehen. Durchbruch der Zerfallshöhle in die Bauchhöhle führt zu Peritonitis.

Entzündungen des Pankreas, die nicht aus Nekrosen und Blutungen hervorgehen, entstehen am häufigsten durch das Eindringen von Entzündungserregern (Bacillus coli communis, Eiterkokken, Typhusbacillen) in die Pankreasgänge, sowie durch Fortleitung von Entzündungen benachbarter Gewebe, namentlich des Magens (Ulcus ventriculi) und der Gallengänge, doch kommen auch hämatogene Entzündungen vor.

Eiterige und nekrotisirende Entzündungen führen zur Bildung von Abscessen, innerhalb welcher mehr oder minder grosse Theile des Pankreas zu Grunde gehen, und es kommen Fälle vor, in denen das ganze Pankreas nekrotisch und sequestrirt wird. Leichtere Entzündungen können zu partieller Verödung und Verhärtung des Pankreasgewebes führen.

Chronische Entzündungen, die zur Induration des Pankreas führen, kommen am häufigsten durch ein Uebergreifen von Entzündungsvorgängen vom Magen, im Grunde von Magengeschwüren, zu Stande, und es wird sehr häufig der Grund eines perforirten Magengeschwüres durch das indurirte Pankreas gebildet.

Concremente und **Steine** können sowohl solitär als multipel auftreten und liegen unter Umständen in grosser Zahl (Fig. 456 *e*, *g*) in den Drüsengängen. Die Steine sind bald oval glatt, bald mehr drusig und höckerig (Fig. 456 *e*, *g*). Kleine Concremente können in Form einer sandartigen Masse im ganzen Drüsengebiet zerstreut vorkommen.

Die Stein- und Concrementbildung ist einerseits eine Folge von Entzündungen der Drüsengänge, andererseits führt sie auch ihrerseits wieder zu Secretionsstörungen und Entzündungen, die unter Umständen partielle oder auch totale Verödung des Drüsengewebes, verbunden mit fibröser Verhärtung (Fig. 456 *b*, *c*, *f*), veranlassen.

Gesellt sich zur Lithiasis noch eine Infection, so können sich Eiterungen im Pankreas einstellen.

Werden der Ductus Wirsungianus oder seine Aeste durch Narbenbildung oder Compression oder Secretanhäufung verschlossen, so können sich oberhalb der Verstopfung durch Secretansammlung cylindrische oder rosenkranzförmige oder cystische Erweiterungen der Gänge und damit jene Bildungen einstellen, die man als **Ranula pancreatica** (Fig. 457 *b*) bezeichnet.

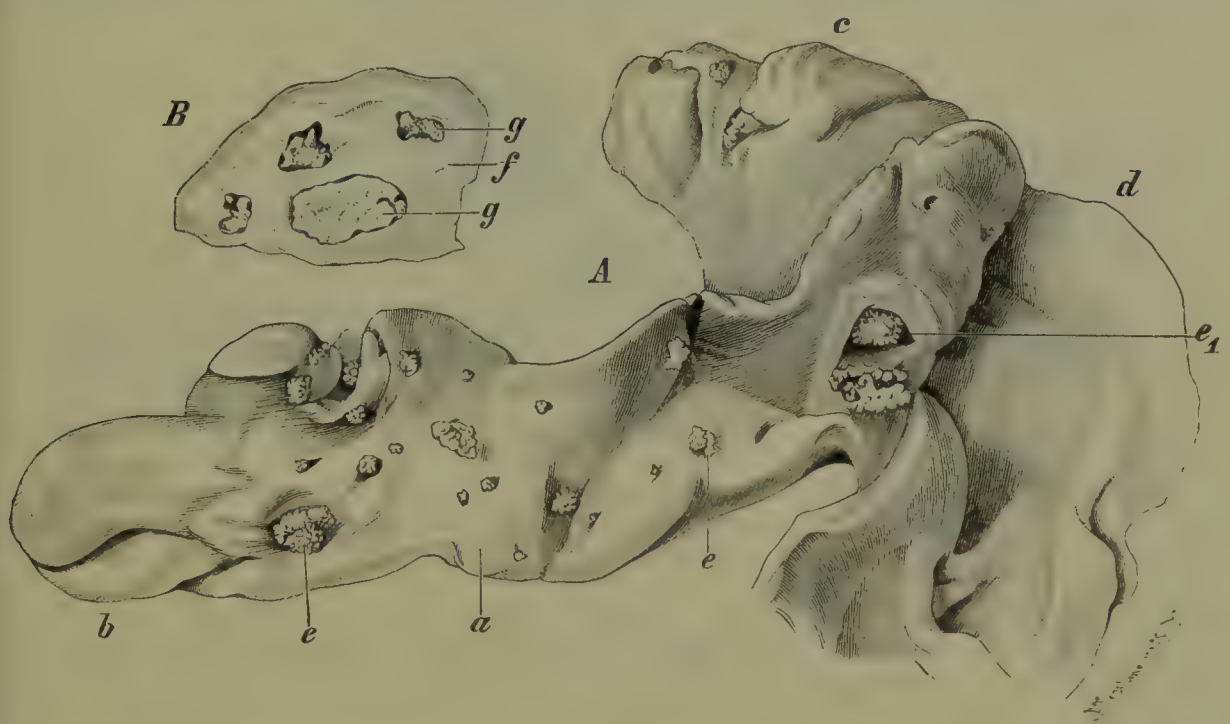

Fig. 456. Schwielig verhärtetes Pankreas mit Concrementen. *A* Pankreas in der Ansicht von oben mit eröffnetem Hauptgang. *a* Eröffneter Ductus pancreaticus erweitert und mit Concrementen (*e*) besetzt, die namentlich da festsitzen, wo Seitengänge abgehen. *b* Schwanzende des Pankreas. *c* Seitlicher Lappen des Pankreas. *d* Aufgeschnittenes Duodenum. *e*, e_1 Concremente. *B* Schnittfläche eines Querschnittes durch den Lappen *c*. *f* Fibrös verhärtetes Stroma. *g* Erweiterte Gänge, mit Concrementen gefüllt. Um $^1/_5$ verkleinert.

Die Lage der Cyste richtet sich nach der Lage des erweiterten Ganges. Am häufigsten liegt sie im Kopf des Pankreas und geht sonach vom Ductus Wirsungianus aus, seltener sind Cysten der Seitenzweige. Der Inhalt der Cysten ist meist klar, kann aber auch aus eiteriger Flüssigkeit bestehen und kann sich auch eindicken und verkreiden.

Syphilis und **Tuberkulose** führen im Ganzen selten zu Pankreaserkrankungen, können aber beide die ihnen zukommenden Veränderungen setzen.

Unter den **primären Geschwülsten** des Pankreas ist weitaus die wichtigste das Carcinom, welches meist harte, derbe Knoten bildet, welche ihren Sitz meist im Kopfe des Pankreas haben. Medullare Carcinome, sowie Gallertkrebse und Adenome sind dagegen selten, ebenso ist es auch selten, dass ein Krebs im Mittelstücke oder im Schwanze des Pankreas sitzt. Mitunter verbreitet sich ein von dem Kopfe ausgehender Krebs über die ganze Drüse und wandelt dieselbe in eine mehr oder weniger umfangreiche Geschwulstmasse um. Auch auf die Nachbarschaft kann die krebsige Wucherung übergreifen, so

namentlich auf den Ductus choledochus, das Duodenum, den Magen, die Gallenblase, die Wirbelsäule, die benachbarten Lymphdrüsen, das Peritoneum, das Netz, die Leber etc. Greift die Krebswucherung auf den Ductus choledochus über, so entstehen sehr häufig Gallenstauung und Ikterus; innerhalb des Pankreas selbst kann die Verlegung des Ductus Wirsungianus im Kopftheile eine cystische Erweiterung desselben im Schwanztheile zur Folge haben. Werden die benachbarten

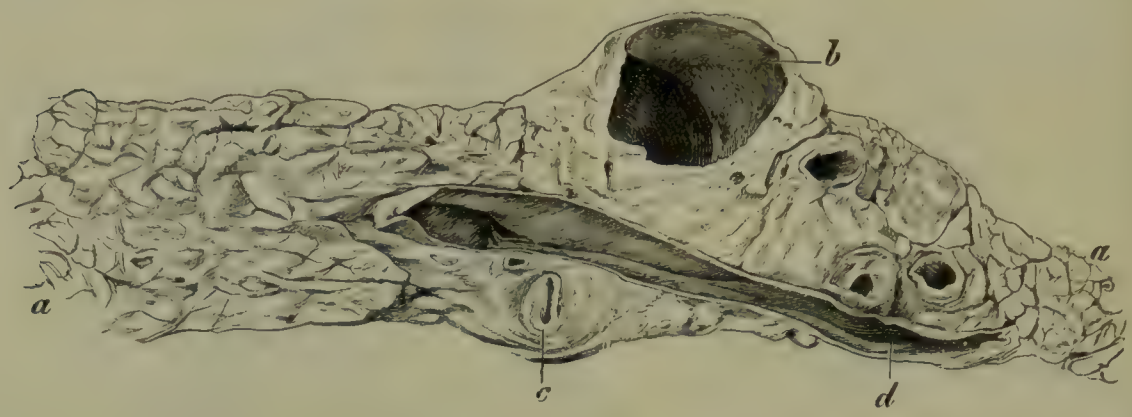

Fig. 457. Ranula pancreatica. Längsschnitt durch das Pankreas. *a* Pankreas. *b* Cyste. *c* Art. mesenterica superior. *d* Milzvene. Nat. Gr.

Venen, z. B. die Vena cava inferior oder die V. portae, oder die V. mesenterica superior von der Neubildung umwachsen, so kann es zu Thrombose derselben und zu erheblichen Circulationsstörungen kommen.

Primäre Sarkome des Pankreas sind ausserordentlich selten.

Unter den **secundären Geschwülsten** hat ebenfalls nur der Krebs eine nennenswerthe Bedeutung. Am häufigsten sind es Krebse des Magens und des Duodenums, welche auf das Pankreas übergreifen. Weit seltener entwickeln sich metastatische Knoten von Carcinomen entfernterer Organe aus.

Literatur zur pathologischen Anatomie des Pankreas.

Balser, *Fettnekrose, V. A. 90. Bd. 1882 u. Congr. f. inn. Med. XI 1892.*
Bard et Pic, *Cancer primitif du pancréas, Rev. d. méd. 1888.*
Beck, *Syphilis d. Pankreas, Prag. med. Wochenschr. 1884.*
Birch-Hirschfeld, *Heredit. Syphilis der Bauchspeicheldrüse, Arch. d. Heilk. XVI 1875.*
Boeckel, *Des kystes pancréatiques, Paris 1890.*
Boldt, *Statistische Untersuch. üb. Erkrank. d. Pankreas, I.-D. Berlin 1882.*
Bruckmeyer, *Multiple Fettgewebsnekrose d. Pankreas, I.-D. Freiburg 1896.*
Cesaris-Demel, *Adenoma acinosum, Arch. per le Sc. Med. XIX 1895.*
Chiari, *Eiterige Pancreatitis, Wien. med. Woch. 1876 u. 1880; Metast. Sarkom, Prag. med. Woch. 1883; Fettnekrose, ib. 1883; Selbstverdauung d. Pankreas, Z. f. Heilk. XVII 1896.*
Dieckhoff, *Beitr. z. path. Anat. d. Pankreas, Leipzig 1895 (Lit.).*
Dittrich, *Pankreasentzündung u. Pankreasblutung, Vierteljahrsschr. f. ger. Med. LII 1890.*
Ehrich, *Pankreasnekrose, Beitr. v. Bruns XX 1898.*
Etienne, *Des pancréatites suppurées, A. d. méd. exp. X 1898.*
Fauconneau-Dufrèsne, *Traité de l'affection calculeuse du foie et du pancréas, Paris 1851.*
Fitz, *Acute Pankreatitis, Boston Med. Journ. 1889 and Proc. of the New York Path. Soc. 1890.*
Fleiner, *Z. Path. d. calculösen u. arteriosklerot. Pankreascirrhose, Berl. klin. Woch. 1894.*
Flexner, *Fat splitting ferment in peritoneal fat necrosis, J. of exp. Med. Baltimore 1897.*
Fränkel, *Pankreatitis, Z. f. klin. Med. IV 1882; Fettgewebsnekrose, Münch. med. Woch. 1896.*
Genersich, *Anomalie d. Pankreas, Verh. d. X. internat. med. Congr. III, Berlin 1891.*
Gerhardi, *Pankreaskrankheiten u. Ileus, Virch. Arch. 106. Bd. 1886.*
Hagenbach, *Complicirte Pankreaskrankheit, D. Zeitschr. f. Chir. 1887.*

Hamburger, *Entwickl. d. Bauchspeicheldrüsen (entsteht aus getrennten Anlagen), Anat. Anz. 1892.*
Hansemann, *Bez. d. Pankreas z. Diabetes, Zeitschr. f. klin. Med. XXVI 1894.*
Hlava, *Hémorrhagie, inflamm. et gangrène, Ac. des Sc. de Bohême 1897.*
Huber, *Syphilis d. Pankreas, Arch. d. Heilk. 1878.*
Kasahara, *Das Bindegew. d. Pankreas bei verschied. Krankh., V. A. 143. Bd. 1896.*
Krönlein, *Beitr. z. Chir. d. Pankreas (Tumoren), Beitr. v. Bruns XIV 1895.*
Kudrewetzky, *Tuberkulose d. Pankreas, Zeitschr. f. Heilk. XIII 1892.*
Langerhans, *Fettgewebsnekrose, Virch. Arch. 122. Bd. 1890.*
Lannois *et* **Lemoine**, *Lésions du pancréas dans la diabète, Arch. de méd. exp. III 1891.*
Lücke *u.* **Klebs**, *Krebs, Virch. Arch. 41. Bd. 1867.*
Martin, *Pankreascyste, Virch. Arch. 120. Bd. 1890.*
Nauwerck, *Nebenpankreas, Beitr. v. Ziegler XII 1893.*
Nimier, *Hémorrhagie du pancréas, Rev. de méd. XIV 1894.*
Olivier, *Ét. sur le dévelopg. du cancer pancréatique, Beitr. v. Ziegler XV 1894.*
Pepper, *Cyste, Centralbl. f. d. med. Wiss. 1891.*
Piccoli, *Pankreassarkom, Beitr. v. Ziegler XXII 1897.*
Ponfick, *Pathogenese der abdominalen Fettnekrose, Berl. klin. Woch. 1896.*
Schirmer, *Beitr. z. Geschichte u. Anat. d. Pankreas, I.-D. Basel 1893.*
Schlagenhaufer, *Pankreatitis syphilitica, A. f. Derm. XXXI 1895.*
Seitz, *Blutung, Entzündung u. brandiges Absterben d. Bauchspeicheldrüsen, S.-A. Zeitschr. f. klin. Med. XX 1892 (Lit.).*
Stieda, *Pankreascyste, Centralbl. f. allg. Path. IV 1893.*
Strümpell, *Krebs des Pankreas, Arch. f. klin. Med. XXII 1878.*
Tilger, *Path. Anat. u. Aetiol. d. Pankreascysten, Virch. Arch. 137. Bd. 1894 (Lit.).*
Wesener, *Krebs, Virch. Arch. 93. Bd. 1883.*
Zenker, *Hämorrhagie, Tagebl. d. 47. Naturforschervers. in Breslau 1874.*

ELFTER ABSCHNITT.

Pathologische Anatomie des Respirationsapparates.

I. Pathologische Anatomie der Nase und ihrer Nebenhöhlen.

§ 218. Die Innenflächen der **Nase und deren Nebenhöhlen** sind mit einer Schleimhaut ausgekleidet, welche grösstentheils (Regio respiratoria) geschichtetes, flimmerndes Cylinderepithel besitzt und in dem gefässreichen fibrillären Bindegewebe der Tunica propria zahlreiche tubulöse Drüsen und vielfach auch Leukocytenherde, zuweilen auch Lymphknötchen einschliesst. Der Gefässreichthum ist namentlich am hinteren Ende der unteren Muschel ein sehr bedeutender.

In der Regio vestibularis ist die Schleimhaut der äusseren Haut ähnlich gebaut und besitzt Talgdrüsen und Haarbälge. Die auf die Mitte der oberen Nasenmuschel und den entsprechenden Theil der Nasenscheidewand beschränkte, gelblich-braun gefärbte Regio olfactoria ist mit dem eigenartig gebauten, geschichteten Riechepithel bedeckt. Die Tunica propria enthält verästelte schlauchförmige Drüsen.

Die meisten **Erkrankungen** der Nase gehen von der Schleimhaut aus, doch sind nicht selten auch die tiefer gelegenen Gewebe, das knöcherne und knorpelige Gerüst der Nase, resp. deren bindegewebige Bedeckung in Mitleidenschaft gezogen. Von **Missbildungen** sind das Fehlen einzelner Muscheln, die mangelhafte Ausbildung des Septums sowie des Siebbeines und der Nasenbeine, ferner die Verengerung und der Verschluss der Choanen, die Schiefstellung und Verbiegung der Nasenscheidewand, endlich Spaltbildungen in dem Boden der Nase zu nennen.

Blutungen aus der Nasenschleimhaut (**Epistaxis**) erfolgen theils durch Diapedese, theils durch Rhexis. Bei manchen Individuen sind dieselben habituell. Im Uebrigen kommen sie namentlich bei hämorrhagischer Diathese, bei verschiedenen infectiösen Erkrankungen, bei Unregelmässigkeiten der Menstruation, bei Hemmungen des Blutabflusses, bei Nasenentzündungen etc. vor.

Die **Entzündung** der Nasenschleimhaut, die **Rhinitis**, gehört zu den häufigsten Affectionen und trägt meist den Charakter eines schleimigen oder eines eiterigen Katarrhs, seltener einer croupösen oder diphtheritischen oder phlegmonösen oder ulcerösen Entzündung. Die Ursachen der schleimigen Katarrhe

sind oft unbekannt. Bei schweren Entzündungen lassen sich sehr oft die bekannten Entzündung erregenden Bakterien nachweisen, und es sind viele Nasenentzündungen Theilerscheinungen specifischer Infectionen, wie Masern, Diphtherie, Influenza, Scharlach etc. Der **acute Katarrh** der Nase wird als **Coryza** bezeichnet.

Chronischer Nasenkatarrh kommt namentlich bei Scrofulösen, Phthisischen und Syphilitischen, seltener bei gesunden Individuen vor und führt theils zu Verdickungen, theils zu Verdünnungen und Atrophie der Schleimhaut. Bei der als **Ozaena** bezeichneten Form, die nach Abel durch einen Bacillus (Bacillus mucosus ozaenae) verursacht werden soll, wird die Nasenhöhle auffallend geräumig, ihre Schleimhaut producirt ein eiteriges, gelbliches oder grünliches Secret, welches sich oft zersetzt, einen stinkenden Geruch verbreitet und zu missfarbigen, grünlichen und buntscheckigen Borken und Krusten eintrocknet. Nach Schuchardt geht bei Ozaena das Flimmerepithel der Schleimhaut verloren und wird durch geschichtetes Plattenepithel ersetzt. Nach E. Fränkel schwinden in der atrophirenden Schleimhaut namentlich auch die Drüsen. Bei sehr langer Dauer der Erkrankung kann auch der unter der Schleimhaut gelegene Knochen atrophiren. E. Fränkel bezeichnet daher die Ozaena simplex als **Rhinitis chronica atrophica foetida.**

Croupöse und **diphtheritische Entzündungen** treten am häufigsten secundär nach entsprechenden Rachenentzündungen auf, können aber auch primär in der Nase beginnen.

Phlegmonöse Entzündungen mit Vereiterung der Schleimhaut schliessen sich meist an entsprechende Entzündungen in der Nachbarschaft an, können indessen auch auf die Nase beschränkt vorkommen.

Syphilitische Initialsklerosen kommen an der Nase selten vor, etwas häufiger sind **syphilitische Katarrhe** (**Coryza syphilitica**), bei denen sich erythematöse Flecken, Papeln und Granulationswucherungen bilden, die unter Umständen ulceriren und zu Bildung von Geschwüren und zu nekrotischer Abstossung angrenzender Knorpel- und Knochentheile führen. Noch häufiger sind **gummöse Entzündungen**, welche entweder von der Nasenschleimhaut oder von dem Periost und dem Perichondrium des knöchernen und knorpeligen Nasengerüstes ausgehen und nicht nur zu tiefgreifendem, geschwürigem Zerfall der Weichtheile, sondern auch zu mehr oder minder umfangreicher Zerstörung der knöchernen und der knorpeligen Nasentheile, sowie auch der an die Nase angrenzenden Knochen führen, so dass die Nase in der mannigfaltigsten Weise verunstaltet wird und bei Vernarbung der Geschwürsherde mitunter vollkommen zusammensinkt.

Die erkrankte Schleimhaut producirt namentlich bei diffuser Ausbreitung der gummösen Infiltration ein widerlich riechendes, eiteriges, zum Theil zu schmutzigen Borken eintrocknendes Secret, welches der Erkrankung den Namen einer **Ozaena syphilitica** eingetragen hat.

Tuberkulose der Nase ist anatomisch entweder durch tuberkulöse Granulationswucherungen oder durch Geschwürsbildung charakterisirt, welche mitunter zu Caries der Knochen führt, wobei sich eiteriger, stinkender Nasenausfluss (**Ozaena tuberculosa**) einstellt. Lupus des Gesichtes kann auch auf die Nasenschleimhaut übergreifen und zu Infiltrationen führen, die geschwürig zerfallen.

Bei **Rotz** der Nase treten eiterige oder eiterig-blutige Katarrhe

auf, und es entstehen in der Schleimhaut circumscripte Knötchen oder auch ausgebreitete Infiltrationen, die vereitern und zu Bildung multipler Geschwürchen führen, die zu grösseren buchtigen Geschwüren verschmelzen, oft auch in die Tiefe greifen, die Knochen blosslegen und dadurch zum Absterben bringen.

Bei **Lepra** bilden sich in der Nase knotige Infiltrationen und Geschwüre und es bildet die Nase die Haupteingangspforte für die Lepra und giebt auch massenhaft Bacillen an die Aussenwelt ab (Sticker). Bei **Rhinosklerom** treten wulstige und knotige Wucherungen auf (vergl. § 181 des allg. Theils).

Alle Nasenentzündungen können auf die **Nebenhöhlen der Nase** übergreifen und hier einen mehr oder weniger selbständigen Verlauf nehmen. Die betreffenden Höhlen füllen sich dabei mit schleimigem oder eiterigem Secret. Bei schwereren Entzündungen und bei chronischen Infectionen (Tuberkulose) können die angrenzenden Knochen in Mitleidenschaft gezogen werden. Von der Stirnhöhle und dem Siebbeinlabyrinth aus kann die Entzündung auf die Schädelhöhle übergreifen und hier mit Meningitis enden.

Literatur über Rhinitis.

Abel, *Aetiologie d. Rhinitis fibrinosa, Cbl. f. Bakt. XII 1892; Bakter. Studien üb. Ozaena simplex, ib. XIII 1893; Aetiologie d. Ozaena, Z. f. Hyg. 21. Bd. 1895.*

v. Besser, *Die Bakterien der normalen Luftwege, Beitr. v. Ziegler VI 1889.*

Demme, *Ueber Ozaena, D. med. Woch. 1891; Tuberkulose, Berl. klin. Woch. 1883.*

Dmochowski, *Secundäre Affectionen d. Nasenrachenhöhle bei Phthisikern, Beitr. v. Ziegler XIV 1895; Hydrops antri Highmori entzündl. Natur, C. f. allg. Path. 1895.*

Engelmann, *Der Stirnhöhlenkatarrh, I.-D. Freiburg 1894.*

Fränkel, *Rhinitis u. Ozaena, Virch. Arch. 87. u. 90. Bd. 1882; Nasennebenhöhlenerkrank., ib. 143. Bd. 1896.*

Hajek, *Bakterien bei Coryza u. Ozaena, Berl. klin. Woch. 1888; Das perfor. Geschwür der Nasenscheidewand, Virch. Arch. 120. Bd. 1890.*

Juffinger, *Das Sklerom der Nase, Wien 1892.*

Kikuzi, *Tuberkulose der Nasenschleimhaut, Beitr. z. klin. Chir. v. Bruns III 1888.*

Krause, *Ozaena, Virch. Arch. 85. Bd. 1881.*

Loewenberg, *La microbe de l'ozène, Ann. de l'Inst. Pasteur 1894.*

Mackenzie, *Patholog. Histology of Coryza, New York Med. Journ. 1885.*

Manasse, *Syphilit. Granulationsgeschwülste, Virch. Arch. 147. Bd. 1897 (Lit.).*

Scheff, *Ueber das Empyem der Highmorshöhle u. sein dental. Ursprung, Wien 1891.*

Schubert, *Mykose von Aspergillus fumigatus, D. A. f. klin. Med. 36. Bd. 1885.*

Schuchardt, *Ueber das Wesen der Ozaena, Samml. klin. Vortr. No. 340, Leipzig 1889, u. Langenbeck's Arch. 39. Bd. 1889.*

Seifert, *Die Syphilis der oberen Luftwege, D. med. Wochenschr. 1893.*

Seifert u. Kahn, *Atlas der Histopathologie der Nase, Wiesbaden 1895.*

Stamm, *Aetiologie d. Rhinitis pseudomembranacea, Arch. f. Kinderheilk. XIV 1892.*

Steiner, *Erweiterung der Stirnhöhlen durch Eiter-, Blut- u. Secretansammlung, Concremente und Neubildungen, Arch. f. klin. Chir. XIII 1871.*

Sticker, *Ueber Lepra, Münch. med. Woch. 1897.*

Stieda, *Knochenblasen in der Nase (angeborene mit drüsenloser Schleimhaut ausgekleidete Blasen in den Nasenmuscheln u. im Siebbein, welche bei Entzündung sich vergrössern können), A. f. Lar. III 1895 (Lit.).*

Strauss, *La tuberculose dans les cavités nasales, A. de méd. exp. 1894.*

Weichselbaum, *Phlegmone, Wiener med. Jahrb. 1881.*

Wolff, *Die Nebenhöhlen d. Nase bei Diphtherie, Masern, Scharlach, Z. f. Hyg. XIX 1895.*

Zarniko, *Die Krankheiten d. Nase u. ihrer Nebenhöhlen, 1894.*

Zuckerkandl, *Norm. u. path. Anat. d. Nasenhöhle u. ihrer pneum. Anhänge, Wien 1893.*

§ 219. **Hyperplastische Wucherungen** und **Geschwülste** kommen in der Nase und deren Nebenhöhlen häufig vor und entwickeln sich theils als Folge chronischer Entzündungen, theils ohne erkennbare Ursachen. Sie bilden theils diffuse Verdickungen, theils polypöse

Excrescenzen, die unter dem Namen **Nasenpolypen** zusammengefasst werden.

Die weichen Polypen (Schleimpolypen) sind in ihrem Bau häufig der Schleimhaut durchaus ähnlich (Fig. 458) und bestehen aus drüsenreichem (*c*) Bindegewebe (adenomatöse Polypen), das an

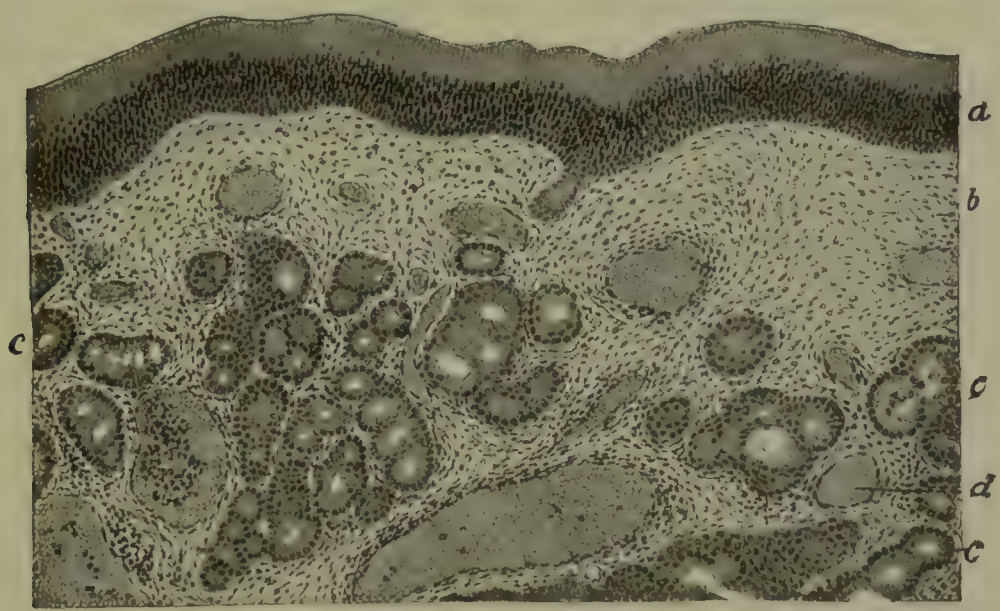

Fig. 458. Drüsenreiche polypöse Hypertrophie der Nasenschleimhaut (Form. Häm. Eos.). *a* Epithel. *b* Bindegewebe. *c* Drüsengewebe. *d* Blutgefässe. Vergr. 100.



Fig. 459. Gefässreiche polypöse Hypertrophie der Nasenschleimhaut (Form. Häm. Eos.). *a* Epithel. *b* Bindegewebe. *c* Blutgefässe. Vergr. 100.

der Oberfläche mit geschichtetem Cylinderepithel (*a*) bedeckt ist. Oft sind die Drüsen auch cystisch entartet (Blasenpolypen), so namentlich in den Polypen des Antrum Highmori; zuweilen sind auch die Gefässe (Fig. 459 *c*) stark entwickelt (teleangiektatische Polypen).

Eine weitere Gruppe von Polypen besteht aus ödematösem Bindegewebe (Fig. 459 *b*) und Schleimgewebe, kann also den Fibromen und Myxomen zugezählt werden. Sie sind weit durchsichtiger als die erstgenannten und haben meist eine gelbliche Färbung, während die ersteren grau oder grauroth aussehen.

Ferner kommen in der Nase und ihren Nebenhöhlen Sarkome, derbe Fibrome, Osteofibrome, Chondrome, Osteome, papillöse Epitheliome, Carcinome und Dermoide, sowie Mischgeschwülste aus der Bindesubstanzgruppe vor, von denen die ersteren zum Theil von dem Periost oder dem Knochen ausgehen.

Die Bindesubstanzgeschwülste, namentlich die vom Periost ausgehenden, können eine erhebliche Grösse erlangen, den Raum, in dem sie sich entwickeln, ausdehnen und zu den bestehenden Oeffnungen hinauswuchern.

Die Carcinome entwickeln sich am häufigsten in den äusseren Nasentheilen, gehören also noch zu den Hautcarcinomen. Die von der Schleimhaut ausgehenden bilden höckerige Wucherungen, welche früher oder später ulceriren.

Als **Rhinolithen** bezeichnet man Concremente, welche hauptsächlich aus Kalk bestehen. Sie bilden sich am häufigsten um Fremdkörper, welche in die Nase eingedrungen sind; seltener geben eingedickte Secrete Veranlassung zu ihrer Entstehung.

Literatur.

Bramann, *Dermoide der Nase, Arbeiten a. d. chir. Universitätsklinik IV, Berlin 1889.*
Fränkel, *Hyperplasie der Nasenmuschelbekleidung, D. med. Wochenschr. 1884.*
Hellmann, *Papilloma durum der Nase u. Stirnhöhle, A. f. Lar. VI 1897.*
Heymann, *Gutartige Geschwülste d. Highmorshöhle, Virch. Arch. 129. Bd. 1892.*
Hopmann, *Papilläre Geschwülste d. Nasenschleimhaut, Virch. Arch. 93. Bd. 1883.*
Réthi, *Die Krankheiten der Nase u. ihrer Nebenhöhlen, Wien 1892.*
Seifert u. Kahn, *Atlas der Histopathologie der Nase etc., Wiesbaden 1895.*
Tillmanns, *Osteome der Nasen- u. Stirnhöhle, Arch. f. klin. Chir. XXXII 1885.*
Zahn, *Ueber Cysten mit Flimmerepithel im Nasenrachenraum, Dtsch. Chir. XXII 1885.*
Zarniko, *Beitr. z. Histologie der Nasengeschwülste, Virch. Arch. 128. Bd. 1892; Krankheiten d. Nase u. deren Nebenhöhlen, Berlin 1894.*
Zuckerkandl, *Norm. u. path. Anat. d. Nasenhöhle u. ihrer pneum. Anhänge, Wien 1893.*

II. Pathologische Anatomie des Kehlkopfes.

§ 220. Der **Kehlkopf** hat als Stützwerk ein Gerüst aus Knorpelplatten und -spangen, welche durch Bindegewebe und Muskeln beweglich unter einander verbunden sind. Die Schleimhaut, welche den Kehlkopf auskleidet, besitzt im Allgemeinen ein geschichtetes Flimmerepithel, an den wahren Stimmbändern und an der Epiglottis ist dasselbe durch geschichtetes Plattenepithel ersetzt, und es besitzt die Mucosa an dieser Stelle Papillen. Die an Lymphocyten reiche Tunica propria und die Submucosa enthalten reichlich Schleimdrüsen, die indessen an den wahren Stimmbändern fehlen.

Die **Kehlkopferkrankungen** sind meistens Schleimhauterkrankungen, die mehr oder weniger in die Tiefe reichen, doch können auch der Knorpel und dessen Perichondrium, sowie auch die Musculatur primär erkranken, und es kommen an den letzteren namentlich degenerative Veränderungen, wie sie auch

an anderen quergestreiften Muskeln (z. B. nach Nervenlähmung) beobachtet werden, nicht selten vor.

Von **Missbildungen** des Kehlkopfes sind Defecte einzelner Theile, Asymmetrie, abnorme Grösse oder abnorme Kleinheit (bei Aplasie des Hodens oder Kastration), Bildung überzähliger Knorpel, Spaltung der Epiglottis, abnorme Weite des Sinus Morgagni und von da ausgehend Bildung extralaryngealer Säcke zu erwähnen.

Die **Entzündungen der Kehlkopfschleimhaut** werden durch sehr verschiedene schädliche Einwirkungen verursacht, unter denen die Infectionen durch Streptokokken, Diplokokken, Staphylokokken, Diphtheriebacillen, Typhusbacillen, Tuberkelbacillen, Leprabacillen, Rotzbacillen und Influenzabacillen, sowie das Gift der Masern, des Scharlachs, der Pocken und des Keuchhustens die wichtigsten sind.

Katarrhalische Entzündungen der Kehlkopfschleimhaut sind durch Röthung und Schwellung sowie durch die Bildung eines schleimigen oder eines eiterigen oder eines serösen Secretes (chronische Stauungen) charakterisirt. Die Entzündung ist entweder über den ganzen Kehlkopf verbreitet oder auf einzelne Theile, z. B. auf die Stimmbänder oder auf die Epiglottis beschränkt. Das entzündete Gewebe ist mehr oder weniger zellig infiltrirt und es können durch Zerfall des Epithels und Vereiterung des Bindegewebes Erosionen und Geschwürchen entstehen, so besonders an den Stimmbändern und an der hinteren Commissur.

Bei längerem Bestande eines Katarrhes bleiben die Blutgefässe andauernd erweitert. Durch Hypertrophie des Bindegewebes können sich an den Stimmbändern papillöse Erhebungen bilden. Durch Vergrösserung und Erweiterung der Schleimdrüsen erhalten ferner die Unterflächen des Kehldeckels sowie die falschen Stimmbänder und die Morgagni'schen Taschen zuweilen eine granulirte Beschaffenheit (Laryngitis granulosa).

Nicht selten stellt sich nach chronischen Reizungen eine Hypertrophie des Plattenepithels, eine Pachydermie, ein, welche der betreffenden Stelle eine weissliche Farbe verleiht und auch auf Stellen sich ausbreitet, die sonst Flimmerepithel tragen. Sie kommt namentlich an den Stimmbändern vor und kann sich mit papillösen Schleimhautverdickungen combiniren (§ 222).

Croupöse Entzündung der Kehlkopfschleimhaut kommt am häufigsten bei Diphtherie, Scharlach (Streptokokken), Masern (Streptokokken), Blattern, Abdominaltyphus und Cholera vor und kann auch durch eingeathmete reizende Gase, heisse Dämpfe, Fremdkörper etc. hervorgegerufen werden. Die Innenfläche des Kehlkopfes ist dabei mit gelblichweissen oder weissen, mehr oder weniger cohärenten Membranen, zuweilen auch nur mit zarten, weissen Flocken belegt, welche sich theils leicht abziehen lassen, theils etwas fester der Unterlage anhaften, so namentlich an Stellen, welche geschichtetes Plattenepithel und Papillen besitzen.

Die croupösen Membranen verhalten sich ähnlich wie bei Rachencroup (vergl. § 170, Fig. 362). Die vom Epithel entblösste geröthete Tunica propria ist mehr oder weniger zellig infiltrirt, oft auch von Fibrinfäden durchsetzt.

Diphtheritische Entzündung mit tiefgreifender Verschorfung und **Gangrän** der Kehlkopfschleimhaut kommen am häufigsten bei Diphtherie und Typhus vor, sind indessen auch bei diesen Krankheiten selten.

Man findet dagegen nicht selten kleine nekrotische Herde im Bindegewebe unter croupösen Auflagerungen des Kehldeckels.

Als **Larynxödem** bezeichnet man eine mehr oder minder hochgradige Schwellung der membranösen Auskleidung des Kehlkopfes, welche durch eine ödematöse Durchtränkung der Mucosa und besonders der Submucosa bedingt ist. Am stärksten pflegt die Schwellung an der Unterfläche des Kehldeckels und an den Ligamenta aryepiglottica und den falschen Stimmbändern zu werden, deren Submucosa locker gebaut ist. An sämmtlichen genannten Stellen können sich solche Wülste bilden, dass das Lumen des Kehlkopfes verlegt wird.

Das acute Oedem ist durch eine entzündliche Exsudation bedingt, tritt namentlich als Complication katarrhalischer, croupöser und diphtheritischer Entzündungen, sowie auch in der Nachbarschaft syphilitischer, tuberkulöser und krebsiger Geschwüre und submucöser und perichondritischer Abscesse auf und kann sich auch zu eiterigen Entzündungen des Pharynx, der Schilddrüse und des Bindegewebes am Halse hinzugesellen. Seiner Genese entsprechend ist das acute Oedem oft einseitig oder auch auf eine einzige der aufgeführten Stellen beschränkt.

Das chronische Oedem ist meist die Folge von Stauungen bei Herzfehlern und Lungenemphysem, Compression der Halsvenen etc., tritt meist symmetrisch auf, hat seinen Sitz namentlich an der Unterfläche des Kehldeckels und an den aryepiglottischen Falten, kann indessen in geringerem Grade auch an den Stimmbändern vorkommen. Bestehen im Kehlkopf chronische Entzündungen (Geschwüre, Perichondritis), so können auch entzündliche Oedeme einen mehr chronischen Verlauf nehmen.

Als **Phlegmone laryngis** bezeichnet man eine eiterig-seröse und eiterig-fibrinöse Infiltration der Submucosa und Mucosa, deren Sitz im Grossen und Ganzen der nämliche ist, wie derjenige des acuten Oedemes. An die Infiltration schliesst sich eine Vereiterung des Gewebes an, so dass sich submucöse und mucöse **Abscesse** bilden, welche nach ihrem Durchbruch Geschwüre hinterlassen. Dringt die Entzündung in die Tiefe auf die Knorpel, so entsteht eine eiterige Perichondritis. Weiterhin kann ein Durchbruch des Eiters nach den Halsmuskeln oder nach dem Pharynx und dem Oesophagus eintreten. Nach Entleerung des Eiters kann der Process unter Narbenbildung zur Heilung gelangen.

Die phlegmonöse Laryngitis schliesst sich zuweilen an croupöse, diphtheritische und gangränöse Entzündungen, sowie an tuberkulöse und syphilitische Verschwärungen an. In anderen Fällen sind Entzündungen des Perichondriums oder des Rachens oder der Tonsillen, sodann auch acute Traumen die Veranlassung. Es nehmen ferner nicht selten die bei Typhus, Scharlach und Pyämie auftretenden Kehlkopfentzündungen ihren Ausgang in Eiterung.

Bei **Scharlach** und **Masern** trägt die Entzündung meist einen katarrhalischen Charakter, doch kommen auch schwerere Entzündungsformen vor, insbesondere nach Secundärinfectionen durch Streptokokken. **Diphtherie** ist meist durch croupöse Entzündungsformen gekennzeichnet.

Bei **Typhus abdominalis** kommt zunächst eine einfache katarrhalische Laryngitis vor, welche durch Epitheldesquamation, Ekchymosirungen und oberflächliche Erosionen und Ulcerationen, die nament-

lich an den Rändern der Epiglottis und an den Stimmbändern ihren Sitz haben, ausgezeichnet ist. Sodann kommen aber auch diffuse oder knotige weiche Schwellungen vor, welche durch eine hochgradige zellige Infiltration bedingt werden und als specifisch typhöse Affectionen mit den Darmaffectionen in eine Linie zu setzen sind. Sie finden sich namentlich an der Basis des Kehldeckels, an den Stimmbändern, an der Oberfläche der Giessbeckenknorpel und an der vorderen Commissur und können durch Zerfall typhöse Geschwüre mit infiltrirten Rändern bilden. Greift die Entzündung auf tiefer gelegene Theile, so kommt es zu Perichondritis, wonach durch Gewebsnekrose und Vereiterung nicht selten umfangreiche Gewebsdefecte entstehen und die betreffenden Knorpel nekrotisch werden.

Fig. 460. Variolöse Geschwüre im Kehlkopf und der Trachea. Natürl. Gr.

Die bei **Variola** auftretende Laryngitis ist dadurch ausgezeichnet, dass in der gerötheten Schleimhaut häufig punktförmige, weissliche Flecken oder kleine, hanfkorngrosse Knötchen sich zeigen, welche (Eppinger) durch Trübung und körnige Degeneration, resp. durch zellige Infiltration des Epithels entstehen. Durch Zerfall der infiltrirten Theile entstehen kleine rundliche Geschwüre (Fig. 460). Daneben können sich auch kleienartige Beläge aus nekrotischem Epithel und Eiterkörperchen, oder aber cohärente croupöse Exsudatmembranen bilden. Bei Variola haemorrhagica treten zu den beschriebenen Erkrankungen noch Blutungen hinzu; ferner können sich in späteren Stadien im Bindegewebe kleine Eiterherde bilden. Grössere perichondritische Abscesse mit Knorpelnekrose treten dagegen nur selten auf.

Literatur über Kehlkopfveränderungen.

Baginsky, *Larynxödem, Eulenburg's Realencyklop. 1897.*
Grünwald, *Kehlkopfkrankheiten, München 1896.*
Habermann, *Chronische Laryngitis m. Pachydermie, Z. f. Heilk. XVI 1895.*
Heymann, *Epithel u. Drüsen des Kehlkopfes, Virch. Arch. 119. Bd. 1889.*
Kanthack, *Histol. d. Schleimhaut u. der Stimmbänder, V. A. 117.—119. Bd. 1889 u. 1890.*
Krieg, *Atlas der Kehlkopfkrankheiten, Stuttgart 1892.*
Küttner, *Larynxödem u. submucöse Laryngitis, Virch. Arch. 139. Bd. 1895.*
Landgraf, *Rachen- u. Kehlkopferkrank. bei Abdominaltyphus, Charité-Ann. XIV 1889.*
Madelung, *Mediane Laryngocele, Langenbeck's Arch. 40. Bd. 1890.*
Podack, *Maserncroup, D. Arch. f. klin. Med. 56. Bd. 1895.*
Posner, *Unters. üb. Schleimhautverhornung (Pachydermia), Virch. Arch. 118. Bd. 1889.*
Seifert u. **Kahn,** *Atlas der Histopathologie d. Nase u. d. Kehlkopfes, Wiesbaden 1895.*
Steudener, *Histologie des Croup im Larynx u. d. Trachea, Virch. Arch. 54. Bd. 1872.*
Wagner, *Die Diphtheritis u. d. Croup d. Rachens u. d. Luftwege, A. d. Heilk. VII 1866.*
Weigert, *Ueber Croup u. Diphtheritis, Virch. Arch. 70. Bd. 1877.*

§ 221. Die **Tuberkulose** des Kehlkopfes bildet eine häufige Complication tuberkulöser Lungenerkrankungen, tritt dagegen ohne letztere äusserst selten auf. Danach handelt es sich auch meistens um eine durch die bacillenhaltigen Sputa vermittelte Infection.

Der Process beginnt nach stattgehabter Infection mit der Bildung kleiner, subepithelial gelegener zelliger Herde, welche in Form grauer Knötchen etwas über die Oberfläche prominiren. Diese Herde können rasch verkäsen, zerfallen, nach aussen durchbrechen und auf diese Weise kleine Geschwüre (Fig. 461 *a*) mit wenig infiltrirtem Rande bilden (einfache ulceröse Tuberkulose). In anderen Fällen breiten sich die Wucherung und die zellige Infiltration stärker aus, so dass ein subepitheliales Granulationsgewebe entsteht, welches meist exquisite Tuberkel enthält und je nach seiner Mächtigkeit kleinere und grössere, meist höckerige Schleimhauterhebungen (Fig. 462 *a*, *b*) bildet

Fig. 461.

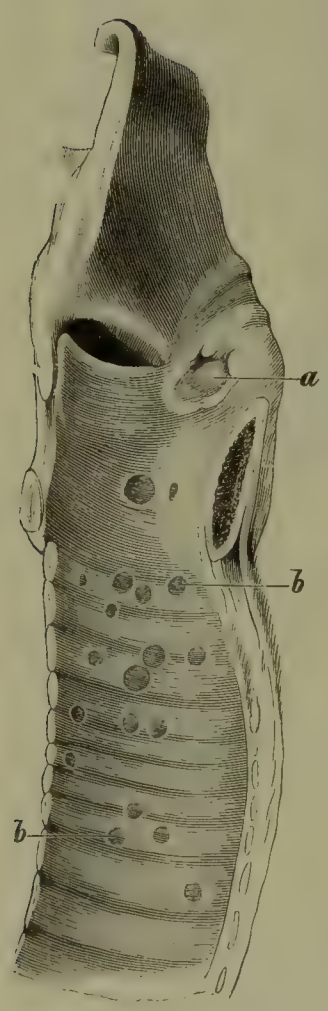

Fig. 462.

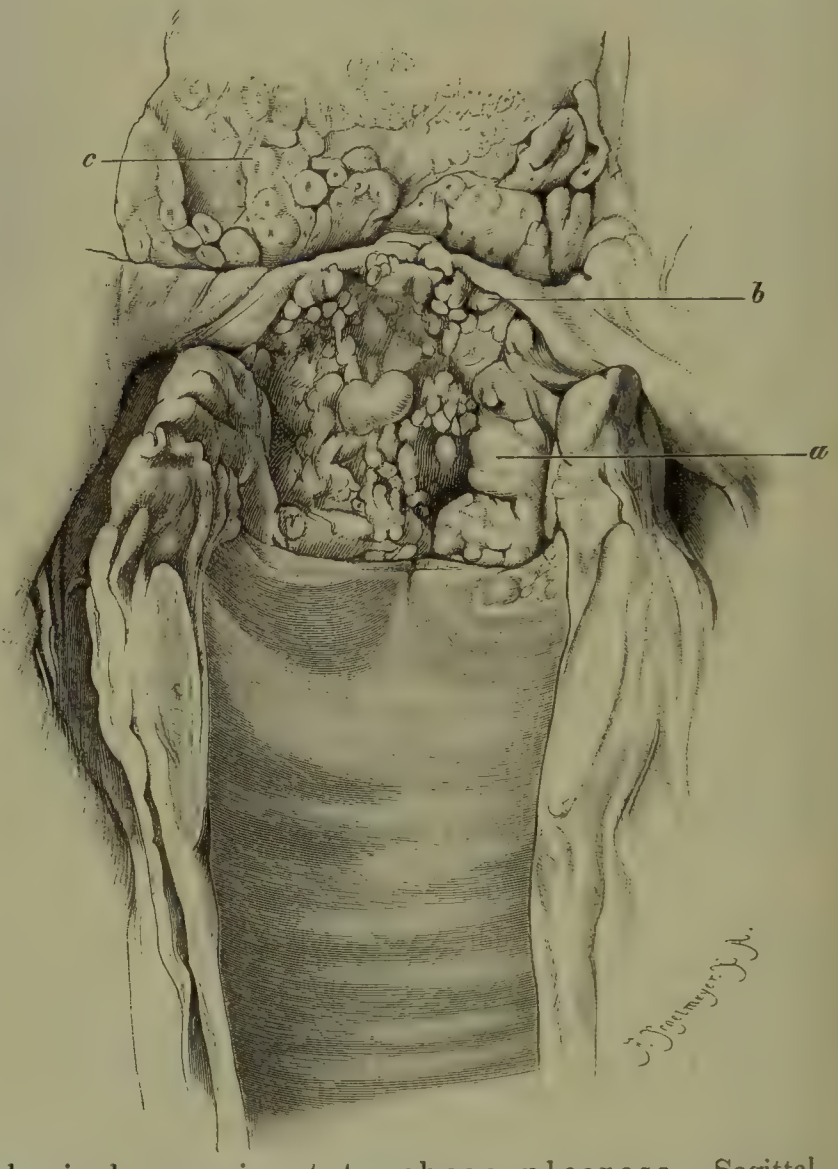

Fig. 461. Tuberculosis laryngis et tracheae ulcerosa. Sagittalschnitt durch den Kehlkopf und die Luftröhre. *a* Tiefgreifendes Geschwür über dem Processus vocalis des Giessbeckenknorpels. *b* Trachealgeschwüre. Nat. Gr.

Fig. 462. Tuberculosis laryngis hypertrophica. Ansicht des längsgespaltenen und geöffneten Kehlkopfes von hinten. *a*, *b* Papilläre und knotige Wucherungen an der Vorder- und Seitenwand des Kehlkopfes und an der Hinterfläche des Kehldeckels. *c* Vergrösserte Zungenbalgdrüsen. Nat. Gr.

(hypertrophische Tuberkulose). Früher oder später stellen sich auch in diesen Verkäsung, Zerfall und damit auch ein Durchbruch der epithelialen Decke, Geschwürsbildung ein.

An die primären Erkrankungsherde schliessen sich weiterhin secundäre in Form knötchenförmiger Entzündungsherde an, welche ihren Sitz theils in der Mucosa, theils in der Submucosa oder auch im Perichondrium, oder innerhalb der Schleimdrüschen, seltener zwischen den Muskeln haben. Auch aus diesen können sich grössere, tuberkelhaltige Granulationsherde entwickeln, welche später verkäsen. Es geschieht dies namentlich im Perichondrium der verschiedenen Knorpel.

Grössere tuberkulöse Granulationen entwickeln sich besonders häufig an der Unterfläche und am Seitenrande des Kehldeckels (Fig. 462 *b*) sowie an der Vorder- und Hinterwand des Kehlkopfes (*a*). An den Stimmbändern dagegen pflegt der Zerfall einzutreten, ehe grössere Granulationen sich entwickelt haben. Im Anschluss an den geschwürigen Zerfall können sich auch Glottisödeme, phlegmonöse Entzündungen und Knorpelnekrosen einstellen.

Lupus der Nase und des Rachens kann auf den Kehlkopf übergreifen und zu knotigen und papillären Wucherungen und zu Geschwüren mit verdickten Rändern führen. Bei localer Abheilung der Processe bilden sich Narben und damit mehr oder minder hochgradige Verunstaltungen.

Die **syphilitische Entzündung** des Kehlkopfes kann sich zunächst als Erythem und Katarrh äussern, doch muss hervorgehoben werden, dass hierbei nicht selten schon eine auffallend starke Infiltration der Schleimhaut vorhanden ist.

Weiterhin können Erosionen entstehen, in deren Grunde und Rande die Infiltration besonders mächtig wird und beträchlich in die Tiefe greift. Durch local gesteigerte entzündliche Infiltrationen können ferner locale grauweisse oder grauröthliche Schleimhauterhebungen (Laryngitis syphilitica papulosa) sich bilden, welche späterhin ebenfalls ulceriren oder sich durch Resorption des Exsudates zurückbilden.

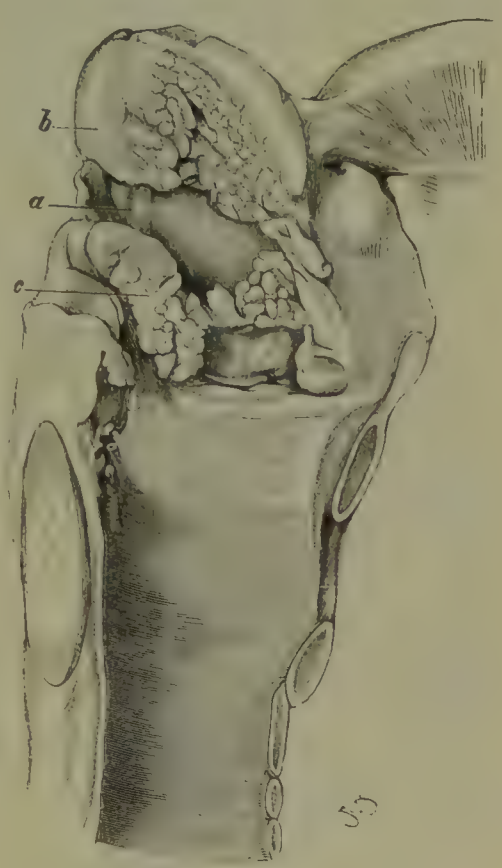

Fig. 463. Syphilitische Verschwärung des Kehlkopfes. Sagittalschnitt durch den Kehlkopf und die Trachea. *a* Geschwür. *b* Verdickungen und papilläre Wucherungen am Kehldeckel. *c* Verdickungen und papilläre Wucherungen der linken Kehlkopfwand und des Taschenbandes. Natürl. Grösse.

Die Geschwüre, welche durch Zerfall der infiltrirten Schleimhaut entstehen, sind bald nur klein und oberflächlich, bald grösser und tiefer greifend. Der Grund grösserer Geschwüre ist mit einem grauen Belag bedeckt, nach dessen Entfernung das weisslich gefärbte Infiltrat sichtbar wird. Am häufigsten sitzen sie am Kehldeckel oder an den Stimmbändern und der hinteren Kehlkopfwand. In seltenen Fällen

nehmen sie schliesslich den grössten Theil des Kehlkopfinneren ein und legen auch die angrenzenden Knorpel bloss.

Eine zweite Form syphilitischer Kehlkopfgeschwüre entwickelt sich aus gummösen Knoten, welche ihren Sitz vornehmlich in der Submucosa haben und unabhängig von Pharynxerkrankungen auftreten. Am häufigsten kommen sie am Kehldeckel (Fig. 463 *a*) und an den Stimmbändern vor und können in einer solchen Zahl und Grösse auftreten, dass sie das Lumen des Kehlkopfes verlegen.

Kleine Knoten können resorbirt werden, grössere dagegen pflegen im Centrum zu erweichen und nach innen durchzubrechen, so dass kesselförmige Geschwüre mit infiltrirten Rändern (Fig. 463 *a*, *b*) entstehen. Daneben kann die Infiltration und die Geschwürsbildung auch in die Tiefe greifen und zu Perichondritis und Nekrose des Knorpels führen, wobei die Entzündung häufig einen eiterigen Charakter gewinnt.

Der syphilitische Zerstörungsprocess kann zu jeder Zeit still stehen und unter Bildung von Narbengewebe heilen. Geschieht dies erst spät, so gehen zuvor umfangreiche Theile des Kehlkopfes, z. B. der Kehldeckel, die Stimmbänder etc., verloren. Je grösser die Defecte waren, desto grösser werden im Allgemeinen auch die Narben und die Verunstaltungen des Kehlkopfes ausfallen. Die einzelne Narbe ist weiss, derb und zieht sich stark zusammen, so dass der Kehlkopf nicht selten äusserst difform und sein Lumen, sowie sein Eingang hochgradig verengt werden. Zuweilen verwachsen benachbarte Theile, z. B. die Stimmbänder, unter einander, oder es bilden sich in das Lumen des Kehlkopfes vorspringende Narbenzüge.

Die zwischen den Narben gelegene Schleimhaut wird häufig mehr oder weniger nach innen vorgedrängt. Ist sie zugleich noch der Sitz einer entzündlichen Infiltration, oder geht sie in Folge der chronischen Entzündung Wucherungen ein, so bilden sich Wülste (*b*) und polypöse und papillöse (*c*) Erhebungen, welche oft nicht wenig zur Verengerung des Kehlkopflumens beitragen.

Bei **Lepra** können sich im Kehlkopf Knötchen bilden, welche zu grösseren Herden confluiren, so dass Knoten und diffuse Verdickungen der betreffenden Theile entstehen. Durch Schrumpfung, Geschwürsbildung und Vernarbung kann alsdann der Kehlkopf mehr oder minder hochgradige Verunstaltungen erleiden, welche den syphilitischen ähnlich sehen.

Bei **Rotz** kommen im Larynx Entzündungen vor, welche durch Bildung kleiner subepithelialer zelliger Knötchen gekennzeichnet sind. Durch Zerfall derselben entstehen Geschwüre, die durch Confluenz mit anderen mehr oder weniger umfangreiche Zerstörungen herbeiführen.

Ueber **Rhinosklerom** des Kehlkopfes und der Trachea ist § 181 des allgemeinen Theils nachzusehen.

Literatur über infectiöse Granulationswucherungen im Kehlkopf.

Bergengrün, *Kehlkopflepra, Arch. f. Laryng. II 1894.*
Chiari u. Riehl, *Lupus, Vierteljahrsschr. f. Derm. u. Syph. 1882.*
Garrè, *Primärer Lupus des Kehlkopfeinganges, Dtsch. med. Wochenschr. 1889.*
Gerhardt u. Roth, *Syphilis, Virch. Arch. 21. Bd. 1861.*
Hauff, *Die Rotzkrankheiten beim Menschen, Stuttgart 1885.*
Heinze, *Die Kehlkopfschwindsucht, Leipzig 1879.*

Jores, *Tuberkulöse Kehlkopftumoren, Cbl. f. allg. Path. VI 1895.*
Korkunoff, *Entstehung d. tub. Kehlkopfgeschwüre, D. Arch. f. klin. Med. 43. Bd. 1889.*
Lang, *Vorles. üb. Path. u. Ther. d. Syphilis, Wiesbaden 1896.*
Lewin, *Syphilis, Berl. klin. Wochenschr. 1881 u. Charité-Annalen VI 1882.*
Mackenzie, *Pathol. Histol. of Laryngo-Tracheal Phthisis, A. of Med. New York 1882.*
Schech, *Tuberkulose, Klin. Vortr. Nr. 230, 1883; Syphilis, D. A. f. klin. Med. XX 1897.*
Virchow, *Die krankhaften Geschwülste II.*
Weitere Literatur enthält § 220.

§ 222. **Hyperplastische Schleimhautpolypen** sind nicht häufig, doch kommen an den falschen Stimmbändern wulstige, sowie polypöse Verdickungen vor, welche in ihrem Bau durchaus mit der normalen Schleimhaut übereinstimmen.

Fig. 464.

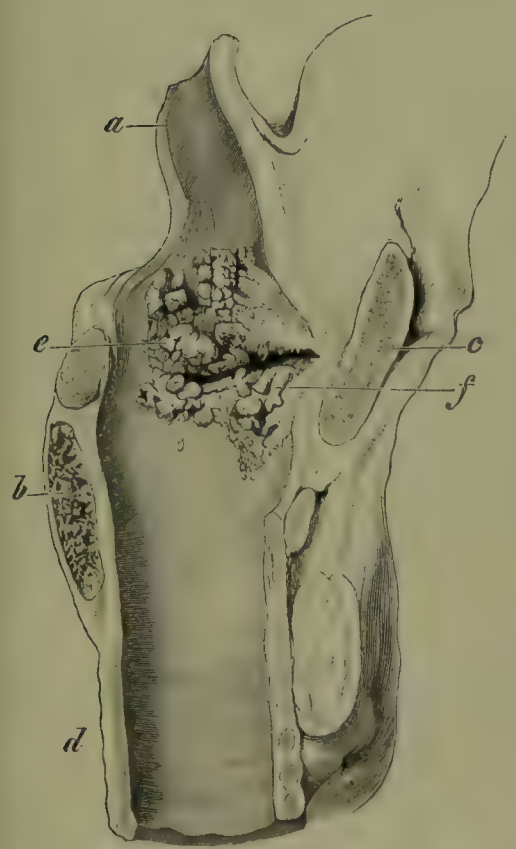

Fig. 464. Papilläre Epitheliome des Kehlkopfes. *a* Kehldeckel. *b* Verknöcherter Ringknorpel. *c* Schildknorpel. *d* Luftröhre. *e, f* Papillome. Natürliche Grösse.

Fig. 465.

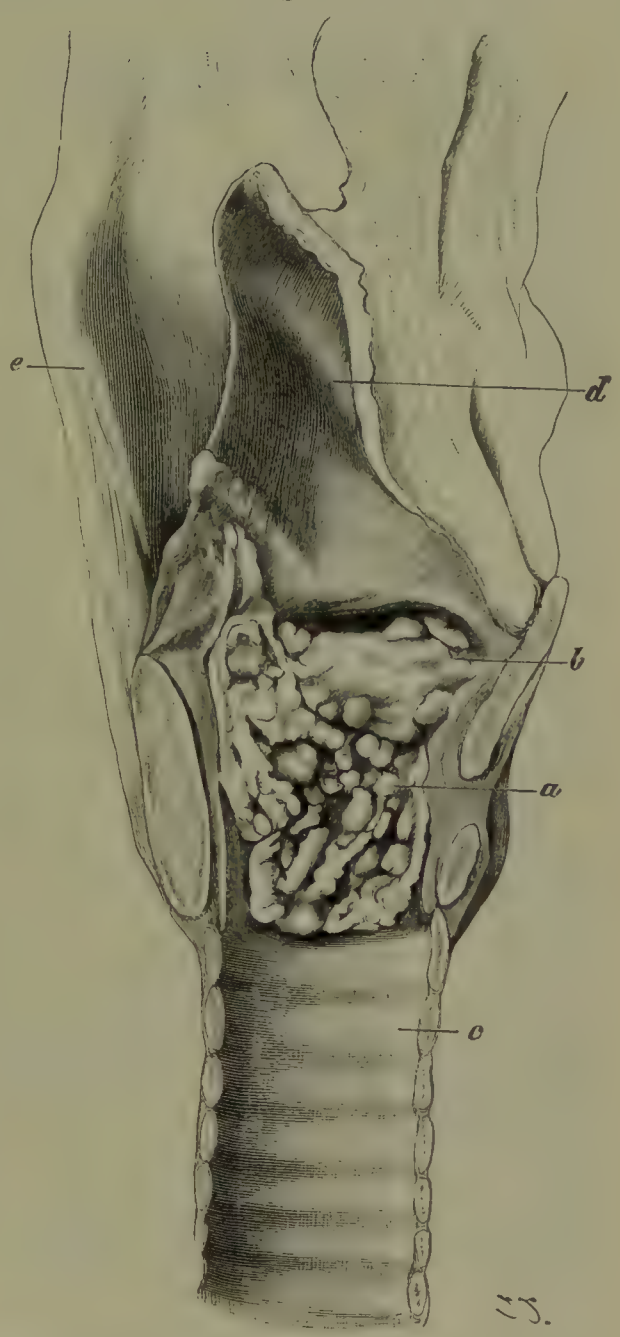

Fig. 465. Krebs des Larynx. Sagittalschnitt durch den Kehlkopf und die Luftröhre. *a* Krebsige Wucherung. *b* Linkes Stimmband. *c* Trachea. *d* Linke Hälfte des Kehldeckels. *e* Pharynxwand. Nat. Gr.

Papilläre Epitheliome (Fig. 464) oder **Papillome** (wohl auch als papilläre Fibrome bezeichnet) bilden die häufigste Form der Kehlkopfgeschwülste und entwickeln sich theils spontan, theils in Folge von chronischen Entzündungen (Pachydermie, spitze Kondylome).

Sie kommen am häufigsten an den Stimmbändern vor, können eine mächtige Flächenausbreitung gewinnen und besitzen eine epidermoidale Bedeckung aus hypertrophischem, geschichtetem Plattenepithel und einen bindegewebigen Grundstock, der aus einfachen oder verzweigten, oft von Rundzellen durchsetzten, zuweilen an weiten Gefässen reichen Papillen besteht.

Knotige Fibrome kommen ebenfalls am häufigsten an den Stimmbändern vor. Sie sitzen bald mit breiter, bald mit schmaler Basis auf, sind glatt oder höckerig und haben durchschnittlich Hirsekorn- bis Linsengrösse, können indessen die Grösse einer Haselnuss erreichen.

Lipome, Myxome und **Angiome** sind sehr selten. Etwas häufiger sind papilläre oder knotige **Sarkome.**

Chondrome sind mehrfach beobachtet; sie gehen von den Knorpeln aus und bilden kleine knotige Geschwülstchen.

Primäre Carcinome haben ihren Sitz namentlich an den Stimmbändern und den Morgagni'schen Taschen und entwickeln sich in einem zuvor normalen oder bereits durch entzündliche Erkrankungen (Lupus) veränderten Gewebe. Sie bilden entweder knotige Herde oder papilläre (Fig. 465) oder auch flächenhaft ausgebreitete Wucherungen, welche das unterliegende Gewebe infiltriren und durch Zerfall in unregelmässig gestaltete Geschwüre mit höckerigem Grunde sich umwandeln. Im Verlaufe der Ulceration stellt sich meist Entzündung ein, worauf das Geschwür Eiter secernirt. Die Geschwulstbildung und die Gewebszerstörung erreichen nicht selten einen sehr hohen Grad und können das Gebiet des Kehlkopfes überschreiten.

Krebsige Wucherungen des benachbarten Oesophagus, des Pharynx und der Schilddrüse können auf das Gebiet des Larynx übergreifen und durch dessen Wand durchbrechen oder von oben in denselben hineindringen.

Adenome sind nur in einigen wenigen Fällen beobachtet worden. Sie bilden höckerige Geschwülste. Aus **Schilddrüsengewebe** bestehende Kehlkopftumoren sind von Ziemssen, Bruns und Paltauf beschrieben.

Cysten, welche durch Retention des Secretes in Schleimdrüsen entstanden sind, kommen am häufigsten in den Morgagni'schen Taschen und auf der Epiglottis vor, sind indessen auch hier ziemlich selten.

Von **Kehlkopfparasiten** verdienen, abgesehen von den bereits erwähnten Bakterien, nur der Soorpilz und die Trichina spiralis Erwähnung. Ersterer bildet weissliche Auflagerungen, letztere kommt in den Kehlkopfmuskeln vor. Gelegentlich können sich auch Spulwürmer in den Kehlkopf verirren und Erstickungsanfälle herbeiführen.

Nach P. Bruns kamen unter 1100 Neubildungen des Kehlkopfes 602 Papillome, 346 Fibroide, 73 Schleimpolypen, 27 Cysten vor. 76% der Geschwülste sassen an den wahren Stimmbändern und den vorderen Stimmbandcommissuren.

Literatur über Geschwülste des Kehlkopfes.

Baumgarten, *Kehlkopfcarcin. m. Tuberkulose, Arb. a. d. path. Inst. z. Tübingen II 1894.*
Bergeat, *Das Sarkom d. Kehlkopfes u. d. Luftröhre, Mon. f. Ohrenheilk. 1895.*
Bergengrün, *Verruca dura laryngis, Virch. Arch. 118. Bd. 1889.*
Bruns, P., *Die Laryngotomie zur Entfernung intralaryngealer Neubildungen, 1876 und Enchondrom, Beitr. z. klin. Chir. III, Tübingen 1888.*

Bruns, V., *Neue Beobachtungen über Kehlkopfpolypen, Tübingen 1873 und 1878.*
Burow, *Laryngoskopischer Atlas, 1887.*
Cervelato, *Cysten, Lo Speriment. 1881.*
Chiari, *Enchondrom, Wiener med. Jahrb. 1883; Pachyderm. laryngis, Fortschr. d. Med. IX.*
Crone, *Lupuscarcinom, Arb. a. d. Inst. v. Baumgarten II 1894.*
Elsberg, *Angiom, Arch. of Med. 1884, ref. Centralbl. f. d. med. Wiss. 1884.*
Fränkel, B., *Der Kehlkopfkrebs, Dtsch. med. Wochenschr. 1889.*
Gerhardt, *Kehlkopfgeschwülste, Wien 1896.*
Hopmann, *Warzengeschw. d. Respirationsschleimhäute, klin. Vortr. No. 315, Leipzig 1888.*
Jurasz, *Cysten, D. med. Wochenschr. 1884.*
Küttner, *Pachydermia laryngis, Virch. Arch. 130. Bd. 1892.*
Paltauf, *Schilddrüsentumoren i. Kehlk. u. d. Luftröhre, Beitr. v. Ziegler XI 1892.*
Polewsky, *Pachydermia laryngis, Fortschr. d. Med. IX 1891.*
Putelli, *Ueber Knorpelgeschwülste des Larynx, Med. Jahrb. 84. Jahrg., Wien 1889.*
Schwartz, *Des tumeurs du larynx, Paris 1886.*
Sendriak, *Die bösartigen Geschwülste des Kehlkopfes, Wiesbaden 1897 (Lit.).*
Sommerbrodt, *Cysten, Bresl. ärztl. Zeitschr. 1880.*
Störk, *Schleimhauthypertrophie, Wiener med. Wochenschr. 1878.*
Virchow, *Ueber Pachydermia laryngis, Berl. kl. Wochenschr. u. Dtsch. med. Woch. 1887.*
Werner, *Beitr. z. Kenntn. der Papillome d. Kehlkopfes, Heidelberg 1894.*
Ziegler, *Amyloide Tumorbildung in der Zunge u. im Kehlkopf, V. A. 65. Bd. 1875.*

§ 223. Die **Kehlkopfknorpel** erleiden schon unter physiologischen Verhältnissen in höherem Alter Veränderungen, welche theils in einer Zerfaserung, Zerklüftung und Auflösung, theils in einer Umwandlung des Knorpelgewebes in spongiöses Knochengewebe bestehen. Alle diese Vorgänge vollziehen sich in derselben Weise wie jene, welche bei pathologischer Ossification des Skeletknorpels vorkommen.

Die nämlichen **Erweichungs-** und **Verknöcherungsprocesse** treten nicht selten auch schon in früherem Alter auf, und zwar namentlich dann, wenn der Kehlkopf Sitz chronischer Entzündungen ist. Die Verknöcherung beginnt immer in den tieferen Schichten der Knorpel, kann aber von da aus auch auf die äusseren Theile übergehen.

Die Entzündung des Perichondriums, die **Perichondritis laryngea**, tritt meist secundär, d. h. im Anschluss an eiterige und ulceröse, tuberkulöse und syphilitische Entzündungen und carcinomatöse Geschwürsbildungen der Schleimhaut auf, kommt indessen auch als eine selbständige Affection vor, so namentlich bei Pyämie, Variola, Typhus abdominalis, Choleratyphoid. Zuweilen geben auch Decubitalnekrosen, welche sich bei alten und marantischen Individuen an der Hinterfläche der Ringknorpelplatte in Folge des andauernden Aufliegens des Kehlkopfes auf der Wirbelsäule entwickeln, die Veranlassung, ebenso auch traumatische Verletzungen.

Die Perichondritis trägt am häufigsten einen eiterigen Charakter, doch kommen auch tuberkulöse, verkäsende, sowie indurirende Entzündungen vor. Die Entzündung ist fast immer nur über einen Theil des Knorpelgerüstes ausgebreitet, am häufigsten über kleinere oder grössere Theile des Ringknorpels und der Giessbeckenknorpel. Die Ansammlung eines Exsudates an der Oberfläche der Knorpel bewirkt zunächst eine mehr oder weniger erhebliche Schwellung der betreffenden Theile. Weiterhin wird der Knorpel in grösserer oder geringerer Ausdehnung nekrotisch. Bricht der perichondritische Abscess nach aussen oder nach innen durch, so kann der nekrotische Knorpel exfoliirt und ausgestossen werden. An den Durchbruch des Eiters nach innen schliessen sich häufig Entzündungen der Bronchien und der Lunge, an denjenigen nach aussen perilaryngeale Abscessbildungen an.

Nach Entleerung des Eiters und Ausstossung des todten Knorpels kann die Affection durch Granulations- und Narbenbildung heilen. Sind grössere Knorpeltheile oder ganze Knorpel verloren gegangen, so entstehen hochgradige Verunstaltungen. Kleine Defecte im Knorpel füllen sich mit Bindegewebe. Knorpelreproduction findet nur in sehr geringem Umfange statt. Heilung von **Knorpelfracturen** und **Laryngotomiewunden** erfolgt durch Bindegewebsneubildung.

In seltenen Fällen entstehen an den Kehlkopfknorpeln knorpelige Excrescenzen, sog. **Ekchondrosen**, nach Verknöcherung der Knorpel auch **Exostosen**. Sie entwickeln sich am häufigsten in der Umgebung der Gelenke, sind meist nur sehr klein und erreichen nur sehr selten die Grösse einer Erbse, doch sind einige Fälle beschrieben, in welchen die Neubildung diese Grösse überstieg.

Literatur über Veränderungen des Kehlkopfknorpels.

Gerhardt, *Laryngologische Beiträge, D. Arch. f. klin. Med. XI 1873.*
Lewin, *Zur Lehre von der Perichondritis laryngea, Charité-Annalen XII 1887.*
Schottelius, *Die Kehlkopfknorpel, Wiesbaden 1879.*

III. Pathologische Anatomie der Luftröhre.

§ 224. Die **Trachea** bildet eine bindegewebige Röhre, deren Wand durch Knorpelringe Festigkeit gewinnt und durch circulär verlaufende Bündel glatter Muskelfasern im hinteren, rein membranösen Abschnitt verengert werden kann. Sie ist mit geschichtetem, flimmerndem Cylinderepithel ausgekleidet, das einer glatten Basalmembran aufsitzt. Das Bindegewebe schliesst zahlreiche Schleimdrüsen und lymphadenoides Gewebe ein.

Von **Missbildungen** sind zu erwähnen: abnorme Kürze, abnorme Enge, Atresie, Communication mit dem Oesophagus (vergl. § 172, S. 498, Fig. 364) oder, als Reste einer solchen, Bildung einer Cyste mit Flimmerepithel hinter der Luftröhre, Mangel oder Gabelung oder Verschmelzung von Trachealringen, Bildung eines überzähligen Bronchus, der über dem an gewöhnlicher Stelle gelagerten eparteriellen Aste des rechten Stammbronchus liegt und (Chiari) einen auf die Trachea gerückten zweiten eparteriellen Ast des Stammbronchus darstellt und bei rudimentärer Entwicklung sich als Trachealdivertikel präsentiren kann. Endlich können auch Reste der Kiemenspalten, sogen. angeborene Halsfisteln, in die Trachea einmünden (vergl. § 142 des allg. Theils).

Erworbene Dilatationen der Luftröhre sind im Ganzen nicht häufig, doch kommen sowohl diffuse, als auch ampullenförmige und sackartige Erweiterungen (Trachocelen) vor, und es können sich letztere sowohl durch herniöse Ausstülpung der Schleimhaut, als auch durch sackige Erweiterung von Schleimdrüsen bilden.

Verengerungen werden am häufigsten durch äussere Compression, seltener durch Structurveränderungen der Luftröhre selbst herbeigeführt. In ersterem Sinne wirken namentlich Strumen, sowie andere am Halse sich entwickelnde Geschwülste, ferner auch peritracheal gelegene Abscesse und Aortenaneurysmen, in letzterem Narben, sowie Gewebsneubildungen im Innern der Luftröhre.

Die Compression kann sowohl eine einseitige, als auch eine doppel-

seitige sein. Bei lange andauernder Compression kann der Knorpel atrophisch werden oder in Bindegewebe sich umwandeln, doch ist zu bemerken, dass man häufig selbst bei hochgradiger Compression degenerative Vorgänge am Knorpel vermisst.

Perforationen der Luftröhre werden, abgesehen von traumatischen Verletzungen, am häufigsten durch krebsige und sarkomatöse Ulcerationen, welche von dem Oesophagus und der Schilddrüse ausgehen, sowie durch Aortenaneurysmen, peritracheale Abscesse und vereiternde Lymphdrüsen, seltener durch ulceröse Processe im Innern der Luftröhre selbst herbeigeführt. Bei Aneurysmen wird die verdünnte Wand des Sackes zwischen den Knorpelringen vorgedrängt; auch die Einwucherung krebsiger oder sarkomatöser Neubildungen, sowie das Eindringen entzündeter Strumen erfolgt zunächst zwischen den Knorpelringen.

Entzündungen der Trachealschleimhaut werden durch dieselben Schädlichkeiten verursacht wie diejenigen des Kehlkopfes. Bei schleimigem Katarrh findet eine reichliche Production von Schleim von Seiten des Epithels und der Drüsen statt, und man sieht nicht selten in den Ausführungsgängen der Schleimdrüsen Schleimpfröpfe in Form grauer (abwischbarer) Knötchen, die Tuberkeln ähnlich sehen. Das Epithel stösst sich bei Entzündungen leicht ab und geht bei croupösen Formen (Fig. 466) über grössere Strecken ganz verloren, so dass die

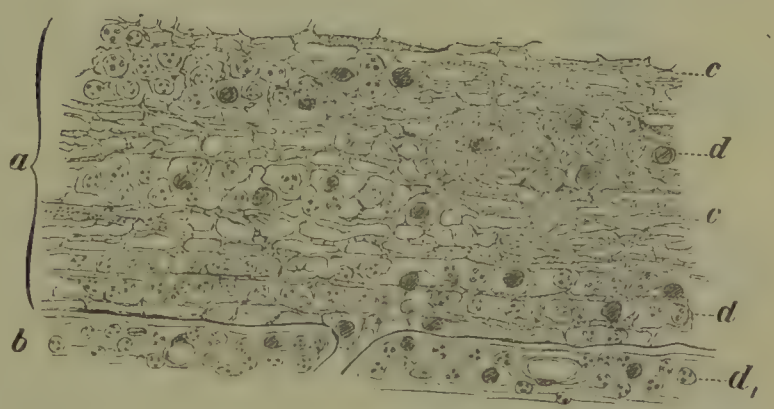

Fig. 466. Croupöse Membran aus der Trachea. *a* Durchschnitt durch die Membran. *b* Oberste Lage der Schleimhaut, mit Eiterkörperchen (*d*) durchsetzt. *c* Fibrin-Fäden und -Körner. *d*, d_1 Eiterkörperchen. Vergrösserung 250.

Fibrinmembranen (*a*), die oft eine röhrenförmige Auskleidung der Trachea bilden, der geschwellten Basalmembran unmittelbar aufliegen. Die Loslösung der Croupmembranen erfolgt hier weit leichter als im Kehlkopf, wo Fibrinfäden namentlich im Papillen tragenden Theil der Schleimhaut sehr fest haften und sich zum Theil auch in das Bindegewebe der Schleimhaut fortsetzen.

Miliartuberkulose der Trachealschleimhaut ist selten. Häufiger ist die **chronische Tuberkulose**, bei welcher sich subepitheliale Wucherungen und zellige Infiltrationen bilden, die später zerfallen, so dass kleinere und grössere Geschwüre (Fig. 461 *b*) entstehen. Zuweilen greifen dieselben auch auf tiefer gelegene Theile über, so dass die Trachealringe theilweise freigelegt werden und durch perichondritische Processe zu Grunde gehen. In seltenen Fällen wird der grössere Theil der Trachealschleimhaut durch die Ulceration zerstört.

Die **syphilitischen Erkrankungen** äussern sich in derselben Weise wie am Kehlkopf und pflanzen sich auch häufig von letzterem auf die Trachea fort, können indessen auch selbständig in der Trachea auftreten. In diesen Fällen haben sie ihren Sitz meist in den tieferen

Theilen und combiniren sich häufig mit Bronchialsyphilis. Tiefergreifende Zerstörungen hinterlassen bei ihrem Abheilen weisse Narben, durch welche die Luftröhre nicht selten verunstaltet und stenosirt wird. War die Entzündung der Fläche nach sehr ausgedehnt, so können in einem grossen Theil der Trachea Narbenzüge zurückbleiben. An den Rändern der Geschwüre entstehen nicht selten papillöse Wucherungen, welche sich zum Theil mit geschichtetem Plattenepithel bedecken.

Nach Tracheotomie bilden sich zuweilen **Granulationswucherungen**, welche die Trachea in erheblichem Grade verengen.

Primäre Geschwülste der Trachea sind selten. Beobachtet sind Fibrome, Sarkome, Chondrome, Osteome, Adenome und Carcinome. Häufiger kommen secundäre Geschwulstbildungen vor, welche vom Oesophagus oder der Schilddrüse aus in die Trachea eingewuchert sind.

Nicht allzu selten sind multiple **Knochenbildungen**, welche zierliche Spangen und Platten bilden, in der Schleimhaut ihren Sitz haben und sich in grosser Zahl über die ganze Luftröhre verbreiten.

Cysten können sich durch Secretretention aus den Schleimdrüsen entwickeln. Sie sitzen meist an der Hinterwand, können Haselnuss- bis Walnussgrösse erreichen und drängen sich dann meist nach aussen in den zwischen Trachea und Oesophagus gelegenen Raum vor.

Literatur zur pathologischen Anatomie der Trachea.

d'Ajutolo, *Una trachea con tre bronchi, Mem. d. R. Accad. di Bologna VI 1885.*
Chiari, *Ueber einen neuen Typus der Missbildungen der Trachea, B. v. Ziegler V 1889; Doppelter eparterieller Seitenbronchus, Z. f. Heilk. X 1889; Congen. Divertikel d. r. Stammbronchus, Prag. med. Wochenschr. 1890; Dreitheilung der Trachea, ib. 1891.*
v. Czyhlarz, *Pulsionsdivertikel d. Trachea, Cbl. f. allg. Path. VIII 1897.*
Dennig, *Knochenbildung in der Trachealschleimhaut, Beitr. v. Ziegler II 1888.*
Eppinger, *Pathol. Anat. d. Larynx u. d. Trachea, Handb. v. Klebs, Berlin 1880.*
Fränkel, E., *Ueber Tracheal- u. Schilddrüsensyphilis, D. med. Woch. 1887.*
Gerhardt, *Syphilis, D. Arch. f. klin. Med. II 1867.*
Gruber, *Retrotracheale Retentionsgeschwulst, Virch. Arch. 47. Bd. 1869.*
Hammer, *Ueber Knochenbildung in der Trachealschleimhaut, Zeitschr. f. Heilk. X 1889.*
Heimann, *Knochenbildung in der Schleimhaut der Trachea, Virch. Arch. 116. Bd. 1889.*
Kopp, *Syphilis u. Geschwülste, D. Arch. f. klin. Med. XXXII 1883.*
Langhans, *Krebs der Trachea u. Bronchien, Virch. Arch. 53. Bd. 1871.*
Oestreich, *Der prim. Trachealkrebs, Z. f. klin. Med. XXVIII 1895 (Lit.).*
Petit, *Les tumeurs gazeuses du cou, Rev. de chir. 1889.*
Pick, *Prim. Krebs, Prag. med. Wochenschr. 1891.*
Reger, *Syphilis, D. Arch. f. klin. Med. XXIII 1879.*
Reiche, *Trachealcarcinom, Centralbl. f. allg. Path. IV 1893.*
Rose, *Compressionsstenose, Langenbeck's Arch. XXII 1878.*
Steudener, *Knochenbildung in der Trachealschleimhaut, Virch. Arch. 42. Bd. 1868.*
Stilling, *Flimmercyste des Mediastinum anticum, Virch. Arch. 114. Bd. 1888.*
Vierling, *Syphilis, Tumoren, D. Arch. f. klin. Med. XXI 1878.*

IV. Pathologische Anatomie der Bronchien.

§ 225. Die **Bronchien** sind im Ganzen ähnlich gebaut wie die Trachea und besitzen ebenfalls ein geschichtetes Flimmerepithel (Fig. 467 a, a_1), das in den kleinen Bronchien in ein einfaches Cylinderepithel (Fig. 468) übergeht. Alle Bronchien enthalten in ihrer Wand circulär verlaufende, glatte Muskelfasern, deren Contraction die Schleimhaut in Falten legt. Die Wand der grösseren Bronchien wird durch

eingelagerte Knorpelplättchen gestützt und schliesst Schleimdrüsen (Fig. 467 n, n_1) und lymphadenoides Gewebe ein. Den Uebergang ins Lungengewebe vermittelt ein an Blut- und Lymphgefässen reiches Bindegewebe.

Die **krankhaften Veränderungen der Bronchien** schliessen sich im Allgemeinen enge an die entsprechenden Processe im Kehlkopf und in der Luftröhre an. Es kommen indessen denselben auch mancherlei Eigenthümlichkeiten zu.

Blutungen treten theils in Form kleinerer Ekchymosen, theils auch in grösseren Extravasaten auf, so dass sich Blut dem Bronchialsecret beimischt. Sie sind theils Folgen von Circulationsstörungen, theils abhängig von Gefäss- und Gewebsalterationen. Bei angeborener oder erworbener hämorrhagischer Diathese, seltener bei katarrhalischer

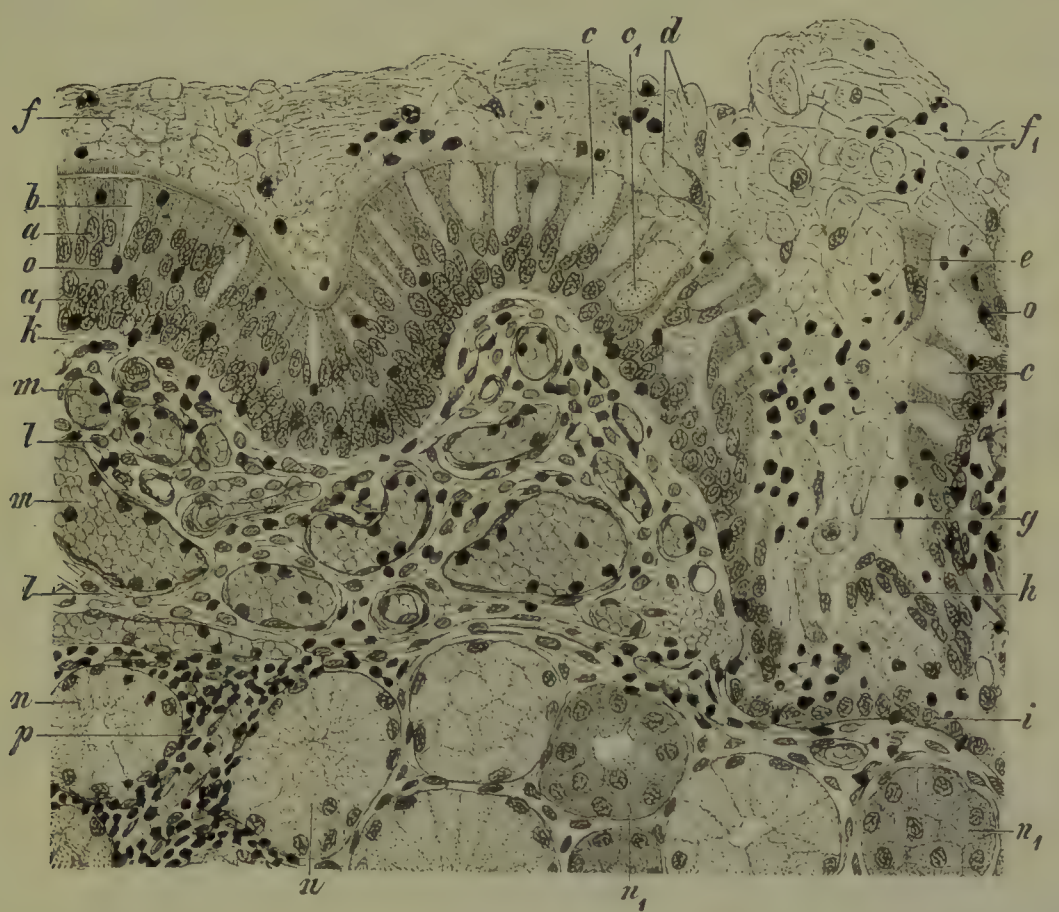

Fig. 467. Bronchitis catarrhalis recens (M. Fl. Anilinbraun). a a_1 Epithel. b Becherzellen. c Hochgradig verschleimte Zellen. c_1 Verschleimte Zelle mit verschleimtem Kern. d Abgestossene verschleimte Zellen. e Abgestossene Flimmerzellen. f Aus Schleimtropfen, f_1 aus fädigem Schleim und Eiterkörperchen bestehende Auflagerung. g Mit Schleim und Zellen gefüllter Ausführungsgang einer Schleimdrüse. h Abgestossenes Epithel des Ausführungsganges. i Stehengebliebenes Epithel des Ausführungsganges. k Gequollene hyaline Basalmembran. l Bindegewebe der Mucosa, zum Theil zellig infiltrirt. m Weite Blutgefässe. n Mit Schleim gefüllte Schleimdrüsen. n_1 Schleimdrüsenbeeren ohne Schleim. o Wanderzellen im Epithel. p Zellige Infiltration des Bindegewebes der Schleimdrüsen. Vergr. 120.

Entzündung, kommen selbst abundante Blutungen vor, so dass die Bronchien zum Theil mit Blut gefüllt werden. In der Schleimhaut selbst bilden sich blutige Suffusionen. Bei Unterdrückung der Menses können vicariirende Bronchialblutungen auftreten.

Das in die Bronchien ergossene Blut kann in die Lunge aspirirt werden und Lungenhämorrhagieen vortäuschen.

Die häufigste Bronchialaffection ist die **Bronchitis**, welche meist durch Infection (Diphtherie, Masern, Keuchhusten, Influenza, Pneumoniekokken, Eiterkokken, Tuberkelbacillen etc.) verursacht wird, indessen auch durch andere Schädlichkeiten, z. B. durch reizende Gase oder durch Staub hervorgerufen werden kann; sie schliesst sich oft an Laryngitis und Tracheitis oder an Lungenerkrankungen an, kann aber auch die erste Erscheinung der Infection sein und selbständig verlaufen oder secundär sich auf die Lunge oder auf die Trachea und den Larynx verbreiten. Stauungen in der Lunge begünstigen die Entstehung von Entzündungen und erschweren die Heilung.

Sofern die Entzündung in der Mucosa ihren hauptsächlichen Sitz hat, kann man sie als **Endobronchitis** bezeichnen. Ergreift sie, von innen nach aussen fortschreitend, das peribronchiale Gewebe, oder verbreitet sich eine Lungenentzündung direct oder durch Vermittelung der Lymphbahnen auf letzteres, so kommt es zu einer **Peribronchitis** (Fig. 468 *e*), und es kann dieselbe, da im peribronchialen Gewebe reichlich Lymphgefässe liegen, sich auch unabhängig von Endobronchitis weiter verbreiten.

Bei der **katarrhalischen Bronchitis** (Fig. 467) liefert die Schleim-

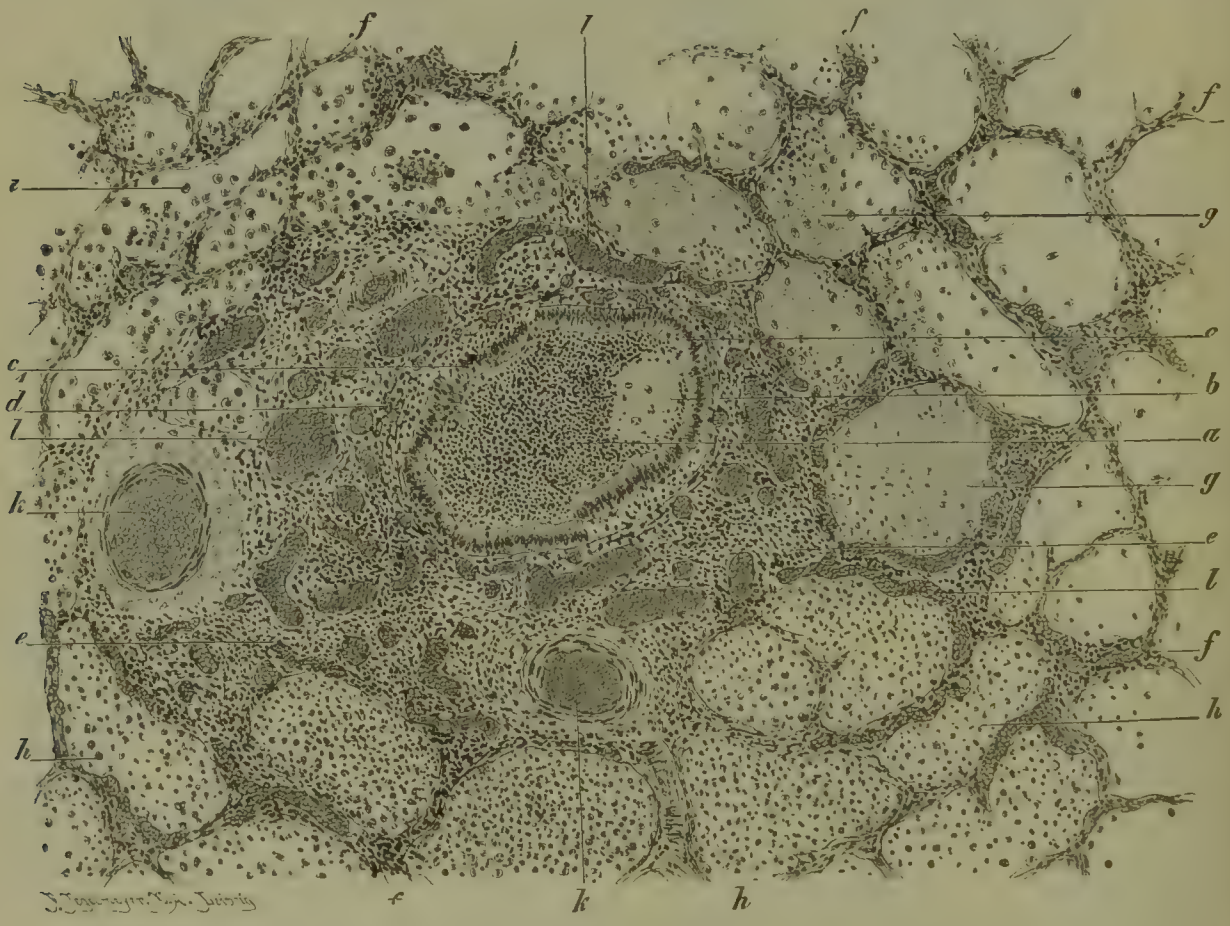

Fig. 468. Eiterige Bronchitis, Peribronchitis und peribronchiale Bronchopneumonie bei einem Kinde von 1¼ Jahren (M. Fl. Häm. Eos.). *a* Eiteriger, *b* schleimiger Bronchialinhalt. *c* c_1 Von Rundzellen durchsetztes, theilweise abgehobenes (c_1) Bronchialepithel. *d* Zellig infiltrirte Bronchialwand mit stark gefüllten Blutgefässen. *e* Zellig infiltrirtes peribronchiales und periarterielles Bindegewebe. *f* Septen zwischen den Lungenalveolen, zu einem Theil zellig infiltrirt. *g* Fibrinöses Exsudat in den Alveolen. *h* Alveolen, mit zellreichem, *i* solche mit zellarmem Exsudat gefüllt. *k* Lungenarterien im Querschnitt. *l* Stark mit Blut gefüllte bronchiale, peribronchiale und interacinöse Gefässe. Vergr. 45.

haut entweder ein schleimiges (f, f_1) oder ein seröses oder ein eiteriges oder ein gemischtes Secret (Fig. 468 *a*, *b*). Der Schleim, der namentlich bei frischen Katarrhen reichlich secernirt wird, stammt theils von dem Deckepithel, dessen Zellen verschleimen (Fig. 467 *b*, *c*, c_1) und den Schleim danach entleeren oder sich abstossen (*d*), theils von den in der Bronchialwand gelegenen Schleimdrüsen (*n*), aus deren Ausführungsgängen hierbei nicht selten ganze Schleimpfröpfe (*g*) austreten. Von Zellen enthalten die verschiedenen katarrhalischen Bronchialsecrete Eiterkörperchen und Epithelien (*e*), welche meistens bald durch Verschleimung (*d*) zu Grunde gehen.

Ist das Secret sehr reichlich und dabei serös, zellenarm, so bezeichnet man die Bronchitis als eine **Bronchorrhoea serosa**, ist es mehr puriform, als **Bronchoblennorrhoea**. Geräth das Secret durch Fäulnissorganismen in Zersetzung und wird es fötid, so nennt man den Process **fötide** oder **putride Bronchitis**.

Bei allen Bronchitisformen ist die Bronchialmucosa von Zellen mehr oder weniger reichlich durchsetzt (Fig. 467 *l*, *o*, *p*), am stärksten bei eiteriger (Fig. 468 *c*, c_1, *d*) und putrider Bronchitis, bei welcher meist auch die äusseren Schichten der Bronchialwand (*d*) und das peribronchiale Gewebe (*e*) infiltrirt sind. Bei eiterigen Formen des Katarrhs kann das von den auswandernden Zellen durchsetzte Epithel stellenweise abgehoben werden (Fig. 468 *c*, c_1) und bei länger dauernder Entzündung stellenweise durch Verschleimung und Desquamation verloren gehen.

Hält eine Bronchitis lange Zeit an, so stellen sich häufig Atrophie der specifischen Bestandtheile, stellenweise auch hypertrophische Wucherungen des Bindegewebes ein. Die epitheliale Auskleidung gestaltet sich oft unregelmässig, besteht da und dort aus ein- oder mehrschichtigen cubischen oder platten polymorphen Zellen.

Croupöse Entzündung der Bronchien kommt am häufigsten neben Croup der Trachea, selten ohne letzteren vor und ist meist durch das Gift der Diphtherie verursacht, kann indessen durch verschiedene Schädlicheiten, z. B. auch durch aspirirte Mundflüssigkeiten, herbeigeführt werden. Ferner ist die croupöse Pneumonie stets von einer mehr oder weniger ausgebreiteten croupösen Exsudation in den kleinen Bronchien begleitet. Die Schleimhaut bedeckt sich dabei mit weisslichen Membranen, deren Dicke, abgesehen von der croupösen Pneumonie, meist nur in den grösseren Bronchien erheblich ist, während in den kleineren Bronchien sich meist nur zarte Fibrinflocken bilden, welche sich allmählich verlieren und durch katarrhalisches Secret ersetzt werden.

Neben diesen acuten Formen croupöser Entzündung kommt auch eine **chronische fibrinöse Bronchitis** vor, bei welcher sich anfallsweise von Zeit zu Zeit feste, cohärente Exsudatmembranen in den Bronchien bilden, die oft in zusammenhängenden, baumförmig verzweigten Massen ausgehustet werden und einen Abguss des Bronchialbaumes darstellen.

Diphtheritische und **brandige Verschorfungen** der Bronchialschleimhaut sind selten. Am ehesten entstehen dieselben, wenn nekrotische brandige Massen aus der Lunge in die Bronchien gelangen, oder wenn heftig ätzend wirkende Substanzen in den Bronchialbaum aspirirt werden. Es können sich in Folge dessen hämorrhagische Entzündungen einstellen und Theile der Schleimhaut oder auch der tieferen Wandschichten brandig werden.

Tuberkulose der Bronchien ist eine häufige Begleiterscheinung tuberkulöser Erkrankungen der Lunge, hat daher ihren Sitz auch am häufigsten in den kleinen, den tuberkulösen Lungenherden am nächsten gelegenen Bronchien, kann sich aber von da aus über einen grossen Theil des Bronchialgebietes verbreiten. Der Process beginnt auch hier mit der Bildung grauer zelliger Knötchen (Fig. 469 *c*), welche etwas über die Oberfläche sich erheben. Durch Zerfall der verkäsenden Knötchen entstehen kleine Geschwüre (*d*), deren Grund und Rand meist einen nekrotischen, weisslichen Belag besitzen, und deren Umgebung geröthet ist.

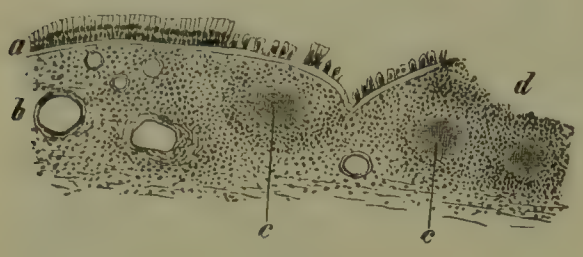

Fig. 469. Tuberkulose der Bronchialschleimhaut. *a* Epithel. *b* Bindegewebe der Mucosa, zellig infiltrirt. *c* Tuberkel. *d* Rand eines kleinen Geschwüres. Vergr. 25.

Durch stetig fortschreitenden Zerfall des infiltrirten Randes und Grundes können dieselben zu erheblicher Grösse heranwachsen und mit benachbarten Geschwüren verschmelzen, so dass umfangreiche, meist unregelmässig gestaltete, nicht selten zum Theil auf die Bronchialknorpel reichende Geschwürsflächen entstehen. In kleinen Bronchien verfällt nicht selten die ganze Wand der Nekrose und dem Zerfall.

Syphilitische Entzündungen der Bronchien kommen nur selten vor und treten in denselben Formen auf wie in dem Larynx und der Trachea. Sie können umfängliche Zerstörungen herbeiführen und hinterlassen strahlige Narben, durch welche das Bronchialrohr erheblich verunstaltet und verengt werden kann.

Curschmann hat als Bronchiolitis exsudativa eine eigenartige Form von Bronchitis beschrieben, bei welcher sich $^1/_2$—$^1/_1$ mm dicke und 1—2 cm lange, durchscheinende oder grauweisse, oder auch gelbe, zähe Gerinnungen bilden, die aus spiralig gedrehten und gewundenen Fäden und Bändern bestehen, die mehr oder weniger Zellen einschliessen. Sie verdanken ihre Entstehung einem exsudativen Process in den Bronchiolen, den man nach Curschmann weder zum einfachen Katarrh, noch zur croupösen Entzündung zählen kann. Nach O. Vierordt (*Berl. klin. Wochenschr. 1883*) kommen ähnliche Bildungen gelegentlich auch bei anderen Entzündungen, z. B. bei croupöser Pneumonie vor. Nach Leyden und Levi kommen sie namentlich bei Bronchopneumonieen vor, bei welchen in den Alveolen und in den Bronchiolen reichlich Epithel abgestossen wird.

Bei verschiedenen Formen von Bronchitis, namentlich aber bei der croupösen und der exsudativen Bronchiolitis, die mit Asthma bronchiale verbunden ist (Leyden, Levi), enthält das entzündliche Secret oft nadelförmige Oktaeder (Charcot-Leyden'sche Krystalle). Nach B. Levi treten sie dann auf, wenn eine starke Desquamation des Epithels stattfindet, und fehlen bei Katarrhen, bei denen die Desquamation gering ist.

Literatur.

Arnold, J., *Lymphatisches Gewebe in den Lungen, Virch. Arch. 80. Bd. 1880.*
Auld, *The pathol. histol. of bronchial affections, London 1892.*
Babes, *Bronchites hémorrhagiques, Arch. de méd. exp. V 1893; Étiologie de cert. formes de bronchites, Ann. de l'Inst. de Path. de Bucarest IV 1894.*

Berkast, *On bronchial Asthma, London 1889 (Lit.).*
Curschmann, *Bronchitis exsudativa, D. Arch. f. klin. Med. XXXII 1883.*
David, *Les microbes de la bronche, Paris 1890.*
Fischer, *Veränderungen bei der Bronchitis u. Bronchicktasie, Beitr. v. Ziegler V 1889.*
Frankenhäuser, *Bau der Tracheobronchialschleimhaut, Petersburg 1879.*
Fränkel, A., *Asthma, Eulenburg's Realencykl. II 1894 (Lit.).*
Grandy, *Chronischer Bronchialcroup, Cbl. f. allg. Path. VIII 1897.*
Herzog, *Bronchitis fibrinosa, Cbl. f. allg. Path. VIII 1897.*
Hitzig, *Aetiologie d. putriden Bronchitis, Virch. Arch. 141. Bd. 1895.*
Kölliker, *Zur Kenntniss des Baues der Lunge, Würzburg 1881.*
Leyden, *Tyrosinkrystalle im Sputum, Virch. Arch. 74. Bd. 1878.*
Leyden u. Salkowski, *Zur Kenntniss d. Bronchialasthma, Virch. Arch. 54. Bd. 1872.*
Model, *Ueber Bronchitis fibrinosa, I.-D. Freiburg 1890.*
Ruge, *Die Centralfäden in den Curschmann'schen Spiralen, Virch. Arch. 135. Bd. 1894.*
Sokoloff, *Entzündung der Luftwege, Virch. Arch. 68. Bd. 1876.*
Zenker, *Krystalle im Sputum, D. Arch. f. klin. Med. XVIII 1876 u. XXXII 1883.*

§ 226. **Verengerung** und **Verschluss der Bronchien** treten am häufigsten in Folge von Entzündung ein und werden durch die Schwellung der Bronchialwand und durch Ansammlung von Secret und Exsudat (Fig. 468 *a*, *b*, *c*, *d* und Fig. 470 *a*, *b*) verursacht. In der Mehrzahl der Fälle ist der Verschluss ein vorübergehender, indem das an der Oberfläche angesammelte Secret durch Expectoration und Resorption wieder entfernt wird und die Schwellung der Bronchialwand schwindet. Es kann derselbe indessen auch ein bleibender sein.

Dauernde Bronchialverstopfung kann sich an verschiedene acute oder chronische Entzündungen anschliessen, kommt aber am häufigsten bei Tuberkulose (Fig. 470 *a*, *b*) vor, indem bei letzterer die Wände der erkrankten Bronchiolen verdickt sind und gleichzeitig das Secret zellreich und wasserarm ist.

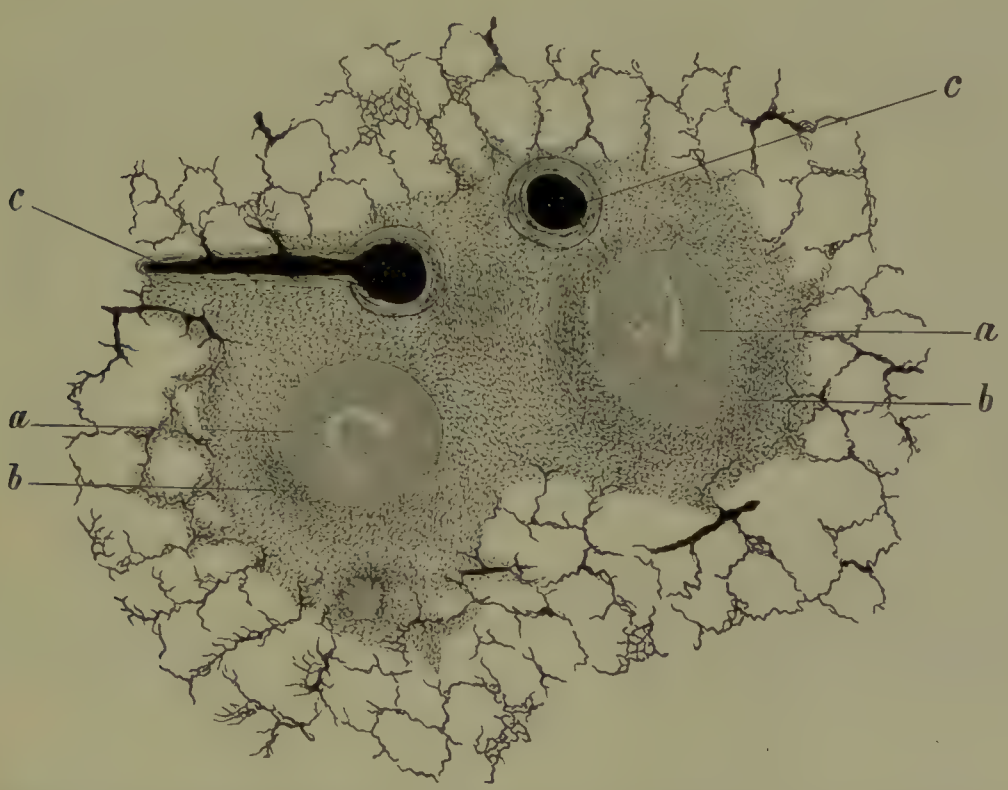

Fig. 470. Zwei verstopfte kleine Bronchien aus einer an Tuberkulose erkrankten Lunge (Injectionspräp.). *a* Verkäster Inhalt der Bronchien. *b* Bronchialwand und peribronchiales Bindegewebe, verdickt und zellig infiltrirt. *c* Arterie. Vergrösserung 25.

Ein Durchschnitt durch einen dauernd verstopften Bronchus bietet das Bild eines eingekapselten, rundlichen Käseknotens. Sind die Bronchien über grössere Strecken mit Käse gefüllt und gleichzeitig der Länge nach durchschnitten, so sieht man mehr cylindrische oder wenigstens in die Länge gestreckte Käseherde.

Der käsige Inhalt und die Bronchialwand sind entweder scharf von einander getrennt oder gehen mehr allmählich in einander über. Ersteres kommt namentlich bei Verstopfung grösserer Bronchien, letzteres dagegen bei Verschluss kleinster Bronchiolen vor. Die Bronchialwand und das peribronchiale Bindegewebe sind in der Umgebung des Käseherdes meist verdickt, nach katarrhalischen Processen oft rein fibrös, bei Tuberkulose dagegen (Fig. 470 *b*) mehr zellig-fibrös; zum Theil sind sie auch nekrotisch, kernlos, verkäst.

Die verkästen Secretpfröpfe können im Laufe der Zeit verkalken und Bronchialsteine bilden.

Eine weitere Ursache von Bronchialverstopfungen bilden Fremdkörper, welche in den Bronchialbaum gelangen und sich je nach ihrer Grösse in kleinere oder grössere Bronchien einkeilen. Je nach ihrer chemisch-physikalischen Beschaffenheit verursachen sie theils indurirende, theils jauchige und eiterige Entzündungen.

Gelangen destructive Entzündungen des Bronchialrohres zur Heilung, so können die Bronchien auch durch die sich einstellende narbige Schrumpfung verengt und verschlossen werden, so besonders nach syphilitischen Ulcerationen grösserer Bronchien.

In seltenen Fällen verursachen intrabronchiale Geschwülste Bronchialstenosen.

Eine letzte Form der Bronchialverengerung wird endlich durch Druck von aussen herbeigeführt. Innerhalb der Lunge selbst sind es namentlich Lungengeschwülste sowie entzündliche Herde, am Lungenhilus dagegen vergrösserte Lymphdrüsen, Aortenaneurysmen und Geschwülste des Oesophagus, welche diesen Effect haben können.

Verhärtungen und **Verdickungen der ganzen Bronchialwand** können sich sowohl an Entzündungen, die von der Bronchialschleimhaut ausgehen, als auch an Lungenentzündungen, die von der Lunge aus auf das peribronchiale Gewebe (Peribronchitis) übergreifen, anschliessen. Die verdickte Bronchialwand kann gegen das Lungengewebe gut abgegrenzt sein (Fig. 470 *b*), doch verbreitet sich die Induration bei starker Betheiligung des peribronchialen Gewebes (Fig. 471 *c*) oft ohne scharfe Abgrenzung auf das angrenzende Lungengewebe (*d*). Kleinere Bronchen mit verdickter Wand sind oft zugleich durch eingedicktes Secret verstopft (Fig. 470 *a* und Fig. 471 *c*), grössere sind meist offen und nicht selten zugleich erweitert (Fig. 470 *a*).

Die **Bronchiektasie** oder die **Erweiterung der Bronchien** tritt theils in Folge einer Steigerung des auf der Bronchialwand lastenden Druckes, theils in Folge einer Veränderung der Textur und Beschaffenheit der Bronchialwand, sowie des umgebenden Lungenparenchyms ein.

Die Erweiterung ist entweder eine cylindrische (Fig. 472) und erstreckt sich über einen bis zahlreiche Bronchialäste, oder sie ist circumscript, spindelförmig oder sackförmig (Fig. 473) und tritt vereinzelt oder multipel auf. Je nach der Beschaffenheit der Bronchialwand und ihrer Umgebung kann man atrophische und hypertrophische Bronchiektasieen unterscheiden.

Die atrophische Bronchiektasie tritt als Folge länger dauernder entzündlicher Affectionen auf, durch welche die Bronchialwand an Widerstandskraft und Elasticität eine wesentliche Einbusse erleidet und sich in Folge dessen unter dem Luftdrucke erweitert. Gefördert wird ihre Entwicklung durch temporäre Behinderung und Erschwerung der Exspiration. Solche Erweiterungen sind meist cylindrisch und betreffen namentlich die Bronchien der unteren Lappen. Giebt die Bronchialwand dem Drucke in ungleicher Weise nach, so erscheint das erweiterte Rohr zugleich buchtig und zeigt an der Innenfläche zahlreiche circulär oder etwas schräg verlaufende, zum Theil unter einander verbundene, erhabene Leisten oder Rippen (Fig. 472), welche dadurch entstehen, dass die circulär verlaufenden Muskelzüge nach innen vorspringen, während das dazwischenliegende Gewebe sich ausbuchtet. Das Schleimhautgewebe ist im Uebrigen mehr oder weniger

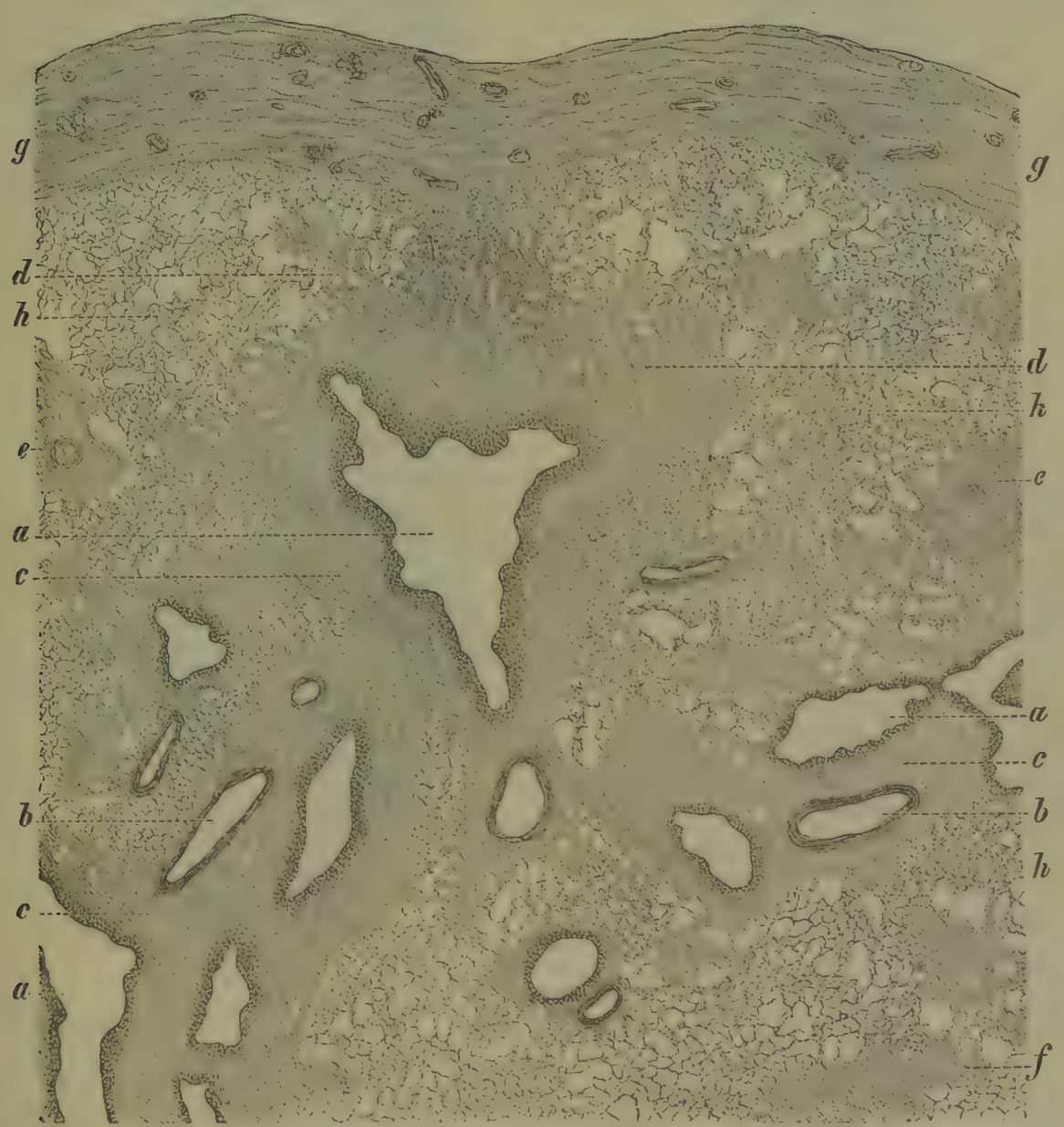

Fig. 471. Peribronchitis fibrosa. Hypertrophie und Induration des peribronchialen Gewebes und der Pleura (Alk. Pikrokarm.). *a* Bronchien, zum Theil erweitert. *b* Arterien. *c* Verdicktes peribronchiales Bindegewebe. *d* In das Lungengewebe ausstrahlende fibröse Züge. *e* Durch Secret verschlossene Bronchien mit verdickter Umgebung. *f* Fibröse Herde ohne angeschnittene Bronchien. *g* Verdickte Pleura. *h* Lungengewebe, zum Theil emphysematisch. Vergr. 4.

atrophisch und zellig infiltrirt, die in der Wand gelegenen Knorpelplättchen sind nicht selten theilweise zu Grunde gegangen und durch gefässhaltiges Bindegewebe oder auch durch Knochen ersetzt, die Mündungen der Schleimdrüsen trichterförmig erweitert. Die Epithelbekleidung ist zuweilen noch gut erhalten; in anderen Fällen zeigen die Cylinderzellen ausgedehnte Verschleimung oder sind abgestossen, so dass nur kürzere kubische und keulenförmige Zellen ohne Cilien die Innenfläche bedecken.

Fig. 472.

Fig. 472. Atrophische cylindrische Bronchiektasie. Erweiterter Bronchus mit rippenartig vorspringenden Querleisten, der Länge nach aufgeschnitten. Natürl. Grösse.

Fig. 473.

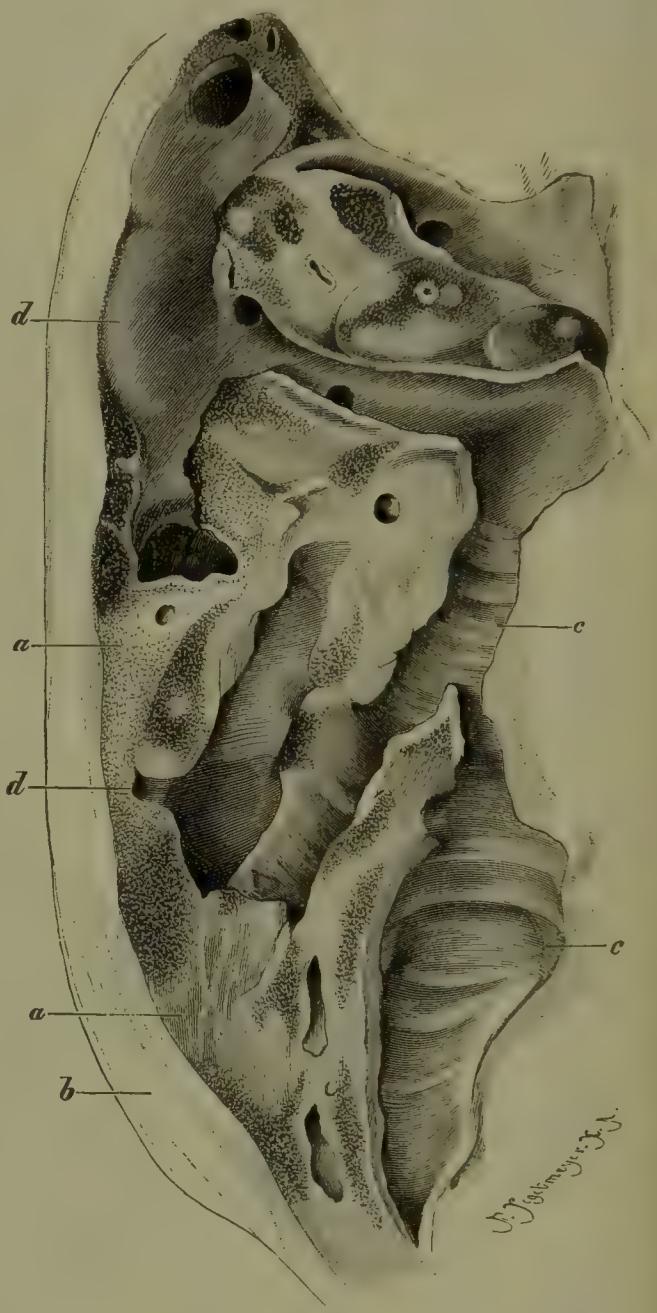

Fig. 473. Hypertrophische Bronchiektasieen und bronchiektatische Cavernen bei fibröser Induration des Lungengewebes. *a* Verhärtetes Lungengewebe. *b* Verdickte Pleura. *c* Erweiterter Bronchus. *d* Mit einem Bronchus in Verbindung stehende Caverne. Um $^1/_6$ verkleinert.

Die hypertrophische Bronchiektasie (Fig. 473 *c*) ist ein häufiger Folgezustand von Indurationen und Verödungen des Lungengewebes (*a*), durch welche ein grosser Theil des Lungengewebes für Luft unzugänglich wird. Die Ursache der Ektasie liegt hier weniger in einer abnormen Nachgiebigkeit der Bronchialwand, als in der einseitigen Wirkung der Luftdruckes in den Lungen, indem die in die Bronchien eintretende Luft sich nicht mehr in normaler Weise im Ver-

breitungsgebiet und in der Umgebung der betreffenden Bronchien vertheilen kann, so dass bei der Inspiration der Druck in den Bronchien höher ist als in ihrer Umgebung. Selbstverständlich wird eine durch Entzündung bedingte abnorme Nachgiebigkeit der Bronchialwände die Erweiterung begünstigen. Unter Umständen kann auch eine Schrumpfung des veränderten Lungengewebes bei fixirter Pleura Verzerrung und Dilatation der Bronchien bewirken.

Die hypertrophische Bronchiektasie (Fig. 473 *c*) ist meist spindelförmig oder sackförmig oder unregelmässig, kann aber auch cylindrisch gestaltet sein. Unter Umständen kann sie in indurirten Lungenbezirken so zahlreich werden, dass dieselben ganz mit bronchiektatischen Höhlen durchsetzt sind. In sehr seltenen Fällen entwickeln sich hinter verstopften Stellen mit Schleim gefüllte Cysten.

Die Schleimhaut hypertrophischer Bronchiektasieen pflegt dieselben Veränderungen zu zeigen, wie diejenige atrophischer Ektasieen. Nur sehr selten bilden sich in der Schleimhaut papillöse oder polypöse Wucherungen. Die äusseren Theile der Bronchialwand, sowie das peribronchiale Bindegewebe dagegen sind mehr oder minder verdickt.

Ulcerationen und **Perforationen der Bronchialwand** schliessen sich entweder an Entzündungen der Innenfläche oder aber an ulceröse Processe in der Umgebung der Bronchien an. Unter den von der Innenfläche ausgehenden Entzündungen sind es namentlich die eiterigen und putriden und die tuberkulösen Formen, welche häufiger zu Ulcerationen und Perforationen führen.

Vereiterungen entstehen besonders dann, wenn faulige Massen in die Bronchien aspirirt werden, oder wenn das Bronchialsecret faulige Zersetzungen eingeht. Letzteres geschieht namentlich innerhalb von Bronchiektasieen, in welchen das Secret liegen bleibt.

Stellen sich bei den genannten Affectionen Perforationen der Bronchien ein, und greift die Entzündung auf deren Umgebung über, so bilden sich im peribronchialen Gewebe und im angrenzenden Lungenparenchym Infiltrationsherde, welche je nach der Beschaffenheit der primären Entzündung ihren Ausgang entweder in Verkäsung und nekrotischen Gewebszerfall oder aber in Vereiterung und in putride Gewebsverjauchung nehmen. Zu der eiterigen oder jauchigen oder käsigen Bronchitis gesellt sich eine **eiterige** oder **jauchige** oder **käsige Peribronchitis**, und aus der Bronchiektasie wird durch Zerfall des angrenzenden Gewebes eine **ulceröse bronchiektatische Caverne** (Fig. 473 *d*). Die peribronchiale Zerfallshöhle liegt entweder zur Seite des primär afficirten Bronchus oder umgreift denselben mehr oder weniger vollkommen.

Die anfänglich meist wohl nur partielle Zerstörung des Bronchus kann mit der Zeit eine totale werden, so dass der Bronchus von innen her in die Zerfallshöhle tritt und letztere also jetzt das scheinbare Ende des Bronchus bildet. Die Wände der Höhle sind je nach der Genese des Processes und nach der Zeit der Untersuchung bald in eiterigem oder gangränösem, bald in käsigem Zerfall begriffen, bald fest, infiltrirt und verhärtet. Der Inhalt der Höhle bildet eine eiterige oder jauchige Masse oder eine mit käsigen Bröckeln vermischte weissliche oder graue Flüssigkeit. Jauchige Massen enthalten Bakterien, häufig auch Leucinkugeln und Tyrosin- und Margarinnadeln.

Die Caverne wird zunächst durch die eindringende Luft ausgeweitet, kann aber im Laufe der Zeit auch durch fortschreitenden Ge-

webszerfall wachsen, am raschesten, wenn der Process einen eiterigen oder gangränösen Charakter trägt, langsamer, wenn die Entzündung ihren Ausgang in Verkäsung nimmt, am langsamsten, wenn das Lungengewebe durch chronische indurative Entzündungen verhärtet ist.

Ulcerationen und Perforationen der Bronchialwand, welche an deren Aussenflächen beginnen, stellen sich am häufigsten bei vereiternden, gangränescirenden und verkäsenden Entzündungen des Lungenparenchymes ein und gehören zu den häufigsten Vorkommnissen. Seltener brechen verkäsende und vereiternde Lymphdrüsen oder peribronchial gelegene Geschwülste oder Aneurysmen durch die Bronchien durch.

Ist ein Durchbruch in ein Bronchialrohr eingetreten, so gelangen die in der Umgebung der Bronchien gelegenen Zerfallsmassen in grösserer oder geringerer Menge in das Bronchiallumen und können entweder nach aussen befördert oder durch Aspiration in die Verzweigungen anderer Bronchien gerissen werden. In die Zerfallshöhle selbst kann aus dem durchbrochenen Bronchus Luft eintreten und die Höhle erweitern.

Literatur über Bronchiektasie.

Aufrecht, *Bronchiektasie, Eulenburg's Realencyklop. 1894.*
Biermer, *Zur Theorie und Anatomie der Bronchienerweiterung, V. A. 19. Bd. 1860.*
Buhl, *Lungenentzündung, Tuberkulose u. Schwindsucht, München 1872.*
Fischer, *Veränderungen bei der Bronchitis und Bronchiektasie, Beitr. v. Ziegler V 1889.*
Fitz, *Beitrag zur feineren Anatomie der Bronchiektasie, Virch. Arch. 51. Bd. 1879.*
Grawitz, *Angeborene Bronchiektasie, Virch. Arch. 82. Bd. 1880.*
Hanot *et* ***Gilbert,*** *Contr. à l'ét. de la dilat. des bronches, Arch. de phys. VI 1884.*
Leroy, *Contrib. à l'ét. des dilatations bronchiques, Arch. de phys. VI 1879.*
Nicaise, *Pathogénie de la dilatation des bronches, Rev. de méd. 1893.*

V. Pathologische Anatomie der Lunge.

1. Missbildungen der Lunge.

§ 227. Das **respirirende Parenchym der Lunge** setzt sich im Wesentlichen aus den Endverzweigungen der Bronchien und aus Blutgefässen zusammen, doch nimmt an dem Aufbau desselben auch eine gewisse Menge von Bindegewebe Theil, welches die einzelnen Verzweigungen unter einander verbindet und durch Bildung stärkerer Bindegewebszüge das Parenchym in einzelne Läppchen abgrenzt.

Der Uebergang der zuleitenden Röhren in das respirirende Lungenparenchym erfolgt dadurch, dass einerseits der Bau der Bronchiolen sich ändert, dass andererseits ihre Wandung zahlreiche hohle Ausstülpungen bildet.

Die Bronchien gehen an ihren Enden eine mehrfache dichotomische Theilung ein, und die aus dieser Theilung hervorgehenden Aeste sind es, welche durch Bildung von Alveolen zum respirirenden Parenchym werden.

Zunächst treten nur vereinzelte Alveolen, sowie kleine einseitig gelagerte Gruppen von solchen auf (Fig. 474 *B*), so dass der Bronchiolus theilweise in respirirendes Parenchym umgewandelt wird und daher auch den Namen **respirirender Bronchiolus** erhalten hat. Jeder respirirende Bronchiolus theilt sich in 2—3 weite Aestchen, welche allseitig von

Alveolen dicht besetzt sind (*B*) und daher als **Alveolengänge** oder auch als Infundibula bezeichnet werden.

Werden die Bronchien zu respirirenden Bronchiolen, so verlieren sie die Knorpel, und ihr Epithel gestaltet sich zu einer einfachen Lage niedriger, wimperloser Cylinderzellen, welche schliesslich zu Pflasterzellen und grossen polygonalen Platten werden.

Wird der respirirende Bronchiolus zum Alveolengang, so schwinden die Cylinderzellen ganz, so dass das Epithel lediglich aus kleinen, kernhaltigen, granulirten Pflasterzellen und aus grösseren, hyalinen, kernhaltigen und kernlosen Platten besteht. Die Muskelfasern der Bronchiolen erhalten sich auch noch in den Alveolengängen in Form circulär angeordneter Züge, welche am Eingang einer jeden wandständigen Alveole einen Ring bilden.

Die Alveolen haben dasselbe Epithel wie die Alveolengänge. Im Uebrigen besteht ihre Wand aus einer zarten, von einem dichten Gefässnetz umsponnenen Bindegewebsmembran, die theils durch diffus verbreitete elastische Fäserchen, theils durch Züge dickerer Bündel elastischer Fasern verstärkt wird. Muskeln fehlen ihr dagegen.

Fig. 474. Corrosionspräparat der Endverzweigungen der Bronchiolen (*B*) und der Lungenarterien (*A*), bei Lupenvergrösserung gezeichnet.

Die Alveolengruppen, welche zu den Endverzweigungen eines respirirenden Bronchiolus gehören, grenzen nicht alle unmittelbar an einander an, sondern lassen Zwischenräume zwischen sich, welche durch andere Alveolengangsysteme ausgefüllt werden. Wo sich die verschiedenen Systeme berühren, treten sie unter Vermittelung von blut- und lymphgefässhaltigem Bindegewebe unter einander in feste Verbindung.

Die Entwicklung der Lunge erleidet im Ganzen nur selten Störungen, welche zu einer **Missbildung** derselben führen, doch kommt eine partielle oder auch über eine ganze Lunge sich ausdehnende **Hypoplasie** und **Agenesie des respirirenden Parenchyms** vor, welche sich mit **diffuser** und **cystischer Bronchiektasie** verbinden kann.

Die Lunge entwickelt sich in der Weise, dass innerhalb eines zell- und gefässreichen Grundgewebes von einem einfachen Hauptgang abzweigende Drüsenkanäle in stetig zunehmender Verzweigung aussprossen und schliesslich eine grosse Zahl von Endzweigen bilden, denen mit cubischem Epithel ausgekleidete Alveolen aufsitzen, die nach der Geburt bei dem Athmen durch die einstürzende Luft ausgedehnt werden. In sehr seltenen Fällen kann die Entwicklung einer ganzen Lunge vollständig rudimentär bleiben, so dass dieselbe nur ein kleines unscheinbares fleischiges Organ darstellt, welches nur wenige Drüsengänge resp. Bronchien enthält. Häufiger ist, dass nur kleine um-

schriebene Bezirke, etwa die basalen Theile eines Lappens zu mangelhafter Ausbildung gelangen und alsdann aus zell- und gefässreichem Bindegewebe bestehen, das mehr oder weniger zahlreiche verzweigte Bronchien, aber keine oder wenigstens nur unvollständig entwickelte Alveolen einschliesst. Es kommen ferner auch Fälle vor, in denen die Lunge zwar noch ein ansehnliches, wenn auch gegen die normale Grösse stark zurückbleibendes Volumen erreicht, aber im Wesentlichen aus einem zellreichen Bindegewebe besteht, das nur Bronchien resp. deren Anlagen, aber keine oder nur ungenügend entwickelte Alveolen enthält (Fig. 475).

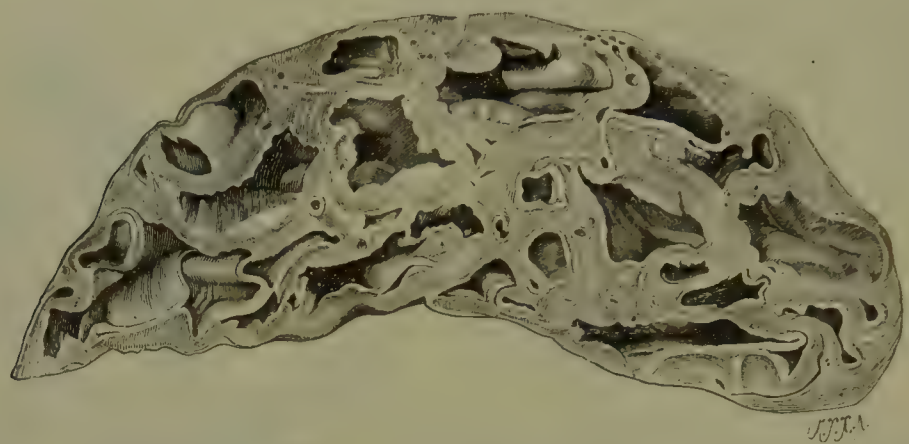

Fig. 475. Agenesie der linken Lunge eines Erwachsenen mit Ektasie der Bronchien. Querschnitt durch die Spitze der Lunge. Die ganze Lunge ist stark verkleinert und besteht aus einem blutreichen Bindegewebe ohne ausgebildete Alveolen, welches ektatische und verzerrte Bronchien einschliesst. Nat. Gr.

Alle die erwähnten Befunde kommen zunächst bei Neugeborenen zur Beobachtung. Allein es muss hervorgehoben werden, dass diese Zustände an und für sich nicht Lebensunfähigkeit bedingen und daher auch bei Kindern verschiedenen Alters, ja auch bei Erwachsenen (Fig. 475 und 476) sich finden können. Ist die Missbildung eng begrenzt, so wird der noch restirende Theil der Lunge vicariirend sich ausgestalten können; ist eine ganze Lunge oder der grössere Theil einer solchen mangelhaft entwickelt, so muss die gesunde Lunge eine **compensatorische Hypertrophie** erfahren, und es kommen auch in der That Fälle vor, in denen ein Lungenflügel die Athmungsfunctionen allein übernimmt und hypertrophirt und unter Verlagerung des Herzens nach der Seite der missbildeten Lunge den grössten Theil des Thoraxraumes einnimmt.

Die Bronchien des missbildeten Lungengebietes können bei Neugeborenen normal aussehen, sind indessen zuweilen schon in dieser Zeit erweitert, so dass man angeborene **cylindrische** und **cystische Bronchiektasieen** innerhalb eines abnorm dichten Lungengewebes findet. Bei längerem Bestande des Lebens kann der missbildete Lungentheil (Fig. 475) durch fortschreitende Ektasie der Bronchien zu einem aus Cysten von Erbsen- bis Hühnereigrösse zusammengesetzten Organe umgewandelt werden, dessen einzelne Cysten mit den zum Theil ebenfalls erweiterten Hauptbronchien theils durch weite, theils durch enge Oeffnungen in Verbindung stehen (Fig. 476), theils auch völlig abgeschlossen erscheinen.

Die Wände der Cysten sind theils dünn und zart, theils dicker und besitzen eine epitheliale Auskleidung von flimmerndem Cylinderepithel.

Soweit es sich um cystisch entartete grössere Bronchien handelt, kann das Bindegewebe der Wandung Knorpelplättchen einschliessen. Das zwischen den Cysten gelegene Gewebe ist verschieden mächtig entwickelt und besteht theils aus Bindegewebe, theils aus unentwickeltem Lungengewebe.

Insofern keine secundären Veränderungen eingetreten sind, ist das Gewebe im missbildeten Bezirk auch bei Erwachsenen pigmentlos, und es können auch Verwachsungen mit den Costalpleuren in den betreffenden Gebieten ganz fehlen. Durch Entzündungen, die sich in den ektatischen Bronchien während des Lebens einstellen und auch auf die Cysten verbreiten können, stellen sich mehr oder weniger secundäre Veränderungen, pleuritische Verwachsungen, Gewebsverhärtungen und Secretansammlungen in den Cysten, mitunter auch Blutungen ein, welche eine braune Pigmentirung hinterlassen.

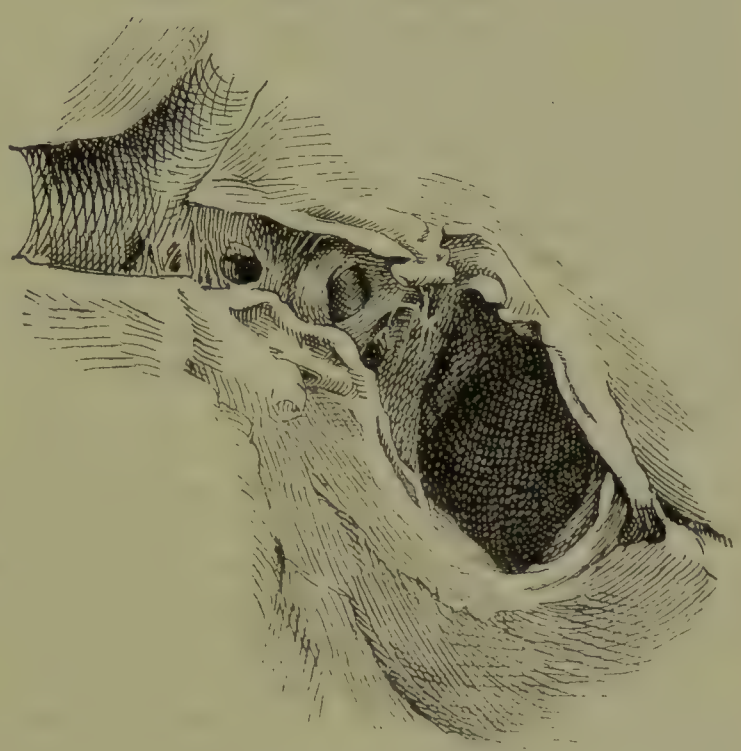

Fig. 476. Sackförmige Bronchiektasie innerhalb eines vollständig dicht gebliebenen Lungenbezirks an der Basis des obersten Lappens der rechten Lunge eines Erwachsenen.

Von anderen Missbildungen kommt am häufigsten eine Vermehrung der Lappen vor, doch hat dieselbe nur anatomisches Interesse. In seltenen Fällen kann es im Anschluss an Entwicklungsstörungen zu einer blasigen Dilatation einer Gruppe von Lungenbläschen, zu einem substantiellen Emphysem kommen.

Literatur über Missbildungen der Lunge.

Feustel, *Ueber die späteren Schicksale der Atelektase, I.-D. Kiel 1883.*
Grawitz, *Ueber angeborene Bronchiektasie, Virch. Arch. 82. Bd. 1880.*
Haasler, *Compensat. Hypertrophie der Lunge, Virch. Arch. 128. Bd. 1892.*
Heller, *Schicksale atelektat. Lungenabschnitte, D. Arch. f. klin. Med. 36. Bd. 1885.*
v. Kölliker, *Zur Kenntniss des Baues der Lunge, Würzburg 1880.*
Meyer, H., *Angeborene blasige Missbildung der Lunge, Virch. Arch. 16. Bd. 1859.*
Ponfick, *Primäre Atrophie der rechten Lunge. Virch. Arch. 50. Bd. 1870.*
Schaffner, *Der Lobus inferior accessorius, Virch. Arch. 152. Bd. 1898.*
Schmit, *Agenesie beider Lungen, Virch. Arch. 134. Bd. 1893.*
Störk, *Blasige Missbildung der Lunge, Wien. klin. Woch. 1897.*
Wollmann, *Ein Fall von Agenesie der l. Lunge, I.-D. Freiburg 1891.*

2. Lungenveränderungen, welche durch Störungen der Athmung entstehen. Atelektase und Emphysem.

§ 228. Die Lunge ist bis zum Eintritt der Geburt ein compactes Organ, dessen Alveolen zwar bereits vorgebildet, aber durch-

wegs collabirt sind. Erst mit dem Eintritt der Respiration werden die Alveolen mit Luft gefüllt und zu hohlen Bläschen ausgedehnt. Gleichzeitig plattet sich die epitheliale Auskleidung der Innenfläche ab.

Ist nach der Geburt die Athmung eine mangelhafte oder sind einzelne Bronchien verstopft oder einzelne Theile der Lunge comprimirt oder dehnungsunfähig, so bleibt eine grössere oder geringere Zahl von Läppchen luftleer und behält daher die dichte fleischige Beschaffenheit und die blaurothe oder braunrothe Farbe der fötalen Lunge bei, es bleibt eine **fötale Atelektase** oder **Apneumatosis.**

Wird ein Lungenabschnitt, welcher bereits functionirt hat, aus irgend einem Grunde luftleer, so entsteht eine **erworbene Atelektase.** Dieselbe wird entweder durch Compression der Lunge (Compressionsatelektase) oder durch Verschluss der Bronchien (Obstructionsatelektase) oder durch Anfüllung der Alveolen mit festen und flüssigen Massen herbeigeführt. Die Compression der Lunge wird am häufigsten durch Ansammlung von Flüssigkeit oder Luft in der Pleurahöhle oder durch einen hohen Stand des Zwerchfells verursacht, kann indessen auch die Folge von Aortenaneurysmen, Verbiegungen der Wirbelsäule, Verdickungen und Schrumpfungen der Pleura, Erweiterung des Herzbeutels etc. sein. Je nach den Umständen ist die Compression bald eine partielle, bald eine totale und kann verschiedene Grade erreichen.

Betrifft die Compression die ganze Lunge und ist sie eine hochgradige, so ist die Lunge meist an die Wirbelsäule angepresst, und ihr Parenchym erscheint dicht, zäh, luftleer und meist blass hellröthlich, oder bei Pigmentirung hellgrau gefärbt. Dieselbe Beschaffenheit zeigen auch partielle Compressionsatelektasen, doch ist hierbei das Gewebe nicht selten blutreicher und daher geröthet.

Wird ein Bronchus oder Bronchiolus durch Secret oder irgend eine andere Ursache verschlossen, so wird das zugehörige Lungenparenchym stets nach einiger Zeit luftleer. Zuerst wird der Sauerstoff, dann die Kohlensäure und schliesslich der Stickstoff vom Blute absorbirt, und die Lunge zieht sich auf den Fötalzustand zusammen. Da innerhalb der collabirten Bezirke Volumsveränderungen des Parenchyms nicht mehr stattfinden und die Capillaren vielfach geschlängelt und geknickt sind, so pflegt sich in ihm eine Stauung einzustellen, so dass die atelektatischen Läppchen blauroth aussehen.

Obstructionsatelektasen sind ein überaus häufiges Vorkommniss und begleiten die Entzündung der kleinen Bronchien ganz gewöhnlich. Meist treten sie in der Form auf, dass atelektatische, blaurothe Läppchen mit hellröthlichen oder weisslichen, lufthaltigen abwechseln.

Bleibt in einem Lungenabschnitt eine **fötale Atelektase** bestehen, so können sich in demselben ähnliche Veränderungen einstellen, wie sie in § 227 als Folgezustände partieller Agenesie oder Hypoplasie beschrieben sind, nur ist ein Unterschied gegenüber der letzteren darin gegeben, dass in dem dichten Gewebe noch Alveolen liegen, die mit cubischem Epithel ausgekleidet sind. Wie weit dieselben im Laufe der Zeit schwinden, ist schwer zu entscheiden, da ihr späteres Fehlen durch Agenesie erklärt werden kann. Immerhin ist es in Rücksicht auf die Folgezustände erworbener Atelektase möglich, dass dies unter gewissen Bedingungen geschehen kann.

Bleibt in einem Lungenabschnitt eine **erworbene Atelektase** längere Zeit bestehen, so können sich als **Folgezustände** derselben

Verödungen und Verhärtungen des Lungengewebes einstellen, welche durch Wucherung des Lungenbindegewebes eingeleitet werden und zu einem Untergang der Alveolen führen. Da die Alveolen mit Epithel ausgekleidet sind, welches die Verwachsung der Wände collabirter Alveolen hindert, so kann indessen ein atelektatischer Zustand lange Zeit bestehen, ohne dass eine Obliteration der Alveolen sich einstellt, und es dürfte die letztere jeweilen wohl erst dann zur Entwicklung kommen, wenn sich zur Atelektase eine Entzündung hinzugesellt, so dass man den Process der Lungeninduration wesentlich als eine Folge consecutiver oder vielleicht schon von Anbeginn an vorhandener pneumonischer und bronchopneumonischer Processe (siehe diese) ansehen muss.

Literatur über Atelektase.

Bartels, *Bemerkungen über Masern etc., Virch. Arch. 21. Bd. 1861.*
Gerhardt, *Erworbene Lungenatelektase, V. A. 11. Bd., u. Handb. der Kinderkrankh. III.*
Heller, *Schicksale atelektatischer Lungenabschnitte, D. Arch. f. klin. Med. 36. Bd. 1885.*
Lichtheim, *Versuche über Lungenatelektase, Arch. f. exp. Pathol. X 1879.*
Schuchardt, *Atelektase d. l. Lunge mit compensat. Hypertrophie der rechten, Virch. Arch. 101. Bd. 1885.*
Traube, *Ges. Beitr. z. Physiol. u. Pathol., Berlin 1871.*
Weber, *Beitr. z. path. Anat. d. Neugeb., Kiel 1852.*

§ 229. Wird der Thorax durch forcirte Inspiration übermässig erweitert, oder ist nur ein Theil des Lungenparenchyms für Luft zugänglich, während der andere verlegt ist, so werden die offenen Lungenabschnitte durch Luft in übermässiger Weise ausgedehnt, und es entwickelt sich ein Zustand, den man passend als **acutes vesiculäres Emphysem** (Fig 477) bezeichnet. Dasselbe kann geschehen, wenn bei Schwellung der Bronchialschleimhaut und bei Ansammlung von Secret in den Bronchien Luft bei der Inspiration noch in das Alveolarparenchym eintreten, aber nicht mehr bei der Exspiration entweichen kann. Die Alveolengänge (*a*) und Alveolen sind dabei in ihrer Structur nicht verändert, sondern nur durch Luft über die Norm ausgedehnt. Am häufigsten entwickeln sich diese Zustände im Gefolge bronchopneumonischer Processe. Die geblähten Läppchen sind meist blass, anämisch, und die subpleural gelegenen springen polsterartig über das Niveau der nicht geblähten atelektatischen vor.

Wird der Luftdruck innerhalb einer Alveole über eine gewisse Höhe gesteigert, so kann die Alveolenwand bersten, und die Luft tritt in das umliegende Gewebe, namentlich in die Lymphgefässe ein; es entsteht ein **intervesiculöses Emphysem.**

Am häufigsten entwickelt sich dasselbe bei Bronchitiden und Bronchopneumonieen, welche mit heftigem Husten verknüpft sind, und findet sich namentlich bei Kindern, welche bei diesen Affectionen suffucatorisch zu Grunde gegangen sind. Auch durch Einblasen von Luft bei asphyktischen Neugeborenen kann dasselbe entstehen.

Am häufigsten bersten Alveolen des vorderen Theiles der Oberlappen. Die Luftblasen liegen hauptsächlich subpleural, sind etwa stecknadelkopf- bis erbsengross und können sich von den erstgenannten Stellen aus in und unter der Pleura bis an den Lungenhilus ziehen und sich schliesslich auch im Fettgewebe des Mediastinums, ja sogar in demjenigen der Haut verbreiten.

Sind die Alveolengänge und die Alveolen dauernd oder wenigstens sehr häufig einer abnormen Dehnung ausgesetzt, so kann sich eine bleibende Erweiterung derselben (Fig. 478 *a*, *e* und

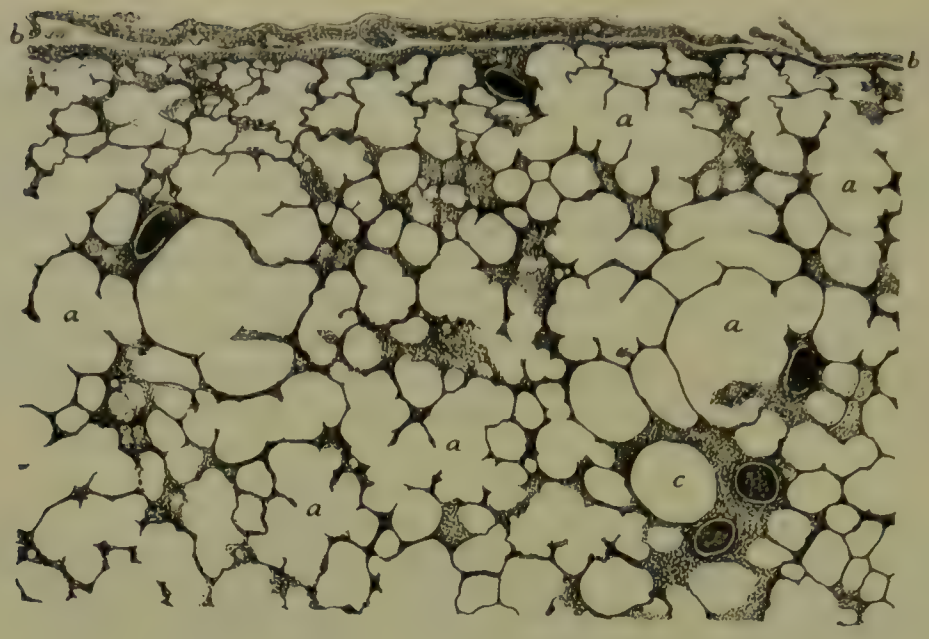

Fig. 477. Acutes vesiculäres Emphysem. Durch Luft stark ausgedehnte Lunge eines 28-jährigen Mannes (Form. Häm. Eos.). *a* Alveolengänge mit Alveolen. *b* Pleura. *c* Bronchiolus. Vergr. 12.

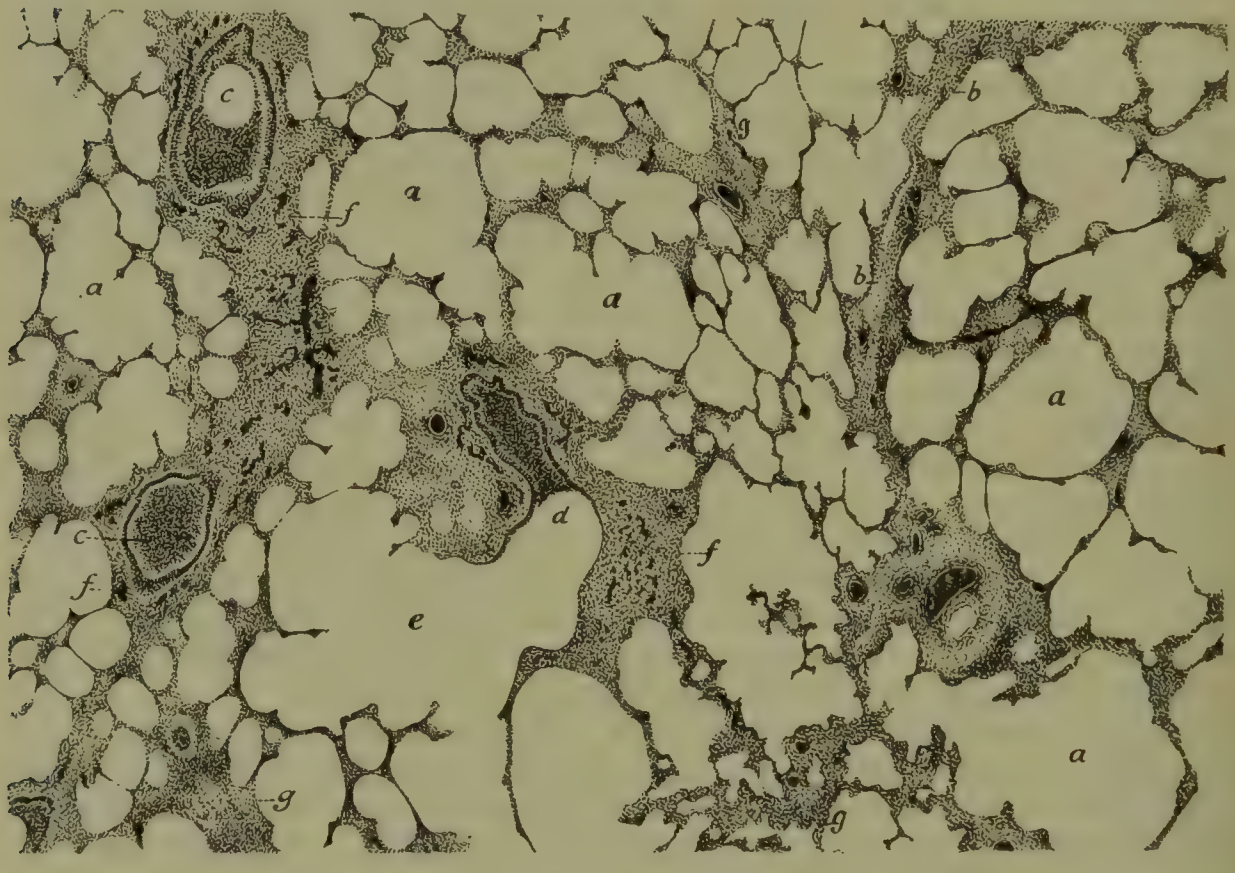

Fig. 478. Chronisches, substantielles Emphysem mässigen Grades mit Bronchitis und peribronchialer und parenchymatöser Induration bei einem Manne von 56 J. (Form. Häm. Eos.) *a* Erweiterte Alveolengänge und Alveolen. *b* Interlobuläres Septum. *c* Durch eiteriges Secret ganz oder theilweise verlegte Bronchien. *d* In erweiterte Alveolengänge (*e*) übergehender entzündeter Bronchiolus. *f* Peribronchiale, *g* interalveoläre gefässreiche Bindegewebshyperplasie. Vergr. 12.

Fig. 479 *a*), die zugleich mit einem mehr oder minder erheblichen Schwund der interalveolaren Scheidewände verbunden ist, einstellen, und man bezeichnet danach die Veränderung als **chronisches substantielles Emphysem.**

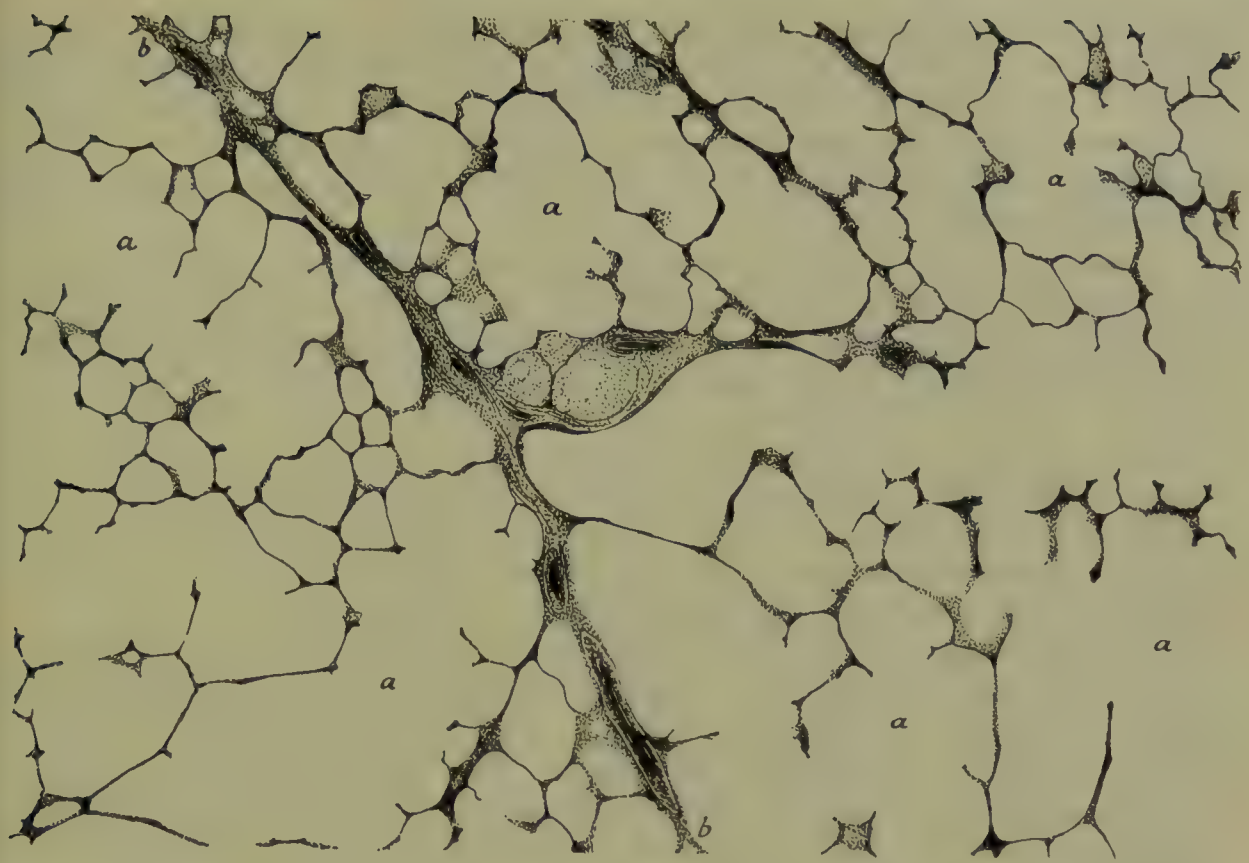

Fig. 479. Hochgradiges, chronisches substantielles Lungenemphysem bei einer Frau von 51 Jahren (Form. Häm. Eos.). *a* Erweiterte Alveolengänge und Alveolen. *b* Interlobuläres Septum. Vergr. 12.

Die Ursache der andauernden oder häufig wiederholten Dehnung der Alveolengänge und Alveolen kann zunächst darin gelegen sein, dass zufolge der dauernden Verlegung oder Schrumpfung einzelner Lungenabschnitte die offenen Lungentheile bei der Inspiration eine abnorme Ausdehnung erfahren, eine Genese, welche dazu Veranlassung gegeben hat, die Veränderung als **vicariirendes Emphysem** zu bezeichnen. Eine zweite Ursache abnormer Deh-

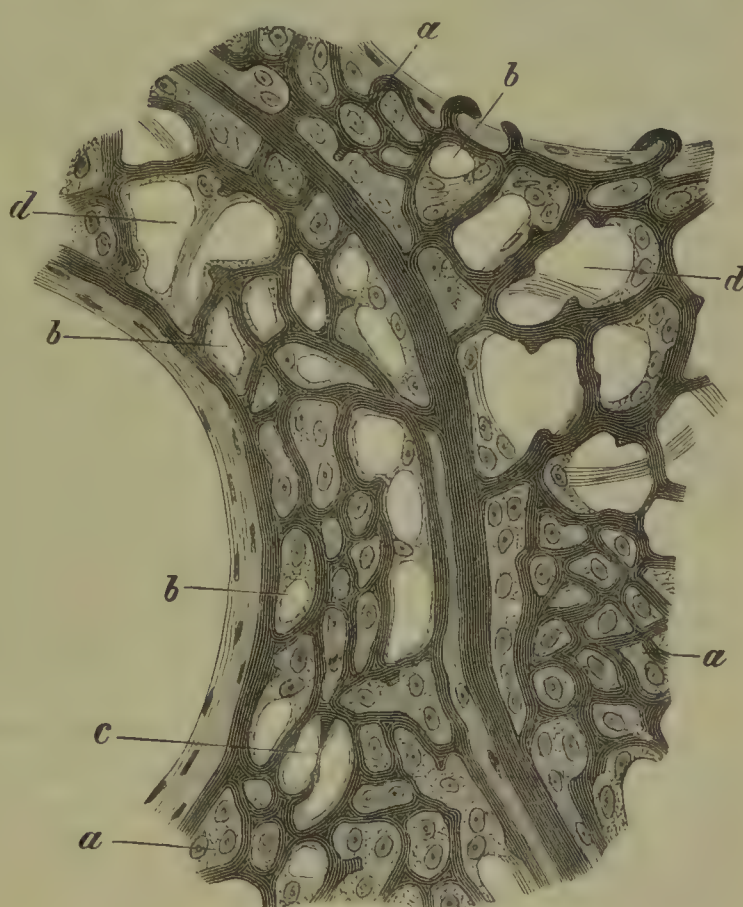

Fig. 480. Emphysema pulmonum (Injectionspr. Karm.) *a* Erweiterte intercapilläre Räume und Epithelzellen. *b* Lücken in der Alveolenwand (primäre Dehiscenz von EPPINGER). *c* Obliterirendes Gefäss. *d* Grössere Defecte in der Alveolenwand (secundäre Dehiscenz) mit grösseren Defecten in der Capillarverzweigung. Vergr. 200.

nung ist darin gegeben, dass die Exspiration erschwert oder zeitweise ganz gehemmt ist, so dass das Lungengewebe andauernd im Zustande der inspiratorischen Ausdehnung verharrt oder wenigstens nicht zur normalen Zusammenziehung gelangt. Eine solche Hemmung der Exspiration findet zeitweise z. B. bei dem Blasen von Blasinstrumenten statt.

Andauernd oder häufig sich wiederholend kommen sodann solche Exspirationsstörungen im Verlaufe von chronischer Bronchitis vor und es ist auch die als **chronisches idiopathisches diffuses Lungenemphysem** bezeichnete Veränderung wesentlich dadurch verursacht. Seniler Merasmus (seniles Emphysem), vielleicht auch eine angeborene Schwäche des Lungengewebes können den Eintritt des Gewebsschwundes begünstigen. Die Anhäufung von Secret in den Bronchien (Fig. 478 *c*) hat zur Folge, dass öfters die Luft bei der Inspiration noch eindringen, bei der Exspiration sich aber nur unvollkommen oder gar nicht entleeren kann.

Das substantielle Emphysem tritt je nach seiner Genese bald in örtlich beschränkten Bezirken, bald über die ganze Lunge verbreitet auf. Letzteres namentlich in jenen Fällen, in denen chronische Bronchitis die Ursache ist. Es pflegt indessen auch hierbei die Erkrankung an den Rändern deutlicher ausgesprochen zu sein als an den übrigen Theilen. Charakterisirt ist die Veränderung durch Vergrösserung der Lufträume und durch Rareficirung des Lungengewebes, und es können sich durch Verschmelzung zahlreicher kleiner Bläschen schliesslich von Scheidewandresten durchzogene Blasen von Erbsen- bis Walnuss- und Hühnereigrösse bilden, so dass man den Zustand als bullöses Emphysem bezeichtet. Im Uebrigen ist bei diffusem Lungenemphysem die ganze Lunge vergrössert, fühlt sich bei Füllung mit Luft weich und flaumig an, und es drängen sich oft auch einzelne stärker veränderte Theile polsterartig über die Oberfläche der Lunge hervor, namentlich in den basalen Theilen der Lunge. Presst man die Luft aus der Lunge vollkommen aus, so sinken die Randtheile zu einer schlaffen Membran zusammen.

Die Vergrösserung der Luftzellen ist durch eine Erweiterung der Infundibula und der Alveolen, der sich ein fortschreitender Schwund der interalveolaren Scheidewände (Fig. 478 *a*, *d*, *e* und Fig. 479 *a*) anschliesst, bedingt. Bei hochgradigem Emphysem schwindet auch ein Theil der Scheidewände zwischen benachbarten Alveolengangsystemen. Der Schwund der Wände wird durch Lückenbildungen (Fig. 480 *b*, *d*) eingeleitet, welche durch Vergrösserung der normalen Lücken oder durch Bildung neuer Lücken entstehen.

Mit dem Schwunde der Wand ist auch ein Untergang des Capillaren-Gefässsystems (*c*) und damit eine fortschreitende Abnahme der Strombahn und der Athmungsfläche verbunden, und es bleiben schliesslich in den Rudimenten der Septen nur grössere Gefässe mit spärlichen Capillarresten übrig.

In vielen Fällen zeigt das Lungengewebe nur Zustände der Atrophie (Fig. 479), die sich auch auf die Bronchiolen erstrecken kann. Bei Emphysem, das sich an chronische Bronchitis anschliesst (Fig. 478), finden sich zuweilen mehr oder weniger ausgesprochene peribronchiale (*f*) oder auch interalveoläre (*g*) Gewebs-

indurationen, so dass eine eigenartige Combination von Induration und Atrophie besteht.

Literatur über Lungenemphysem.

***Biermer**, Klin. Vortr. v. Volkmann No. 2; Acute Lungenblähung, Berl. klin. Woch. 1886.*
***Eppinger**, Das Emphysem der Lunge, Vierteljahrsschr. f. prakt. Heilk. 132. Bd.*
***Fox, W.**, An Atlas of the pathological Anatomy of the Lung, London.*
***Grawitz**, Ueber Lungenemphysem, D. med. Wochenschr. 1892.*
***Kläsi**, Entstehung des vesiculären Lungenemphysems, Virch. Arch. 104. Bd. 1886.*
***Stömmer**, Chronisch. Lungenemphysem b. Pferde, D. Zeitschr. f. Thiermed. XIII 1887.*
***Tooth**, Multiple Cavities in Bronchopneumonia, Trans. Path. Soc. 48. Bd. 1897.*

3. Die Störungen der Circulation in der Lunge. Hyperämie. Oedem. Blutungen. Braune Lungeninduration.

§ 230. Eine **congestive Hyperämie** der Lunge wird namentlich durch Reize, welche die Lunge direct treffen und mit der Athmungsluft in dieselbe gelangen, z. B. durch reizende und irrespirable Gase, unter Umständen auch durch toxisch wirkende Substanzen im Blute, herbeigeführt. Sie ist ferner auch eine Erscheinung, durch welche die entzündlichen Processe eingeleitet werden. Endlich kann auch eine Verlegung grösserer Abschnitte der Lungenarterienbahn eine collaterale Hyperämie in den offen gebliebenen Theilen der Lunge zur Folge haben.

Die congestive Lungenhyperämie ist, sofern sie nicht eine collaterale ist oder auf localen Gewebs- und Gefässveränderungen beruht (vergl. Lungenentzündung), eine über die ganze Lunge verbreitete transitorische Erscheinung, welche nur selten das letale Ende herbeiführt (Apoplexia pulmonum vascularis). Bei Eintritt des Todes ist die Lunge gedunsen, fester als gewöhnlich, auf der Schnittfläche gleichmässig dunkelroth gefärbt und nur mässig lufthaltig, indem die Capillaren durchgehends prall gefüllt sind und einen grossen Theil des Alveolarlumens einnehmen. Meist ist auch da und dort etwas Blut aus den Gefässen getreten.

Stauungshyperämie der Lunge tritt ein, wenn der Abfluss des Blutes durch die Lungenvenen gehemmt oder verhindert ist, oder wenn die das Blut durchtreibenden Kräfte eine Schwächung erfahren haben. Sie ist danach ein ausserordentlich häufiger Leichenbefund, indem eine Erlahmung des rechten Ventrikels, sowie eine Abnahme der Respiration die treibenden Kräfte verringern, während eine Erlahmung des linken Ventrikels dem Abfluss des Blutes aus den Lungen Hindernisse entgegensetzt. Ist der Eintritt der Luft bei der Inspiration behindert, so findet auch noch ein Ansaugen von Blut aus den ausserhalb des Brustkorbes gelegenen Gefässen nach dem Brustkorb statt.

Im Uebrigen wird der Abfluss des Blutes aus den Lungen namentlich durch Insufficienz und Stenose der Mitralis, unter Umständen auch durch hochgradige Widerstände im Ostium der Aorta behindert.

Oertliche Stauungshyperämieen kommen in der Lunge vornehmlich durch locale Aufhebung der Respiration (Atelektase), sodann durch Verengerung und Verschluss der Arterien und Venen zu Stande.

Das Gebiet der Stauung ist jeweilen durch dunkelblaurothe Färbung des Lungengewebes charakterisirt. Bei den sub finem sich ein-

stellenden ausgebreiteten Stauungen im kleinen Kreislauf betrifft die Hyperämie vornehmlich die abhängigen Theile und wird danach auch als hypostatische Hyperämie bezeichnet.

Ist zufolge von Klappenerkrankungen im linken Herzen der Abfluss des venösen Blutes aus der Lunge andauernd behindert, und stellt sich in Folge dieser Rückstauung des Blutes eine Steigerung der Thätigkeit des rechten Herzens und eine anhaltende Drucksteigerung im kleinen Kreislauf ein, so kommt es zu einer mehr oder minder erheblichen Dilatation des Gefässsystems der Lunge, welche sich namentlich an den Capillaren, die dabei ektatisch werden und stärker in das Lumen der Alveolen vorspringen, geltend macht. Die Lunge gewinnt dabei zumeist nicht unerheblich an Resistenz, so dass man den Zustand als Stauungsinduration der Lunge bezeichnet. In manchen Gebieten ist auch das Lungenbindegewebe verdichtet oder in Entzündung und Wucherung begriffen, doch ist dies weniger eine Folge von Stauung, als vielmehr von häufig wiederkehrenden Blutungen, welche sich in solchen Lungen einzustellen pflegen (vergl. § 231 und § 232).

Anämie der Lunge findet sich als Theilerscheinung einer allgemeinen Anämie. Locale Blutleere ist namentlich die Folge von Compression und Blähung der Lunge, sowie von Gefässverstopfungen. **Verstopfung der grösseren Lungenarterien durch Embolie oder Thrombose** kann sofortigen Tod durch Störung der Circulation in den Lungen und weiterhin auch im grossen Kreislauf zur Folge haben. Bei **Verlegung einzelner Arterien** kann sich bei guter Herzthätigkeit nach vorübergehender Anämie die Circulation im Verstopfungsbezirk durch Zufluss aus benachbarten Capillaren wiederherstellen. Bei bereits bestehender Stauung und bei Herzschwäche kommt es dagegen im Verstopfungsbezirk zu schwerer Störung der Circulation und zur Bildung hämorrhagischer Infarkte (s. § 231 Fig. 483).

Fettembolie verursacht, auf einzelne Gefässe beschränkt, keine erhebliche Circulationsstörung. Bei Verlegung zahlreicher Arterien (Fig. 481 *a*) und Capillaren (*b*) kommt es zu pathologischen Exsudationen (*d*), die den Charakter eines entzündlichen Oedems tragen.

Als **Oedem der Lunge** bezeichnet man einen Zustand, bei welchem die Alveolen und Bronchiolen, oft auch die Bronchien mit einer serösen, meist mit Luft vermischten Flüssigkeit angefüllt sind, so dass bei Druck auf das Gewebe der durchschnittenen Lunge klare, mit Luft gemischte oder luftfreie Flüssigkeit von der Schnittfläche abfliesst.

Dieser Zustand ist ein ausserordentlich häufiger Leichenbefund und ist bald über die ganze Lunge verbreitet, bald auf einen Lappen oder einen Theil eines solchen beschränkt. Das Gewebe ist dabei bald anämisch, bald hyperämisch, und es kann in letzterem Falle auch die in den Alveolen liegende Flüssigkeit eine blutige Färbung zeigen (blutiges Oedem).

Die Flüssigkeit, welche bei Lungenödem in den Alveolen liegt, ist meist arm an festen Bestandtheilen, doch wechselt deren Zahl je nach der Genese des Oedems. Die wichtigsten und oft ausschliesslich vorhandenen Formbestandtheile bilden von den Alveolenwänden abgehobene Lungenepithelien (Fig. 482), welche in Lungen älterer Individuen meist zu einem Theil schwarze Körner von Kohlenstaub enthalten und mitunter mit denselben dicht erfüllt sind.

Eine erste häufige Form des Lungenödems ist ein Stauungsödem und ist danach mit Hyperämie verbunden und kommt auch namentlich in den abhängigen Theilen vor. Es trägt danach nicht selten einen blutigen Charakter, indem die Stauung schliesslich auch zum Austritt rother Blutkörperchen führt.

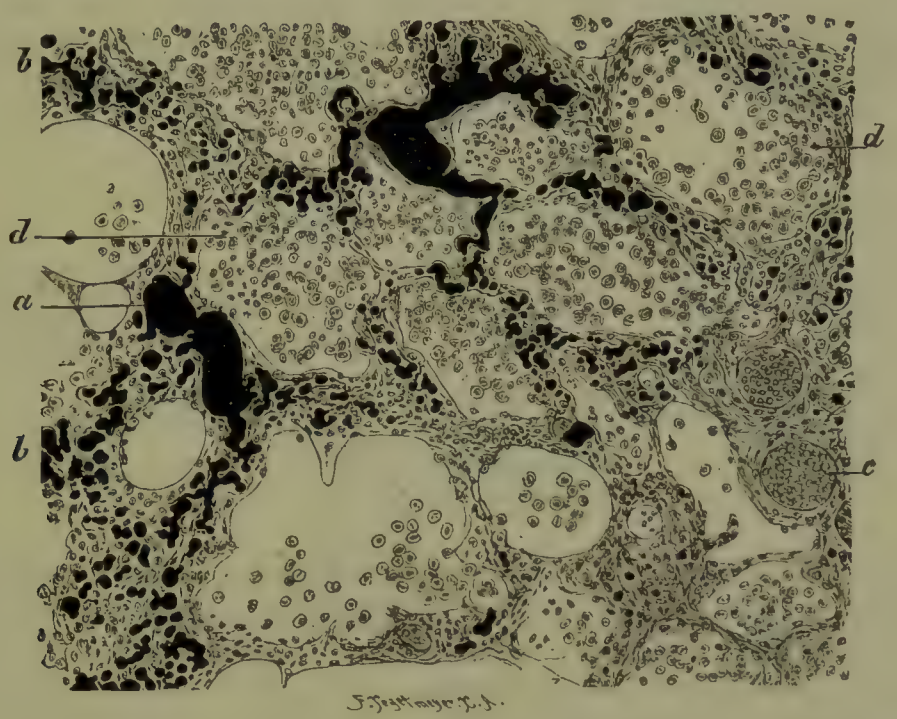

Fig. 481. Fettembolie in den Lungengefässen (Flemm. Safr.) *a* Arterien mit Fetttropfen. *b* Capillaren mit Fetttropfen. *c* Venen. *d* Exsudat in den Alveolen. Vergr. 100.

Eine zweite, ebenfalls häufige Form des Lungenödems ist dadurch ausgezeichnet, dass die Erscheinungen der Stauung fehlen, dass demgemäss nicht nur die abhängigen Theile der Lunge, sondern auch andere Theile der Lunge der Sitz des Oedems sind, und dass das Lungengewebe oft blutarm oder blutleer ist. Eine Erklärung findet dieses Oedem wohl am ehesten in der Annahme einer gegen das Ende eingetretenen abnormen Durchlässigkeit der Gefässwände, welche sich in Folge der den Tod veranlassenden krankhaften Zustände eingestellt hat und wahrscheinlich auf eine Einwirkung septisch-toxischer Substanzen zurückgeführt werden darf, so dass man das Oedem danach als ein septisch-toxisches bezeichnen kann.

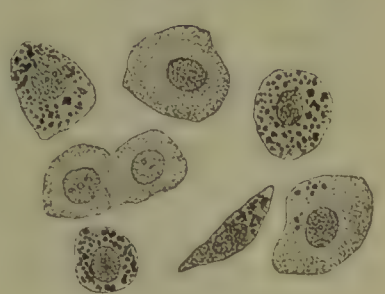

Fig. 482. Desquamirte, zum Theil Kohlenpigment einschliessende Lungenepithelien bei Lungenödem (M. Fl. Häm.). Vergr. 300.

Eine dritte Form des Oedems bilden die entzündlichen Oedeme, welche theils in der Nachbarschaft ausgesprochener Entzündungsherde vorkommen, theils auch für sich auftreten. Sie sind dadurch ausgezeichnet, dass die Desquamation des Lungenepithels eine besonders reichliche wird und dass der Eiweissgehalt der transsudirenden Flüssig-

keit grösser ist, so dass Härtung der Lunge in Alkohol da und dort eine Abscheidung körniger Eiweissniederschläge bewirkt.

Das entzündliche Oedem der Lunge ist von dem septisch-toxischen Oedem nicht scharf zu trennen und geht auch ohne scharfe Grenze in **katarrhalische Formen der Lungenentzündung** über. Bei stärker ausgesprochener Entzündung sind der Flüssigkeit auch Leukocyten (Fig. 481 *d*), zuweilen auch Faserstoff beigemischt, und es erscheint alsdann die Flüssigkeit mehr oder weniger getrübt. Das Lungengewebe ist bei entzündlichem Oedem zur Zeit der Section bald blass, bald geröthet.

Literatur über Lungenödem.

Bouveret, *Oedème pulmonaire brightique, Rev. de méd. X 1890.*
Cohnheim, *Allgemeine Pathologie I 1882.*
Grossmann, *Experim. Untersuch. über Lungenödem, Z. f. klin. Med. XVI 1889.*
Honnorat, *Processus histolog. de l'oedème pulmonaire d'origine cardiaque, Paris 1887.*
Kockel, *Verhalten d. Organe gegen Dämpfe v. salpetriger u. Untersalpetersäure, Vierteljahrsschrift f. ger. Med. 1898.*
Löwit, *Entstehung d. Lungenödems, Beitr. v. Ziegler XIV 1894.*
Mayer, S., *Wiener akad. Sitzungsber. 1878 und Prager med. Wochenschr. 1880.*
Thoma, *Ueber Lungenödem, Arb. a. d. pathol. Institut zu Dorpat 1889.*
Welch, *Zur Pathologie des Lungenödems, Virch. Arch. 72. Bd. 1878.*

§ 231. **Blutungen** aus den Lungengefässen sind ein überaus häufiges Ereigniss und verleihen dem betroffenen Lungenabschnitt meist eine schwarzrothe Färbung. Sie stellen sich zunächst in Folge von **Stauungen** ein. Treten gleichzeitig mit den rothen Blutkörperchen grössere Mengen seröser Flüssigkeit aus, so bildet sich ein **blutiges Stauungsödem**. Wird dabei die Luft ganz verdrängt, so wird das Lungengewebe schwarzroth, einer weichen, sehr blutreichen Milz nicht unähnlich, und man bezeichnet daher den Zustand wohl auch als **Splenisation** der Lunge. Er tritt am häufigsten als Folge einer sub finem sich ausbildenden Herzerlahmung auf, bei welcher sich das mangelhaft vorwärts getriebene Blut in den tiefsten Theilen der Lunge anhäuft, und kann danach als hypostatisches, blutiges Stauungsödem bezeichnet werden. Stellt sich in dem hypostatischen Stauungsbezirk Entzündung ein, so bezeichnet man den Process als **hypostatische Pneumonie.**

Bei **chronischen Stauungen**, wie sie namentlich bei Insufficienz und Stenose der Mitralis bestehen, treten die Blutungen an den verschiedensten Stellen der Lunge auf und sind bald nur klein, bald grösser, so dass schwarzrothe, meist nicht scharf abgegrenzte Herde in der Lunge erscheinen. An Mitralfehlern verstorbene Individuen zeigen danach in der Lunge fast immer kleinere oder grössere Blutungen oder Residuen von solchen (vergl. § 232).

Bei acuten Entzündungen treten die rothen Blutkörperchen gleichzeitig mit dem entzündlichen Exsudate aus den Gefässen aus, und es tragen **Entzündungen** ausserordentlich häufig einen **hämorrhagischen Charakter.**

Bei ulcerösen Processen in der Lunge, wie sie besonders im Verlauf der Tuberkulose und der Lungenschwindsucht auftreten, kommt es nicht selten zu **Arrosion** und **Berstung grösserer Arterien**, damit zu arteriellen Blutungen, wobei sich Blut in die betreffende Zerfallshöhle und weiterhin auch in Bronchien ergiesst und zum Theil ausgehustet (Haemoptoë), zum Theil auch in andere Bronchialverzwei-

gungen aspirirt wird und hier durch Anfüllung der Alveolen mit Blutkörperchen zur Bildung disseminirter hämorrhagischer Herde führt, die primären Blutungen ähnlich sehen.

Traumatische Blutungen kommen namentlich nach Zerreissung des Lungengewebes durch Projectile oder durch Stichwunden oder durch eingedrückte Bruchenden von Rippen vor und können eine erhebliche Mächtigkeit erlangen.

In selteneren Fällen entstehen ferner Lungenblutungen als Folge einer angeborenen oder erworbenen hämorrhagischen Diathese, z. B. bei Hämophilie, Skorbut, ferner als Folge von Infectionskrankheiten, z. B. nach Scharlach, Typhus, Pocken, endlich auch im Zusammenhange mit Hirnleiden, namentlich mit solchen, welche mit Störungen der Athmung verbunden sind. In letzterem Falle können dieselben sehr erheblich werden und sich über grössere Bezirke der Lunge ausbreiten, so dass ganze Abschnitte der Lunge luftleer und hämorrhagisch infiltrirt sind.

Hämorrhagische Infarkte bilden sich nach thrombotischem oder embolischem **Verschluss von Lungenarterien.** Sie sitzen meist subpleural, sind scharf gegen die Umgebung abgegrenzt, haben eine rundliche oder kegelförmige Gestalt mit nach aussen gerichteter Basis und sind in frischem Zustande dunkel-schwarzroth und fest. Die Emboli stammen aus dem rechten Herzen oder aus den Körpervenen und sitzen meist an den Theilungsstellen der Arterien (reitende Emboli). Die hämorrhagische Infarcirung der Gewebe tritt nach Verstopfung der Arterien dann ein, wenn in das Verbreitungsgebiet der verstopften Arterie nicht hinlänglich Blut aus den angrenzenden Capillaren einströmt, um die Circulation zu unterhalten. Diese Bedingungen sind namentlich dann gegeben, wenn in der Lunge schon Stauungen be-

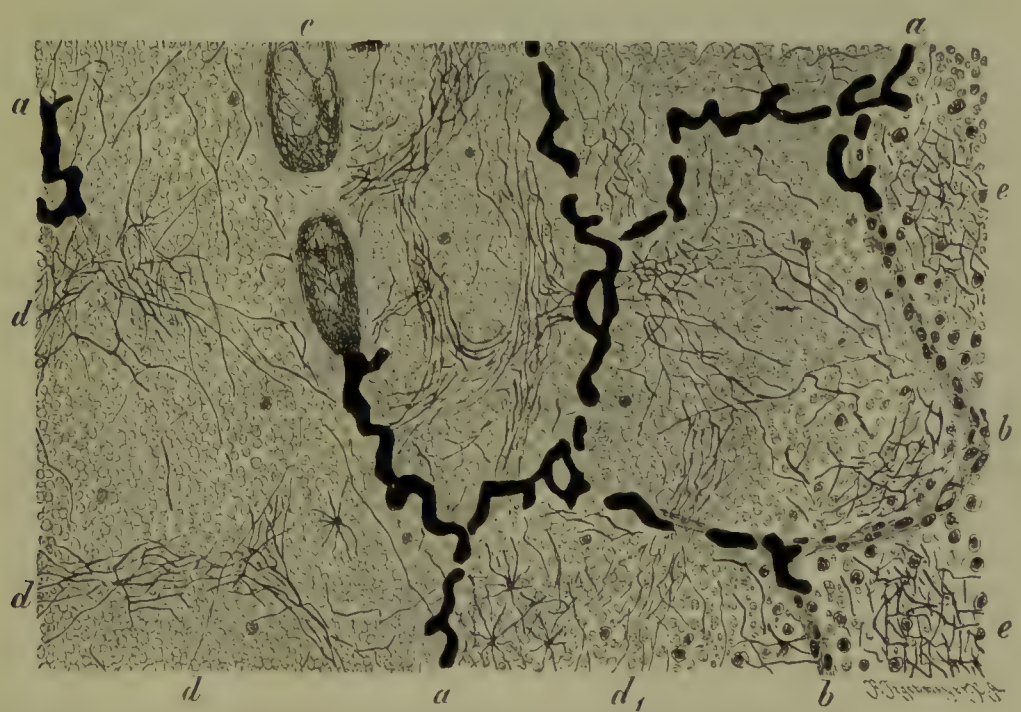

Fig. 483. Randpartie aus einem frischen hämorrhagischen Lungeninfarkt (M. Fl. Häm. Eos.) *a* Kernlose Alveolarsepten, welche mit homogen aussehenden, dunkelblauviolett gefärbten Thrombusmassen gefüllte Capillaren enthalten. *b* Kernhaltige Septen. *c* Vene (Arterie) mit rothem Thrombus. *d* d_1 Mit geronnenen Blutmassen gefüllte Alveolen. *e* Mit seröser Flüssigkeit, Fibrin und Leukocyten gefüllte Alveolen. Vergr. 100.

stehen (Insufficienz und Stenose der Mitralis), während bei guten Circulationsverhältnissen die durch die Embolie gesetzte Störung sich wieder ausgleicht.

Die embolischen hämorrhagischen Lungeninfarkte sind durchschnittlich etwa kirschkern- bis hühnereigross, können indessen erheblich grösser werden. Von herdförmig aufgetretenen Stauungsblutungen unterscheiden sie sich hauptsächlich durch die schärfere Abgrenzung, meist auch durch die festere Infiltration des Lungengewebes. Das in die Alveolen übergetretene Blut ist geronnen (Fig. 483 *d*, d_1), das Lungengewebe innerhalb grösserer Infarkte kernlos (*a*), nekrotisch, die Nachbarschaft des Infarktes nach längerem Bestande des Infarktes entzündet (*e*). Die Pleura ist über älteren Infarkten getrübt und mit zarten Faserstoffauflagerungen bedeckt.

Literatur über Lungenblutungen.

***Charcot**, Leçons sur les maladies du syst. nerv. 1875.*
***Cohnheim**, Allgem. Palhologie I 1880.*
***Cohnheim** u. **Litten**, Embolie der Lungenarterien, Virch. Arch. 65. Bd. 1875.*
***Fujinami**, Entstehung d. hämorrhag. Infarkte, Virch. Arch. 152. Bd. 1898.*
***Gerhardt**, Samml. klin. Vortr. v. Volkmann No. 91 u. Handb. d. Kinderkrankh. III.*
***Grawitz**, Hämorrhag. Infarkt d. Lunge, Festschr. d. Assist. f. Virchow, Berlin 1891.*
***Jehn**, Austritt v. Blut bei Gehirnleiden, Cbl. f. d. med. Wiss. 1874.*
***Klebs**, Lungeninfarkt, Schweiz. Arch. f. Thierheilk. 28. Bd. 1886.*
***Küttner**, Die Kreislaufverhältnisse der Säugethierlunge, Virch. Arch. 73. Bd. 1878.*
***Mögling**, Entstehung des hämorrhagischen Infarkts, Beitr. v. Ziegler I 1884.*
***Nothnagel**, Hirnverletzung u. Lungenhämorrhagie, Cbl. f. d. med. Wiss. 1874.*
***Orth**, Erzeugung der Lungeninfarkte, Cbl. f. allg. Path. VIII 1897.*
***Pinel**, De l'hémorrhagie pulmonaire en rapport avec des lésions du cerveau, Paris 1876.*
***Virchow**, Gesammelte Abhandlungen, 1856.*
***Zahn**, Erzeugung von Lungeninfarkten, Cbl. f. allg. Path. VIII 1897.*

§ 232. Enthalten die Lungenalveolen Flüssigkeit oder Blut, so stellen sich, sofern das Leben nicht in dieser Zeit erlischt, stets Veränderungen ein, welche auf die **Entfernung des pathologischen Inhaltes** gerichtet sind und auch nach einer gewissen Zeit zu einem Verschwinden desselben führen. Flüssigkeit kann bei Wiederherstellung der normalen Circulation und Athmungsfunction der Lunge ausserordentlich rasch wieder resorbirt werden, und es können auch rothe Blutkörperchen durch die interacinösen Lymphbahnen aufgenommen und weitergeführt werden. Der grössere Theil der ausgetretenen rothen Blutkörperchen geht indessen zu Grunde, wobei es ähnlich wie in Extravasaten anderer Gewebe theils zu einer Auflösung der Blutkörperchen, theils zur Bildung körniger und scholliger, ungefärbter und gefärbter, gelber und brauner eisenhaltiger Zerfallsproducte des Blutes kommt. Im Anschluss an letztere erscheinen in den Alveolen sehr bald Zellen, welche gefärbte Zerfallsproducte der Blutkörperchen einschliessen und danach als **Pigmentkörnchenzellen** (Fig. 484 *b*) bezeichnet werden. Sie treten bei jeder Blutung nach einiger Zeit auf und sind theils abgestossene Lungenepithelien, theils auch aus dem Gefässsystem ausgewanderte Leukocyten, denen sich bei längerer Dauer des Processes auch noch Zellen, die durch Wucherung der Bindegewebszellen der Lunge entstanden sind, beimischen können. Nicht selten sind einzelne Alveolen mit solchen Zellen ganz erfüllt.

Ein Theil dieser Zellen kann aus den Alveolen in die Bronchiolen gelangen und schliesslich mit dem Sputum nach aussen geschafft

werden. Da Lungenblutungen während des Lebens besonders häufig bei vorhandenen Stauungen in der Lunge, die von Herzerkrankungen abhängen, vorkommen, so hat man diese Zellen auch mit Vorliebe bei diesen Zuständen untersucht und ihnen sogar den Namen Herzfehlerzellen beilegt, eine Benennung, die zwar nicht eben empfehlenswerth ist, die aber insofern eine gewisse Berechtigung hat, als diese Zellen am häufigsten bei Herzkranken im Sputum zur Beobachtung kommen. Ein anderer Theil des Pigmentes gelangt in die Lymphbahnen der Lunge, in denen es zum Theil den Lymphdrüsen zugeführt, theils auch längere Zeit zurückgehalten wird. Nach einiger Zeit findet man auch im Bindegewebe der Lunge in den Zellen eingeschlossene gelbe und braune Pigmentkörner und Schollen (*c*), so dass sich längere Zeit be-

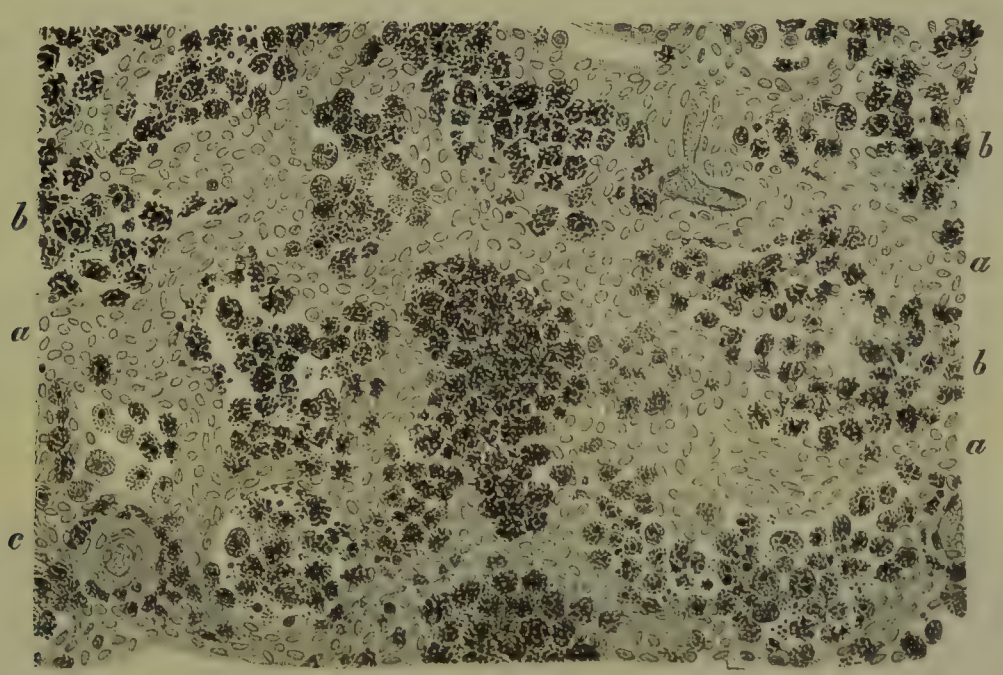

Fig. 484. Lungeninduration in Folge von Stauungsblutungen bei Insufficienz und Stenose der Mitralis (M. Fl. Häm.). *a* Wuchernde verdickte Alveolarsepten. *b* Haufen von Hämosiderinkörnchenzellen. *c* Verdicktes, Pigmentkörnchenzellen enthaltendes, perivasculäres Bindegewebe. Vergr. 100.

stehende fleckige, ockerfarbene oder braune Pigmentirungen der Lunge ausbilden. Finden innerhalb einer Lunge häufig Blutungen statt, ein Fall, der bei Herzkranken mit Stauungen im kleinen Kreislauf häufig gegeben ist, so kann sich im Gebiete der Blutungen als Begleiterscheinung der Resorptionsvorgänge eine ganz bedeutende Bindegewebswucherung (*a*) einstellen, welche allmählich zu Verdickung der interalveolären Septen und da und dort sogar auch zu indurativer Verhärtung des Lungengewebes mit Verlust der Alveolen führt, so dass sich ein Zustand einstellt, den man in Rücksicht auf den Pigmentreichthum des verdichteten Gewebes passend als **braune Lungeninduration** bezeichnet.

Ist ein **embolischer hämorrhagischer Infarkt** nur klein und stirbt das Gewebe im infarcirten Bezirk nicht ab, so kann durch Verflüssigung und Resorption des Extravasates im Laufe von Wochen eine Wiederherstellung des Lungengewebes stattfinden, so dass das Lungengewebe wieder normal wird, oder nur Pigmentirung und Verdichtung die voraufgegangene Veränderung anzeigen. Ist da-

gegen die Infarcirung eines Lungenabschnittes mit einer Nekrose von Lungengewebe verbunden, so heilt der Process, falls nicht eine complicirende Infection die Heilung hindert oder der Tod zu früh eintritt, im Verlaufe von Wochen, eventuell von Monaten unter Hinterlassung einer **narbigen Verdichtung des Lungengewebes.**

Die Heilungsvorgänge, welche sich in der genannten Zeit vollziehen, bestehen in der Resorption des infarcirten Gewebes, die mit der Bildung von Körnchenzellen verbunden ist, theils in der Neubildung von Bindegewebe, welche vornehmlich an der Grenze von Lebendem und Todtem sich vollzieht und von den sämmtlichen Lungenbestandtheilen ausgeht.

Ist das Lungengewebe an der Peripherie des Infarktes in Wucherung gerathen, so bildet sich ein Granulationsgewebe (Fig. 485 *c*), welches in die nekrotische Gerinnungsmasse des Infarktes hineinwächst (*d*, *e*) und dieselbe substituirt. Auf diese Weise können im Laufe von Monaten umfangreiche Infarkte resorbirt und durch Bindegewebe und Narbengewebe ersetzt werden, so dass nur eine von verdickter Pleura bedeckte narbige Verdichtung des Lungengewebes zurückbleibt, doch kann es auch vorkommen, dass von dem sich entfärbenden nekrotischen Herde Reste im Innern der Narbe zurückbleiben.

Die nach einem Infarkt zurückbleibende Narbe fällt relativ klein aus, da bei Schwund des nekrotischen Herdes ein Theil des frei werdenden Raumes durch compensatorische Ausdehnung des benach-

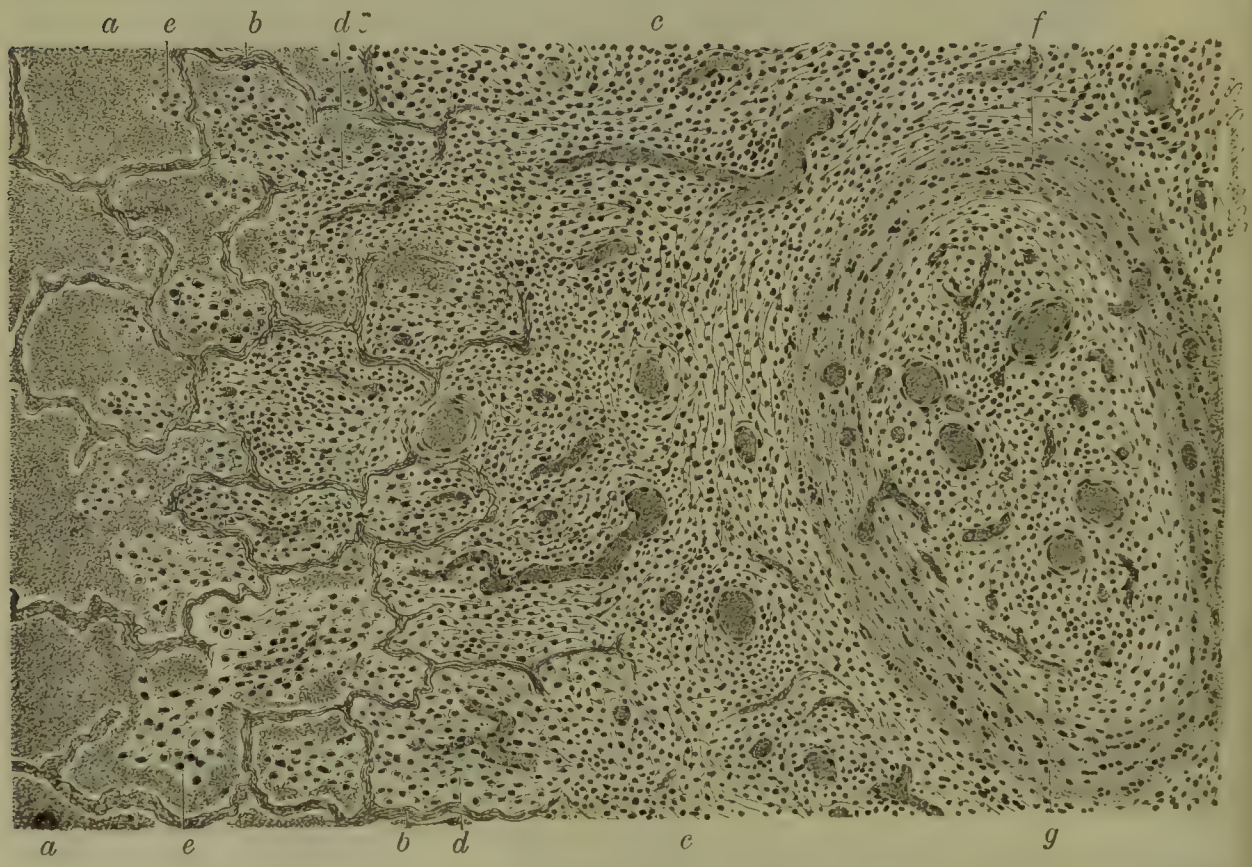

Fig. 485. Randpartie aus einem in Heilung begriffenen Lungeninfarkt mit obliterirter Arterie (M. Fl. Häm.). *a* In körnige, gelbliche Massen umgewandeltes Blutextravasat. *b* Nekrotische, kernlose Alveolarsepten. *c* Neugebildetes Bindegewebe. *d*, *e* Gefässhaltiges Granulationsgewebe innerhalb der Alveolen. *f* Arterie. *g* An Stelle des Embolus in der Arterie gebildetes gefässhaltiges Bindegewebe. Vergr. 45.

barten Gewebes ausgefüllt wird. Ein Theil der Narbe ist auch nicht vollkommen dicht, sondern schliesst noch Alveolen und Bronchien ein.

Während der Heilung des Infarktes werden auch der embolische Pfropf und die darauf niedergeschlagenen Thromben durch Bindegewebe substituirt (Fig. 485 *g*), wobei die Arterien entweder obliteriren oder nur Wandverdickungen erfahren und zum Theil wieder durchgängig werden.

Sind die Pfröpfe, welche den Infarkt verursachten, zugleich Träger von Stoffen, welche faulige Zersetzungen und Eiterungen erregen, so treten **brandiger Zerfall** der Infarkte und **Eiterung** ein (vergl. septische Pneumonie, § 239).

Literatur über chronische Stauung und Resorption von Extravasaten in der Lunge.

Boy-Teissier, *Le poumon cardiaque, Rev. de méd. 1894.*
Buhl, *Ueber Ektasie der Lungencapillaren, Virch. Arch. 16. Bd. 1859.*
Dittrich, *Beiträge zur pathol. Anatomie der Lungenkrankheiten, Erlangen 1850.*
Hoffmann, F. A., *Bedeutung d. Herzfehlerzellen, D. Arch. f. klin. Med. 45. Bd. 1889.*
Lenhartz, *Ueber Herzfehlerzellen, Dtsch. med. Wochenschr. 1889.*
Nothnagel, *Die Resorption des Blutes aus d. Bronchialbaum, Virch. Arch. 71. Bd. 1877.*
Orth, *Braune Induration der Lunge, Virch. Arch. 58. Bd. 1873.*
Perl-Lipmann, *Exper. Unters. z. Lehre v. d. Lungenblutung, Virch. A. 51. Bd. 1870.*
Sommerbrodt, *Genese d. Herzfehlerzellen, Berl. klin. Woch. 1889; Hat das in die Luftwege ergossene Blut ätiolog. Bedeutung f. d. Lungenschwindsucht, V. A. 55. Bd. 1872.*
Zenker, *Beiträge zur pathol. Anatomie der Lungen, Dresden 1862.*

4. Nicht entzündliche Ernährungsstörungen der Lunge.

§ 233. Die nicht entzündlichen **Degenerationen** des Lungenparenchyms spielen im Ganzen eine sehr untergeordnete Rolle und haben namentlich für den Praktiker keine nennenswerthe Bedeutung. Eine Ausnahme machen nur das Emphysem und die senile Atrophie, welche in § 229 ihre Besprechung gefunden haben.

Schwellung, Verfettung und Desquamation des Lungenepithels sind Erscheinungen, welche jede erhebliche Transsudation in die Lungenalveolen, sowohl entzündliche als nicht entzündliche, begleiten. Es werden ferner durch verschiedene Schädlichkeiten, welche mit der Athmungsluft in die Alveolen gelangen, Epithel, Blutgefässe und bindegewebiges Lungengerüst in mannigfacher Weise geschädigt, doch tragen diese Schädigungen meist den Charakter der Entzündung.

Unter den durch Veränderung der Ernährung bedingten Processen ist namentlich die Verfettung des Epithels und die Amyloidentartung der Gefässe zu erwähnen. Erstere kommt z. B. bei Emphysem, ferner auch bei Phosphor- und Arsenikvergiftung vor, letztere unter jenen Verhältnissen, unter denen überhaupt Amyloidentartung auftritt. Es ist indessen zu bemerken, dass die Lunge sehr selten an der Amyloidentartung participirt, und dass meist nur die Gefässwände erkranken. In pneumonischen Exsudaten, in alten Blutherden, in Tuberkeln, in emphysematösen Lungen etc. findet man mitunter Corpora amylacea.

Verkalkung des Lungenbindegewebes ist selten, falls dasselbe nicht durch Entzündung verändert ist. Am ehesten kommt sie unter Verhältnissen vor, bei denen das Knochengewebe stark resorbirt wird.

Literatur über Verkalkung und Verfettung.

Chiari, Kalkablagerung, Wiener med. Wochenschr. 1878.
Cornil et Brault, Verfettung nach Phosphorvergiftung, Journ. de l'anat. XVIII 1882.
Hlava, Kalkablagerung, Wiener med. Blätter 1882.
Virchow, Kalkablagerung, sein Arch. 8. u. 9. Bd. 1855 u. 1856.

5. Die Entzündungen der Lunge.

§ 234. Die **Entzündungen der Lunge** oder die **Pneumonieen** lassen sich nach ihrer Genese in vier Gruppen eintheilen, in bronchogene, in hämatogene, in lymphogene (pleurogene) und in traumatische. Bei den erstgenannten Formen gelangt der Entzündungserreger auf dem Bronchialwege in die Lunge, und zwar zunächst so, dass er mit der Athmungsluft dem respirirenden Parenchym zugeführt wird, so dass man die Entzündung auch als eine aërogene oder als eine Inhalations- oder Aspirationspneumonie bezeichnet. Durch Staubinhalation verursachte Erkrankungen sind unter dem Namen Pneumonokoniosen zusammengefasst. Verursacht eine von aussen kommende Schädlichkeit zunächst eine Bronchitis und von da aus eine Pneumonie, so wird der Process als Bronchopneumonie bezeichnet und je nach der Grösse und dem Umfang des Entzündungsherdes werden miliare, herdförmige und lobuläre Formen unterschieden. Gleichmässige Verbreitung der Entzündung über ganze Lappen oder Theile von solchen führt zur lobären Pneumonie.

Die hämatogenen Pneumonieen entstehen durch Zufuhr des Entzündungserregers auf dem Blutwege und sind meist ausgesprochene Herdpneumonieen, doch kann es auch zu lobärer Ausbreitung des entzündlichen Processes kommen.

Die lymphogenen Entzündungen gehen am häufigsten von Entzündung der Pleura aus, sind danach pleurogen und entsprechen in ihrer Ausbreitung den interlobulären, peribronchialen und periarteriellen Lymphgefässen. Im Uebrigen ist zu bemerken, dass bei bestehenden Lungenentzündungen oft auch ein Fortschreiten der Entzündung innerhalb der Lunge auf dem Lymphwege stattfindet.

Traumatische Entzündungen richten sich in Sitz und Ausbreitung nach der stattgehabten Verletzung.

§ 235. Als **Pneumonokoniosen** oder **Staubinhalationskrankheiten** bezeichnet man Lungenerkrankungen, welche durch eingeathmeten Staub verursacht werden. Man kann im weiteren Sinne alle aërogenen Lungenentzündungen hierher rechnen, doch werden den Pneumonokoniosen gewöhnlich nur diejenigen Erkrankungen zugezählt, welche durch leblose Staubkörner mineralischer, vegetabilischer und animaler Herkunft verursacht werden, während die durch Mikroorganismen verursachten davon ausgeschlossen werden. Diese Staubarten wirken vornehmlich mechanisch, doch kommt manchen auch eine chemische Wirksamkeit zu, der zufolge alsdann meist stärkere Entzündungserscheinungen auftreten.

Am häufigsten werden Russ von rauchenden Lampen und Flammen sowie gemischter Strassen- und Zimmerstaub eingeathmet. Von Steinhauern, Maurern, Töpfern, Cement-, Porzellan-, Feuerstein-, Mühlstein-, Specksteinarbeitern werden grosse Mengen von Mineralstaub aspirirt.

Formenstecher, Metallschleifer, Vergolder, Gürtler, Schriftgiesser etc. sind der Einathmung von Metallstaub ausgesetzt. Müller, Kohlenarbeiter und Kohlenhändler, Schornsteinfeger, Bäcker, Tischler, Seiler, Cigarrenarbeiter, Jutespinnerinnen etc. leben häufig in einer Atmospäre, welche reichlich vegetabilischen Staub enthält. Von Bürstenbindern, Tapezierern, Friseuren, Tuchscheerern, Hutmachern wird vielfach animalischer Staub eingeathmet, und Glasschleifer, Strassenkehrer etc. sind verschiedenen Staubgemischen ausgesetzt.

Ein grosser Theil des eingeathmeten Staubes schlägt sich schon innerhalb der zur Lunge führenden Wege nieder, ein Theil gelangt indessen namentlich bei tiefen Inspirationen bis in das Lungenparenchym. Hier bleiben viele der eingeführten Partikel zunächst an den Wänden der Alveolen haften, andere dagegen werden bald von den mit den Alveolen in Verbindung stehenden Lymphgefässen aufgenommen und von da dem interlobulären und peribronchialen Gewebe, sowie den Lymphdrüsen am Lungenhilus zugeführt.

Gelangen Staubpartikel in erheblicher Menge in das respirirende Parenchym, so stellt sich eine leichte Entzündung ein, wobei farblose Blutkörperchen aus dem Gefässsystem auswandern und einzelne Lungenepithelien theils aufquellen und sich abstossen, theils auch wieder in Wucherung gerathen.

Die Epithelzellen und die farblosen Blutkörperchen bemächtigen sich der eingedrungenen Fremdkörper (vergl. Fig. 482, pag. 661) und können sich mit ihnen dermaassen anfüllen, dass sie passend als Staubzellen bezeichnet werden. Ein Theil derselben gelangt in die Bronchiolen und Bronchien und wird schliesslich mit dem Sputum nach aussen geschafft. Ein anderer Theil derselben tritt indessen ebenfalls in die Lymphgefässe über.

Innerhalb der Lymphbahnen können einzelne Staubarten, z. B. kohlensaurer Kalk, aufgelöst werden. Unlöslicher Staub wird entweder nach den Lymphdrüsen des Lungenhilus geführt oder bleibt an den Ufern der Lymphgefässe liegen. Es geschieht dies überall, wo Lymphgefässe sich vorfinden, also im interalveolären, interlobulären, subpleuralen, pleuralen, perivasculären und peribronchialen und bronchialen Bindegewebe, mit besonderer Vorliebe aber da, wo im peribronchialen Lymphgefässsystem lymphatische Herde schon normaler Weise eingeschaltet sind. Der Staub liegt im Gewebe theils frei, theils in runden oder in spindeligen und verästigten Zellen eingeschlossen.

Die häufigsten und bekanntesten Pneumonokoniosen bilden die Russ- und Kohlenablagerungen, die Pneumonokoniosis anthracotica s. Anthracosis, die Ablagerung von Kieselstaub, die Chalicosis, von Thonerdestaub, die Aluminosis, von Eisenpräparaten und anderen Metallen, die Siderosis s. Pneumonokoniosis siderotica und die Metallosis.

Sind die Staubarten unlöslich und gefärbt, so ist die Folge der Ablagerung auch eine **Pigmentirung** der Lunge. Russ und Kohle bedingen eine schwarze Färbung der Lunge und es ist dieselbe so häufig, dass in kultivirten Gegenden erwachsene Individuen kaum je pigmentfreie Lungen besitzen. Eisenoxydoxydul und phosphorsaures Eisenoxyd bedingen eine schwarze, Eisenoxyd (Englischroth) eine rothe, Ferrophosphat (Vivianit) eine blaue oder blaugrüne Färbung.

Russ- und Kohlenablagerungen verursachen im Ganzen nur geringe entzündliche Veränderungen und sind danach meist nur an der

schwarzen Fleckung der Pleura, der Lunge und der peribronchialen Lymphdrüsen, welche im Allgemeinen dem Verlauf der Lymphgefässe entsprechend sich verbreitet, charakterisirt. Sehr reichliche Zufuhr von Russ sowie die Ablagerung grösserer Partikel von Holz- und Steinkohlenstaub können indessen theils zu bindegewebigen Verhärtungen, theils auch zu Erweichung und Zerfall des verunreinigten Lungengewebes führen.

Metallablagerungen verhalten sich ähnlich wie die Kohlenablagerungen.

Unter den unlöslichen, nur mechanisch wirkenden **Steinstaubablagerungen** verursacht der **Kieselstaub** besonders starke Veränderungen und führt nicht selten bei Steinhauern im Laufe der Zeit zu ausgebreiteten knotigen Lungenindurationen.

An Orten, wo dieser Steinstaub in der Lunge liegen bleibt, stellt sich eine theils von den interalveolären Septen, theils vom peribronchialen und perivasculären Bindegewebe ausgehende Wucherung ein, welche weiterhin zur Bildung derber, fibröser Knötchen und Knötchengruppen (Fig. 486 *a*) führt, von denen aus die zellige Gewebsneubildung auch noch auf die angrenzenden Alveolarsepten übergreifen und zu einer Verdickung derselben (*c*) und damit zu einer ausgebreiteten Induration des Lungengewebes führen kann.

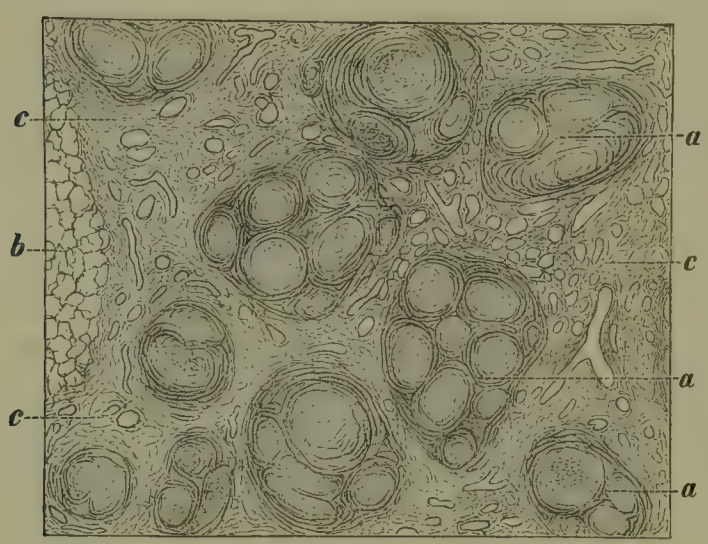

Fig. 486. Schnitt aus einer Steinhauerlunge mit bronchopneumonischen fibrösen Knoten (Alk. Pikrokarm.). *a* Gruppe fibröser Knoten. *b* Normales Lungengewebe. *c* Verdichtetes, aber noch Bronchien, Gefässe und einzelne Alveolen enthaltendes Lungengewebe. Vergrösserung 5.

Die harten Knötchen der Steinhauerlunge sind meistens schiefrig oder schwarz pigmentirt, indem der Lunge mit dem Steinstaub auch Russ zugeführt und in die bindegewebige Wucherung eingeschlossen wird. Die Knötchen sind im Centrum meist sehr derb und zellarm, in der Peripherie dagegen zellreich und es besteht oft auch noch ein Katarrh in der Nachbarschaft, kenntlich an der Desquamation des Lungenepithels und dem Austritt von Flüssigkeit und Leukocyten in die Alveolen.

Die Indurationsknötchen treten in der Lunge zunächst zerstreut auf (Fig. 487 *d*), oft, jedoch nicht immer, besonders reichlich in den Spitzentheilen. Weiterhin bilden sich dichter gelegene Gruppen (c_1) und schliesslich können umfangreiche Bezirke in ein hartes derbes pigmentirtes Gewebe übergehen (*c*), in welchem sich grössentheils noch die ursprünglichen Knötchen abgrenzen lassen. Die Lunge bietet das Bild einer **knotigen Cirrhose** und zeigt über den verhärteten Stellen zugleich eine schwielige Verdickung (*e*) und Verwachsungen der Pleura, während in den verschont gebliebenen Theilen sich oft ein vicariirendes Emphysem (*g, h*) entwickelt hat.

Ueben Staubarten, theils durch spitzige und scharfkantige Beschaffenheit ihrer Körner, theils durch chemische Wirkung auf die Nachbarschaft einen starken Reiz aus, wie dies z. B. besonders bei Thomasphosphatmehl der Fall ist, so treten in der Lunge auch heftigere Entzündungen auf, welche ähnlichen Charakter zeigen, wie die infectiösen Entzündungen (§ 236). Im Uebrigen können sich Staubinhalationen mit Infectionen combiniren, z. B. mit Infectionen durch Pneumokokken oder durch Tuberkelbacillen, entweder so, dass Staubpartikel und Infectionskeime gleichzeitig in die Lunge gerathen, oder aber so, dass die Infection zu einer bereits bestehenden Staubkrankheit hinzutritt. Bei Combination von Kohlen-

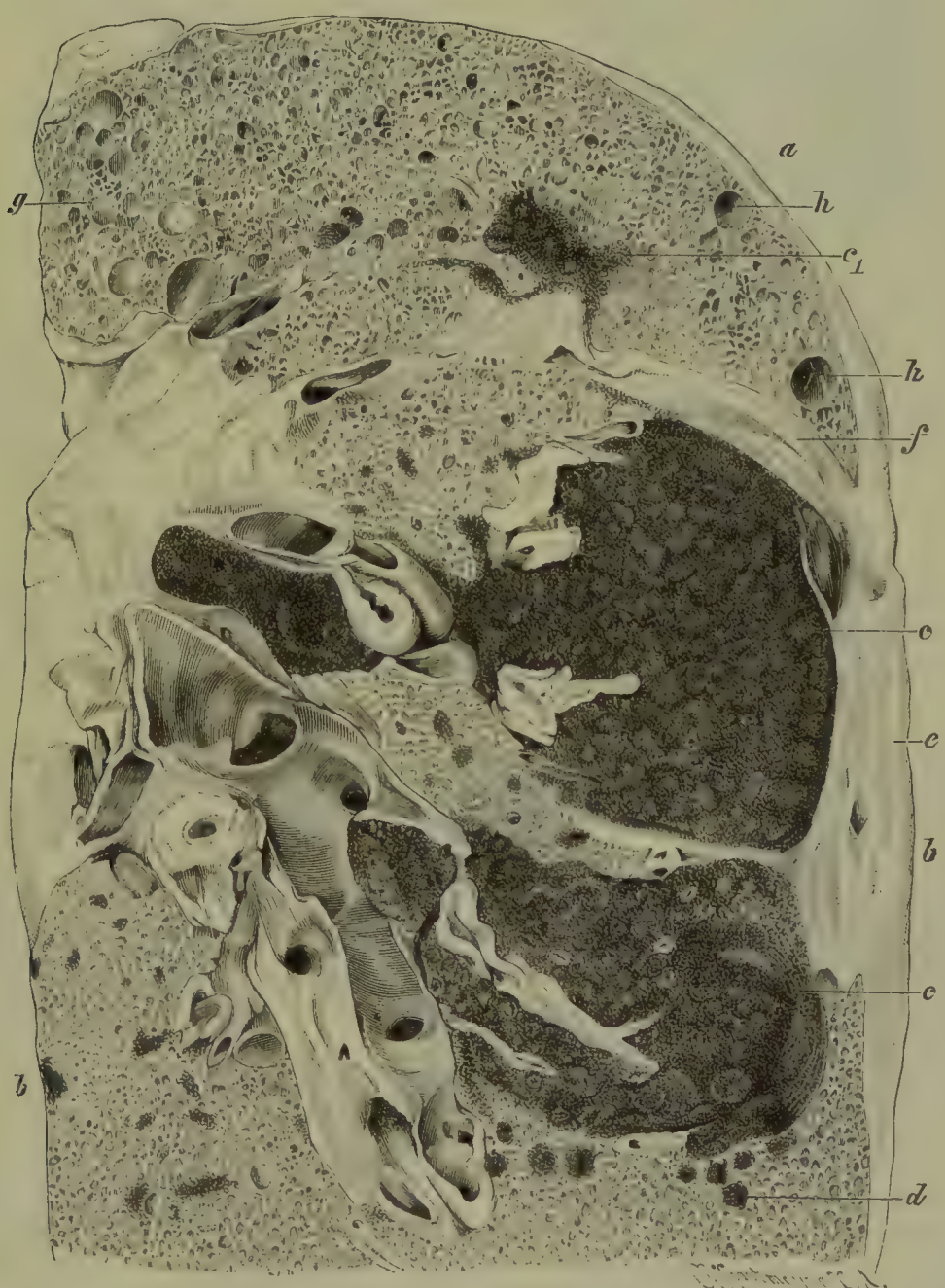

Fig. 487. Chalikosis pulmonum. Frontalschnitt durch den hinteren Theil des oberen und die obere Hälfte des Unterlappens der linken Lunge. *a* Oberlappen. *b* Unterlappen. *c* Umfangreiche fibröse, aus runden Knötchen sich zusammensetzende, schwarz pigmentirte Verhärtung. c_1 Kleinerer Verhärtungsbezirk. *d* Vereinzelte pigmentirte fibröse Knötchen. *e* Verdickte Pleura. *f* Verwachsung zwischen beiden Lungenlappen. *g* Emphysematöse Lungenspitze. *h* Emphysematöser Aussenrand des Oberlappens. Nat. Gr.

oder Steinstaubinduration und Tuberkulose treten die beiden Knötchenformen getrennt von einander auf.

Literatur über Pneumonokoniosis.

Arnold, Staubinhalation u. Staubmetastase, Leipzig 1886; Geschicke des eingeathmeten Metallstaubes, Beitr. v. Ziegler VIII 1890.
Beletter, Zur Kenntniss der Lungenanthrakosis, I.-D. München 1890.
Carrieu, De la pneumonoconiose anthracotique, Arch. de phys. II 1888.
Claisse et Josué, Pneumoconioses, A. de méd. exp. 1897.
Fabine, Ueber die Inhalation von defibrinirtem Blut, Centralbl. f. d. med. Wiss. 1885.
Fleiner, Resorption corpusculärer Elemente durch Lunge u. Pleura, V. A. 112. Bd. 1888.
Hirt, Staubinhalationskrankheiten, Breslau 1871.
v. Ins, Untersuch. über Kieselstaubinhalation, Arch. f. exper. Path. V 1876.
Knauff, Das Pigment der Respirationsorgane, Virch. Arch. 39. Bd. 1867.
Langguth, Siderosis pulmonum, D. Arch. f. klin. Med. 55. Bd. 1895.
Loeb, Thomasphosphatkoniose, Virch. Arch. 138. Bd. 1894 (Lit.).
Merkel, Gewerbekrankheiten, Ziemssen's Handb. d. spec. Pathol. I.
Peiper, Ueber die Resorption durch die Lungen, Zeitschr. f. klin. Med. VIII.
Ruppert, Experim. Untersuch. über Kohlenstaubinhalation, Virch. Arch. 72. Bd. 1877.
Schlodtmann, Beitr. z. Staubinhalationslehre, Cbl. f. allg. Path. V 1895.
Seltmann, Die Anthrakosis bei Bergwerksarbeitern, D. Arch. f. klin. Med. 2. Bd. 1866.
Slavjansky, Experim. Beiträge zur Pneumonokoniosislehre, Virch. Arch. 48. Bd. 1869.
Traube, Kohlenpartikel in der Lunge, Berl. klin. Woch. 1866.
Tchistowitsch, Phagocytose dans les poumons, Ann. de l'Inst. Pasteur III 1889.
Thorel, Die Specksteinlunge, Beitr. v. Ziegler XX 1896.
Virchow, Ueber das Lungenschwarz, sein Arch. 1., 24. u. 35. Bd. 1847, 1862 u. 1866.
Wyssokowitsch, Ueber die Passirbarkeit der Lunge für Bakterien, Wiesbaden 1889.
Zenker, Staubinhalationskrankheiten, D. Arch. f. klin. Med. 2. u. 14. Bd. 1867 u. 1874.
Weitere diesbezügliche Literatur enthält § 236.

§ 236. Die **bronchogenen Herdpneumonieen** können zunächst dadurch verursacht werden, dass Entzündungserreger mit der Athmungsluft direct in das respirirende Parenchym gelangen und eine örtlich begrenzte Entzündung verursachen, so dass man den Process als **Inhalations-** oder **Aspirationspneumonie** bezeichnet. In seltenen Fällen kann die uns umgebende Athmungsluft solche Entzündungserreger enthalten, häufiger stammen dieselben aus dem Mund und dem Rachen oder aus den Respirationswegen. Der Eintritt reizender, oft mit Bakterien vermischter Substanzen aus den erstgenannten Höhleu in die Respirationswege und die Lunge wird namentlich durch Lähmung der Kehlkopfmuskeln, durch Zerstörung des Kehldeckels, durch Somnolenz des Kranken, durch heftiges Erbrechen und durch Athemnoth begünstigt. Aspirationen der zweitgenannten Art kommen namentlich bei Anwesenheit von Entzündungen und Geschwürsbildungen im Kehlkopf und in der Luftröhre, sodann auch bei Durchbruch von Oesophaguskrebsen oder verkästen oder vereiterten Lymphdrüsen in die Luftwege vor. Auch diese Substanzen können Bakterien enthalten, welche entweder die ursprüngliche Affection verursachten oder sich secundär in den Geschwüren oder in den Oberflächenexsudaten ansiedelten.

Der Effect der Inhalation oder Aspiration der reizenden Substanzen ist jeweilen eine mehr oder weniger ausgebreitete Entzündung, und man kann je nach der Ausdehnung derselben **miliare** (Fig. 488 u. 489), **knotenförmige** (Fig. 490) und **lobuläre Entzündungsherde** unterscheiden.

Im Gebiet der Entzündung wird das Gewebe luftleer, indem die Alveolen sich mit Exsudat füllen (Fig. 488, Fig. 489 u. Fig. 490 *c*), und kann im Uebrigen roth oder schwarzroth, hämorrhagisch oder grauroth oder

grau oder graugelb oder gelb aussehen. Maassgebend für die Farbe ist der Blutgehalt der Gefässe und die Beschaffenheit des in den Alveolen enthaltenen Exsudates. Reichliche farblose Zellen bedingen (Fig. 488 u. 489), graue und gelbe, reichliche rothe Blutkörperchen, rothe und schwarzrothe Färbungen. Ist das Exsudat flüssig, lässt sich dasselbe

Fig. 488.

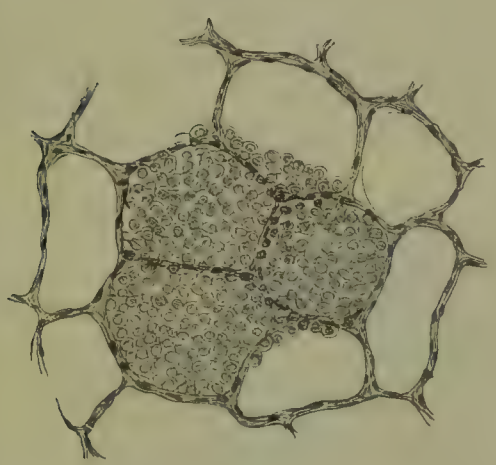

Fig. 489.

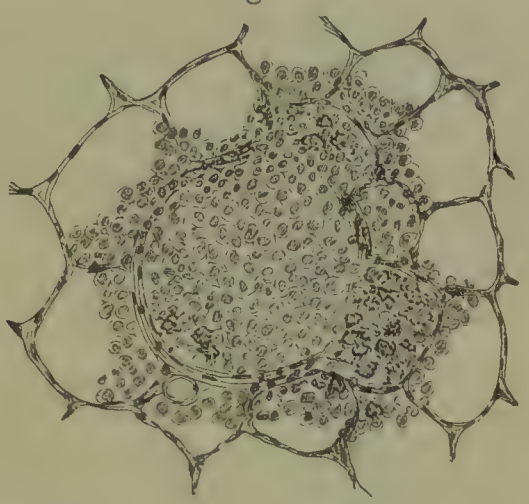

Fig. 488. Miliare Inhalationspneumonie, drei Alveolen umfassend. Präparat aus einer Hundelunge, durch Inhalation reizender, mit Wasser zerstäubter Substanzen erhalten. Vergr. 80.

Fig. 489. Miliare Inhalationspneumonie, welche sich über einen respirirenden Bronchiolus und die daran angrenzenden Alveolen verbreitet. Ein Theil der ausgetretenen Zellen mit inhalirtem Staub gefüllt. Präparat aus derselben Lunge wie Fig. 488. Vergr. 70.

als trübe Flüssigkeit auspressen, ist es geronnen, so leistet es dem Auspressen Widerstand. Gleichzeitig fühlt sich das Gewebe fester an und die abgestrichene Schnittfläche zeigt ein körniges Aussehen.

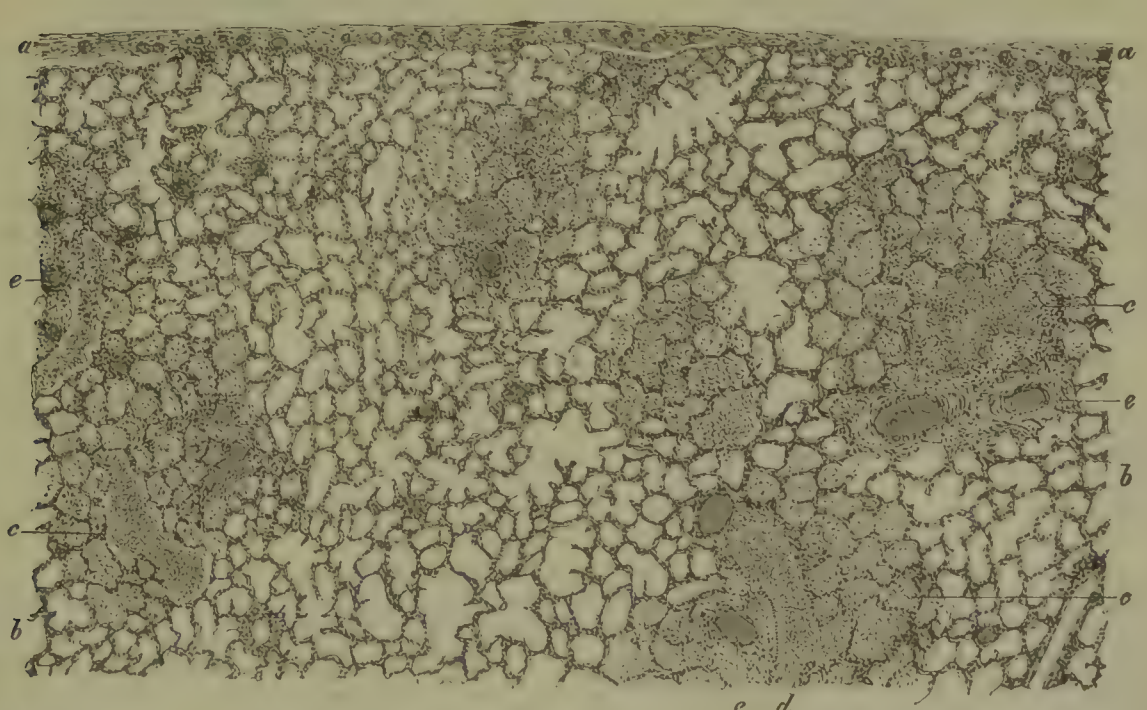

Fig. 490. Durch Aspiration von Mundinhalt entstandene Bronchopneumonie (M. Fl. Häm.). *a* Pleura. *b* Lungengewebe. *c* Entzündungsherd. *d* Bronchiolus im Längsschnitt. *e* Durchschnitte von Blutgefässen. Vergr. 8.

Nach dem Ergebniss der mikroskopischen Untersuchung tritt nach Einwirkung des Entzündungsreizes sehr rasch eine congestive Hyperämie (Fig. 491 *a*) mit nachfolgender Exsudation ein, welche bald mehr einen serösen, bald einen hämorrhagischen Charakter trägt und weiterhin von einer reichlichen Emigration von Leukocyten und der Bildung von Eiter, oder aber von dem Auftreten von Fibrin gefolgt sein kann.

Schon die erste Exsudation führt gewöhnlich zu einer Abhebung des Epithels (Fig. 491 *b*, *c*, *d*, *e*, *f*) und es werden die grossen Epithelplatten (*b*) oft in unveränderter Form, bei stürmischer Exsudation sogar in zusammenhängenden Fetzen abgehoben. Häufig indessen treten in ihrem Innern Fetttröpfchen auf (*c*), welche bei kernhaltigen Platten mit Vorliebe in der Umgebung des Kernes lagern (*d*).

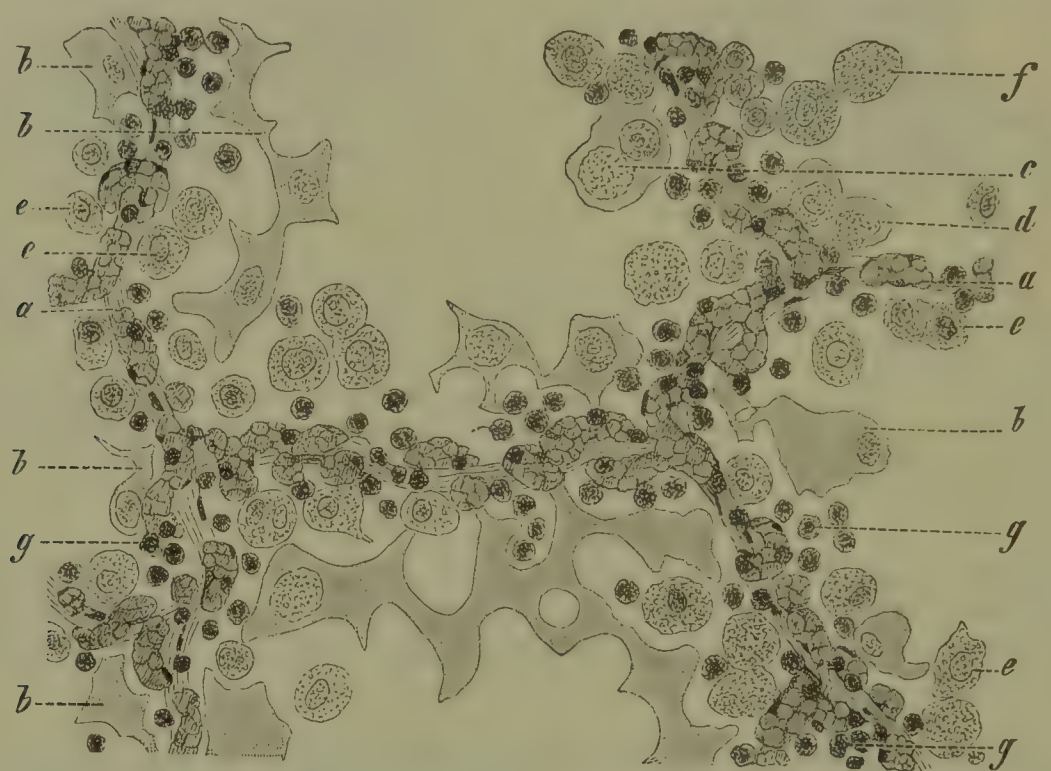

Fig. 491. Schnitt aus einem frischen, durch Aspiration von Mundinhalt entstandenen bronchopneumonischen Herd (M. Fl. Pikrok. Glyc.). *a* Alveolarsepten mit gefüllten Gefässen. *b* Abgestossene, theils kernhaltige, theils kernlose Epithelplatten. *c* Epithelplatten, welche Haufen von Körnchen und Kügelchen in ihrem Innern enthalten. *d* Epithelplatten mit Körnchen und Kügelchen in der Umgebung des Kernes. *e* Abgestossene kleine Lungenepithelien mit sichtbarem Kern und wenig verändertem Protoplasma. *f* Geschwellte körnige Epithelien mit verdecktem Kern. *g* Farblose Blutkörperchen. Vergr. 200.

Die kleinen protoplasmatischen kernhaltigen Lungenepithelien, welche zum Theil ebenfalls abgestossen werden, sind theils kaum verändert (*e*), nur etwas geschwellt, theils ebenfalls von Fettkörnchen und Kügelchen durchsetzt (*f*), so dass der Kern völlig verdeckt wird.

Gewöhnlich mischen sich den Epithelzellen sehr bald Leukocyten (*g*), bei hämorrhagischer Entzündung rothe Blutkörperchen bei. Kommt es zur Gerinnung des Exsudates, trägt die Entzündung einen croupösen oder fibrinösen Charakter, so treten zwischen den Zellen feinere und gröbere Fibrinfäden auf, welche sich zum Theil an die Oberfläche der Alveolarwand anheften.

Der **Ausgang der Aspirationspneumonieen** hängt von der Wirkung der aspirirten Substanz ab. Leichtere Entzündungen heilen durch

Resorption des Exsudates. Starke toxische Wirkung des Aspirirten, Aspiration von Eiterkokken oder von Bakteriengemischen, die faulige Zersetzungen bewirken, kann zu Eiterung und Gangrän führen, und es kommen Fälle vor, in denen sich umfangreiche brandige Zerstörungen der Lunge einstellen, bei welchen das Gewebe zu einer übelriechenden, mit macerirten Lungenfetzen vermischten Masse sich verflüssigt (vergl. § 237).

Ueber die Wirkung aspirirter Mundflüssigkeit sowie in Zersetzung begriffener organischer Substanzen und bakterienhaltiger Flüssigkeiten sind zahlreiche Experimentaluntersuchungen angestellt worden. Zunächst gehören alle jene zahlreichen Experimente über die sogenannte Vaguspneumonie hierher, jene Lungenentzündung, welche sich nach Lähmung des Vagus und des Recurrens vagi entwickelt und welche darauf zurückzuführen ist, dass in Folge der Lähmung des Kehlkopfes Mundflüssigkeit und Speisereste in den Kehlkopf gelangen. Andere Autoren haben direct flüssige und in Wasser suspendirte oder auch trockene pulverige Substanzen in die Trachea eingeführt. Noch andere haben Substanzen mit Wasser zerstäubt und Thiere der Zerstäubungsatmosphäre kürzere oder längere Zeit ausgesetzt.

Der Effect aller dieser Inhalationsexperimente hängt von der Beschaffenheit des inhalirten Stoffes und von der Anordnung des Experimentes ab. Lässt man reizende, fein zertheilte Substanzen, z. B. zerstäubte Sputa und zerstäubte Faulflüssigkeit, einathmen, so entstehen kleine miliare Herde. Lässt man Faulflüssigkeit oder Speisereste oder bakterienhaltige Mundflüssigkeit etc. in grösseren Mengen aspiriren, so entstehen umfangreiche, meist lobuläre Entzündungsherde mit Hämorrhagieen, Eiterung, Gangrän etc. Werden die Bronchien durch grosse Fremdkörper verstopft, so tritt zunächst Atelektase ein. Durch Inhalation specifischer Organismen, welche in der Lunge ihren Entwicklungsboden finden, z. B. von Tuberkelbacillen, kann man specifische Lungenaffectionen, Lungentuberkulose, erzeugen.

Gelangen grössere Mengen von Flüssigkeit innerhalb kurzer Zeit in die Lunge, so kann der Tod durch Erstickung eintreten. Es geschieht dies z. B. bei dem **Ertrinkungstode.** Die Ertrinkungsflüssigkeit wird bei den Inspirationen in die Bronchien und in das respirirende Parenchym gerissen und mischt sich dort mit der noch vorhandenen Luft zu einer schaumigen Masse.

Literatur über Aspirationsentzündungen.

***Boddaert**, Lésions pulm. consécut. à la section des nerfs pneumogastriques, Bruxelles 1862.*
***Buhl, Tappeiner, Lippl** u. **Schwenninger**, Naturforschervers. in München 1877.*
***Bunge**, Veränd. d. Lunge nach Selbstmordversuch durch Ertrinken, Fortschr. d. M. XIV 1896.*
***Cox**, Exper. Beitr. z. path. Anatomie d. Lungenentzündung, Beitr. v. Ziegler V 1889.*
***Feuerstack**, Das Verhalten d. Epithels d. Lungenalveolen bei Pneumonie, Göttingen 1882.*
***Frey**, Die pathol. Lungenveränderungen nach Lähmung der Nervi vagi, Leipzig 1877.*
***Friedländer**, Unters. üb. Lungenentzündung, Berlin 1873, u. V. A. 68. Bd. 1876.*
***Heidenhain**, Bronchopneumonie durch heisse Wasserdämpfe, Virch. Arch. 70. Bd. 1877.*
***Paltauf**, Ueber den Tod durch Ertrinken, Wien 1888.*
***Schottelius**, Unters. üb. d. Wirkung inhalirter Substanzen, Virch. Arch. 73. Bd. 1878.*
***Schrwald**, Wirkung von Flüssigkeitsinjectionen in d. Trachea, A. f. kl. M. 39. Bd. 1886.*
***Tappeiner**, Exper. Inhalationstuberkulose, Virch. Arch. 74. u. 82. Bd. 1878 u. 1880.*
***Veraguth**, Künstlich hervorgeruf. pneumon. Processe, Virch Arch. 82. Bd. 1880.*
***Ziegler**, Ueb. Tuberkulose u. Schwindsucht, Samml. klin. Vortr. v. Volkmann No. 151 1878.*
Weitere diesbezügliche Literatur enthält § 235.

§ 237. Die **herdförmigen Entzündungen der Lunge, welche sich an Bronchitis und Bronchiolitis anschliessen** und danach als **Bronchopneumonieen** im engeren Sinne bezeichnet werden, kommen vornehmlich dadurch zu Stande, das die Entzündung continuirlich oder sprungweise, durch Aspiration von Bronchialinhalt übertragen, von den Bronchien auf das respirirende Parenchym fortschreitet. Voll-

zieht sich das in lufthaltigem Gewebe, so entsprechen die Veränderungen durchaus denjenigen der herdförmigen Aspirationsbronchopneumonie (Fig. 490 *c*, *d*). Kommt es vor der Entzündung des Lungengewebes zu einer Verstopfung der kleinen Bronchien durch Secret, so stellt sich zuerst eine **Atelektase** der betroffenen Läppchen ein, wodurch dieselben ein blaurothes Aussehen erhalten und an der Oberfläche etwas gegen die hellen lufthaltigen Läppchen zurücktreten. Der Eintritt der Entzündung in dem atelektatischen Läppchen giebt sich alsdann durch graurothe, graue oder graugelbe Färbungen und durch den Austritt von trüber Flüssigkeit bei Druck auf das Lungengewebe zu erkennen. Bei Bildung croupöser Exsudate wird das Gewebe fester infiltrirt und es gewinnt die Schnittfläche eine körnige Beschaffenheit, indem die Exsudatpfropfen etwas über die Schnittfläche vorragen.

Eine zweite Art der Verbreitung der Entzündung von den Respirationswegen auf das Lungengewebe vollzieht sich dadurch, dass die Entzündung von den inneren Lagen der Bronchialwand auf deren äussere Schichten und das peribronchiale Bindegewebe (Fig. 292 *d*, *e*) und weiterhin auch auf die benachbarten Alveolarsepten (*f*) und Alveolen (*g*, *h*, *i*) übergreift, so dass sich zur Bronchitis eine **Peribronchitis** und eine **peribronchiale Bronchopneumonie** hinzugesellt.

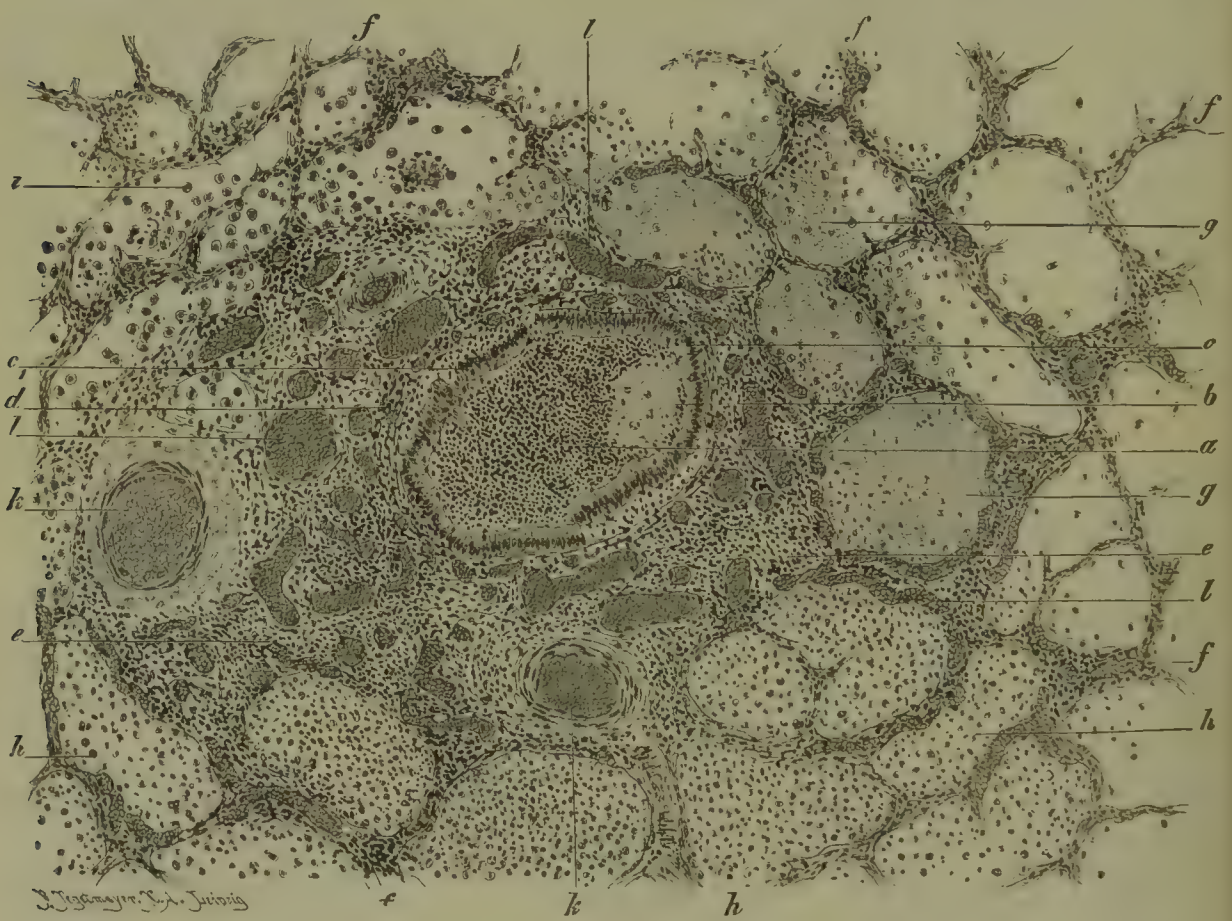

Fig. 492. Eiterige Bronchitis, Peribronchitis und peribronchiale Bronchopneumonie bei einem Kinde von 1¼ Jahren (M. Fl. Häm. Eos.). *a* Eiteriger, *b* schleimiger Bronchialinhalt. *c*, c_1 Von Rundzellen durchsetztes, theilweise abgehobenes (c_1) Bronchialepithel. *d* Zellig infiltrirte Bronchialwand mit stark gefüllten Blutgefässen. *e* Zellig infiltrirtes peribronchiales und periarterielles Bindegewebe. *f* Septen zwischen den Lungenalveolen, zu einem Theil zellig infiltrirt. *g* Fibrinöses Exsudat in den Alveolen. *h* Alveolen mit zellreichem, *i* solche mit zellarmem Exsudat gefüllt. *k* Lungenarterien im Querschnitt. *l* Stark mit Blut gefüllte bronchiale, peribronchiale und interacinöse Gefässe. Vergr. 45.

Die **Aetiologie** dieser herdförmigen Bronchopneumonieen fällt im Allgemeinen mit derjenigen der voraufgehenden Bronchitis zusammen. Pneumoniekokken, Streptokokken und Staphylokokken gehören zu den häufigsten Ursachen. Sodann treten diese Entzündungen auch sehr häufig im Verlaufe von Influenza, Keuchhusten, Masern, Diphtherie, Scharlach etc. ein, theils verursacht durch Erreger der betreffenden Krankheit, theils hervorgerufen durch Secundärinfectionen mit Pneumoniekokken oder Eiterkokken, insbesondere Streptokokken. In seltenen Fällen können auch Milzbrandbacillen Bronchopneumonieen verursachen. Im Uebrigen können die verschiedensten Schädlichkeiten, die durch Inhalation und Aspiration in die Luftwege gerathen sind, weiterhin auch Bronchopneumonieen verursachen und es treten namentlich in Lungen, welche gegen das Lebensende der Sitz von Stauungs- und Senkungshyperämie sind, ausserordentlich häufig von den Bronchien ausgehende Entzündungen (hypostatische Pneumonieen) auf.

Die ursprünglich kleinen, umschriebenen, bronchopneumonischen Herde erfahren sehr häufig eine fortschreitende Vergrösserung und können alsdann unter einander confluiren, so dass sie ganze Läppchen einnehmen und sich nunmehr **lobuläre Bronchopneumonieen** bilden, die entweder durch lufthaltige Läppchen von einander getrennt sind, oder aber in einem Lungenabschnitt alle Läppchen betreffen und somit eine **Bronchopneumonie in lobärer Ausbreitung** darstellen.

Bei Verschmelzung der Herde unter einander (Fig. 493) bleiben zunächst meist noch einzelne Alveolengänge und Alveolen frei und sind dann oft durch Luft stark ausgedehnt. Es können sich indessen über grössere Strecken auch alle Alveolen mit Exsudat füllen.

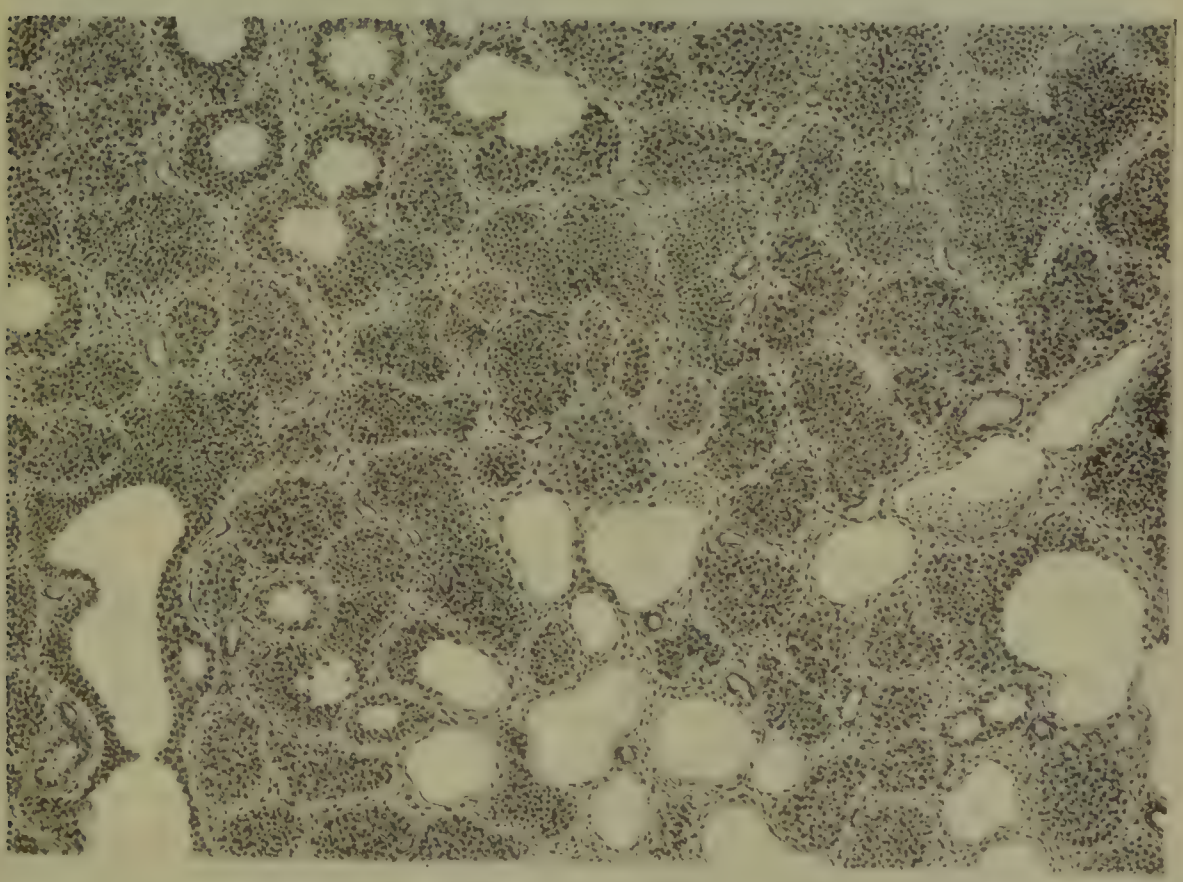

Fig. 493. Lobuläre Bronchopneumonie (Form. Häm. Eos.). Vergrösserung 45.

Das **Exsudat**, welches innerhalb der entzündeten Lungentheile in den Alveolen sich ansammelt, besteht gewöhnlich aus Flüssigkeit und Zellen, kann sonach als **katarrhalisches** bezeichnet werden. Zu Beginn der Entzündung findet man namentlich desquamirte, oft gequollene Epithelzellen (Fig. 494) späterhin vornehmlich Leukocyten (Fig. 443) und es sind letztere oft in solchen Mengen vorhanden, dass sie die

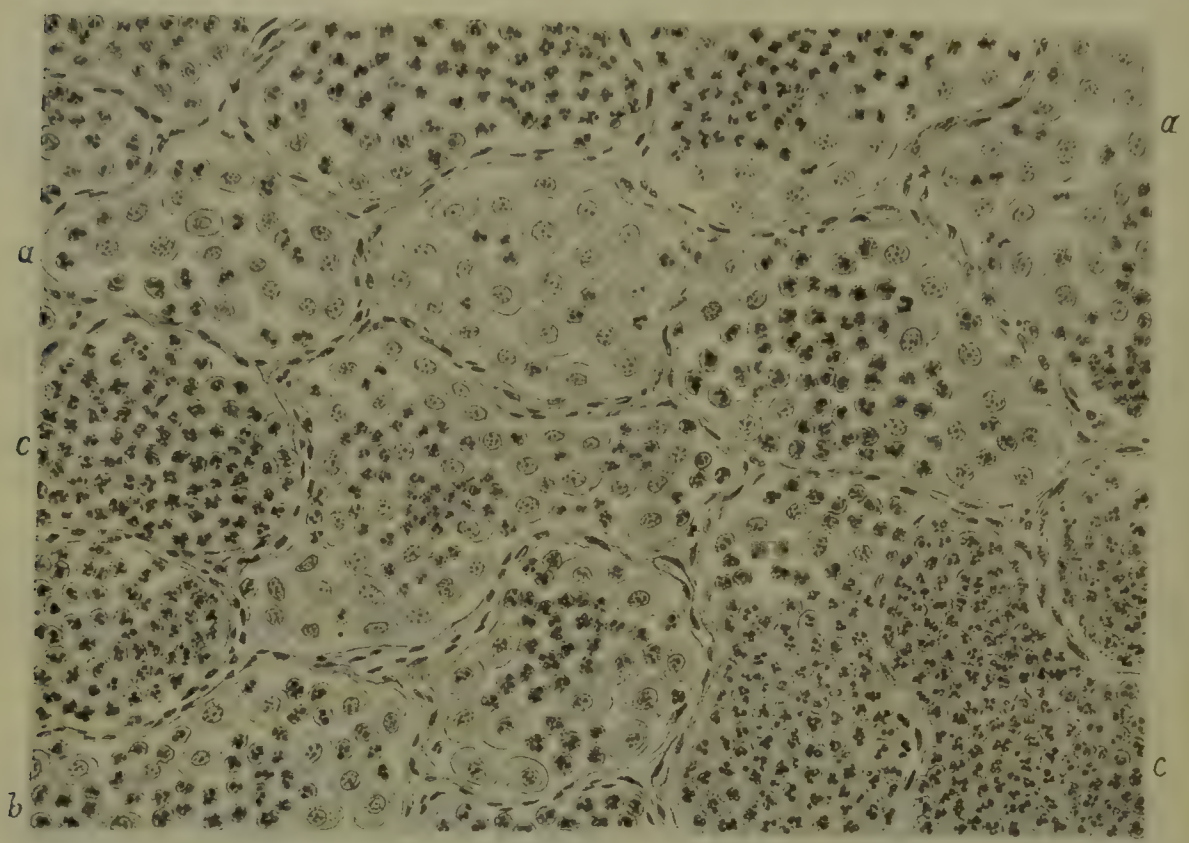

Fig. 494. Bronchopneumonie mit katarrhalischem Exsudat (Form. Häm. Eos.). *a* Mit desquamirtem Lungenepithel, *b* mit Epithel und Eiterkörperchen, *c* mit Eiterkörperchen gefüllte Alveolen. Vergr. 300.

Alveolen dicht erfüllen. Daneben bilden sich indessen sehr oft auch **croupöse Exsudate** (Fig. 495 *b*) bald so, dass nur eine Minderzahl von Alveolen geronnenes Exsudat enthält, bald so, dass sie den überwiegenden Bestandtheil der Ausschwitzung bilden. Die croupösen Exsudate sind bald reich an Flüssigkeit und arm an Leukocyten (Fig. 495 *b*), dabei oft untermischt mit ausgetretenen rothen Blutkörperchen, bald auch wieder sehr reich an Leukocyten, so dass die Fibrinfäden verdeckt und nur zum Theil sichtbar sind.

Nicht selten zeigt das Exsudat einen ganz **hämorrhagischen** Charakter, wobei die Alveolen bald ausschliesslich Blut, bald Blut untermischt mit Leukocyten, enthalten. Bei Aspiration fauliger Flüssigkeiten, sowie bei Streptokokkeninfectionen können ganze Alveolengruppen hämorrhagisches Exsudat einschliessen.

Bei frischen, nicht zu zellreichen Entzündungen sind die interalveolären Septen gut zu erkennen, ihre Gefässe oft stark gefüllt (Fig. 495 *a*). Bei zellreichen Entzündungen sind sowohl die interalveolären Septen als auch das peribronchiale und perivasculäre

Bindegewebe dicht von Zellen durchsetzt und die in letzteren verlaufenden Lymphgefässe stark ausgedehnt und mit zellig serösem oder auch mit croupösem Exsudat gefüllt.

Die **Ausgänge der Bronchopneumonie** sind: Heilung durch Expectoration und Resorption des Exsudates, Vereiterung des Lungengewebes und Bildung von Abscessen, brandiger Zerfall der Lungengewebe, Verdichtungen des Lungengewebes.

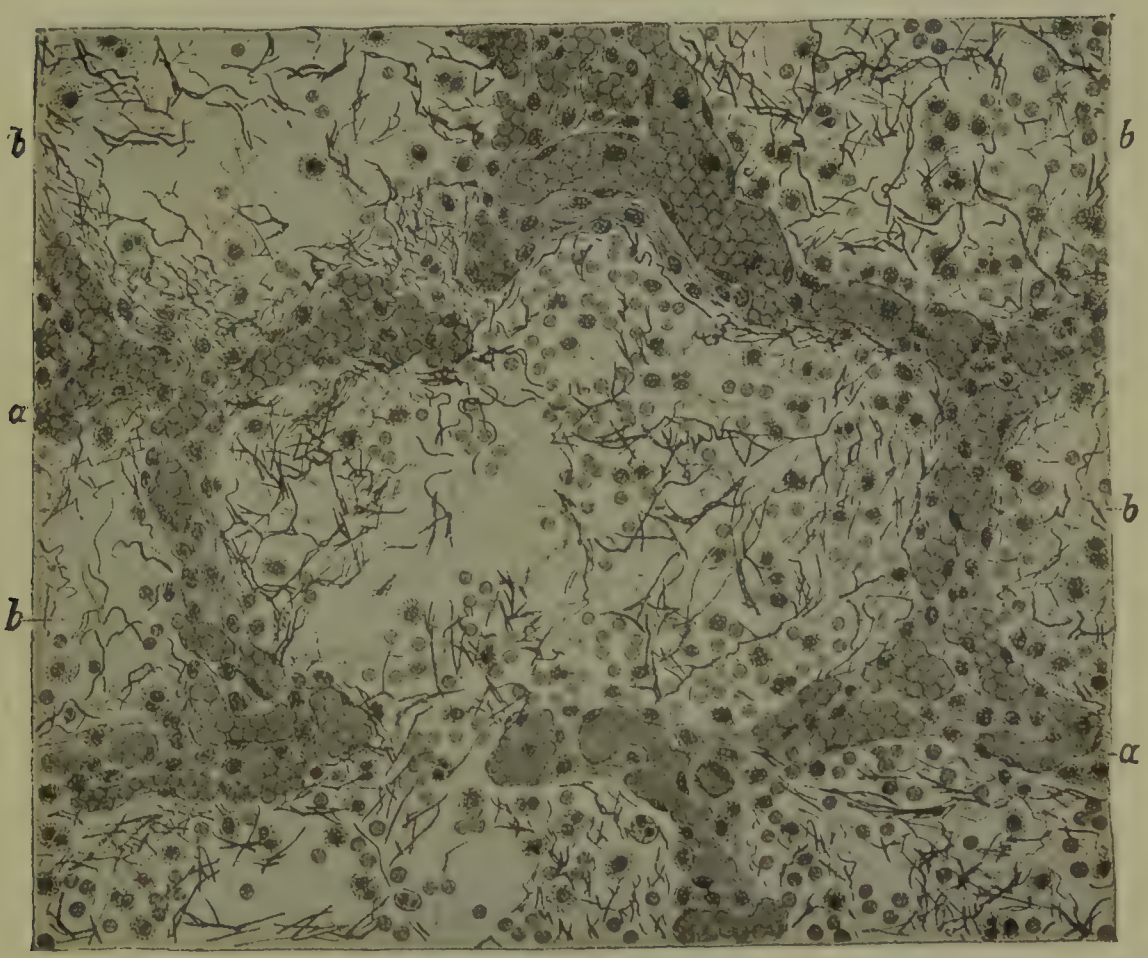

Fig. 495. Bronchopneumonie mit croupös hämorrhagischem Exsudat (Form. Häm. Eos.). *a* Alveolarsepten mit stark gefüllten Gefässen. *b* Exsudat, bestehend aus Flüssigkeit, Leukocyten und rothen Blutkörperchen. Vergr. 300.

Die **Heilung** und völlige Wiederherstellung des Lungengewebes ist das häufigste. Der Resorption croupöser Exsudate geht eine Verflüssigung derselben unter fortgesetzter Emigration von Leukocyten voraus. Die verloren gegangenen Epithelzellen werden durch regenerative Wucherung wieder ersetzt.

Die **Vereiterung** ist selten und setzt besondere Entzündungserreger (Eiterkokken) voraus. Sie ist charakterisirt durch dichte Infiltration und weiterhin durch Einschmelzung der Septen. In der Umgebung der Eiterung ist das Gewebe pneumonisch infiltrirt.

Gangrän schliesst sich namentlich an Aspiration fauliger Substanzen und an putride Bronchitis an und ist durch brandigen Zerfall des Lungengewebes charakterisirt.

Eiterherde und brandige Herde können nach Entfernung des Eiters

und der Zerfallsmassen unter Eintritt einer Wucherung in der Umgebung, die zu Bindegewebsneubildung führt, heilen, doch tritt gewöhnlich der Tod ein.

Induration des Lungengewebes vollzieht sich durch eine Wucherung des Bindegewebes der intraalveolären Septen, des peribronchialen und perivasculären Gewebes und der interlobulären Septen. Voraussetzung ist eine länger dauernde Entzündung, die entweder durch immer erneuerte Reize oder durch Residuen acuter Entzündungen unterhalten wird.

Man findet solche Verhärtungen und Schrumpfungen der Lunge besonders häufig in den Spitzentheilen (Fig. 496 *e*), wo sie, soweit nicht

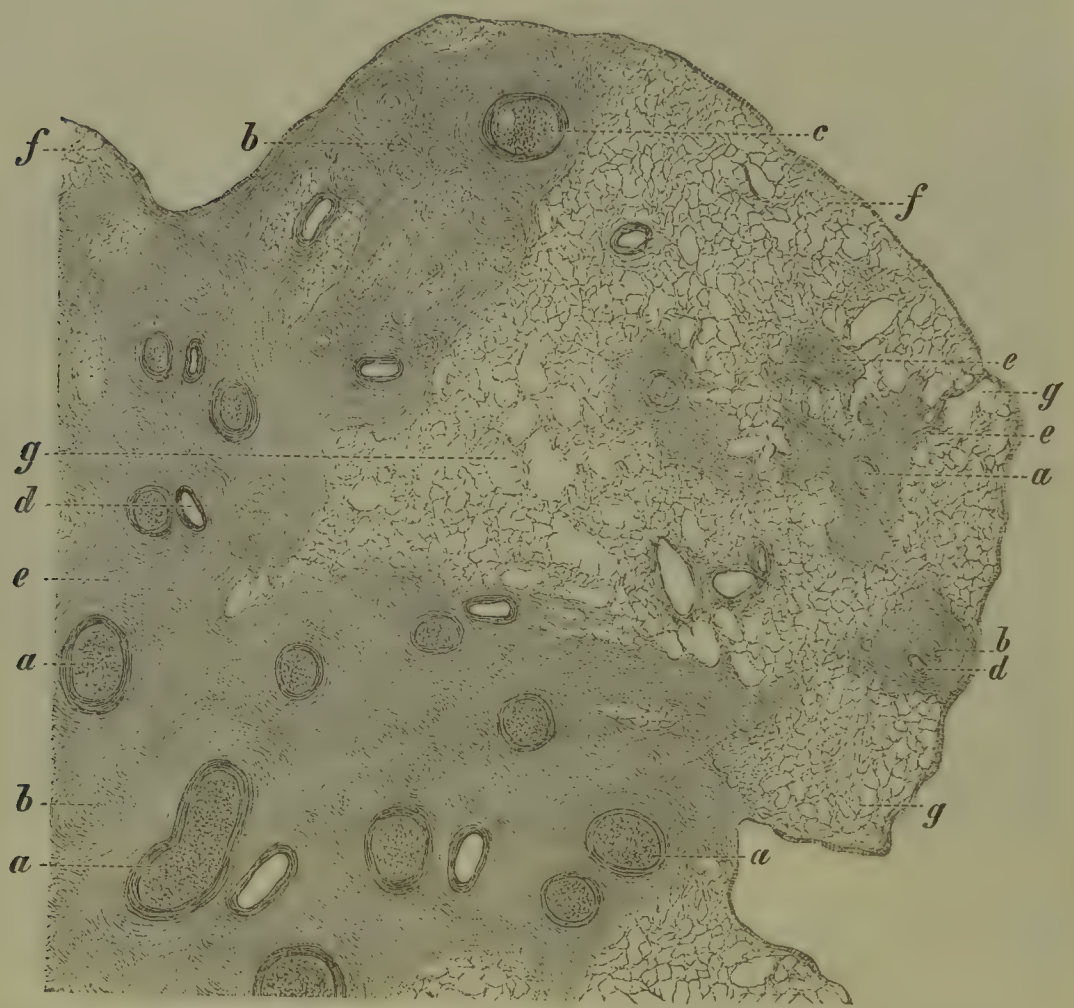

Fig. 496. Induration des Lungenparenchyms nach Bronchopneumonie mit Verschluss der Bronchien. Horizontal durch eine indurirte Lungenspitze geführter Schnitt (M. Fl. Pikrokarm.). *a* Grössere, durch eingedicktes Secret verstopfte Bronchien. *b* Verödete kleine Bronchien. *c* Durch Secretansammlung ektatisch gewordener kleiner Bronchus. *d* Lungenarterienäste. *e* Geschrumpftes, indurirtes Lungengewebe. *f* Normales, *g* emphysematöses Lungengewebe. Vergr. 5.

tuberkulöse Erkrankungen mit im Spiele sind, wohl meist als Folgezustände öfters sich wiederholender oder länger dauernder, zum Theil mit Staub-, namentlich Russinhalation zusammenhängender bronchopneumonischer Processe anzusehen sind. Da die verhärtete Lunge durch Kohlenablagerung dabei meist schwarz gefleckt oder fast ganz schwarz ist, so bezeichnet man den Zustand auch als schiefrige Induration.

Es können indessen Verhärtungen der Lunge auch nach acuten infectiösen Bronchopneumonieen zurückbleiben und kommen danach auch gelegentlich bei Kindern in Form schwieliger Herde, die unter Umständen noch nekrotisches Gewebe einschliessen, zur Beobachtung. Sind innerhalb indurirter Bezirke die Epithelien von den eingeschlossenen Lungenalveolen noch erhalten, so nehmen dieselben meist eine cubische Form an (vergl. Induration bei Tuberkulose).

Die **Pleura** nimmt an bronchopneumonischen Processen in jenen Fällen Theil, in denen Entzündungsherde subpleural liegen. Sie bedeckt sich dabei mit fibrinösen oder eiterig-fibrinösen Auflagerungen. Bei Abheilung des Processes pflegen Pleuraverdickungen und Verwachsungen zurückzubleiben.

Literatur über Bronchopneumonie.

Afanasieff, *Bakteriol. d. Keuchhustens, St. Petersb. med. Woch. ref. Cbl. f. Bakt. III 1888.*
v. Besser, *Ueber Bakterien der normalen Luftwege, Beitr. v. Ziegler VI 1889.*
Charcot, *Maladies des poumons et du système vasculaire, Paris 1888.*
Cornil, *De la bronchopneumonie et de la pneumonie interstitielle, Leçons prof. pend. le I sem. de l'année 1883—84, Paris 1884, und Sem. méd. 1885.*
Cox, *Exper. Beitr. z. pathol. Anat. der Lungenentzündung. Beitr. v. Ziegler V 1889.*
Dürck, *Aetiol. u. Histol. d. Pneumonie im Kindesalter, D. A. f. klin. Med. 48. Bd. 1897.*
Eppinger, *Die Hadernkrankheit, Jena 1894.*
Finkler, *Die acuten Lungenentzündungen als Infectionskrankheiten, Wiesbaden 1891; Infectionen der Lunge durch Streptokokken u. Influenzabacillen, Bonn 1895.*
Fox, W., *An Atlas of the pathological Anatomy of the Lungs, London 1888.*
Jürgensen, *Katarrhalpneumonie, Handb. d. spec. Pathol. v. Ziemssen V, Leipzig 1887.*
Klipstein, *Bez. zw. Bakt. u. Erkrank. d. Athmungsorgane, Z. f. klin. Med. 34. Bd. 1898.*
Kreibisch, *Aetiologie u. pathol. Anat. d. Lobulärpneumonie, Wien 1896 (Lit.).*
Kromayer, *Katarrhalpneumonie nach Masern u. Keuchhusten, V. A. 117. Bd. 1889.*
Mester, *Anatom. u. bakteriolog. Befunde bei Influenza, Cbl. f. allg. Path. I 1890.*
Mosny, *Bronchopneumonie érysipélateuse, Arch. de méd. expér. II 1890, Ét. sur la bronchopneumonie, Paris 1891.*
Nauwerck, *Aethernarkose u. Pneumonie, Dtsch. med. Woch. 1895.*
Netter, *Ét. bactériologique de la bronchopneumonie, Arch. de méd. exp. IV 1892.*
Neumann, *Aetiologie d. Pneumonieen im Kindesalter, Jahrb. f. Kinderheilk. XXX 1889, ref. Centralbl. f. Bakt. VII 1890.*
Pansini, *Bakt. Studien über den Auswurf, Virch. Arch. 122. Bd. 1890.*
Pietrzikowski, *Ueber die Beziehung der Lungenentzündung zum eingeklemmten Bruche, Zeitschr. f. Heilk. X 1889.*
Ponfick, *Allg. pathol. Bezieh. d. Mittelohrentzünd. im Kindesalter, Berl. klin. Woch. 1897.*
Prudden, *Influenza and its complicating Pneumonia, Med. Rec. New York 1890.*
Prudden *and* ***Northrup,*** *Studies on the etiology of the Pneumonia complicating Diphtheria in children, The American Journ. of Med. Sc. 1889, ref. Cbl. f. Bakt. VII 1890.*
Queissner, *Aetiol. u. path. Anat. d. Kinderpneumonie, Jahrb. f. Kinderheilk. XXX 1889.*
Ribbert, *Anat. u. bakteriolog. Beobachtungen über Influenza, D. med. Wochenschr. 1890.*
Weichselbaum, *Influenza u. ihre Complicationen, Wien. klin. Woch. 1890.*
Weitere diesbezügliche Literatur enthalten § 236 und § 238.

§ 238. Die **lobäre croupöse Pneumonie** ist eine infectiöse Lungenerkrankung, welche in der Mehrzahl der Fälle durch den Diplococcus pneumoniae verursacht ist. Im Uebrigen können auch der Bacillus pneumoniae, der Streptococcus und der Staphylococcus pyogenes, in seltenen Fällen auch noch andere Bakterien die Ursache einer lobären croupösen Entzündung sein.

In welcher Weise die Bakterien, welche die lobäre Pneumonie verursachen, in die Lunge gerathen und wie sie sich in derselben vermehren, entzieht sich in den meisten Fällen einer sicheren Beurtheilung. Wir wissen nur, dass die betreffenden Bakterien zur Zeit der Erkrankung in den entzündlichen Ausschwitzungen, meist auch im

Auswurf und im Lungengewebe sich vorfinden, und dass sie in manchen Fällen zugleich auch noch in anderen Organen nachweisbar sind, allein wir können den Weg, auf welchem sie in die Lunge gelangt sind, nicht nachweisen. Nur in besonderen Fällen lassen sich aus der anatomischen Untersuchung Anhaltspunkte dafür gewinnen, dass sie auf dem Bronchialwege, in anderen, dass sie auf dem Blutwege in die Lunge gelangt sind.

Die lobäre croupöse Pneumonie tritt zunächst als eine Erkrankung auf, bei welcher die Lungenaffection die ausschliessliche oder doch die bedeutsamste und vollständig in den Vordergrund tretende Localerkrankung bildet. In anderen Fällen stellt sie sich im Verlaufe allgemeiner oder in anderen Organen localisirter Erkrankungen, so im Verlaufe von Gelenkrheumatismus, Typhus abdominalis, Influenza, Malaria, Erysipel, septischer Osteomyelitis, Meningitis, Nephritis etc., ein, wobei es sich um eine zweite Localisation der betreffenden Erkrankung, die zum Theil den Charakter einer Metastase trägt, handeln kann. Es ist indessen zu betonen, dass im Verlaufe specifischer Infectionskrankheiten, wie z. B. von Abdominaltyphus und Influenza, auftretende lobäre Pneumonieen gewöhnlich durch die nämlichen Kokken wie die genuine lobäre Pneumonie verursacht werden, und dass man auch in Fällen, in denen die infiltrirte Lunge Typhusbacillen enthält, oft auch noch Eiterkokken oder Pneumoniekokken vorfindet, so dass es sich daher wohl eher um bronchogene, secundäre Infectionen handelt.

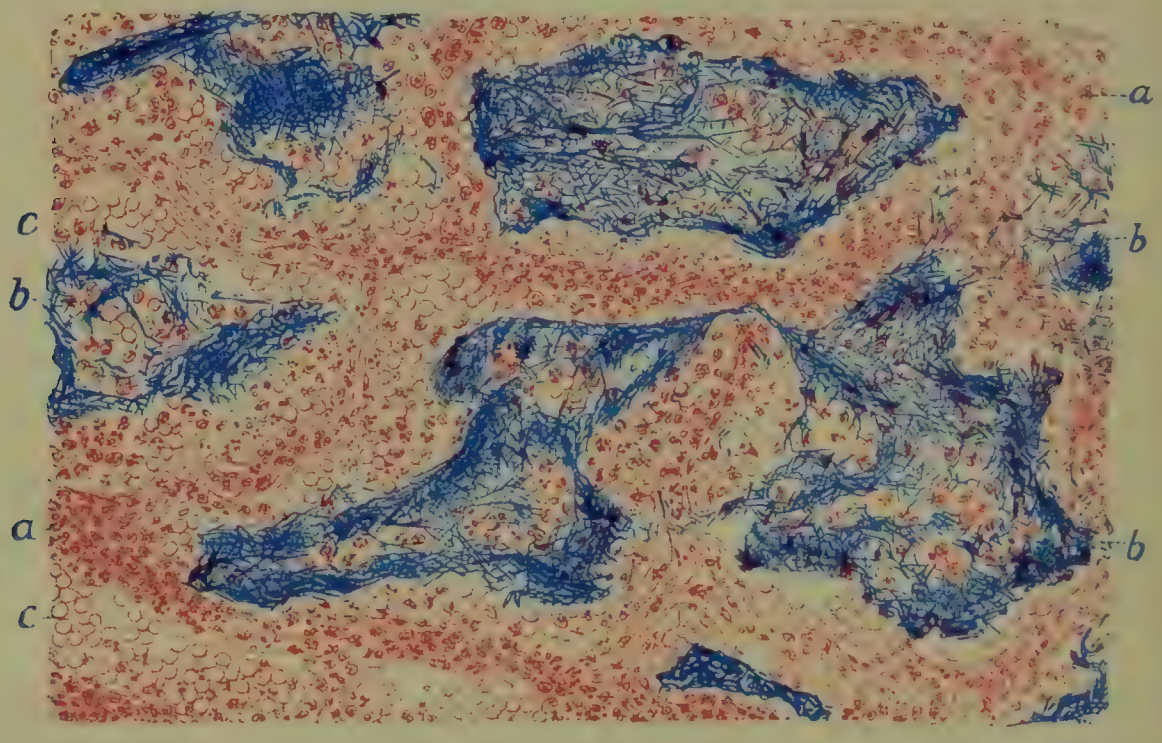

Fig. 497. Rothe Hepatisation der Lunge bei croupöser, lobärer Pneumonie (Alk. Karm. Fibrinfärb.). *a* Infiltrate in den alveolären Septen. *b* Fibrinöses Exsudat. *c* Rothe Blutkörperchen. Vergr. 200.

Die lobäre croupöse Pneumonie ist durch das Auftreten eines fibrinösen Exsudates in den Alveolen, den Bronchiolen und den Lymphgefässen charakterisirt, welches frisch entstanden aus desquamirtem Epithel, Leukocyten, rothen Blutkörperchen und Fibrinfäden (Fig. 497) besteht, allein es muss hervorgehoben werden, dass im Einzelnen die Zusammensetzung des Exsudates

sehr variirt, und zwar sowohl zu Beginn als in späteren Stadien der Erkrankung.

Das Exsudat ist bald sehr zellreich, so dass das Fibrin, das meist in Form feiner, körniger Fäden sich abscheidet, schwer erkennbar ist, bald wieder zellärmer, unter Umständen in vielen Alveolen geradezu zellenarm, so dass die Fibrinfäden stark hervortreten. Die Fibrinfäden selbst sind bald sehr fein, undeutlich abgegrenzt, mehr Körnerreihen bildend, bald wieder dicker, glänzend, scharf contourirt und können durch die in den Alveolarsepten gelegenen Poren von einer Alveole in die andere hinüberziehen. Die Beimischung rother Blutkörperchen kann in einem Falle reichlich, in einem anderen sehr spärlich sein und kann in demselben Falle von Alveole zu Alveole wechseln. Bleibt die Gerinnung des Exsudates aus, so dass dasselbe aus einer mehr oder weniger zellenhaltigen trüben Flüssigkeit besteht, die bei Druck abfliesst, so gewinnt die Entzündung den Charakter einer **lobären katarrhalischen Pneumonie.** Besteht das Exsudat vorwiegend aus Flüssigkeit, so kann man den Zustand passend als **entzündliches Lungenödem** bezeichnen.

Die Exsudation in den Alveolen wird durch eine congestive Hyperämie eingeleitet, bei welcher der betreffende Lungenabschnitt dunkelroth aussieht und eine Consistenzvermehrung aufweist, so dass man den Process als **blutige Anschoppung** bezeichnet. Mit dem Eintritt der gerinnenden Ausschwitzung geht die Lunge in den Zustand der Verleberung oder der **Hepatisation** über, bei welcher das Lungengewebe fest, an Consistenz der Leber ähnlich wird. Ist das Gewebe zur Zeit der Untersuchung durch Füllung der Blutgefässe und durch Beimischung von Blut zu den Exsudaten roth, so bezeichnet man den Zustand als rothe Hepatisation, ist das Gewebe durch Abnahme der Blutfülle der Gefässe und durch Entfärbung des Exsudates blassgrau oder graugelb, so spricht man von grauer und graugelber oder gelber Hepatisation. Da die Patienten, die zu Grunde gehen, meist erst mehrere Tage nach dem Beginn der Erkrankung sterben, so ist der letztere Befund der häufigere, doch zeigen die einzelnen Theile oft eine verschiedene Färbung, und es können nicht etwa nur frisch erkrankte Theile ein rothes Aussehen bieten, sondern es kann ein hyperämischer Zustand des Gewebes, können auch blutige Extravasationen sich in der Zeit der Rückbildung des Processes einstellen.

Ist ein Lungenabschnitt hepatisirt, so ist er fest, luftleer, lässt von der Schnittfläche mehr oder weniger trübe Flüssigkeit abstreichen, am reichlichsten in der Zeit der Rückbildung, und sieht nach Entfernung der austretenden Flüssigkeit körnig (pneumonische Körnung) aus, indem die Exsudatpfröpfe etwas über das Niveau des Lungenparenchyms vorragen. Die **Pleura** ist über den infiltrirten Lungenbezirken stets entzündet, durch zarte Fibrinauflagerung getrübt oder mit dicken, gelblichen Fibrinmembranen belegt. Die Oberfläche der geschwellten Lunge zeigt zugleich oft Rippeneindrücke.

Die Ausbreitung der Hepatisation ist in den einzelnen Fällen eine sehr ungleiche und kann sich bald über eine ganze Lunge oder über den grössten Theil derselben, bald nur über einen Lappen oder einen Theil eines solchen ausbreiten. Zuweilen sind Theile beider Lappen hepatisirt, auch kann die Erkrankung in mehreren Herden auftreten, doch zeichnet sich dieselbe dadurch aus, dass innerhalb der einzelnen Herde die Infiltration meist eine gleichmässige (Fig. 498) ist und keine

herdförmigen Centren erkennen lässt. Immerhin ist zu bemerken, dass zuweilen sich im hepatisirten Gewebe auch knötchenförmige, meist gelblich gefärbte Herde erkennen lassen, welche als Centren der Infection angesehen werden können, und dass bei der histologischen Untersuchung einzelne Hohlräume, die den Bronchiolen und Alveolengängen entsprechen, sich durch ein besonders zellreiches, fibrinarmes Exsudat auszeichnen. Das an die hepatisirten Theile der Lunge angrenzende Lungengewebe ist in der Leiche bald hyperämisch, bald blass, oft ödematös. Die Bronchialdrüsen sind geschwollen, feucht, roth, grauroth oder grau. Die Bronchien sind ebenfalls entzündet und enthalten ein durch beigemischte rothe Blutkörperchen röthlich oder braunröthlich gefärbtes schleimiges oder schleimig-seröses Secret. In den späteren Stadien mischt sich das erweichte Exsudat aus den Bronchiolen und Alveolengängen bei. Zuweilen bilden sich auch in den kleinen nicht respirirenden Bronchien croupöse Exsudate.

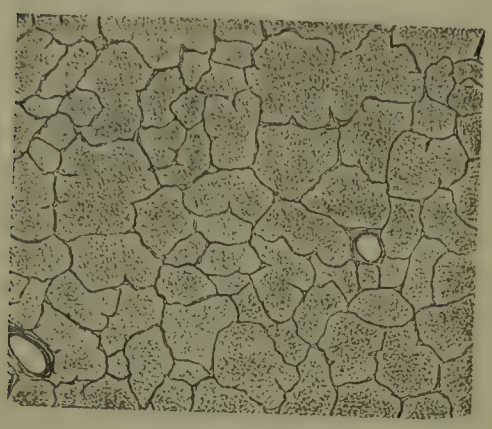

Fig. 498. Croupöse Hepatisation der Lunge (M. Fl. Karm.). Vergr. 20.

Die croupöse Lobärpneumonie geht, falls der Tod nicht eintritt, in **Heilung durch Expectoration und Resorption des Exsudates** über. Beides wird in erster Linie dadurch ermöglicht, dass die geronnenen Exsudatmassen einer Verflüssigung anheimfallen. Am 7.—10. Tage nach Beginn der Erkrankung Gestorbene zeigen meist von der Wand grossentheils gelöste Pfröpfe. Nach 2—4 Wochen Verstorbene zeigen die Pneumonieen in verschiedenen Stadien der Rückbildung, doch können auch in dieser Zeit noch Reste von Fibrinpfröpfen in den Alveolen liegen.

In der Zeit der Rückbildung ist der Inhalt der Alveolen zunächst noch sehr reich an Zellen, namentlich in den peripheren Bezirken, indem sich hier neu ausgewanderte farblose Blutkörperchen sowie gewucherte und danach abgestossene Lungenepithelien ansammeln, so dass sich also an die fibrinöse Exsudation eine katarrhalische Entzündung anschliesst. Die in den Alveolen liegenden Zellen zeigen vielfach Zeichen der Verfettung, der Aufquellung, der Verflüssigung und des Zerfalls. Das Gewebe der Lunge selbst ist mässig stark zellig infiltrirt. Mit der Zeit nimmt der Zellreichthum des Alveoleninhalts ab, indem derselbe durch Resorption, zum Theil auch durch Expectoration entfernt wird. Mit dem Wiedereintritt von Luft und mit dem Wiederersatz des desquamirten Lungenepithels und dem völligen Verschwinden des Exsudates ist der Heilungsvorgang vollendet.

Während der Zeit der Heilung wird auch das pleuritische Exsudat resorbirt, wobei es an der Oberfläche der Lunge zu einer Gewebswucherung und weiterhin zu **Verdickungen der Pleura** und zu **pleuritischen Verwachsungen** kommt.

Maligne Ausgänge der pneumonischen Infiltration der Lunge sind bei croupöser Lobärpneumonie im Ganzen selten, doch kommt es vor, dass das infiltrirte Gewebe stellenweise der **Vereiterung** oder auch der **Gangrän** verfällt. Im ersten Falle tritt eine allmähliche Ver-

flüssigung des gelbweiss sich färbenden Lungengewebes unter massenhafter Ansammlung von Eiterkörperchen, im letzteren dagegen eine schmutzig graue Verfärbung und weiterhin ein fetziger Zerfall des infiltrirten Lungengewebes in eine pulpöse zunderartige Masse ein, welche einen üblen Geruch verbreitet. Ueber subpleuralen Herden kann die Pleura in Blasen abgehoben werden. Beide Ausgänge sind wohl meist auf besondere Infectionen zurückzuführen, wobei entweder schon die Pneumonie selbst eine besondere Aetiologie hat, z. B. durch Eiterkokken oder gleichzeitig durch verschiedene Mikroorganismen verursacht ist, oder wobei zu der pneumonischen Infection noch eine zweite hinzukommt. Es kommt indessen auch vor, dass das vereiterte Lungengewebe nur die gewöhnlichen Pneumokokken enthält (Zenker). Im Uebrigen bietet eine bereits bestehende putride Bronchitis mit Bronchiektasieen für den Eintritt einer fauligen, zu Lungenbrand führenden Infection günstige Verhältnisse. Verkäsung einer croupösen Pneumonie, die in einer zuvor gesunden Lunge aufgetreten ist, und welche nicht durch tuberkulöse Infection verursacht ist, kommt nicht vor.

Etwas häufiger als die Vereiterung und die Gangrän ist der Ausgang in **Lungeninduration** und in **Lungencirrhose**, wobei die Lunge zunächst, d. h. in der 4. bis 10. Woche, noch infiltrirt bleibt und ein eigenthümliches Aussehen gewinnt, so dass man den Zustand als **Carnification** bezeichnet, indem die Lunge eine fleischähnliche, rothe, relativ feste und zähe Beschaffenheit zeigt. Auf den ersten Blick ist das Lungengewebe oft dem Gewebe einer frisch hepatisirten rothen Lunge ähnlich, doch ist sie nicht so fest wie diese und es fehlt ihr die pneumonische Körnung.

Das Gewebe einer solchen Lunge ist, wie schon die Färbung ergiebt, sehr blutreich, und es kann auch der Inhalt der Alveolen mit rothen Blutkörperchen untermischt sein. Im Uebrigen zeigen solche Lungen einen ausserordentlich grossen Zellreichthum, so dass es nicht immer leicht ist, das Einzelne zu erkennen. Das Wesentliche ist indessen das, dass sowohl das Gewebe der Lunge selbst, als auch die Alveolen eine grosse Menge von Zellen einschliessen, welche zum grossen Theil nichts anderes sind als gewucherte Bindegewebszellen. Es befindet sich also das Lungengewebe im Zustande einer üppigen Wucherung, neben der noch eine mehr oder weniger ausgebreitete Leukocyteninfiltration besteht, neben welcher ferner auch noch in einem Theile der Alveolen Reste des fibrinösen Exsudates vorhanden sein können.

Diese Wucherung des Lungengewebes führt zu einer Bindegewebsentwicklung, welche theils zur Verdickung der Septen (Fig. 499 *a*), theils auch zur Neubildung eines gefässhaltigen Keimgewebes (*d*, *e*, *g*) im Innern der Alveolen führt. Zuweilen sieht man Faserstoffpfröpfe im Innern der Alveolen, welche von gefässhaltigem Bindegewebe durchwachsen oder bereits von demselben zu einem grossen Theil substituirt sind, und es kommen auch Alveolen zur Beobachtung, die einen das ganze Lumen füllenden Granulationsherd einschliessen. Gleichzeitig wuchert auch das bronchiale, peribronchiale, perivasculäre, interlobuläre und pleurale Bindegewebe, und alle diese Wucherungsprocesse führen weiterhin im Laufe der Zeit zu einer Lungenververdichtung und Verhärtung, sowie zu pleuritischen Verwachsungen.

Wie im Einzelnen sich die Lungenverhärtung gestaltet, hängt von verschiedenen Umständen ab. Gehen im Verlaufe der Erkrankung die Alveolarepithelien zu Grunde, so können die wuchernden Alveolarsepten untereinander verwachsen, so dass dichte Bindegewebsherde (Fig. 500 *a*) entstehen. Das Nämliche kann auch geschehen, wenn sich die Alveolen mit gefässhaltigem Keimgewebe, das von irgend einer Stelle aus in das Lumen der Alveolen übergeht, füllen. Gleichzeitige Wucherung der Alveolarsepten und des Epithels kann zur Bildung von zellreichem Bindegewebe führen, welches drüsenähnliche Alveolen mit cubischem Epithel führt. Dringt wieder Luft in verdichtetes Gewebe, so bildet sich Alveolargewebe mit verdickten Septen (*b*).

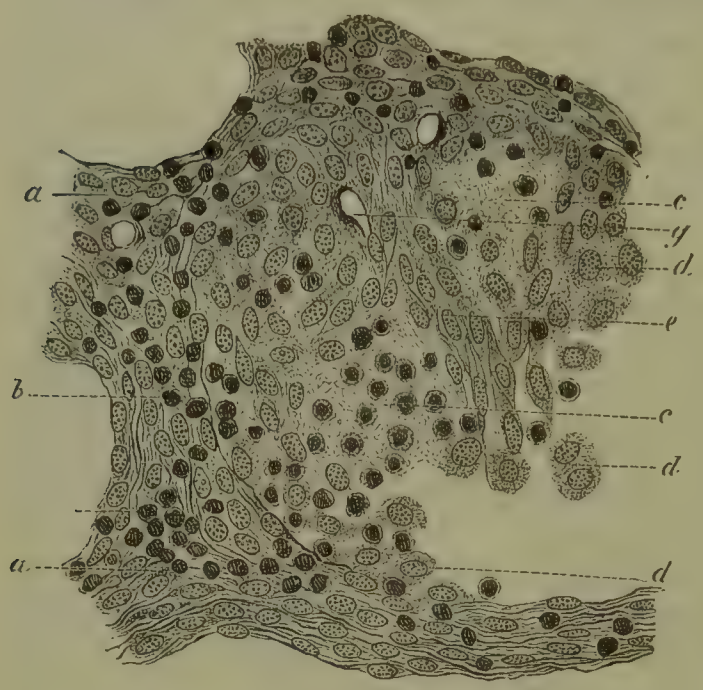

Fig. 499. Intraseptale und intraalveoläre Bindegewebsentwicklung (Alk. Häm.). *a* Verdicktes zellig-fibröses, theilweise von kleinen Rundzellen (*b*) durchsetztes Alveolarseptum. *c* Zelliges Exsudat in der Alveole. *d* Intraalveolär gelegene Bildungszellen. *e* Zug spindeliger Fibroblasten. *g* Intraalveoläres neugebildetes Blutgefäss. Vergr. 150.

Die Ausdehnung der nach Pneumonie zurückbleibenden Verdichtung ist äusserst variabel, kann z. B. auf die der Pleura zunächst liegenden Lungenschichten beschränkt sein oder sich über den grösseren

Fig. 500. Lungencirrhosis nach croupöser Pneumonie (Alk. Karm.). *a* Bindegewebige Indurationsherde, welche zum Theil Pigment enthalten. *b* Alveolargewebe mit verdickten und zellig infiltrirten Septen. *c* Mit Zellen gefüllte Alveolen. *d* Bronchien mit zellig infiltrirter Wand. Vergr. 15.

Theil eines Lappens verbreiten. Sie kann ferner sowohl in compacten, nicht von lufthaltigen Inseln unterbrochenen Herden, als auch in Form von Bindegewebszügen auftreten, welche lufthaltiges Lungengewebe durchziehen und von letzterem dann meist nicht scharf abzugrenzen sind. Stets ist diese Form der Lungeninduration dadurch ausgezeichnet, dass sie nicht in abgegrenzten Knoten und Knotengruppen auftritt, sondern in Herden und Zügen, die allmählich in lufthaltiges Parenchym übergehen.

Literatur über Lobärpneumonie.

Amburger, *Lungeninduration, D. Arch. f. klin. Med. XXXIII 1887.*
Arustamoff, *Ueber die Entstehung der typhösen Pneumonie, Cbl. f. Bakt. VI 1889.*
Aufrecht, *Die Lungenentzündungen, Wien 1897.*
Banti, *Etiologia delle pneumoniti acute, Lo Sperim., Firenze 1890.*
Bezzola, *Histologie der fibrinösen Pneumonie, Virch. Arch. 136. Bd. 1894.*
Charcot, *Maladies des poumons etc., Paris 1888.*
Cornil et Marie, *Pneumonie traumat. et pneum. aiguë fibr., A. d. méd. exp. 1897.*
Eppinger, *Lungeninduration, Prager Vierteljahrsschr. 125. Bd.*
Fox, *An Atlas of the pathological Anatomy of the Lungs, London 1888.*
Fraenkel, A., *Indurative Lungenentzündung, D. med. Woch. 1895.*
Hauser, *Die Entstehung d. fibrinös. Exsudates bei d. croup. Pneumonie, Beitr. v. Ziegler XV 1894; Bemerk. zu Aufrecht's Untersuch. üb. croup. Pneum., ibid. XXII 1897.*
Herbig, *Histogenese d. Lungeninduration, Virch. Arch. 136. Bd. 1894.*
Jakowski, *Zur Aetiologie der croupösen Pneumonie, Zeitschr. f. Hyg. VII 1889.*
Janssen, *Epidem. Auftreten der Pneumonie, D. Arch. f. klin. Med. XXXV 1884.*
Jürgensen, *Ziemssen's Handb. V, Leipzig 1888; Die croup. Pneumonie, Tübingen 1884.*
v. Kahlden, *Lungeninduration nach croupöser Pneumonie, Beitr. v. Ziegler XIII 1893, Cbl. f. allg. Path. VIII 1897 (Lit.).*
Karlinski, *Ueber die Entstehung der typhösen Pneumonie, Fortschr. d. Med. VII 1889.*
Klein, *Beitr. zur Aetiologie der croup. Pneumonie, Centralbl. f. Bakt. V 1889.*
Klipstein, *Bezieh. zw. Bakt. u. Erkrank. d. Athmungsorgane, Z. f. kl. M. 34. Bd. 1898.*
Leyden, *Ueber Lungenabsccss, Samml. klin. Vortr. v. Volkmann No. 114 u. 115; D. Zeitschr. f. klin. Med. II, u. Lungeninduration, Berl. klin. Woch. 1879.*
Loy, *Ueb. intraut. Infection mit Pneumonia crouposa, Arch. f. exper. Path. XXVI 1889.*
Lindemann, *Organisationsvorgänge bei der chronischen Pneumonie, I.-D. Strassburg 1888.*
Marchand, *Lungeninduration, Virch. Arch. 82. Bd. 1880.*
Mester, *Anatom. u. bakteriol. Befunde bei Influenza, Cbl. f. allg. Path. I 1890.*
Monti, *Sull' etiologia della polmonite fibrinosa, La Rif. Med. IV, ref. Cbl. f. Bakt. IV 1888.*
Naunyn, *Ueber primäre u. secundäre Infection an Beispielen der Lobärpneumonie, Mitth. a. d. med. Klinik zu Königsberg, Leipzig 1888.*
Ribbert, *Zur Anatomie der Lungenentzündung, Fortschr. d. Med. XII 1894.*
Rieder, *Pneumonia carnificans, Jahrb. d. Hamburger Krankenanstalten I, Leipzig 1890.*
See, *Maladies specifiques des poumons, Paris 1885.*
Wagner, E., *Lungeninduration, D. Arch. f. klin. Med. XXXIII 1883.*
Weichselbaum, *Die Aetiologie der Pneumonie, Centralbl. f. Bakt. I 1887.*
Zanda, *Osservazioni anatomo-patologiche su di alcune neoformazioni connetive dovute al pneumococco, Riforma Med. 1888, ref. Centralbl. f. Bakt. VI 1889.*
Zenker, K., *Abscedirung d. fibrinösen Pneumonie, D. Arch. f. klin Med. 50. Bd. 1892.*
Weitere Literatur enthält § 237.

§ 239. Die **hämatogene septische Herdpneumonie** (Fig. 501 *a*) ist meistens eine secundäre Erkrankung, welche durch Metastase einer anderswo im Körper vorhandenen eiterigen oder eiterig-putriden und brandigen Entzündung entsteht, unter Umständen indessen auch als Hauptsymptom einer kryptogenetischen Septicopyämie eintritt. Metastatische Formen gehen von äusseren Wundinfectionen oder Schleimhautentzündungen (Angina, Dysenterie) aus oder schliessen sich an innere Eiterungen, perityphlitische und parametritische Abscessbildungen, eiterige Meningitis, Hirnabscess, Leberabscess, eiterige Osteomyelitis

und Arthritis, Einklemmung von Hernien, rechtsseitige Endocarditis etc. an.

Die pathologischen Vorgänge, welche der Metastasirung folgen, sind von den Eigenschaften des mit dem Blute eingeführten Entzündungserregers abhängig, wobei es von wesentlichem Einfluss ist, ob derselbe vermöge seiner Grösse zugleich Arterienverstopfung verursacht, oder ob er in fein vertheilter Form sofort in die Capillaren gelangt und von da aus das Gewebe in Entzündung versetzt.

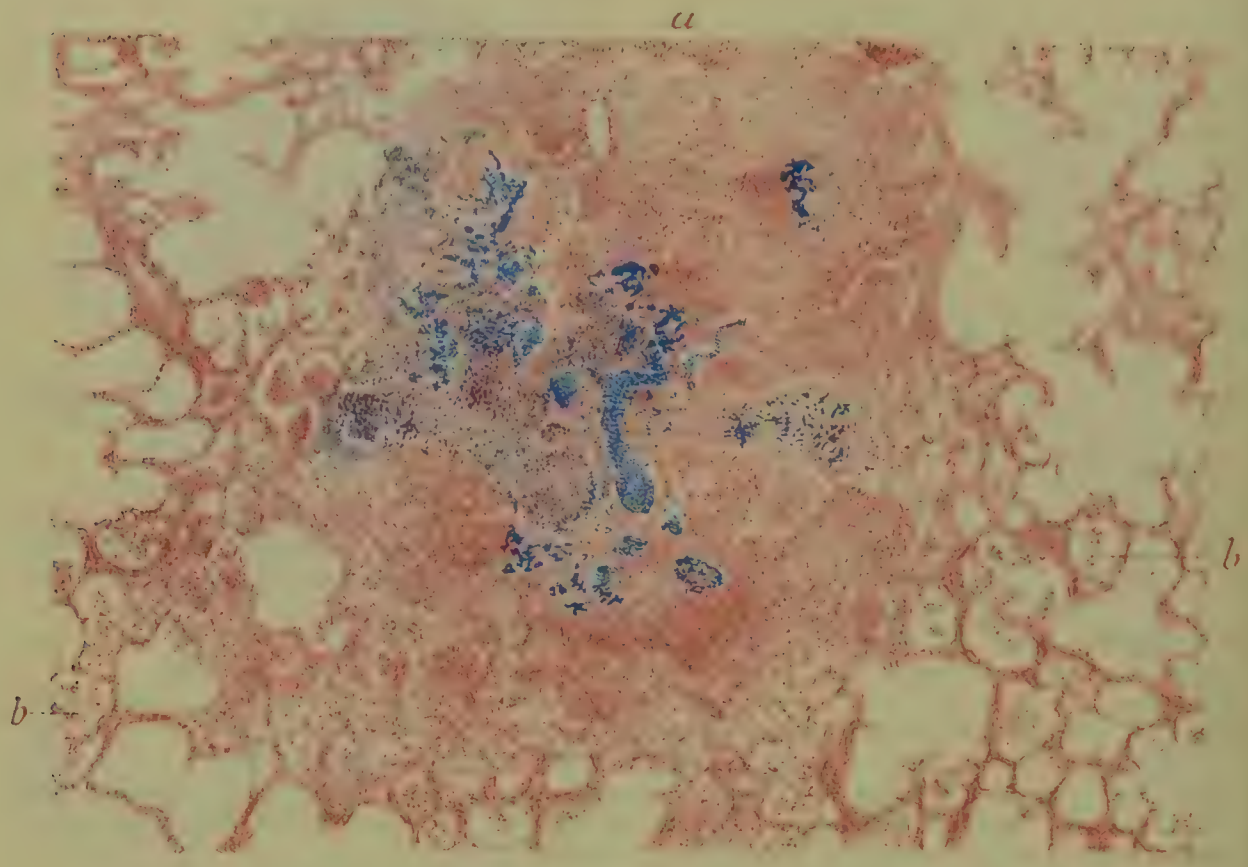

Fig. 501. Herdförmige metastatische hämatogene Streptokokkenpneumonie nach Angina (Alk. Karm. Methylviol. Jodbeh.). *a* Pneumonischer Herd mit (blauen) Streptokokken. *b* Entzündetes Gewebe der Umgebung. Vergr. 80.

Gelangt aus einer inficirten Wunde ein mit septischen Infectionsstoffen inficirter zerfallener Thrombus in die Circulation und damit auch in die Lunge, so kann sich zunächst ein **embolischer Infarkt** bilden. Weiterhin stellen sich an der Grenze des infarcirten Gewebes eiterige Entzündungsprocesse ein, durch welche der Herd von einer gelb infiltrirten Gewebsmasse umsäumt und schliesslich durch demarkirende Vereiterung des Lungengewebes aus seiner Verbindung mit der Umgebung gelöst wird. Das losgelöste Stück verfällt der Nekrose und wird durch den Eiterungsprocess allmählich aufgelöst, so dass sich eine mit Eiter gefüllte Höhle, ein **metastatischer Lungenabscess** bildet. Sind in dem embolischen Pfropf Fäulnissorganismen vorhanden oder gelangen solche Organismen von den Bronchien aus in den erkrankten Bezirk, so kann das Gewebe auch einen **brandig-jauchigen Zerfall** eingehen und dabei in eine missfarbige graue oder grauschwarze Masse sich umwandeln.

Gerathen die Entzündung erregenden Massen in feinsten Partikelchen in die Lunge, sind es z. B. Eiterkokken, welche erst in

den Capillaren stecken bleiben und zur Ansiedelung gelangen, so bilden sich auch nur kleine, meist nicht ganz scharf abgegrenzte Entzündungsherde (Fig. 501 *a*) und es kann die Lunge von solchen dicht durchsetzt sein. Sie tragen im Beginn häufig ebenfalls einen hämorrhagischen Charakter, führen indessen nicht zur Bildung eines festen Infarktes und nehmen ihren Ausgang entweder in Heilung oder aber in Vereiterung und Verjauchung.

Bei Eintritt der Vereiterung erscheinen in dem rothen oder graurothen infiltrirten Gewebe gelbliche Herde, die sich allmählich zu **kleinen Abscessen** verflüssigen. Bei Eintritt von **Gangrän** wird das Gewebe missfarbig, schwarzbraun und macerirt zu einer pulpösen übelriechenden Masse.

Die mikroskopische Untersuchung ergiebt, dass zu Beginn theils hämorrhagische, theils zellige, theils auch fibrinöse Exsudate auftreten, und es lassen sich in den Gefässen sehr oft noch die eingeschwemmten und zur Vermehrung gelangten Mikroorganismen (*a*) nachweisen.

Bei der Bildung subpleuraler Entzündungsherde wird stets auch die **Pleura** in Mitleidenschaft gezogen, wobei sich eine eiterige oder eiterig-fibrinöse Entzündung einstellt, welche sich häufig über die ganze Oberfläche der Lunge ausbreitet.

Innerhalb des Lungengewebes selbst kann der brandige Zerfall und die Vereiterung zunächst durch fortgesetztes Uebergreifen auf angrenzende Lungentheile weiterschreiten. Die Entzündungen, die dabei in dem benachbarten Lungengewebe sich einstellen, tragen meistens einen hämorrhagischen und croupösen Charakter und sind weiterhin von Gangrän und Eiterung gefolgt. Sehr bald pflegt der Process auch auf die peribronchialen und interlobulären Lymphgefässe überzugreifen, so dass sich dieselben mit serös-fibrinösem und eiterigem Exsudat anfüllen und ihre Umgebung entzündlich infiltrirt wird.

Die metastatischen Lungenabscesse können bei ihrer Vergrösserung nach der Pleura oder nach den Bronchien durchbrechen. Häufiger geschieht das letztere. Bei Verlöthung der Lunge mit der Brustwand und dem Zwerchfell kann auch ein Durchbruch nach aussen oder nach der Bauchhöhle stattfinden.

Kleinere **Abscesse** können nach Resorption, grössere nach Entleerung des Eiters mehr oder weniger vollkommen **ausheilen**, wobei sich in der Umgebung der Abscesse Granulationsgewebe bildet, welches später in Narbengewebe übergeht. Wird der Eiter nur unvollkommen resorbirt, so kann er sich eindicken und verkalken. Zwischen den Pleurablättern bilden sich während der Heilung stets Verwachsungen.

Literatur über hämatogene septische Herdpneumonieen.

Bonome, *Lungenbrand, D. med. Woch. 1886, u. A. ital. de biol. VII 1886.*
Bowen, *Pockenähnliche Gebilde in inn. Organen, Vierteljahrsschr. f. Derm. XIV 1887.*
Dmochowski *u.* **Janowski,** *Die Eiterung erreg. Wirkung d. Typhusbacillus, Beitr. v. Ziegler XVII 1895.*
Gussenbauer, *Septhämie, Pyohämie u. Pyo-Septhämie, Dtsch. Chir. Lief. 4, Stuttgart 1882.*
Hensel, *Beitr. z. Casuistik des Lungenbrandes, Dtsch. Arch. f. klin. Med. 41. Bd. 1887.*
Janowski, *Die Ursachen der Eiterung, Beitr. v. Ziegler XV 1894.*
Jürgensen, *Kryptogenetische Septikopyämie, Lehrb. d. spec. Pathologie, Leipzig 1889.*
Leyden, *Lungenbrand, Volkmann's klin. Vortr. No. 26; Lungenabscess. ib. No. 114 u. 115.*

Orth, Mykosis septica bei einem Neugeborenen, Arch. d. Heilk. XIII 1872.
Pietrzikowski, Bez. d. Lungenentzündungen z. eingeklemmten Bruch, Z. f. Heilk. X 1889.
Traube, Deutsche Klinik 1853, 1859 u. 1861, u. Berl. klin. Wochenschr. 1871.
Virchow, Ueb. Thrombose, Embolie u. Metastasen, Gesamm. Abhandl. Frankfurt 1856.

§ 240. Als **pleurogene Pneumonie** kann man eine Entzündung der Lunge bezeichnen, die sich secundär an Entzündungen der Pleura anschliesst.

Die Verbreitung der Entzündung von der Pleura auf die Lunge erfolgt vornehmlich auf dem Wege der Lymphgefässe (Fig. 502 *c*), welche in den interlobulären Septen von der Pleura (*a*) nach dem peribronchialen Gewebe ziehen, so dass der Process wesentlich den Charakter einer **interlobulären, perivasculären** und eventuell auch **peribronchialen Lymphangoitis** (*c*) trägt. Es kommen auch Fälle vor, in denen die Entzündung, soweit erkennbar, primär an den genannten Orten localisirt ist.

Eine Betheiligung der interlobulären und peribronchialen Lymphgefässe kann bei verschiedenen pleuritischen Affectionen vorkommen,

Fig. 502. Interlobuläre lymphangoitische Pneumonie mit eiteriger Pleuritis bei einem Kinde von 4 Jahren (M. Fl. Pikrokarm.). *a* Pleura. *b* Unverändertes Lungengewebe. *c* Durch Exsudat erweiterte Lymphgefässe. *d* Pneumonisches Infiltrat in der Umgebung der Lymphgefässe. *e* Ausgedehnte pneumonische Infiltrationen. *f* Subpleurale pneumonische Herde. *g* Venen. *h* Bronchien. *i* Arterien. Vergr. 7.

tritt aber in besonders prägnanter Weise bei manchen eiterigen und eiterig fibrinösen Entzündungen der Pleura auf, wie sie sich nach pyämischer Infection im Anschluss an metastatische Lungeneiterung oder auch ohne solche als einzige Localerkrankung entwickeln. Kinder scheinen zu einer Theilnahme des interlobulären Lungenbindegewebes besonders disponirt zu sein; es kommt wenigstens die Erkrankung häufiger bei Kindern (Fig. 502) als bei Erwachsenen zur Beobachtung und ist auch schon bei Neugeborenen, welche von der Nabelwunde aus an pyämischer Wundinfection erkranken, nicht selten.

Sind die Lymphgefässe der Sitz einer eiterigen oder eiterig-fibrinösen Entzündung, so sammelt sich in ihnen eine grosse Menge eiterigen oder sulzig-eiterigen Exsudates (*c*) an, so dass die Lungenläppchen durch breite gelbweisse Streifen von einander getrennt, und die Venen (*g*) von ebensolchen Streifen umgeben werden. Greift die Entzündung auch auf die peribronchialen Lymphgefässe über, so erscheinen die Bronchien auf dem Durchschnitt von abgegrenzten Eiterherden umgeben und enthalten dann meist ebenfalls eiteriges Secret in ihrem Lumen. Unter Umständen kann es zu einer Vereiterung des interlobulären Bindegewebes kommen, so dass die Läppchen da und dort aus ihrem Zusammenhang gelöst werden, eine Erscheinung, welche dazu geführt hat, den Process als Pneumonia dissecans zu bezeichnen.

Das zwischen den erweiterten Lymphgefässen gelegene Gewebe ist mehr oder weniger comprimirt, blutreich, dunkelroth, luftarm. Meist greift der Process auch auf das Alveolarparenchym über, und zwar sowohl von der Pleura (*f*), als auch von den interlobulären Septen (*d*) aus und kann sich schliesslich über einen grossen Theil desselben (*e*) verbreiten. Bei Entzündung der peribronchialen und periarteriellen Lymphgefässe kann auch von diesen aus das Lungengewebe inficirt und in Entzündung versetzt werden. Das Gewebe wird dabei luftleer, füllt sich mit zellig-serösem Exsudat und erhält eine mehr graurothe oder auch eine graugelbe Färbung. Da und dort kann das Exsudat eine blutige Beschaffenheit besitzen.

Führt die Affection nicht zum Tode, so kann der Process durch Resorption der Exsudate heilen, doch dürften meist da und dort Gewebsverdichtung und Verdickung der interlobulären Septen und des peribronchialen Gewebes zurückbleiben.

Hält in der Pleura ein Entzündungsprocess längere Zeit an, und ist derselbe mit Hyperplasie des pleuralen Bindegewebes verbunden (Fig. 503 *a*), so kann die Gewebswucherung auch auf die interlobulären Septen (*c*) und das peribronchiale Bindegewebe (*e*) übergreifen, so dass das Lungengewebe schliesslich von dicken Bindegewebssträngen (*c*) durchzogen wird, welche sich in ein verdicktes peribronchiales Gewebe (*e*) einsenken.

Greift die Entzündung und die Wucherung auch auf das Alveolarparenchym über (*d*), so wird dasselbe infiltrirt und kann sich unter Umständen ebenfalls verhärten.

Ist die Lunge durch pleuritisches Exsudat comprimirt oder gehen die verdickte Pleura und die interlobulären Septen weiterhin eine Schrumpfung ein, so stellt sich in dem Alveolarparenchym eine mehr oder minder ausgedehnte Compressionsatelektase ein, welche bei Ver-

schmelzung der Wände der collabirten Alveolen ebenfalls zu einer bleibenden Verdichtung des Lungengewebes führen kann.

Die Bronchien sind bei diesen Zuständen meist der Sitz einer katarrhalischen Entzündung, der zufolge die Mucosa mehr oder minder

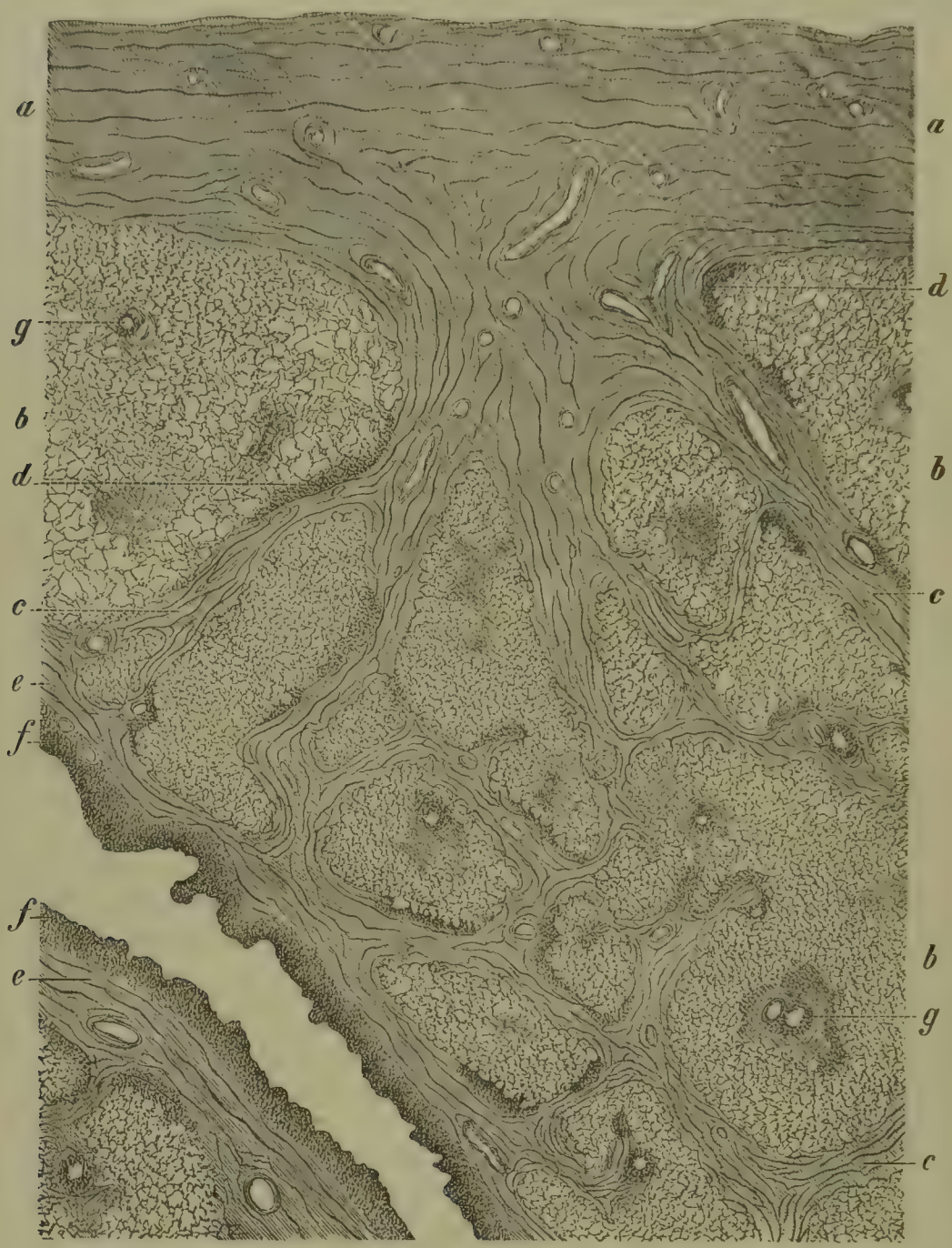

Fig. 503. Chronische Pleuritis und pleurogene interlobuläre Pneumonie (M. Fl. Pikrokarm.). *a* Verdickte Pleura. *b* Lungengewebe. *c* Verdickte interlobuläre Septen. *d* Zellige Infiltrationsherde am Uebergang der Septen in das Lungengewebe. *e* Verdicktes peribronchiales Gewebe. *f* Grösserer erweiterter Bronchus mit infiltrirter Schleimhaut. *g* Kleinste Bronchien mit zellig infiltrirter Wand. Vergr. 3,5.

zellig infiltrirt (*f g*) ist. Bei Eintritt von Lungenschrumpfung sind sie oft verzerrt (*f*) und ektasirt.

Befinden sich der Lunge benachbarte Organe und Gewebe im Zustande der Entzündung, so können auch von da aus **secundäre entzündliche Erkrankungen der Lunge** herbeigeführt

werden. Hierzu gehören namentlich das Mediastinum, die peribronchialen Lymphdrüsen, der Oesophagus, die Wirbelsäule, der Magen und die Leber. Je nach dem Charakter der primären Entzündung bilden sich auch in der Lunge eiterige oder jauchige, oder indurirende Entzündungen, welche ihren Sitz in der Nachbarschaft des primären Herdes haben. So kann sich z. B. bei Durchbruch eines Leberabscesses durch das Zwerchfell ein Abscess in der Basis der Lunge bilden.

Bei ulcerösen Entzündungsformen können im Verlaufe der Erkrankung Perforationen der Bronchien eintreten. So kann z. B. ein basaler Lungenabscess in einen Bronchus perforiren, kann ferner eine verkäste erweichte Bronchialdrüse in den angrenzenden Bronchus einbrechen. Besitzen die in einen Bronchus eintretenden Substanzen infectiöse und Entzündung erregende Eigenschaften, und wird ein Theil davon in die Bronchiolen und das respirirende Parenchym aspirirt, so entstehen secundäre Bronchopneumonieen.

Traumatische Zerreissungen des Lungenparenchyms, wie sie z. B. durch eingedrückte fracturirte Rippen etc. verursacht werden, führen zunächst zu Blutungen, und es kann Luft in den Thoraxraum eintreten. Wird die Wunde nicht verunreinigt, so schliesst sich der Riss durch Gerinnungsmassen und vernarbt später durch Bindegewebsentwicklung. Verunreinigungen der Wunde führen zu Eiterung und Gangrän.

6. Tuberkulose und Schwindsucht der Lunge.

§ 241. Die **Tuberkulose der Lungen** hat eine dreifache Genese, indem die Bacillen sowohl mit dem Blutstrome und mit dem Lymphstrome als auch mit der Athmungsluft in die Lunge gelangen können.

Die **hämatogene Tuberkulose** trägt den Charakter eines metastatischen Processes, indem die Tuberkelbacillen von irgend einem Herde, z. B. von einer tuberkulösen Lymphdrüse aus, in die Blutbahn einbrechen und nach der Lunge vertragen werden, doch kommen auch Fälle vor, in denen ein solcher Ausgangspunkt nicht nachzuweisen ist. Sie tritt entweder als disseminirte Miliartuberkulose oder als locale metastatische Tuberkulose auf.

Die **hämatogene, disseminirte Miliartuberkulose** der Lunge ist durch das Auftreten mehr oder minder zahlreicher grauer, späterhin verkäsender Tuberkel ausgezeichnet, welche entweder gleichmässig über beide Lungen und Pleuren vertheilt oder aber da und dort dichter gelagert oder auch auf einen Theil der Lungen beschränkt sind. Die Tuberkelentwicklung erfolgt an den verschiedensten Stellen des Lungengewebes und wird durch Zellwucherung in den Alveolarsepten oder im peribronchialen oder perivasculären Bindegewebe eingeleitet. Weiterhin bilden sich zellige Knötchen, welche bald die Charaktere typischer, grosszelliger, riesenzellenhaltiger Tuberkel (Fig. 504 *a*) besitzen, bald mehr rasch verkäsende, zellreiche Entzündungsherde (Fig. 505 *a*) darstellen.

Die Eruption der Knötchen ist mit mehr oder minder erheblicher, oft zur Zeit des Eintrittes des Todes sehr hochgradiger Hyperämie verbunden, so dass die von grauen und graugelben Knötchen durchsetzte Lunge dunkelroth ist. Das zwischen den Tuberkeln gelegene Lungengewebe ist meist noch lufthaltig und oft wenig verändert, und es ist

dies namentlich dann der Fall, wenn sich typische, grosszellige Tuberkel (Fig. 504) entwickeln. Die Eruption zellreicher, rasch verkäsender Tuberkel (Fig. 505 *a*) ist dagegen ein pneumonischer Process, d. h. er ist von Exsudatansammlung in den Alveolen (*b*) und den Bron-

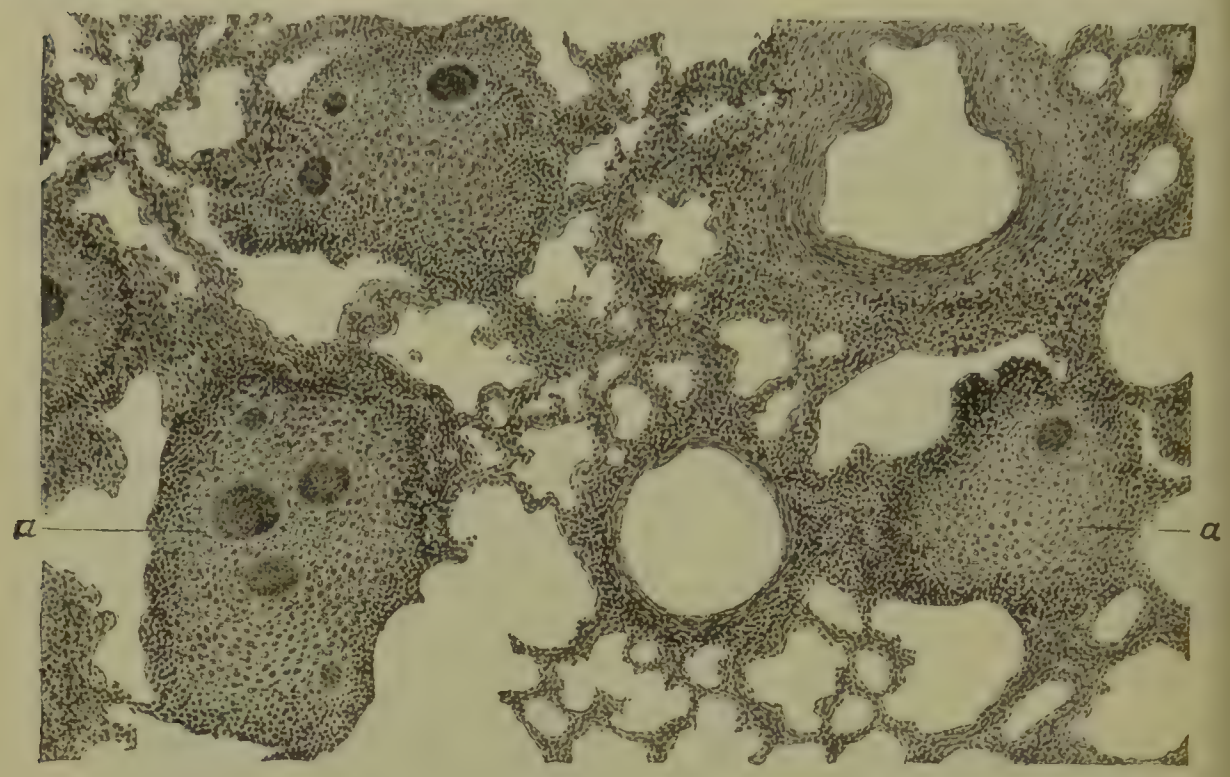

Fig. 504. Hämatogene Miliartuberkulose der Lunge ohne Pneumonie (Alk. Häm.). *a* Tuberkel mit Riesenzellen. Vergr. 40.



Fig. 505. Hämatogene Miliartuberkulose der Lungen mit Pneumonie (Form. Häm. Eos.). *a* Tuberkel. *b* Pneumonisch infiltrirtes Lungengewebe. *c* Mit Schleim und Eiter gefüllter Bronchiolus. *d* Arterie. *e* Emphysematös erweiterter Alveolengang. Vergr. 40.

chiolen (*c*) begleitet, so dass das Lungengewebe theils luftleer (*b*, *c*), theils auch wieder dazwischen pathologisch durch Luft ausgedehnt (*e*) ist.

Reichliche, über beide Lungen verbreitete Tuberkeleruption pflegt zum Tode zu führen; bei beschränkter, spärlicher Eruption kann das Leben erhalten bleiben.

Die **localisirte hämatogene Tuberkulose** ist durch die Beschränkung der Tuberkeleruption auf einen oder auf einige wenige Herde ausgezeichnet. Sie schliesst sich danach der zuletzt erwähnten Form der Miliartuberkulose an und wird wie diese zum Ausgangspunkt weiterer Lungenveränderungen.

Die **durch Nachbarinfection** und **durch Verbreitung der Bacillen auf dem Lymphwege entstehende Lungentuberkulose** geht am häufigsten von tuberkulösen Bronchialdrüsen und von tuberkulösen Herden an den Knochen des Thorax, namentlich der Wirbelsäule aus. Die Lymphdrüsen selbst sind meist im Anschluss an Lungenaffectionen erkrankt, doch können Tuberkelbacillen aus dem Bronchialbaum und den Alveolen in die Lymphdrüsen gelangen, ohne in der Lunge selbst bleibende Veränderungen zu hinterlassen.

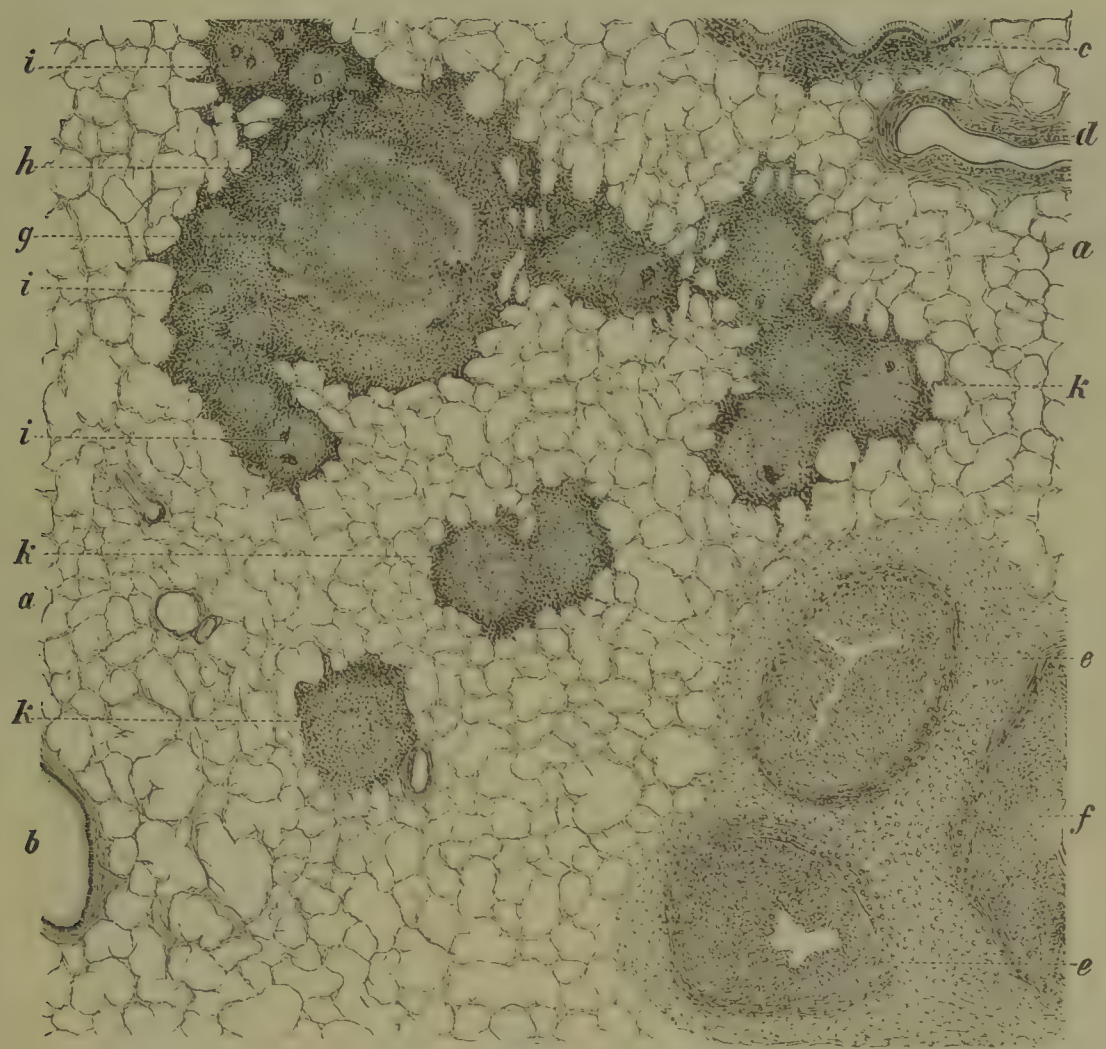

Fig. 506. Primäre Tuberkelherde in der Lunge mit beginnender tuberkulöser Lymphangoitis. Schnitt aus der linken Lungenspitze eines 25-jährigen Mädchens, welche vereinzelte knötchenförmige Herde mit verkästem Centrum enthielt (Alk. Karm.). *a* Normales Lungengewebe. *b* Normaler Bronchus. *c* Bronchus mit entzündlich infiltrirter Wandung. *d* Arterie. *e* Durch Bindegewebe abgekapselte verkäste Herde. *f* Fibrös indurirtes Lungengewebe. *g* Verkästes Centrum, *h* zellige Peripherie eines tuberkulösen Herdes. *i* und *k* Resorptionstuberkel innerhalb der benachbarten Lymphbahnen. Vergr. 15.

Fig. 507. Horizontaler Durchschnitt durch den tuberkulösen untersten Lappen der rechten Lunge eines zweijährigen Kindes (M. Fl. Karm.). *a* Käseherd im Gebiet des vorderen Randes. *b* Tuberkelfreier hinterer Rand. *c* Bronchus im Querschnitt. *d* d_1 Verkäste Lymphdrüsen. *e* Lungenvene. *f* Verwachsungsstelle der Vene *e* mit der Lymphdrüse d_1. *g* Tuberkel in den

Lymphgefässen des Lungenparenchyms. *h* Periarteriell, *i* peribronchial, *k* perivenös, *l* pleural gelegene Lymphgefässtuberkel. *m* Tuberkel im Bindegewebe des Lungenhilus. Vergr. 3.

Der tuberkulöse Process kann von dem primären Herd aus continuirlich auf das Nachbargewebe übergreifen, verbreitet sich alsdann aber nicht selten auf dem Lymphwege, so dass es zu einer Eruption von Tuberkeln im Verlauf der Lymphgefässe kommt.

Die **aërogene oder bronchogene Tuberkulose** ist entweder durch eine Verunreinigung der den Menschen umgebenden Atmosphäre mit Tuberkelbacillen oder aber durch einen Einbruch tuberkelbacillenhaltiger Massen in die Athmungswege bedingt, wobei namentlich in den Bronchialbaum einbrechende tuberkulöse Lymphdrüsen, sowie bacillenhaltige Mundflüssigkeit in Betracht kommen.

Werden Tuberkelbacillen ohne andere Entzündungserreger der Lunge mit der eingeathmeten Luft zugeführt und gehen dieselben nicht zu Grunde, so entsteht am Orte der Bacillenvermehrung ein tuberkulöser Herd, wobei die Epithelien und die fixen Zellen in Wucherung gerathen und Leukocyten aus den Gefässen austreten. Die erste Ansiedelung kann sowohl innerhalb der Alveolen als auch innerhalb der Lymphgefässe der Lunge erfolgen. Die sich vermehrenden Bacillen werden zu einem Theil von Zellen aufgenommen. Die Zahl der auf diese Weise entstehenden primären Herde richtet sich natürlich nach der Menge der eingeathmeten Bacillen. Aus der Aussenwelt dürften wohl meist nur wenige oder auch nur ein einziger Keim zu einer gegebenen Zeit eindringen. Bei Einbruch tuberkulöser Lymphdrüsen können sich auf einen Schlag Bacillen über eine Menge von Bronchialzweigen verbreiten.

Die **ersten Herde einer Inhalations-** oder **Aspirationstuberkulose** sitzen bei Erwachsenen meistens in den Spitzentheilen der Lunge; bei Kindern ist eine besondere Prädilectionsstelle nicht zu verzeichnen. Sie tragen anatomisch bald den Charakter einer nicht scharf abgegrenzten **herdförmigen Bronchopneumonie** (Fig. 507 *a*) mit zelligem Exsudat, das später verkäst, namentlich bei Kindern, oder bilden mehr rundliche, gegenüber der Umgebung ziemlich scharf **abgegrenzte, im Centrum verkäsende Knoten** (Fig. 506 *g*, *h*, *e*), so namentlich bei Erwachsenen. Im weiteren Verlaufe können sie durch fibröse Wucherungen, welche sich in ihrer Umgebung einstellen, gegen das Nachbargewebe mehr oder minder vollkommen abgeschlossen (Fig. 506 *f*) werden und danach lange stationär bleiben und schliesslich verkalken, und es ist der Befund abgekapselter Käseknoten in der Lunge, in deren Umgebung frische Tuberkel fehlen, kein seltener.

Häufiger bleibt indessen ein Abschluss gegen die Umgebung durch Bindegewebsneubildung aus, es kommt zu zelliger Wucherung und entzündlicher Infiltration, welche von der Peripherie des primären Knotens auf die benachbarten Septen übergreifen (Fig. 506 *h*), so dass sich der **tuberkulöse Herd vergrössert.** Weiterhin treten in **nächster Nachbarschaft** (*i*), sowie in **den Lymphbahnen der Umgebung** (*k*) **neue Tuberkel** auf, ein augenscheinlicher Beweis dafür, dass die Bacillen sich innerhalb der Lymphbahnen der Lunge verbreiten.

Welche Ausdehnung die lymphangoitische Tuberkeleruption erreicht, darüber lässt sich eine allgemeine Regel nicht aufstellen. Die

Lunge ist überaus reich an intra- und interlobulären, an peribronchialen, perivasculären und pleuralen Lymphgefässen, deren Stämme mit den peribronchialen Lymphdrüsen in Verbindung stehen, und häufig genug treten in allen diesen Bahnen (Fig. 507 *g*, *h*, *i*, *k*, *l*, *m*) Tuberkel auf, so dass das Gebiet des erkrankten Lappens in mehr oder minder grosser Ausdehnung von lymphangoitischen Knötchen und Knötchengruppen durchsetzt wird.

Am raschesten pflegt der Process bei Kindern (Fig. 507) Fortschritte zu machen, bei denen der primäre tuberkulöse Herd (*a*) meist sehr bald verkäst, während zugleich im Gebiet der genannten Lymphbahnen mehr oder minder zahlreiche Tuberkel auftreten. Fast immer sind auch die peribronchialen Lymphdrüsen (*d*, d_1) schon sehr frühzeitig ergriffen und können gleichzeitig mit dem primären Herd in Käseknoten (*d*, d_1) umgewandelt werden, welche dann nicht selten da oder dort mit benachbarten Venen (*e*, *f*) oder Lungenarterien oder Bronchien verschmelzen und zu Tuberkulose und Verkäsung der entsprechenden Wandtheile führen. Verkäsen Bronchial- und Trachealdrüsen in der Nähe von Körpervenen, so können sie auch mit diesen Verbindungen eingehen.

In der nämlichen Weise wie Inhalationstuberkel können auch hämatogene Tuberkel sich vergrössern und zur Bildung von Resorptionsknötchen führen.

§ 242. Die weiteren Fortschritte der in einem Lungenlappen localisirten Tuberkulose bestehen zunächst darin, dass die Grösse der einzelnen Herde zunimmt und neue Erkrankungsherde sich bilden. Als typisch kann gelten, dass das Parenchym des erkrankten Lungentheils von käsig-fibrösen Knötchen mehr oder weniger dicht durchsetzt und zugleich verdichtet und verhärtet wird. Die Tuberkel sind hellgrau oder grauweiss oder gelblichweiss, stecknadelkopfgross, doch kommen meist auch vereinzelte erbsen- oder bohnengrosse oder noch grössere Käseknoten vor. Das indurirte Gewebe ist meist durch eingelagerten Russ schiefergrau pigmentirt und umschliesst die käsigen Knötchen und Knoten. Die einzelnen Indurationsherde sind meist durch lufthaltiges Gewebe von einander getrennt, können aber auch von pneumonisch infiltrirtem, roth oder grauroth oder grau gefärbtem oder von grau und weiss gesprenkeltem oder gleichmässig grauweiss aussehendem Gewebe umgeben sein. Nicht selten ist auch stellenweise das ganze Gebiet zwischen den käsig-fibrösen Herden in genannter Weise infiltrirt, oder es sind die käsig-fibrösen Herde selbst unter einander confluirt und die Lunge an der betreffenden Stelle in ein dichtes, derbes, luftleeres Gewebe umgewandelt.

Abweichungen von dem geschilderten Bilde kommen dadurch zu Stande, dass die verkäsenden Gewebstheile gegenüber den indurirten stark überwiegen, dass sowohl die zerstreuten als die unter einander bereits confluirten Herde grossentheils eine käsige Beschaffenheit zeigen und dass auch das dazwischen liegende infiltrirte Gewebe den Eintritt einer Verkäsung erkennen lässt.

Die knötchenförmigen Herde bieten theils das Bild zelliger Tuberkel (Fig. 508) mit epitheloiden Zellen (*c*) und Riesenzellen (*b*). Nicht selten enthalten sie in ihrem Innern netzförmig angeordnetes Fibrin (*a*) eingelagert. Grössere ältere Herde bestehen aus zelligfibrösen Knoten (Fig. 509 *b*, *c*) mit käsigen Einschlüssen (*a*). Luft-

haltiges Gewebe in der Umgebung der Knötchen enthält in den Alveolen (*d*) nur wenig zelliges Exsudat oder ist ganz frei, lässt aber erkennen, wie von den fibrösen Knoten aus Verdickungen der Septen, bedingt durch Bindegewebswucherung, ausgehen. In pneumonisch infiltrirten Lungen finden sich zellige Exsudate, bestehend aus abgestossenen Lungenepithelien oder aus Leukocyten oder aus Gemengen

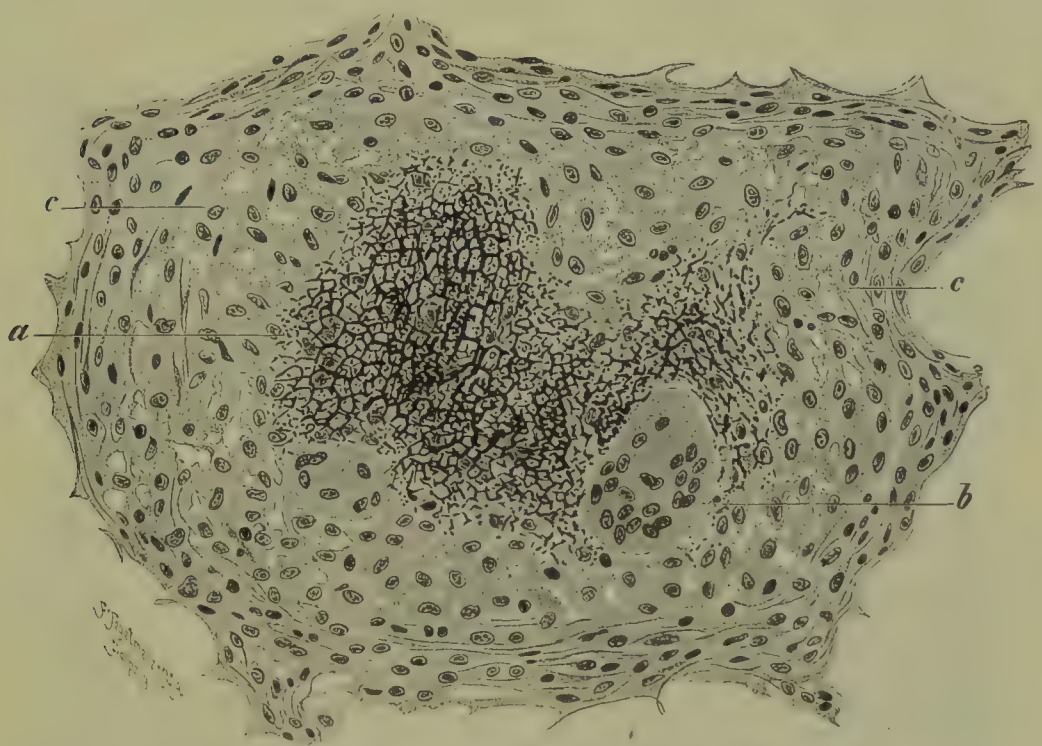

Fig. 508. Grosszelliger, fibrinhaltiger Lungentuberkel (Alk. Fibrinfärb.). *a* Fibrin. *b* Riesenzellen. *c* Grosszelliges Gewebe. Vergr. 300.



Fig. 509. Käsig-fibröse Tuberkulose der Lungenspitze (Alk. Gieson). *a* Käsiges Centrum. *b* Dichtes, homogenes, kernarmes Bindegewebe. *c* Zellreiches Bindegewebe. *d* Lunge mit leichten entzündlichen Veränderungen. Vergrösserung 80.

von beiden (vergl. Fig. 505 *b*), nicht selten auch aus Fibrinabscheidungen.

Die diffusen Verhärtungen können aus vollkommen dichtem Gewebe (Fig. 510) bestehen, das sich aus derbem Bindegewebe (*a*) und aus Granulationsgewebe (*b*) zusammensetzt, nicht selten auch noch Tuberkel oder wenigstens Riesenzellen (*c*) einschliesst. In anderen Fällen ist das Gewebe nicht vollkommen dicht (Fig. 511), sondern schliesst zwischen verdickten Septen (*a*) noch verkleinerte Lungen-



Fig. 510. Tuberkulöse Lungeninduration (Alk. Häm. Eos.). *a* Derbes, fibröses Gewebe. *b* Zellreiches Granulationsgewebe. *c* Riesenzelle. Vergr. 40.

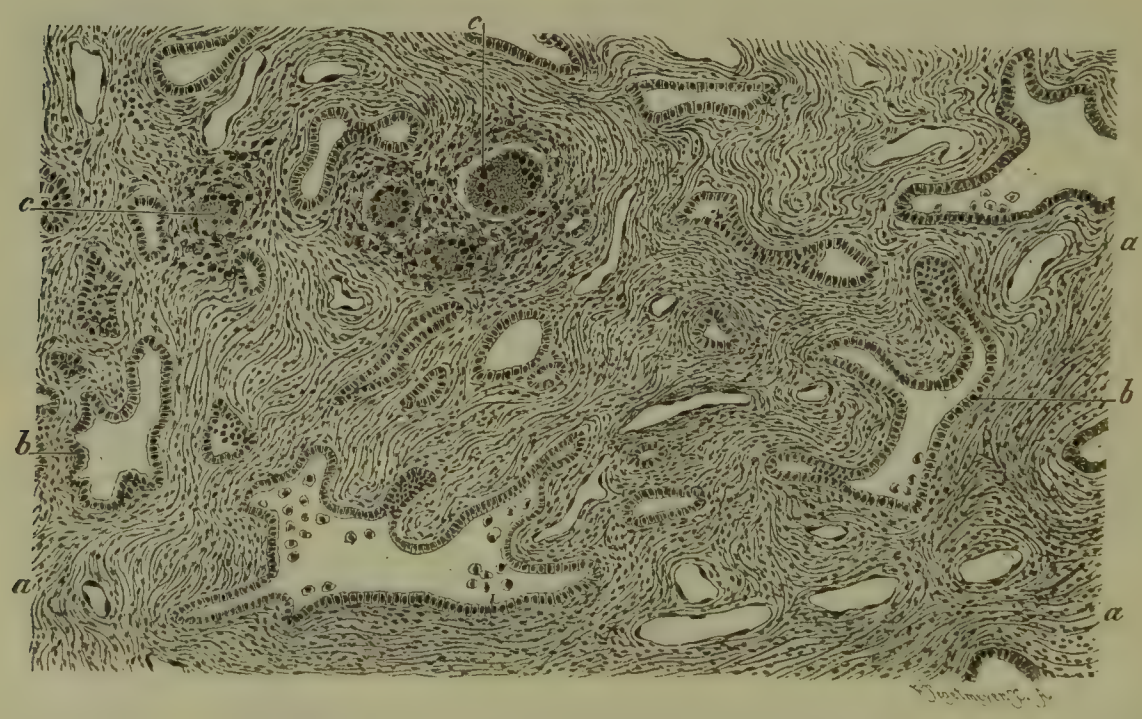

Fig. 511. Tuberkulöse Induration der Lungenspitze in der Umgebung einer Lungencaverne (Alk. VAN GIESON). *a* Indurirtes Lungengewebe *b* Drüsenähnlich gewordene Lungenalveolen. *c* Riesenzellen. Vergr. 100.

alveolen (*b*) ein, deren Epithel alsdann nicht selten dem Epithel der fötalen Lunge ähnlich, cubisch gestaltet ist, so dass die Alveolen oft Drüsen gleichen. Das verdichtete Gewebe ist theils gleichmässig fibrös oder zellig-fibrös, theils schliesst es charakteristische Tuberkel (*c*), ferner auch kleinere und grössere Käseknoten ein.

Die **tuberkulöse Lungeninduration** schreitet oft nur sehr langsam vorwärts, kann ferner auch jahrelang völlig stationär bleiben oder auch dauernd zum Stillstand kommen. Man kann danach von einem **Stillstand** und einer **Heilung der Lungentuberkulose** sprechen. Die Spitzentheile oder auch andere Theile der Lunge sind alsdann in mehr oder minder grossem Umfange schiefrig verhärtet und schliessen mehr oder weniger zahlreiche, kleine, nicht selten auch grössere käsige Herde, die zuweilen verkalkt sind, ein. Es fehlen dagegen jegliche frische tuberkulöse Erkrankungen im benachbarten Lungenparenchym. Solche Befunde sind bei Sectionen nicht selten zu erheben. Das indurirte Gewebe kann auch histologische Verhältnisse bieten die auf einen Abschluss der Erkrankung hinweisen, doch finden sich häufiger da und dort Granulationsherde, die auf ein langsames Fortschreiten der Induration hinweisen, und es kann das Gewebe auch noch zellige Tuberkel und Bacillen einschliessen.

Kommt der Process nicht zum Stillstand, so erfährt er durch zwei Erscheinungen eine Verschlimmerung, durch die **Bildung neuer tuberkulöser Herde** und durch **Zerfall der Käseherde**, der zur **Cavernenbildung** führt.

Die Bildung der neuen Herde erfolgt in der bereits beschriebenen Weise. Die Höhlenbildung wird durch einen Zerfall und eine Verflüssigung der verkästen Theile eingeleitet und schreitet alsdann peripher weiter. Benachbarte Zerfallsherde können unter einander confluiren. Früher oder später findet ein **Durchbruch in die Bronchien** statt, und damit ist die Möglichkeit der Entleerung der Zerfallsmassen in den Bronchialbaum und des Eintritts von Athmungsluft in die Zerfallshöhlen gegeben. Durch beide Ereignisse wird das Leiden verschlimmert. Der Eintritt der Zerfallsmassen, welche Tuberkelbacillen enthalten, in den Bronchialbaum, hat zur Folge, dass nunmehr das Sputum Bacillen enthält und dass die Bronchien, die Luftröhren, der Kehlkopf, der Rachen und die Gewebe der Mundhöhle und der Darm (durch Verschlucken der Sputa) der Ansteckung ausgesetzt sind. Andererseits besteht auch die Gefahr, dass durch Aspiration von Tuberkelbacillen in die Verzweigungen des Bronchialbaumes bisher verschont gebliebene Theile an Aspirationstuberkulose erkranken. Tiefe Inspirationen, wie sie beim Laufen, Tanzen, Springen, Bergsteigen ausgeführt werden, sind besonders geeignet, diese Infection herbeizuführen. Durch den Eintritt von Luft in die Cavernen ist endlich auch die Möglichkeit secundärer Infectionen des Caverneninhalts gegeben.

Der Eintritt der Cavernenbildung kann natürlich in sehr verschiedenen Stadien des Processes sich vollziehen, also schon bei geringem Umfange, im Beginn der Erkrankung oder erst nach langem Bestande und weiter Ausbreitung des Processes. Je mehr im Laufe der Erkrankung die Verkäsung überwiegt, desto rascher und ausgiebiger wird auch im Allgemeinen der Zerfall erfolgen.

Die **durch Aspiration von Caverneninhalt entstehenden tuberkulösen Herde** bilden den lymphangoitischen Eruptionen ähnliche

Veränderungen, und man kann auch hier als typisch für reine Tuberkulose die Bildung kleiner käsig-fibröser Knötchen (Fig. 512 *a*, *b*, *c*, *d*, *e*) betrachten, welche gegenüber den lymphangoitischen meist nur den Unterschied zeigen, dass sie deutlicher in Gruppen zusammengelagert sind und kleeblattähnliche Figuren bilden, indessen ist auch dieser Unterschied kein durchgreifender. Nach ihrer Genese sind sie als **knötchenförmige Bronchopneumonieen** zu bezeichnen; ihre Beziehung zu den Bronchien hat Veranlassung dazu gegeben, den Process auch als **tuberkulöse Peribronchitis** zu bezeichnen. Das Centrum der rundlichen oder gelappten, verkäsenden Knötchen entspricht kleinsten Bronchiolen (Fig. 513 *a*, *b*, *c*) und Alveolengängen (*a*), während die peripheren Theile aus infiltrirtem, theilweise bereits durch zellig-fibröse Wucherung verdichtetem Alveolarparenchym bestehen. Im Uebrigen lassen sich je nach dem Alter des Processes und nach der Wirkung der aspirirten Substanzen verschiedene Formen der bronchopneumonischen Herde unterscheiden.

Kleine frische Aspirationsherde, die rasch sich entwickelt haben und einen ausgesprochen entzündlichen Charakter tragen, bilden kleine **graue und gelbe Knötchen** mit rothem Hof und geben auf dem

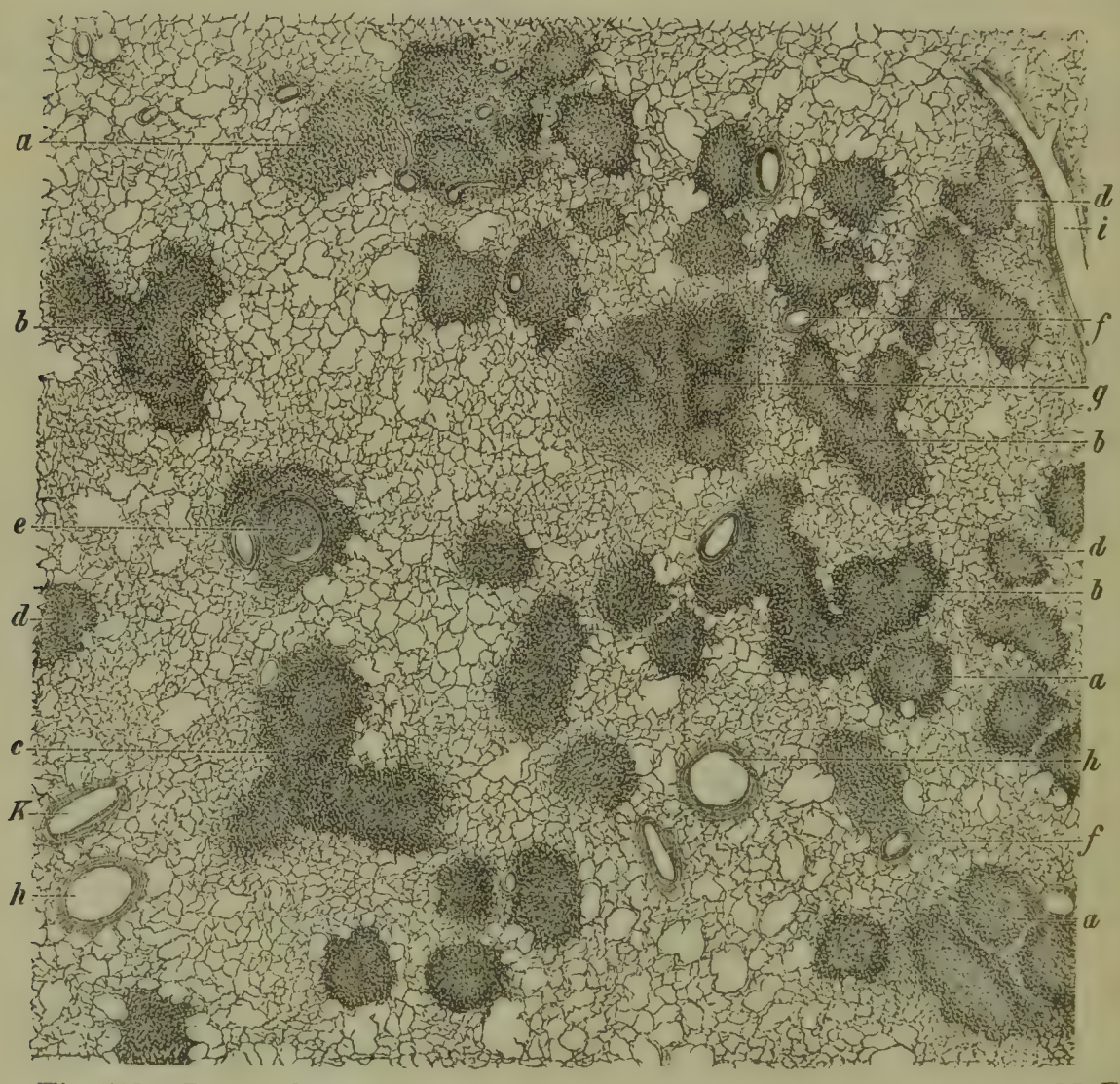

Fig. 512. Bronchopneumonia nodosa chronica tuberculosa (M. Fl. Pikrokarm.). *a*, *b*, *c*, *d* Tuberkulöse Herde verschiedener Gestalt und Form, den infiltrirten Alveolengangssystemen entsprechend. *e* Querschnitt durch einen infiltrirten verstopften Bronchiolus. *f* Kleiner Arterienast. *g* In Verschmelzung begriffene Knötchengruppe. *h* Kleiner unveränderter Bronchus. *k* Arterie. Vergr. 6.

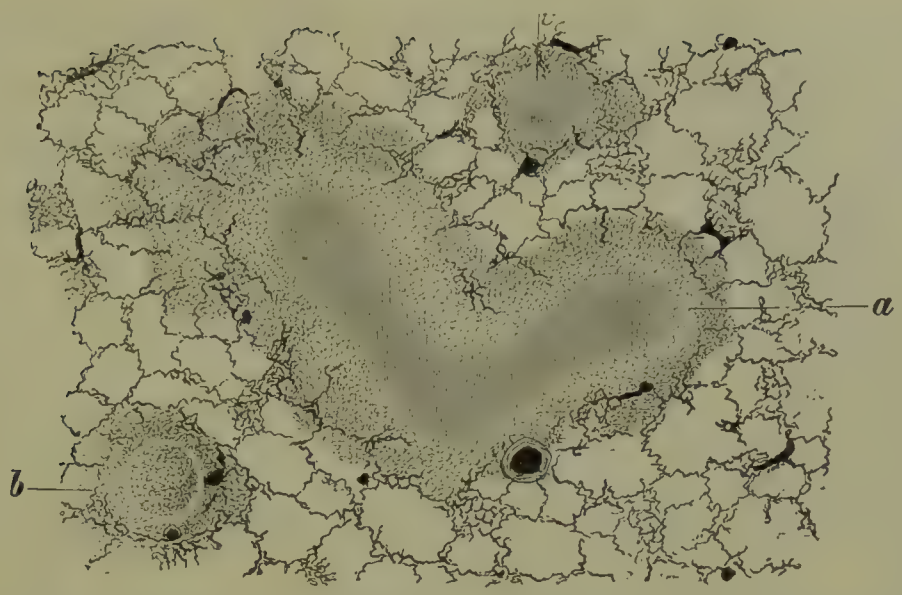

Fig. 513. Bronchopneumonia tuberculosa nodosa (Injectionspräp.). *a* Gabelig getheilter, im Centrum verkäster, in den peripheren Theilen zellig-fibröser Herd, welcher aus einer Infiltration zweier Alveolengänge und der daran angrenzenden Alveolen entstanden ist. *b* Bronchiolus, dessen Lumen, Wandung und Umgebung mit zelligem Exsudat erfüllt ist. *c* Alveolengang, dessen zelliger Inhalt bereits verkäst und dessen Alveolen infiltrirt sind. Vergr. 20.

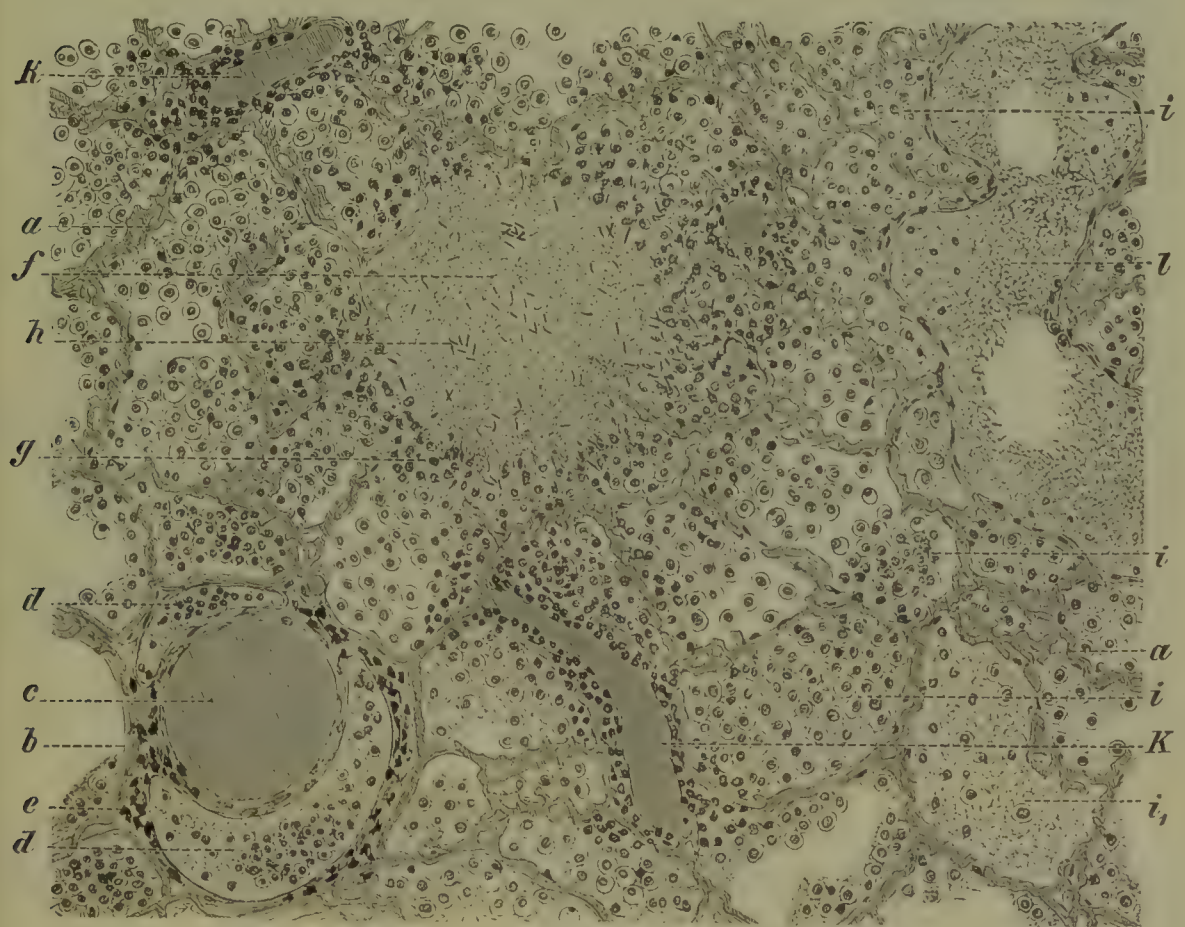

Fig. 514. Frische miliare Aspirationstuberkulose (Injectionspr. Karm.). *a* Interalveoläre Septen mit injicirten Blutcapillaren. *b* Bronchiolus. *c* Injicirte Arterie. *d* Perivasculäres Lymphgefäss, durch Exsudat stark erweitert. *e* In der Umgebung der Lymphgefässe gelegenes Pigment. *f* Verkästes Centrum, *g* zellige Peripherie des Aspirationsherdes. *h* Tuberkelbacillen (sie sind im Verhältniss zu der übrigen Zeichnung um das Doppelte vergrössert und nach einem Fuchsinpräparat gezeichnet). *i* In den Alveolen liegendes zelliges und zellig-fibrinöses, i_1 wesentlich fibrinöses Exsudat. *k* Vene, deren Umgebung stark zellig infiltrirt ist. *l* Interlobuläres Lymphgefäss, durch Exsudat mächtig erweitert. Vergr. 80.

Durchschnitt das Bild eines im Centrum verkäsenden zelligen Herdes (Fig. 513 *f*, *g*), in dessen Nachbarschaft die Alveolen mit flüssigem und zelligem (*i*), zum Theil auch mit zellig fibrinösem (i_1) Exsudat gefüllt sind, während zugleich auch die interalveolären Septen (*k*) mit Zellen infiltrirt sind. Es können ferner auch die perivasculären (*d*) und die interlobulären Lymphgefässe (*l*) durch flüssiges, zelliges und fibrinöses Exsudat ausgedehnt sein.

Aeltere Aspirationsherde bieten bald das Bild käsig fibröser, bald dasjenige rein käsiger Knötchen und Knoten, in deren Umgebung das Gewebe bald lufthaltig, roth oder blass, bald luftleer, grauroth oder grau oder graugelb pneumonisch infiltrirt ist, und es sind namentlich die käsigen Formen, bei denen letzteres der Fall ist.

Die **käsig fibrösen Knoten**, die sich theils in der Umgebung kleinster Bronchien (Fig. 515 *a*), theils im Gebiet der Alveolargänge (*b*) entwickeln, bestehen grossentheils aus zellig fibrösem Gewebe (*a*, *b*), das zum Theil die charakteristischen Merkmale tuberkulöser Wucherungen zeigt. Die centralen Theile werden von verkästem Gewebe eingenommen. Das übrige Lungengewebe ist frei oder zeigt leichte katarrhalische Erscheinungen.

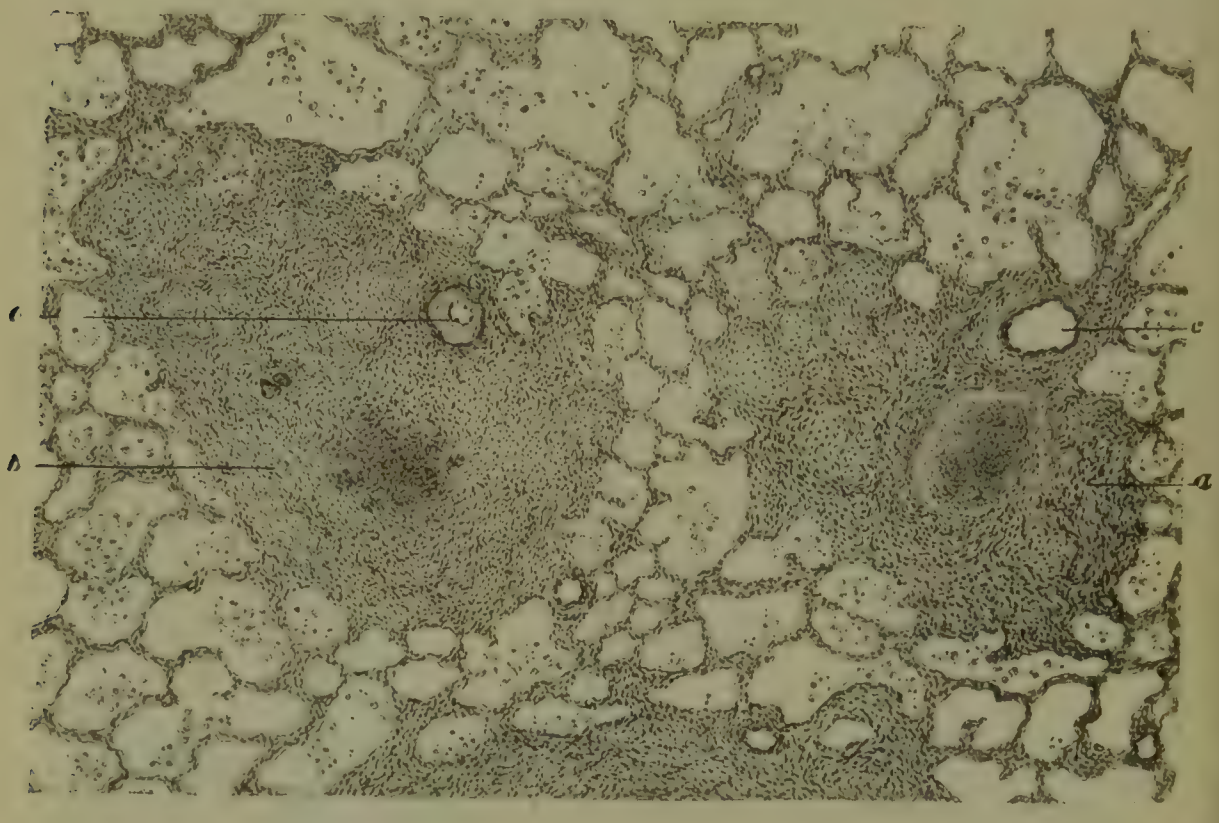

Fig. 515. Käsig fibröse, knotige tuberkulöse Bronchopneumonie (Alk. VAN GIESON). *a* Knötchenförmige Induration in der Umgebung eines respirirenden Bronchiolus mit verkästem Inhalt. *b* Käsig fibröser bronchopneumonischer Herd. *c* Arterien. Vergr. 40.

Die **käsigen Knoten** (Fig. 516 *a*) umfassen bald mehr, bald weniger, meist zahlreiche Alveolen und bieten das Bild eines bronchopneumonischen Herdes, in dessen Gebiet die mit Exsudat gefüllten Alveolen mit sammt dem Alveoleninhalt abgestorben und verkäst sind, während in der Peripherie die Alveolarsepten und das Exsudat noch deutlich unterscheidbar sind. Das Exsudat, welches in den Alveolen liegt, be-

steht theils aus desquamirtem Epithel, theils aus Fibrin- und Eiterkörperchen.

Lobuläre Herde (Fig. 517 *a*) entstehen durch stärkere gleichmässige Ausbreitung des pneumonischen Exsudates in der Umgebung verkäsender Aspirationsherde und bieten frisch das Bild einer graurothen oder grauen, gelatinösen, nach Eintritt von Verkäsung undurchsichtigen gelben Hepatisation, so dass man den Process als **käsige Lobulärpneumonie** bezeichnet. Durch gleichmässige Ausbreitung des Processes über zahlreiche Läppchen entsteht eine **käsige Lobärpneumonie.**

Die mikroskopische Untersuchung lässt meistens deutlich erkennen, dass die käsige Lobulär- und Lobärpneumonie aus verkäsenden knotenförmigen Bronchopneumonieen durch gleichmässige Ausbildung desquamativer, katarrhalischer Processe (Desquamativpneumonie Buhl)

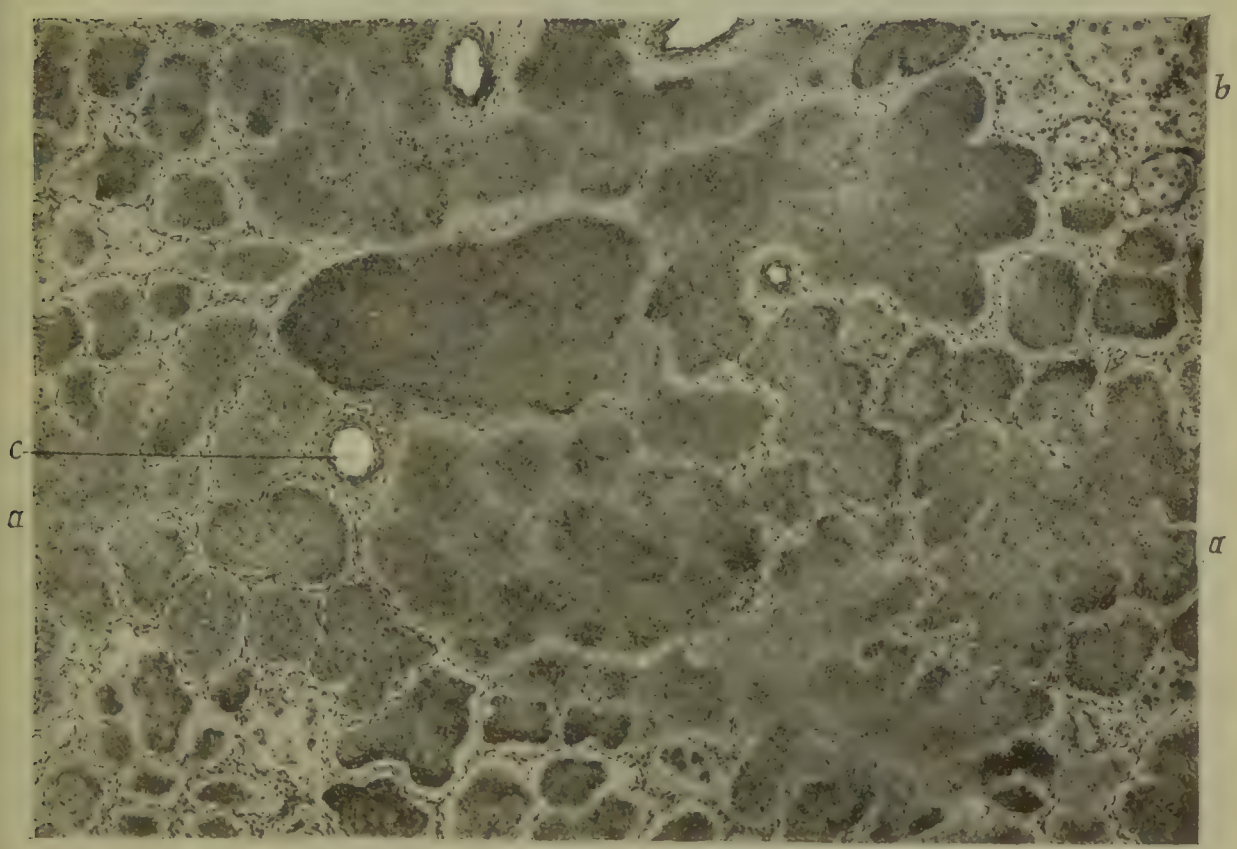

Fig. 516. Käsige tuberkulöse Bronchopneumonie (Alk. van Gieson). *a* Verkäsender bronchopneumonischer Herd. *b* Alveolen mit desquamirtem Epithel und Eiterkörperchen. *c* Arterien. Vergr. 40.

und croupöser Exsudation, denen eine käsige Nekrose nachfolgte, entstanden ist (Fig. 516). Es kommen indessen zuweilen auch gleichmässig entwickelte pneumonische Exsudationen ohne Einschluss dichterer Käseknoten vor (Fig. 517 *a*).

Die **Lungenpleura** betheiligt sich an dem pathologischen Processe in allen Fällen, in denen die Lungenerkrankungen in ihrer Nähe ihren Sitz haben. Trübungen und fibrinöse Auflagerungen bekunden, dass auch sie der Sitz einer Entzündung ist; häufig bilden sich auch graue und gelbe, mit blossem Auge erkennbare Tuberkel. Weiterhin stellen

sich Bindegewebswucherungen ein, die zu Verdickungen und Verwachsungen mit der Costalpleura führen.

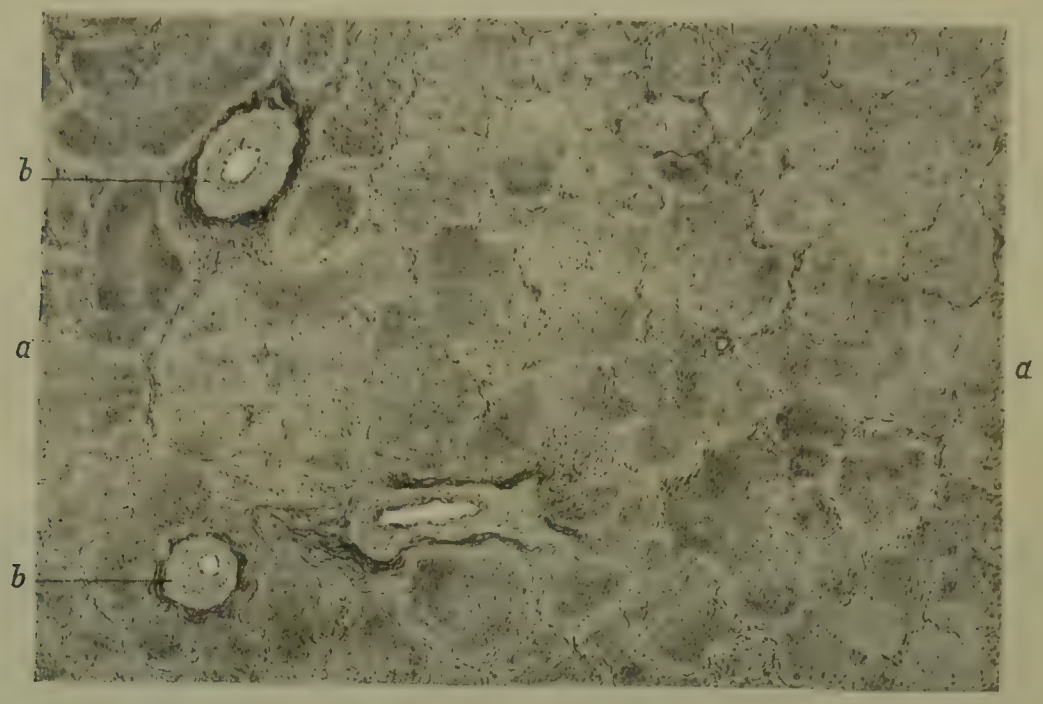

Fig. 517. Gleichmässig ausgebreitete käsige Pneumonie mit stark entwickelter Vasculitis obliterans (Alk. VAN GIESON). *a* Lungengewebe mit verkäsendem zellig fibrinösem Exsudat. *b* Arterien mit hochgradig verdickter Intima. Vergr. 40.

§ 243. Mit dem Eintritt von Verkäsung, Gewebszerfall und Höhlenbildung haben sich jene Veränderungen eingestellt, welche Veranlassung gegeben haben, den Process als **Phthisis pulmonum** zu bezeichnen. Die Cavernen sitzen meistens in den zuerst erkrankten Spitzentheilen der Lunge und zeigen frisch entstanden an den Wänden die Zeichen des Gewebszerfalls, doch ist bei käsig fibrösen Tuberkeln schon von Anbeginn an die Umgebung der Cavernen indurirt. Sie sind anfänglich etwa erbsen- bis walnussgrosse Höhlen, die sich aber mit der Zeit vergrössern, und oft mehr oder weniger vollständig unter einander verschmelzen, und es ist nicht selten bei Eintritt des Todes ein grosser Theil des Oberlappens, zuweilen nahezu der ganze Oberlappen von einer buchtigen Caverne oder aber von einem System unter einander communicirender Cavernen eingenommen (Fig. 518 *e*).

Das neben den Cavernen noch vorhandene Lungengewebe des Oberlappens ist in solchem Falle zu einem Theil oder ganz indurirt (*c*) und schliesst zugleich graue und weisse käsige Knötchen (*g*), oft auch grössere käsige Knoten oder verkäste Läppchen, die den Beginn der Verflüssigung und des Zerfalls zeigen können, ein. Die Pleura ist über den indurirten und mit Cavernen versehenen Lungentheilen stets mehr oder weniger verdickt (*d*) und mit der Costalpleura verwachsen.

Die Bronchien sind an ihrer Eintrittsstelle in die Cavernen meist scharf abgeschnitten, doch kann sich ein Theil ihrer Wandung in die Cavernenwand fortsetzen. In verhärtetem Lungengewebe kommen oft Bronchiektasieen (*h*) vor.

Der Inhalt der Cavernen besteht meist aus Luft und mehr oder minder grossen Mengen von grauer oder gelber, oft mit kleinen

käsigen Bröckeln vermischter, zuweilen auch eiteriger oder jauchiger, übelriechender Flüssigkeit. Die Innenwand der Caverne ist bald

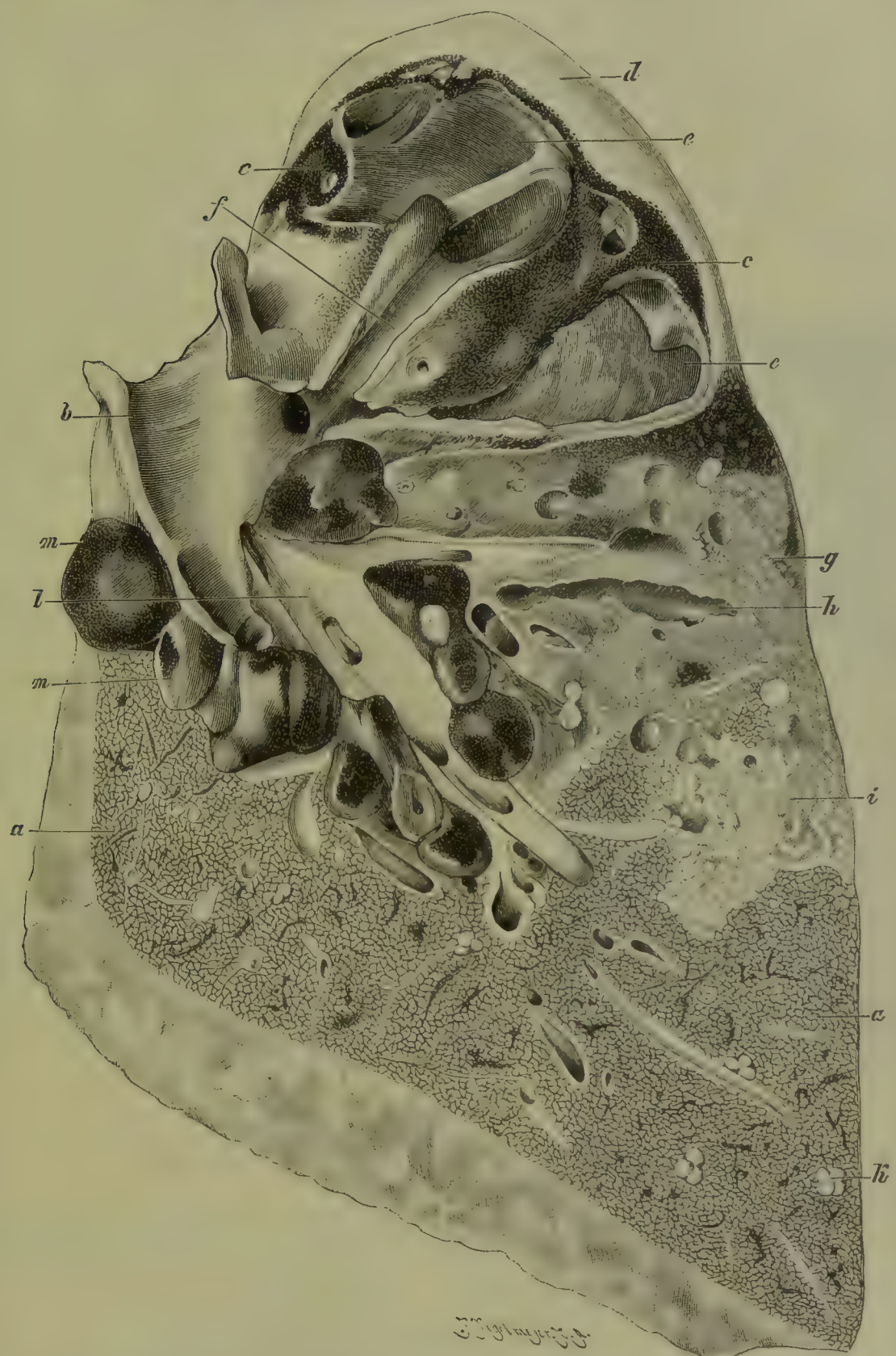

Fig. 518. Phthisis pulmonum tuberculosa. Frontalschnitt durch die linke Lunge. *a* Gesundes Lungengewebe des unteren Lappens. *b* Aufgeschnittener Hauptbronchus. *c* Schiefrig gefärbtes verhärtetes Gewebe des oberen Lappens. *d* Verdickte Pleura. *e* Glattwandige Cavernen. *f* Zu der Spitzencaverne führender Bronchus. *g* Verhärtetes Lungengewebe mit grauweissen Knötchen. *h* Erweiterter ulcerirter Bronchus. *i* Von grau durchscheinenden und gelblichweissen verkästen Knötchengruppen durchsetztes Lungengewebe. *k* Kleine Knötchengruppe. *l* Aufgeschnittene Arterie. *m* Vergrösserte pigmentirte Lymphdrüsen. $^{3}/_{5}$ der nat. Gr.

zerfetzt, bald auch wieder glatt. Im ersteren Falle besteht sie aus zerfallendem, pneumonisch infiltrirtem oder verkästem oder auch bereits verhärtetem Lungengewebe; im letzteren bietet sie das Bild einer rothen granulirenden Membran, die häufig da und dort oder auch ganz mit einem haftenden nekrotischen Belag besetzt ist und nach aussen in verdichtetes Gewebe übergeht.

Der flüssige Caverneninhalt setzt sich in wechselnder Combination aus körnigen Zerfallsmassen, aus Eiterkörperchen in verschiedenen Stadien der Degeneration und des Zerfalls und aus Bakterien zusammen. In einem Theil der Fälle sind es Tuberkelbacillen, welche die Hauptmasse bilden und zuweilen in ungeheurer Menge, vereinigt in dichten Haufen, vorkommen. Nicht selten findet man indessen auch andere Bakterien, und es können die Tuberkelbacillen gegenüber letzteren ganz zurücktreten. Am häufigsten treten neben den Tuberkelbacillen Streptokokken auf, es kommen indessen auch nicht selten der Diplococcus pneumoniae, der Staphylococcus aureus, der Micrococcus tetragenus, das Bacterium coli und andere nicht näher zu bestimmende Bakterien, in seltenen Fällen auch Schimmelpilze (Aspergillus), in dem Caverneninhalt vor, und es kann derselbe gleichzeitig die verschiedensten Mikroorganismen beherbergen. Es ist dies namentlich dann der Fall,

Fig. 519. Durchschnitt durch eine glatte, indurirte Cavernenwand mit eiterigem Belag (Alk. Häm. Eos.). *a*, *b* Fibröses, gefässreiches, z. Th. in Wucherung befindliches Bindegewebe. *c* Granulationsgewebe. *d* Eiterbelag. (Der Eiterbelag und das Granulationsgewebe enthalten grosse Mengen von Streptokokken, aber keine Tuberkelbacillen). Vergr. 100.

wenn missfarbige Beschaffenheit und übler Geruch auf faulige Zersetzung des Inhaltes hinweisen.

Die Cavernenwand besteht bei älteren Cavernen aus indurirtem Bindegewebe (Fig. 519 *a*, *b*) und mehr oder weniger stark entwickeltem, in derselben Caverne an Mächtigkeit wechselndem Granulationsgewebe (*c*), das nach innen meist von einer eiterigen Auflagerung (*d*) bedeckt und häufig theilweise käsige Nekrose, zuweilen auch Einlagerung von balkigem Fibrin zeigt, dagegen nur selten Tuberkelknötchen einschliesst.

An verkäsenden Stellen schliesst das Granulationsgewebe zuweilen grosse Mengen von Tuberkelbacillen in Reincultur ein. In anderen Fällen oder an anderen Stellen der nämlichen Cavernenwand sind sie dagegen nur sehr spärlich vorhanden oder fehlen ganz, und statt ihrer finden sich die oben aus dem Caverneninhalt angeführten Bakterien auch in dem Gewebe, am häufigsten die Streptokokken.

Die Anwesenheit der genannten Mikroorganismen im Cavernen-inhalt und in der Cavernenwand neben den Tuberkelbacillen hat die Bedeutung einer **Secundärinfection, welche für den ganzen Verlauf der Lungentuberkulose von der allergrössten Bedeutung ist** und zweiffellos das Leiden ausserordentlich verschlimmert und den Eintritt des Todes beschleunigt. Die Vermehrung der betreffenden Mikroorganismen ist nicht nur maassgebend für die Beschaffenheit des Cavernen-inhalts und der Cavernenwand, sondern auch für die Beschaffenheit der neuen Erkrankungsherde, insbesondere der Aspirationsherde, sowie auch für das Befinden des Gesammtorganismus, indem die Aufnahme von toxischen Producten der Bakterien Septikämie (Toxinämie), verbunden mit hohem Fieber (hektisches Fieber), Aufnahme von Eiterung erregenden Bakterien auch metastatische Gewebserkrankungen verursachen kann. Verschleppung von Tuberkelbacillen in die Lunge verursacht käsig fibröse Processe mit beschränkter Ausbreitung und mässigen exsudativen Begleiterscheinungen (Fig. 515), sowie auch trockene Verkäsungen mit herdförmiger (Fig. 516) oder lobulärer Ausbreitung, letzteres namentlich bei starker Erkrankung der Gefässe (Fig. 517 *b*). Sofern dagegen sich pneumonische Exsudationen von stärkerer Ausdehnung, sowie eiterige oder käsig-eiterige Einschmelzungen des Gewebes einstellen, dürfte es sich stets um die Folge der angeführten Secundärinfectionen handeln. Wann die Secundärinfectionen auftreten, ist schwer zu entscheiden. Sehr oft handelt es sich nur um eine Erscheinung der letzten Lebenswochen und die Tuberkulose hat zuvor Jahre oder sogar Jahrzehnte lang als gutartige, langsam fortschreitende, oft lange Zeit stillstehende Erkrankung bestanden. Bei der galoppirenden Schwindsucht, die von Anfang an einen malignen Charakter zeigt und auch zu ausgedehntem Gewebszerfall führt, dürften schon frühzeitig neben Tuberkelbacillen auch andere Bakterien in der Lunge vorhanden sein.

Den Gefahren, welche dem an Lungentuberkulose Leidenden aus der Secundärinfection erwachsen, stellen sich noch zwei weitere Erscheinungen an der Seite, die arterielle Lungenblutung und die Perforation der Zerfallshöhle durch die Pleura.

Die **arterielle Lungenblutung**, die im Verlauf der Phthise auftritt, erfolgt bald innerhalb alter Cavernen, bald in frischen Zerfallsherden. Sie ist verursacht durch ein Uebergreifen der Verkäsung und Vereiterung auf die Gefässwände, durch ulceröse Arteriitis und kommt sowohl bei reiner Tuberkulose als bei Mischinfectionen vor. In den grossen Cavernen liegen die blutenden Gefässe oft in den Balken, welche die Höhle durchziehen und es lässt sich in der Leiche nicht selten das an der Berstungsstelle mit einem Thrombus besetzte, zuweilen aneurysmatisch erweiterte Gefäss ohne besondere Schwierigkeit auffinden.

Das austretende Blut ergiesst sich zunächst in die Zerfallshöhle und von da in die Bronchien und wird zum Theil als schaumige Blutmasse ausgehustet. Oft wird aber auch ein Theil des Blutes in gesunde Lungentheile aspirirt und kann alsdann, falls es mit Bakterien vermischt ist, die Bildung reiner Tuberkulose oder tuberkulös septischer Erkrankungsherde in der Lunge verursachen.

Die **Perforation der Pleura** kann sowohl von primär tuberkulösen, subpleural gelegenen Zerfallsherden, als auch von secundär tuberkulösen oder septisch tuberkulösen Aspirationsherden aus erfolgen

und wird durch eine verkäsende oder vereiternde Infiltration der Pleura, die eine umschriebene gelbweisse Färbung derselben bedingt, eingeleitet. Austritt von Luft führt zum Pneumothorax, d. h. zur Ansammlung von Luft im Pleuraraum und zur Compression der Lunge, soweit sie nicht durch Verwachsungen fixirt ist. Die gleichzeitig erfolgende Infection der Pleura führt zu fibrinöser Exsudation oder auch zu Eiteransammlung im Pleuraraum, zum Pyopneumothorax. Durch beide Erscheinungen wird sehr oft das tödtliche Ende herbeigeführt.

Die tuberkulösen Erkrankungen sind in der Zeit, in der sie zum Tode führen, meist über beide Lappen verbreitet, jedoch so, dass eine Lunge stärker erkrankt zu sein pflegt als die andere. In seltenen Fällen bleibt eine Lunge frei oder zeigt wenigstens ganz geringfügige Veränderungen. Metastase der Tuberkulose auf andere Organe bleibt sehr oft auch bei lange bestehender Lungentuberkulose aus. Es kann indessen auch ein Einbruch in die Blutbahn erfolgen, und zwar sowohl innerhalb der Lunge selbst, als auch von verkästen Lymphdrüsen aus (vergl. § 177 d. allg. Th.).

Die Frage, welche Rolle die Secundärinfectionen im Verlaufe der Lungentuberkulose spielen, lässt sich zur Zeit nicht sicher entscheiden und wird auch von den Autoren verschieden beantwortet. Streitig ist schon, wie weit die Fiebererscheinungen auf die Tuberkulose, wie weit auf die Secundärinfection zurückzuführen sind. Anatomisch ist noch nicht entschieden, in welchem Umfange die pneumonischen Exsudationen und die Verkäsungen und käsig eiterigen Einschmelzungen des Lungengewebes von Mischinfectionen abhängen. Immerhin steht so viel fest, dass die Secundär- und Mischinfectionen eine Hauptursache des malignen Verlaufs der Lungentuberkulose bilden.

Literatur über Lungentuberkulose und Lungenschwindsucht.

***Baumgarten**, Ueber Tuberkel u. Tuberkulose, Zeitschr. f. klin. Med. XI 1885; Käsige Pneumonie, Arbeiten a. d. Inst. zu Tübingen I 1892.*

***Bayer**, Études comparatives de la phthisie pulmonaire, 1842.*

***Borrel**, Tuberculose pulm. expérimentale, Ann. d. l'Inst. Pasteur 1893.*

***Buhl**, Lungenentzündung, Tuberkulose u. Schwindsucht, München 1872.*

***Carswell**, Pathological Anatomy, London 1838.*

***Coats**, On the Pathology of Phthisis pulmonalis, Lectures to Practitioners, London 1888.*

***Charcot**, Maladies des poumons et du système vasculaire, Paris 1888.*

***Dürck**, Tuberkulose, Ergebn. d. allg. Path. II. Jahrg. 1897.*

***Ehret**, Symbiose bei diabet. Lungentuberkulose, Münch. med. Woch. 1897 (Lit.).*

***Fox**, An Atlas of the Pathological Anatomy of the Lungs, London 1888.*

***Fraenkel** u. **Troje**, Die pneumonische Form der Lungentuberkulose, Berlin 1894.*

***Hérard, Cornil** et **Hanot**, La phthisie pulmonaire II éd., Paris 1888.*

***Herxheimer**, Miliare Tuberkel in offener Lungenarterie, Virch. Arch. 107. Bd. 1887.*

***v. Koranyi**, Lungenschwindsucht, Eulenburg's Realencyklop. 1897 (Lit.).*

***Kurlow**, Ueb. d. Heilbarkeit d. Lungentuberkulose, D. A. f. klin. Med. 44. Bd. 1889.*

***Laennec**, Traité de l'auscultation médiate, II, Paris 1837.*

***Leyden**, Diabetische Lungenphthise, Zeitschr. f. klin Med. IV 1881.*

***Menetrier**, Des anévrysmes et des lésions vasculaires tuberculeuses dans les cavernes dans la phthisie pulmonaire, Arch. de méd. expér. II 1890.*

***Merkel**, Tuberkulöse Erkrankung siderotischer Lungen, D. Arch. f. klin. Med. 32. Bd. 1887.*

***Meyer**, Lungenheilstätten, Eulenburg's Jahrb. VII 1897 (Lit.).*

***Nauwerck**, Dtsch. med. Wochenschr. 1888.*

***Neumann**, Wandung tuberkulöser Lungencavernen, Virch. Arch. 144. Bd. 1896.*

***Orth**, Käsige Pneumonie, Festschr. d. Assist. f. Virchow, Berlin 1891.*

***Ortner**, Die Lungentuberkulose als Mischinfection, Wien 1893.*

***Penzoldt**, Behandlung der Lungentuberkulose, Handb. d. Therapie III 1897.*

***Petit**, Des longues trêves de la tuberculose, Rev. de la tub. 1897.*

***Prudden**, Acute pulmonary Tuberculosis, New York med. Journ. 1894.*

Schabad, *Mischinfection bei Lungentuberkulose, Z. f. klin. Med. 33. Bd. 1897 (Lit.).*
Schmaus, *Verhalt. d. elast. Fasern in tuberk. Lungenherden, Congr. f. inn. Med. XIII 1895.*
See, *La phthisie bacillaire des poumons, Paris 1884.*
Spengler, *Lungentuberkulose u. Mischinfection, Zeitschr. f. Hyg. XVIII 1894.*
Tappeiner, *Experim. Inhalationstuberkulose, Virch. Arch. 74. u. 82. Bd. 1878 u. 1880.*
Veraguth, *Experim. Inhalationstuberkulose, Arch. f. exp. Path. XVII 1887.*
Weigert, *Pathog. d. Tub., D. med. Woch. 1883; Tuberk. in Lungenarterie, V. A. 104. Bd. 1886.*
Ziegler, *Ueb. Tuberkul. u. Schwindsucht, Samml. klin. Vortr. v. Volkmann, No. 151, 1878.*

7. Syphilis, Aktinomykose und Rotz der Lunge.

§ 244. **Syphilitische Entzündungen** der Lunge sind selten und hinterlassen nicht immer anatomische Veränderungen, welche mit Sicherheit als syphilitische bestimmt werden können.

Die als **Gummiknoten** bezeichneten Affectionen stellen sich als herdförmige Entzündungen dar, welche ihren Ausgang theils in Verkäsung und Zerfall, theils in Induration nehmen und zur Bildung herdförmiger Schwielen, zum Theil mit käsigem Einschluss führen, von denen aus fibröse Züge ins umgebende Gewebe ausstrahlen. Da auch andere Herdentzündungen, Infarkte, tuberkulöse Herde etc. ein ähnliches Aussehen bieten können, so ist die Erkennung syphilitischer Herde schwierig und oft unmöglich. Sie kommen in den Lungen Erwachsener sehr selten vor. Häufiger sind sie bei neugeborenen, hereditär syphilitischen Kindern und können sich hier in grosser Zahl entwickeln.

Als eine weitere Form syphilitischer Erkrankung kennen wir bei syphilitischen Neugeborenen eine **syphilitische Pneumonie**, bei welcher das Lungengewebe über kleinere oder grössere Strecken der Sitz einer hyperplastischen zelligen Wucherung des Bindegewebes (Fig. 520 *a*), oft auch gleichzeitig einer Wucherung und Desquamation des Lungenepithels ist. Das Gewebe kann dabei aus Alveolen bestehen, deren Scheidewände verdickt sind (*e*, e_1), und ist dann bei Kindern, die geathmet haben, noch lufthaltig. An anderen, festeren, dichteren Stellen

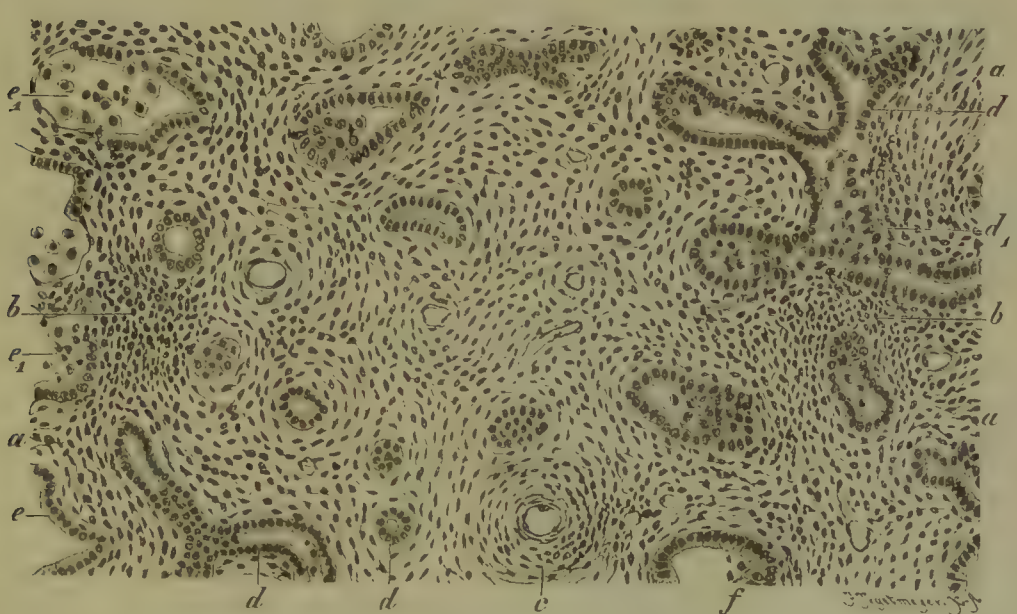

Fig. 520. Veränderungen der Lunge bei congenitaler Syphilis (M. Fl. Häm.). *a* Zellreiches wucherndes Stroma. *b* Zellreiche Granulationsherde. *c* Arterie mit verdickter Adventitia. *d*, d_1 Drüsenähnliche Bronchien, welche zum Theil (d_1) abgestossenes Epithel und Rundzellen enthalten. *e*, e_1 Alveolen, welche zum Theil (e_1) desquamirtes Epithel und Rundzellen enthalten. Vergr. 40.

ist das Lungengewebe dagegen gar nicht zur vollen Ausbildung gelangt, so dass man in dem wuchernden, stellenweise auch kleine Rundzellen enthaltenden Grundgewebe (*a*, *b*) nur Drüsengängen und Beeren (*d*, d_1), deren Epithel theils wohl erhalten (*d*), theils abgestossen ist (d_1), begegnet. Das Gewebe ist gewöhnlich blutarm, die in dem Wucherungsgebiet gelegenen Arterien besitzen meist verdickte Wände, und es ist namentlich deren Adventitia hyperplasirt.

Das Wesen der Affection beruht nach dem histologischen Befunde in einer pathologischen Wucherung des Lungenbindegewebes, zu der sich entzündliche Veränderungen und pathologische Wucherung und Desquamation des Lungenepithels hinzugesellen können.

Da das erkrankte Gewebe sowohl in lufthaltigen als in luftleeren Theilen meist blass, oft geradezu weiss oder wenigstens grauweiss ist, so hat man der Veränderung auch den Namen einer weissen Pneumonie beigelegt. Manche Autoren beschränken indessen diese Bezeichnung auf eine ebenfalls bei syphilitischen Neugeborenen zur Beobachtung kommende Lungenveränderung, bei welcher die Verdichtung und weisse Färbung der Lunge wesentlich nur durch Anhäufung von verfettetem desquamirtem Epithel in den Alveolen bedingt ist.

Diffuse Wucherung und Knotenbildungen können sich mit einander combiniren.

Nach den Angaben verschiedener Autoren kommen diffus ausgebreitete syphilitische Entzündungen auch bei Erwachsenen in Folge acquirirter Syphilis vor und führen unter Umständen zu Bindegewebsinduration der Lunge. Nach Pankritius sollen sie meist vom Hilus der Lunge ausgehen und sich von da radiär ausbreiten. Andere beschreiben wieder von der Pleura oder den interlobulären Septen ausgehende indurirende Entzündungen als syphilitische.

Nach Angabe verschiedener Autoren kommen nach Bronchialsyphilis katarrhalische Bronchopneumonieen vor, welche entweder wieder abheilen oder zu Verhärtungen des Lungengewebes führen und als Processe anzusehen sind, welche unter dem Einfluss des syphilitischen Giftes aufgetreten sind.

Literatur über Lungensyphilis.

Campana, *Dei morbi sifilitici e veneri, Genova 1889.*
Councilman, *Syphilis of the Lung, John Hopkins Hosp. Bull. II, Baltimore 1891.*
Gerhardt, *Sitzungsber. d. phys.-med. Gesellsch. zu Würzburg 1881.*
Hecker, *Virch. Arch. 17. Bd., und Verhandl. d. Berl. geburtshülfl. Gesellsch. VIII 1854.*
Heller, *Die Lungenerkrankung bei angebor. Syphilis, D. Arch. f. klin. Med. 42. Bd. 1887.*
Hiller, *Lungensyphilis u. Phthise, Centralbl. f. d. med. Wiss. 1884.*
Lang, *Vorles. üb. Path. u. Ther. d. Syphilis, Wiesbaden 1896.*
Pankritius, *Ueber Lungensyphilis, Berlin 1881.*
Pavlinoff, *Lungensyphilis, Virch. Arch. 75. Bd. 1879.*
Ramdohr, *Lungensyphilis beim Erwachsenen, Arch d. Heilk. XIX 1878.*
Schnitzler, *Die Lungensyphilis, Wien 1880.*
Spanudis, *Ueber congenitale Lungensyphilis, I.-D. Freiburg 1891.*
Stolper, *Syphilis visceralis, Cassel 1896.*
Storch, *Die Syphilis der Lunge, Cassel 1896.*
Stroebe, *Zur Histol. d. congen. Lungensyphilis, Centralbl. f. allg. Path. II 1891.*
Virchow, *sein Arch. 1. u. 15. Bd., u. Die krankh. Geschwülste II 1865.*

§ 245. Die **Aktinomykose** der Lungen scheint, soweit nicht von der Mund- und Rachenhöhle ausgehende Infectionen allmählich bis zur

Pleura und zur Lunge hinuntersteigen, stets vom Bronchialbaume auszugehen und muss danach als eine durch Aspiration des Aktinomyces hervorgerufene Affection angesehen werden.

Nach Beobachtungen von J. Israel kann der Process klinisch als eine katarrhalische Oberflächenerkrankung der Luftwege mit fötide riechender zäher Absonderung, welche die Aktinomyceskörner enthält, verlaufen. Gelangt der Pilz in das respirirende Lungenparenchym, so erregt er dort destructive und plastische Entzündungen.

In der Umgebung der im Lungengewebe sich entwickelnden Pilze entsteht ein gefässhaltiges Granulationsgewebe (Fig. 521 *b*), in dessen Innerm die Pilze die charakteristischen Drusen (*a*) bilden. Frisch entstanden sind die Knötchen grau oder grauroth, doch gehen ihre Zellen zu einem Theil eine Verfettung ein, welche ihnen ein gelblichweisses Aussehen verleiht, und in nächster Nachbarschaft der Pilze kommt es zu Ansammlung von gelbweissem Eiter.

Mit der Verbreitung der Pilze im Lungengewebe nimmt auch die Zahl der Granulationsknötchen zu, und es können auf diese Weise rothe oder graurothe oder auch mehr graue pneumonische Herde ent-

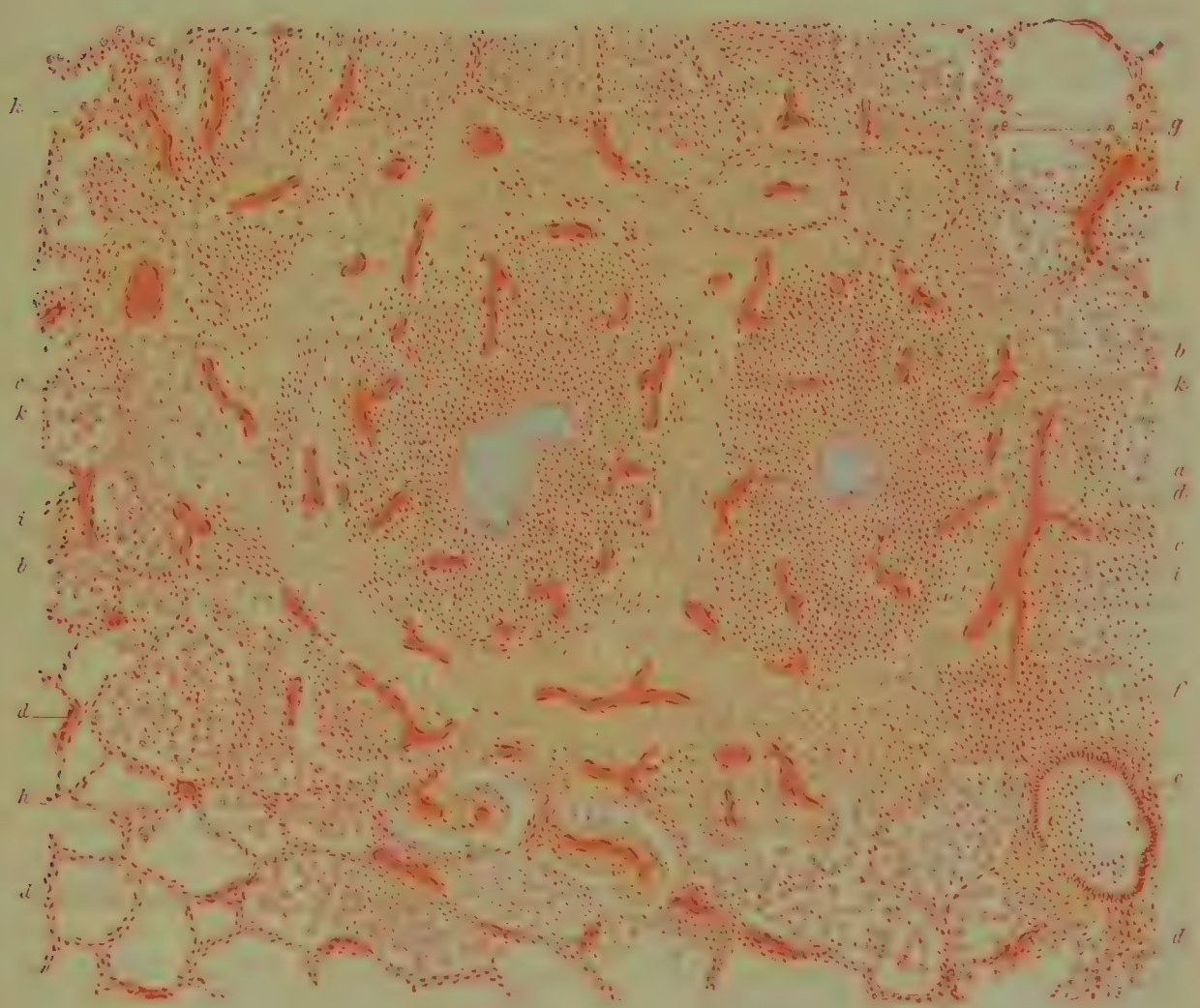

Fig. 521. Aktinomykose der Lungen (M. Fl. Häm. Karm. Gentianaviol.). *a* Pilzdruse. *b* Kleinzelliges Knötchen. *c* Fibröses Gewebe. *d* Mit grossen und kleinen Zellen erfüllte Alveolen. *e* Bronchiolus mit zellig infiltrirter Wand. *f* Kleinzellige Herde in der Nachbarschaft des Bronchus *e*. *g* Mit vascularisirtem Bindegewebe gefüllte Alveolen. *h* In Alveolen einwucherndes Bindegewebe. *i* Blutgefässe des Lungengewebes. *k* Blutgefässe des entzündeten Gebietes. Vergr. 45 (Pilzfäden in stärk. Vergr. gez.).

stehen, die eine mehr oder minder grosse Zahl kleiner gelbweisser, ein bis drei und mehr Millimeter im Durchmesser haltender Herdchen einschliessen, welche zum Theil auf Druck Eiter und kleine Aktinomyceskörner entleeren (Fig. 521 *a*). Durch radiäre Ausbreitung und Verschmelzung der kleinen Zerfallsherde können sich unter Umständen grössere Zerfallshöhlen bilden, welche einen gelben Brei von Eiterzellen, Fettkörnchenzellen, freien Fetttröpfchen, zerfallenen Blutkörperchen und Aktinomycesrasen einschliessen, doch bleibt die Bildung grösserer Zerfallshöhlen oft auch vollkommen aus, und es gewinnt der Process einen indurativen Charakter, wobei in der Umgebung der kleinzelligen Herde (*b*) sich derbes fibröses Gewebe (*c*) entwickelt, das die letzteren mehr oder minder vollkommen gegen die Umgebung abschliesst.

Die Bildung fibrösen Gewebes erfolgt sowohl innerhalb des Lungengewebes selbst, als auch im Innern der Alveolen (*h*, *g*) und wird am letzteren Orte durch eine Anhäufung von Fibroblasten und durch ein Einwachsen von Gefässen (*h*) aus dem benachbarten Gewebe eingeleitet.

Mit der Gewebsneubildung geht stets auch eine exsudative Entzündung parallel, wobei es theils zu zelligen Infiltrationen in der Umgebung der Gefässe (*i*), theils zur Anfüllung von Alveolen mit Leukocyten und wuchernden desquamirten Epithelien (*d*) und Flüssigkeit, an manchen Orten auch mit croupösen Exsudaten kommt.

Die in dem Gebiete der Erkrankungsherde gelegenen Bronchien nehmen an der Entzündung ebenfalls Theil, und ihre Wand (*e*) und Umgebung (*f*) sind oft besonders dicht von Zellen durchsetzt.

Nehmen auf diese Weise die einzelnen Erkrankungsherde an Umfang zu, und bilden sich in ihrer Nachbarschaft durch Verschleppung der Bakterien neue Herde, die mit den alten verschmelzen, so kann im Laufe von Wochen und Monaten sich ein grosser Bezirk eines Lappens oder auch nahezu ein ganzer Lappen in ein derbes, schwieliges, schrumpfendes, weiss-, grau und schwarzgeflecktes Bindegewebe umwandeln, das mehr oder minder zahlreiche, kleine, gelbe, im Centrum erweichte Knötchen, oder einzelne grössere Zerfallshöhlen mit dem beschriebenen Eiter einschliesst. Ist der Process noch im Fortschreiten begriffen, so liegen in der Nachbarschaft dieser Verhärtungen kleine knötchenförmige Indurationsherde von der nämlichen Beschaffenheit wie der Hauptherd.

Die Erkrankung kann an den verschiedensten Stellen der Lunge beginnen und sich von da aus weiter verbreiten, wobei in den am längsten erkrankten Theilen der Process durch narbige Gewebsschrumpfung ein Ende erreicht, während er an der Peripherie weiter schreitet. Früher oder später erreicht derselbe auch die Pleura, worauf sich je nach der Intensität der Entzündung theils pleuritische Ergüsse, theils Bindegewebswucherungen einstellen, welche zur Verdickung der Pleura und zu fester Verwachsung der Pleurablätter im Gebiete der Lungeninduration, zum Theil auch ausserhalb derselben führen.

Gelangen aus Zerfallshöhlen Aktinomycesrasen in den Bronchialbaum, so erscheinen dieselben im Sputum. Werden einzelne derselben durch Aspiration in bisher verschonte Theile der betreffenden Lunge oder auch der anderen Lunge hineingerissen, so entstehen secundäre Entzündungen, welche sich zu knotenförmigen Herden verschiedener

Grösse gestalten, die weiterhin dieselben Veränderungen durchmachen, wie die ersten Herde, und danach theils zerfallen, theils zu schiefergrauen Indurationsknoten werden, welche mehr oder minder zahlreiche kleine gelbe Granulations- und Erweichungsherde einschliessen.

Von der Pleura aus kann der Process in die Muskeln des Rippenkorbes, das subcutane Gewebe und die Haut, in das Pericard und das Mediastinum, in das Zwerchfell, das benachbarte retroperitoneale Gewebe und in die Bauchhöhle durchbrechen, und wo der Pilz hinkommt, bilden sich Granulationsherde, die bald rasch, bald langsam verfetten und vereitern und zu mehr oder minder grossen sinuösen Abscessen confluiren, während in der Nachbarschaft das Gewebe sich verhärtet und mehr oder minder mächtige schwielige Bindegewebslagen bildet. Wird die Haut durchbrochen, so entstehen Eiter secernirende Fistelgänge, durch welche man in Höhlen gelangt, die mit den gelbweissen morschen, gefleckten Granulationen ausgekleidet, zum Theil auch ganz damit gefüllt sind.

In ähnlicher Weise gestaltet sich auch der Process im mediastinalen und retroperitonealen Gewebe. Im Herzbeutel treten zerfallende Granulationen und sulzige Exsudatmassen auf.

Bei **Rotz** der Lungen bilden sich in denselben hirsekorn- bis erbsengrosse graue und gelbweisse zellige Knötchen, oder auch diffuse graue und eiterige Infiltrationen und Abscesse, sowie lobuläre oder lobäre pneumonische Hepatisationen und umschriebene hämorrhagische Infiltrationen. Ob die Bacillen mit dem Blute oder ob sie mit der Athmungsluft in die Lunge gelangen, ist noch unentschieden; wahrscheinlich kommt beides vor.

Literatur über Aktinomykose, Rotz und Lepra der Lunge.

Bollinger, *Rotz, Ziemssen's Handb. III 1876.*
Bonome, *Ueber Lungenlepra, Virch. Arch. 111. Bd. 1888.*
Dieckerhoff, *Lehrb. d. spec. Path. f. Thierärzte I, Berlin 1885.*
Israel, J., *Klin. Beiträge zur Kenntniss der Aktinomykose des Menschen, Berlin 1885.*
Lindt, *Primäre Lungenspitzenaktinomykose, Correspbl. f. Schweizer Aerzte 1889.*
Moosbrugger, *Ueber die Aktinomykose des Menschen, Beitr. v. Bruns II 1886.*
Naussac, *L'actinomycose pulmonaire, Paris 1896.*
Pflug, *Zur pathol. Zootomie des Lungenrotzes der Pferde, Leipzig 1877.*
Pütz, *Seuchen und Herdekrankheiten, Stuttgart 1882.*
Werner, *Der Lungenrotz, 1878.*
West, *Primary Actinomycosis of the pleura, Trans. Path. Soc. London 1897.*

8. Geschwülste und Parasiten der Lunge.

§ 246. Unter den **primären Geschwülsten** der Lunge oder der Bronchien ist die häufigste der **Krebs**, welcher sowohl von dem Bronchial- als von dem Alveolarepithel aus sich entwickeln kann. Am häufigsten bildet er grössere solitäre markige Knoten von weisser oder röthlich-weisser Färbung, welche die Nachbarschaft infiltriren und in den Lungen Lymphgefäss- und Lymphdrüsen-Metastasen machen.

In den grossen Bronchien bildet der Krebs papilläre oder höckerige und knotige Wucherungen, die in das benachbarte Lungengewebe einbrechen. Dringen vom Alveolarparenchym oder von Bronchien ausgehende Krebse frühzeitig in die Lymphgefässe ein, so können sie sich in denselben rasch verbreiten, so dass die Lunge von kleinen, peri-

bronchial und interlobulär gelagerten markigen Knötchen und Strängen durchsetzt wird.

Adenome können von den Schleimdrüsen der Bronchien aus sich entwickeln (Chiari), sind aber sehr selten.

Von **Bindesubstanzgeschwülsten** haben Rokitansky, Morgan, Rindfleisch und Andere Fibrome beschrieben, welche hanfkorn- bis haselnussgross waren und sich in grösserer Zahl um die Bronchien entwickelt hatten. Es kommen ferner Osteome in Form unregelmässig gestalteter, zackiger Gebilde, sowie rundlicher Knoten von etwa Erbsengrösse vor, sowie auch kleine kugelige Lipome (Rokitansky, Chiari), Chondrolipome und kleine kugelige Enchondrome, welch letztere von den Bronchialknorpeln ausgehen. Die stacheligen Osteome können sich in seltenen Fällen in grosser Zahl entwickeln.

Von **secundären Geschwülsten** kommen alle jene vor, welche Metastasen machen. Bei Verschleppung der Geschwulstkeime auf dem Blutwege bilden sich meist rundliche Knoten, welche die Charaktere der Muttergeschwulst tragen, von den Gefässen aus, in welchen die Keime stecken blieben, sich entwickeln und durch radiär sich verbreitende Infiltration oder durch concentrisches Wachsthum sich vergrössern und dann das Lungengewebe verdrängen.

Fig. 522. Metastatischer Lymphgefässkrebs der periarteriellen und peribronchialen Lymphgefässe der Lunge nach Krebs des Magens (M. Fl. Häm. Eos.). *a* Arterie. *b* Bronchus. *c* Mit Krebszellen und Lymphe gefüllte periarterielle und peribronchiale Lymphgefässe. *d* Lungengewebe mit desquamirtem Epithel und Leukocyten in den Alveolen. Vergr. 25.

Gelangen die Keime durch die Lymphbahnen in die Lunge und die Pleura, so entstehen im Verlaufe der Lymphgefässe Knoten verschiedener Grösse in mehr oder minder reicher Zahl. Bei Krebsen erfolgt nicht selten eine mehr gleichmässige Verbreitung der krebsigen Wucherung in den Lymphbahnen (Fig. 522 *c*), so dass die Lymphgefässe eines ganzen Lungenbezirkes oder einer ganzen Lunge durch weiche, markige Massen ausgedehnt werden. Auf dem Schnitt zeigen sich dabei dicht aneinander gereihte, weissliche oder röthliche Knötchen, welche dem Verlaufe der Bronchien (*b*) und Arterien (*a*) oder der interlobulären Septen folgen.

Neben der Geschwulsteruption stellen sich besonders in den Pleuren Entzündungen ein, welche nicht selten einen hämorrhagischen Charakter tragen. In der Lunge (*d*) besteht meist Katarrh.

Literatur über primäre Lungengeschwülste.

Arnsperger, *Verästelte Knochenbildung in d. Lunge, Beitr. v. Ziegler XXI 1897 (Lit.).*
Beck, *Krebs, Zeitschr. f. Heilk. V 1884.*
Chiari, *Verschiedene Tumoren, Prag. med. Wochenschr. 1883.*
Cohn, *Knochenbildung in der Lunge, Virch. Arch. 101. Bd. 1885.*
Dorsch, *Ein Fall von primärem Lungenkrebs, I.-D. Tübingen 1886.*
Eberth, *Epitheliom, Virch. Arch. 49. Bd. 1870.*
Ernst, *Plattenepithelkrebs des Bronchus, Beitr. v. Ziegler XX 1896.*
Förster, *Enchondrom, Virch. Arch. 13. Bd. 1858.*
Grünwald, *Primärer Pflasterepithelkrebs der Lunge, Münch. med. Woch. 1889.*
Hesse u. Wagner, E., *Lymphosarkom, Arch. d. Heilk. XIX 1878.*
Langhans, *Krebs der Trachea u. Bronchien, Virch. Arch. 58. Bd. 1878.*
Mayr, *Das primäre Bronchialcarcinom, I.-D. Freiburg 1897.*
Ogle, *Dermoid growth in the lung, Trans. Path. Soc. XVIII, London 1897.*
Pässler, *Das primäre Carcinom der Lunge, Virch. Arch. 145. Bd. 1896 (Lit.).*
Perls, *Carcinom, Virch. Arch. 56. Bd. 1872.*
Rindfleisch, *Fibrome, Virch. Arch. 81. Bd. 1880.*
Rütimeyer, *Primäres Lungensarkom, Correspbl. f. Schweizer Aerzte 1886.*
Schottelius, *Ein Fall von primärem Lungenkrebs, I.-D. Würzburg 1875.*
Schwalbe, *Entwickl. e. Carcinoms in e. Caverne, Virch. Arch. 149. Bd. 1897; Mediastinalgeschwülste, Eulenburg's Realencyklop. XV 1897 (Lit.).*
Siegert, *Geschwülste der unteren Luftwege (Papillom, Chondrom), Virch. Arch. 129. Bd. 1892; Histogenese des primären Lungenkrebses, ib. 134. Bd. 1893.*
Weichselbaum, *Adenosarkom, Virch. Arch. 85. Bd. 1881.*
Werner, *Das prim. Lungencarcinom, I.-D. Freiburg 1891.*
Wolf, *Der primäre Lungenkrebs, Fortschr. d. Med. XIII 1895.*

§ 247. Die Zahl der **thierischen Parasiten**, die in den Bronchien und Lungen des Menschen vorkommen, ist nur gering. Der wichtigste ist der Echinococcus, indem er in der Lunge Blasen von sehr erheblicher Grösse mit oder ohne Tochterblasen bilden kann. Cysticercus cellulosae kommt nur selten vor. Strongylus longevaginatus, ein walzenförmiger Wurm von 15—26 mm Länge, ist ein Mal in der Lunge eines Knaben gefunden worden. KANNENBERG sah bei mehreren Fällen von Lungengangrän in den ausgeworfenen Gewebsfetzen der Lunge Monas lens und Cercomonas, zwei Geisselinfusorien, welche in ruhendem Zustande farblosen Blutkörperchen ähnlich sehen.

Von **pflanzlichen Parasiten** kommen in der Lunge zunächst zahlreiche Bakterienformen vor, deren Wirkung bereits besprochen worden ist.

Von Fadenpilzen kommen in der Lunge verschiedene Aspergillus-, Mucorarten sowie der Soorpilz vor, welche meist auf zerfallen-

dem Lungengewebe, oder auf stagnirendem entzündlichem Secret, auf hämorrhagischen Zerfallsmassen etc. sich ansiedeln, sich indessen uach in lufthaltigem Lungengewebe entwickeln können. Die Erkrankung, die als Pneumonomykose bezeichnet wird, ist durch die Bildung weisser Rasen, die bei Fructification ein grünliches oder graugrünliches Aussehen gewinnen können, charakterisirt. Die Entwicklung der Schimmelfäden führt zu Nekrose des Lungengewebes.

Nach Baelz (*Centralbl. f. d. med. Wiss. 1880 Nr. 39*) kommt in Japan sehr häufig eine „Gregarinosis pulmonum" vor, bei welcher die betreffenden Individuen Jahre hindurch blutige Sputa aushusten, welche eingekapselte, gelbbraune, ovale Psorospermiencysten, sowie schalenlose, granulirte, farblose oder gelbliche, kugelige oder ovale Coccidien enthalten.

Literatur über pflanzliche Lungenparasiten.

v. Besser, *Ueber die Bakterien der normalen Luftwege, Beitr. v. Ziegler VI 1889.*
Boeckl, *Ueber Pneumonomykose, Dtsch. Zeitschr. f. Thiermed. X 1884.*
Falkenheim, *Ueber Sarcine, Dtsch. Arch. f. exper. Pathol. XIX 1885.*
Fischer, *Ueber Sarcine, Dtsch. Arch. f. klin. Med. XXXVI 1885.*
Hauser, *Ueber Lungensarcine, ref. Fortschr. d. Med. VI 1888.*
Nauwerck, *Ueber Pneumonomykosis sarcinica, Correspbl. f. Schweizer Aerzte XI 1881.*
Obici, *Die pathog. Eigenschaften d. Aspergillus fumigatus, B. v. Ziegler XXIII 1898 (Lit.).*
Podack, *Aspergillusmykosen, Virch. Arch. 139. Bd. 1894 (Lit.).*
Weitere Literatur enthält § 188 des allgem. Theils.

VI. Pathologische Anatomie der Pleura.

§ 248. Die **Pleura** ist eine mit einer einfachen Lage platter Zellen bedeckte Bindegewebsmembran, welche den Brustraum auskleidet und damit auch die in denselben eingelagerte Lunge überzieht. Die an ihr vorkommenden Veränderungen sind meist secundärer Natur und schliessen sich an pathologische Zustände der Lunge, der Bronchialdrüsen, des mediastinalen Gewebes und der die Brusthöhle umgrenzenden knöchernen und weichen Gewebe an.

Bei starker Blutstauung im Innern des Thorax, sowie bei hämorrhagischer Diathese, bei manchen Infectionen und Intoxicationen treten in der Pleura und im subpleuralen Gewebe kleine **Hämorrhagieen** auf. Geht ein Individuum suffocatorisch zu Grunde, und wird mit dem Eintritt der Athmungsbehinderung durch die forcirten Inspirationen Blut in den Thorax in verstärktem Maasse angesogen, so bilden sich häufig zahlreiche Petechien im pleuralen und subpleuralen Gewebe.

Blutungen in den Pleuraraum kommen namentlich bei Lungenverletzungen und bei Berstung von Aortenaneurysmen, sodann auch bei tuberkulösen und bei krebsigen Wucherungen vor. Ist die Pleura nicht durch krankhafte Processe verändert, so erfolgt die Resorption des Blutes in derselben Weise wie in der Bauchhöhle. Nach Resorption grösserer Gerinnungsklumpen bleiben Verwachsungen der Pleurablätter zurück. Tritt bei Verletzungen der Lunge mit dem Blute auch Luft aus, so entsteht ein **Hämopneumothorax.**

Bei Herz- und Nierenleiden, welche durch Stauungen und Gefässveränderungen Oedeme nach sich ziehen, ist sehr häufig auch die Pleura der Sitz von serösen Ausschwitzungen, so dass sich im Pleuraraum klare, leicht gelblich gefärbte Flüssigkeit ansammelt, welche die Lunge mehr oder weniger comprimirt, ein Zustand, der als **Hydro-**

thorax bezeichnet wird. Sind bei Eintritt der Wassersucht bereits Adhäsionen zwischen den Pleurablättern vorhanden, so sammelt sich die Flüssigkeit theils im Gewebe der Adhäsionsmembranen, theils zwischen denselben an (Hydrothorax circumscriptus s. saccatus s. multilocularis). Zerreissungen und Berstungen des Ductus thoracicus führen zur Bildung eines chylösen Hydrothorax, indem der Chylus sich in die Brusthöhle ergiesst.

Die **Entzündung der Pleura**, die **Pleuritis**, schliesst sich meist an Entzündungen der Lungen oder der Thoraxwand oder des Herzbeutels oder der Bauchhöhle, sowie an Verletzungen an, doch können verschiedene Infectionen und Intoxicationen, wie z. B. acuter Gelenkrheumatismus, infectiöse Nephritis, Pyämie, Typhus abdominalis, acute Exantheme, Gicht, zu Pleuritis führen, und es kann unter Umständen die Pleuritis auch die einzige locale Aeusserung einer eingetretenen Infection (Pneumokokken, Staphylokokken, Streptokokken) sein.

Die entzündlichen Exsudationen sind am häufigsten fibrinöser Natur (Pleuritis sicca), und das Exsudat bedeckt in Form von kleinen Schollen und Flocken oder in zusammenhängenden gelblichweissen Fetzen und Membranen die Oberfläche der Pleura. Etwas seltener bilden sich seröse Ergüsse, in denen mehr oder minder reichlich Fibrinfäden und Flocken enthalten sind, während die Pleura selbst mit Fibrin bedeckt ist. Beide Exsudatformen kommen sowohl bei primärer als bei secundärer Pleuritis vor.

Das der Pleura aufgelagerte Fibrin zeigt meist eine dichte Beschaffenheit (Fig. 523 *c* und Fig. 524 *b*), haftet nach Verlust des Epithels

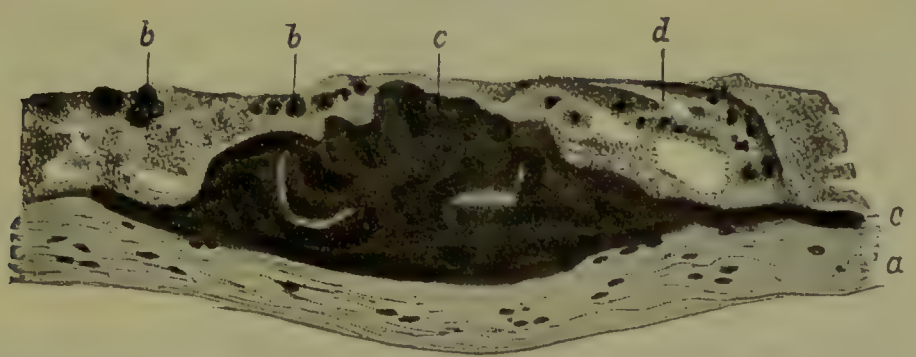

Fig. 523. Frische fibrinöse Pleuritis (Alk. van Gieson). *a* Bindegewebe. *b* Abgestossenes Epithel. *c* Homogene dichte Fibrinauflagerung. *d* Körnige Niederschläge und Leukocyten. Vergr. 100.

(Fig. 523 *b*) der Oberfläche des Bindegewebes dicht an, doch kommt es bei ganz frischer Pleuritis vor, dass stellenweise das Epithel noch erhalten (Fig. 525 *c*) und von Fibrin (*d*, *e*) überlagert ist. Das festhaftende Fibrin verleiht der Oberfläche der Pleura ein trübes Aussehen,



Fig. 524. Frische fibrinöse Pleuritis (Alk. van Gieson). *a* Bindegewebe. *b* Fibrinauflagerung. Vergr. 100.

Bildung knötchenförmiger (Fig. 523 *c*) oder leisten- und zottenförmiger (Fig. 524 *b*) Anhäufungen von Fibrin verleiht ihr zugleich eine rauhe Beschaffenheit.

Eiterige Exsudate (Pleuritis purulenta, Empyem) treten am häufigsten nach metastatischen septischen Pneumonieen, nach Durchbruch tuberkulöser Lungen- oder Knochenherde, nach Einbruch von Leberabscessen, nach Perforation krebsiger Geschwüre des Oesophagus und des Magens etc. auf, kommen aber auch bei hämatogener Infection ohne Lungenaffectionen und nach Verletzungen vor und werden durch dieselben Kokken verursacht, die auch anderswo Entzündung und Eiterung erregen.

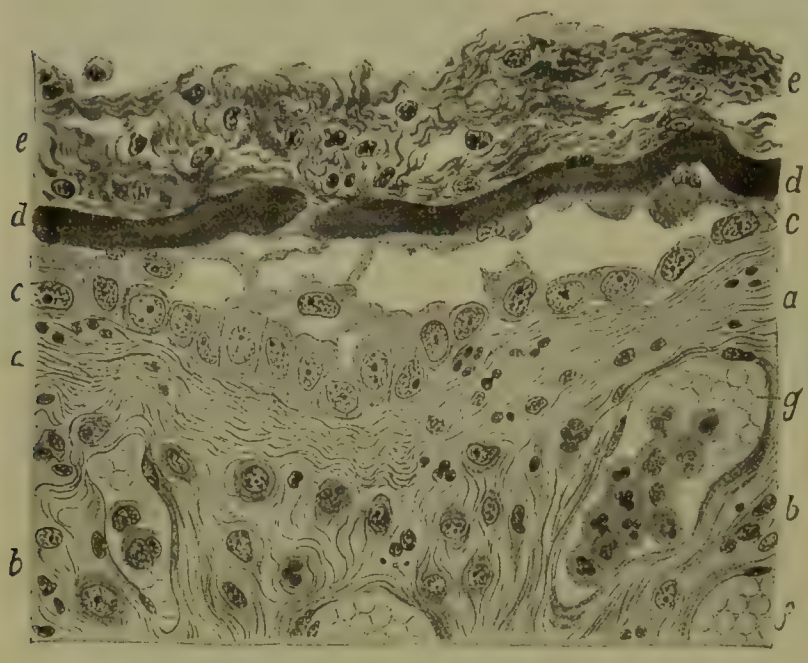

Fig. 525. Frische fibrinöse Pleuritis (Alk. van Gieson). *a, b* Entzündetes Pleuragewebe. *c* Epithel. *d, e* Fibrinöses Exsudat. *f, g* Blutgefässe mit Leukocyten. Vergr. 300.

Das Exsudat ist entweder von Anfang an eiterig, oder es trübt sich ein serös-fibrinöses Exsudat erst secundär. Zuweilen wird das Exsudat stinkend, jauchig, so namentlich bei Pleuritis, die sich an brandige Lungenherde oder an eine Perforation von Magen- und Darmgeschwüren anschliesst. Hämorrhagische Exsudate kommen, abgesehen von Individuen, die an Morbus maculosus Werlhofii und Skorbut leiden, am häufigsten bei tuberkulösen Entzündungen und bei Carcinomentwicklung vor.

Die Menge des flüssigen Exsudates schwankt von wenigen Gramm bis zu 3 kg. Die Flüssigkeit sammelt sich, falls die Pleurablätter nicht verwachsen sind, in den tiefgelegenen Theilen. Mit Zunahme der Flüssigkeitsmenge wird die Lunge immer mehr comprimirt, bis sie schliesslich zu einem luftleeren, zähen, meist grau oder schwarzgrau oder bräunlich aussehenden dichten Organe wird, welches der Wirbelsäule anliegt. Das Zwerchfell wird nach abwärts gedrängt, Herz und Mediastinum werden nach der entgegengesetzten Seite verschoben, die grossen Gefässstämme im Thorax comprimirt.

Denselben Effect haben auch in den Pleuraraum ausgetretene Luft oder Gasentwicklung (Pneumothorax), sowie eine Mischung von eiteriger Flüssigkeit und Luft (Pyopneumothorax). Bestehen bei Eintritt von Exsudationen bereits Verwachsungen der Pleurablätter, so sammelt sich das Exsudat da an, wo es zwischen denselben Raum findet.

Die **Resorption** seröser Exsudationen vollzieht sich bald rasch, bald langsam. Wo reichliche Fibrinauflagerungen liegen, pflegt sich eine **entzündliche Gewebsbildung** einzustellen (Pleuritis adhae-

siva), welche unter dem Schutz der Fibrindecke (Fig. 526 *c*, *d*) bald gleichmässig über die Oberfläche sich erhebt (*b*), bald so wie es von der adhäsiven Pericarditis beschrieben wurde, in die Lücken der Fibrinauflagerungen hineinwächst und das Fibrin allmählich substituirt.

Kleinste umschriebene Gewebswucherungen führen zur Bildung kleiner weisser Flecken oder flacher Knötchen, grössere und umfangreichere produciren diffuse weisse Verdickungen und Verwachsungen in Form von Membranen und Strängen. Treten über einer Lunge immer wieder neue pleuritische Affectionen auf, Zustände, die namentlich bei tuberkulösen Lungenleiden vorkommen, so kann die Verdickung der Pleura ganz bedeutende Dimensionen annehmen, und es können Pulmonal- und Costalpleura zu einer schwieligen Bindegewebsmasse (Pleuraschwarten) von 0,5—1—2 cm Durchmesser sich umgestalten, so dass eine Trennung der Pleurablätter unmöglich wird, und auch die Costalpleura sich nur schwierig von ihrer Unterlage ablösen lässt.

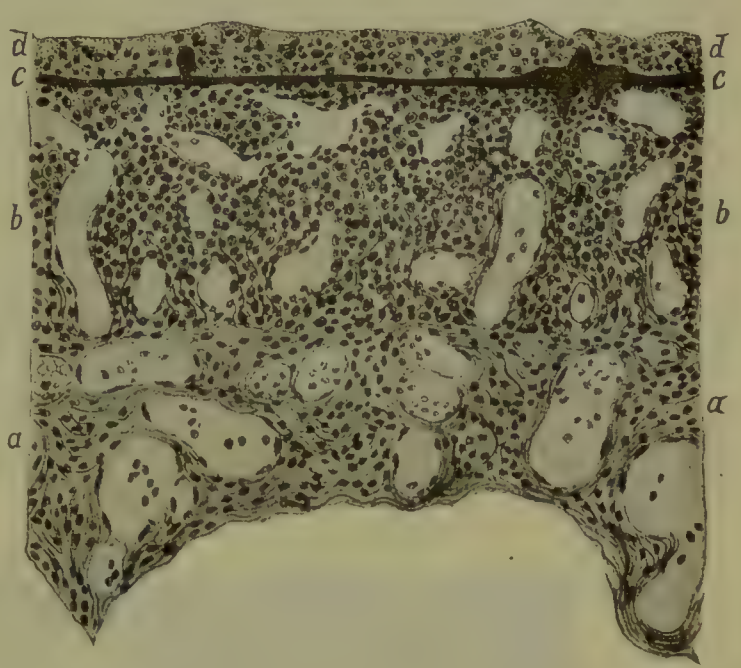

Fig. 526. Granulationswucherungen der Pleura nach 14-tägigem Bestande einer Bronchopneumonie mit Pleuritis (Alk. VAN GIESON). *a* Hyperämische infiltrirte Pleura. *b* Gefässreiches Granulationsgewebe. *c* Fibrin. *d* Eiterkörperchen und körnig abgeschiedenes Eiweiss. Vergrösserung 100.

Geht die Resorption eines Exsudates nur langsam vor sich, oder treten immer wieder von neuem flüssige Exsudationen auf, welche eine Verklebung der einander gegenüberliegenden Pleurablätter verhindern, so kann sich die Lungenpleura in mehr oder minder grosser Ausdehnung in ein schwieliges, schwartiges Bindegewebe umwandeln (Fig. 503 *a*, pag. 692), das sich häufig auch noch auf die interlobulären Septen fortsetzt. Geht dieses Bindegewebe im Laufe der Zeit eine Schrumpfung ein, so werden die Lungen dauernd verkleinert und zugleich mehr oder weniger difformirt, die Ränder abgerundet. Der frei werdende Raum in der Thoraxhöhle bleibt zunächst mit Flüssigkeit gefüllt, doch pflegt gleichzeitig auch eine Verkleinerung des Thoraxraumes durch Heranziehung des Herzbeutels, des Zwerchfells und zum Theil auch des Brustkorbes und durch Krümmung der Wirbelsäule sich einzustellen. Die Verkleinerung wird natürlich um so stärker, je mehr das Exsudat schliesslich noch schwindet und sich eindickt. Die pleuritischen Schwarten sowie der Rest des Exsudates können nach einiger Zeit verkalken.

Bei eiterigen und eiterig-jauchigen Exsudaten kommt es häufig zu Macerationen und Corrosionen von Theilen der Pleura. Bei Durchbrechung der Pleura pulmonalis dringt der Eiter in das Lungengewebe, durchsetzt dasselbe, gelangt schliesslich in die Bronchien und kann sich auf diese Weise, namentlich bei Husten-

stössen, entleeren. Man findet alsdann bei der Section mehr oder minder grosse Defecte in der Pulmonalpleura und unter denselben das eiterig infiltrirte Lungengewebe. Bei Lungenvereiterung kann sich auch eine mit der Sonde verfolgbare Communication zwischen der Pleurahöhle und einem Bronchus bilden, ein Vorgang, der dann meist auch zu Austritt von Luft in die Pleurahöhle, zu Pyopneumothorax führt, während im ersteren Fall ein Luftaustritt gewöhnlich ausbleibt.

Greift der Process der Vereiterung auf die Pleura costalis über, so drängt sich der Eiter zwischen den Rippen allmählich bis in das subcutane Gewebe vor und bildet hier Abscesse (Empyema necessitatis), so namentlich in der Nähe des Sternums, im Gebiete der Rippenknorpel.

In seltenen Fällen greifen Pleura-Eiterungen auch auf das Mediastinum, das Pericard oder auf das Peritoneum und das retroperitoneale Gewebe über. Vom Mediastinum aus kann die Pleura der anderen Seite ergriffen werden.

Empyeme können nach natürlich oder künstlich eingetretenem Abfluss des Eiters heilen, wobei die Pleura sich mit jungem Keimgewebe bedeckt, das noch Monate lang Eiter absondert. Im Laufe der Zeit entwickeln sich aus diesem Keimgewebe dicke Bindegewebsschwarten, während sich der Eiter haltende Raum theils durch Anfüllung mit Bindegewebe, theils durch Schrumpfung des Thorax und durch Heranziehung des Zwerchfells, der Lunge und des Mediastinums mit dem Herzbeutel immer mehr verkleinert. Je jünger das Individuum, desto leichter wird dabei auch der Thorax zusammensinken und die Wirbelsäule sich nach der kranken Seite krümmen.

Fig. 527. Tuberkulöse Pleuritis (Alk. VAN GIESON). In Wucherung befindliche verdickte Pleura. *b* Tuberkel. *c* Fibrinauflagerung. Vergr. 200.

Tuberkulose der Pleura und **tuberkulöse Pleuritis** sind meist secundär an Lungentuberkulose oder auch an Tuberkulose der Lymphdrüsen, der Wirbelsäule und des Bauchfells sich anschliessende Erkrankungen, doch kann die Tuberkulose der Pleura auch gleichzeitig mit hämatogener Lungeninfection auftreten.

Bei Verbreitung der Tuberkelbacillen auf dem Blut- oder Lymphwege kann die Pleura mehr oder weniger dicht von grauen Knötchen besetzt sein, in deren Umgebung das Gewebe oft injicirt und mehr oder weniger deutlich durch Fibrinexsudation getrübt ist. Die tuberkulöse Pleuritis trägt meist einen fibrinösen, zuweilen auch einen fibrinös hämorrhagischen oder eiterigen (Mischinfection) Charakter und führt zu bindegewebigen Verdickungen und zu Verwachsungen der Pleura. Die Tuberkel sind bald schon mit blossem Auge in der gerötheten, verdickten und mit Fibrin bedeckten Pleura erkennbar, bald weist erst das Mikroskop die Anwesenheit von Tuberkeln (Fig. 527 *b*) in der in entzündlicher Wucherung befindlichen Pleura (*a*) nach. Die Pleuritis, welche die chronische Lungentuberkulose begleitet, verläuft theils mit Bildung von Tuberkeln in der Pleura, theils ohne solche.

Literatur über Pleuraergüsse und Pleuritis.

Abramow, *Fibrinöse Entzündung, Beitr. v. Ziegler XXIII 1898.*
Arnold, *Entwicklung des Bindegewebes in pleuritischen Schwarten, V. A. 39. Bd. 1867.*
Aschoff, *Aetiologie der serösen Pleuritis, Z. f. klin. Med. 29. Bd. 1895.*
Bargebuhr, *Chylothorax, D. Arch. f. klin. Med. 54. Bd. 1895 (Lit.).*
v. Bayern, Prinz Ferdinand, *Aetiologie d. Pleuritis, D. A. f. klin. Med. 50. Bd. 1892.*
Cornil, *Adhérences des membranes séreuses, A. de méd. exp. 1897.*
Engster, *Aetiologie der primären Pleuritis, D. Arch. f. klin. Med. 45. Bd. 1889.*
Eränkel, A., *Bakterioskopische Untersuch. eiteriger Ergüsse, Cbl. f. Bakt. IV 1888.*
Gilbert *et* ***Lion,*** *Microorganismes dans les épanchements pleuraux, A. de l'Inst. Past. 1888.*
Heubner, *Infectiöse Pleuritis im Kindesalter, Jahrb. d. Kinderheilk. N. F. XXI 1884.*
Jakowski, *Aetiologie der Pleuritis, Centralbl. f. Bakt. XII 1892.*
Kelsch *et* ***Vaillard,*** *Lésions anat. path. et la nature de la pleurésie, A. de phys. 1886.*
Kirchner, *Chylothorax, Langenbeck's Arch. XXXIII 1886.*
Kracht. *Untersuch. üb. die Ursachen der Brustfellentzündung, I.-D. Greifswald 1888.*
Levy, *Bakteriologisches üb. pleurit. Ergüsse, A. f. exp. Path. 27. Bd. 1890; Pneumothorax ohne Perforation (Gasentwicklung), ib. 35. Bd. 1895.*
Neumann, *Pleurit. Schwarten, A. d. Heilk. X 1869; Fibrin. Entzünd., V. A. 144. Bd. 1896.*
Pagenstecher, *Hämothorax, Beitr. v. Bruns XIII 1895.*
Pansini, *Aetiologie d. Pleuritis, Centralbl. f. allg. Path. IV 1893.*
Penzoldt, *Verhalten von Blutergüssen in serösen Höhlen, D. Arch. f. klin. Med. XVIII; Empyem nach fibrinöser Pneumonie, Münch. med. Wochenschr. 1888.*
Seifert, *Zur Lehre vom Pneumothorax, D. Arch. f. klin. Med. XXXIII 1883.*
Simmonds, *Empyem im Kindesalter, D. Arch. f. klin. Med. XXXIV 1884.*
Vermorel, *Rech. anat. et expérim. sur l'inflammation pleurale. Paris 1898.*
Weichselbaum, *Aetiologie der Rippenfellentzündung, Wiener med. Jahrb. 1886.*
Weil, *Pneumothorax, D. Arch. f. klin. Med. XXV 1879, XXIX 1881 u. XXXI 1882.*
Zahn, *Entstehungsweise vom Pneumothorax, Virch. Arch. 123. Bd. 1891.*
Ziegler, *Fibrinöse Entzündung, Beitr. v. Ziegler XXI 1897.*

§ 249. Von **primären Geschwülsten** der Pleura kommen Endotheliome, gewöhnliche Sarkome, Fibrome, Angiome, Lipome und Osteome vor, doch sind sie alle selten. Die Endotheliome (Fig. 528) treten in der Form ausgebreiteter schwartiger, weiss aussehender Verdickungen der Pleura auf, die mehr oder weniger knotige Anschwellungen besitzen und sowohl an der Pulmonal- als an der Costal- und Diaphragmalpleura ihren Sitz haben können. Das derbe Bindegewebsstroma (*a*) schliesst anastomosirende Zellstränge und Zellnester (*b*) ein, welche der Geschwulst einen dem harten Krebs ähnlichen Bau verleihen.

Secundäre Geschwülste kommen namentlich nach Carcinomen der Mamma, der Schilddrüse, des Oesophagus und des Magens vor, wobei dem Verlauf der Lymphgefässe folgend Knötchen verschiedener Grösse auftreten. Bei Eruption zahlreicher Krebsknötchen stellt sich nicht selten eine serös-fibrinöse, hämorrhagische Exsudation ein.

Von **thierischen Parasiten** kommt der Echinococcus in der Pleura vor und kann sich in derselben primär entwickeln oder aus der Lunge bei weiterem Wachsthum in die Pleurahöhle einbrechen.



Fig. 528. Endotheliom der Pleura (Alk. Häm.). *a* Gewuchertes verdicktes Pleuragewebe. *b* Zellstränge. Vergr. 100.

Literatur über Geschwülte der Pleura.

Benda, *Primäres Carcinom d. Pleura, D. med. Woch. 1897.*
Böhme, *Sarkocarcinom, Virch. Arch. 81. Bd. 1879.*
Fraenkel, *Endothelkrebs, Verh. d. Congr. f. inn. Med. 1892.*
Gebhardt, *Endotheliom der Pleura, I.-D. Freiburg 1894.*
Glockner, *Endothelkrebs seröser Häute, Z. f. Heilk. XVIII 1897.*
Harris, *Malignant disease of the pleura, Journ. of Path. II 1893 (Lit.).*
Hofmokl, *Endothelsarkom, Arch. f. Kinderheilk. VII 1886.*
de Mattos, *Primäre Pleuraendotheliome, I.-D. Freiburg 1894.*
Rossier, *Cancer primitif de la plèvre, Beitr. v. Ziegler XIII 1894.*
Schwalbe, *Mediastinalgeschwülste, Eulenburg's Realencyklop. XV 1897 (Lit.).*
Zahn, *Flimmerepithelcysten (v. Lungengew. abstamm.), V. A. 143. Bd. 1896.*

VII. Pathologische Anatomie der Schilddrüse.

§ 250. Die **Schilddrüse** des Erwachsenen besteht aus zwei Seitenlappen und einer brückenartigen Verbindung zwischen beiden, welche als Isthmus bezeichnet wird. Die Höhe der Seitenlappen beträgt in der Norm 5—7 cm, in der Breite 3—4 cm, das Gewicht der ganzen Drüse ist 25—45 g, doch gilt dies nur für kropffreie Gegenden. Sehr häufig kommt auch ein mittlerer Lappen vor, welcher als Pyramide bezeichnet wird und vom Isthmus aus nach oben steigt. Das Parenchym baut sich aus einem gefässreichen bindegewebigen Stroma auf, welches zahlreiche, meist rundlich gestaltete, geschlossene Höhlen einschliesst, welche entweder mit kleinen Epithelzellen vollkommen ge-

füllt sind oder aber ein centrales Lumen besitzen, wobei alsdann die Epithelzellen einen einfachen Wandbesatz von cubischen oder cylindrischen Epithelien bilden. Im späteren Leben pflegt sich in einem Theil der Drüsenblasen Kolloidsubstanz zu bilden.

Mangel der Schilddrüse ist selten. Häufiger wird eine abnorme **Kleinheit** oder Mangel eines Lappens oder des Isthmus, **abnorme angeborene Grösse, abnorme Lappung,** sowie die Bildung von abgeschnürten **Nebendrüsen** beobachtet, welche räumlich entfernt von der Hauptdrüse, z. B. am Zungengrunde, an den tieferen Partieen der Trachea, in der oberen Schlüsselbeingrube, im Kehlkopf, an der Aorta, hinter dem Pharynx liegen können. In sehr seltenen Fällen hat der Isthmus seine Lage zwischen Oesophagus und Trachea.

Im hohen Alter verfällt das Schilddrüsengewebe einer mehr oder minder ausgesprochenen **Atrophie,** wobei die Drüsenblasen zu Häufchen kleiner Zellen schrumpfen und stellenweise ganz verschwinden, während das Grundgewebe homogen, sklerotisch wird und zum Theil auch an Masse zunimmt. Prämature Atrophie ist bei Kretinen beobachtet.

Die **wichtigsten krankhaften Veränderungen der Schilddrüse** bestehen in jenen Zuständen der Vergrösserung der ganzen Drüse oder einzelner Theile derselben, welche unter dem Namen **Struma** oder **Kropf** zusammengefasst werden.

Die Vergrösserung ist entweder schon bei der Geburt vorhanden, oder tritt erst während des extrauterinen Lebens, in der Kindheit, oder während der Pubertätszeit oder noch später auf und ist entweder durch eine gleichmässige Massenzunahme eines Lappens oder der ganzen Drüse, oder aber durch das Auftreten von Knoten bedingt.

Nach dem klinischen Verhalten und der anatomischen Beschaffenheit der vergrösserten Drüse kann man drei Gruppen von Strumen unterscheiden, von denen zwei durch eine Gewebsneubildung, eine dagegen nur durch eine Congestion oder durch eine Stauungshyperämie bedingt sind. Der letztgenannte Zustand ist vorübergehend und kann danach als **transitorische hyperämische Struma** von den anderen abgetrennt werden.

Die auf Gewebsneubildung beruhenden Vergrösserungen sind theils durch Geschwulstbildungen bedingt, welche den Carcinomen und Sarkomen angehören, theils durch Wucherungen, welche in ihrem Bau sich an die Structur der normalen Drüse anschliessen. Die ersteren werden gewöhnlich als **maligne,** die letzteren als **benigne Strumen** bezeichnet.

Die **Entstehung der benignen Strumen** ist auf eine hyperplastische Wucherung zurückzuführen, welche von dem Drüsenparenchym ausgeht, wobei aber durch ungleiche Massenzunahme der einzelnen Theile oder durch secundäre Veränderungen im gewucherten Gewebe verschiedene Formen von Kröpfen entstehen können. Je nach der Ausbreitung der Wucherung kann man eine **diffuse** und eine **knotige Hypertrophie der Schilddrüse** unterscheiden. Die erstere führt zu einer gleichmässigen oder lappigen, die letztere zu einer knolligen, höckerigen Vergrösserung der Schilddrüse, welche unter Umständen die Grösse des Kopfes eines Neugeborenen und mehr erreichen kann. Die Vergrösserung ist bald einseitig, bald doppelseitig und kann sich auch auf das Verbindungsstück beschränken,

Geräth das Drüsengewebe in Wucherung, so bildet es entweder

kleine kugelige und ovale Zellhaufen (Fig. 529 *a*) und solide Zellstränge, oder aber Bläschen oder auch wohl Schläuche mit epithelialem Wandbesatz (*b*), zum Theil auch mit kolloidem Inhalt (*c*), oder endlich beiderlei Formationen in ziemlich gleichen Mengenverhältnissen. Nach Virchow pflegt man einen so gebauten Kropf als Struma hyperplastica follicularis s. parenchymatosa zu bezeichnen.

Besteht das Gewebe fast nur aus kleinen soliden Zellhaufen und Zellsträngen und aus kolloidfreien Bläschen, die durch spärliches, mehr oder minder gefässreiches Bindegewebe von einander getrennt sind, so sieht die Schnittfläche, je nach dem Blutgehalt, fahlgelb oder rothbraun und dunkelbraun aus. Entwickeln sich im Innern der Drüsenbläschen grössere Mengen von Kolloid, so nimmt die Masse des erkrankten Gewebes noch mehr zu und erhält am Orte der Kolloidbildung eine durchscheinende honigähnliche Beschaffenheit. Ergreift die übermässige Kolloidbildung den grössten Theil der Drüsenfollikel, so scheint sich das Gewebe nur aus einem zarten Gerüstwerk, dessen Maschen eben die durchscheinende Kolloidsubstanz enthalten, zusammenzusetzen, und man bezeichnet die Bildung als Struma kolloides.

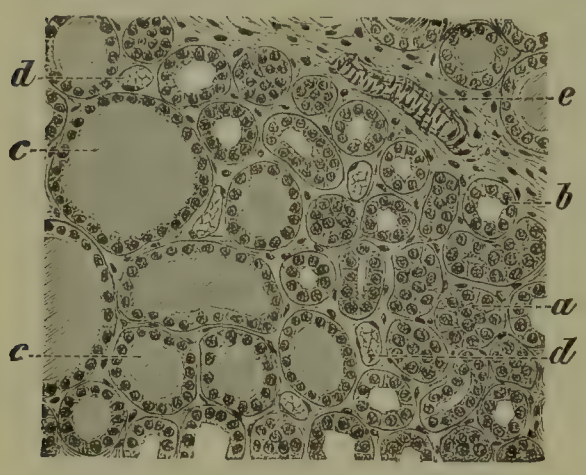

Fig. 529. Struma partim hyperplastica partim kolloides (Alk. Häm.). *a* Mit Zellen gefüllte Follikel. *b* Follikel mit Lumen. *c* Kolloidklumpen. *d* Capillaren. *e* Bindegewebe mit Arterie. Vergr. 80.

Wo die intrafolliculäre Kolloidentartung ihren höchsten Grad erreicht hat, kann das Gewebe ganz aus grossen, mit einem Saum platter Zellen ausgekleideten Blasen bestehen, die nur durch schmale Bindegewebssepten von einander getrennt sind, doch kommen daneben stets noch Stellen vor, wo zwischen den kolloidhaltigen grossen Blasen noch kleine kolloidfreie Bläschen und solide Zellhäufchen liegen, von denen aus eine Bildung neuer Drüsenblasen ausgehen kann.

Ueberschreitet die Vergrösserung der Drüsenblasen durch Vermehrung ihres Inhaltes ein gewisses Maass, so kann sich eine Atrophie und ein Schwund der gedehnten Septen einstellen, so dass sich grössere cystenartige Höhlen bilden, welche nach ihrer Genese als Follicularcysten und Dilatationscysten bezeichnet werden können. Der Inhalt derselben besteht theils aus Kolloid, theils auch aus eiweisshaltiger Flüssigkeit mit verfetteten und abgestossenen Zellen. Die Wand ist mit plattem oder cubischem, selten mit cylindrischem Epithel besetzt.

Nach Wölfler können in der Umgebung von Cysten gelegene Drüsenhaufen die Cystenwand einstülpen und mit Hülfe von einwachsendem Bindegewebe neue Blasen im Innern der Cysten bilden. Es können sich ferner an der Innenfläche der Cysten papillöse Wucherungen, über denen das Epithel cylindrisch wird, erheben (prolifere Cystadenome).

Schon beim Eintritt der Hypertrophie kann auch der Blutgefässbindegewebsapparat sich in hervorragender Weise an der Gewebs-

wucherung betheiligen und dadurch das Aussehen des Gewebes wesentlich beeinflussen. Zunächst bildet sich das Gefässsystem, und zwar sowohl das arterielle und venöse als auch das capillare, in pathologisch gesteigertem Maasse aus und führt so zu Formen, welche man als Struma vasculosa bezeichnet. Sind namentlich die Capillaren erweitert, so werden die Drüsenbeeren durch weitere Bluträume auseinandergedrängt, und es kann unter Umständen das Gewebe mehr und mehr das Aussehen einer Teleangiektasie oder eines cavernösen Angiomes, zwischen deren Gefässwänden Drüsenbeeren liegen, annehmen.

Ueberaus häufig stellen sich in hypertrophischen Schilddrüsen Blutungen ein, welche das Parenchym durchtränken und unter Umständen eine erhebliche Anschwellung des Kropfes bedingen. Sind die Blutungen sehr bedeutend, so kann das infiltrirte Gewebe nekrotisch werden, worauf sich braune oder gelbe, breiige, schmierige Erweichungsmassen bilden, welche sich nach Auflösung der nekrotischen Bestandtheile und nach fibröser Verhärtung des benachbarten Gewebes in Cysten mit gefärbtem flüssigem Inhalt umwandeln.

Führen Blutungen und Nekrosen nicht zur Cystenbildung, so kann sich an Stelle derselben späterhin hyalines oder auch streifiges Bindegewebe entwickeln, das bald von spärlichen, bald von reichlichen Blutgefässen durchzogen wird und zum Theil wieder von Zellhaufen, Drüsenschläuchen und -Bläschen durchsetzt werden kann.

Durch die erstgenannten Vorgänge kann das Gewebe mehr ein fibröses Aussehen gewinnen, und man hat daraus Veranlassung genommen, einen solchen Kropf als Struma fibrosa zu bezeichnen. In den veränderten Knoten ist dabei meist das Centrum in eine fibröse Masse verwandelt, und es strahlen alsdann vom Kern aus fibröse Radien nach der Peripherie. Unter Umständen kann sich indessen die Bindegewebswucherung auch mehr diffus ausbreiten und das Drüsengewebe mehr und mehr zur Verfettung und zum Schwund bringen. Das Bindegewebe kann später eine dichte sklerotische Beschaffenheit annehmen.

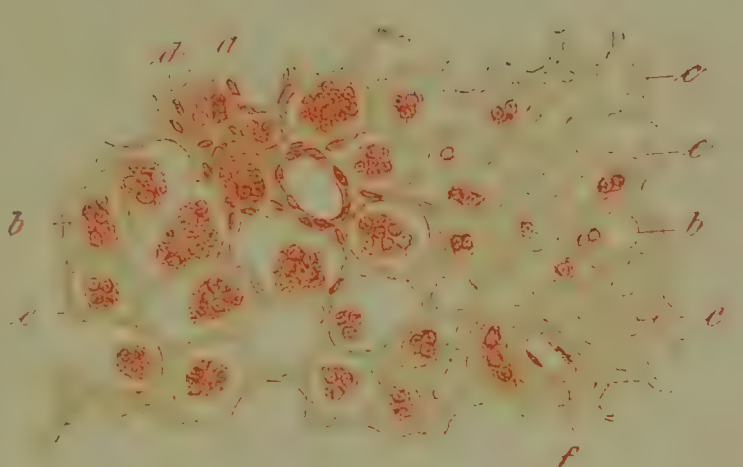

Fig. 530. Struma hyperplastica mit hyaliner Entartung des Bindegewebes und Schwund der Epithelien (M. Fl. Karm.). *a* Mit Epithel gefüllte Follikel. *b* Mit Epithel und Flüssigkeit gefüllte Follikel. *c* Follikel, welche nur Flüssigkeit enthalten. *d* Normales Stroma. mit Blutgefäss. *e* Hyalin entartetes Stroma. *f* Blutgefäss mit hyaliner Wand. Vergr. 80.

Nicht selten geht das interfolliculäre Gewebe eine hyaline Entartung ein (Fig. 530), welche nach Gutknecht durch Ablagerung einer hyalinen Substanz zwischen den Fibrillen, der aber weiterhin auch eine Quellung der Fibrillen selbst nachfolgt, bedingt ist. Die Drüsenzellen können sich noch eine Zeit lang erhalten (*b*), gehen aber

oft zu einem grossen Theil zu Grunde, worauf klare Flüssigkeit (*c*) ihre Stelle einnimmt. Gleichzeitig gehen auch die Wände der Capillaren, sowie der grossen Gefässe (*f*) eine hyaline Entartung ein, so dass schliesslich das Gewebe vollständig zellenlos, homogen (*e*) oder leicht trübe wird, worauf dann zuweilen in der hyalinen Substanz Vacuolen auftreten.

Gehen alle Epithelzellen verloren (*c*), so bleibt schliesslich nur ein aus hyaliner Substanz bestehendes schwammiges Gewebe übrig (*e*), welches rundliche, mit klarer Flüssigkeit gefüllte Hohlräume verschiedener Grösse einschliesst. Erleidet die Schilddrüse Traumen, so kann sich in diese Hohlräume leicht Blut ergiessen.

Wo die hyaline Degeneration einen gewissen Grad erreicht hat, wird das Gewebe stark durchscheinend, schleimgewebeähnlich (Struma myxomatodes). An der Uebergangsstelle in die drüsenhaltige Rindenzone sieht man in der gallertigen Grundsubstanz weissliche oder gelbliche oder bräunliche Körner, welche den Drüsenbeeren entsprechen.

Hyalin entartetes und sklerotisches Bindegewebe wird nicht selten der Sitz von Kalkablagerungen, und es kann danach ein fibröser oder myxomatöser Kropf zu einem Theil verkalken und dadurch hart werden, so dass man ihn als Struma petrificata bezeichnet. Unter Umständen kann auch der Inhalt von Drüsenblasen sowie auch grösserer Cysten verkalken.

In sehr seltenen Fällen kommt auch eine Verknöcherung des Bindegewebes vor (Förster, Lücke).

Amyloidentartung kommt sowohl in unveränderten als auch in strumös entarteten Schilddrüsen vor und betrifft die Gefässe und das Bindegewebe.

Verfällt in einem entarteten Bezirk das hyalin und kernlos gewordene Stroma der Auflösung, so können sich ähnlich wie nach Blutungen Erweichungscysten bilden, deren Inhalt aus Kolloid, Drüsenzellresten, Kernen, Blut, Blutpigment, Cholesterin und Fett besteht. Solche Entartungs- und Erweichungsprocesse kommen indessen nur in den centralen Theilen von Knoten vor, und es besteht danach die Wand dieser Cysten aus der bindegewebigen Kapsel des Knotens, sowie aus dem noch nicht erweichten Drüsenparenchym. Durch peripheres Fortschreiten der hyalinen Degeneration des Stromas und der Kolloidentartung der Drüsen mit nachfolgender Erweichung kann die Cyste sich mehr und mehr vergrössern. Hämorrhagieen führen dabei theils zu einer Vermehrung und Veränderung des Inhaltes, theils zu einer Beschleunigung des Gewebszerfalls. Durch Bindegewebswucherung kann die Wand der Cysten sich verdicken; doch entartet das Bindegewebe häufig wieder und erweicht und zerfällt. Die Cystenwand kann zum Theil verkalken.

Die zahlreichen und mannigfaltigen Veränderungen, welche sich in gewuchertem Schilddrüsengewebe einstellen können, bringen es mit sich, dass das Aussehen von Strumen auf dem Durchschnitt ein sehr buntes und wechselndes ist. Rothbraune und fahlgelbe drüsenreiche Stellen können mit schwarzrothen Hämorrhagieen und braunrothen oder auch durch Fett mehr weiss gefleckten Erweichungsherden und mit Kolloidmassen und hyalinem, durchscheinendem, mit Flüssigkeit durchtränktem, drüsenarmem Bindegewebe, sowie mit glänzend weissen Kalkablagerungen in bunter Mannigfaltigkeit wechseln, und bei der Bildung mul-

tipler Knoten können nicht nur die Knoten verschieden aussehen, sondern es können auch die Theile der einzelnen Knoten ein verschiedenes Verhalten zeigen.

Erreichen die Strumen eine bedeutende Grösse, so können sie die Trachea comprimiren und verengen. Es geschieht dies namentlich dann, wenn beide Lappen sich stark vergrössern und die Trachea umfassen, oder wenn ein vergrösserter Lappen die Trachea nach der entgegengesetzten Seite ausbuchtet, oder wenn ein Knoten hinter das Manubrium sterni hinunterwächst. Durch den anhaltenden Druck können die Trachealknorpel zur Atrophie gebracht werden, doch geschieht dies erst nach sehr langer Dauer der Compression.

Besitzt ein Individuum accessorische Schilddrüsen, so können auch diese der Sitz von Strumen werden.

Die **Aetiologie des gutartigen Kropfes** ist nur unvollständig bekannt. Häufige Hyperämieen des Drüsengewebes scheinen dessen Entwicklung begünstigen zu können, sind aber nicht die eigentliche Ursache des Kropfes. Vielleicht beruht seine Entstehung auf einer Infection, doch ist der Infectionserreger nicht bekannt. Da die Bildung von Kröpfen in bestimmten Gegenden oder auch in einzelnen Ortschaften, ja sogar in einzelnen Häusern (Kasernen, Pensionaten) gehäuft vorkommt und auch zeitweise nach Art der epidemischen Erkrankungen die Entwicklung von Kröpfen eine Steigerung zeigt, so ist anzunehmen, dass der Erreger der Kropfwucherung als ein Miasma an gewisse Oertlichkeiten gebunden ist, und es ist wahrscheinlich, dass er vornehmlich mit dem Trinkwasser in den menschlichen Organismus gelangt. Unterstützt wird diese Anschauung dadurch, dass kropffreie Familien, welche in kropfreiche Gegenden ziehen, an Kropf erkranken, und dass umgekehrt Kropfkranke, wenn sie in kroppffreie Gegenden ziehen, ihren Kropf verlieren können.

Ueber die Folgen der Kropfbildung für den Gesammtorganismus ist § 23 des allgemeinen Theils nachzusehen.

Literatur.

Anderson, *Morphologie der Schilddrüse, Arch. f. Anat. 1894.*
Bircher, *Der endemische Kropf, Basel 1883.*
Bozzi, *Untersuch. über die Schilddrüse, Beitr. v. Ziegler XVIII 1895.*
Bruns, *Schilddrüsenbehandlung des Kropfes, Beitr. v. Bruns XVI 1896.*
Buob, *Du goître congénital, Strasbourg 1867.*
de Coulon, *Thyreoidea d. Cretinen (Atrophie), Virch. Arch. 127. Bd. 1897.*
v. Chamisso, *Struma der Zungenwurzel, Beitr. v. Bruns XIX 1897.*
Farner, *Z. path. An. d. Morbus Basedowii, Virch. Arch. 143. Bd. 1896.*
Gautier, *Le goître exophthalmique, Rev. de méd. X 1890.*
Genzmer, *Struma angio-cavernosa, Virch. Arch. 74. Bd. 1878.*
Gutknecht, *Histologie der Struma, Virch. Arch. 99. Bd. 1885.*
Hitzig, *Histologie u. Histogenese der Struma, Langenbeck's Arch. 47. Bd. 1894.*
Hofmeister, *Aberirrte Struma unter der Brusthaut, Beitr. v. Bruns XXII 1898.*
Hürthle, *Secretionsvorgänge in der Schilddrüse, Arch. f. Phys. 56. Bd. 1894.*
Kaufmann, *Struma retropharyngo-oesophagea, Dtsch. Zeitschr. f. Chir. XVIII 1884.*
Klebs, *Studien über die Verbreitung des Kropfes in Oesterreich, Prag 1878.*
Kratter, *Der alpine Cretinismus, Oesterr. Ges. f. Gesundheitspflege in Wien 1884.*
Langendorf, *Aeltere u. neuere Ansichten über die Schilddrüse, Biolog. Cbl. IX 1889.*
Lebert, *Die Krankheiten der Schilddrüse, Breslau 1862.*
Madelung, *Accessorische Schilddrüsen, Langenbeck's Arch. XXIV 1879.*
Müller, *Ueber die Kropfstenose der Trachea, Kl. Mittheil. v. P. Bruns I 1884.*
Müller, B., *Z. Histologie d. Schilddrüse, Beitr. v. Ziegler XIX 1896.*
Pflug, *Struma congenita, D. Zeitschr. f. Thierheilk. I 1875.*
Podbelsky, *Kolloid in Lymphgefässen der Strumen, Prag. med. Woch. 1892.*

Peters, *Ein Fall von amyloider Degeneration d. Schilddrüse, I.-D. Freiburg 1898 (Lit.).*
Reinbach, *Bildung des Kolloids in Strumen, Beitr. v. Ziegler XVI 1894; Accessor. retroviscerale Strumen, Beitr. v. Bruns XXI 1898 (Lit).*
Rose, *Der Kropftod u. die Radikalkur der Kröpfe, Arch. f. klin. Chir. XXII 1878.*
Sachs, *Die Taubstummen im Königreich Sachsen, Leipzig 1884.*
Saint-Lager, *Étude sur les causes du crétinisme et du goître endémique, Paris 1867.*
Schmidt, *Secretion d. Schilddrüse, Arch. f. mikr. Anat. 47. Bd. 1896.*
Seitz, *Kropftod durch Stimmbandlähmung, Langenbeck's Arch. XXIX 1883.*
Streckeisen, *Morphologie d. Schilddrüse, Virch. Arch. 103. Bd. 1886.*
Virchow, *Die krankh. Geschwülste III; Ges. Abhandlungen, 1856; Secretion, sein Arch. 144. Bd. (Supplbd.).*
Wölfler, *Ueber die Entwicklung und den Bau der Schilddrüse, Wien 1880; Entwicklung und Bau des Kropfes, Langenbeck's Arch. XXIX 1883.*
Zielinska, *Zur Kenntn. der Schilddrüse, Virch. Arch. 136. Bd. 1894.*

§ 251. Von **Geschwülsten** kommen in der Schilddrüse sowohl epitheliale als auch Bindesubstanzgeschwülste vor und bilden die Grundlage jener Drüsenvergrösserungen, welche als **maligne Strumen** bezeichnet werden. Sie sind gegenüber den gutartigen Hypertrophieen dadurch ausgezeichnet, dass sie oft über das Gebiet der Drüse hinausgreifen und das benachbarte Gewebe in Mitleidenschaft ziehen, und dass sie Metastasen machen.

Die **epithelialen Geschwülste** bestehen meist sus weichen, markig aussehenden Wucherungen und bilden knotige Tumoren von Hühnereibis Kindskopfgrösse, welche in irgend einem Schilddrüsenlappen sitzen und meist noch von normalem oder hyperplastischem Schilddrüsengewebe umgeben sind. Nur selten ist die ganze Schilddrüse in Krebsgewebe umgewandelt. Metastasen und Einbruch der Wucherung in angrenzendes Gewebe, z. B. in die Luftröhre und den Kehlkopf, sind häufig und bedingen es, dass die Drüse gegen die Umgebung weniger verschieblich ist als bei gutartigem Kropf. Der Krebs entwickelt sich meistens in einem bereits bestehenden Kropf.

Meist zeigt das krebsige Gewebe den Bau eines typischen Carcinomes, doch giebt es auch Geschwulstbildungen, welche den Adenocarcinomen zugezählt werden müssen. Durch Production von Kolloid oder kolloidartigem Secret können die Geschwülste den gutartigen Strumen ähnlich sehen. Sehr selten sind Plattenepithelkrebse.

Von **Bindesubstanzgeschwülsten** kommen in der Schilddrüse am häufigsten **Sarkome** vor und entwickeln sich ebenfalls meistens dann, wenn bereits Strumen vorhanden sind. Es sind sowohl Rundzellensarkome als Spindelzellensarkome beobachtet, ferner auch Sarkome mit polymorphen Zellen, Riesenzellensarkome, Angiosarkome und alveoläre Sarkome. Sie treten in Form von knotigen Tumoren auf, welche einen mehr oder minder grossen Theil eines Schilddrüsenlappens, selten dagegen die ganze Schilddrüse einnehmen.

Die Schnittfläche ist im Allgemeinen glatt, doch ist die Geschwulst meist durch derbere Faserzüge in Lappen und Läppchen getheilt. Je nach dem Blutgehalt ist die Farbe weiss und grauweiss oder röthlich oder braunroth oder dunkelroth. Letzteres ist namentlich bei Geschwülsten mit cavernösen Blutgefässen der Fall, die überdies noch hämorrhagische Herde enthalten können. Die Consistenz ist wechselnd, je nach dem Zellreichthum. Nach Wölfler kommt es auch vor, dass in der Masse sarkomatöser Geschwülste Muskelfasern eingeschlossen sind.

Metastasenbildung kann sowohl auf dem Lymph- als auf dem Blutwege erfolgen.

Fibrome sah WÖLFLER bei einem 56-jährigen Manne in Form mehrerer haselnuss- bis walnussgrosser derber Knoten.

Acute Entzündungen der Schilddrüse oder des Kropfes, **acute Thyreoiditis** und **acute Strumitis** kommen am häufigsten nach Verletzungen, sowie bei septischen und pyämischen Infectionen, nach Typhus abdominalis, nach Diphtherie, nach Angina und nach Gelenkrheumatismus vor, können indessen auch idiopathisch auftreten und verursachen mehr oder minder bedeutende schmerzhafte Schwellungen. Je nach ihrer Genese wird also die Entzündung durch verschiedene Bakterien verursacht. Bei Ausgang in Eiterung bilden sich Eiterherde, zuweilen auch gangränöse Herde und schliesslich Abscesse, welche in die Umgebung durchbrechen können.

Tuberkulose der Schilddrüse ist nicht eben häufig, doch kommen sowohl disseminirte hämatogene Miliareruptionen als auch grössere Tuberkelherde vor.

Gummiknoten der Schilddrüse sind sehr selten.

Echinokokken der Schilddrüse sind selten.

Literatur über Geschwülste der Schilddrüse.

Cohnheim, *Gallertkropf mit Metastasen, Virch. Arch. 68. Bd. 1876.*
Cornil, *Epithéliome du corps thyroïde, Arch. de phys. 1875.*
Dardel, *Des kystes hydatiques du corps thyroïde, Paris 1888.*
v. Eiselsberg, *Schilddrüsenkrebs mit Knochenmetastasen, Langenb. Arch. 46. Bd. 1893.*
Friedel, *Maligne Tumoren, Zeitschr. f. Heilk. 1892.*
Griffini, *Papilloma infettante, Arch. per le Scienze Med. IV 1880.*
Henle, *Echinococcus der Schilddrüse, A. f. klin. Chir. 1895 (Lit.).*
Jaeger, *Strumametastasen, Beitr. v. Bruns XIX 1897.*
Kaufmann, *D. Zeitschr. f. Chir. XI und XIV 1879 u. 1881.*
Kocher, *D. Zeitschr. f. Chir. IV 1874.*
Neumann, E., *Langenbeck's Arch. XXIII 1879.*
Pick, *Sarcoma ossificans, Zeitschr. f. Heilk. XIII 1892.*
Pinner, *D. Zeitschr. f. Chir. XVII 1892.*
Schmidt, *Secretionsvorgänge in Krebsen der Schilddrüse, V. A. 148. Bd. 1897 (Lit.).*
v. Winiwarter, *Beitr. z. Statistik der Carcinome, Stuttgart 1878.*
Wölfler, *Entwicklung u. Bau des Kropfes, Langenbeck's Arch. XXIX 1883.*

Literatur über Thyreoiditis und Strumitis.

Bruns, *Struma tuberculosa, Beitr. v. Bruns X 1892 (Lit.).*
Chiari, *Tuberkulose, Med. Jahrb. v. Stricker 1878.*
Fraenkel, *Tuberkulose, Virch. Arch. 104. Bd. 1886.*
Kocher, *Zur Pathol. u. Therap. des Kropfes, D. Zeitschr. f. Chir. IV 1874, X 1878.*
Kohn, *Strumitis u. Thyreoiditis, Wien. med. Zeitung 1885.*
Martinache, *De l'inflamm. aiguë du corps thyr., Paris 1861.*
Roellinger, *De la thyreoidite aiguë, Paris 1877.*
Tavel, *Ueber die Aetiologie der Strumitis, Basel 1892.*
Weigert, *Tuberkulose, Virch. Arch. 88. Bd. 1882.*
Zoniovitch, *De la thyrioïdite aiguë rhumatismale, Paris 1885.*

ZWÖLFTER ABSCHNITT.

Pathologische Anatomie des Harnapparates.

I. Missbildungen des Harnapparates.

§ 252. Die **Missbildungen des Harnapparates** bestehen meistens in einer Veränderung der Form, sowie in einer Verlagerung, oft auch in einer Verdoppelung einzelner Abschnitte. Daneben kommen auch Veränderungen des histologischen Baues der Niere vor, welche zum Ausgangspunkt mächtiger Geschwülste werden können.

Beiderseitiger Mangel oder **Verkümmerung der Nieren** kommt nur bei stark missbildeten Früchten vor und bedingt Lebensunfähigkeit.

Congenitaler Mangel einer Niere ist eine seltene Missbildung, welche bei sonst wohlgestalteten Individuen vorkommt. Derselbe hindert die normale Entwicklung nicht, indem die vorhandene Niere hypertrophirt und die excretorischen Functionen allein übernimmt. Die linke Niere fehlt häufiger als die rechte. Der zugehörige Ureter fehlt meistens ebenfalls, doch kommen Fälle vor, in denen noch Rudimente des letzteren am unteren Ende vorhanden sind.

Congenitale einseitige Hypoplasie einer Niere ist häufiger. Bei hochgradiger Hypoplasie stellt sie ein plattes, dünnes, bindegewebiges Organ von 2—5 cm Länge, 1,5—3 cm Breite dar, welches keine oder nur spärliche Ueberreste von Harnkanälchen und MALPIGHI'schen Körperchen enthält und von normal verlaufenden, aber abnorm kleinen Gefässen mit Blut versorgt wird.

Die Ursache einseitigen Mangels der Nieren entzieht sich meist unserer Erkenntniss. Wir können nur sagen, dass das Hervorwachsen des Nierenganges aus dem WOLFF'schen Gange aus irgend einem Grunde verhindert oder wenigstens beschränkt wurde. Auch die Hypoplasie einer Niere ist zum Theil eine solche Hemmungsbildung, deren Genese sich nicht mehr eruiren lässt. In anderen Fällen handelt es sich um Folgen entzündlicher Veränderungen, welche jenen, die wir im extrauterinen Leben beobachten, gleich sind.

Congenitale Hypertrophie einer Niere findet sich in allen jenen Fällen, in denen eine Niere fehlt oder verkümmert ist und es wächst die vorhandene Niere auch nach der Geburt in dem Maasse, dass ihr Gewicht dasjenige beider gesunder Nieren erreicht.

Unter den **angeborenen Formveränderungen** der Niere ist die **Erhaltung der fötalen Lappung** die häufigste. Meist sind indessen

die Grenzen der einzelnen Renculi nur durch seichte Furchen angedeutet. Nur selten greifen die Furchen tiefer, so dass einzelne Nierenabschnitte abgeschnürt werden, und eine scheinbare Vermehrung der Nieren eintritt.

Verwachsungen beider Nieren unter einander kommen am häufigsten in der Form der **Hufeisenniere** (Fig. 531) vor, bei welcher die beiden Nieren (*a*) einander genähert und am unteren Ende durch eine Bandmasse oder durch Nierensubstanz (*b*) verbunden sind. Weit seltener als die unteren sind die oberen Enden oder die Mittelstücke oder sämmtliche medial gelagerten Theile der Nieren unter einander vereinigt. Mit einer innigeren Verschmelzung ist meist auch eine erhebliche **Verlagerung beider Nieren**, eine **Dystopie**, verbunden. Am häufigsten sitzen sie in der Gegend des Promontoriums und bilden eine dicke Scheibe, an deren Vorderfläche der Hilus mit einfachem oder doppeltem Nierenbecken und 1—4 Ureteren liegt, welche entsprechend der tiefen Lage verkürzt sind. In seltenen Fällen sind die verschmolzenen Nieren seitwärts von der Wirbelsäule gelagert.

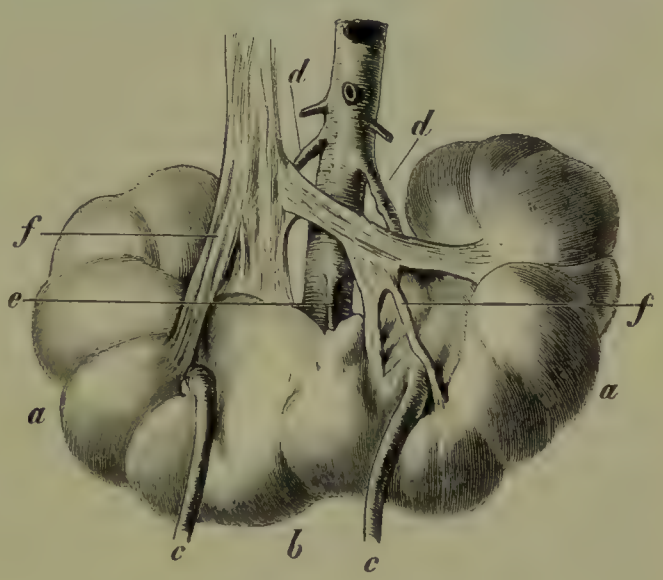

Fig. 531. Hufeisenniere von einem Neugeborenen. *a* Nieren. *b* Verbindungsstück. *c* Ureteren. *d* Nierenarterien. *e* Ueberzählige Nierenarterie. *f* Nierenvenen. Nat. Gr.

Die Gefässe der verschmolzenen und verlagerten Nieren haben stets einen abnormen Ursprung und sind zuweilen auch vermehrt. So beziehen z. B. am Promontorium sitzende Nieren ihre Arterien aus dem untersten Theil oder der Bifurcation der Aorta und aus der Iliaca communis, und die Venen senken sich in die entsprechenden Teile der Vena cava und der Venae iliacae communes ein.

Einseitige Dystopie betrifft am häufigsten die linke Niere, welche dabei der Mittellinie genähert und nach abwärts in die Gegend des Kreuzbeins gerückt ist. Die Nierengefässe besitzen einen abnormen Ursprung; der Ureter ist verkürzt.

Erworbene Verlagerungen der Nieren kommen am häufigsten rechts vor und werden durch eine lockere und schlaffe Beschaffenheit des perirenalen Gewebes, besonders des Bauchfelles, herbeigeführt. Die Niere besitzt dabei Gefässe mit normalem Ursprung, und der Ureter ist nicht verkürzt, sondern geschlängelt oder abgeknickt. Endlich ist die Niere leicht verschiebbar und wird daher als **Wanderniere** bezeichnet.

Ueber **angeborene Cysten** und **Geschwülste** vergl. § 268 u. § 269.

Von **Missbildungen des Ureters** und **des Nierenbeckens** kommt am häufigsten eine einseitige oder beiderseitige Verdoppelung des Nierenbeckens, sowie des Ureters vor. Eine mehrfache Theilung des Nierenbeckens, wobei sich eine grössere Zahl von schlauchartigen Nierenkelchen bildet, ist dagegen sehr selten.

Die Verdoppelung der Ureteren ist entweder auf den oberen Theil beschränkt oder erstreckt sich auch auf den untersten Theil, so dass sie getrennt in die Harnblase einmünden, wobei die Ureteren meist gekreuzt verlaufen.

Sowohl normale als missbildete Ureteren können an abnormer Stelle ausmünden. So kann ein Ureter beim Mann auf dem Colliculus seminalis oder in einem Samenbläschen oder im Rectum, beim Weibe in der Urethra, in der Vagina oder im Uterus ausmünden.

In seltenen Fällen bilden sich im Ureter Schleimhautduplicaturen, die als Klappen wirken, sowie Knickungen. Es kommt ferner auch eine angeborene Atresie eines Ureters oder eines Nierenbeckens oder einzelner Nierenkelche vor, alles Veränderungen, durch welche der Abfluss des Urins behindert und Hydronephrose (§ 270) herbeigeführt werden kann. Nach Bostroem, Tangl und Anderen kann sich bei Verschluss des unteren Ostiums der erweiterte Ureter in Form einer Blase in die Harnblase vorstülpen und dadurch die Entleerung des anderen Ureters behindern, oder auch die Urethralöffnung verlegen, letzteres dann, wenn das Ende des blinden Ureters bis an die Blasenmündung hinunterrückt.

Literatur über Missbildungen und Lageveränderungen der Niere, des Nierenbeckens und der Ureteren.

Arnold, J., *Angeb. einseitige Nierenschrumpfung mit Cystenbildung, B. v. Ziegler VIII 1890.*
Ballowitz, *Angeb. einseitiger Nierenmangel, Virch. Arch. 141. Bd. 1895 (Lit.).*
Bostroem, *Beitr. zur pathol. Anatomie der Niere, Freiburg 1884.*
Burckhard, *Dilatation d. Ureteren m. Vorwölbung in die Blase, C. f. a. P. VII 1896.*
Gruber, *Nierenverlagerungen, Virch. Arch. 68. Bd. 1876.*
Hertz, *Atrophie der l. Niere, Virch. Arch. 46. Bd. 1869.*
Hoffmann, *Umwandlung der Samenblasen in Harnleiter, Arch. d. Heilk. XIII 1872.*
Kolisko, *Beitr. z. pathol. Anatomie der Ureteren, Wien. klin. Woch. 1889.*
Landau, *Die Wanderniere der Frauen, Berlin 1882.*
Meschede, *Mangel einer Niere, Virch. Arch. 33. Bd. 1885.*
Neelsen, *Beitr. z. pathol. Anatomie der Ureteren, Beitr. v. Ziegler III 1888.*
Palmer, *Bildungsanomalieen des uropoetischen Systems, Prag. med. Woch. 1891.*
Perl, *Compensatorische Nierenhypertrophie, Virch. Arch. 56. Bd. 1872.*
Rosenstein, *Ueber complementäre Hypertrophie der Niere, Virch. Arch. 53. Bd. 1871.*
Schütze, *Die Wanderniere, Berlin 1888.*
Schwalbe, *Congenitale Nierenverlagerung, Virch. Arch. 146. Bd. 1896.*
Schwarz, *Abnorme Ausmündung der Ureteren, Beitr. v. Bruns XV 1895 (Lit.).*
Strube, *Congen. Lage u. Bildungsanomalieen der Nieren, Virch. Arch. 137. Bd. 1894.*
Tangl, *Bildungsfehler der Urogenitalorgane, Virch. Arch. 118. Bd. 1889.*
Weigert, *Ueber einige Bildungsfehler der Ureteren, Virch. Arch. 70. Bd. 1877, u. Zwei Fälle von Missbildung eines Ureters und einer Samenblase, ib. 104. Bd. 1886.*

§ 253. Unter den **Missbildungen der Harnblase** ist die wichtigste die **Fissura** (Exstrophia, Extroversio, Inversio) **vesicae urinariae** (vergl. den allg. Th., pag. 520, Fig. 357), welche auf einem mangelhaften Verschluss der Bauchdecken und der Blase beruht, so dass in der Bauchwand über der Symphyse ein Defect bleibt, durch welchen sich die hintere Wand der Blase vordrängt. Häufig ist zugleich die Symphyse gespalten, der Penis oder die Clitoris rudimentär und die Harnröhre oben offen (Epispadie).

In seltenen Fällen ist die Blase geschlossen und liegt nur durch eine Bauchspalte oder durch den Nabel vor (Ektopia). Zuweilen ist die Blase vorn geschlossen, aber es besteht ein Defect in der Hinter-

wand, durch welchen die Blase mit dem Becken oder der Scheide in Communication steht.

Sehr häufig erhalten sich kleine **Reste des Urachus** im unteren Abschnitt des Ligamentum vesicae medium und bilden entweder einen engen, mit Epithel bekleideten Schlauch oder kleine Cysten, die gegen die Blase abgeschlossen sind oder mit ihr in Verbindung stehen. In letzterem Falle können sie bei übermässiger Harnansammlung in der Blase sich erweitern. Besteht das Hinderniss der Harnentleerung schon sehr frühzeitig, so bleibt der Urachus offen und kann dem Urin zum Abfluss dienen.

Theilung der Blase in zwei vollständig (Vesica bipartita) oder unvollständig (Vesica biloculari s) gesonderte Höhlen ist sehr selten. Die Höhlen liegen stets neben einander.

Angeborene Divertikel der Blase sind selten.

Verschliessung der Harnblase gegen die Urethra oder die Ureteren ist ebenfalls selten. Bei Verschluss gegen die Urethra bleibt der Urachus meist offen. Bei Schluss desselben kann die Harnblase stark erweitert sein.

Vollkommener **Mangel der Harnblase** ohne andere Missbildungen ist nur in wenigen Fällen beobachtet; nicht selten dagegen ist eine **abnorme Kleinheit** der Blase. Bei völligem Mangel der Blase münden die Ureteren in die Urethra.

Mangel der Urethra kommt sowohl bei dem männlichen als bei dem weiblichen Geschlechte vor.

Verschluss (Atresia) der Harnröhre kommt ebenfalls bei beiden Geschlechtern vor und wird entweder durch partielle Defecte in derselben oder durch Obliteration der Mündung herbeigeführt.

Abnorme Enge kann sowohl partiell als auch in der ganzen Länge der Harnröhre vorkommen. Es kann ferner die Harnröhre durch hypertrophische Entwicklung des Colliculus seminalis verengt werden.

Mündet die Harnröhre an der oberen Fläche des Penis, so bezeichnet man den Zustand als **Epispadie** (Fig. 532), mündet sie an der unteren, als **Hypospadie** (Fig. 533). Letzteres kommt häufig vor. Die Oeffnung liegt dabei entweder noch im Bereiche der Eichel oder des Penis oder

Fig. 532.

Fig. 533.

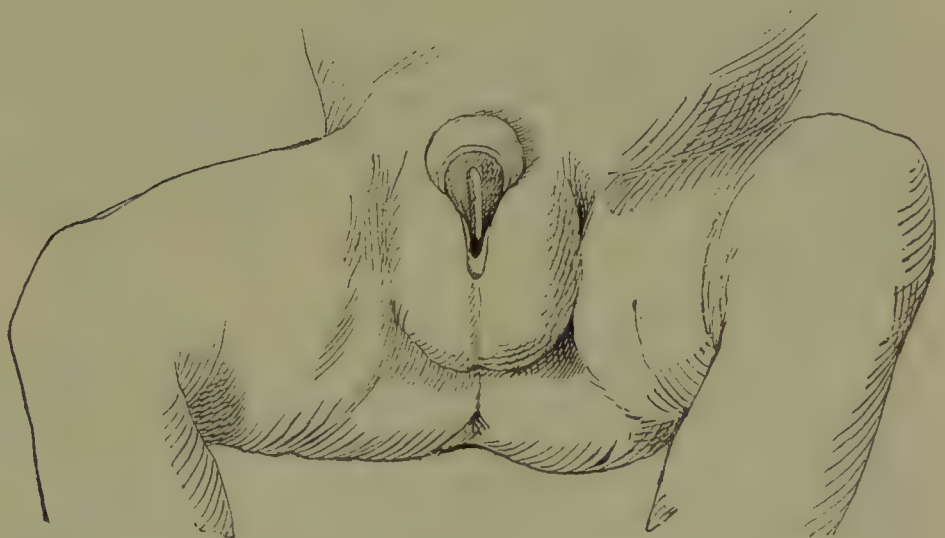

Fig. 532. Epispadie (nach AHLFELD).
Fig. 533. Hypospadie mit Verkümmerung des Penis. Um $^1/_4$ verkleinert.

am vorderen, mitunter sogar am hinteren Ansatz des Scrotums (Hypospadia perineoscrotalis). Der Penis ist dabei meist verkümmert.

In seltenen Fällen hat man mehrfache Oeffnungen der Harnröhre beobachtet. Ferner kommt es bei Männern vor, dass neben der Urethra noch ein blind endigender Gang in der Eichel besteht.

Literatur über Missbildungen der Harnblase und der Harnröhre.

Ahlfeld, Die Missbildungen des Menschen II, Leipzig 1882.
Arnold, Angeb. Strictur der Harnröhre, Dilatation der Harnblase u. Harnleiter, Uterus masculinus, Virch. Arch. 47. Bd. 1869.
Bergh, Epispadie, Virch. Arch. 41. Bd. 1867.
Boström, Beitr. z. path. Anat. der Niere I, Freiburg i. B. 1884.
Bramann, Urachusreste, Langenbeck's Arch. XXXVI 1887.
Busch, Angeb. Anomalie der männlichen Harnröhre, Berl. klin. Wochenschr. 1874.
Dössekker, Urachuscysten, Beitr. v. Bruns X 1893.
Guyon, Vices de conformation de l'urèthre, Paris 1868.
Keibel, Z. Entwicklungsgeschichte d. Harnblase, Anat. Anz. VI 1891.
Lesser, Beitr. z. Pathol. u. Ther. der Hypospadie, I.-D. Strassburg 1876.
Lichtheim, Ektopie der Harnblase, Langenbeck's Arch. XV 1873.
Lücke, Perineale Hypospadie, Verh. d. Congr. d. Dtsch. chir. Ges. 1878.
Reichel, Entsteh. d. Missbildungen d. Harnblase, Langenb. Arch. 46. Bd. 1893.
Schwarz, Abnorme Mündung d. Ureteren (Doppelte Harnblase), B. v. Bruns XV 1895 (Lit.).
Thiersch. Entstehung u. Behandlung der Epispadie, Arch. d. Heilk. X 1869.
Wutz, Ueber Urachus u. Urachuscysten, Virch. Arch. 92. Bd. 1883.

II. Pathologische Anatomie der Nieren.

1. Die Störungen der Blutcirculation in den Nieren und deren Folgen. Embolie der Nierenarterien. Arteriosklerotische Nierenschrumpfung.

§ 254. **Congestive Hyperämie** der Nieren ist entweder die Folge einer Erhöhung des Aortendruckes oder einer Relaxation der Nierenarterien.

Da die Absonderung des Harnes in erster Linie von dem Druck und der Geschwindigkeit des Blutstromes in den Glomeruli abhängig ist, so wird bei Nierencongestion die Abscheidung des Urins gesteigert.

Stauungshyperämie der Nieren ist meist die Folge allgemeiner Circulationsstörungen, weit seltener ist sie durch locale Ursachen bedingt. Zu ersteren geben namentlich Lungen- und Herzleiden Veranlassung, zu letzteren Thrombose der Vena cava oder der Nierenvenen selbst. Letztere kommt am häufigsten bei Kindern vor, welche in den ersten Lebenswochen an Marasmus zu Grunde gehen, kann sich indessen auch an entzündliche, sowie an andere Nierenerkrankungen anschliessen, welche mit einer partiellen Verödung der Nierengefässe verbunden sind.

Wird der Blutabfluss aus den Nieren plötzlich gehemmt, so tritt eine blutige Anschoppung ein, wodurch die Niere mächtig anschwillt und ein dunkel violett- oder schwarzrothes Aussehen erhält. Schon sehr bald stellen sich Hämorrhagieen ein, und zwar sowohl in der Rinde und unter der Kapsel, als in der Marksubstanz, so dass die Bowman'schen Kapseln und die Harnkanälchen sich grossentheils mit Blut anfüllen.

Erfolgt der Verschluss der Venen langsam, so findet das Blut theil-

weise einen Ausweg durch kleine Gefässe, welche aus der Niere in die Kapsel eintreten und ihr Blut an kleine Venen abgeben, welche in das Gebiet der Venae phrenicae, lumbales und suprarenales gehören. In Folge dessen stellt sich nur Oedem der Niere ein, und es treten nur wenige rothe Blutkörperchen aus den Gefässen aus.

Ist eine absolute Behinderung des Blutabflusses aus den Nieren dauernd, so verfällt das Drüsengewebe der Nieren der Nekrose, der Verfettung und dem Zerfall.

Ist die Stauung minder hochgradig, z. B. so, wie sie bei uncompensirten Herzfehlern vorkommt, so ist die Schwellung der Nieren nur gering, dagegen sind sie dunkel blauroth, cyanotisch. Längere Dauer des Processes führt zu **cyanotischer Induration**, wobei die Nieren allmählich auffallend hart und fest werden. Gleichzeitig wird die Rinde wieder etwas blasser, mehr grauroth und dem Verlauf der Venen entsprechend roth gestreift.

Bei kurzem Bestande der Stauung sind die Nierengefässe durchgehends stark mit Blut gefüllt, Venen und Capillaren oft erheblich dilatirt. Im Kapselraum mancher Glomeruli, sowie in zahlreichen Harnkanälchen findet sich etwas Flüssigkeit, welche beim Kochen körnige Niederschläge von Eiweiss liefert und zuweilen auch rothe Blutkörperchen enthält. In einzelnen Harnkanälchen finden sich ferner hyaline, durchsichtige, farblose Ausgüsse, Harncylinder, welche aus Eiweissmassen, die mit dem Harnwasser aus den Glomeruli austreten und innerhalb der Harnkanälchen erstarren, entstanden sind. Endlich enthalten einzelne Epithelzellen, und zwar hauptsächlich diejenigen der Schleifenschenkel, braune und gelbe, zum Theil krystallinische Pigmentkörner, welche sich aus dem Farbstoff der ausgetretenen und innerhalb der Harnkanälchen sich auflösenden Blutkörperchen gebildet haben. Sind kurz vor der Untersuchung aus irgend einem Glomerulus reichlichere Mengen von Blutkörperchen ausgetreten, so kann der Kapselraum oder das zugehörende Harnkanälchen von ihnen oder von ihren Zerfallsproducten mehr oder weniger dicht erfüllt sein.

Hat die Stauung bereits längere Zeit gedauert und ist die Niere indurirt, so erscheint das Bindegewebe zwischen den Harnkanälchen etwas verbreitert, die Blutgefässe sind weit und klaffend, die Capillarwände und die Adventitia der Venen verdickt. Zuweilen stellen sich auch leicht entzündliche zellige Infiltrationen ein.

Von den Epithelien der Harnkanälchen sind manche verfettet und enthalten in Folge dessen kleinere und grössere Fetttropfen, so namentlich die Epithelien der gestreckten Kanäle der Marksubstanz. Die Glomeruli sind meist nicht sichtlich verändert, doch ist häufig da und dort ein Glomerulus zu einer homogenen Kugel verödet und das zugehörige Harnkanälchen verengert, collabirt, atrophisch.

Literatur über Stauunghyperämie und deren Folgen.

***von François**, Du rein cardiaque et de l'oedème renal, Montpellier 1881.*
***Hortolès**, Étude du processus histologique des néphrites, Paris 1881.*
***Lépine**, Die Fortschritte der Nieren-Pathologie, Berlin 1884.*
***Litten**, Untersuch. über den hämorrhagischen Infarkt, Berlin 1877.*
***Litten** u. **Buchwald**, Veränd. d. Niere nach Unterbindung der Vene, V. A. 66. Bd. 1876.*
***Posner**, Studien über pathologische Exsudatbildung, Virch. Arch. 79. Bd. 1880.*
***Runeberg**, Studien üb. Transsudationsprocesse, D. Arch. f. klin. Med. XXXII 1883.*
***Schmaus** u **Horn**, Ausgang d. cyanotischen Induration in Granularatrophie, Wiesb. 1893.*
***Senator**, Die Albuminurie im gesunden u. kranken Zustande, Berlin 1882.*

Singer, Ueber die Folgen der Verschliessung der Nierenvene, Zeitschr. f. Heilk. VI 1885.
Weissgerber u. Perls, Entstehung der Fibrincylinder etc., Arch. f. exp. Path. VI 1877.
Ziegler, Ursachen der Nierenschrumpfung, Arch. f. klin. Med. 25. Bd. 1878.

§ 255. Wird der Nierenarterienstamm oder ein Ast desselben durch einen Embolus verstopft, so pflegt sich, da die Nierenarterien arterielle Anastomosen nicht besitzen, eine **ischämische Nekrose** einzustellen.

Gleich nach Aufhebung der Circulation ist der betroffene Nierenabschnitt noch unverändert. Nach wenigen Stunden dagegen stirbt das Gewebe ab und gewinnt mehr und mehr ein trübes, blass grauweisses oder gelblichweisses, lehmartiges Aussehen, während sich in der Umgebung mehr oder weniger ausgedehnte Hyperämie und Hämorrhagie einstellen.

Die Blutung ist meist nur gering und auf die Randzone des Herdes beschränkt, sehr selten über das ganze verstopfte Arteriengebiet ausgebreitet, so dass also meist nur ein **anämischer, von einem hämorrhagischen Saum umgebener Infarkt** entsteht.

Der Niereninfarkt bildet danach in den ersten Tagen einen meist regelmässig gestalteten, abgestutzten, kegelförmigen Herd von glanzloser, matt-gelblichweisser oder graugelber Farbe, innerhalb welches das Gewebe abgestorben und kernlos (Fig. 534 *c*, *d*) geworden ist. In seiner Umgebung ist das Gewebe hyperämisch und zum Theil von Hämorrhagieen (*g*) durchsetzt oder auch zellig infiltrirt (*f*), so dass man einen rothen und einen grauen Saum unterscheiden kann.

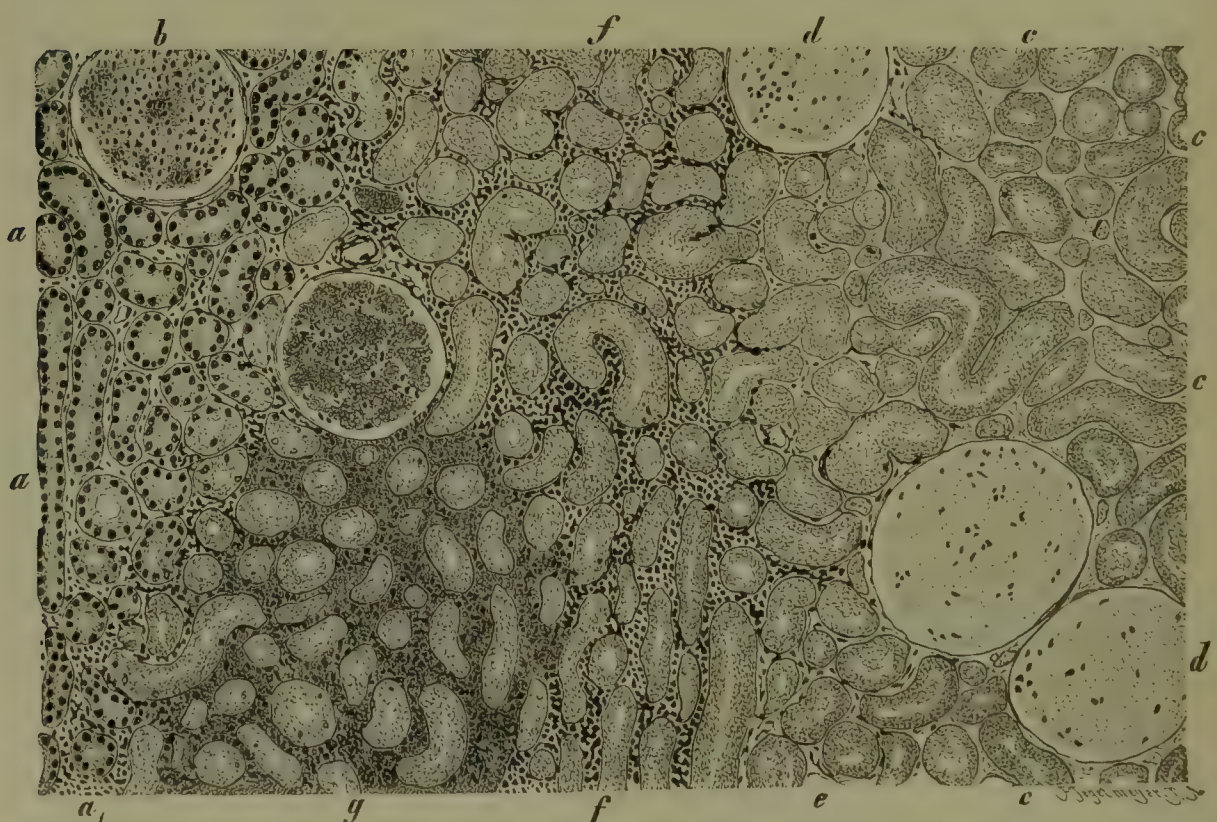

Fig. 534. Randpartie aus einem anämischen Infarkt der Niere (M. Fl. Häm. Eos.). *a* Normale Harnkanälchen in normalem Stroma. a_1 Normale Harnkanälchen in einem zellig infiltrirten Stroma. *b* Normaler Glomerulus. *c* Nekrotisches kernloses Gewebe mit körnigen Gerinnungen in den Kanälchen. *d* Nekrotischer geschwollener Glomerulus mit spärlichen Kernen. *e* Kernlose Harnkanälchen innerhalb eines noch kernhaltigen Stromas. *f* zellig, *g* hämorrhagisch infiltrirtes nekrotisches Gewebe. Vergr. 50.

Die kleinsten Niereninfarkte sind etwa erbsengross; meist sind sie indessen grösser, haben an ihrer Basis eine Breite von 4—10 mm und reichen von der Nierenoberfläche bis in die Mitte der Rinde oder bis an die Grenze von Rinde und Marksubstanz; gelegentlich können sie auch noch grösser werden und einen Drittheil der Niere oder sogar die ganze Niere umfassen, wobei indessen zu bemerken ist, dass bei grösseren anämischen Infarkten und bei Totalnekrose der einen Niere in der äussersten Rinde meist kleine Gewebsinseln, welche von Kapselgefässen Blut empfangen, sich erhalten.

Das Gewebe, welches in Folge der Ischämie nekrotisch geworden ist, verfällt im Laufe der Zeit der Auflösung und wird resorbirt, während in der Umgebung sich Gewebswucherung einstellt. Nach Verlauf von Wochen und Monaten findet sich an Stelle des Infarktes eine mehr oder weniger tief eingezogene **Narbe** (Fig. 535 *b*), welche je nach der Grösse der Nekrose bald nur die äusseren Theile der Rinde einnimmt, bald die ganze Dicke der Rinde durchsetzt oder auch noch Markkegel in Mitleidenschaft zieht. Das Gewebe der Narbe ist bald weiss oder grauweiss, bald röthlich, zuweilen stellenweise schwarz oder

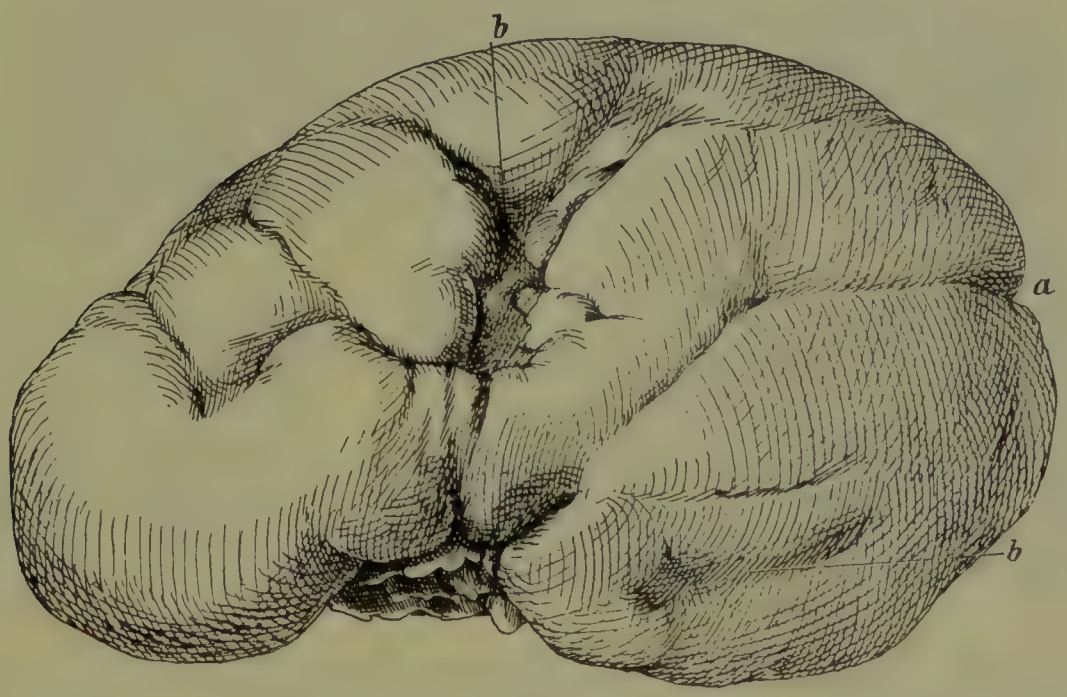

Fig. 535. Niere mit fötalen Furchen (*a*) und embolischen Narben (*b*). Um $^1/_4$ verkleinert.

braun pigmentirt und besteht im Wesentlichen aus einem Bindegewebe, welches hyaline Knötchen, die Reste der untergegangenen Glomeruli, einschliesst (Fig. 536 *a*). Das Innere der Narbe entbehrt der Harnkanälchen vollkommen, in den Randzonen des bindegewebig verhärteten Gewebes liegen dagegen noch kleine Harnkanälchen (*b*), welche wahrscheinlich atrophische, ausser Function gesetzte Kanälchen darstellen, zum Theil vielleicht auch neugebildet sind.

Die regenerative Wucherung, welche sich in der Umgebung des nekrotischen Herdes einstellt, producirt sowohl Bindegewebe als Epithelzellen, doch werden, selbst wenn sich frühzeitig wieder eine Circulation durch Blutzufluss aus benachbarten Capillaren oder aus Anastomosen

mit Kapselgefässen oder durch Wiedereröffnung der Blutbahnen in Folge von Schrumpfung des embolischen Pfropfes einstellt, die Harnkanälchen und Glomeruli grösstentheils nicht wieder hergestellt, und es hinterlassen daher embolische Infarkte stets eingezogene Narben.

Je nach Zahl und Grösse der embolischen Narben erleidet selbstverständlich die Niere sehr verschieden hochgradige Veränderungen.

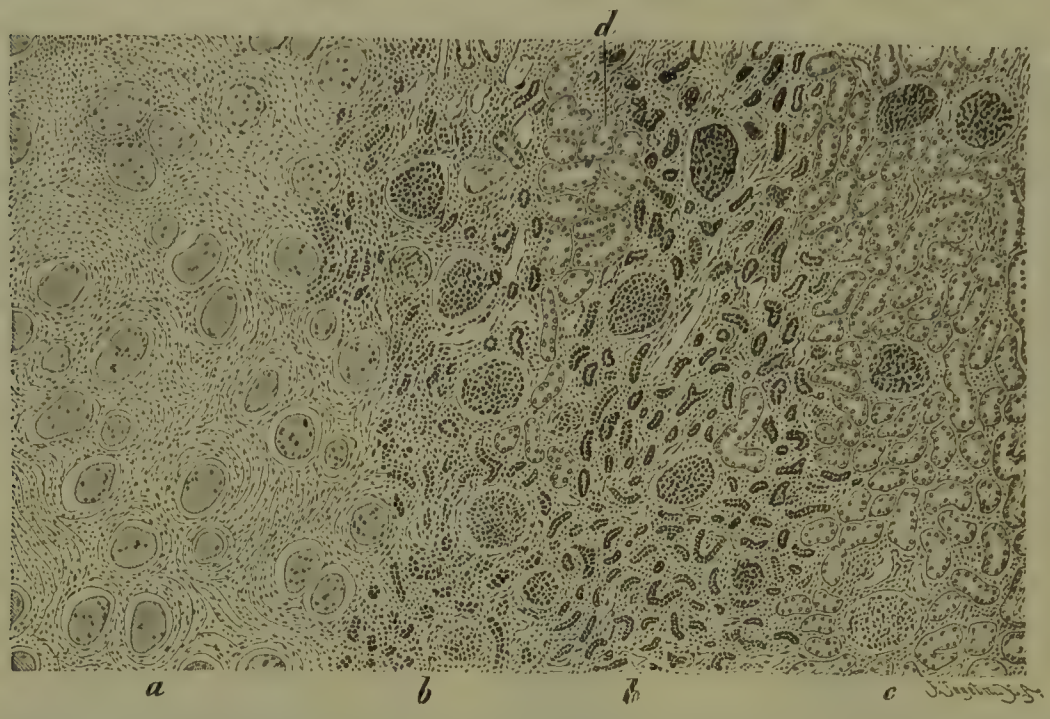

Fig. 536. Randgebiet einer embolischen Narbe (M. Fl. Häm. Eos.). *a* Narbe ohne Kanälchen mit verödeten Glomeruli. *b* Indurirtes Gewebe mit atrophischen Kanälchen und erhaltenen Glomeruli. *c* Normales Rindengewebe. *d* Insel normaler Harnkanälchen in der Narbe. Vergr. 30.

Sind dieselben zahlreich und zugleich gross, so kann die Niere im Ganzen sich bedeutend verkleinern und eine besondere Form der Schrumpfniere, die man passend als **embolische Schrumpfniere** bezeichnet, bilden.

Literatur über embolische Niereninfarkte.

***Argatinski**, Beiträge zur normalen u. patholog. Anatomie der Niere, 1877.*
***Foà**, Ueber Niereninfarkte, Beitr. v. Ziegler V 1889.*
***Frühwald**, Hämorrhag. Infarkt nach Cholera infantum, Jahrb. f. Kinderheilk. 23. Bd. 1885.*
***Guillebeau**, Ueber die Aetiologie der hämorrhag. Infarkte, Bern 1880.*
***Israel**, Die anämische Nekrose der Nierenepithelien, Virch. Arch. 123. Bd. 1891.*
***Litten**, Untersuch. über den hämorrhagischen Infarkt, Berlin 1879.*
***Weigert**, Ueber pathologische Gerinnungsvorgänge, Virch. Arch. 79. Bd. 1880.*

§ 256. Werden den Nieren zufolge allgemeiner Anämie oder zufolge von Contractionszuständen der Arterien (Epilepsie, Tetanus, Bleikolik) zu geringe Mengen von Blut zugeführt, so stellt sich eine durch mehr oder minder ausgesprochene Blässe charakterisirte **Anämie** ein, bei welcher die Nieren ein grauröthliches oder schliesslich grauweisses Aussehen erhalten. Dauert die Anämie längere Zeit an, so kann es zu einer fettigen Degeneration des secernirenden Drüsenparenchyms kommen.

Erleiden im hohen Alter oder unter Verhältnissen, unter denen Arteriosklerose auftritt, die Blutgefässe der Niere, insbesondere die Vasa interlobularia und afferentia oder die Capillaren der Glomeruli, Veränderungen, welche zu Wandverdickungen und zu Verengerungen oder sogar zu Obliteration des Lumens führen, so stellt sich auch in dem von den betreffenden Gefässen functionell abhängigen oder von ihnen mit Blut versorgten Gebiet eine nach Maassgabe der Gefässobliteration fortschreitende Atrophie ein, welche je nach ihrem Auftreten als **senile** und als **arteriosklerotische Nierenatrophie** bezeichnet werden kann.

Beginnt der Process der Verengerung und Obliteration der Gefässbahn an den Glomeruli und den Vasa afferentia, so wandeln sich die betreffenden Glomeruli allmählich in kernarme und schliesslich kernlose Knötchen (Fig. 537 *d*) um, indem die Gefässobliteration sowohl einen Verlust des die Gefässe bedeckenden Epithels (*b*) als auch der Endothelkerne der Capillaren und schliesslich auch des Kapselepithels herbeiführt. Die Capillaren selbst werden durch hyaline Verdickung ihrer Wände und durch Verschluss des Lumens so verändert, dass sie nicht mehr als solche zu erkennen sind und der ganze Gefässknäuel sich aus homogen aussehenden Segmenten zusammensetzt.

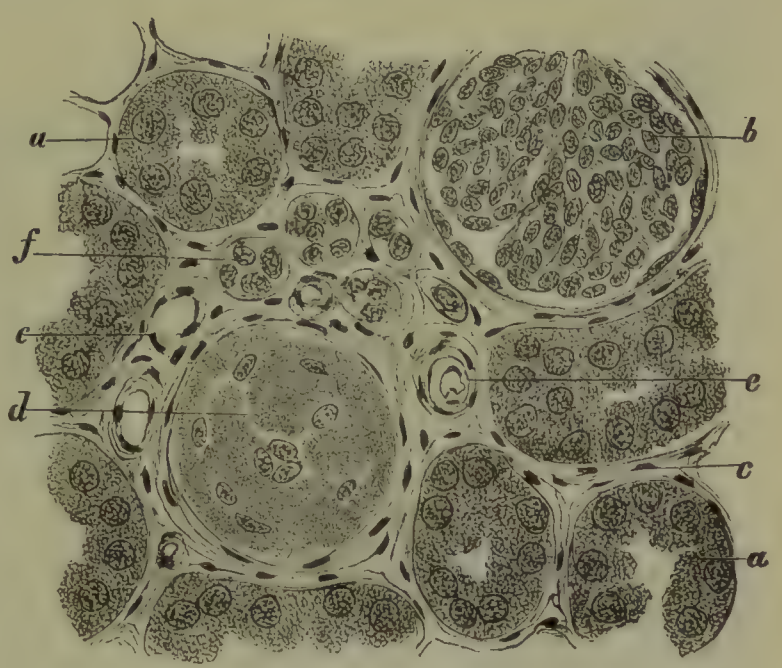

Fig. 537. Senile Atrophie der Niere (Alk. Karm.). *a* Normales Harnkanälchen. *b* Normaler Glomerulus. *c* Stroma mit Blutgefässen. *d* Atrophischer verödeter Glomerulus. *e* Kleine Arterie, deren Intima etwas verdickt ist. *f* Atrophische collabirte Harnkanälchen. Vergr. 200.

Die den schrumpfenden Glomerulus umschliessende Kapsel kann sich dabei etwas verdicken, doch pflegt die Verdickung gering zu sein.

Mit der Verödung der Glomeruli verbindet sich stets auch eine Atrophie der zu dem verödeten Glomerulus gehörenden Harnkanälchen (*f*), welche dabei an Umfang verlieren und sich in kleine Röhren umwandeln, deren Epithel nur noch aus kleinen, mit kernfärbenden Farbstoffen sich intensiv färbenden Zellen besteht.

Ist die Verödung der Gefässe nur auf vereinzelte Glomeruli beschränkt, so bilden sich makroskopisch nur wenig auffällige Veränderungen aus, doch kann man die atrophischen Stellen zum Theil an kleinen narbigen Einziehungen erkennen, und es zeigt eine aufmerksame Betrachtung der Nieren von Greisen, dass solche Atrophieen nicht selten sind.

Weit hochgradiger werden die Veränderungen, wenn die Nierengefässe der Sitz einer **progressiven Arteriosklerose** sind, und es kommt in Folge dessen nicht nur zu vereinzelten, sondern oft auch

zu zahlreichen narbigen Einziehungen, welche der Oberfläche der Nieren ein höckeriges oder granulirtes Aussehen (Fig. 538) verleihen und zugleich eine mehr oder minder erhebliche, oft sehr hochgradige Verkleinerung der Nieren, bedingt durch Schwund eines grossen Theils

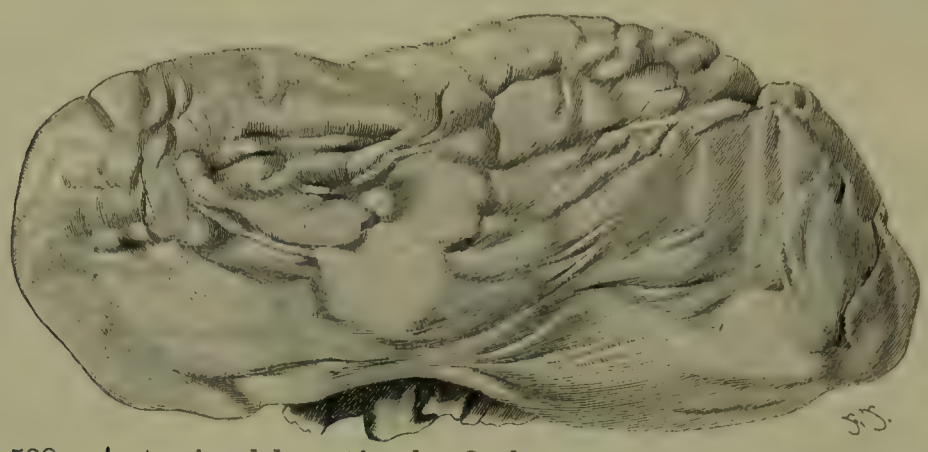

Fig. 538. Arteriosklerotische Schrumpfniere. Natürl. Grösse.

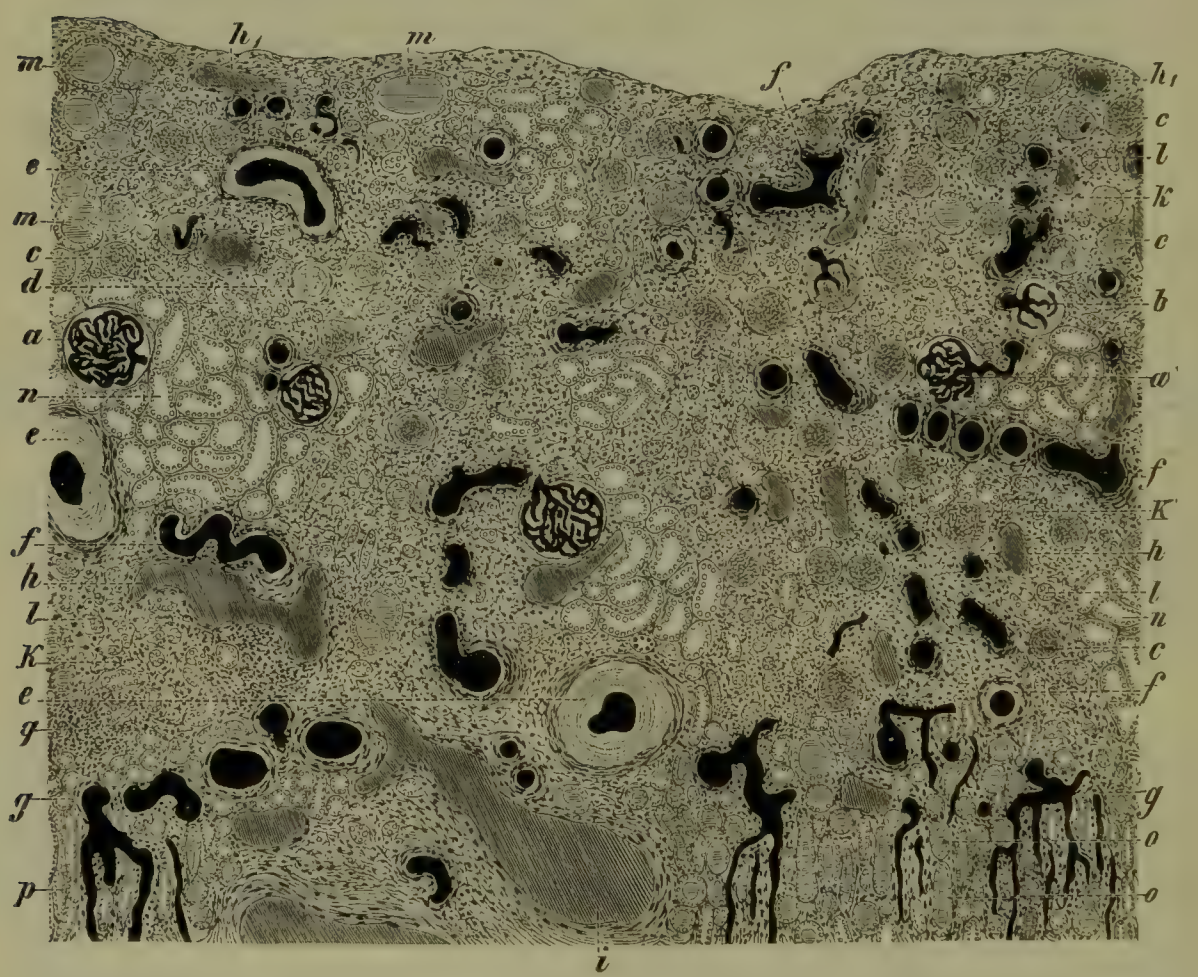

Fig. 539. Schnitt durch die Rinde einer arteriosklerotischen Schrumpfniere (Arterien und Glomeruli mit Berlinerblau injicirt, der Schnitt mit Alaunkarmin gefärbt). *a* Erhaltene functionirende Glomeruli. *b* Partiell, *c* total verödete Glomeruli ohne verdickte Kapsel. *d* Verödeter Glomerulus mit verdickter Kapsel. *e* Arterienstämme mit stark verdickter Intima. *f* Interlobuläre, vielfach geschlängelte und der Oberfläche nahezu parallel gelagerte Arterien. *g* Zur Marksubstanz ziehende erweiterte Arterien. *h*, h_1 Interlobuläre und subcapsuläre Venen. *i* Grosser Venenstamm. *k* Verödetes Gewebe mit spärlichen atrophischen Kanälchen (*l*). *m* Cystisch dilatirte Kanälchen mit kolloidem Inhalt. *n* Normale Kanälchen. *o* Kanälchen der Marksubstanz mit Kolloidcylindern. *p* Offene Kanäle der Marksubstanz. *q* Zellreiche Herde. Vergr. 50.

der functionirenden Rindensubstanz, verursachen, so dass man den daraus resultirenden Zustand als **arteriosklerotische Schrumpfniere** bezeichnen kann.

Der Grund zu dieser hochgradigen Schrumpfung ist darin gegeben, dass nicht nur vereinzelte, sondern zahlreiche Glomeruli (Fig. 539 *b*, *c*, *d*) veröden und für Blut undurchgängig werden und dass auch die grösseren interlobulären Arterien (Fig. 539 *e* und Fig. 540 *a*) durch Verdickungen der Intima verengt werden, so dass auch die vielleicht noch offenen Glomeruli nicht mehr hinlänglich oder auch gar kein Blut mehr erhalten. In seltenen Fällen führt auch eine fortschreitende Verengerung des Arterienstammes durch Sklerose zu hochgradiger Nierenatrophie.

Mit der Verödung der Glomeruli geht auch eine Atrophie der Harnkanälchen (Fig. 540 *d*, *e*) parallel, so dass über grössere Bezirke (Fig. 539 *k*) die Kanälchen alle zusammenfallen und nur noch kleine oder auch gar keine Epithelzellen mehr enthalten.

Durch das Zusammensinken der Rindensubstanz werden die senkrecht zur Oberfläche verlaufenden interlobulären Arterien oft abgeknickt und nehmen einen geschlängelten oder spiralig gewundenen Verlauf (Fig. 539 *f*). Das Blut, das nicht mehr die Rinde durchströmen kann, drängt sich in verstärktem Maasse nach den Arteriolae rectae der Marksubstanz (*g*) und führt zur Dilatation derselben.

Das Bindegewebe der atrophischen Bezirke ist meist wenig verändert, erscheint aber durch das Zusammenrücken der einzelnen Bestandtheile mächtiger und zugleich kernreicher (*k*) als normal und kann thatsächlich auch mehr Zellen (*q*) als normal enthalten.

Nicht selten stellt sich in den ausser Function gesetzten Harnkanälchen eine Production hyaliner Massen von Kolloid (Fig. 539 *m*, *o* und Fig. 540 *f*, *g*, *h*) ein, welches meist in Form cylindrischer Gebilde die Kanäle erfüllt und bei stärkerer Entwickelung sie zum Theil auch zu Cysten (Fig. 539 *m*) mit hyalinem, meist etwas gelblich gefärbtem, kolloidem Inhalt erweitert. In seltenen Fällen bildet das Kolloid auch zahlreiche geschichtete Kugeln (Fig. 540 *h*) innerhalb der Cysten.

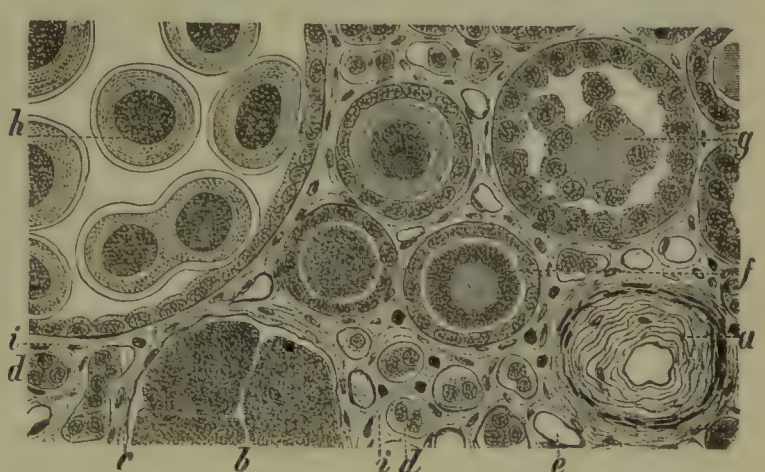

Fig. 540. Arteriosklerotische Schrumpfniere (Alk. Karm.). *a* Arterie mit fibrös verdickter Intima. *b* Total verödeter Glomerulus. *c* Collabirte, nicht verdickte Kapsel. *d* Collabirte, mit kleinen Zellen gefüllte Harnkanälchen. *e* Leere collabirte Kanälchen. *f* Kanälchen mit geschichteten und ungeschichteten Kolloidcylindern. *g* Erweitertes Kanälchen mit Epithelcylinder. *h* Cyste mit geschichteten Kolloidkugeln. *i* Stroma. Vergr. 150.

Die arteriosklerotische Schrumpfniere ist gewöhnlich hellroth oder grauroth gefärbt, doch kann sie bei Eintritt einer Verfettung stellenweise grauweisse oder weisse Fleckung zeigen. Die Schrumpfung entwickelt sich sehr langsam. Der Eiweissgehalt des Urins ist bei reinen Formen stets gering, und es kann der Urin zeitweise auch eiweissfrei sein. In ihrer reinen Form ist sie eine primäre Gefässerkrankung, die durch

verschiedene Schädlichkeiten (Bleivergiftung) verursacht sein kann. Daneben tritt aber die progressive Gefässverödung, verbunden mit Wandverdickungen der grösseren Arterien, auch als eine Theilerscheinung der chronischen indurativen Nephritis auf, und es lässt sich danach die letztgenannte Erkrankung und die arteriosklerotische Nierenschrumpfung nicht streng von einander trennen.

Literatur über arteriosklerotische Nierenschrumpfung.

***Gull u. Sutton**, Med.-chir. Transact. 1872.*
***Hoffa**, Ueber Nephritis saturnina, I.-D. Freiburg 1883.*
***Jakob**, Bleivergiftung und Schrumpfniere, Dtsch. med. Wochenschr. 1886.*
***Lemcke**, Chron. interstit. Nephritis u. Endarteriitis, D. Arch. f. klin. Med. XXXV 1884.*
***Lépine**, Fortschritte der Nierenpathologie, Berlin 1884.*
***Leyden**, Ueber Nierenschrumpfung und Nierensklerose, Zeitschr. f. klin. Med. II 1880; Pathol. Anat. der Bleiniere, Zeitschr. f. klin Med. VII 1883.*
***Martin**, Pathogénie des scléroses dystrophiques, Rev. de méd. 1886.*
***Thoma**, Circulationsstörung bei chron. interst. Nephritis, Virch. Arch. 71. Bd. 1877.*
***Ziegler**, Ueber die Ursachen d. Nierenschrumpfung nebst Bemerk. üb. die Unterscheidung verschiedener Formen der Nephritis, D. Arch. f. klin. Med. 25. Bd. 1878.*

2. Regeneration und Hypertrophie des Nierengewebes.

§ 257. Gehen durch irgend welche krankhafte Vorgänge Nierenepithelien verloren, ohne dass dabei das Stroma der Niere zerstört wird, so kann das restirende Epithel diesen Verlust in kurzer Zeit durch **regenerative Wucherung** wieder ersetzen, und es kann das neugebildete Epithel bei normalen Circulationsverhältnissen weiterhin auch die secretorische Thätigkeit der Niere wieder übernehmen. Führt die schädliche Einwirkung auch zum Untergang der secernirenden Nierengefässe, so bleibt die Regeneration des Epithels entweder ganz (Glomeruli) aus, oder es findet zwar eine theilweise Regeneration des Epithels (der Harnkanälchen) wieder statt; es gelangt dasselbe aber nicht zur Function und bleibt danach auch klein und unentwickelt.

Wird eine Niere verletzt, so bildet sich am Orte der **Verletzung**, ähnlich wie dies nach der Bildung ischämischer Infarkte (§ 255) geschieht, eine Granulationswucherung und weiterhin eine **Bindegewebsnarbe**, welche entweder gar keine oder nur unentwickelte Harnkanälchen enthält. Soweit sich aus dem histologischen Befunde entnehmen lässt, findet in der Zeit der Heilung im Wundgebiete zwar eine Wucherung des Epithels statt, und es können sich auch neue Drüsenkanäle bilden, allein es kommt nicht zur Bildung functionirender Kanälchen, und es werden auch keine Glomeruli neu gebildet.

Geht Nierengewebe in grösserem Umfange verloren, geht z. B. eine Niere durch krankhafte Processe zu Grunde oder wird dieselbe exstirpirt, so erfährt das restirende Nierenparenchym bei normalen Ernährungs- und Circulationsverhältnissen eine **compensatorische Hypertrophie**, welche so weit geht, dass die Masse des functionirenden Nierengewebes ungefähr die ursprüngliche Masse wieder erreicht. Intrauterin und auch noch eine gewisse Zeit nach der Geburt kann diese Hypertrophie zum Theil durch Bildung neuer Glomeruli und neuer Kanälchen erfolgen. Späterhin stellt sich nur eine unter Vermehrung der Epithelien und der Gefässwandzellen sich vollziehende Vergrösserung der bereits vorhandenen Glomeruli und der Harnkanälchen ein.

Bei partieller Verödung des Nierengewebes können auch die gesunden Theile der gleichen Niere einer Arbeitshypertrophie eingehen.

Das Gewicht beider Nieren beträgt nach THOMA *(Untersuchungen über die Grösse und das Gewicht der Bestandtheile des Körpers, Leipzig 1882)* bei Neugeborenen 23 g, im Alter von 6 Monaten 44 g, am Ende des ersten Jahres 62 g, im Alter von 10 Jahren 165 g, im Alter von 20 Jahren 285 g, im Alter von 25 Jahren 304 g. Das Gewicht der einen Niere eines Erwachsenen kann schon unter normalen Verhältnissen von demjenigen der anderen um 30—40 g differiren.

Nach LEICHTENSTERN beträgt der Durchmesser eines normalen Glomerulus 135—225 μ, derjenige eines gewundenen Harnkanälchens 49—79 μ, derjenige eines geraden 26—49 μ. In hypertrophischen Nieren steigt der erste auf 188—402 μ, der zweite auf 49—141 μ, der letzte auf 49–89 μ.

Literatur über Regeneration und Hypertrophie des Nierengewebes.

***Barth**, Heilung von Nierenwunden, Langenbeck's Arch. 45. Bd. 1892.*
***Beumer**, Ueber Nierendefecte, Virch. Arch. 72. Bd. 1878.*
***Boström**, Beitr. z. path. Anat. der Niere, Freiburg i. B. 1884.*
***Eckardt**, Compensat. Hypertrophie u. Wachsthum der Niere, Virch. Arch. 114. Bd. 1888.*
***Golgi**, Ipertrofia compensatoria dei reni, Arch. per le Sc. Med. VI 1882.*
***Gudden**, Exstirpation der Niere bei Kaninchen, Virch. Arch. 66. Bd. 1876.*
***Köster**, Compensat. Hypertrophie in atroph. Nieren, Berl. klin. Woch. 1882.*
***Leichtenstern**, Compensatorische Hypertrophie, Berl. klin. Wochenschr. 1881.*
***Lorenz**, Compensatorische Hypertrophie, Zeitschr. f. klin. Med. X, 1886.*
***Perl**, Compensatorische Nierenhypertrophie, Virch. Arch. 56. Bd. 1872.*
***Pisenti**, Cicatrizzazione delle ferite del rene, Arch. per le Sc. Med. VIII 1884.*
***Podwyssozki**, Regeneration der Drüsengewebe, Beitr. v. Ziegler II 1887.*
***Ribbert**, Compensat. Hypertrophie d. Niere, Virch. Arch. 88. Bd. 1882.*
***Tuffier**, Ét. expér. sur la chirurgie du rein, Paris 1889.*
***Ziegler**, Ueb. die Ursachen path. Gewebswuch., Intern. Beitr., Festschr. f. Virch. II 1891.*

3. Hämatogene Ablagerungen in den Nieren.

§ 258. Die Nieren sind nicht selten der Sitz von **Ablagerungen corpusculärer Substanzen**, welche entweder als solche ihnen zugeführt werden oder aber aus Lösungen sich innerhalb der Nieren in fester Form abscheiden. In einem Theil der Fälle hängt die Ablagerung mit der Secretion der Nieren zusammen und stellt also einen liegen gebliebenen Bestandtheil des Secretes dar, in anderen Fällen steht dagegen die Ablagerung ausser Beziehung zur Secretion. Die Ursache der Ablagerung ist bald auf pathologische Zustände ausserhalb, bald auf solche innerhalb der Niere zurückzuführen.

Leukocytäre Infiltrationen kommen, von Entzündungen abgesehen, als Folgezustände von **Leukämie** vor und führen oft zu massenhafter Einlagerung von Lymphocyten in dem intertubulären (Fig. 541 *b*) und periglomerulären Gewebe, so dass die Niere anschwillt und ein grauweisses Aussehen erhält. Zuweilen bilden sich sogar weissliche Knoten.

Hämatogene Pigmentablagerungen, die auch als **Blut-Pigmentinfarkte** bezeichnet werden, kommen dann zu Stande, wenn der Blutfarbstoff aus den rothen Blutkörperchen in das Plasma übertritt, oder wenn die rothen Blutkörperchen zerfallen. Das Pigment, das in den Nieren zur Ablagerung kommt, ist entweder Hämoglobin oder Methämoglobin, die röthlich-gelbe oder bräunliche Tropfen bilden, oder Hämosiderin, das in Schollen und Körnern, oder Hämato-

idin, das in Körnern oder Krystallen auftritt. Sie können sowohl gelbe oder röthliche oder braune Fleckung, als auch diffuse Gelb- und Braunfärbung (Methämoglobin) der Niere bedingen.

Die Blutpigmente können sowohl intravasculär, als auch im Stützgewebe und im Lumen der Kanälchen und der Kapseln liegen. Sie können ferner auch in den Epithelien der Harnkanälchen eingeschlossen sein. Hämosiderin ist in den Epithelien der gewundenen Kanälchen entweder in Form von Körnern eingeschlossen oder durchsetzt das ganze Protoplasma, so dass die Vornahme der Berlinerblaureaction eine diffuse Bläuung der Epithelien bedingt (vergl. Fig. 107 pag. 253 des allgem. Theils).

Fig. 541. Leukämische Infiltration der Nierenrinde (M. Fl. Häm. Eos.). *a* Harnkanälchen. *b* Lymphocyten. Vergr. 150.

Ablagerungen von Gallenfarbstoff oder **Gallenpigmentinfarkte** führen theils zu diffuser Gelb- und Grünfärbung der Nieren, theils zu entsprechender Fleckung. Der Gallenfarbstoff führt theils zu diffuser gelber und grüner Färbung von Epithelien der gewundenen Kanälchen, theils auch zur Ablagerung von Pigmentkörnern in den betreffenden Zellen (Fig. 542 *a*, a_1, *d*). Häufig kommt es auch zur Entartung und

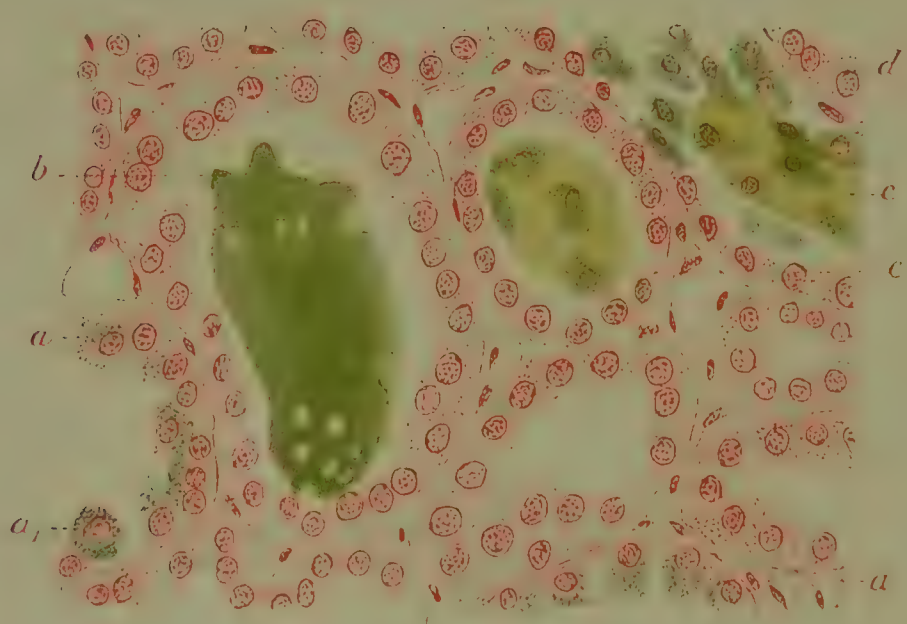

Fig. 542. Gallenpigmentinfarkt der Niere (Sublim. Karm.). aa_1 Kanälchenepithel mit gelbgrünen Körnern. *b* Gelbgrüner Harncylinder. *c* Cylinder mit eingeschlossenen pigmenthaltigen Zellen. *d* Desquamirtes Epithel mit Gallenpigmentkörnern. Vergr. 200.

Abstossung der pigmentirten Zellen (*d*, *c*), und im Lumen der Kanälchen bilden sich gallig gefärbte, hyaline (*b*), oft mit pigmentirten Zellen besetzte (*c*) Gerinnungsmassen. In seltenen Fällen kommt es auch zu krystallinischen Ablagerungen.

Ablagerung von Silber, die als **Silberinfarkt** bezeichnet wird, kommt bei lang andauerndem medicamentösem Gebrauch von Silbersalzen vor und bedingt eine rauchgraue bis schwarze Färbung des Nierengewebes. Die Ablagerung erfolgt im Bindegewebe in Form von kleinen braunschwarzen Kügelchen (vergl. Fig. 112, pag. 261 des allgem. Theils) und betrifft zunächst das interlobuläre Bindegewebe der Markkegel, sodann aber auch die Glomeruli. Hochgradige Silberablagerung kann zur Bildung von sklerotischem Bindegewebe führen, das theilweise verkalkt.

Fettablagerungen finden sich in den Glomeruli und den intertubulären Gefässen in jenen Fällen, in denen Fett in Tropfen im Blute circulirt (vergl. Fig. 4, pag. 58 des allg. Theils).

Literatur über Pigment- und Silberinfarkt der Niere.

Adams, *Hämoglobinausscheidung in den Nieren, Diss. Berlin 1880.*
Affanasiew, *Veränderungen in der Niere bei Hämoglobinurie, Virch. Arch. 94. Bd. 1884.*
Boström, *Ueber die Intoxicationen durch die essbare Morchel, Leipzig 1882.*
Fraenkel, E., *Befunde bei Todesfällen nach Hautverbrennungen, D. med. Woch. 1890.*
Jahn, *Ueber Argyria, Beitr. v. Ziegler XVI 1894.*
v. Kahlden, *Ablagerung des Silbers in den Nieren, Beitr. v. Ziegler XV 1894 (Lit.).*
Lebedeff, *Veränderungen d. Nieren bei Hämoglobinausscheidung, Virch. Arch. 91. Bd. 1883.*
Marchand, *Ueber die Intoxication durch chlorsaure Salze, Virch. Arch. 77. Bd. 1879, u. Arch. f. experim. Pathol. XXII 1887 u. XXIII 1887.*
Pautynski, *Abscheidung des indigschwefelsauren Natrons, Virch. Arch. 79. Bd. 1880.*
Ponfick, *Pigmentablagerung, Berl. klin. Woch. 1876 u. 1877; Virch. Arch. 88. Bd. 1882; Verh. des II. Congresses f. inn. Med., Wiesbaden 1883.*
Weitere diesbezügliche Literatur enthalten § 75—77 des allgem. Theils.

§ 259. **Harnsäure** und **harnsaure Salze** können sich sowohl bei normaler als auch bei übermässiger Harnsäureproduction, bei Gicht und harnsaurer Diathese innerhalb der Nieren oder im Nierenbecken in fester Form **abscheiden**, indem das Harnwasser die Harnsäure nicht mehr in Lösung zu halten vermag, oder besondere Bedingungen für die Ausscheidung und Ablagerung der genannten Substanzen gegeben sind.

Die Abscheidungen bilden amorphe oder krystallinische Massen, welche entweder im Lumen der Kanälchen der Niere und im Nierenbecken zur Ausfällung kommen oder aber organische Substanzen inkrustiren, die in den ableitenden Harnwegen liegen und sich hier aus Zerfallsproducten der Kanälchenepithelien oder der Schleimhaut des Nierenbeckens gebildet haben. Die ersteren werden als Harnsedimente, die letzteren dagegen je nach der Grösse der inkrustirten Masse, als Harnconcremente und als Harnsteine bezeichnet.

Am häufigsten kommen solche Ablagerungen bei Neugeborenen vor und bilden hier den sogen. **Harnsäureinfarkt der Neugeborenen.** Die körnigen Abscheidungen liegen in Form kleiner Kugeln in den Sammelröhren der Markkegel (vergl. Fig. 97, pag. 241 des allg. Theils). Sie finden sich namentlich bei Kindern, welche zwischen dem 2. und 14. Tage nach der Geburt gestorben sind. In den beiden ersten Lebenstagen scheinen sie sich selten zu bilden; bei Neugeborenen,

die nicht geathmet haben, sind sie nur in wenigen Fällen gefunden worden.

Im späteren Leben treten krystallinische Ablagerungen von saurem oder harnsaurem Natron sowie sandartige Concremente von Uraten namentlich bei **Gicht** auf, können aber auch bei Individuen zur Abscheidung kommen, die nicht an Gicht leiden, so z. B. im Verlaufe entzündlicher Erkrankungen. Die krystallinischen Ablagerungen, welche in den Kanälchen der Markkegel liegen, bilden weissliche Streifen. Der Sand, welcher sowohl in der Niere als im Nierenbecken gelegen sein kann, hat ein gelbliches oder röthlich-gelbes Aussehen.

Ablagerungen von phosphorsaurem und **kohlensaurem Kalk**, welche als **Kalkinfarkt** bezeichnet werden, kommen zunächst bei älteren Individuen vor, bei welchen lebhafte Resorptionsprocesse am Skelet stattfinden, können sich indessen auch ohne letztere entwickeln, und zwar namentlich nach Eintritt von Epithelnekrose in den ableitenden Harnwegen. Am häufigsten stellen sich Kalkablagerungen bei Sublimatvergiftungen, die nicht sofort zum Tode führen, ein, sodann auch nach Glycerinvergiftungen (Affanasiew), zuweilen auch nach Phosphorvergiftungen (Paltauf), und nach Vergiftung mit Aloïn und Bismuthum subnitricum (Neuberger). Die Kalksalze lagern sich in den Epithelien der geraden Kanälchen der Rinde ab, seltener auch der geraden Kanälchen der Marksubstanz, welche durch die toxische Wirkung des betreffenden Giftes oder durch Ischämie degenerirt oder abgestorben sind (Fig. 543 *c*, *d*, *e*). Bei Sublimatvergiftung kommt neben der Verkalkung der nekrotischen Epithelien und der aus denselben gebildeten Cylinder auch eine Kalkablagerung in Zellen vor, die noch nicht nekrotisch und danach auch kernhaltig sind. Bei Kalkmetastase, die sich an gesteigerte Resorption des Skeletes anschliesst, können Kalkkörner und Knollen auch in den Kapseln der Glomeruli und im sklerosirten intertubulären Bindegewebe der Markkegel liegen. Es kann ferner auch das zufolge von Silberablagerung sklerotisch verdickte Bindegewebe verkalken.

Fig. 543. Verkalkung der Harnkanälchenepithelien nach 5 Tage dauernder Sublimatvergiftung. (Alk. Häm.). *a* Normales Harnkanälchen. *b* Harnkanälchen mit desquamirtem Epithel. *c* Harnkanälchen mit desquamirtem, nekrotischem, kernlosem Epithel. *d*, *e* Kanälchen mit nekrotischen verkalkten Epithelien. Vergr. 300.

Geringe Grade von Verkalkungen sind nur durch das Mikroskop nachzuweisen, höhere Grade bedingen eine weisse Färbung von kreideartiger Beschaffenheit. Bei Vergiftungen zeigt die Nierenrinde daneben eine mehr oder minder ausgesprochene Trübung, welche durch Epitheldegeneration (*b*) und Nekrose (*c*) bedingt ist.

Oxalsäure, welche mit der Nahrung zugeführt oder aus zersetzter Harnsäure entstanden ist, kann als **oxalsaurer Kalk** in Form von Oktaëdern sowohl in der Niere als im Nierenbecken zur Abscheidung gelangen, und es geschieht dies dann, wenn die Menge des sauren phosphorsauren Natrons nicht hinreicht, um die vorhandene Oxalsäure in Lösung zu erhalten. In der Niere bildet das Oxalat weisse Niederschläge.

Literatur über Urat- und Kalkablagerungen.

Affanasiew, Veränd. d. Niere bei einigen Vergiftungen, V. A. 98. Bd. 1884.
Charcot, Goutte et Rhumatisme, Oeuvr. compl. VII 1890.
Ebstein, Die Natur u. Behandlung der Harnsteine, Wiesbaden 1884.
Ebstein u. Nicolaier, Exper. Erzeugung von Harnsteinen, Wiesbaden 1891.
Fürbringer, Nephrolithiasis, Calculi renum, Nierenconcremente, D. med. Woch. 1890.
Garrod, Die Natur der Gicht 1861.
Kaufmann, Die Sublimatintoxication, Breslau 1888; Neuer Beitr. z. Sublimatintoxication nebst Bemerkungen über die Sublimatniere, Virch. Arch. 117. Bd. 1889.
Leutert, Sublimatintoxication, Fortschr. d. Med. XIII 1895.
Neuberger, Wirkung des Sublimates auf die Nieren, Beitr. v. Ziegler VI 1889; Ueber Kalkablagerungen in den Nieren, Arch. f. exper. Path. XXVII 1890.
Paltauf, Ueber Phosphorvergiftung, Wiener klin. Wochenschr. 1888.
Prevost, Ét. exp. relat. à l'intoxication par le mercure, Rev. de la Suisse rom. 1882.
Saikowsky, Veränd., welche Quecksilber im Organismus hervorruft, V. A. 37. Bd. 1866.
Virchow, Kalkmetastasen, Virch. Arch. 8. Bd. 1855 u. 9. Bd. 1856, u. Cyanquecksilbervergiftung, Münch. med. Wochenschr. 1888.

4. Hämatogene Degenerationen und Entzündungen der Nieren.

§ 260. Die **Nieren** sind drüsige Organe, durch welche der Organismus zahlreiche Producte des Stoffwechsels in Wasser gelöst aus dem Organismus entfernt. Das Harnwasser wird in den Glomeruli abgeschieden und es bedingt deren eigenartiger Bau, dass dabei eine eiweissfreie oder wenigstens sehr eiweissarme Flüssigkeit in den Kapselraum und weiterhin in die Harnkanälchen tritt. Die Substanzen, welche der Urin enthält, sind theils in den Kanälchen, theils in den Glomeruli abgeschieden und müssen dabei sowohl die Wände der glomerulären und intertubulären Blutgefässe als auch das Epithel der Glomeruli und der Harnkanälchen passiren.

Gelangen in das Blut **abnorme, von aussen eingeführte Substanzen**, welche als solche oder in verändertem Zustande wieder abgeschieden werden müssen, oder bilden sich im Organismus selbst, z. B. im Verlaufe von Infectionen **abnorme Umsetzungsproducte**, so sind es ebenfalls hauptsächlich die Nieren, durch deren Thätigkeit alle diese Substanzen **aus dem Organismus entfernt** werden. Manche von diesen Substanzen passiren die Nieren, ohne in denselben Veränderungen zu verursachen, allein es giebt ausserordentlich zahlreiche chemische Körper, welche bei ihrem Durchtritt durch die Nieren auf die Gefässwände oder auf die Epithelien der Glomeruli und der Harnkanälchen eine schädliche Wirkung ausüben, welche theils in **Störungen der Nierensecretion**, theils in **degenerativen** und **entzündlichen Veränderungen des Nierenparenchyms** ihren Ausdruck findet.

Das hauptsächlichste Symptom einer eingetretenen Störung der Nierenfunction ist durch das Auftreten von Eiweis im Harn, durch Albuminurie gegeben. Zu dieser gesellen sich alsdann noch weitere

Erscheinungen, welche bald in einer Verminderung, bald in einer Vermehrung der täglichen Urinmenge, sowie in einer Beimischung verschiedener abnormer Bestandtheile zum Urin bestehen. Unter letzteren sind besonders die sog. Harncylinder sowie degenerirte Zellen aus den Harnkanälchen, Leukocyten und rothe Blutkörperchen oder deren Zerfallsproducte zu nennen.

Sind die genannten Erscheinungen einer gestörten Nierenfunction deutlich ausgesprochen, so dass die Beschaffenheit des Urins nicht nur auf Störungen der Circulation in den Nieren, sondern auf pathologische Veränderungen hinweist, so pflegt man den krankhaften Zustand als **Morbus Brightii** zu bezeichnen und unterscheidet je nach dem Verlauf und der Dauer des Leidens einen acuten, einen subacuten und einen chronischen Morbus Brightii.

Die Veränderungen, welche das Nierenparenchym erleidet, sind zunächst degenerativer Art und können sowohl den Blutgefässbindegewebsapparat als auch das Epithel betreffen. Häufig gesellen sich dazu auch entzündliche Exsudationen sowie auch Gewebswucherungen, welche theils zu einer Regeneration verloren gegangener Gewebsbestandtheile, theils auch wieder zur Hypertrophie einzelner Gewebstheile führen.

Man hat vielfach, sowohl von klinischer als auch von anatomischer Seite versucht, die rein degenerativen Nierenerkrankungen von den entzündlichen zu trennen, allein es ist weder klinisch noch anatomisch möglich, eine scharfe Grenze zwischen beiden zu ziehen. Und wenn man etwa vom klinischen Standpunkte aus die Grösse des Eiweissgehaltes des Urins als maassgebend für die Unterscheidung zwischen einfachen Degenerationen und Entzündungen annehmen wollte, so würde ein Vergleich der betreffenden Nieren ergeben, dass Veränderungen, welche histologisch wesentlich nur einen degenerativen Charakter tragen, oft hochgradigere Störungen der Nierensecretion bewirken, als ausgesprochene entzündliche Erkrankungen. Es empfiehlt sich danach, degenerative und entzündliche Veränderungen gemeinsam zu betrachten und die einzelnen Erkrankungsformen nur nach dem Verlauf und der Dauer des Leidens, sowie nach einigen hauptsächlichen anatomischen Merkmalen zu gruppiren.

Die Untersuchungen über jene Krankheiten, welche unter dem Namen Nephritis gehen, datiren von jenem Zeitpunkt an, als R. Bright (*Report of medical cases selected with a view of illustrating the symptoms and cure of diseases by a reference to morbid anatomy, London 1827*) zuerst erkannte, dass es Wassersuchten giebt, welche von Erkrankungen der Niere abhängen und bei welchen im Harn Eiweiss abgesondert wird. Bright selbst beschrieb als Ursache dieser Albuminurieen verschiedene Formen der Nierenerkrankung.

Die von Bright zuerst näher charakterisirten Nierenerkrankungen sind seither unter dem Namen Morbus Brightii zusammengefasst worden, doch ist der Begriff desselben von den Autoren verschieden weit ausgedehnt worden, indem die einen alle mit Albuminurie verlaufenden Nierenaffectionen dazu zählen, während Andere die einfachen Circulationsstörungen und die Degenerationen davon ausscheiden und nur die entzündlichen Nierenaffectionen unter den Begriff des Morbus Brightii zählen wollen.

Rokitansky (*Handb. d. patholog. Anatomie 2. Bd. 1842*) unterschied 8 Formen. Frerichs dagegen (*Die Bright'sche Nierenkrankheit, Braunschweig 1851*) betrachtete die verschiedenen Nierenveränderungen bei den an Morbus Brightii Verstorbenen als verschiedene Stadien ein und desselben Processes. Nach ihm sollte der Process mit

Hyperämie beginnen, alsdann zu Exsudation und Entartung des Drüsenparenchyms führen und schliesslich in Atrophie und Schrumpfung seinen Ausgang nehmen.

Klebs scheidet die nicht entzündlichen Nierendegenerationen vom Morbus Brightii aus und identificirt den Begriff des letzteren mit der primären interstitiellen Nephritis; die dabei vorkommenden Veränderungen des Epithels betrachtet er als secundäre.

Grainger-Stewart unterscheidet drei Formen von Morbus Brightii, nämlich die entzündliche Form, die amyloide Form und die schrumpfende Form. Bei der ersten unterscheidet er 3 Stadien, nämlich die entzündliche Exsudation, die Verfettung und die Schrumpfung. Auch Virchow (*Cellular-Pathologie 1871*) unterscheidet 3 Formen, nämlich die parenchymatöse Nephritis, die indurirende interstitielle Nephritis und die amyloide Degeneration. Bartels theilt den Morbus Brightii in eine acute parenchymatöse, eine chronische parenchymatöse und eine interstitielle Nephritis. ein. Lecorché unterscheidet eine parenchymatöse und eine interstitielle Nephritis. Charcot stellt, theils von klinischen, theils von pathologisch-anatomischen Gesichtspunkten ausgehend, drei Formen auf. Die erste ist charakterisirt klinisch durch rapiden Verlauf, geringe Harnmenge mit viel Eiweiss und Hydrops, anatomisch durch eine grosse weisse Niere, die zweite durch chronischen Verlauf, reichliche Harnmenge mit wenig Eiweiss, Fehlen oder geringe Entwicklung des Hydrops und durch Schrumpfung der Niere. Die dritte Form ist die Amyloidniere.

Weigert trennt den Morbus Brightii in parenchymatöse Degenerationen und in die eigentliche Nephritis. Erstere sind lediglich acute Veränderungen. Die chronischen gehören alle derselben Form der Nephritis an und bilden nur Modificationen eines und desselben Processes. Man kann nicht interstitielle und parenchymatöse Formen unterscheiden, sondern es beginnen alle Formen mit Epitheldegeneration und Epithelschwund, denen sich alsdann reactive entzündliche interstitielle Processe anschliessen.

Aufrecht unterscheidet eine acute, eine subacute und eine chronische Nephritis und hält dafür, dass primär die Harnkanälchenepithelien erkranken, während die Gefässe und das Bindegewebe erst secundär in Mitleidenschaft gezogen werden. Als Nephritis bezeichnet er auch die Amyloidniere.

Wagner fasst den Begriff Morbus Brightii klinisch als eine Krankheit auf, bei welcher der Urin gewisse charakteristische Veränderungen zeigt und unterscheidet 4 Hauptformen, nämlich: 1) den acuten M. Br.; 2) den chronischen M. Br.; 3) die Schrumpfniere; 4) die Amyloidniere.

Leyden definirt den Begriff Morbus Brightii wesentlich vom klinischen oder physiologischen Standpunkte aus (*Verhandlungen des Congresses für innere Medicin, Wiesbaden 1882*) und identificirt ihn im Grossen und Ganzen mit allen jenen Nierenerkrankungen, welche Albuminurie und Hydrops hervorrufen, reechnet danach auch die Degenerationen des Drüsenparenchyms, die Pyelonephritis, die Amyloidniere etc. dazu.

Rosenstein theilt die diffuse Nephritis oder den Morbus Brightii in eine acute und in eine chronische diffuse Nephritis ein und unterscheidet bei letzterer drei anatomisch verschiedene Formen, nämlich die grosse weisse Niere, die gefleckte oder glatte Schrumpfniere und die granulöse Schrumpfniere.

Die Ansichten der Autoren über den Begriff Morbus Brightii sowohl als auch über die Anatomie und die Genese der Nephritis gehen, wie aus dem eben Angeführten ersichtlich, sehr auseinander. Ein weiteres Eingehen auf die Literatur würde noch weitere Differenzen ergeben. Es gilt dies nicht nur für die älteren, sondern auch für die neuesten Arbeiten auf diesem Gebiete, und auch die letzten Debatten an medicinischen Congressen haben gezeigt, dass auf Grund der bis jetzt vorliegenden Untersuchungsresultate eine Einigung der Anschauungen nicht zu erzielen ist.

Die Experimentaluntersuchungen über Nephritis, welche von Grawitz und Israel, Ponfick, Lassar, Marchand, Aufrecht, Buchwald, Litten und Anderen angestellt wurden, lassen sich für die Pathologie der bei dem Menschen vorkommenden Nephritis nur in sehr beschränktem Maasse verwerthen. Die durch Injection oder Fütterung verschiedener chemisch wirksamer Substanzen oder durch Aufhebung der Blutzufuhr etc. hervorgerufenen Nierendegenerationen gestatten nur

Schlüsse auf die ihnen entsprechenden Nierenerkrankungen des Menschen. Noch weniger lassen sich die durch Ureterunterbindung erzeugten Nierendegenerationen zur Erklärung der Gewebsveränderungen bei hämatogener Nephritis des Menschen verwerthen. Hier muss zunächst eine sorgfältige anatomische Untersuchung von Menschen stammender kranker Nieren die Grundlage bilden.

Literatur über Morbus Brightii.

Aufrecht, *Die diffuse Nephritis, Berlin 1879, u. D. Arch. f. klin. Med. XXXII 1883.*
Bamberger, *Ueber Morbus Brightii, Volkmann's Samml. klin. Vortr. Nr. 173, 1879.*
Bartels, *Ziemssen's Handb. d. spec. Pathol. IX, 1875.*
Brault, A, *Des formes anatomo-patholog. du mal de Bright, Arch. gén. de méd. 1882.*
Charcot, *Leçons sur les maladies du foie et des reins, Paris 1882 und Maladie de Bright et néphrite interstitielle, Revue de méd. I 1881.*
Cornil et Brault, *Étude sur la pathologie du rein, Paris 1884.*
Dunin, *Anat. Untersuch. üb. Nierenentzündung u. Morbus Brightii, Virch. Arch. 93. Bd. 1883.*
Fischl u. Schütz, *Stud. üb. Nephritis, Zeitschr. f. Heilk. III, Prag 1882.*
Frerichs, *Die Bright'sche Nierenkrankheit, Braunschweig 1851.*
Gaucher, *Néphrites par autointoxication, Rev. de méd. VIII 1888.*
Hortolès, *Étude du processus histologique des néphrites, Paris 1888.*
v. Kahlden, *Ueber acute Nephritis, Beitr. v. Ziegler Bd. XI 1892 (Lit.).*
Lecorché, *Traité des maladies des reins, Paris 1877.*
Lépine, *Die Fortschritte der Nierenpathologie, Berlin 1884.*
Leyden, *Klin. Untersuch. üb. Morbus Brightii, Zeitschr. f. klin. Med. II, u. Charité-Ann. VI.*
Nauwerck, *Beitr. zur Kenntniss des Morbus Brightii, Beitr. v. Ziegler I 1886.*
Posner, *Studien über pathologische Exsudatbildung, Virch. Arch. 79, Bd. 1880.*
Ribbert, *Nephritis und Albuminurie, Bonn 1881.*
Rosenstein, *Pathologie und Therapie der Nierenkrankheiten, Berlin 1894.*
Senator, *Die Albuminurie im gesunden und kranken Zustande, Berlin 1872.*
Snyers, *Pathol. des néphrites chroniques, Paris 1886.*
Stewart, Grainger, *On Bright's diseases of the kidney, Edinburgh 1871.*
Wagner, *Arch. f. klin. Med. XXV, XXVII und XXVIII, und Handb. d. spec. Pathol. von v. Ziemssen 9. Bd. 3. Aufl. 1882.*
Weigert, *Die Bright'sche Nierenerkrankung, Volkmann's Samml. klin. Vortr. N. 162—163, 1879.*
Ziegler, *Ueber die Ursachen der Nierenschrumpfung nebst Bemerkungen über die Unterscheidung verschiedener Formen der Nephritis, Dtsch. Arch. f. klin. Med. XXV 1879.*

§ 261. Die Nierenerkrankungen, welche man als **acute hämatogene Nephritis** bezeichnet, sind Folgezustände von **Intoxicationen** und **Infectionen** der Nieren, wobei die schädlich wirkende Substanz bald von aussen aufgenommen, bald im Organismus selbst producirt wird.

Unter den von aussen aufgenommenen Substanzen sind namentlich verschiedene Gifte wie Sublimat, chromsaure Salze, Phosphor, Arsenik, Cantharidin, Petroleum, chlorsaures Kali etc. in ihrer Wirkung genauer bekannt, allein es giebt auch noch zahlreiche andere Substanzen, welche, in die Säftemasse des Körpers aufgenommen, degenerirend und entzündungserregend auf das Nierenparenchym einwirken.

Von den infectiösen Processen können fast alle, die zu Allgemeinerkrankungen führen oder bei herdweiser Verbreitung Metastasen machen, Nierendegenerationen oder Entzündungen verursachen, und es kommen danach Nierenerkrankungen sowohl bei Diphtherie, Scharlach, Masern, Pocken, Septikämie, Pyämie, croupöser Pneumonie, Typhus recurrens, Typhus abdominalis, Erysipel, Cholera, Gelenkrheumatismus, gelbem Fieber, als auch im Verlaufe von Dysenterie, Tuberkulose, Endocarditis und localen Eiterungen zur Beobachtung.

Die Erkrankung der Nieren im Verlaufe von Infectionen ist in den meisten Fällen wohl auf den Einfluss toxisch wirkender Substanzen zurückzuführen. Es können demgemäss auch andere nicht durch

bakteritische Infectionen verursachte Störungen des Stoffumsatzes, sowie auch eine Resorption normaler Weise anderswo zur Abscheidung gelangender Substanzen Nierenerkrankungen bewirken, Verhältnisse, wie sie z. B. bei Diabetes, bei Gicht, bei Ikterus und bei Hämoglobinämie gegeben sind. Neben der toxischen Wirkung kommt bei Infectionskrankheiten sodann auch noch die Möglichkeit des Eindringens von Bakterien in die Nieren selbst in Betracht.

Leichtere Nierenerkrankungen lassen sich während des Lebens grossentheils an dem Auftreten von geringen Mengen von Albumin erkennen. Bei schweren Erkrankungen, welche der Arzt als acute Nephritis zu bezeichnen pflegt, ist die Menge des secernirten Urins vermindert, sein Eiweissgehalt und sein specifisches Gewicht sind hoch, seine Farbe dunkel, zuweilen getrübt oder blutig.

Das Sediment enthält farblose, bei blutiger Färbung des Urins meist auch erhaltene rothe Blutkörperchen, hyaline, seltener auch körnige und mit rothen Blutkörperchen und deren Zerfallsproducten besetzte Cylinder, ferner wohlerhaltene Epithelien aus den Sammelröhren, sowie trübgeschwellte und zerfallene Zellen aus den gewundenen Kanälchen. Hydrops ist dabei häufig vorhanden, besonders bei secundären Formen, indessen nicht regelmässig.

Der gewöhnliche Ausgang ist der in **Heilung**, doch kann der **Tod** namentlich durch Urämie eintreten. Es kann sich ferner auch eine länger dauernde Nierenerkrankung daran anschliessen, die den Charakter einer **subacuten oder chronischen parenchymatösen Nephritis** trägt oder zu **Niereninduration** und **Nierenschrumpfung** führt.

Der **anatomische Befund** ist bei **acuter nicht eiteriger Nephritis** ein wechselnder, und es ist auch nicht möglich, aus den Veränderungen des Urins bestimmte Schlüsse auf das jeweilige Aussehen der Niere zu ziehen. In manchen Fällen erscheint sie bei makroskopischer Besichtigung nicht verändert. Häufiger bietet sie indessen ein graues oder grauweisses oder grauweiss und grauroth oder roth gefleckte Aussehen: Veränderungen des Aussehens, welche hauptsächlich durch degenerative Veränderungen am Epithel und durch verschiedenen Blutgehalt bedingt sind. Nicht selten ist sie auch vergrössert, in einzelnen Fällen sogar hochgradig, bis auf das Doppelte ihres Volumens, dabei feucht und weicher als normal, so dass man den Eindruck einer ödematösen Schwellung erhält. Bei blassgrauer oder graugelblicher Färbung der Rinde ist die Marksubstanz oft cyanotisch geröthet und hebt sich dadurch scharf von der Rinde ab.

Die Glomeruli sind bald als rothe oder auch als graue Punkte erkennbar, bald unsichtbar. Bei stärkerer Erkrankung enthält die graue, noch durchscheinende, feuchte Rinde grauweisse oder gelblichweisse undurchsichtige Flecken, die auf fettige Degenerationsherde hinweisen, zuweilen auch kleine umschriebene rothe oder rothbraune oder grauschwarze, rundliche oder auch längliche hämorrhagische Herdchen, Entzüudungsformen, die man als **hämorrhagische Nephritis** bezeichnet.

§ 262. Die **histologischen Veränderungen**, welche die Niere bietet, wechseln ebenso wie das makroskopische Aussehen und können sich auf sämmtliche Bestandtheile der Nieren erstrecken oder auf einzelne Gewebstheile beschränkt sein. So giebt es Fälle, in denen

wesentlich nur die Glomeruli erkrankt sind, so dass man daraus auch Veranlassung genommen hat, den Process als **Glomerulonephritis** von den anderen Erkrankungen, bei denen auch die übrigen Bestandtheile erhebliche Veränderungen zeigen, zu trennen. Andererseits kommen aber auch wieder Formen vor, bei welchen die Glomeruli wenig oder gar nicht verändert sind, während z. B. die Epithelien der gewundenen Kanälchen hochgradige Degenerationen zeigen. Es können sonach die Schädlichkeiten, welche Nephritis hervorrufen, je nach ihrer Art bald die Glomeruli, bald die gewundenen Kanälchen, unter Umständen auch die Epithelien der Sammelröhren oder auch das intertubuläre Gefässsystem in erster Linie schädigen.

Die **pathologischen Zustände der Glomeruli** lassen sich theils aus der Anwesenheit eines pathologischen Inhaltes im Kapselraum, theils aus Veränderungen der Glomeruli selbst erkennen.

Der pathologische Inhalt im Kapselraum wird in den meisten Fällen durch ein eiweisshaltiges Secret des Glomerulus gebildet, dessen Eiweiss bei Härtung der Niere in Gerinnung erzeugenden Substanzen meist in körniger (Fig. 544 *g* und Fig. 545 *i*), seltener in hyaliner Form zur Gerinnung gebracht wird, oder auch schon während des Lebens oder nach dem Tode in diesen Formen sich abscheidet und bald nur eine dünne, zarte Einlagerung bildet, bald auch wieder eine ganz bedeutende Mächtigkeit besitzt. Von sonstigen Substanzen enthält der Kapselraum besonders häufig abgestossenes Glomerulusepithel (Fig. 544 *e*, e_1, e_2, e_3, Fig. 545 *h*, *g*, Fig. 546 *C c* und Fig. 555 *c*, pag. 765), welches bald noch wohl erhalten (Fig. 544 e_3), bald nekrotisch (*e*) oder von Vacuolen durchsetzt (e_2) und blasig degenerirt (Fig. 545 *h*), bald auch verfettet (Fig. 546 *C c*) und im Zerfall begriffen (Fig. 545 *g*) ist.

Fig. 544.

Fig. 545.

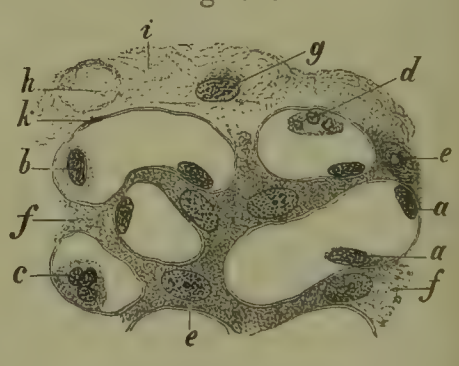

Fig. 544. Nekrose des Glomerulusepithels und Exsudation in den Kapselraum bei Icterus gravis (M. Fl. Gentianaviol.). *a* Normale Gefässschlingen. *b* Kapsel. *c* Kapselepithel. *d* Vom Epithel entblösste Gefässschlingen. *e*, e_1, e_2, e_3 Degenerirtes und abgestossenes Glomerulusepithel. *f* Exsudat zwischen den Epithelien. *g* Körniges Exsudat und Epithel. Vergr. 300.

Fig. 545. Durchschnitt durch peripher gelegene Glomerulusschlingen bei acuter Nephritis nach Diphtherie (Alk. Karm.). *a* Capillarkern. *b* Geschwellte abgehobene Endothelzellen. *c* Zelle mit drei Kernen. *d* Zelle mit Bruchstücken von Kernen. *e* Erhaltenes Glomerulusepithel. *f* Zerfallendes Glomerulusepithel. *g* Kern einer abgestossenen Epithelzelle. *h* Blasig degenerirte Epithelzelle. *i* Geronnenes Eiweiss. *k* Nackter Aussenrand einer Capillare. Vergr. 350.

Diese Erscheinung hängt damit zusammen, dass das Glomerulusepithel sehr häufig degenerirt und dabei anschwillt, oder verfettet, oder der Nekrose verfällt, wobei nicht selten durch Desquamation des degenerirten Epithels die Capillarschlingen zum Theil ihr Epithel völlig verlieren (Fig. 544 *d* und Fig. 545 *k*). Oft verfällt auch das Kapselepithel der Degeneration und wird danach ebenfalls abgestossen. Bei längerer Dauer einer acuten Nephritis kann auch eine fortgesetzte Desquamation des sich wieder regenerirenden Epithels sich einstellen, so dass sich mächtige Lager von Epithelzellen (Fig. 555 *c*, *g*) im Kapselraum ansammeln.

Nicht selten treten in den Kapselraum auch Leukocyten aus den Glomerulusgefässen aus und mischen sich dem Inhalt bei. Bei **hämorrhagischer Nephritis** enthalten der Kapselraum (Fig. 555 *f*) sowie das dazu gehörige Harnkanälchen rothe Blutkörperchen und sind oft mit denselben dicht erfüllt.

Die Gefässe der Glomeruli können sowohl eine abnorme Beschaffenheit ihres Inhaltes als auch pathologische Veränderungen ihrer Wand bieten. Bei hyperämischen Zuständen sind sie mit Blut vollgepfropft. Nicht selten enthalten einzelne zahlreiche Leukocyten, zuweilen sind sie mit solchen dicht erfüllt (Fig. 555 *b*). Oft enthalten sie auch mehr oder minder zahlreiche verfettete Zellen (Fig. 546 *B C d*),

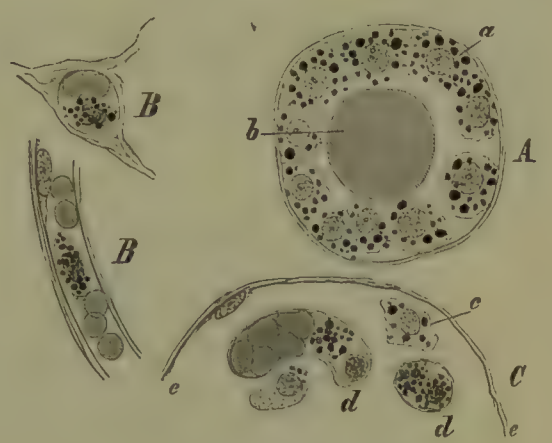

Fig. 546. Verfettung der Nieren bei Diphtherie (Flemm. Safr.). *A* Harnkanälchen mit verfettetem Epithel (*a*) und hyalinem Harncylinder (*b*) im Querschnitt. *B* Intertubuläre Capillaren mit verfetteten Zellen. *C* Rand eines Glomerulus mit verfetteten Epithelien (*c*) und verfetteten Zellen im Innern von Capillaren (*d*). *e* Bowman'sche Kapsel. Vergrösserung 300.

deren Kerne zum Theil fragmentirt, in 2—4 Bruchstücke zerfallen sind, so dass es sich wahrscheinlich um verfettete Leukocyten mit fragmentirten Kernen handelt. Es lassen sich ferner an den Endothelien Schwellungszustände (Fig. 545 *b*) nachweisen, und es kommen auch den Wänden aufsitzende mehrkernige Zellen in den Capillaren vor, (*c*, *d*), welche man (Langhans, Nauwerck) für veränderte Endothelzellen anzusehen geneigt ist. Es stellen sich ferner auch Wucherungen der Endothelien der Capillaren ein, welche zu Kern- und Zellvermehrung führen und so die Bahn der Glomerulusgefässe verlegen. Zuweilen bilden sich (z. B. bei Scharlach) in einzelnen Capillaren auch hyaline Thromben oder es schwillt die Capillarwand selbst an und bewirkt dadurch eine Verengerung des Lumens.

Das **Epithel der Harnkanälchen** verfällt nicht selten da und dort der Nekrose, so namentlich im Verlauf mancher Vergiftungen (Sublimat, Chromsäure, Cantharidin), daneben indessen auch bei manchen Infectionen, die toxische Producte liefern. Die eingetretene Nekrose lässt sich in einer Zeit, in der die Zellen noch erhalten sind, an dem Verlust der Färbbarkeit des Kernes oder an dem völligen

Untergang des Kernes (Fig. 547 *c*) nachweisen, und betrifft am häufigsten das secernirende Epithel gewundener Kanälchen (Fig. 553 *l*), kann sich indessen auch am Epithel der ableitenden Harnkanälchen und der Sammelröhren einstellen. Das nekrotische Epithel ist bald trüb, körnig, bald homogen, schollig. Im weiteren Verlauf verfällt das nekrotische Epithel der Auflösung.

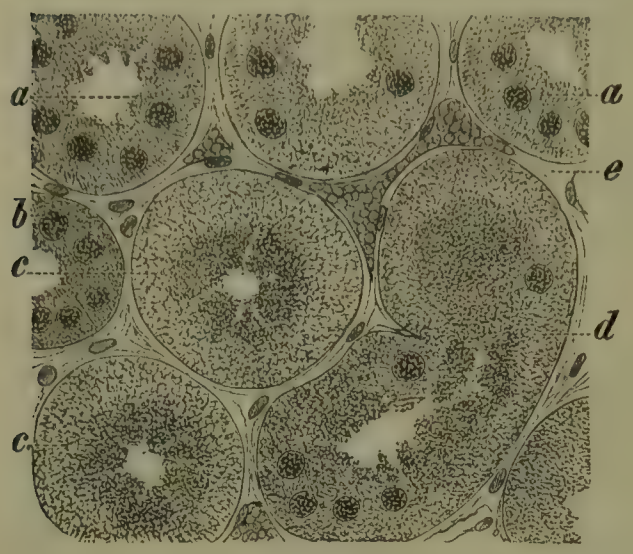

Fig. 547. Nekrose des Epithels der Harnkanälchen bei Icterus gravis (M. Fl. Gentianaviol.). *a* Normales gewundenes Kanälcken. *b* Aufsteigender Schleifenschenkel. *c* Gewundenes Kanälchen mit nekrotischem Epithel. *d* Gewundenes Kanälchen, dessen Epithel zum Theil erhalten, zum Theil nekrotisch ist. *e* Unverändertes Stroma mit Blutgefässen. Vergr. 300.

Noch häufiger als der Nekrose verfällt das Epithel der Kanälchen der trüben Schwellung (Fig. 548 *b*, *c*, *d*) und der Verfettung (Fig. 546 *A a*) und Fig. 549) und der hydropischen Entartung mit Vacuolenbildung, auch hier wieder am häufigsten in den gewundenen Kanälchen (Fig. 550 *b*), doch tritt namentlich die Verfettung oft auch in den Schleifenschenkeln (c_1) und den Schaltstücken auf.

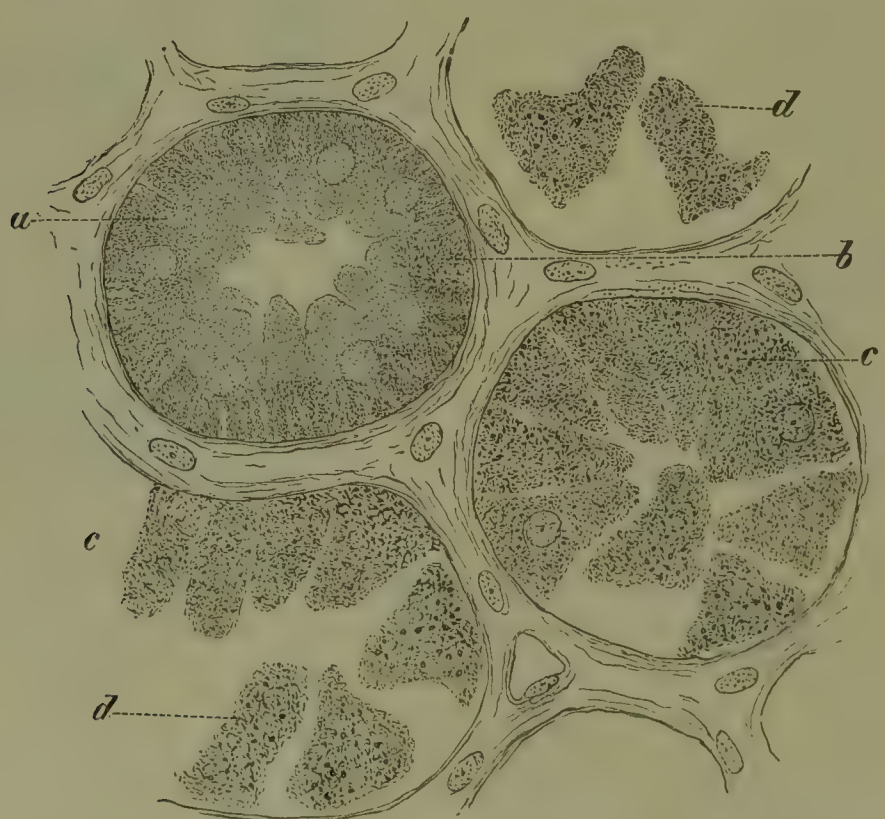

Fig. 548. Trübe Schwellung des Nierenepithels (Chromsaures Ammoniakglycerin). *a* Normales Epithel. *b* Beginnende Trübung. *c* Hochgradige Degeneration. *d* Abgestossene degenerirte Epithelzellen. Vergr. 800.

Bei allen Degenerationsformen kann sich dazu eine Desquamation (Fig. 546 *A a* und 548 *d*), sowie schliesslich eine Zerbröckelung und ein Zerfall der Zellen hinzugesellen, so dass mehr oder minder umfangreiche Epithelverluste entstehen. Aus der starken Veränderung und der Desquamation des Epithels hat man Veranlassung genommen, solche Erkrankungsformen als **katarrhalische Nephritis** oder auch als **acute parenchymatöse Nephritis** zu bezeichnen.

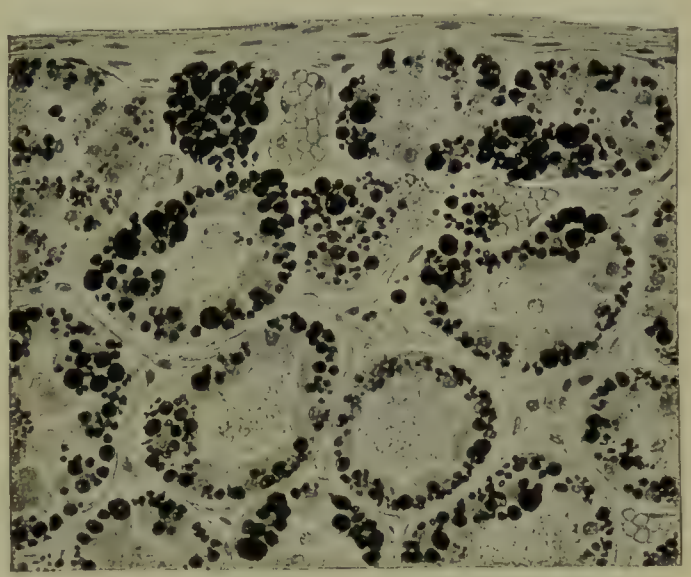

Fig. 549. Verfettung der Harnkanälchenepithelien bei acuter gelber Leberatrophie (Flemm. Safranin). Vergr. 300.

Sehr frühzeitig können sich neben den degenerativen Vorgängen am Epithel auch Wucherungen einstellen (Fig. 551 *b*), welche wohl eine Regeneration des gesetzten Verlustes bezwecken und bei Ausgang in Heilung auch erzielen.

Das **Lumen der Harnkanälchen enthält** stets da oder dort eine

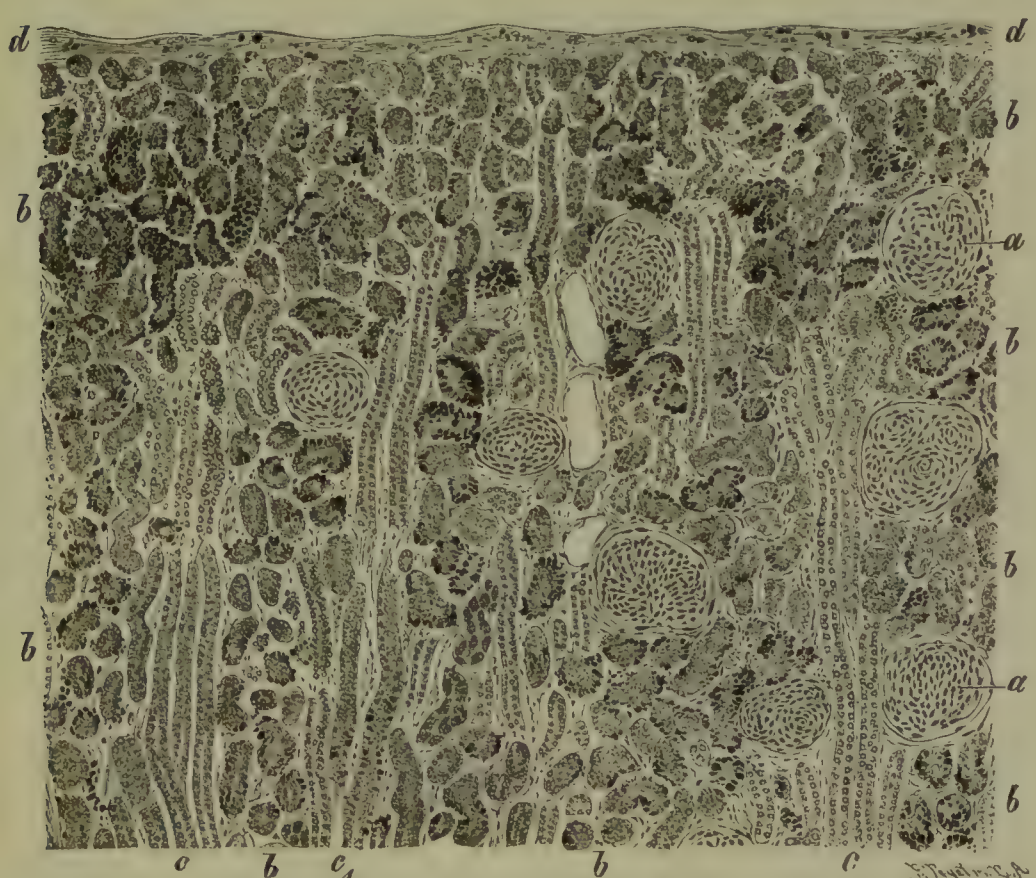

Fig. 550. Acute Nephritis bei croupöser Pneumonie (Flemm. Safr.). *a* Glomeruli. *b* Gewundene Harnkanälchen mit verfettetem Epithel. *c* Normale, c_1 verfettete gerade Harnkanälchen. *d* Kapsel der Niere. Vergr. 45.

pathologische Inhaltsmasse, so namentlich abgestossene und degenerirte, zuweilen durch Gerinnungsmassen zu Epithelcylindern verschmolzene Epithelien, Leukocyten, hyaline und körnige, aus transsudirtem Eiweiss und zerfallenen Zellen entstandene Gerinnungscylinder (Fig. 546 *A b*), nach Blutungen auch rothe Blutkörperchen und deren Zerfallsproducte, Pigmentkörner und bräunliche, körnige Cylinder. Es kommen Fälle vor, in denen die **Anhäufung von Zellen und deren Zerfallsproducte** sowie die **Cylinderbildung** in den Kanälchen ganz besonders ausgebreitet ist, so dass ein grosser Theil der Schleifenschenkel und der gewundenen Kanälchen solche enthält und dadurch der Abfluss des Urins erschwert ist.

Fig. 551. Epithelwucherung bei acuter Nephritis (Alk. Häm.). *a* Epithelien mit ruhenden Kernen. *b* Karyomitosen. Vergr. 500.

Man findet danach auch nicht selten einen grossen Theil der **Rindenkanälchen erweitert**, und es sind die starken Schwellungen der Niere, die zuweilen beobachtet werden, zum Theil auf eine Erweiterung der Harnkanälchen durch Behinderung des Abflusses des Urins zurückzuführen.

Das **intertubuläre Bindegewebe und dessen Blutgefässe** sind in manchen Fällen toxischer Nephritis wenig und kaum nachweisbar

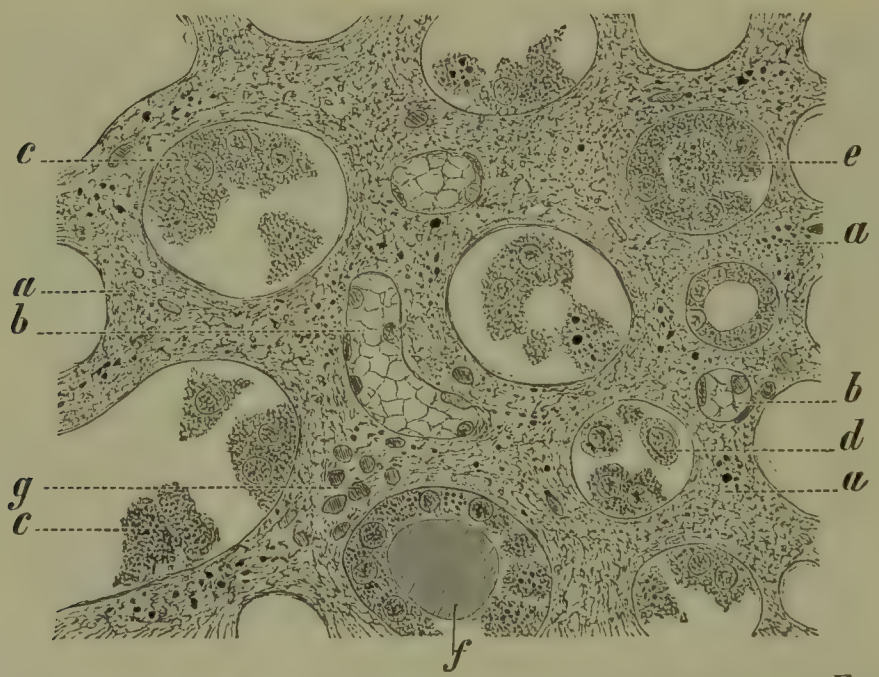

Fig. 552. Diffuse Nephritis mit serös-fibrinösem Exsudat von einem an eiteriger Mediastinitis und Pleuritis mit Nephritis am 10. Tage nach Beginn der Erkrankung gestorbenen Manne (Osmiums. Glyc.). *a* Stroma, stark verbreitert, mit Körnern und Fäden von Fibrin, sowie mit einzelnen Fetttröpfchen durchsetzt. *b* Capillaren. *c* Epithelien der gewundenen Kanälchen, zum Theil leicht verfettet und in Desquamation begriffen. *d* Abgestossene Epithelzellen in einem Schleifenschenkel. *e* Körnige und fettige Zerfallsmassen in einem Schleifenschenkel, dessen Epithel erhalten, aber trübe ist. *f* Hyaliner Cylinder in einem gewundenen Kanal. *g* Rundzellen. Vergr. 350.

betheiligt, doch ergiebt eine genaue histologische Untersuchung, dass bei Vorhandensein ausgesprochener Glomerulus- und Harnkanälchenerkrankung meist auch der Blutgefässbindegewebsapparat zwischen den Harnkanälchen da und dort Veränderungen zeigt.

Die interstitiellen Processe können sich unter Umständen darauf beschränken, dass an den intertubulären Capillaren ähnliche Veränderungen auftreten, wie sie schon von den glomerulären Capillaren beschrieben sind. In anderen Fällen kommt es dagegen zu Exsudationen, zunächst in der Form eines **entzündlichen Oedems des Nierenbindegewebes**, durch welches die Harnkanälchen, deren Epithelien dabei mehr oder minder degenerative Veränderungen zeigen (Fig. 552 *c*) und sich vielerorts von der Unterlage abheben und in die Lichtung der Kanälchen gerathen (*d*), durch breitere, von Flüssigkeit, zuweilen auch von Fibrin und da und dort auch von Rundzellen durchsetzte Septen (*a*, *g*), die zum Theil stark gefüllte Blutgefässe einschliessen, von einander getrennt sind. In späteren Stadien geht die

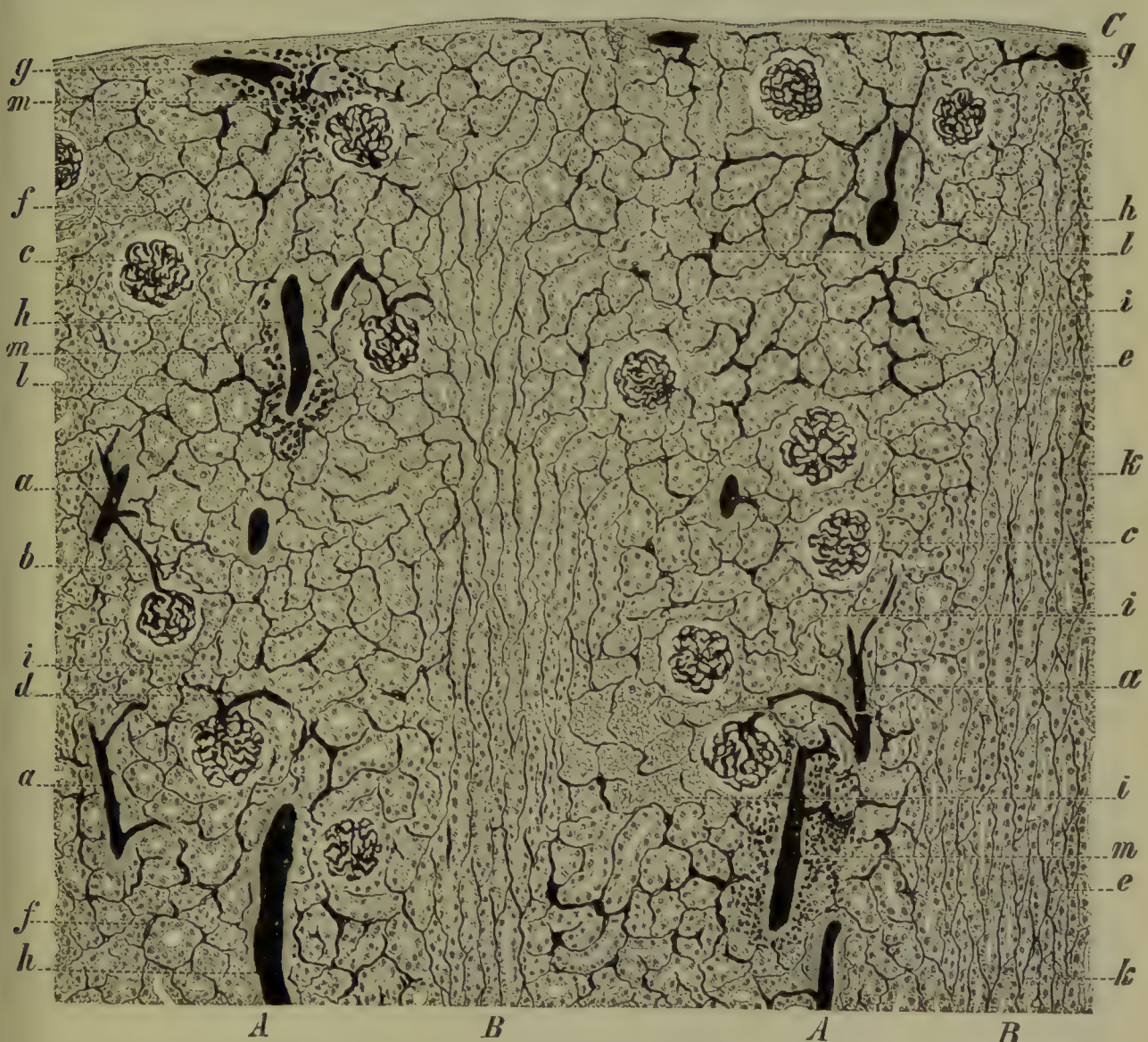

Fig. 553. Schnitt durch die äussere Hälfte der Nierenrinde bei frischer acuter interstieller Herdnephritis (Injectionspräparat). *A* Labyrinth. *B* Markstrahlen. *C* Nierenkapsel. *a* Arteria interlobularis. *b* Vas afferens. *c* Glomerulus. *d* Vas efferens. *e* Capillarsystem der Markstrahlen. *f* Capillarsystem des Labyrinthes. *g* Vena stellata. *h* Vena interlobularis. *i* Tubuli contorti. *k* Tubuli recti. *l* Degenerirte Tubuli contorti. *m* Perivenöse zellige Infiltration. Vergr. 32.

Hyperämie zurück, und es treten in den geschwollenen Septen oft reichlich Fetttröpfchen (*a*) auf. Sowohl bei vorhandenem Oedem, das nur selten sehr hochgradig und danach auch histologisch meist schwer nachweisbar ist, als auch bei fehlendem Oedem kommt es sodann nicht selten zu herdweisen, zelligen, interlobulären und periglomerulären Infiltrationen, zu einer **herdförmigen interstitiellen Nephritis.**

Die zellige Infiltration (Fig. 553 *m*) tritt in erster Linie in der Umgebung der Venulae stellatae (*g*, *m*) und der Venae interlobulares (*m*) auf und wird hier meist so stark, dass an gefärbten Präparaten der Herd schon bei schwacher Vergrösserung leicht erkennbar ist.

Am reichlichsten pflegen die Herde in den äussersten Lagen der Rinde, sowie an der Grenze von Rinde und Marksubstanz vorhanden zu sein, während die mittleren Schichten der Rinde meist nur wenig afficirt sind. Liegen Glomeruli innerhalb des Gebietes einer entzündlichen Infiltration, so häufen sich die Zellen auch in der Umgebung der Kapseln an und können dieselben dicht umschliessen. Solche Herdinfiltrationen kommen sowohl bei geringfügigen und in beschränkter Ausbreitung vorhandenen Veränderungen der Harnkanälchen (Fig. 553 *l*) als auch bei hochgradigen Degenerationen des secernirenden Parenchyms vor.

Im Gebiete der zelligen Infiltration können die Harnkanälchen auch Rundzellen enthalten, welche durch die Membrana propria der Harnkanälchen eingewandert sind und theils im Lumen, theils in den Drüsenzellen selbst liegen.

Literatur über acute Nephritis.

Albertini u. Pisenti, *Wirkung d. Acetons u. d. Acetessigsäure, A. f. exp. Path. XXIII 1887.*

Aufrecht, *Nephritis nach Cantharidin, Path. Mitth. II, Magdeburg 1883; Scharlachnephritis, D. Arch. f. klin. Med. 52. Bd. 1894; Pathogenese d. Nephritis, Congr. f. inn. Med. XIII 1895.*

Babes, *Le rein et le foie dans la fièvre jaune, Arch. d. phys. II 1883.*

Banti, *Endocarditi e Nefriti, Firenze 1895.*

Bluhm, *Aetiol. d. Nephritis, D. Arch. f. klin. Med. 47. Bd. 1890.*

Böhm, *Z. pathol. Anat. der Malp. Körperchen, Virch. Arch. 150. Bd. 1897.*

Boström, *Ueber die Intoxication mit der essbaren Lorchel, Leipzig 1882.*

Bouchard, *Des néphrites infectieuses, Rev. de méd. I 1881.*

Bowen, *Pockenherde in den Nieren, Vierteljahrsschr. f. Derm. XIV 1887.*

Burmeister, *Histogenese der acuten Nierenentzündungen. Virch. Arch. 137. Bd. 1894.*

Caussade, *De la néphrite pneumonique, Paris 1890.*

Claude, *Lés. du foie et des reins par cert. toxines, Paris 1897.*

Cornil et Brault, *De l'inflammat. des glomérules dans les néphrites, Journ. de l'anat. 1883.*

Cornil et Toupet, *Empois. par la cantharidine, Arch. de phys. X 1887.*

Crooke, *Zur pathol. Anat. d. Scharlachs, Fortschr. d. Med. III 1885.*

Councilman, *Acute u. subac. Nephritis, Rep. of the Boston Hosp. 1897.*

Delafield, *Stud. of path. Anat., Acute and chron. Bright's Disease, New York 1888—1891.*

Doyen, *Rech. anat. et expér. sur le choléra épidémique, Arch. de phys. VI 1885.*

Eliaschoff, *Ueber die Wirkung des Cantharidins auf die Niere, V. A. 94. Bd. 1883.*

Enriquez, *Contr. à l'ét. bactér. des nephrites infectieuses, Paris 1895.*

Ernst, *Z. Aetiologie d. Nephritis, I.-D. Zürich 1884; Nierenmykose, V. A. 139. Bd. 1895.*

Faulhaber, *Bakterien in den Nieren bei acut. Infectionskrankh., Beitr. v. Ziegler X 1891.*

Fischl, *Beitr. z. Histologie der Scharlachniere, Zeitschr. f. Heilk. IV 1883.*

Fraenkel u. Reiche, *Nierenveränd. nach Schwefelsäurevergiftung, V. A. 131. Bd. 1893.*

Friedländer, *Ueber Nephritis scarlatinosa, Fortschr. d. Med. I 1883.*

Fürbringer, *Diphtherische Nephritis, Virch. Arch. 91. Bd. 1883.*

Gaucher, *Pathogénie des néphrites par auto-intoxication, Rev. de méd. VIII 1888.*

Germont, *Contrib. à l'étude expér. des néphrites, Paris 1883.*

Golgi, *Neformazione dell' epitelio dei canal. oriniferi nella malattia di Bright, Arch. p. l. Sc. Med. VIII 1884.*

Hansemann, *Zur path. Anat. d. Malpighi'schen Körperchen, Virch. Arch. 110. Bd. 1887; Fettinfiltration der Nierenepithelien, ib. 148. Bd. 1897.*
van Herwerden, *De Wirkung van het Diphtherie-Gif, Nederl. Tijdschr. voor Geneesk. 1890.*
v. Kahlden, *Acute Nephritis, Beitr. v. Ziegler XI 1892 (Lit.); Glomerulonephritis bei Scharlach, ib. XV 1894.*
Karvonen, *Einfluss des Quecksilbers auf die Nieren, Berlin 1898 (Lit.).*
Kaufmann, *Die Sublimatintoxication, Berlin 1888, u. Virch. Arch. 117. Bd. 1889.*
Klemperer, *Veränd. d. Niere bei Sublimatvergiftung, Virch. Arch. 118. Bd. 1889.*
Konjajeff, *Die bakt. Erkrank. d. Niere beim Abdominaltyphus, Cbl. f. Bakt. VI 1889.*
Lahouse, *Rech. expér. sur les lésions du rein prod. p. la Cantharidine, Paris 1885.*
Langhans, *Veränd. d. Glomeruli u. acute Nephritis, V. A. 99. Bd. 1884 u. 112. Bd. 1888.*
Langowoi, *Cantharidinwirkung, Fortschr. d. Med. II 1884.*
Lassar, *Zusammenhang von Hautresorption u. Albuminurie, Virch. Arch. 77. Bd. 1879.*
Leyden, *Choleranephritis, Zeitschr. f. klin. Med. XXII 1893.*
Litten, *Scharlachniere, Charité-Ann. IV, Choleraniere, D. med. Woch. 1893.*
Lorenz, *Bürstenbesatz an norm. u. path. Nieren, Zeitschr. f. klin. Med. XV 1889.*
Mannaberg, *Aetiologie d. M. Br. acutus, C. f. Bakt. V 1889 u. Z. f. klin. Med. 1890.*
Mircoli, *Alterazioni renali nel pertosse, Arch. p. le Scienze Med. XIV 1890, u. Néphrites primitives mycotiques épidémiques des enfants, Beitr. v. Ziegler IV 1889.*
Neuberger, *Wirkung des Sublimates auf die Niere, Beitr. v. Ziegler VI 1889.*
Obrzut, *Pathogénie de la glomérulonéphrite, Rev. d. méd. VIII 1888.*
Oertel, *Die Pathogenese der epidemischen Diphtherie, Leipzig 1887.*
Osler, *Acute Nephritis in Typhoid Fever, Johns Hopk. Hosp. Rep. II, Baltimore 1890.*
Ponfick, *Ueber die Gemeingefährlichkeit der essbaren Morchel, V. A. 88. Bd. 1882.*
Prutz, *Ueber die anat. Verh. d. Nieren bei puerp. Eklampsie, Z. f. Gebh. 23. Bd. 1891.*
Ribbert, *Zur pathol. Anat. d. Glomeruli, Fortschr. d. Med. VI 1888; Erkrankung der Nieren bei Infectionskrankheiten, D. med. Woch. 1889; Die norm. u. pathol. Physiol. u. Anatom. d. Niere, Cassel 1896.*
Rumpf u. **Fraenkel**, *Choleraniere, D. Arch. f. klin. Med. 52. Bd. 1893.*
Schachowa, *Untersuchungen über die Nieren, Bern 1875.*
Spronck, *Le poison diphtérique considéré princip. au point de vue de son action sur le rein, Compt. rend. de l'Acad. des sc. de Paris 1889.*
Strauss, *Lésions du rein dans le diabète sucré, Arch. de phys. VI 1885; ib. X 1887.*
Vandervelde, *Contr. à l'anat. du rein infectieuse, Bruxelles 1895.*
Werner, *Einwirkung der Galle auf die Nieren, Arch. f. exp. Path. XXIV 1888.*
Weitere diesbezügliche Literatur enthält § 260.

Literatur über Harncylinder.

Burckhart, *Die Harncylinder, Berlin 1875.*
Ernst, *Fibrin in hyalinen Cylindern. Beitr. v. Ziegler XIII 1893.*
Lubarsch, *Natur und Entstehung der Nierencylinder, Centralbl. f. allg. Path. IV 1893.*
Ribbert, *Bildung der hyalinen Cylinder, Centralbl. f. allg. Path. IV 1893.*
Rosin, *Harncylinder, Eulenburg's Jahrb. III 1893 (Lit.).*
Török u. **Pollak**, *Entstehung der homogenen Harncylinder, A. f. exp. Path. XXV 1889.*
Weissgerber u. **Perls**, *Entstehung der Fibrincylinder, A. f. exp. Path. VI 1876.*

§ 263. Die **hämatogene acute eiterige Herdnephritis** ist die Folge eines Importes von Bakterien, namentlich von Staphylokokken und Streptokokken in die Niere und trägt danach auch meist den Charakter einer metastatischen Erkrankung.

Die stattgehabte Infection ist zunächst an der Bildung umschriebener trüber grauer Flecken erkennbar. Weiterhin bilden sich kleine rundliche oder auch streifenförmig von einem hyperämischen Hof umgebene gelbe Eiterherdchen, die ihren Sitz theils in der Rinde, theils in der Marksubstanz haben. Die Menge der Bakterien, welche man zu Beginn in den inficirten Gefässen, in Glomeruluscapillaren, intertubulären Capillaren und Venen findet, ist oft eine ganz ausserordentlich grosse, namentlich bei Streptokokkeninfection. Ihre Anwesenheit (Fig. 554 *a*) übt auf das benachbarte Gewebe eine nekrotisirende Wirkung aus (*b*, *g*, *h*). Weiterhin stellt sich eine Ansammlung von Eiter-

körperchen (*c*, *d*, *f*) ein und schliesslich kommt es zur Verflüssigung des Gewebes, zur Vereiterung und Abscessbildung. Zuweilen treten im Verlaufe der Entzündung (Streptokokkeninfection) auch Fibrinabscheidungen auf.

Kleine Abscesschen können nach Resorption des Eiters unter Narbenbildung heilen.

Durch fortschreitende Eiterung kann ein grosser Theil, ja die ganze Niere vereitern, so dass sich schliesslich ein mit Eiter gefüllter Sack bildet. Letzteres ist indessen selten und kommt häufiger bei Pyelonephritis (s. diese) vor.

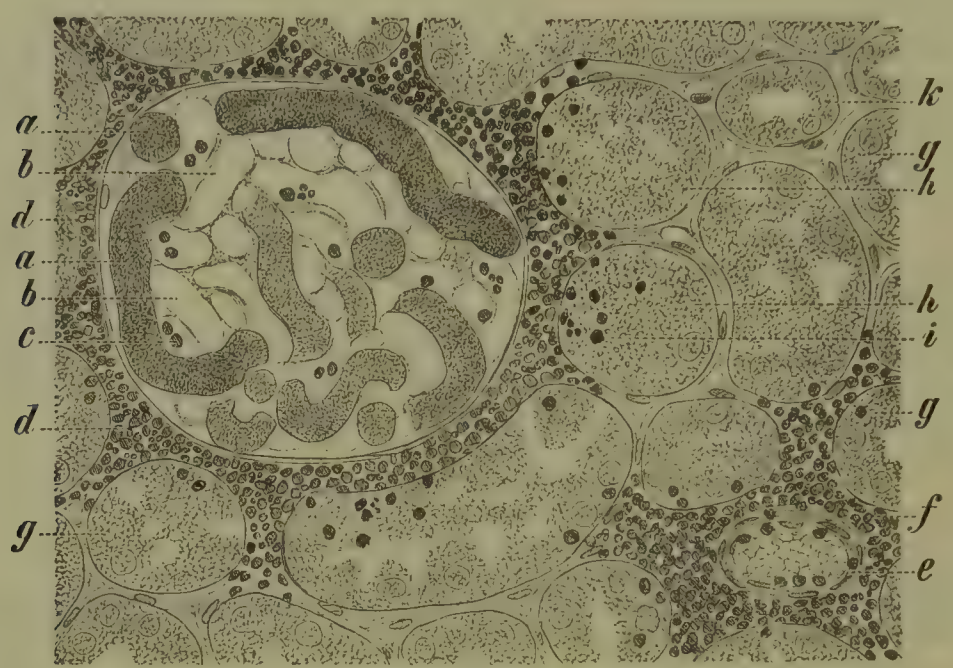

Fig. 554. Durch Staphylokokken verursachte eiterige Herdnephritis. (Alk. Gentianaviol.). *a* Mit Kokken gefüllte Glomerulusschlingen. *b* Leere kernlose Capillaren. *c* Rundzellen in Capillaren. *d* Pericapsuläre Zellinfiltration. *e* Vene. *f* Perivenöse Zellinfiltration. *g* Tubuli contorti, deren Epithelien getrübt, zum Theil kernlos und zerfallen sind. *h* Tubuli contorti mit körnigen Zerfallsmassen. *i* Rundzellen innerhalb der Tubuli. *k* Schleifenschenkel. Vergr. 200.

Bei ausgedehnten Eiterungen treten auch im Nierenbecken katarrhalische und eiterige, zuweilen auch diphtheritische Entzündungen auf.

Ueber **eiterige Pyelonephritis** siehe § 270, wo auch die Literatur über eiterige Nephritis angegeben ist.

Die eiterige Nephritis kommt, abgesehen von der Pyelonephritis, am häufigsten bei ulceröser Endocarditis und nach pyämischer Wundinfection vor. Sie kann indessen aus Anlass sehr verschiedener Krankheiten sich entwickeln; so tritt sie z. B. im Verlaufe von Dysenterie, Scharlach, Typhus oder ulceröser Phthise, Gelenkrheumatismus auf. Meist sind die Entzündungsherde nur klein, miliar; grössere Abscesse sind selten. Zuweilen ist die Entzündung mit embolischer Verstopfung der Nierenarterien verbunden, und dementsprechend combinirt sich dann auch die eiterige Entzündung mit Infarktbildungen. Nach v. Recklinghausen (*Virch. Arch. 100. Bd.*) können Entzündungserreger durch rückläufige Wellenbewegung auch von der Vena cava aus in die Niere gerathen.

§ 264. Die **subacute** und die **chronische parenchymatöse Nephritis**, deren **Aetiologie** derjenigen der acuten Nephritis nahesteht,

kann im Verlaufe von Intoxicationen und Infectionen beginnen, resp. sich an dieselben anschliessen. Es ist indessen zu bemerken, dass in manchen Fällen sich die Ursache der Erkrankung nicht erkennen lässt.

Die Entstehung der Erkrankung setzt voraus, dass irgend ein schädliches Agens in der Niere ausgeschieden, oder wenigstens dem Nierenparenchym mit dem Blutstrom zugeführt wird und dass die Schädigung, welche die Niere dadurch erfährt, eine längere Zeit andauernde ist. Infectionen mit Streptokokken, Pneumokokken, Diphtheriebacillen, Scharlach, Masern, Influenza etc. können unter nicht näher gekannten Verhältnissen diese Bedingungen erfüllen und ulceröse Formen der Lungenschwindsucht führen sehr oft zu chronischer parenchymatöser Nephritis.

Das Leiden führt bei schwereren Erkrankungen oft zu Hydrops, welcher den Patienten zuweilen erst auf sein Leiden aufmerksam macht. Der Harn ist reich an Eiweiss, in der Menge mässig vermindert, von gelber trüber Farbe, von vermehrtem specifischem Gewicht und gewöhnlich nicht blutig; doch kommen auch hämorrhagische Formen vor. Im Sediment liegen zahlreiche Cylinder verschiedenster Grösse, farblose Blutkörperchen, verfettete Epithelien, körnige und fettige Detritusmassen und Fettkörnchenkugeln. Rothe Blutkörperchen sind meist nur spärlich oder fehlen ganz, nur bei den hämorrhagischen Formen treten sie zu Zeiten in reichlicher Zahl auf.

Genesung ist bei schweren Formen der seltenere Ausgang. Häufiger tritt nach Wochen oder Monaten und Jahren der Tod unter steigendem Hydrops, durch Hirnödem oder Pleuritis, Peritonitis, Urämie etc. ein. Zuweilen ändert sich das Bild. Mit dem Auftreten einer Herzhypertrophie und Zunahme des Aortendruckes können die Menge des Urins sich steigern, sein specifisches Gewicht und sein Eiweissgehalt sich verringern, die Oedeme schwinden und das klinische Bild der indurativen Nephritis sich einstellen.

Der **anatomische Befund**, welcher bei der geschilderten Aenderung der Beschaffenheit des Urins erhoben werden kann, ist nicht immer der nämliche, und es wiederholen sich hier die schon bei der acuten Nephritis aufgeführten Verschiedenheiten in noch bedeutenderem Maasse.

Zunächst kann auch hier der makroskopische Befund ein sehr unerheblicher sein, indem die Nieren keine bemerkbare Schwellung und nur geringfügige Aenderungen ihrer normalen Färbung zeigen. Es kommt dies namentlich in jenen Fällen vor, in welchen sich die histologischen Veränderungen wesentlich auf die Glomeruli beschränken, so dass man die Erkrankung nach ihrem Hauptmerkmal als eine **chronische Glomerulonephritis** bezeichnen kann.

Am häufigsten treten graue, grauweisse, graugelbe und weisse, durch Anämie und fettige Degeneration bedingte Färbungen der Rinde auf, welche bald sich über die ganze Rindenschicht verbreiten, bald sich auf einzelne Theile, z. B. auf die inneren oder auch auf die äusseren Schichten, beschränken und der Rinde bald ein exquisit fleckiges, bald auch wieder ein gleichmässiges Aussehen verleihen. Die anatomische Benennung dieser Nieren ist zunächst nach diesen Farbenänderungen gewählt, indem man dieselben als **weisse**, als **bunte** und als **gefleckte Nieren** bezeichnet. Ist gleichzeitig auch Schwellung der Niere vorhanden, ein Befund, der oft zu erheben ist, so spricht man von **grosser** oder **geschwellter weisser** oder **bunter Niere**. Es kann die Schwellung so bedeutend werden

dass das Gewicht beider Nieren von 300 g auf 600—700 g und höher steigt.

Die Markkegel sind im Gegensatz zur blassen Rinde meist mehr oder weniger streifig geröthet. Das Rindengebiet enthält ferner oft einzelne gefüllte Venen, und es bilden die gefüllten Venulae stellatae an der Oberfläche oft zierliche rothe Sterne. Bei der als **chronische hämorrhagische Nephritis** bezeichneten Form ist die Rinde von rothen, braunrothen und schwarzrothen umschriebenen hämorrhagischen Herden mehr oder minder dicht durchsetzt.

Die Consistenz der Nieren ist meist weich, namentlich bei Schwellung derselben. Die Oberfläche ist im Ganzen meist glatt, doch lässt sie bei längerer Dauer der Erkrankung nicht selten da und dort kleine narbige Einziehungen erkennen und es kommen Fälle vor, in denen weisse Nieren sehr zahlreiche narbige Einziehungen besitzen und zugleich verkleinert sind, so dass sie in ihrem Verhalten mehr der indurirten Schrumpfniere sich nähern und man den Zustand als **weisse Schrumpfniere** bezeichnen kann.

Der **histologische Befund bei subacuter** und **chronischer parenchymatöser Nephritis** wechselt, den makroskopischen Verhältnissen entsprechend, nicht unerheblich, doch ist allen Fällen gemeinsam, dass degenerative Veränderungen am secernirenden Parenchym in grosser Ausbreitung vorhanden sind. Die dominirende Veränderung bildet dabei die **Verfettung**, welche sowohl die Epithelien der Glomeruli und der Harnkanälchen, als auch die Endothelien der Blutgefässe betrifft und welche bei starker örtlicher Ausbreitung die weisse Färbung der erkrankten Niere bedingt. Zu den degenerativen Veränderungen gesellen sich alsdann noch Stauung des Urins in den Harnkanälchen zufolge der Verlegung der abführenden Kanälchen durch Cylinder und durch abgestossene Epithelien sowie mehr oder minder erhebliche entzündliche Exsudationen, entzündliches Oedem und zellige Infiltrationen des Nierenbindegewebes hinzu. Nach längerem Bestande des Leidens finden sich endlich immer auch schon Zustände der Atrophie, charakterisirt durch die Verödung einzelner Glomeruli und Atrophie der zugehörigen Harnkanälchen. Zuweilen gesellt sich zu dieser Veränderung auch noch eine Induration der in kleinen Herden auftretenden atrophischen Bezirke.

Die **Glomeruli** können alle jene bei der acuten Nephritis (§ 262) vorkommenden Veränderungen zeigen, und es sind dieselben meist noch weit ausgeprägter als bei letzterer. Oft ist es namentlich die Verfettung des Glomerulusepithels (Fig. 556 *a*), welche den Process charakterisirt, in anderen Fällen treten Schwellung, Wucherung und Desquamation des Epithels in den Vordergrund (Fig. 555 *c*, *g*) oder es combiniren sich beiderlei Veränderungen. Im Uebrigen kommt es zum Austritt von eiweisshaltiger Flüssigkeit, oft auch von Leukocyten (*e*), bei hämorrhagischen Formen auch von Blut (*f*) in den Kapselraum und die zugehörigen Harnkanälchen (*p*). Aus der vorhandenen Eiweisssubstanz können sich schon im Kapselraum hyaline oder auch körnig-faserige Gerinnungsmassen (*g*) bilden.

Die Glomeruli selbst können durch die Anfüllungsmassen im Kapselraum comprimirt werden. Im Uebrigen treten vielfach Verfettungen des Endothels, zuweilen auch Verdickungen der Wand der

Capillaren auf, und es schliessen die Capillarschlingen (*b*) oft erhaltene oder auch verfettete Leukocyten in mehr oder minder grosser Zahl, zuweilen auch hyaline Thromben ein.

Im Bindegewebe der Kapsel können sich Wucherungen einstellen, welche zu einer zellig fibrösen Verdickung der Kapsel (Fig. 556 *b*) führen und ebenso kann auch von den in den Kapselraum eintretenden Blutgefässen aus eine bindegewebige Wucherung ihren Ausgang nehmen.

Mit dem Fortschreiten der Erkrankung stellen sich **Verödungsprocesse in den Glomeruli** ein, wobei die Capillarschlingen undurch-

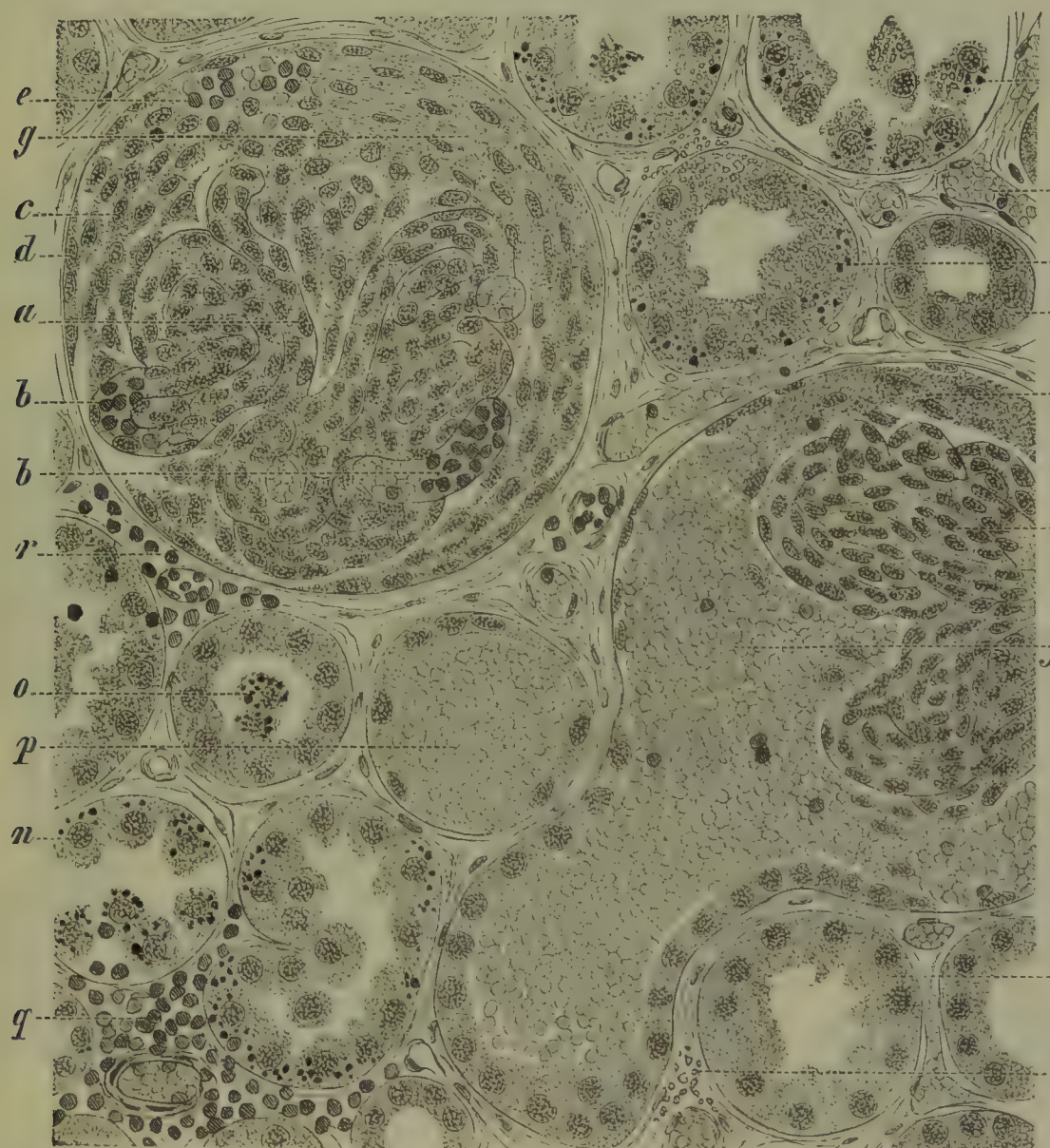

Fig. 555. Subacute hämorrhagische Nephritis (M. Fl. Osmiums. Karm.). *a* Normale Gefässschlingen. *b* Mit farblosen Blutkörperchen gefüllte Capillare. *c* Desquamirtes Glomerulusepithel. *d* Kapselepithel. *e* Exsudat, aus farblosen und rothen Blutkörperchen und aus körnigen Massen bestehend. *f* Hämorrhagie in einem Kapselraum und im Anfangstheil eines Harnkanälchens. *g* Körniges und geschichtetes Exsudat, in welchem die Kerne desquamirter Glomerulusepithelien liegen. *h* Zerfallenes Blut, welches desquamirte Glomerulusepithelien einschliesst. *i* Tubuli contorti. *k* Schleifenschenkel. *l* Harnkanälchen mit pigmentirten und fettig degenerirten Epithelien. *m* Pigmenthaltiges Epithel in Desquamation. *n* Verfettete Zellen, zum Theil in Desquamation. *o* Abgestossenes und verfettetes Epithel im Lumen eines normalen Harnkanälchens. *p* Mit Blut gefülltes Kanälchen. *q* Perivenöse, *r* pericapsuläre zellige Infiltration. *s* Pigment im Bindegewebsstroma. *t* Mit Blut gefüllte Capillaren. Vergr. 300.

gängig werden (Fig. 557 *c*) und vielfach untereinander zu einer homogenen kernarmen Masse verschmelzen. Mit der Verödung der Gefässe geht auch das Epithel zu Grunde, und der Glomerulus bildet danach ein homogenes kernarmes oder auch kernloses Knötchen (*c*), das von einer geschrumpften, zuweilen verdickten Kapsel umschlossen wird.

Die **Harnkanälchen** zeigen stets zu einem Theil ausgesprochene fettige Degeneration und Zerfall und Desquamation ihres Epithels (Fig. 555 *n*, *o*, Fig. 556 *d*, Fig. 557 *a*, *b*, *c*, Fig. 558 *a*, *b*, *c*) und es sind namentlich die weissen Nieren, in denen diese Veränderungen eine bedeutende Ausbreitung erlangen, während in graurothen, wenig abgeblassten und gefleckten Nieren diese Veränderungen geringer sind und bei jenen Formen der Nephritis, die man als Glomerulonephritis bezeichnet, keine nennenswerthe Ausbreitung erlangen.

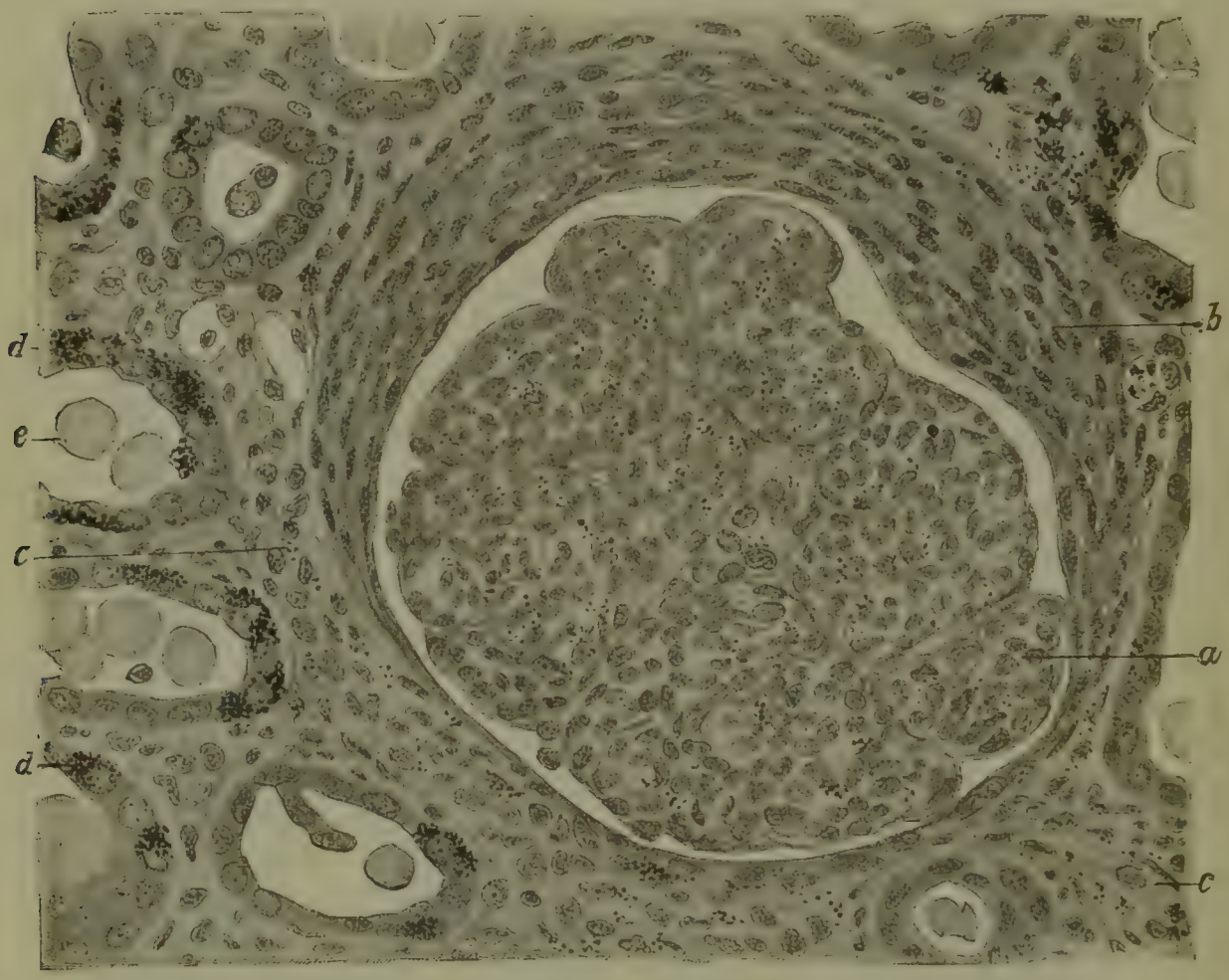

Fig. 556. 6 Wochen alte Nephritis, entstanden nach Streptokokkenpanaritium (Flemm. Safr.). *a* Glomerulus, zum Theil mit Fetttröpfchen besetzt. *b* Gewucherte Kapsel. *c* Gewuchertes Bindegewebe. *d* Verfettetes Epithel. *e* Blasige Kugeln. Vergr. 580.

Die Verfettung betrifft vornehmlich die gewundenen Harnkanälchen, erstreckt sich aber auch auf die geraden Kanälchen, befällt aber nie alle Harnkanälchen gleichmässig, sondern tritt herdweise auf und bedingt dadurch die feine Fleckung der Rinde. Im Lumen der Harnkanälchen liegen vielerorts verfettete Zellen (Fig. 555 *o*, Fig. 557 *c*, Fig. 558 *c*, *d*) und deren Trümmer, ferner hyaline und körnige Gerinnungsmassen (Fig. 558 *b*, *e*) und Leukocyten, bei hämorrhagischer Nephritis auch Blut (Fig. 555 *p*) und Pigmentkörner. Nicht selten

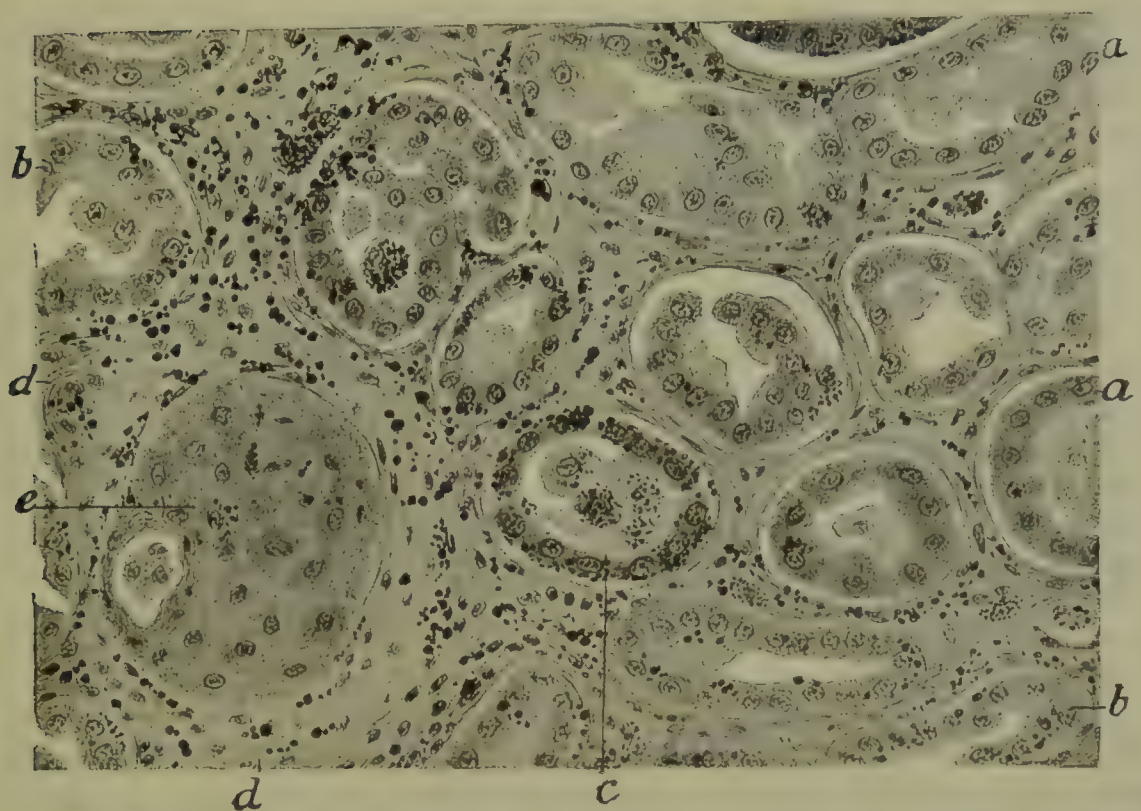

Fig. 557. Nephritis parenchymatosa chronica (Flemm. Safranin). Mann v. 16 J. Hydrops seit $4^1/_2$ Monaten. *a*, *b*, *c* Harnkanälchen mit verschieden stark fettig degenerirtem Epithel. *d* Verdicktes und mit Fetttröpfchen durchsetztes Bindegewebsstroma. *e* Atrophischer Glomerulus. Vergr. 300.

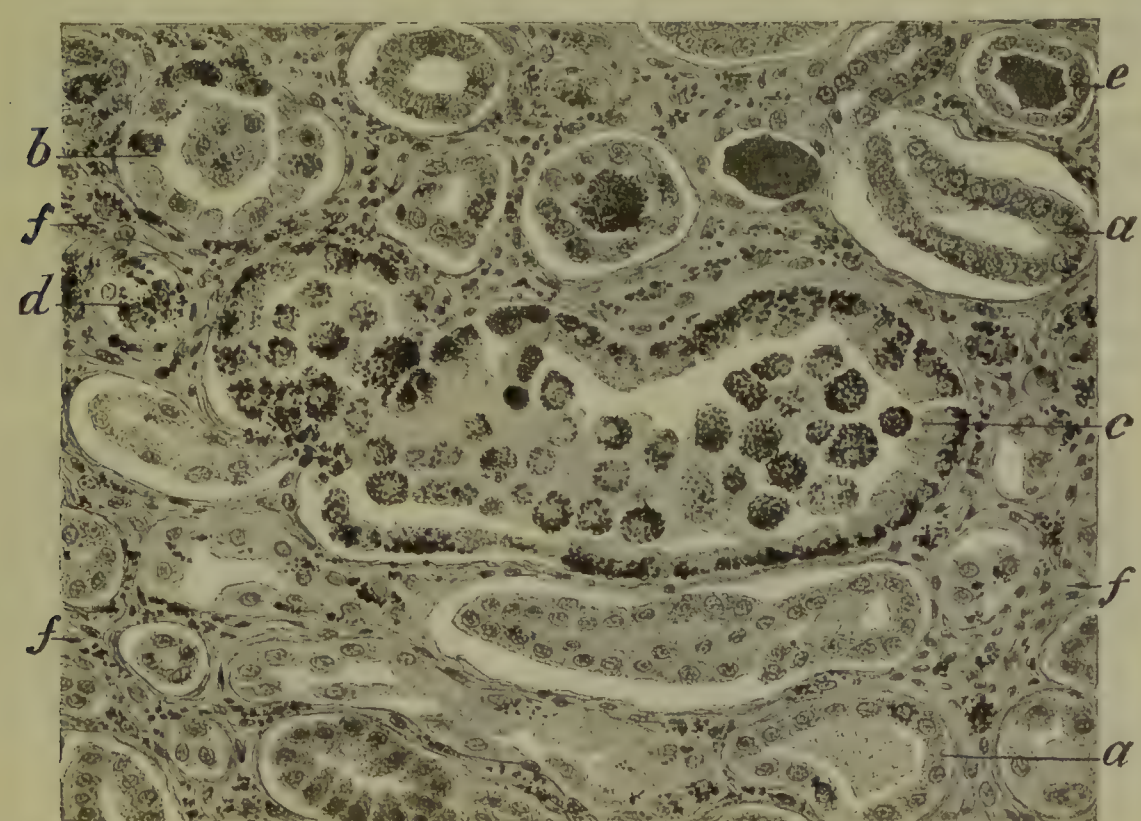

Fig. 558. Nephritis chronica parenchymatosa (Flemm. Safranin). Mann v. 16 J. Hydrops seit $4^1/_2$ Monaten. *a* Harnkanälchen mit leicht verfettetem Epithel. *b* Harnkanälchen mit theilweise verfettetem Epithel und abgestossenen Zellen im Lumen. *c* Erweitertes Harnkanälchen mit total verfettetem Epithel und zahlreichen verfetteten Zellen im Lumen. *d* Kanälchen mit fettigem Detritus im Innern. *e* Kanälchen mit hyalinem Cylinder. *f* Leicht verdicktes, mit Fetttröpfchen durchsetztes Bindegewebsstroma. Vergr. 300.

schliesst alsdann auch ein Theil der Epithelien körniges Pigment (*m*) ein.

Das **intertubuläre Bindegewebe** ist da und dort der Sitz einer mehr oder minder erheblichen zelligen Infiltration (Fig. 555 *q*, *r*), welche eine ähnliche Vertheilung zeigt wie bei acuter Nephritis. Daneben kann mehr oder minder erhebliches Oedem bestehen.

In manchen Fällen ist das Stützgewebe da und dort verbreitert, in ein wucherndes Gewebe umgewandelt (Fig. 556 *c*). Nach längerer Dauer des Processes ist auch eine wirkliche Hypertrophie des Bindegewebes (Fig. 557 *d* und Fig. 558 *f*) zu constatiren. Es kommt dies namentlich in Fällen zur Beobachtung, in denen die Niere an ihrer Oberfläche narbige Einziehungen zeigt, in denen also bereits durch Verödung von Glomeruli partielle Atrophie eingetreten ist. Endlich kann auch das intertubuläre Bindegewebe mehr oder weniger reichlich Fetttröpfchen enthalten (Fig. 556 *c*, Fig. 557 *d* und Fig. 558 *f*), welche theils in Capillarendothelien, theils in Bindegewebszellen und Leukocyten, theils auch frei im Gewebe liegen.

Literatur über chronische parenchymatöse Nephritis.

Aufrecht, *Eine 20 Jahre dauernde Nephritis nach Scharlach mit Ausgang in eine weisse Schrumpfniere, D. A. f. kl. M. 42. Bd.; Nachweis zweier Nephritisarten, ib. LIII 1894.*
Chopard, *Contribution à l'étude de la néphrite gravidique, Paris 1889.*
Fichtner, *Path. Anat. d. Niere bei Diabetes, Virch. Arch. 114. Bd. 1888*
Gaucher, *Pathogénie des néphrites, Paris 1886, u. Sem. méd. 1888.*
Halbertsma, *Aetiol. d. Eklampsia puerperalis, Volkm. Samml. kl. Vortr. No. 212, 1882.*
Held, *Zur Kenntniss der glatten weissen Schrumpfniere, Beitr. v. Ziegler VI 1889.*
Heubner, *Die chronische Nephritis im Kindesalter, Berlin 1897.*
v. Kahlden, *Nephritis bei Phthisikern, Cbl. f. allg. Path. II 1891; Experimentelle Untersuchungen üb. d. Wirkung d. Alkohols auf Leber u. Nieren, B. v. Ziegler IX 1891.*
Leyden, *Nephritis bei Schwangerschaft, Zeitschr. f. klin. Med. XI 1886.*
Mayor, *Contribution à l'étude des lésions du rein chez les femmes en couches, Paris 1880.*
Pernice, *Sul rene dei tisici. Sicilia Medica II 1890.*
Pisenti e Acri, *Rene diabetico, Lav. dell' Ist. anat. pat. di Perugia 1890.*
Rosenstein, *Beitrag zur Aetiologie der parenchymatösen Nephritis, V. A. 14. Bd. 1858.*
Snyers, *Pathologie des néphrites chroniques, Bruxelles 1886.*
Tischler u. Schütz, *Studien über versch. Formen d. Nephritis, Z. f. Heilk. III 1882.*
Weinbaum, *Morb. Br. in Folge von Schwangerschaft, Zeitschr. f. klin. Med. XIII 1887.*
Weitere diesbezügliche Literatur enthalten § 262 und § 266.

§ 265. Die **Amyloidentartung der Nieren** ist eine Erkrankung, welche der parenchymatösen Nephritis nahe steht, sich danach auch durch degenerative Veränderungen am Glomerulus- und Harnkanälchenepithel auszeichnet und zugleich auch oft mit entzündlichen Infiltrationszuständen des Bindegewebes, oder auch mit herdförmiger Atrophie und Verödung des Nierengewebes verbunden ist. Unterschieden wird die Amyloidentartung von der parenchymatösen Nephritis nur dadurch, dass gleichzeitig am Blutgefässbindegewebsapparat der Nieren die charakteristische amyloide Degeneration eintritt und der Erkrankung ein eigenartiges Gepräge verleiht.

Sind die degenerativen Veränderungen am Epithel, die wesentlich in einer fettigen Entartung der Epithelzellen bestehen, stark entwickelt, so bietet die Niere das Bild der **weissen Niere**, geringere Betheiligung des Epithels lässt den Blutgehalt und die durchscheinende Beschaffenheit des Parenchyms besser erkennen, doch ist die Niere auch in diesen Fällen meist bedeutend blasser als eine

gesunde Niere, dabei gelblich oder graugelblich oder grauweiss gefärbt und weicher als normal. Zuweilen zeigt die Rinde auf dem Durchschnitt auch eine rothe Streifung in einer blassen, weissgefleckten Grundsubstanz. Die Glomeruli sind als rothe oder blasse Körner zu erkennen, welche eine durchscheinende Beschaffenheit besitzen. Sind in der Niere bereits atrophische Zustände eingetreten, so zeigt die Oberfläche kleine narbige Einziehungen, und es kann dieselbe auch granulirt aussehen. Die Marksubstanz ist meist streifig geröthet, zuweilen indessen ebenfalls blass.

Die Amyloidentartung selbst ist, wenn sie nicht eine bedeutende Ausbreitung erlangt hat, nicht ohne weiteres zu erkennen. Es lässt dagegen die Behandlung der ausgewaschenen Schnittfläche mit Jod oder mit Jod und Schwefelsäure oder mit Methylviolett und Essigsäure braune resp. rothviolette Punkte und Strichelchen zu Tage treten, welche den amyloid entarteten Theilen des Blutgefässbindegewebsapparates, namentlich der Glomeruli und der Vasa afferentia entsprechen. Höhere Grade der Entartung erkennt man an dem speckigen Glanz und der Consistenzvermehrung der betroffenen Theile, und es können die Nieren unter Umständen durch massenhafte Amyloidablagerung ziemlich fest werden und auf der Schnittfläche ein buntes Gemisch speckiger durchscheinender und weisser, undurchsichtiger Flecken zeigen.

Die Amyloidentartung befällt in erster Linie die Gefässe der Glomeruli, deren Wände sich dabei verdicken und eine homogene Beschaffenheit erhalten (Fig. 559 *b*). Im Beginn liegen die Degenerations-

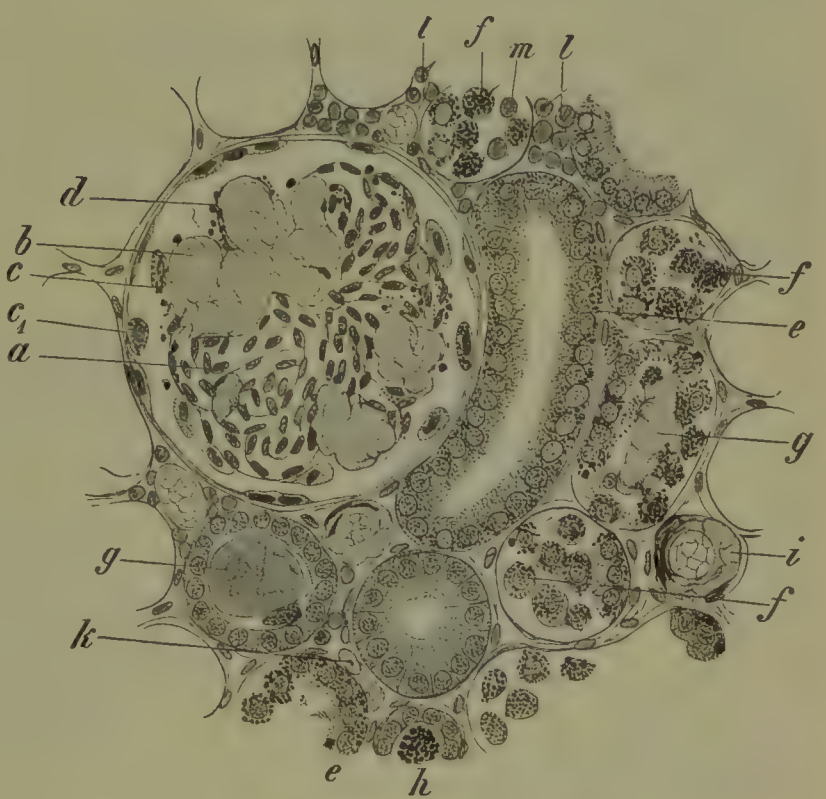

Fig. 559. Schnitt aus einer Amyloidniere mit fettiger Degeneration (M. Fl. Osmiums.). *a* Normale Gefässschlingen. *b* Amyloide Gefässschlingen. *c* Verfettetes Glomerulusepithel. c_1 Verfettetes Kapselepithel. *d* Auf den Capillaren aufliegende Fetttröpfchen. *e* Verfettetes Epithel in situ. *f* Abgestossenes und verfettetes Epithel. *g* Hyaline Gerinnungen (Harncylinder). *h* Cylinder aus Fetttropfen im Querschnitt. *i* Amyloide Arterie. *k* Amyloide Capillare. *l* Zellige Infiltration im Bindegewebe. *m* Rundzellen innerhalb der Harnkanälchen. Vergr. 300.

herde vereinzelt, später verschmelzen sie unter einander, so dass schliesslich ganze Glomeruli in ein Conglomerat homogener Schollen verwandelt erscheinen. Vollkommen degenerirte Gefässe werden für den Blutstrom undurchgängig.

Nächst den Glomeruli erkranken in bevorzugter Weise die Wände

der Vasa afferentia (*i*) und der Arteriae interlobulares, sowie die Wände der Blutgefässe der Marksubstanz. Schliesslich kann die Entartung auch einen grossen Theil des capillaren und venösen Gefässgebietes der Rinde, sowie endlich auch die Membrana propria der Harnkanälchen ergreifen.

Die Verfettung kann sämmtliche epitheliale Bestandtheile der Niere, also sowohl das Glomerulus- und Kapselepithel (*c*, c_1, *d*) als auch das Harnkanälchenepithel (*e*, *f*) betreffen. Die verfettenden Zellen werden zum Theil abgestossen (*f*) und gehen schliesslich zu Grunde (*d*). Das Lumen der Harnkanälchen beherbergt danach verschiedene Zerfallsproducte des Epithels (*h*), ferner auch hyaline Gerinnungscylinder (*g*) und nicht selten auch Leukocyten (*m*). Die Cylinder sind bald sehr zart, durchsichtig, bald derber, wachsartig, dem Amyloid ähnlich und bräunen sich mit Jod etwas stärker als die übrigen Gewebe, doch geben sie keine charakteristische Amyloidreaction.

Nicht selten finden sich in den bindegewebigen Interstitien der Härnkanälchen zellige Infiltrationsherde (*l*). Es kommen ferner auch Fälle vor, in welchen das Bindegewebe stellenweise vermehrt und verdichtet ist.

Die fettige Degeneration ist wohl grossentheils ein Effect derselben Schädlichkeit, welche die Amyloidentartung verursacht hat. Immerhin mögen auch die durch letztere bedingten Circulationsstörungen einen gewissen Antheil an der Entstehung der Verfettung haben. Die entzündlichen Veränderungen dürften wesentlich als Coëffect der die Amyloidentartung veranlassenden Noxe anzusehen sein.

§ 266. Die **indurirte Schrumpfniere** ist in ihrer typischen Form eine verkleinerte, verhärtete, an der Oberfläche granulirte Niere (Fig. 560) von graurother oder rother, selten blasser Färbung, welche auf dem Durchschnitt eine erhebliche Verschmälerung der Rinde, oft auch eine Verkleinerung und Abflachung der Markkegel erkennen lässt. Die

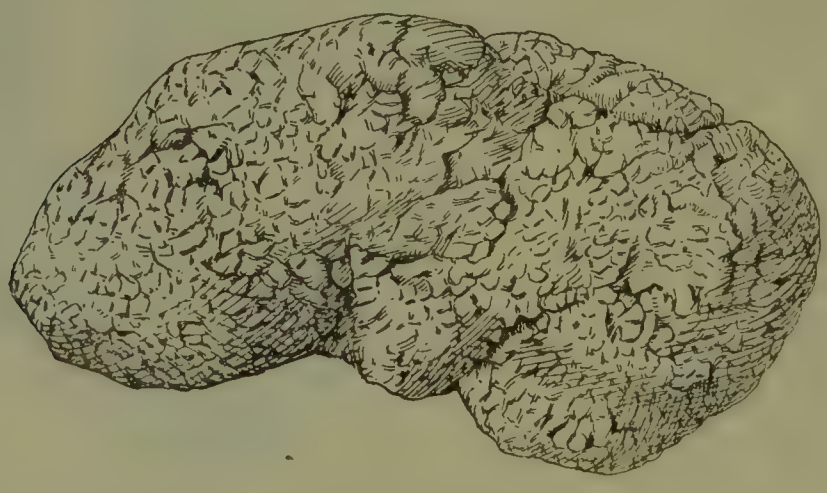

Fig. 560. Feingranulirte indurirte Schrumpfniere. Natürliche Grösse.

Veränderung wird als das Product einer **chronischen, interstitiellen Nephritis** angesehen, bei welcher ein blasser, nur wenig eiweisshaltiger Urin mit niedrigem specifischem Gewicht und wenigen Formelementen (blasse hyaline Cylinder, farblose Blutkörperchen, intercurrent auch rothe Blutkörperchen) in reichlicher Menge abgeschieden wird. Im

Uebrigen werden der chronischen interstitiellen Nephritis auch leichtere Veränderungen, bestehend in multiplen, kleinen, narbigen Einziehungen der Nierenoberfläche, denen eine örtliche Atrophie und Induration des Nierengewebes entspricht, zugezählt.

Die **leichteren Veränderungen** stellen meist Residuen acut oder subacut oder auch chronisch verlaufener nephritischer Processe dar, welche stellenweise unter Hinterlassung atrophischer indurirter Herde zur Abheilung gelangten und danach sich nicht weiter veränderten oder wenigstens nicht neue gesunde Theile ergriffen. Die **kleinen, derben, granulirten Schrumpfnieren** verdanken einem Processe ihre Entstehung, der bis zum letalen Ende auch weitere Fortschritte machte und sich entweder an eine acute Nephritis bekannter Genese (Infection), zum Theil nach längerem Stillstand der Erkrankung anschloss, oder sich allmählich und unvermerkt entwickelte, bis Verdauungsbeschwerden, Sehstörungen, Herzklopfen, Beengung, sein Vorhandensein ankündigten und Oedem, Hirnblutungen, urämische Erscheinungen, Entzündungen seröser Häute etc. das Leiden zum tödtlichen Ende führten. Wahrscheinlich spielen auch bei Entstehung der letztgenannten Formen Infectionen, in deren Verlauf schädlich wirkende Substanzen zur Abscheidung der Niere kommen, eine wichtige Rolle, doch können auch nichtinfectiöse Stoffwechselstörungen (Gicht) oder chronische Intoxicationen (Bleivergiftung) zu einem solchen Resultate führen. Bedingung ist dabei nur, dass sie nicht frühzeitig so heftig auf die Niere wirken, dass die Function derselben insufficient wird. Es ist die sog. interstitielle Nephritis, die zur indurativen Nierenschrumpfung führt, von der sog. chronischen parenchymatösen Nephritis nicht principiell, sondern nur graduell verschieden, d. h. es dürfen die degenerativen Veränderungen am secernirenden Parenchym zu keiner Zeit einen solchen Grad erreichen, dass die Nierenfunction in einer mit dem Leben unverträglichen Weise gestört wird.

Der **histologische Befund** ist im Wesentlichen stets durch eine partielle Atrophie des secernirenden Parenchyms (Fig. 561 *c*, *d*, *h*, *i*), durch Hypertrophie des Bindegewebes (*a*, *k*) und durch zellige Herde (*l*), meist auch noch durch degenerative Veränderungen am Epithel charakterisirt. Im einzelnen finden sich also dieselben Veränderungen wie bei der chronischen parenchymatösen Nephritis, doch ist die Ausbreitung der einzelnen Veränderungen eine andere und es verleihen die in den Vordergrund tretende Atrophie des secernirenden Parenchyms und die Induration des Bindegewebes der indurativen atrophirenden Nephritis ein charakteristisches Gepräge. Immerhin ist zu bemerken, dass es Uebergangsformen giebt, in denen stärkere Betheiligung des Epithels die interstitielle Nephritis mehr und mehr der parenchymatösen nähert.

Die frischesten Veränderungen im Bindegewebe bestehen in der Bildung zellreicher Herde (*l*), die sich aus gewucherten Bindegewebszellen und Leukocyten zusammensetzen. Später ist das intertubuläre Bindegewebe (*k*) mehr oder weniger vermehrt und zeigt deutlich eine faserige Beschaffenheit.

Die Kapseln der im Bereiche der Erkrankungsherde gelegenen Glomeruli sind meist erheblich verdickt und bestehen aus kernreichem, faserigem, concentrisch angeordnetem Bindegewebe (*a*). Immerhin muss bemerkt werden, dass diese Verdickung sehr variiren kann, dass sie in manchen Fällen ganz excessiv wird, in anderen dagegen nur einen geringen Grad erreicht.

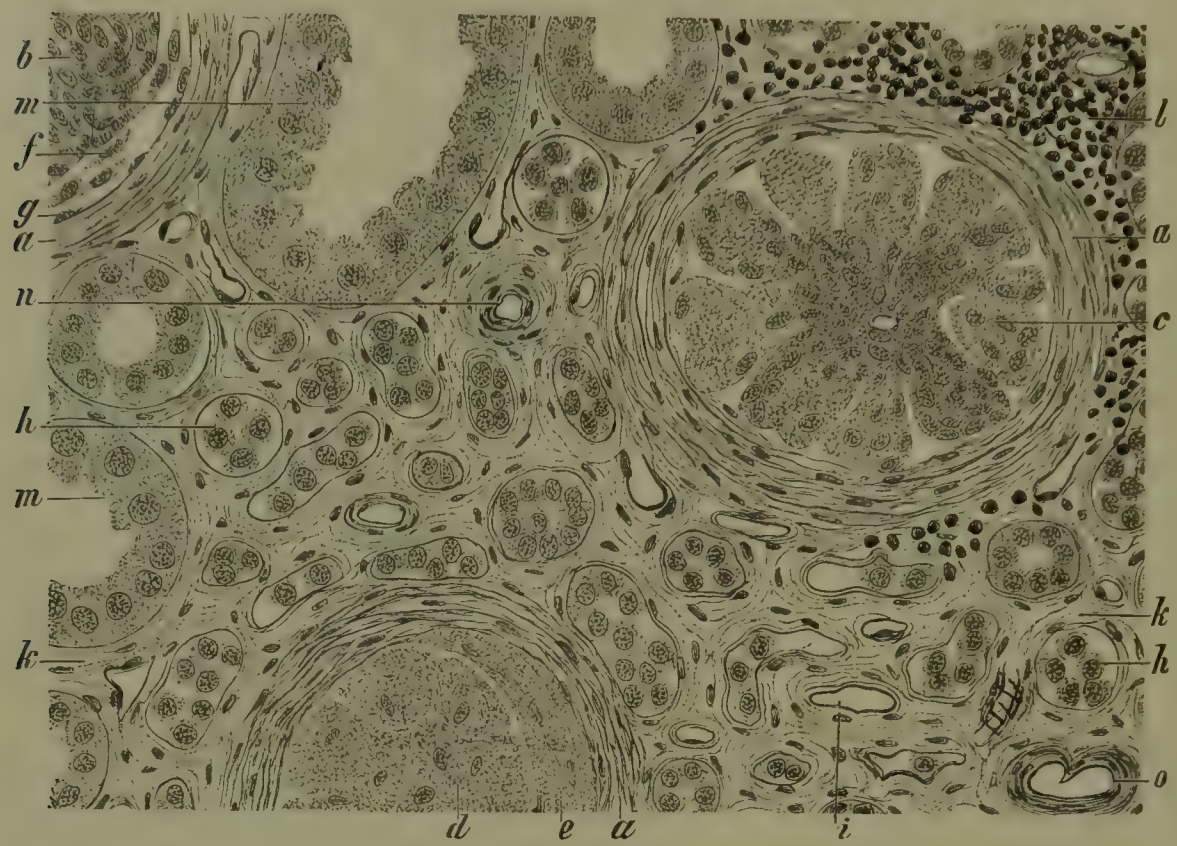

Fig. 561. Schnitt aus einer fein granulirten indurirten Schrumpfniere von einem Manne von 20 Jahren ca. $1^1/_2$ Jahre nach acutem Beginn der Erkrankung (Alk. Karm.). *a* Verdickte fibröse BOWMAN'sche Kapsel. *b* Normale Glomerulusgefässe. *c* Glomerulus, dessen Gefässschlingen zum Theil undurchgängig und homogen geworden und dessen Epithelien zum grössten Theil verloren gegangen sind. *d* Total verödeter Glomerulus. *e* Homogene, mit Kernen versehene, aus Exsudat und desquamirtem Epithel entstandene Gerinnungsmasse. *f* Desquamirtes Glomerulusepithel. *g* Kapselepithel. *h* Collabirte Harnkanälchen mit atrophischen Epithelien. *i* Collabirte Kanälchen ohne Epithel. *k* Hyperplasirtes Bindegewebsstroma. *l* Kleinzellige Herde. *m* Normales, etwas erweitertes Harnkanälchen. *n* Vas afferens. *o* Vene. Vergr. 250.

Die Adventitia der in das hypertrophische Gewebe eingeschlossenen Blutgefässe (*n*, *o*) ist meist mehr oder minder verdickt. Zuweilen greift die Verdickung auch auf die inneren Häute, namentlich auf die Intima über und führt zu Gefässverengung. Von den intertubulären Capillaren geht stets ein Theil durch Verödung verloren.

Die Epithelien der Glomeruli sind in frischen Erkrankungsherden oft geschwollen oder von der Unterfläche abgehoben, desquamirt (*f*), doch erreichen diese Veränderungen nur ausnahmsweise eine solche Höhe wie bei parenchymatöser Nephritis, und auch das Kapselepithel lässt nur selten eine erhebliche Zellvermehrung und Desquamation erkennen. Bei Eintritt der Verödung verlieren die Glomerulusgefässe ihr Epithel (*c*) und werden zu blassen, homogenen oder feingekörnten, kernarmen oder fast kernlosen (*d*) soliden Gebilden, welche weder für Blut noch für Injectionsmasse mehr durchgängig sind.

Während der Zeit der Erkrankung tritt aus den Glomeruli eiweisshaltiges Harnwasser aus, welches meist in die Harnkanälchen abfliesst, mitunter jedoch mit dem desquamirten Epithel zu den früher beschriebenen kernhaltigen, oft geschichteten Fibrinmassen (*e*) erstarrt, welche den Glomerulus wie eine Kappe umgeben.

Mit der eiweisshaltigen Flüssigkeit können auch rothe und farblose Blutkörperchen in den Kapselraum eintreten.

Die Epithelien der Harnkanälchen erleiden dieselben Degenerationen, wie sie oben für die parenchymatöse Nephritis beschrieben wurden, doch pflegen dieselben weniger ausgebreitet und weniger hochgradig entwickelt zu sein.

Hat sich an einer Stelle bereits Bindegewebe entwickelt, so pflegen die Harnkanälchen auch schon atrophirt zu sein. Ihr Lumen ist verengt und statt des secernirenden Epithels enthalten sie nur noch kleine kubische Zellen, welche entweder einen Randbesatz bilden oder regellos im Lumen der Kanälchen liegen (*h*). Manche Kanälchen sind sogar ganz collabirt und ihr Epithel untergegangen (*i*).

Der Inhalt der nicht atrophirten Harnkanälchen ist der nämliche wie bei der parenchymatösen Nephritis, nur ist die Zahl der Kanälchen, welche Cylinder sowie Producte des Epithelzerfalles enthalten, geringer als bei letzterer. Ebenso sind Blutungen und Pigmentirungen seltener.

Hat die Niere jenen Zustand erreicht, in welchem man dieselbe als granulirte Schrumpfniere bezeichnet, so ist sie von Bindegewebszügen (Fig. 561 *B*) durchsetzt, welche in der Weise angeordnet sind, dass zwischen ihnen Inseln erhaltenen Nierengewebes (*A*) liegen.

Die Bindegewebszüge gehen von den narbigen Einziehungen der Oberfläche (*B*) aus und verlaufen von da nach der Basis der Markkegel, gehen aber dabei vielfache Verbindungen mit benachbarten Zügen ein, so dass sie auf senkrecht zur Oberfläche geführten Schnitten rundliche oder ovale, seltener langgestreckte Inseln von Nierengewebe einschliessen. Sie entwickeln sich mit Vorliebe dem Verlaufe der Venen entsprechend, können indessen von da aus nach verschiedenen Richtungen das Labyrinth durchziehen. Je zahlreicher sie werden, desto kleiner fallen natürlich die dazwischen liegenden Gewebsinseln aus, desto kleiner werden die an der Oberfläche sichtbaren Granula.

Die die Nierenrinde durchziehenden Bindegewebszüge enthalten stets verödete, mit mehr oder weniger verdickten Kapseln umgebene Glomeruli (*h*, *i*) und atrophische und collabirte Harnkanälchen (*e*, *f*). Einzelne Kanälchen sind durch Retention secernirten Urines (*c*) erweitert. Nicht allzu selten kommen auch Fälle vor, in denen die cystische Entartung eine grosse Zahl von Harnkanälchen betrifft, so dass die Niere von hirsekorn- bis kirschengrossen Cystchen dicht durchsetzt wird (erworbene Cystenniere) und dadurch wieder an Grösse zunimmt. Wahrscheinlich kommt dies namentlich dann zu Stande, wenn das intertubuläre Gewebe erkrankt, während die Glomeruli frei bleiben.

Die noch übrig gebliebenen Inseln von Nierengewebe können normale Verhältnisse (*a*) bieten. Häufig indess zeigt ein Theil der Harnkanälchen und der Glomeruli eine compensatorische Hypertrophie (*b*). Ein Theil des noch erhaltenen Epithels ist stets in Verfettung begriffen, doch wechselt die Ausbreitung dieser Degeneration im Einzel-

falle sehr erheblich. Da und dort finden sich ferner auch zellige Herde (*k*), ein Beweis, dass der Entzündungszustand noch fortbesteht.

In der Rinde sowohl als in der Marksubstanz enthalten manche Kanälchen hyaline Cylinder oder wohl auch abgestossene Epithelzellen und emigrirte farblose Blutkörperchen.

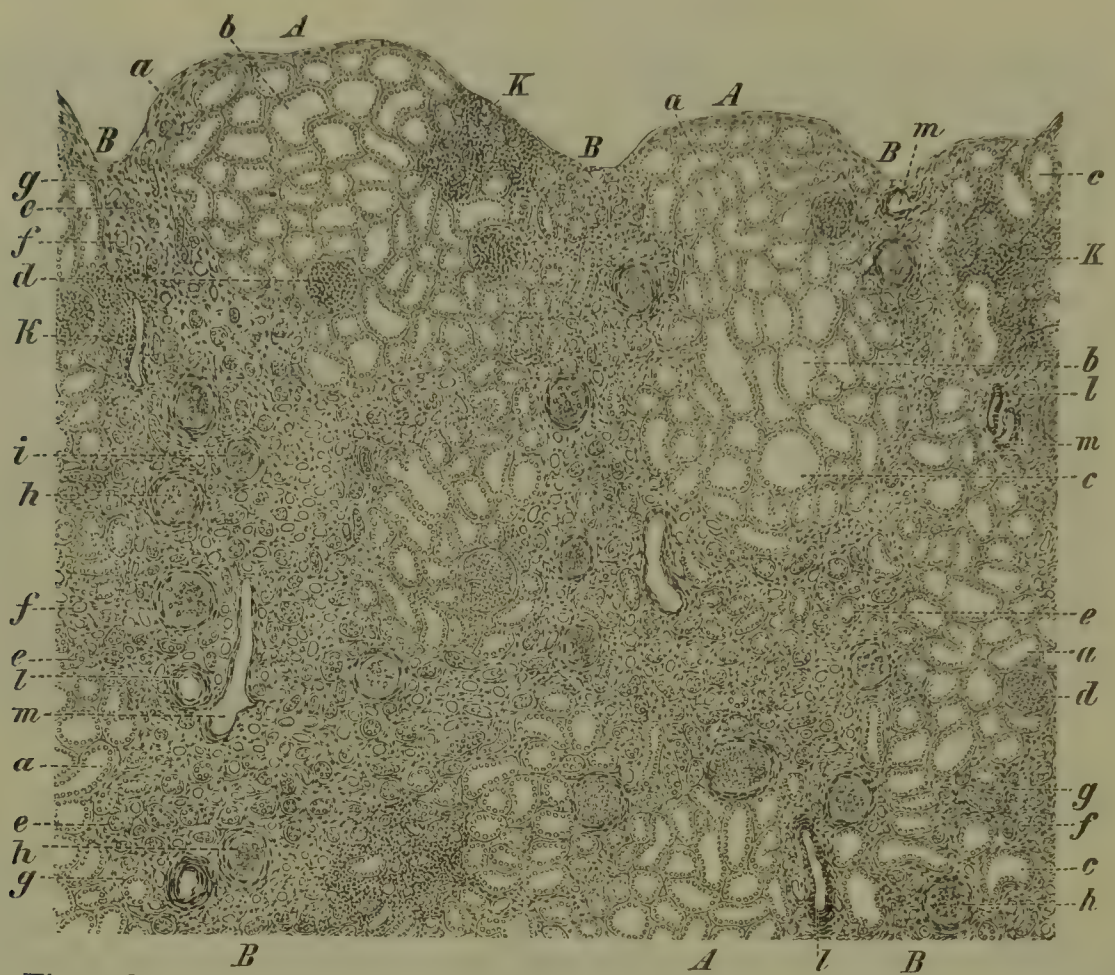

Fig. 562. Durchschnitt durch die äussere Rindenschicht einer indurirten Schrumpfniere (Alk., Karm.). *A* Reste von Nierengewebe, an der Oberfläche Granula bildend. *B* Narbenzüge, an der Oberfläche Einziehungen verursachend. *a* Normale, *b* erweiterte Kanälchen. *c* Cystchen. *d* Normale Glomeruli. *e* Atrophische, collabirte, mit Epithel gefüllte Kanälchen. *f* Atrophische leere Kanälchen. *g* Hyperplasirtes Bindegewebe. *h* Verödete Glomeruli mit verdickter, *i* ohne verdickte Kapsel. *k* Kleinzellige Infiltration. *l* Arterie. *m* Vene. Vergr. 40.

Durch die Induration des intertubulären Bindegewebes und die Verödung der Glomeruli geht stets ein grosser Theil der Rindenblutbahn zu Grunde. In Folge dessen erweitern sich die Bahnen nach der Marksubstanz, doch bieten letztere wohl niemals einen vollkommenen Ersatz für den Verlust der Rinde.

Die indurirte und die arteriosklerotische (§ 256) Schrumpfniere sind einander nahe verwandte Zustände, und es lässt sich auch keine scharfe Grenze zwischen beiden Erkrankungsformen ziehen. Es rührt dies davon her, dass beiden Processen die Verödung der Glomeruli und eines Theiles des arteriellen Gefässsystems gemeinsam ist. Ein Unterschied besteht nur darin, dass bei der arteriosklerotischen Nierenschrumpfung der Process zunächst auf die Arterienwände und die Glomeruli beschränkt ist und sehr allmählich sich entwickelt, während bei der indurativen Nephritis auch ausserhalb des Bereiches der Gefässwände, im periglomerulären und intertubulären Bindegewebe Wucherungen auftreten,

welche eine Induration des Nierenbindegewebes nach sich ziehen, und dass zugleich auch stärkere Epitheldegenerationen den Process compliciren.

Literatur über indurative Nierenschrumpfung.

v. Buhl, Ueb. Bright's Granularschwund d. Niere, Mitth. a. d. Path. Inst. München 1878.
Delafield, Studies in path. Anatomy, Bright's Diseases, New York 1888—1891.
Gayler, Zur Histologie d. Schrumpfniere nach chron. Bleivergiftung, I.-D. Tübingen 1887.
Golgi, Neoformazione del epitelio, Arch. per le Scienze Med. VIII 1884.
Greenfield, Granular contracted kidney, Path. Transact. XXXI 1880.
Holsti, Arterienveränd. bei granul. Nierenatrophie, D. Arch. f. klin. Med. 38. Bd. 1885.
Lebourin, Contribution à l'étude de la cirrhose renale, Arch. de phys. 1882.
Leyden, Ueber Nierenschrumpfung u. Nierensklerose, Zeitschr. f. klin. Med. II 1880.
Lussana, Sull' atrofia granulare dei reni, Gaz. Med. Ital. 1883 und 1884.
Sabourin, Contribution à l'étude de la cirrhose renale, Arch. de phys. IX 1882.
Saundby, The histology of granular kidney, Path. Transact. XXXI 1880.
Senator, Chron. interstit. Nephritis, V. A. 73. Bd.; Schrumpfniere, Berl. klin. Woch. 1880.
Ziegler, Ueber die Ursachen d. Nierenschrumpfung, D. Arch. f. klin. Med. 25. Bd. 1879.
Weitere diesbezügliche Literatur enthalten § 260 u. § 264.

5. Tuberkulose und Syphilis der Nieren.

§ 267. Die **Tuberkulose der Nieren** entsteht meistens durch hämatogene Infection, doch kann auch eine in den Harn ableitenden Wegen localisirte Tuberkulose auf die Niere übergreifen.

Man unterscheidet eine acute Miliartuberkulose und eine chronische Localtuberkulose der Nieren.

Die Miliartuberkulose ist meist Theilerscheinung einer über einen mehr oder minder grossen Theil der Organe verbreiteten Tuberkeleruption. Da, wo die Bacillen hingelangen, erscheinen zunächst kleine, helle, graue, verwaschene Flecken. Weiterhin entwickeln sich graue Knötchen, die später weiss werden und häufig von einem hämorrhagischen Hof umgeben sind. Die grauweisse Verfärbung ist theils durch eine Wucherung des Bindegewebes, theils durch eine trübe Schwellung und Nekrose des Epithels bedingt. Innerhalb der Tuberkel gehen die einzelnen Nierenbestandtheile zu Grunde.

Die Zahl der Tuberkel, die in einer Niere sich entwickeln, ist bald bedeutend, bald gering. Zuweilen ist die Eruption auf das Gebiet eines Astes der Nierenarterie beschränkt.

Die chronische Localtuberkulose der Nieren beginnt wie die Miliartuberkulose da, wo die durch den Blutstrom zugeführten Bacillen zur Ansiedelung gelangen. Dies kann sowohl innerhalb der Niere als auch innerhalb der Schleimhaut der Nierenkelche und des Nierenbeckens geschehen und ist oft auf einen Gefässbezirk beschränkt.

Zuerst entstehen graue Knötchen, die später verkäsen. Im Verlaufe von Monaten wachsen sie in der Niere durch radiär fortschreitende Infiltrationen zu grösseren verkäsenden Knoten heran, während durch locale Infection neue Knötchen auftreten. In der Schleimhaut des Nierenbeckens breitet sich der Process theils in Form einer diffusen Gewebsinfiltration, theils durch Bildung von Knötchen aus. Die Nierenknoten sowohl als die Schleimhautinfiltrationen sterben früher oder später ab und zerfallen, so dass sich Cavernen bilden.

So kommt es denn, dass nach Jahre dauernder Erkrankung das Gewebe der stark vergrösserten Niere von mehr oder weniger zahlreichen Erweichungshöhlen (Fig. 563 *a*) durchsetzt ist, welche mit einer dicken verkästen gelbweissen Granulationsschicht ausgekleidet

sind und mit dem Nierenbecken in Verbindung stehen. Die infiltrirte verdickte Schleimhaut des Nierenbeckens ist an der Oberfläche mit nekrotischen gelben Schorfen und Geschwüren besetzt, oder es ist wohl auch die ganze Wand des Nierenbeckens infiltrirt und verdickt (*b*), und ihre innerste Schicht in eine käsige, nekrotische, vielfach ulcerirte Masse umgewandelt.

Häufig setzt sich diese Veränderung auch auf den Ureter (*c*) fort, welcher dabei zu einem resistenten Rohre mit dicken Wandungen wird. Die Innenfläche ist entweder in ihrer ganzen Ausdehnung weiss, nekrotisch und mit zahlreichen Ulcerationen besetzt, oder aber grau in-

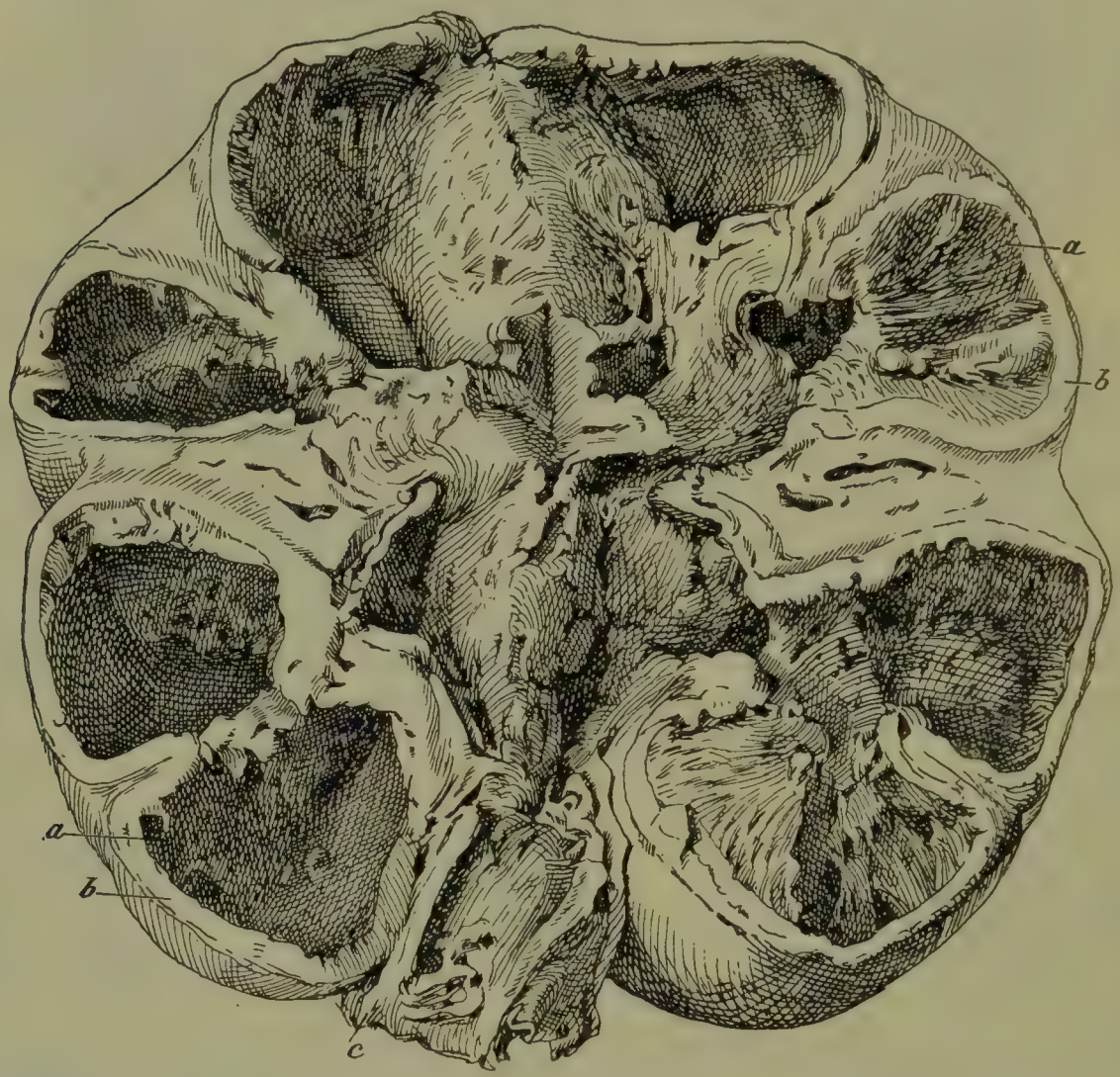

Fig. 563. Tuberkulose der Nieren bei weit vorgeschrittener Erkrankung. Die Niere ist der Länge nach durchschnitten; die beiden Hälften sind auseinandergelegt. *a* Cavernen. *b* Verhärtetes Granulationsgewebe. *c* Ureter mit verdickter, verkäster und verschwärender Mucosa und Submucosa. Um $^1/_3$ verkleinert.

filtrirt und nur stellenweise nekrotisch und ulcerirt. Rokitansky, Beselin und Andere haben im Nierenbecken bei Tuberkulose cholesteatomartige, aus hornschuppenähnlichen Epithelien, Cholesterin und Eiter bestehende, perlmutterartig glänzende Massen beobachtet. Das Nierenbecken selbst ist durch den Untergang des Nierengewebes, zum Theil auch in Folge von Urinretention erweitert. Schliesslich kann die Niere ganz untergehen, so dass nur noch ein dickwandiger Sack vorhanden ist.

Meist erkranken beide Nieren, doch ist der Process in der einen häufig bedeutend weiter vorgeschritten als in der anderen.

Syphilitische Nierenerkrankungen mit charakteristischen Veränderungen sind sehr selten, doch kommt es vor, dass unter dem Einflusse der Syphilis Entzündungen entstehen, welche durch die Bildung von narbigem Bindegewebe sowie von verkäsenden Gummiknoten, ähnlich denjenigen in der Leber, gekennzeichnet sind.

Bei hereditärer Syphilis kommen in seltenen Fällen Induration und Schrumpfung der Nieren zur Beobachtung. Es können ferner die Ausbildung der drüsigen Theile der Niere durch intrauterine Syphilis retardirt werden und das Bindegewebe sich stärker als normal entwickeln.

Literatur über Tuberkulose und Syphilis der Niere.

***Arnold**, Ueber Nierentuberkulose, Virch. Arch. 83. Bd. 1881.*
***Babes**, Tuberkelbacillen im Urin, Centralbl. f. d. med. Wiss. 1883.*
***Baumgarten**, Ueber Tuberkel und Tuberkulose, Berlin 1885.*
***Beselin**, Cholesteatomähnliche Desquamation im Nierenbecken bei primärer Tuberkulose derselben Niere, Virch. Arch. 99. Bd. 1885.*
***Borrel**, Tuberculose expér. du rein, Ann. de l'Inst. Pasteur 1894.*
***Hauser**, Z. Histologie des miliaren Nierentuberkels, D. Arch. f. klin. Med. 40. Bd. 1887.*
***v. Krzywicki**, 29 Fälle von Urogenitaltuberkulose, Beitr. v. Ziegler III 1888.*
***Marchiafava**, Arteriitis u. Glomerulitis b. hered. Syphilis, A. p. le Sc. Med. VIII 1885.*
***Meyer**, Ausscheidungstuberkulose, Virch. Arch. 141. Bd. 1895.*
***Seiler**, Nierensyphilis, Dtsch. Arch. f. klin. Med. 29. Bd. 1881.*
***Steinthal**, Tuberkul. Erkrankung d. Niere u. d. Urogenitalapparates, V. A. 100. Bd. 1885.*
***Stroebe**, Zur Histol. d. congen. Nierensyphilis, Centralbl. f. allg. Path. II 1891.*
***Virchow**, Die krankhaften Geschwülste II 1865.*
***Wagner, E.**, Nierensyphilis, Dtsch. Arch. f. klin. Med. 28. Bd. 1881.*

6. Cysten, Geschwülste und thierische Parasiten der Niere.

§ 268. **Vereinzelte Cysten** in Form stecknadelkopf- bis apfelgrosser glattwandiger Blasen finden sich nicht selten in Nieren, welche im Uebrigen keine pathologische Veränderung zeigen. Sie entstehen durch Retention von Secret in Harnkanälchen, deren zugehöriger Glomerulus noch functionirt, während irgend eine Stelle des Kanälchens verstopft ist. Sie enthalten demgemäss auch klare, farblose oder leicht gelblich gefärbte Flüssigkeit.

Zahlreiche Cystchen von Stecknadelkopf- bis Erbsengrösse finden sich sodann nicht selten in Nieren, welche durch chronische Nephritis und durch arteriosklerotische Schrumpfung verändert sind. Der Inhalt dieser Cystchen ist bald flüssig, bald kolloid und ist demgemäss bald ein Product einer noch andauernden Nierensecretion in dem zugehörigen Kanalabschnitt, bald ein Product pathologischer Vorgänge im Epithel (vergl. Fig. 540, p. 743). Zuweilen sind Schrumpfnieren von kleinen Kolloidcystchen dicht durchsetzt.

Eine **cystische Degeneration der Nieren**, die zu umfangreichen Tumoren führt, kommt am häufigsten in der Weise vor, dass sich die stark vergrösserte Niere fast ganz aus Cysten von Erbsen- bis Apfelgrösse zusammensetzt (Fig. 564), so dass zwischen den Cysten grossentheils kein Drüsenparenchym mehr zu erkennen und der Rest des noch vorhandenen Drüsengewebes bedeutend verunstaltet ist.

Die Bildung findet sich sowohl bei erwachsenen älteren Individuen als auch bei Neugeborenen und Kindern und wird in letzterem Falle

als **congenitale Cystenniere** bezeichnet. Die letztere kann sich in seltenen Fällen auch in Form einer mehr oder weniger stark vergrösserten Niere darbieten, welche durch dichte Durchsetzung mit kleinsten Cystchen den Bau eines feinporösen Schwammes (Fig. 565) zeigt. Es kommt ferner auch vor, dass die verunstaltete Niere sich nur aus einigen wenigen grossen Cysten zusammensetzt, in deren Zwischengewebe noch Inseln von Nierengewebe liegen.

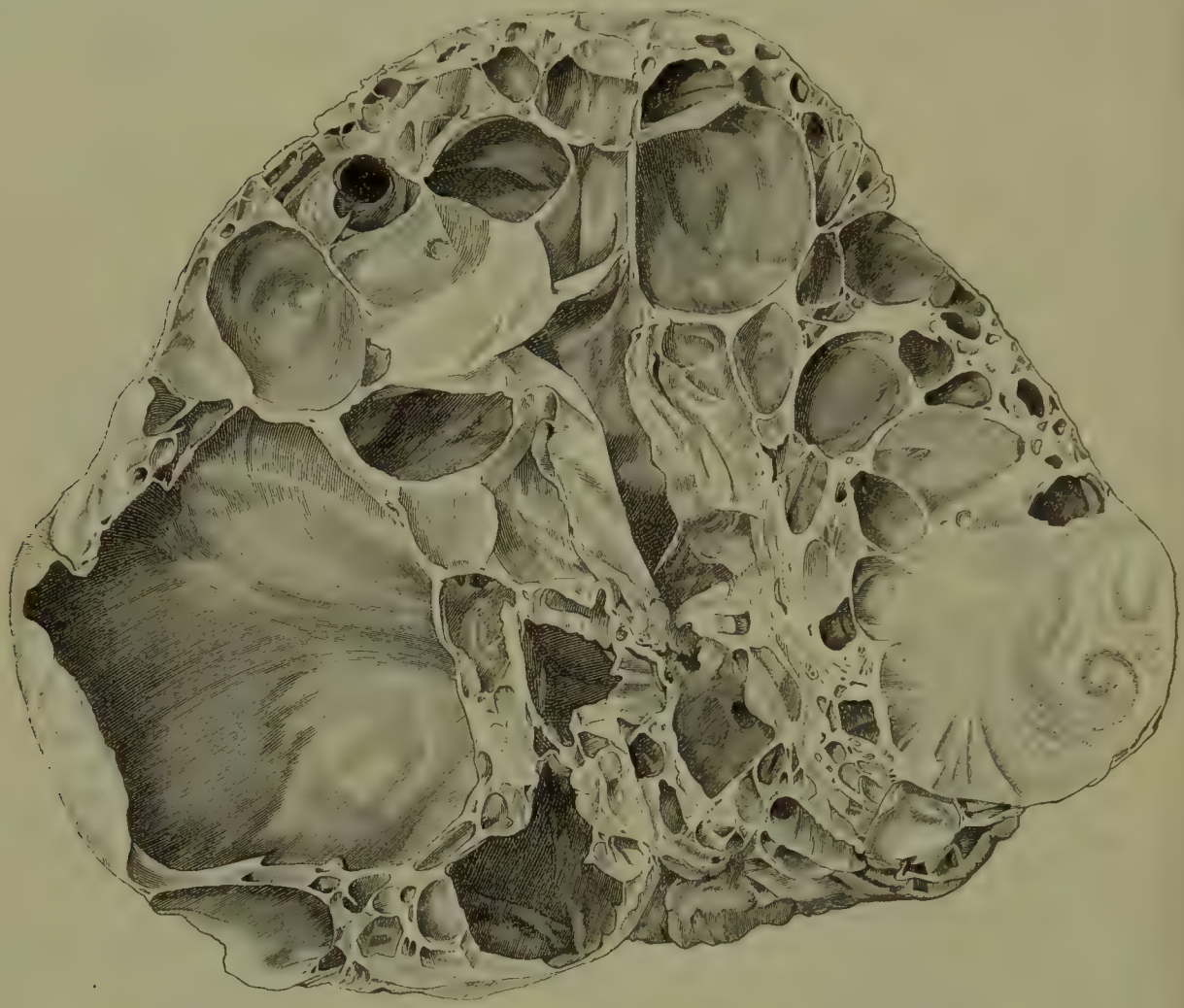

Fig. 564. Kystom der Niere im Querschnitt. $^{11}/_{14}$ der nat. Gr.

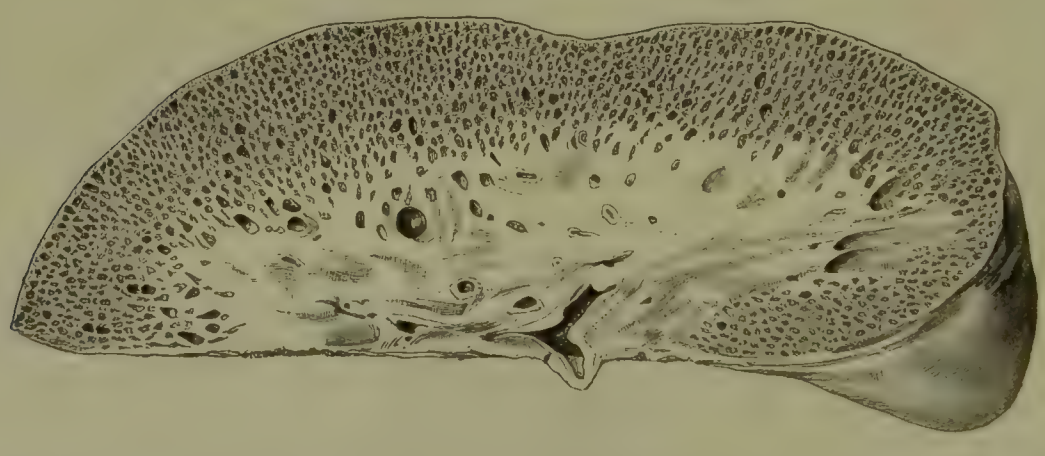

Fig. 565. Querschnitt durch die Hälfte einer der Länge nach gespaltenen Cystenniere eines Neugeborenen. Die Rinde der 12,5 cm langen, 9 cm breiten, 5 cm dicken Niere hat einen schwammigen Bau. Nat. Gr.

Nach Untersuchungen von Nauwerck, Hufschmied, v. Kahlden und Anderen ist die Cystenniere in einem Theil der Fälle als eine Geschwulst, als ein **Adenokystom** anzusehen, indem die Cysten nicht aus Harnkanälchen, sondern aus atypischen Drüsenwucherungen hervorgehen, welche entweder in ursprünglich normalen oder in missbildeten Nieren sich entwickeln. Bei congenitalen Formen können die Cysten (Fig. 566 *e*) sowohl aus Harnkanälchen (*b*) als auch aus Glomeruluskapseln (*c*) hervorgehen, so dass ihre Wandung an irgend einer Stelle noch einen Glomerulus (*d*) einschliesst, der durch Abscheidung

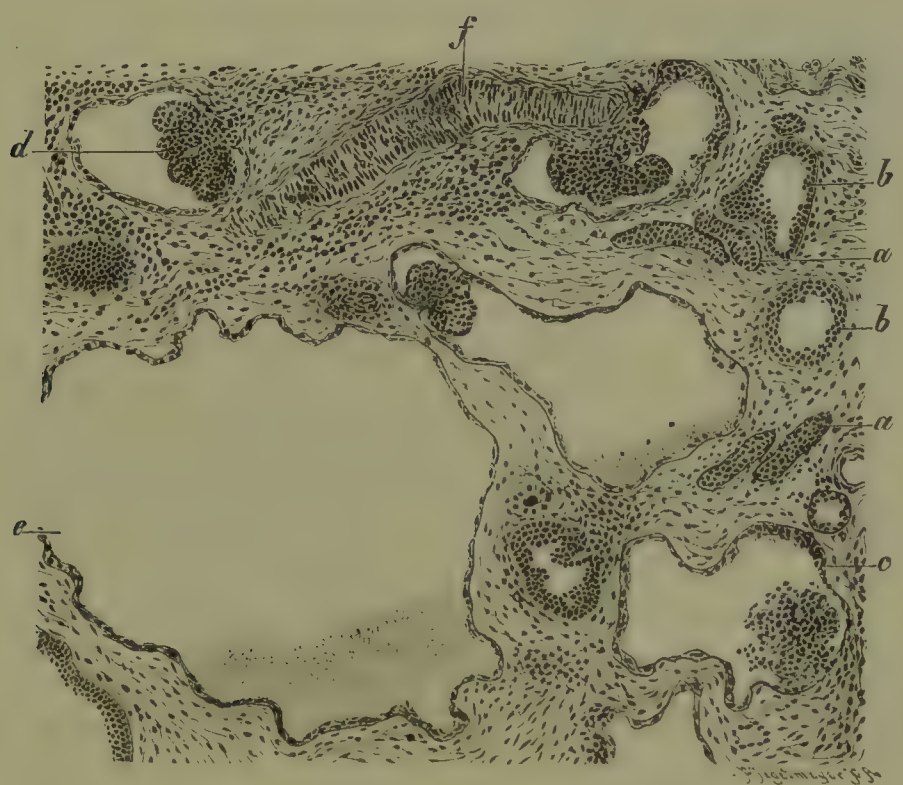

Fig. 566. Schnitt aus der Rinde der cystisch entarteten Niere Fig. 565 (Flemm. Safr.). *a* Drüsenkanälchen. *b* Erweiterte Kanälchen. *c* Cysten mit Glomeruli *d*. *e* Grosse Cysten. *f* Arterie. Vergr. 45.

von Wasser auch die Erweiterung der Kapsel bedingt. Es handelt sich dabei offenbar um **Missbildungen der Nieren**, bei welchen aus irgend einer nicht sicher erkennbaren Ursache die Harnkanälchen da oder dort undurchgängig werden. Wahrscheinlich können sowohl primäre Entwicklungsstörungen als auch pathologische Vorgänge (Entzündungen) in normal angelegten Nieren dies bewirken. Bei gleichzeitig vorhandener Hydronephrose kann auch **Atresie des Ureters** oder **der Urethra** die Ursache sein.

Literatur über Nierencysten.

Arnold, Angeb. einseitige Nierenschrumpfung mit Cystenbildung, B. v. Ziegler VIII 1890.
Brückner, Missgeburten mit vergrösserten Nieren, Virch. Arch. 46. Bd. 1869.
Chotinsky, Ueber Cystennieren, I.-D. Bonn 1882.
Cornil et Brault, Ét. sur la pathologie des reins, Paris 1888.
Durlach, Ueber die Entstehung der Cystennieren, I.-D. Bonn 1885.
v. Kahlden, Genese der Cystenniere, Beitr. v. Ziegler XIII 1893 u. XV 1894.
Kiderlen, Cyst. Deg. d. Nieren, Jahrb. d. Hamburger Krankenh. I, Leipzig 1891.
Kimla, Dég. kystique des reins, Arch. Bohèmes de méd. IV 1891.
Laveran, De la dégén. kyst. des reins chez l'adulte, Gaz. héb. 1876.
Lejars, Du gros rein polykystique, Paris 1888.

Michalowicz, *Dégénérescence kystique du foie et des reins*, *Paris 1876.*
v. Mutach, *Genese der Cystenniere*, *Virch. Arch. 142. Bd. 1895.*
Nauwerck-Hufschmid, *Multiloculäres Adenokystom d. Niere*, *Beitr. v. Ziegler XII 1892.*
Philippson, *Anatomische Untersuchungen über Nierencysten*, *Virch. Arch. 111. Bd. 1888.*
Terburgh, *Ueber Leber- und Nierencysten*, *I.-D. Freiburg 1891.*
Thorn, *Beitrag zur Genese der Cystenniere*, *I.-D. Bonn 1882.*
Virchow, *Ges. Abhandl.*, *Frankfurt 1856*, *u. sein Arch. 46. Bd. 1869.*
Wiehl, *Ein Fall von cystischer Missbildung d. Niere*, *I.-D. Freiburg 1897.*

§ 269. Die **Geschwülste** der Niere sind sowohl durch Epithelgeschwülste als auch durch Bindesubstanzgeschwülste und durch teratoide Bildungen vertreten, und es kommen unter den erstgenannten sowohl Adenome als auch Carcinome vor.

Das **Adenom** der Niere bildet hirsekorn- bis walnussgrosse, scharf abgegrenzte, weiche, weissliche Knötchen und kann sowohl alveolären als auch tubulären Bau zeigen. Nicht selten bilden sich in den Drüsenschläuchen oder Alveolen papilläre Wucherungen, so dass Bildungen entstehen, die man als papilläre Adenome (Fig. 567) bezeichnet. Zuweilen entwickeln sich adenomatöse Wucherungen in Schrumpfnieren.

Die **Krebse** der Niere bilden bald weiche, bald derbe Tumoren, durch welche die Niere mehr oder weniger, oft sehr bedeutend vergrössert wird. Kleinere Tumoren nehmen nur einen Theil der Niere ein und setzen sich meist ziemlich scharf gegen das Nierenparenchym ab. Bei grossen Tumoren kann das ganze Nierenparenchym in der krebsigen Wucherung untergegangen sein. Es kann ferner die Neubildung auch auf das Nierenbecken übergreifen. Sie enthalten häufig in ihrem Innern Erweichungsherde mit Hämorrhagieen, aus denen Blut und Zerfallsmassen in den Urin gelangen. Der Nierenkrebs kann in jedem Alter auftreten und entwickelt sich relativ häufig bei Kindern. Wahrscheinlich kann sich der Krebs auch aus Adenomen entwickeln. Ferner kann er auch in krankhaft veränderten Nieren auftreten.

Sarkome der Nieren kommen sowohl bei älteren Individuen als auch bei Kindern und Neugeborenen vor und können zu Geschwülsten von bedeutender Grösse heranwachsen. Sie bilden meist weiche Tumoren von verschiedenem Gefässreichthum und können alle die verschiedenen, in Sarkomen vorkommenden Zellformationen enthalten. Der mehrfach constatirte Gehalt der Sarkome an mehr oder weniger entwickelten quergestreiften Muskelzellen, welcher einen Theil der Tumoren in die Gruppe **Rhabdomyosarkome** einzureihen nöthigt, spricht dafür, dass bei der Entstehung der Sarkome Störungen der Nierenentwicklung eine Rolle spielen können. In demselben Sinne ist auch das Vorkommen von Knorpel und Knochen in Sarkomen zu deuten. Als besondere Formen kommen endlich auch alveolär gebaute **Hämangiosarkome** (Endotheliome) vor.

Fibrome kommen in der Niere nicht selten in der Form kleiner hirsekorn- bis erbsengrosser Knötchen, welche Drüsenkanälchen einschliessen (Ribbert), vor.

Hämangiome, Myxome, Lipome, Leiomyome und deren Combinationsformen, welche rundliche Tumoren bilden, sind alle selten. Gefässreiche Geschwülste, die ins Nierenbecken hineinragen, können zu Blutungen Veranlassung geben.

Als **Hypernephrome** kann man eine Gruppe von Nierengeschwülsten zusammenfassen, denen gemeinsam ist, dass sie aus Nebennierengewebe,

das in die Niere verlagert ist, sich entwickeln. Sie treten zunächst in Form erbsen- bis kirschen- und walnussgrosser weisser, dem Fettgewebe ähnlicher, scharf abgegrenzter Knoten auf (Strumae lipomatodes aberratae renis Grawitz), die aus einem gefässreichen, bindegewebsarmen Stroma, welches Nester und Stränge von Fetttröpfchen durchsetzter Zellen einschliesst, bestehen. In seltenen Fällen können sich sodann aus diesen Nebennierenkeimen auch grössere maligne gefässreiche krebsige Tumoren, die meist Zerfallserscheinungen im Innern zeigen, entwickeln.

Fig. 567. Papilläres Adenom der Niere (M. Fl. Häm.). *a* Stroma. *b* Drüsenschläuche. *c* Erweiterte Drüsenschläuche mit papillären Excrescenzen. Vergrösserung 30.

Von **metastatischen Geschwülsten** kommen sowohl Sarkome als Carcinome in der Niere vor und bilden meist rundliche Knoten, die indessen nicht immer scharf abgegrenzt sind, indem die Geschwulstwucherung sich in den intertubulären Gefässen ausbreitet.

Unter den **thierischen Parasiten** der Niere ist der wichtigste der Echinococcus, welcher haselnussgrosse bis kindskopfgrosse Säcke mit oder ohne Tochterblasen bildet. Durch Berstung kann sich der Inhalt ins Nierenbecken entleeren. Nach dem Absterben der Scolices kann der Sack schrumpfen und der eingedickte Inhalt verkreiden.

Cysticercus cellulosae und Pentastoma denticulatum sind sehr seltene Nierenparasiten. Bei Anwesenheit von Filarien im Blute enthalten auch die Nieren zahlreiche Exemplare, welche theils innerhalb, theils ausserhalb der Gefässe liegen.

Literatur über Geschwülste der Niere.

Alsberg, *Lipom der Niere, Langenbeck's Arch. 44. Bd. 1892.*
Ambrosius, *Beitr. z. Lehre v. d. Nierengeschwülsten, I.-D. Marburg 1891.*
Askanazy, *Bösartige Geschw. aus Nebennierenkeimen, B. v. Ziegler XIV 1893.*
Beneke, *Versprengung d. Nebennierenkeime in die Niere, Beitr. v. Ziegler IX 1891.*
Cohnheim, *Quergestreiftes Muskelsarkom, Virch. Arch. 65. Bd. 1875.*
Eberth, *Myoma sarcomatodes, Virch. Arch. 55. Bd. 1872.*
Grawitz, *Ueber die sogenannten Lipome der Nieren, Virch. Arch. 93. Bd. 1883.*

Hansemann, *Adenomyxosarkom, Berl. klin. Woch. 1894.*
Hildebrand, *Patholog. Anatomie d. Nierengeschwülste, Langenbeck's Arch. 48. Bd. 1894.*
Hoffmann, *Cysten der Nierenkapsel, I.-D. Königsberg 1895.*
Hoisholt, *Chondromyosarkom der Niere, Virch. Arch. 104. Bd. 1886.*
Horn, *Histogen. der aus Nebennierenkeimen entsteh. Nierengeschw., V. A. 126. Bd. 1891.*
Huber u. Bostroem, *Myosarkom, Dtsch. Arch. f. klin. Med. XXIII 1888.*
Kelly, *Hypernephrome der Niere, Beitr. v. Ziegler XXIII 1898 (Lit.).*
Lubarsch, *Von Nebennierenkeimen ausgeh. Nierengeschwülste, Virch. Arch. 135. Bd. 1894.*
Marchand, *Myosarcoma striocellulare, Virch. Arch. 73. Bd. 1878.*
Manasse, *Histol. u. Histogen. d. Nierengeschwülste, 142., 143. u. 145. Bd. 1895—96.*
Moglia, *Struma soprarenale accessoria, Bull. delle Scienze Med. di Bologna XXI 1888.*
Müller, *Lipome der Nieren, Virch. Arch. 145. Bd. 1896.*
de Paoli, *Angiosarkome der Niere, Beitr. v. Ziegler VIII 1890.*
Pereverseff, *Entwicklung des Krebses der Niere, Virch. Arch. 59. Bd. 1874.*
Ribbert, *Myosarcoma striocellulare des Nierenbeckens, Virch. Arch. 106. Bd. 1886.*
Rohrer, *Das primäre Carcinom der Niere, I.-D. Zürich 1877.*
Sabourin, *Ét. sur quelques variétés de tumeurs du rein, Arch. de phys. IX 1882, u. Sur quelques cas de cirrhose rénale avec adénomes multiples, Rev. de méd. IV 1884.*
Schlegtendal, *Atherom der Niere, Langenbeck's Arch. XXXVI 1887.*
Schütz, *Bau u. Entwicklung d. epithel. Geschwülste d. Niere, I.-D. Dorpat 1889.*
Sturm, *Ueber das Adenom d. Niere, Areh. d. Heilk. XVI 1875.*
Sudeck, *Structur d. Nierenadenome, Virch. Arch. 133. Bd. 1893.*
Warthin, *Fibrolipom of the Kidney, Journ. of Path. IV 1897.*
Weichselbaum u. Greenish, *Adenom, Wien. med. Jahrb. 1883.*
Weigert, *Adenocarcinoma congenitum, Virch. Arch. 67. Bd. 1876.*

III. Pathologische Anatomie des Nierenbeckens und des Harnleiters.

§ 270. Die wichtigsten Veränderungen, welche am **Nierenbecken** und dem **Harnleiter** vorkommen, bilden die durch Harnretention verursachten Erweiterungen und die Entzündungen. Geschwülste treten in denselben im Ganzen nur selten auf.

Dilatation des Nierenbeckens und des Ureters durch Retention von Urin stellt sich dann ein, wenn im Gebiet der ableitenden Harnwege irgendwo Hindernisse für die Entleerung des Urins sich ausbilden. In diesem Sinne wirken congenitale Atresie oder narbige Stricturen eines Harnleiters oder der Harnröhre, irgendwo in einem Harnleiter eingekeilte Harnsteine, Vergrösserungen der Prostata, welche die Entleerung der Harnblase erschweren, Compression oder Knickungen eines Harnleiters, klappenartige Faltenbildungen der Schleimhaut eines Harnleiters oder der Harnröhre, abnorme Enge der Vorhautöffnung etc. Bei Hindernissen in einem Ureter ist die Dilatation des Nierenbeckens resp. des Ureters einseitig, Hindernisse am Blasenostium und in der Harnröhre bewirken meist doppelseitige Rückstauung, resp. rückläufige Bewegung des Urins. Soweit von der Erweiterung das Nierenbecken betroffen ist, wird der Zustand als **Hydronephrose** bezeichnet.

Der Grad der Erweiterung des Nierenbeckens und des Ureters richtet sich nach der Grösse des Hindernisses für den Urinabfluss, nach der Stärke der Nierensecretion und nach der Dauer der pathologischen Zustände. Mässige Erweiterung des Nierenbeckens bewirkt eine Abflachung der Nierenpapillen und Dehnung der Rinde. Stärkere Ausdehnung verursacht eine Compression der Rinde, wobei sowohl die Kanälchen als auch die Glomeruli abgeplattet werden können. Andauernde starke Compression führt zu einer fortschreitenden Atrophie der Kanälchen und der Glomeruli bis zu ihrem völligen Untergang, während das Bindegewebe sich erhält und eine hypertrophische Wucherung eingeht. Schliesslich können sich umfangreiche Säcke, die

mehrere Liter Flüssigkeit enthalten und deren bindegewebige Wand nur noch spärliche Reste von Nierengewebe einschliesst, bilden. Versiegt bei fortschreitender Atrophie des Nierengewebes die Nierensecretion, so kann die Schleimhaut des Nierenbeckens noch für Vermehrung des Inhaltes sorgen.

Der Inhalt des erweiterten Nierenbeckens ist meist klar und farblos oder leicht gelblich, kann aber durch Beimischung von Blut und dessen Zerfallsproducten bräunlich gefärbt sein und enthält in alten Säcken nicht selten auch zerfallene Eiterkörperchen und Cholesterin. Gewinnt die Flüssigkeit einen eiterigen Charakter, so wird der Zustand als Pyonephrose bezeichnet.

Entzündungen des Nierenbeckens und des Ureters, die als **Pyelitis** und **Ureteritis** bezeichnet werden, können sowohl durch Verunreinigungen des aus den Nieren ausgeschiedenen Urins, als auch durch eine von dem Blaseninhalt ausgehende aufsteigende Infection zu Stande kommen, und es wird die letztere Art der Genese namentlich durch Rückstauungen des Urins begünstigt. In seltenen Fällen können auch hämatogene Infectionen in den ableitenden Harnwegen auftreten.

Bei den aufsteigenden Infectionen sind es namentlich der Bacillus coli communis, die Eiterkokken und die Tripperkokken, welche eine wichtige Rolle spielen, bei absteigender Infection alle jene Infectionen und Intoxicationen, welche Nierenerkrankungen zu bewirken vermögen. Von thierischen Parasiten kommen der Eustrongylus gigas, die Filaria sanguinis und die Eier des Distoma haematobium (vergl. § 195, § 199 und § 201 des allgemeinen Theils) in Betracht. Endlich können aber auch Concremente und Steine, welche in dem Nierenbecken und dem Ureter liegen, Entzündungen verursachen. Man kann sonach nach der Aetiologie eine Pyelitis und Ureteritis infectiosa s. parasitaria, eine P. und U. toxica und eine P. und U. calculosa unterscheiden.

Die **infectiöse** und die **toxische Pyelitis** und **Ureteritis** tragen in ihren leichten Formen, wie sie z. B. im Verlauf von Typhus abdominalis, Scharlach, Pocken, Pyämie, Cholera, Cantharidinvergiftung etc. vorkommen, den Charakter katarrhalischer Processe, die nach Ausscheidung der schädlichen Substanzen wieder vorübergehen. Schwere eiterige oder diphtheritische Entzündungen, wie sie namentlich durch Bacillus coli communis und Eiterkokken, seltener durch Proteus vulgaris verursacht werden und die gewöhnlich durch Infection von der Blase aus entstehen, zuweilen sich auch zu einer bereits bestehenden Hydronephrose hinzugesellen, so dass der Inhalt des erweiterten Beckens sich eiterig trübt (Pyonephrose), verursachen nicht nur Eiteransammlung in den ableitenden Harnwegen, sondern greifen oft auch auf die Niere selbst über, so dass es zu einer **Pyelonephritis** kommt, bei welcher die Niere zufolge entzündlicher Oedeme mehr oder weniger, oft sehr bedeutend anschwillt und zugleich von gelbweissen, mit hyperämischem Hof umgebenen Eiterherdchen, welche theils in der Marksubstanz, theils in der Rinde liegen, durchsetzt wird. Geht der Erkrankte nicht in dieser Zeit zu Grunde, so können sich an diese Infectionen theils umfänglichere Abscessbildungen, die auch auf die Nierenkapsel und das perirenale Gewebe übergreifen, theils auch wieder Bindegewebswucherungen, die zu Indurationen führen und dadurch etwa vorhandene Abscesse abkapseln, anschliessen. Wiegt

die Vereiterung vor, so können die Nierenabscesse in das Nierenbecken einbrechen, und es kann schliesslich das Nierengewebe zum grössten Theil zu Grunde gehen, so dass an Stelle der Niere ein mit Eiter gefüllter Sack übrig bleibt und ein Zustand sich entwickelt, den man als **Pyonephrose** bezeichnet.

Die durch Ablagerung von Distomeneiern verursachte Entzündung führt theils zu Verdickungen und papillären Wucherungen, theils zu Ulcerationen, und es kann die mit Eiern durchsetzte Schleimhaut mit Harnsedimenten incrustirt werden.

Die **Pyelitis calculosa** wird durch **Nephrolithiasis**, d. h. durch die Anwesenheit von Steinen verursacht. Solche **Steine** entwickeln sich zuweilen schon in der Kindheit im Anschluss an Harnsäureinfarkte der Nieren. Späterhin können Gicht, sowie infectöse Entzündungen des Nierenbeckens Ursache einer Steinbildung werden, indem das entzündliche Schleimhautsecret das zur Steinbildung nöthige organische Substrat bildet. Am häufigsten bilden sich Uratsteine, die oft zugleich auch phosphorsauren und kohlensauren Kalk oder oxalsauren Kalk enthalten. Bei ammoniakalischer Zersetzung des Urins bilden sich auch Niederschläge von phosphorsaurer Ammoniakmagnesia. Unter besonderen Bedingungen, d. h. bei eigenartiger Eiweisszersetzung im Darm durch eine besondere Darmmykose (Baumann, v. Udransky, Brieger) können sich auch Cystinsteine bilden. Kleinere Steine, die solitär oder multipel auftreten, sind etwa erbsen- bis haselnussgross, rundlich oder oval, grössere sind oft korallenstockartig (Fig. 568) gebaut und stellen Ausgüsse des Nierenbeckens oder der Nierenkelche dar. Sie wirken zunächst durch Druck und Reibung schädlich auf die Schleimhaut, erschweren aber oft auch den Abfluss des Urins. Die Entzündung trägt im Allgemeinen den katarrhalischen Charakter; Verletzung der Schleimhaut durch die Steine kann auch zu Blutungen führen. Lange Anwesenheit der Steine verursacht ferner auch bindegewebige Wucherung der Wand des Nierenbeckens. Complication der Steinbildung mit Infectionen kann der Entzündung eiterigen Charakter verleihen.

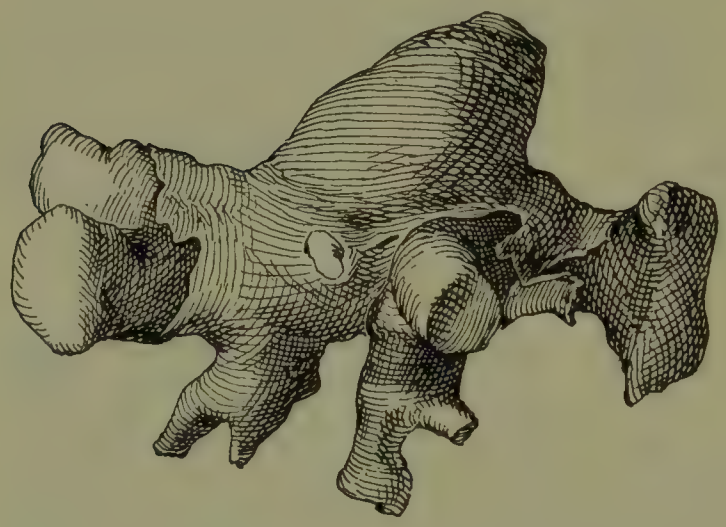

Fig. 568. Uratstein aus dem Nierenbecken. Natürliche Grösse.

Die Entzündung greift früher oder später auch auf das Parenchym der Nieren über und führt hier zu Schwellungen und zelligen Infiltrationen, die ihren Ausgang theils in Eiterung, theils in Bindegewebsindurationen nehmen. In beiden Fällen geht mehr oder weniger Nierengewebe zu Grunde. In extrem entwickelten Fällen kann sogar das ganze Nierenparenchym verloren gehen, so dass schliesslich nur noch ein bindegewebiger Sack die Concremente umhüllt. Häufig bilden sich paranephritische Abscesse.

Gelangen Steine von erheblicher Grösse in den Ureter, so können sie dessen Lumen verlegen und so eine Stauung des Urins herbeiführen. Sammelt sich in Folge dessen eine grössere Menge von Urin im Nierenbecken an, so gesellt sich zu der bereits bestehenden Pyelitis noch eine Hydronephrose. Häufig stellen sich in dem gestauten Urin nun auch noch Zersetzungen ein, welche die Entzündung steigern, so dass sie einen eiterigen Charakter gewinnt und die Hydronephrose zur Pyonephrose wird.

Der eingekeilte Stein kann durch den Druck des nachdringenden Urins und durch Peristaltik des Ureters allmählich nach der Blase vorwärts geschoben werden. Am Orte der Einkeilung verursacht seine Anwesenheit Blutungen, Ulcerationen und Entzündung.

Sowohl im Nierenbecken als im Ureter können die Ulcerationen schliesslich zum Durchbruch und damit zur Entleerung des Eiters in benachbarte Organe und Gewebe führen. So kann z. B. ein Durchbruch in den Darm oder in die Blase erfolgen. Häufiger noch bricht der Eiter in das perirenale Zellgewebe ein und ruft hier ausgedehnte eiterige und jauchige Entzündungen hervor.

Die calculöse Pyelitis tritt meist einseitig, selten doppelseitig auf.

Sind das Nierenbecken und der Ureter der Sitz von Entzündungen, so bilden sich in der gerötheten Schleimhaut zuweilen kleine graue prominente Knötchen, die aus lymphadenoidem Gewebe bestehen und wahrscheinlich nichts anderes darstellen als geschwellte Lymphknötchen, welche schon früher vorhanden waren, möglicher Weise indessen auch erst im Verlaufe der Entzündung sich bilden (Chiari, Przewoski). In noch anderen Fällen erscheinen in der entzündeten Schleimhaut kleine, hirsekorn- bis hanfkorngrosse, mit Epithel ausgekleidete Cystchen mit dünnflüssigem oder zähem Inhalt, welche Veranlassung gegeben haben, den Process als **Pyelitis** und **Ureteritis cystica** zu bezeichnen. Nach Untersuchungen von v. Kahlden ist es, wie früher schon Pisenti, Sutton, Clarke und Andere vermuthet haben, sehr wahrscheinlich, dass diese Cystenbildung durch die Anwesenheit eines eigenartigen Sporozoon verursacht wird.

In seltenen Fällen gehen endlich bei chronischen Entzündungen (besonders bei Tuberkulose) die Epithelien der ableitenden Harnwege auch eine eigenartige Verhornung ein und bilden danach glänzend weisse Schüppchen, so dass an der Innenfläche der Schleimhaut **cholesteatomartige Bildungen** entstehen.

Die **Tuberkulose** des Nierenbeckens und des Ureters ist meist eine an die Ausscheidung von Bacillen sich anschliessende descendirende Erkrankung und ist durch die Bildung verkäsender Granulationswucherungen (vergl. § 267, Fig. 563 *c*) charakterisirt.

Geschwülste des Nierenbeckens und des Harnleiters sind im Ganzen selten, doch kommen sowohl Bindesubstanzgeschwülste als auch Epitheliome und Krebse, letztere zum Theil in Form papillärer Wucherungen vor. Krebse können sich an calculöse Pyelitis anschliessen.

Literatur.

Ayrer, *Schwund d. Nierengewebes in Hydronephrosen, D. med. Woch. 1893 (Lit.).*
D'Ajutolo, *Ureteritis chron. cystica, Mem. della R. Accad. delle Sc. di Bologne X 1889.*
Arnould, *Contribution à l'étude de l'hydronéphrose, Paris 1892.*
Aschoff, *Norm. u. path. Anat. der Harnwege, Virch. Arch. 138. Bd. 1894.*

Baumann u. v. Udransky, *Ueb. das Vorkommen von Diaminen bei Cystinurie, Zeitschr. f. phys. Chem. 1889.*
Brieger, *Cystinurie, Berl. klin. Wochenschr. 1889.*
Chiari, *Cholesteatombildung, Prager med. Woch. 1888.*
Delbanco, *Cystitis u. Ureteritis cystica, Monatsh. f. prakt. Derm. XXV 1897.*
Dmochowski u. Janowski, *Wirkung d. Typhusbacillus, Beitr. v. Ziegler XVII 1895.*
Ebstein, *Pyonephrose, Arch. f. klin. Med. 23. Bd. 1878; Chron. Katarrhe d. Harnwege u. Cystenbildung, ebenda 31. Bd. 1882; Die Natur u. Behandl. d. Harnsteine, Wiesb. 1884.*
Ernst, *Ueber Nierenmykose, Virch. Arch. 137. Bd. 1894.*
Fischl, *Zur Pathologie der Pyelitis, Prag. med. Wochenschr. 1886.*
Fürbringer, *Nephrolithiasis, Dtsch. med. Wochenschr. 1890.*
Guyon et Albarran, *La rétention d'urine, Arch. de méd. exp. II 1890.*
Hallé, *Urétéritis et pyélitis, Thèse de Paris 1887.*
Hansemann, *Mechanik der Hydronephrose, Virch. Arch. 112. Bd. 1888.*
v. Kahlden, *Ureteritis cystica, Beitr. v. Ziegler XVI 1894 (Lit.).*
Kohlhardt, *Zottengeschwulst des Nierenbeckens, Virch. Arch. 148. Bd. 1897.*
Krogius, *Rech. bactériologiques sur l'infection urinaire, Helsingfors 1892.*
Lewin et Goldschmidt, *Bez. zw. Blase, Harnleiter u. Nierenbecken, V. A. 134. Bd. 1893.*
Lindemann, *Wirk. d. Gegendruckerhöhung auf die Harnsecretion, B. v. Ziegler XXI 1897.*
Litten, *Urteritis chronica cystica polyposa, Virch. Arch. 66. Bd. 1876.*
Lubarsch, *Cysten der ableitenden Harnwege, Arch. f. mikr. Anat. 41. Bd. 1893.*
Mester, *Z. Kenntn. d. Cystinurie, Zeitschr. f. phys. Chem. XIV 1889.*
Neelsen, *Zottengeschwülste des Ureters, Beitr. v. Ziegler III 1888.*
Nieden, *Ueber Paranephritis, D. Arch. f. klin. Med. 22. Bd. 1878.*
Pisenti, *Le formaz. cistiche dell' uretere e della vesica, Lav. dell' istit. anat. pat. di Perugia 1891; Sulla nat. parassit. della Ureteritis cystica, ib. 1893 u. C. f. a. P. V 1894.*
Przewoski, *Ueb. noduläre u. folliculäre Entzündung der Harnwege, V. A. 116. Bd. 1889.*
Rosenberger, *Die abscedirende Paranephritis u. ihre Behandlung, Würzburg 1878.*
Schmidt u. Aschoff, *Die Pyelonephritis, Jena 1894 (Lit.).*
Stroebe, *Grundsubstanz der freien Concremente, Cbl. f. allg. Path. I 1890 (Lit.).*
v. Wunschheim, *Aetiologie d. Nephritis suppurativa, Zeitschr. f. Heilk. XV 1894 (Lit.).*
Zona, *Primäre Tumoren des Ureters, Centralbl. f. allg. Path. V 1894.*

IV. Pathologische Anatomie der Harnblase.

§ 271. **Dilatation der Harnblase** tritt ein, wenn in Folge von Verschluss oder Verengung der Harnröhre oder von Lähmung der Blasenmuskeln die Entleerung der Blase behindert wird. Ist die Entleerung der Blase nur erschwert, oder treten aus irgend einem Grunde, z. B. in Folge der Anwesenheit eines Steines, häufigere Contractionen der Blase ein, so kann sich eine **Hypertrophie der Muscularis** (Fig. 571 *d*) entwickeln, wobei die Wand sich verdickt, und an der Innenfläche die Muskelzüge als mehr oder weniger dicke, netzförmig angeordnete Balken (Balkenblase) vortreten.

Divertikel bilden sich entweder durch locale Ausbuchtung sämmtlicher Häute oder aber durch Ausstülpung der Mucosa und Submucosa durch eine zwischen den Muskelzügen bestehende Lücke. Ihre Grösse übersteigt diejenige einer Walnuss nur selten. Sie können zu Concrementbildungen Veranlassung geben. In anderen Fällen werden sie durch Steine verursacht.

Lageveränderungen sind selten, doch kann ein mehr oder minder grosser Theil der Blase in einen Bruchsack vorfallen. Ferner kann bei Frauen der Blasenboden sich nach der Scheide vorstülpen (Cystocele vaginalis), oder es kann die Hinterwand sich invertiren, in die weite Harnröhre sich einschieben und am Orificium urethrae zu Tage treten.

Continuitätstrennung der Blasenwand kann durch Traumen, durch übermässige Füllung der Blase, sowie durch krankhafte Veränderung der Blasenwand herbeigeführt werden. Perforation in die Bauchhöhle

pflegt mit Tod durch Peritonitis zu enden. Nach Perforation ins Beckenzellgewebe bilden sich Urininfiltrationen, die zu Gangrän und Vereiterung der Gewebe führen. Stellen sich durch ulceröse und nekrotisirende Processe Communicationen zwischen der Blase und benachbarten Organen, z. B. der Scheide oder dem Mastdarm oder mit der Aussenfläche des Körpers her, so bilden sich **Fisteln**, welche dauernd bestehen bleiben.

Amyloidentartung der Blasenschleimhaut ist nicht selten, doch ist sie meist makroskopisch nicht erkennbar. In sehr seltenen Fällen kann sie eine Verhärtung der Mucosa und der Submucosa herbeiführen.

Blutungen aus der Blasenwand erfolgen am häufigsten im Verlaufe von Entzündungen, nach Traumen und bei Geschwulstbildungen, können aber auch bei angeborener oder erworbener Hämophilie (Infectionen), bei hochgradigen Stauungen, bei Anwesenheit ektatischer Venen im Blasenhalse (Blasenhämorrhoiden) etc. auftreten.

Die **Entzündung der Harnblase** oder **Cystitis** entsteht am häufigsten durch Infection von aussen (Bacillus coli, Streptococcus pyogenes, Staphylococcus pyogenes, Gonococcus, Proteus vulgaris, verschiedene, den Harnstoff zersetzende Bakterien), doch kann sie sich auch an entzündliche Nierenerkrankungen (Tuberkulose, eiterige Nephritis) anschliessen oder durch Gifte und Parasiten, welche in den Nieren zur Abscheidung gelangen oder der Blasenschleimhaut auf dem Blutwege zugetragen werden, entstehen. Retention des Urins (Blasenlähmung, Verengerung der Harnröhre) und Traumen sowie die Anwesenheit von Fremdkörpern in der Blase begünstigen die Entstehung infectiöser Entzündung. Solche Fremdkörper können zunächst von aussen durch die Harnröhre (Bleistifte, Messer, Strohhalme etc.) oder durch Wunden eingeführte Gegenstände (Flinten- und Revolverkugeln) sein, werden aber noch häufiger durch **Steine** gebildet, welche aus den Nierenbecken und den Ureteren in die Harnblase gelangt sind, oder sich in der Harnblase zufolge der Anwesenheit von irgend welchen Fremdkörpern oder im Verlauf einer voraufgegangenen Cystitis entwickelt haben. Diese Steine, welche eine ähnliche Zusammensetzung haben wie die Nierenbeckensteine, treten bald solitär, bald multipel auf, erreichen oft eine bedeutende Grösse (Fig. 569 und Fig. 570), sind

Fig. 569.

Fig 570.

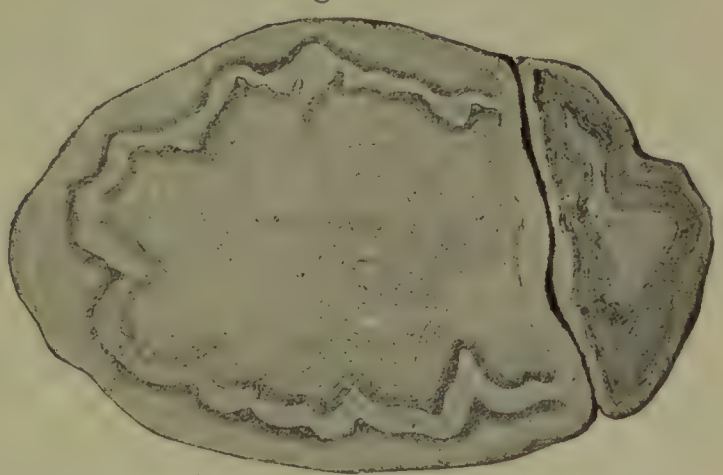

Fig. 569. Korallenartiger Blasenstein aus oxalsaurem und phosphorsaurem Kalk. Natürliche Grösse.

Fig. 570. Zwei aneinanderliegende Blasensteine aus harnsaurem Natron und phosphorsaurer Ammoniak-Magnesia im Durchschnitt. Natürliche Grösse.

kugelig oder eiförmig (Fig. 570), glatt oder knollig und höckerig, korallenstockartig (Fig. 569). Bei Anwesenheit mehrerer Steine können sie zum Theil facettirt (Fig. 570) sein. Auf dem Durchschnitt lassen sie oft eine deutliche Schichtung (Fig. 570) erkennen und bestehen in ihrer einzelnen Lage aus verschiedenen Substanzen, oft so, dass einem harnsauren Kern Tripelphosphatmassen aufgelagert sind.

Sie wirken zunächst mechanisch und können bei rauher Beschaffenheit Blutung verursachen; sie können ferner auch die völlige Entleerung der Blase erschweren oder verhindern. Weiterhin kann sich alsdann noch Infection hinzugesellen.

Die katarrhalische Entzündung ist durch das Auftreten von desquamirtem Epithel, Eiterkörperchen und Schleim, meist auch von rothen Blutkörperchen im Urin charakterisirt. Die Verschleimung des Eiters ist nach Kossel vornehmlich durch die Anwesenheit von Kochsalz und kohlensaurem Ammoniak bedingt. Bei frischen Katarrhen erscheint die Schleimhaut nach dem Tode nur wenig verändert. Bei reichlicher Eitersecretion ist sie mit eiterigem Belag bedeckt und zuweilen ziemlich bedeutend geschwellt. Nach stattgehabten Blutungen ist sie von rothen, rothbraunen oder grauen und schwarzen Flecken durchsetzt oder diffus grau gefärbt. Enthält die Blasenschleimhaut Herde lymphadenoiden Gewebes, was namentlich im Gebiete des Blasenhalses vorkommt, so können dieselben in Form grauweisser Knötchen sich von der injicirten Grundfläche abheben. In seltenen Fällen bilden sich in der Schleimhaut kleine Cystchen.

Bei eiterigen und jauchigen Entzündungen greift die Entzündung oft auf die Submucosa und die Muscularis über, so dass dieselben von Exsudat durchsetzt werden und sich unter Umständen auch Abscesse, gangränöse Herde und Geschwüre bilden. Bei sehr heftiger Entzündung können auch hämorrhagische und schiefrige Flecken in dem serösen Ueberzug vorhanden sein. Sodann können sich auch in der Umgebung der Blase (Paracystitis), sowie auf deren Peritonealüberzug (Pericystitis) eiterige oder fibrinöse oder auch jauchige Exsudate ansammeln. Schliesslich kann die Blase perforiren.

Einzelne Schädlichkeiten, wie z. B. Cantharidin, können schon zu Beginn der Affection eine oberflächliche Verschorfung herbeiführen, so dass sich nekrotische Epithelfetzen loslösen. Ebenso kommt es vor, dass bei Individuen, die an Masern, Scharlach, Typhus, Septikämie etc. leiden, in der Blase oberflächliche diphtheritische Verschorfungen in Form gelblicher Plaques auftreten, oder dass croupöse Exsudate sich bilden.

Bei schweren Formen der Cystitis ist die Schleimhaut häufig mit Harnsalzen incrustirt, welche der Oberfläche eine sandartige Beschaffenheit verleihen.

Bei chronischen Entzündungen kann sich eine fibröse Hypertrophie der Blasenhäute, sowie eine Hypertrophie der Muskelfasern entwickeln.

Die **Tuberkulose** der Harnblase beginnt mit der Bildung grauer, von einem hyperämischen Hof umgebener Knötchen, welche sich vergrössern und gelb werden und früher oder später ulceriren, so dass kleine Geschwüre mit käsig infiltrirtem Grund und hyperämischer Umgebung entstehen. Diese Geschwüre vergrössern sich durch fort-

schreitende Zunahme des Zerfalles und der Ulceration an der Peripherie, sowie durch gegenseitige Verschmelzung.

Nach der Zusammensetzung kann man folgende **Blasensteine** unterscheiden:

1) Blasensteine, welche hauptsächlich aus Harnsäure oder aus harnsauren Salzen bestehen.

Reine Harnsäuresteine sind meist klein, gelblich oder röthlich oder braun gefärbt, hart.

Steine aus harnsauren Salzen sind selten rein. Meist sind sie an der Oberfläche mit Niederschlägen von oxalsaurem Kalk und von phosphorsaurer Ammoniakmagnesia bedeckt.

2) Blasensteine, welche hauptsächlich aus phosphorsauren und kohlensauren Salzen bestehen.

Hierher gehören Steine aus phosphorsaurem Kalk, aus phosphorsaurer Ammoniak-Magnesia und aus kohlensaurem Kalk. Die letztgenannten sind selten. Alle diese Steine sind weiss oder grauweiss. Die Tripelphosphatsteine sind weich und brüchig, die anderen hart.

3) Steine aus oxalsaurem Kalk sind hart und stachelig; ihre Farbe ist braun.

4) Cystinsteine sind weich, wachsartig, braungelb.

5) Xanthinsteine sind zinnoberroth, die Oberfläche glatt, die Bruchfläche erdig.

Literatur.

***Barlow**, Aetiologie der Cystitis, Arch. f. Derm. 1893 (Lit.).*
***Bumm**, Zur Aetiologie der puerperalen Cystitis, Centralbl. f. Bakt. I 1886.*
***Chavasse**, Étude sur la tuberculose des organes urinaires, Paris 1872.*
***Chiari**, Lymphat. Gewebe in den harnableitenden Apparaten, Wien. med. Jahrb. 1881.*
***Fritsch**, Krankh. d. weibl. Blase, Hdb. d. Gyn v. Veit II 1897.*
***Gueterbock**, Steine u. Fremdkörper in der Harnblase, Wien 1894.*
***Hartig**, Nicht traumat. Blasenruptur, A. f. Psych. 27. Bd. 1895 (Lit.).*
***Hofmeister**, Mikroorganismen im Urin Gesunder, Fortschr. d. Med. 1893.*
***Huber**, Aetiologie d. Cystitis, Virch. Arch. 134. Bd. 1893.*
***Kossel**, Ueber Schleim und schleimbildende Stoffe, D. med. Woch. 1891.*
***Krogius**, Rech. bact. sur l'infect. urinaire, Helsingfors 1892.*
***v. Krzywicky**, 29 Fälle v. Urogenitaltuberkulose, Beitr. v. Ziegler III 1888.*
***Lipowski**, Harnabscesse, Arch. f. klin. Chir. 52. Bd. 1896 (Lit.).*
***Lotheisen**, Inguinale Blasenbrüche, Beitr. v. Bruns XX 1898.*
***Melchior**, Cystitis u. Urininfection, Berlin 1897 (Lit.).*
***Du Mesnil**, Ueb. d. sog. gonorrhoische Blasenentzündung, Virch. Arch. 126. Bd. 1891.*
***Morelle**, Et. bactériologique sur les cystites, La Cellule VII 1891.*
***Müller**, Aetiologie d. Cystitis, Virch. Arch. 129. Bd. 1892.*
***Pisenti**, Le formazioni cistiche dell' uretere e della vesica, Lavori dell' ist. anat. pat. di Perugia 1891 und Arch. per le Sc. Med. XVI 1892.*
***Przewski**, Noduläre oder folliculäre Entzündung der Schleimhaut der Harnwege (Cystitis urethritis et pyelitis granulosa follicularis s. granulosa), Virch. Arch. 116. Bd. 1889.*
***Reblaub**, Des Cystites non tuberculeuses chez la femme, Paris 1893.*
***Schnitzler**, Zur Aetiologie der Cystitis, Wien 1892.*
***Solomin**, Amyloid d. Harnblase, Prag. med. Woch. 1897.*
***Weichselbaum**, Lymphat. Gewebe in d. Blasenschleimhaut, Allg. Wien. med. Zeit. 1891.*

§ 272. Unter den **Geschwülsten** der Harnblase ist die häufigste das **papilläre Epitheliom**, der Zottenkrebs (Fig. 571), welcher, sich aus einer mehr oder weniger grossen Zahl papillärer Excrescenzen oder schlanker Zotten zusammensetzt, die bald auf einer sehr schmalen, bald auf einer breiten Basis sitzen. Die einzelnen Zotten bestehen aus gefässhaltigem Bindegewebe und sind mit einer mächtigen Epithelschicht überdeckt (Fig. 572), deren Zellformen (Fig. 573) denjenigen des Blasenepithels gleichen. Die Geschwulst greift gewöhnlich nicht

in die Tiefe der Schleimhaut, sondern wächst aus derselben heraus, doch kommt es auch vor, dass an der Basis der Geschwulst die Epithelien mit der Zeit in das Bindegewebe der Mucosa und Submucosa einwachsen, so dass die Geschwulst als Krebs angesehen werden muss. Sie tritt einzeln oder in Mehrzahl auf, hat ihren Sitz meist in den basalen Theilen der Harnblase und zwar in der Nähe der Harnröhre, so dass sie nicht selten beim Uriniren die Harnröhre verlegt. Da die Gefässwände sowohl als das Zottenstroma sehr zart sind, so blutet die Geschwulst leicht und kann dadurch für ihren Besitzer sehr gefährlich werden. Gelegentlich werden auch Zottenstücke losgerissen und mit dem Urin entleert.

Fig. 571. Papillöses Epitheliom der Harnblase und Hypertrophie der Prostata. *a* Epitheliom. *b*, *c* Prostata. *d* Verdickte entzündete Blasenwand. $^5/_6$ der nat. Gr.

Das **primäre Carcinom** der Blase bildet flache, infiltrirende oder knotige oder papillöse Wucherungen, welche sich über einen grösseren Ab-

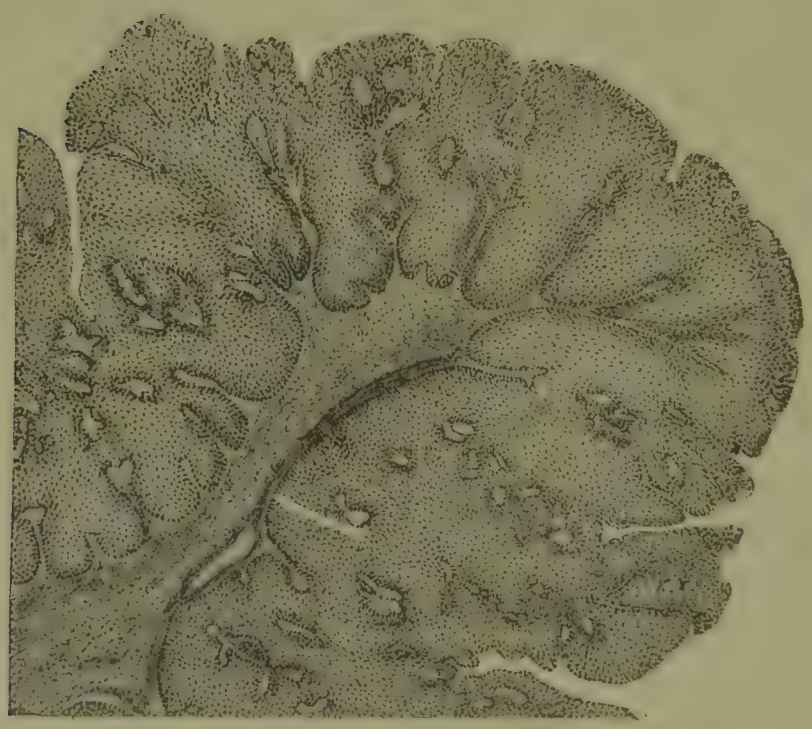

Fig. 572. Papilläres Epitheliom der Harnblase (Alk. Häm. Eos.). Durchschnitt durch eine Zotte. Vergr. 35.

schnitt der Blase ausbreiten und dabei gleichzeitig auch in die Submucosa sowie in die Muscularis eindringen. Von da kann die Infiltration auch auf die Nachbarorgane übergreifen.

Secundäre Krebse der Harnblase entstehen durch Uebergreifen von krebsigen Wucherungen des Uterus, der Scheide, des Mastdarmes und der Prostata auf die Blase.

Andere Geschwülste als die genannten sind in der Blase selten, doch kommen

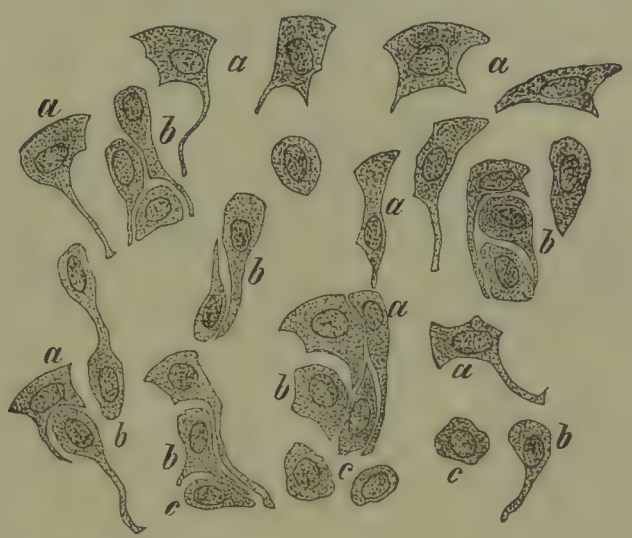

Fig. 573. Epithelzellen von einem mit dem Urin abgegangenen Stücke eines Papilloms der Harnblase. *a* Zellen aus den innersten, *b* aus den mittleren, *c* aus den tiefsten Schichten. Vergr. 250.

Schleimpolypen, Myome, Fibromyome, Myxome, Sarkome, Angiome, Adenome und Dermoide vor und bilden theils knotige umschriebene, theils die Blasenwand infiltrirende (Sarkom) Wucherungen.

Literatur über Geschwülste der Harnblase.

***Albarran**, Les tumeurs de la vessie, Paris 1892.*
***Bode**, Prim. Blasencarcinome, Arch. f. Gyn. 1884.*
***Cahen**, Blasentumoren (multiple Cystadenome, Carcinome), Virch. Arch. 113. Bd. 1888.*
***Dittrich**, Zwei Fälle von primärem Sarkom der Harnblase, Prag. med. Woch. 1889.*
***Gussenbauer**, Myom, Arch. f. klin. Chir. XVIII 1875.*
***Haake**, Der primäre Krebs der Harnblase, I.-D. Freiburg 1895.*
***Kürsteiner**, Papillome u. Krebse, Virch. Arch. 130. Bd. 1892.*
***Küster**, Ueber Harnblasengeschwülste, Samml. klin. Vortr. No. 267—268, Leipzig 1886.*
***Langhans**, Cavernöses Angiom, Virch. Arch. 86. Bd. 1881.*
***Legrand**, Kystes hydatiques de la vessie, Paris 1890; ref. C. f. B. VII.*
***Phocas**, Les tumeurs de la vessie, Paris 1892.*
***Posner**, Primärer Krebs, Berl. klin. Wochenschr. 1883.*
***Schatz**, Fibromyxom, Arch. f. Gynäk. X.*
***Schuchardt**, Gutartige u. bösartige Zottengeschwülste, Arch. f. klin. Chir. 52. Bd. 1896.*
***Sperling**, Statistik der primären Tumoren der Harnblase, I.-D. Berlin 1883.*
***Steinmetz**, Geschw. d. Harnblase im Kindesalter, Zeitschr. f. Chir. 39. Bd. 1894.*
***Terrier** et **Hartmann**, Les myomes de la vessie, Rev. de Chir. 1895 (Lit.).*
***Thompson**, Die primären Tumoren der Harnblase, Wien 1885.*
***Tschistowitsch**, Wachsthum d. Zottenpolypen d. Harnblase, V. A. 115. Bd. 1889.*
***Volkmann**, Myom, Arch. f. klin. Chir. XIX 1876.*

V. Pathologische Anatomie der Harnröhre.

§ 273. Die **Entzündung der Harnröhre**, die **Urethritis**, ist sowohl bei Männern als bei Frauen am häufigsten durch Gonokokken (s. § 165 d. allg. Th.) verursacht. Die Kokken gelangen durch Uebertragung des Secretes einer an Tripper erkrankten Schleimhaut in die Harnröhre und rufen hier durch ihre Vermehrung und Verbreitung in der Schleimhaut eine durch gelbliches oder grünliches, zuweilen mit

Blut vermischtes eiteriges Secret charakterisirte Entzündung hervor, welche sich von der Harnröhre aus auf die übrigen Theile der Harn ableitenden Wege, sowie auf die benachbarten Theile des Geschlechtsapparates verbreiten kann. Im entzündeten Gebiete findet eine Desquamation des Epithels (Fig. 574 *d*, *e*) und eine Auswanderung von Leukocyten an die Oberfläche statt, und es ist das Bindegewebe theilweise von Leukocyten durchsetzt und in Wucherung begriffen (*b*, *c*).

Die Entzündung endet meist in Heilung, doch kann sie stellenweise zu Ulcerationen und Abscedirungen oder auch zu Hyperplasie des Bindegewebes, zu Wulstungen und Verdickungen der Schleimhaut, sowie zur Bildung schrumpfender Narben führen. Es geschieht dies namentlich dann, wenn die Gonorrhöe chronisch wird (Nachtripper, Goutte militaire). Beim Manne pflegt die Entzündung am längsten an der Pars nuda der Harnröhre anzuhalten.

Was die übrigen Entzündungsformen betrifft, so verdient hervorgehoben zu werden, dass in der Harnröhre auch der weiche Schanker (§ 137) und die syphilitische Initialsklerose (§ 146) vorkommen, und dass hinter verengten Stellen nicht selten Ulcerationen sich bilden, sowie dass ulceröse Processe in der Prostata leicht auf die Harnröhre übergehen. In Folge tiefgreifender Ulcerationen können sich Fistelgänge bilden, welche zu Infiltration der Umgebung mit Urin und damit zur Bildung von Abscessen und Harnfisteln führen.

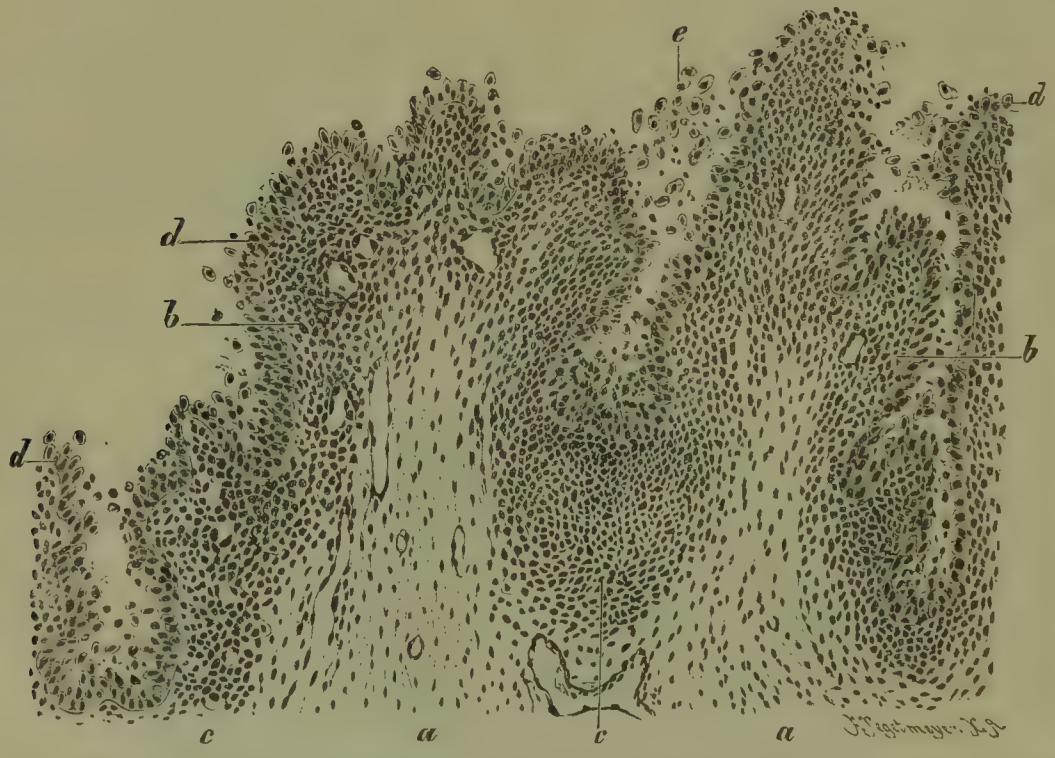

Fig. 574. Urethritis gonorrhoica. Querschnitt durch die in Falten gelegte Schleimhaut (M. Fl. Häm. Eos.). *a* Normales Bindegewebe. *b*, *c* Entzündlich infiltrirtes, wucherndes Schleimhautbindegewebe. *d* Infiltrirtes und in Desquamation begriffenes Epithel. *e* Abgestossene Epithelzellen und Eiterkörperchen. Vergr. 400.

Nach chronischen Entzündungen entwickeln sich nicht selten polypöse und papillöse Wucherungen, d. h. spitze Kondylome, namentlich an dem Orificium der Urethra weiblicher Individuen.

Entzündungen und Blutstauungen führen an letzterer Stelle nicht

selten auch zur Bildung von Varicen, welche den Hämorrhoiden des Mastdarmes ähnlich sehen.

Von **Geschwülsten** kommen an der weiblichen Harnröhre Sarkome, Myxome, Fibrome und Carcinome vor. Die Fibrome bilden theils Knoten, theils gefässreiche papillomatöse Wucherungen. Bei männlichen Individuen greifen nicht selten Krebse der Prostata und der Glans penis auf die Harnröhre über. Beim Weibe entstehen an den Schleimdrüsen der Urethra öfters kleine Retentionscystchen.

Verengerungen der Harnröhre, Stricturen entstehen durch entzündliche Schwellungen der Schleimhaut, sowie durch umschriebene und diffuse, einseitige oder ringförmige Bindegewebswucherungen, durch Narben, durch Bildung von Klappen und durch polypöse Wucherungen. Am häufigsten sind gonorrhoische Entzündungen, sowie Traumen die Veranlassung. Die entzündlichen Stricturen sitzen meist in der Pars membranacea und im Anfangstheil der Pars spongiosa. Bei älteren Männern wird der Anfangstheil der Harnröhre sehr häufig durch die vergrösserte Prostata eingeengt (Fig. 571 *c*) und nicht selten der Eingang ganz verlegt.

Traumatische Zerreissungen kommen auf verschiedene Weise zu Stande, werden indessen am häufigsten durch unvorsichtiges Katheterisiren herbeigeführt und werden dann als falsche Wege bezeichnet. Sie finden sich am häufigsten in den innersten Theilen der Harnröhre und enden blind oder führen wieder in die Urethra oder in die Blase.

In Folge der Zerreissung der Harnröhre bilden sich Urininfiltrationen und Urinabscesse oder aber Fistelgänge, welche von derbem Bindegewebe umgeben sind und zum Theil mit Epithel ausgekleidet werden.

Literatur zur pathologischen Anatomie der Harnröhre.

de Bary, *Cysten in der Wand der weibl. Harnröhre, Virch. Arch. 106. Bd. 1886.*
Cahen-Brach, *Die Urogenitalblennorrhöe d. kleinen Kinder, Jahrb. f. Kinderheilk. 1892.*
Dinkler, *Urethritis gonorrh. d. Mannes, Arch. f. Derm. XXVI 1894.*
Dittel, *Divertikel d. männl. Harnröhre, Wien. med. Woch. 1890.*
Finger, *Die Blennorrhöe der Sexualorgane, Leipzig 1896.*
Janovsky, *Gonorrhöe des Weibes, Arch. f. Derm. XXIII 1891.*
Kaufmann, *Verletzungen und Krankheiten der männlichen Harnröhre, Stuttgart 1886.*
Kleinwächter, *Urethra des Weibes, Eulenburg's Jahrb. II 1892.*
Lang, *Der venerische Katarrh, Wiesbaden 1893.*
Oberländer u. Neelsen, *Chron. Tripper, Vierteljahrsschr. f. Derm. XIV 1887.*
Posner, *Harnröhrenverengerung, Eulenburg's Realencyklop. 1896.*
Steinschneider u. Galewsky, *Gonokokken u. Diplokokken d. Harnröhre, Fortschr. d. Med. VII 1889.*
Touton, *Folliculitis praeputialis gonorrhoica, Arch. f. Derm. 1889.*
Wassermann, *Epitheliome primitif de l'urèthre, Paris 1895.*
Ziebert, *Der Kryptorchismus, Beitr. v. Bruns XXI 1898 (Lit.).*

VI. Pathologische Anatomie der Nebennieren.

§ 274. Unter den **Entwicklungsanomalieen** der Nebennieren sind zunächst die Hypoplasie und die Agenesie zu nennen, welche namentlich bei Anenkephalie und bei Hemikephalie vorkommen. Nach Untersuchungen von Zander bleibt die Ausbildung der Nebennieren jeweilen dann eine mangelhafte, wenn die vorderen Theile der Grosshirnhemisphären fehlen, während die hinteren Partieen des Grosshirns

und der Hirnstamm in keiner Beziehung zur Ausbildung der Nebenniere stehen.

Verhältnissmässig häufig kommen ferner **accessorische Nebennieren** vor, welche theils in der Umgebung der Nebenniere, theils davon entfernt in der Niere, in der Leber und der Nähe der Geschlechtsdrüsen, z. B. im Ligamentum latum liegen.

Fettige Degeneration ist bei erwachsenen Individuen normal und betrifft die Zellhaufen der Rinde, welche dadurch ein hellgelbes Aussehen erhalten.

Amyloidentartung des Blutgefässbindegewebsapparates kommt neben amyloider Entartung anderer Organe nicht selten vor und kann eine Verhärtung des Organes bedingen.

Pigmentirung stellt sich in höherem Alter sehr häufig ein und betrifft namentlich die inneren Schichten der Rinde. Die Zellen sind dabei diffus gelb gefärbt oder von Pigmentkörnern durchsetzt.

Hämorrhagieen der Nebennieren sind ziemlich selten, können indessen sehr erheblich werden, so dass das Organ bedeutend anschwillt. Sie entstehen namentlich nach Traumen und bei Störungen der Circulation. Sie können zur Bildung von Cysten oder auch zu Induration und Verkalkung führen.

Entzündungen der Nebennieren kommen in verschiedenen Formen vor. So können sich z. B. bei acquirirter und bei hereditärer Syphilis kleinzellige Infiltrationen, sowie gummöse Entzündungen entwickeln. Es kommen ferner auch Entzündungen mit Ausgang in Eiterung und Narbenbildung zur Beobachtung.

Die wichtigste und häufigste Form der Nebennierenentzündung ist diejenige, welche zu **käsig-fibröser Metamorphose** des Gewebes führt und wohl immer als eine **tuberkulöse Affection** anzusehen ist. Die Nebennieren sind dabei mehr oder weniger vergrössert, die Kapsel ist verdickt und mit der Umgebung verwachsen. Die Oberfläche ist glatt oder höckerig und difformirt; auf dem Durchschnitt erscheint das Parenchym ganz oder theilweise durch ein käsig-fibröses Gewebe ersetzt, das zuweilen auch käsigen Eiter enthält. Die Erkrankung tritt meist doppelseitig auf und führt zu jenem Symptomencomplex, den man als Morbus Addisonii bezeichnet (vergl. § 24 des allgem. Theils).

Fig. 575. Struma suprarenalis (M. Fl. Häm. Eos.). *a* Epithelzellenhaufen. *b* Stroma. *c* Blutgefässe. Vergr. 300.

Unter den **Geschwülsten** ist zunächst die Struma lipomatosa suprarenalis (Virchow) oder das Adenom zu nennen, eine hyperplastische Wucherung (Fig. 575), welche aus fettreichem Nebennierengewebe besteht und zu bedeutender Vergrösse-

rung des Organs führt. Sodann kommen auch Carcinome und melanotische (Doederlein, Kussmaul) und pigmentlose Sarkome vor, von denen letztere eine sehr bedeutende Grösse erreichen können. Nach Weichselbaum und Dagonet kommen auch ganglienzellen- und nervenfasernhaltige Geschwülste vor.

Ueber die vom verlagerten Nebennierengewebe ausgehenden Geschwülste s. § 269.

Literatur zur pathologischen Anatomie der Nebennieren.

Alexander, *Unters. über Nebennieren, Beitr. v. Ziegler XI 1891.*
d'Ajutolo, *Capsula soprarenale accessoria nel corpo pampiniforme, Torino 1884; Struma soprarenale accessoria in un rene, Bullet. delle Scienze Med. di Bologna XVII 1886.*
Beneke, *Versprengung von Nebennierenkeimen etc., Beitr. v. Ziegler XI 1891.*
Berdez, *Tumeurs des capsules surrénales, Arch. de méd. exp. 1892.*
Chiari, *Hämatom, Wien. med. Presse XXI 1880; Accessor. Nebennieren, Z. f. Heilk. V 1884.*
Dagonet, *Accessorische Nebennieren u. Ganglio-Fibromyom, Zeitschr. f. Heilk. VI 1885.*
Fränkel, E., *Sarkom, Virch. Arch. 104. Bd. 1886.*
Fusari, *Sviluppo della capsula surrenali, Arch. p. l. Sc. Med. XVI 1892.*
Kussmaul, *Melanosarkom, Würzburger med. Zeitung 1863.*
Lomer, *Verhalten der Nebennieren bei Hemicephalen, Virch. Arch. 98. Bd. 1884.*
Lubarsch, *Histologie der Nebennierengeschwülste, Virch. Arch. 135. Bd. 1894.*
Mankiewicz, *Bösartige Tumoren der Nebennieren, I.-D. Strassburg 1887.*
Manasse, *Hyperplast. Tumoren der Nebenniere, Virch. Arch. 133. Bd. 1893.*
Marchand, *Accessorische Nebennieren im Ligamentum latum, Virch. Arch. 92. Bd. 1883.*
May, *Zur pathol. Anat. der Nebennieren, Virch. Arch. 108. Bd. 1887.*
Rolleston, *Lect. on the suprarenal Bodies, Brit. Med. Journ. I 1895.*
Roloff, *Atrophie der Nebennieren, Beitr. v. Ziegler IX 1891.*
Rosenstein, *Carcinom, Virch. Arch. 84. Bd. 1881.*
de Ruyter, *Congenitale Geschwulst beider Nebennieren, Langenbeck's Arch. 40. Bd. 1889.*
Schmorl, *Zur Kenntn. d. accessor. Nebennieren, Beitr. v. Ziegler IX 1891.*
Stilling, *Zur Anatomie der Nebennieren, Virch. Arch. 109. Bd. 1887; Compensatorische Hypertrophie der Nebennieren, ib. 119. Bd. 1889.*
Ulrich, *Verlagerte u. access. Nebennieren, Beitr. v. Ziegler XVIII 1895.*
Virchow, *Die krankh. Geschwülste II 1865.*
Weichselbaum, *Gangliöses Neurom, Virch. Arch. 85. Bd. 1881.*
Weigert, *Hemicephalie u. Aplasie d. Nebennieren, Virch. Arch. 100. u. 103. Bd. 1885/86.*
Zander, *Ueber functionelle u. genetische Beziehungen der Nebennieren zu anderen Organen, speciell zum Grosshirn, Beitr. v. Ziegler VII 1890.*
Ziegler, V., *Ueber Nebennierentumoren, I.-D. Freiburg 1895.*

DREIZEHNTER ABSCHNITT.

Pathologische Anatomie des männlichen und des weiblichen Geschlechtsapparates.

I. Pathologische Anatomie des männlichen Geschlechtsapparates.

1. Pathologische Anatomie des Hodens, des Nebenhodens und der Tunica vaginalis propria.

§ 275. Der **Hoden** ist eine tubulöse Drüse, deren knäuelförmig gewundene und unter einander anastomosirende Drüsenschläuche sich in kleine kegelförmige Läppchen gruppiren. Nach aussen ist die Drüse von einer derben Membran, der Albuginea testis, abgeschlossen, welche zwischen den Läppchen stärkere Bindegewebssepten nach dem Hilus absendet, wo sie zusammentreten und eine nach innen vorspringende Bindegewebsleiste, das Corpus Highmori, bilden. Dieses Bindegewebslager enthält die Ausführungsgänge der Drüsenläppchen, welche in Form enger gerader Kanäle eintreten, um im Corpus Highmori wieder ein Netz, das Rete Halleri oder Rete testis, zu bilden. Die Kanälchen des Hodens selbst sind verhältnissmässig weit, besitzen eine ziemlich starke membranöse Aussenwand, und ihre Epithelzellen sind in mehrfacher Schicht über einander gehäuft. Im Alter der Geschlechtsreife produciren sie die Samenfäden. Das Stützgewebe zwischen den Kanälchen ist ein lockeres, an Zellen, Blut- und Lymphgefässen reiches Bindegewebe. Die geraden Kanälchen sind eng, besitzen eine zarte Hüllmembran und ein niedriges Cylinderepithel. Das Rete testis besteht aus anastomosirenden Kanälchen, ohne besondere Grenzmembran, welche mit kleinen platten Zellen besetzt sind.

Der **Nebenhoden**, an welchem ein Kopf- und ein Schwanztheil unterschieden wird, liegt dem Corpus Highmori an und erhält aus dem Rete testis die Vasa efferentia. Indem letztere sich vielfach schlängeln und verknäueln, bilden sie die als Coni vasculosi Halleri bekannten, in Läppchen gruppirten Kanäle im Kopfe des Nebenhodens.

Sämmtliche Gänge der Coni vasculosi vereinigen sich zu einem einzigen Ausführungsgang, welcher im Körper und im Schwanz des Nebenhodens reichliche Windungen bildet. Am Ende des Schwanzes geht der Ausführungsgang vom Nebenhoden ab und wird nunmehr als Samenleiter bezeichnet. Er steigt umbiegend hinter dem Hoden

und neben dem Nebenhoden mit einem gewundenen Abschnitt in die Höhe und zieht dann durch den Samenstrang nach dem Becken hinauf.

Die Kanäle des Nebenhodens besitzen eine einschichtige Lage hoher flimmernder Cylinderzellen, zwischen denen Ersatzzellen liegen, eine dünne Basalmembran und eine mehrschichtige Muscularis mit circulär angeordneten Fasern. Sie werden durch stark entwickeltes, an Gefässen reiches Bindegewebe unter einander vereinigt. Der freie Theil des Nebenhodens ist von einer dichten, der Albuginea des Hodens entsprechenden Bindegewebsmembran bedeckt, welche von der Serosa der Bauchhöhle gebildet wird.

Der Nebenhoden liegt in der Norm am hinteren Rande des Hodens, das Vas deferens steigt an der Innenseite des Nebenhodens empor.

Vollständiger **Defect des Hodens** ist sehr selten, ist indessen sowohl auf einer als auf beiden Seiten beobachtet. Gewöhnlich fehlt dabei auch der Nebenhoden, und das Vas deferens ist rudimentär.

Vollkommener **Mangel** oder **partielle Defecte des Nebenhodens** bei ausgebildetem Hoden sind sehr selten. **Partielle Defecte** und **Atresie des Vas deferens** kommen sowohl neben Defecten des Nebenhodens als auch ohne solche vor.

Angeborene Hypoplasie des Hodens mit mangelhafter Entwicklung der Samenkanäle sowie mangelhafte Ausbildung des kindlichen Hodens zum Samen producirenden Hoden in der Pubertätszeit ist nicht selten.

Lageveränderungen des Hodens lassen sich meist darauf zurückführen, dass der Descensus unterblieben oder nicht vollkommen ausgeführt ist. Behält der Hoden eine abnorme Lage, so bezeichnet man dies als **Ektopia** (Retentio) und unterscheidet je nach dem Sitz eine Ektopia interna s. abdominalis und eine E. externa. Im ersteren Falle ist der Hoden in der Bauchhöhle verborgen (Kryptorchismus) und liegt entweder an seinem Entwicklungsort (E. abd. lumbalis) oder in der Nähe der Oeffnung des inneren Leistenkanales (E. abdom. iliaca). Liegt der Hoden in der Bauchwand, so bezeichnet man dies als Ekt. inguinalis, liegt er vor der äusseren Oeffnung des Leistenkanales, als Ekt. pubica, liegt er in der Falte zwischen Hodensack und Oberschenkel, als Ekt. cruro-scrotalis, liegt er in der Mittelfleischgegend, als Ekt. perinealis, liegt er in der Schenkelbeuge, als Ekt. cruralis.

Ein zur Zeit der Geburt innerhalb der Bauchhöhle oder im Leistenkanal liegender Hoden kann später noch in den Hodensack hinabsteigen. Mit dem Hoden bleibt gewöhnlich auch der Nebenhoden in abnormer Lage. Nur in seltenen Fällen trennt sich der Nebenhoden vom Hoden und tritt allein in das Scrotum. In sehr seltenen Fällen können beide Hoden in die nämliche Tasche des Hodensackes hinuntersteigen.

Abnorme Lage des Hodens kann sowohl einseitig als doppelseitig vorkommen. Nicht selten finden sich daneben noch andere Hemmungsmissbildungen an den Genitalien. Die zurückbleibenden Hoden sind zuweilen mangelhaft entwickelt oder bilden sich in der Pubertätszeit nicht vollkommen aus. Nicht selten degeneriren sie und werden atrophisch, namentlich wenn sie im Leistenkanal liegen und häufigem Druck von Seiten der Umgebung ausgesetzt sind.

Zuweilen nimmt der Hoden im Hodensack eine abnorme Stellung

ein, so dass z. B. der Nebenhoden nach vorne liegt und der Kopf nach unten sieht. Man bezeichnet dies als **Inversio testis.**

In seltenen Fällen kann auch ein an der normalen Stelle befindlicher Hoden durch Traumen etc. bleibend verlagert werden, namentlich nach dem Damm, dem Schenkel- und dem Leistenkanal hin. Man kann dies als **Dislocation** der angeborenen Ektopie gegenüberstellen.

Atrophie des Hodens kommt, von der nach Verletzungen und Entzündungen und bei Geschwulstbildungen auftretenden abgesehen, am häufigsten im hohen Alter, zuweilen auch nach Erkrankungen des Centralnervensystems vor. Auch Gebrauch von Jod soll Atrophie verursachen können.

Im atrophischen Hoden hört die Samenproduction auf. Das Lumen der Kanälchen enthält farblose Körner, Fetttröpfchen und Pigmentschollen, das Gewebe erscheint blass und schlaff.

Der Nebenhoden kann bei Atrophie des Hodens unverändert bleiben, atrophirt zuweilen indessen ebenfalls.

Literatur zur pathologischen Anatomie des Hodens.

Bramann, *Störungen d. Descensus testiculorum, Langenbeck's Arch. 40. Bd. 1890.*
Curling, *Observ. on the structure and diseases of the testis, London 1886.*
Ebner, *Untersuch. über den Bau der Samenkanälchen, Leipzig 1871.*
Englisch, *Hoden, Eulenburg's Realencyklop. X 1896.*
Fürbringer, *Krystallbildungen im Genitalsystem, D. med. Wochenschr. 1896.*
Griffini, *Riproduzione parziale del testicolo, Arch. per le Scienze Med. XI 1887.*
Hansemann, *Die Zwischenzellen des Hodens, Virch. Arch. 142. Bd. 1895.*
Jordan, *Einseitiger Descensus testicul., Beitr. v. Bruns XV 1895.*
Kocher, *Die Krankheiten der männlichen Geschlechtsorgane, Stuttgart 1887 (Lit.).*
v. Lenhossék, *Ektopia testis transversa, Anat. Anzeiger I 1886.*
Lubarsch, *Krystallbildungen im Hoden, Virch. Arch. 145. Bd. 1896.*
Monod et Terillon, *Traité des maladies du testicule, Paris 1889 (Lit.).*
Ribbert, *Compensatorische Hypertrophie der Geschlechtsdrüsen, V. A. 120. Bd. 1890.*
Riese, *Beitr. z. Path. d. Urogenitalsystems des Mannes, Cbl. f. allg. Path. III 1892.*
Stilling, *Versuche üb. Atrophie d. verlagerten Hodens, Beitr. v. Ziegler XV 1894.*
Weil, *Ueber den descensus testiculorum, Prag 1885.*

§ 276. Die Entzündung des Hodens, die **Orchitis**, und die Entzündung des Nebenhodens, die **Epididymitis**, sind Erkrankungen, welche sowohl durch hämatogene Infection als auch durch Traumen und durch Fortleitung einer Entzündung der Harnblase und Harnröhre auf das Vas deferens zu Stande kommen können.

Traumatische Entzündungen kommen am Nebenhoden häufiger vor als am Hoden; hämatogene Entzündungen treten namentlich im Hoden, fortgeleitete besonders im Nebenhoden auf. Hämatogene Entzündungen kommen namentlich im Verlaufe von pyämischen Infectionen, Parotitis epidemica, Variola, Scharlach, Abdominaltyphus und Syphilis vor; es können indessen gelegentlich auch noch andere infectiöse Erkrankungen zu Hoden- und Nebenhodenentzündungen führen.

Nach Beobachtungen von Chiari scheinen bei Variola ziemlich constant kleinzellige Infiltrationsherde im Hoden sich zu bilden, innerhalb welcher das Epithelgewebe der Nekrose verfällt. Die Herde können die Grösse einer Erbse erreichen und heilen durch Vernarbung.

Unter den Entzündungserregern, welche von der Harnröhre aus durch das Vas deferens in den Nebenhoden gelangen (Epididymitis urethralis), spielen die Kokken des Trippers und die Tuberkelbacillen die wichtigste Rolle, doch können auch die Entzündungserreger, welche

bei den eiterigen, croupösen und gangränösen Blasen-, Harnröhren- und Prostata-Entzündungen im Urin vorhanden sind, Epididymitis und Orchitis verursachen. Es können sich ferner auch durch Blasen- und Harnröhrenoperationen hervorgerufene Entzündungen auf das Vas deferens und die Epididymis fortpflanzen.

Bei Entzündung des Hodens sammelt sich das Exsudat sowohl in den Kanälchen als im Zwischengewebe an und verursacht bedeutende Hodenanschwellung. Eiterige Herdentzündung führt zur Anhäufung grosser Leukocytenmassen in den Hodenkanälchen (Fig. 576 *d*) und im Bindegewebe (*c*).

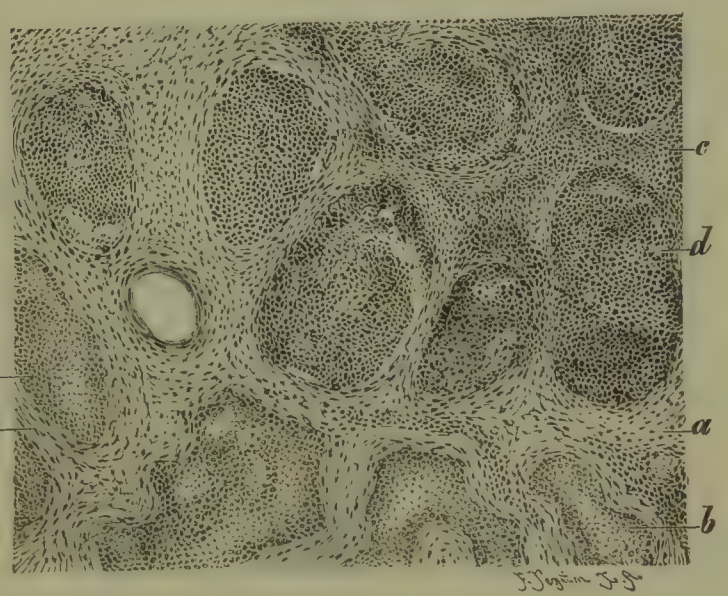

Fig. 576. Eiterige Orchitis, entstanden nach eiteriger Cystitis (Blasenlähmung) und Epididymitis (M. Fl. Häm.). *a* Bindegewebsstroma. *b* Samenkanälchen. *c* Infiltrirtes Bindegewebe. *d* Mit Eiter gefüllte Hodenkanälchen. Vergr. 45.

In ähnlicher Weise verhält sich auch der Nebenhoden (Fig. 577). Bei gonorrhoischer Epididymitis z. B. kann das Epithel der Kanälchen von Rundzellen dicht durchsetzt (*a*), das Lumen mit ebensolchen Zellen angefüllt sein. Gleichzeitig findet auch eine Verschleimung und eine Desquamation des Epithels (*b*) statt, so dass also die Kanälchen das Bild einer katarrhalisch afficirten Schleimhaut bieten.

Fig. 577. Epididymitis (Alk. Häm.). *a* Nebenhodenkanälchen mit gut erhaltenem, von Rundzellen durchsetztem Epithel. *b* Kanälchen, deren Epithel von reichlichen Rundzellen durchsetzt und in Desquamation begriffen ist. *c* Zellig infiltrirtes Bindegewebe. Vergrösserung 40.

Bei Traumen ist die Entzündung oft mit blutiger Infiltration des Gewebes complicirt, welche durch Gefässzerreissungen verursacht wird.

Das ausgetretene Blut und das entzündliche Exsudat können wieder resorbirt werden und der Process abheilen. Untergegangenes Epithel wird durch regenerative Wucherung ersetzt. Zuweilen erleidet indessen das Hoden- und Nebenhodengewebe bleibende Veränderungen.

Trägt der Entzündungsprocess einen eiterigen Charakter, wie dies

z. B. bei pyämischen Metastasen sowie bei urethralen, durch Gonorrhoe, Lithotripsie, Stricturoperationen etc. herbeigeführten Entzündungen zuweilen der Fall ist, so kann es zu Vereiterung des Gewebes und damit zu **Abscessbildung** kommen. Zuweilen sind die Herde nur klein, hirsekorn- bis erbsengross und liegen im Parenchym des Gewebes verborgen, in anderen Fällen sind sie umfangreicher, bis kastaniengross und prominiren über die Oberfläche oder bedingen eine Vergrösserung des ganzen Organes.

Kleinste Herde können resorbirt werden und vernarben, grössere bilden einen anhaltenden Entzündungsreiz, welcher zur Entwicklung von Granulations- und Bindegewebe in der Nachbarschaft führt. Hierdurch wird der Abscess mehr und mehr eingekapselt und kann sich zu einer aus fettigem Detritus und Cholesterin bestehenden breiigen Masse eindicken. Unter Umständen wird auch von Seiten der Wand von Neuem Eiter secernirt, so dass der Abscess sich vergrössert. Gewöhnlich ist nur ein Eiterherd vorhanden, doch können sich auch mehrere zugleich entwickeln.

Die Scheidenhaut kann, wenn die Abscesse klein sind und in der Tiefe liegen, unbetheiligt bleiben, doch greift die Entzündung meist auch auf sie über und führt zum Austritt seröser und serös-fibrinöser und eiteriger Exsudate in den Scheidenraum. Unter Umständen bricht der Abscess selbst in die Umgebung durch und zieht danach auch die äusseren Hüllen des Hodens und endlich die Hautdecke in den Bereich der vereiternden Entzündung. Schliesslich kann ein Durchbruch nach aussen erfolgen, worauf sich der vorfallende Theil des Hodens mit einer Granulationswucherung (Fungus benignus) bedeckt, welche mehr oder weniger über die Perforationsstelle in der Haut vorragt.

In dem um ältere Abscesse gelegenen indurirten Gewebe sind die Drüsenkanäle ganz geschwunden oder wenigstens atrophisch. Bei Epididymitis obliterirt zuweilen auch das Vas deferens, während andere Theile des Kanalsystems durch angestautes Secret erweitert und in Cysten umgewandelt werden.

Kommen Degenerations- und Entzündungsherde irgend welcher Art zur Vernarbung, so ist die bleibende Folge eine **Atrophie des Drüsengewebes** sowie eine **Hypertrophie des Bindegewebes**, d. h. es entstehen **Verödungsherde** und **Verhärtungen**, welche nach ihrer fertigen Ausbildung weissliche Herde und Züge bilden, die einen mehr oder minder grossen Theil des Hodens oder des Nebenhodens einnehmen.

Im Innern der Schwielen sind die Drüsenkanäle des Hodens oft ganz untergegangen, am Rande derselben pflegt der bindegewebige Theil der Wandung der Hodenkanälchen verdickt (Fig. 578 *a*), das intertubuläre Stützgewebe verbreitert zu sein, während das Epithel ganz geschwunden (*a*) oder wenigstens atrophisch ist. Solche atrophische weisse Stellen sind im Hoden älterer Individuen nicht seltene Befunde; doch ist meist nicht mehr zu bestimmen, welche Schädlichkeit zu dem krankhaften Processe geführt hat. Bei Nebenhodenverhärtungen (Fig. 579) bilden die verzerrten und verschobenen Drüsenkanäle zuweilen eigenartige, an Krebszapfen erinnernde Zellhaufen und Stränge (*d*). Nach den mikroskopischen Bildern zu urtheilen, können sich auch atypische Epithelwucherungen einstellen, welche die Mannigfaltigkeit der Zellzüge noch erhöhen. Unter Umständen produciren die Epithelien Schleim, so dass sich kleine Schleimcysten bilden. Daneben

können Kanälchen auch durch desquamirtes und verfettetes Epithel und durch eingedrungene und verfettete Wanderzellen, deren Masse weisslich erscheint, ausgedehnt werden.

Das Bindegewebe ist, solange die Entzündung anhält, sowohl im Hoden als im Nebenhoden (*c*) zellreich. Nach Ablauf der Entzündung wird es zellarm, derb (*a*), zuweilen auffallend dicht, sklerotisch oder auch myxomatös (*b*).



Fig. 578. Schnitt aus einem atrophischen Hoden mit glänzend weissen schlaffen Schwielen (M. Fl. Häm.). *a* Verdickte Wand atrophischer Kanälchen. *b* Verhärtetes Bindegewebe des Hodens. Vergr. 60.

Werden der **Hodensack** und die **Tunica vaginalis verwundet,** so dass der Hoden vorfällt und in einer gewissen Ausdehnung zu Tage tritt, so pflegen sich auf der Albuginea Granulationen zu erheben, welche über die Oberfläche der Haut hervortreten und eine Form schwammiger Wucherung bilden, welche mit anderen ähnlichen Granulationsbildungen als **Fungus benignus testis** bezeichnet wird. Wird auch

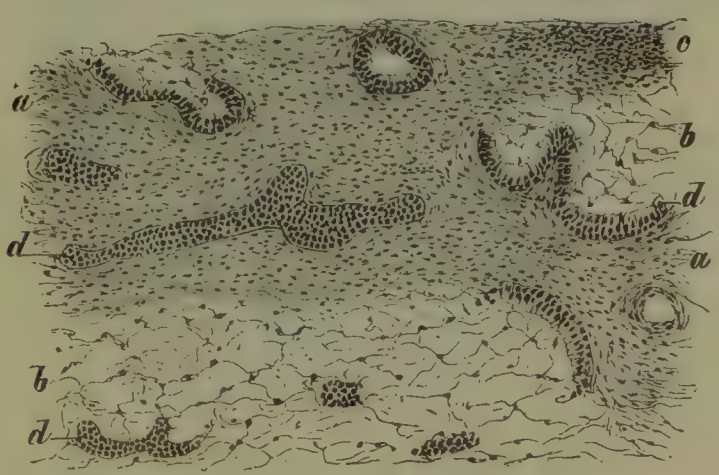

Fig. 579. Atrophie und Induration des Nebenhodens nach traumatischer Epididymitis, 12 Jahre nach einem Trauma, demzufolge sich eine Epididymitis, sowie eine hämorrhagische Periorchitis und eine Hydrocele funiculi spermatici entwickelt hatte (M. Fl. Häm.). *a* Zellreiches dichtes Bindegewebe. *b* Schleimgewebe. *c* Zelliger Infiltrationsherd. *d* Reste der Nebenhodenkanäle. Vergr. 40.

die Albuginea durchtrennt, so kann ein Theil der angrenzenden Samenkanälchen durch die Oeffnung vorquellen und absterben. Später entstehen in der Hodenwunde Granulationswucherungen.

Nach einiger Zeit wird die Granulationsbildung durch den Schluss der Scrotalwunde sistirt, und der Process findet in der Bildung narbigen Bindegewebes seinen Abschluss.

Literatur über Epididymitis und Orchitis.

Chiari, *Orchitis variolosa, Zeitschr. f. Heilk. VII u. X 1889.*
Faneuil, *Rech. sur l'orchite varioleuse, Thèse de Paris 1873.*
Finger, *Die Blennorrhöe der Sexualorgane, Leipzig 1893.*
Hardy, *Étude sur les inflammations du testicule, Thèse de Paris 1860.*

Rigal, Experimentaluntersuchungen über traumatische Orchitis, Arch. de phys. VI 1879.
Steiner, Chronische Orchitis, Langenbeck's Arch. XVI 1874.
Tavel, Orchitis typhosa, Correspbl. f. Schweizer Aerzte 1887.
Tédenat, Contrib. à l'étude de l'orchite ourlienne, Montpell. méd. 1884.
Zeissl, Epididymitis, Eulenburg's Realencyklop. 1895.
Weitere diesbezügliche Literatur enthält § 275.

§ 277. Die **Tuberkulose des Hodens** und des **Nebenhodens** (Fig. 580) ist eine ziemlich häufige Erkrankung, welche meist im Nebenhoden und sowohl in frühester Jugend als auch in späteren Jahren auftritt.

Die Hoden- und Nebenhodentuberkulose kann der einzige tuberkulöse Herd im Körper sein, doch ist es häufig, dass auch noch andere Organe an Tuberkulose erkrankt sind. Zuweilen ist erstere nur eine Theilerscheinung einer über den Urogenitalapparat, namentlich einer über Prostata, Samenbläschen und Harnblase verbreiteten Tuberkulose.

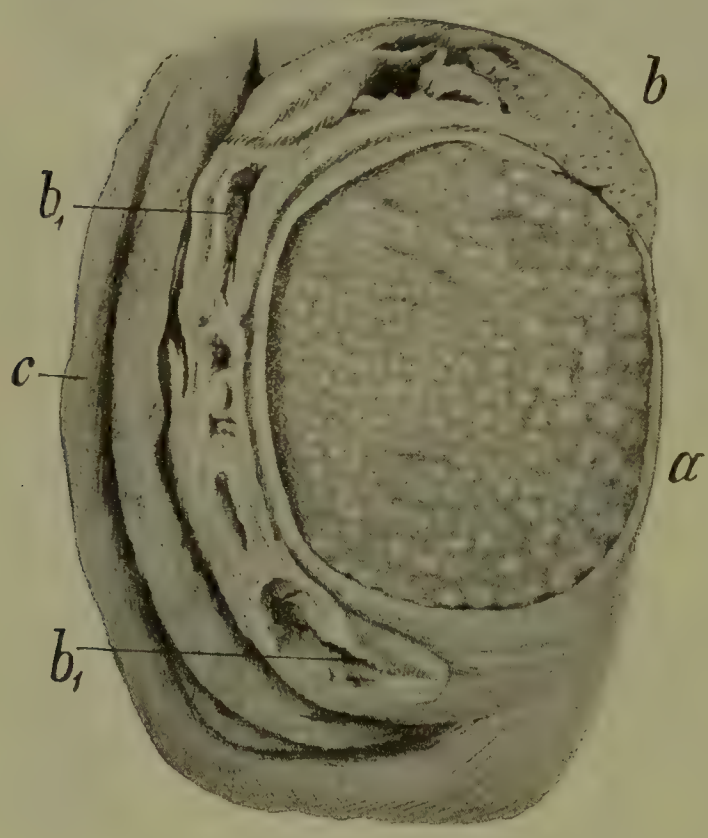

Fig. 580. Tuberkulose des Nebenhodens und des Hodens. *a* Mit Tuberkeln durchsetzter Hoden. *b* Nebenhoden mit erweichten Käseherden (b_1). *c* Haut. Natürl. Grösse.

Der Befund zahlreicher gleichartiger Knötchen ist im Ganzen selten, weit häufiger gestalten sich die Verhältnisse zur Zeit der Untersuchung so, dass ein oder mehrere Käseherde (Fig. 580 b_1) neben kleinen Knötchen (*a*) vorhanden sind. Meist ist der Nebenhoden (b, b_1) mehr oder weniger vergrössert und in eine käsige, nach aussen von Bindegewebe umschlossene Masse verwandelt, oder aber verhärtet und von mehreren im Centrum zerfallenen Käseknoten durchsetzt.

Nächst dem Nebenhoden ist häufig das Corpus Highmori am stärksten erkrankt, von Käseknoten durchsetzt oder ganz verkäst, während das Hodenparenchym (*a*) nur kleinere graue und gelbweisse Knötchen enthält. Es kann indessen auch letzteres grössere Käseknoten mit grau durchscheinendem Hof oder mit fibrös indurirter Umgebung enthalten. Unter Umständen ist der grösste Theil des Hodens zu Grunde gegangen und von erweichten und festen Käseherden durchsetzt oder auch nahezu ganz in einen käsigen, im Centrum erweichten Knoten verwandelt.

Neben den im Bindegewebe lagernden Käseknoten kommen auch weiche, breiige, käsige Massen vor, welche in erweiterten Drüsenkanälen liegen, so namentlich im Nebenhoden.

Wenn im Nebenhoden oder Hoden ein tuberkulöser Herd sitzt, so

können sich die Tuberkelbacillen sowohl auf dem Lymphwege als auch innerhalb der mit dem Herd in Verbindung stehenden Kanälchen verbreiten. Durch den erstgenannten Verbreitungsmodus entstehen Wucherungs- und Entzündungsherde, welche im intertubulären Bindegewebe auftreten und erst secundär auf die angrenzenden Kanälchen übergreifen. Bei Verbreitung der Bacillen im Lumen der Kanälchen wird zuerst deren Wand und dann deren Umgebung in Wucherung und Entzündung versetzt, Zuweilen ist der Process von einem weitverbreiteten Katarrh der Hoden- und Nebenhodenkanälchen begleitet.

In vielen Fällen bleibt die Tuberkulose auf das Gebiet des Nebenhodens und Hodens beschränkt, allein unter Umständen erfolgt auch ein Durchbruch in das Cavum serosum, und von da aus können dann auch die Tunica vaginalis propria und weiterhin die T. v. communis und schliesslich die Haut ergriffen werden.

Der Weg, den die Erkrankung nimmt, ist durch die Bildung von Knötchen, Granulationswucherungen, Käseherden und Erweichungsherden gekennzeichnet, Beim Auftreten von Tuberkeln in der Tunica vaginalis können sich seröse und serös-fibrinöse Exsudationen im Cavum vaginale einstellen. Früher oder später brechen die subcutanen Zerfallsherde durch die äussere Decke durch, und es entstehen mit tuberkulösen Granulationen ausgekleidete Fistelgänge und Geschwüre. Wird durch die Verschwärungen die Oberfläche des Hodens theilweise frei gelegt, so wachsen aus derselben fungöse Granulationen, so dass der prolabirte Theil eine mit Granulationen bedeckte haselnuss- bis hühnereigrosse prominirende Masse bildet, welche als **Fungus testis tuberculosus** bezeichnet wird. Unter den Granulationen liegt das zellig infiltrirte, von Tuberkeln durchsetzte Hoden- und Nebenhodengewebe. Die Albuginea ist bald noch nachweisbar, bald zerstört und durchbrochen, so dass also die Granulationen direct aus dem Hoden- oder dem Nebenhodenparenchym herauswachsen.

Syphilitische Entzündungen des Hodens kommen in späteren Stadien der Syphilis nicht selten vor und treten in Form intertubulärer Infiltrationen und zelliger Wucherungen, die mit Schwellung verbunden sind, auf. Sie führen theils zu einer mit Atrophie des Drüsengewebes verlaufenden fibrösen Induration des Gewebes, wie sie in § 276 beschrieben und in Fig. 578 abgebildet ist, theils zur Bildung von festen, käsigen Gummiknoten, welche von schwieligem Bindegewebe umgeben sind. In seltenen Fällen kommen auch bei congenitaler Syphilis durch zellige Wucherung und Bindegewebshyperplasie bedingte Hodenvergrösserungen und Indurationen vor.

Der Nebenhoden erkrankt bei Syphilis nur sehr selten primär, häufig indessen secundär nach Erkrankung des Hodens. In der Albuginea stellen sich meist ebenfalls Entzündungen ein, welche theils zu serösen und serös-fibrinösen Exsudationen, theils zu fibrösen Gewebsverdickungen und Verwachsungen führen. Unter Umständen kann auch die Tunica vaginalis communis und schliesslich die Haut des Scrotums in Mitleidenschaft gezogen werden; es können sogar erweichende Gummiknoten nach aussen durchbrechen. Fällt dabei der Hoden vor, so bedeckt sich seine Oberfläche mit Granulationen und bildet so einen **syphilitischen Fungus**, doch ereignet sich dies weit seltener als bei Tuberkulose.

Bei **Lepra** können sich im Hoden und Nebenhoden knotige Ent-

zündungsherde bilden, innerhalb welcher das Drüsengewebe zu Grunde geht. Bei Rückbildung der Knoten bleibt der Hoden atrophisch.

Literatur über Tuberkulose und Syphilis des Hodens und Nebenhodens.

***Balme**, Epididymite syphilitique, Thèse de Paris 1876.*
***Demme**, Zur Kenntniss des Hodentuberkels, Virch. Arch. 22. Bd. 1861.*
***Fournier**, Du sarcocèle syphilitique, Paris 1875.*
***Gaule**, Hodentuberkulose, Virch. Arch. 63. u. 69. Bd. 1875 u. 1877.*
***Heiberg**, Prim. Urogenitaltuberkulose, Internat. Beitr., Festschr. f. Virchow II 1891.*
***Henoch**, Syph. Orchitis bei Neugeborenen, Dtsch. Zeitschr. f. prakt. Med. 1877.*
***Hutinel**, Syph. Orchitis bei Neugeborenen, Revue mens. de méd. 1878.*
***Lübimow**, Histogenese der Riesenzellen, Virch. Arch. 75. Bd. 1879.*
***Malassez**, Siège et structure des granul. tubercul. du testicule, Arch. de phys. III 1881.*
***Malassez et Reclus**, Syphilis testiculaire, Arch de phys. III 1876.*
***Reclus**, Du tubercule du testicule etc., Versailles 1876; De la syph. du testicule, Paris 1882.*
***Simonds**, Tuberkulose, D. Zeitschr. f. Chir. XVIII 1882.*
***Tédenat**, Étude sur les affect. syph. du testicule, Montpellier méd. 1878.*
***Virchow**, Die krankhaften Geschwülste II 1865.*
***Waldstein**, Tuberkulöse Erkrankungen des Hodens, Virch. Arch. 85. Bd. 1881.*
Weitere diesbezügliche Literatur enthält § 275.

§ 278. **Cysten**, welche durch Secretansammlung in Nebenhoden- oder Hodenkanälchen entstehen, also zu den **Retentionscysten** gehören, kommen am häufigsten an der Grenze des Rete gegen die Vasa efferentia und im Kopfe des Nebenhodens (Fig. 581 *c*), seltener an anderen Stellen des Nebenhodens und des Hodens vor und haben einen klaren oder milchig getrübten (Galactocele), nicht selten mit Spermatozoen vermischten (Spermatocele) Inhalt. Die Wand ist bald mit hohem, nicht selten flimmerndem, bald mit niedrigem Cylinderepithel oder mit Plattenepithel besetzt.

Ein Theil der im Kopf des Nebenhodens sitzenden Cysten bleibt klein, kommt namentlich bei alten Männern vor und hat nur geringe Bedeutung. Wichtiger sind grössere, allmählich zunehmende, schon in jüngeren Jahren auftretende Cysten (Fig. 581 *c*), deren Inhalt unter Umständen auf fünfzig bis hundert und mehr Gramm ansteigen kann. Sie können sich als Folgezustände von Entzündungsprocessen entwickeln und durch Erweiterung von Vasa efferentia entstehen, treten indessen auch ohne vorangegangene Entzündungen auf und gehen dann namentlich von den blindsackförmigen, theils abgeschlossenen, theils mit dem Kanalsystem des Hodens und Nebenhodens in offener Verbindung stehenden Vasa aberrantia aus, welche sich sowohl im Nebenhoden als auch im Rete testis vorfinden. Wahrscheinlich sind auch kleine, im Hoden vorkommende, mit Flimmerepithel versehene Cysten aus Resten fötaler Kanäle entstanden.

Kleine Cysten liegen in der Tiefe verborgen, oder ragen etwas über die Oberfläche vor, grössere Cysten drängen den Nebenhoden vom Hoden ab oder bedingen eine Vergrösserung desselben oder erheben sich über dessen Oberfläche. Enthalten sie Spermatozoen, so muss natürlich an irgend einer Stelle eine offene oder wenigstens offen gewesene Verbindung mit einem Samen führenden Kanal vorhanden sein. Nach Roth kommt eine von Luschka zuerst beschriebene Spermatocele der Hydatis Morgagni dadurch zu Stande, dass ein Vas aberrans des Nebenhodens in der Hydatide blind endet und durch hineingelangendes Sperma cystisch erweitert wird.

Die **Geschwülste** des Hodens und Nebenhodens gehören theils den **epithelialen**, theils den **Bindesubstanzgeschwülsten**, theils endlich den **Teratomen** an und es sind die letztgenannten verhältnissmässig häufig. Soweit das Eigenartige derselben darin beruht, dass einzelne Gewebsformationen auftreten, die dem Hoden in normaler Weise nicht zu-

Fig. 581.

Fig. 582.

Fig. 581. Retentionscysten des Nebenhodens. *a* Hoden. *b* Nebenhoden. *c* Cysten. Natürl. Grösse.

Fig. 582. Durchschnitt durch ein Adenokystom des Hodens (Teratom) von einem Knaben von 4 Jahren. Natürl. Grösse.

kommen, z. B. quergestreifte Muskelfasern, liegt es nahe, die Erklärung in einer Verlagerung von Gewebe in die Anlage des Hodens in der Entwicklungszeit zu suchen. Finden sich Teratome, in welchen Gewebe sämmtlicher Keimblätter vertreten sind, so scheint die von Boström und Wilms aufgestellte Hypothese, dass es sich um embryoide Geschwülste, d. h. um Producte aus einer Wucherung von Geschlechtszellen handelt, eine bessere Erklärung zu bieten. Es gehören hierher sowohl solide als auch cystische Bildungen, welche nach ihrem Hauptcharakter theils den Adenomen, Adenokystomen und Carcinomen, theils der Sarkomgruppe zugezählt werden.

Adenome und **Adenokystome** oder **adenomatöse Teratome** (Fig. 582) kommen sowohl bei Kindern als auch bei Erwachsenen vor und können Tumoren von erheblicher Grösse bilden, namentlich wenn reichlichere Flüssigkeitsmengen sich in den Drüsenschläuchen ansammeln. Der Inhalt der Cysten ist bald schleimig-flüssig, klar oder blutig gefärbt, bald fettig, gelbweiss, breiig, dem Inhalt der Hautatherome ähnlich und man kann danach ein Kystadenoma mucosum und ein K. atheromatosum unterscheiden.

Bei dem ersteren ist die Innenwand der Cysten mit einfachem oder geschichtetem, zuweilen auch mit flimmerndem Cylinderepithel ausgekleidet (vergl. Fig. 335, pag. 489 des allgem. Theils), und der In-

halt entsteht namentlich durch Verschleimung von Zellen, die letzteren besitzen ein geschichtetes, dem Rete Malpighii ähnliches Epithel, und der Inhalt besteht aus fettigen Massen und Epithelschuppen, zuweilen auch aus Epithelperlen. Die Adenome und die Kystome haben ihren Sitz meist im Hoden, können aber auch in den Nebenhoden eindringen, oder sich im Nebenhoden entwickeln. Nicht selten finden sich im Stroma der Geschwulst herdförmige, knorpelige Wucherungen (Fig. 583 *c*), so dass **Chondroadenome** oder **Chondrokystome** entstehen. Ferner kann auch durch stärkere Wucherung des Stromas ein **Adenosarkom** oder **Cystosarkom** entstehen. Es kann ferner das Adenokystom in **krebsige Wucherungen** übergehen oder sich mit **Krebs** combiniren, z. B. in der Weise, dass im Hoden ein typischer Krebs (Fig. 583 *f*) sich bildet, während im Nebenhoden ein Adenokystom oder auch ein Chondrokystom (*d*, d_1, *e*) sich entwickelt. In seltenen Fällen finden sich im Stroma von Adenokystomen auch quergestreifte Muskelfasern.

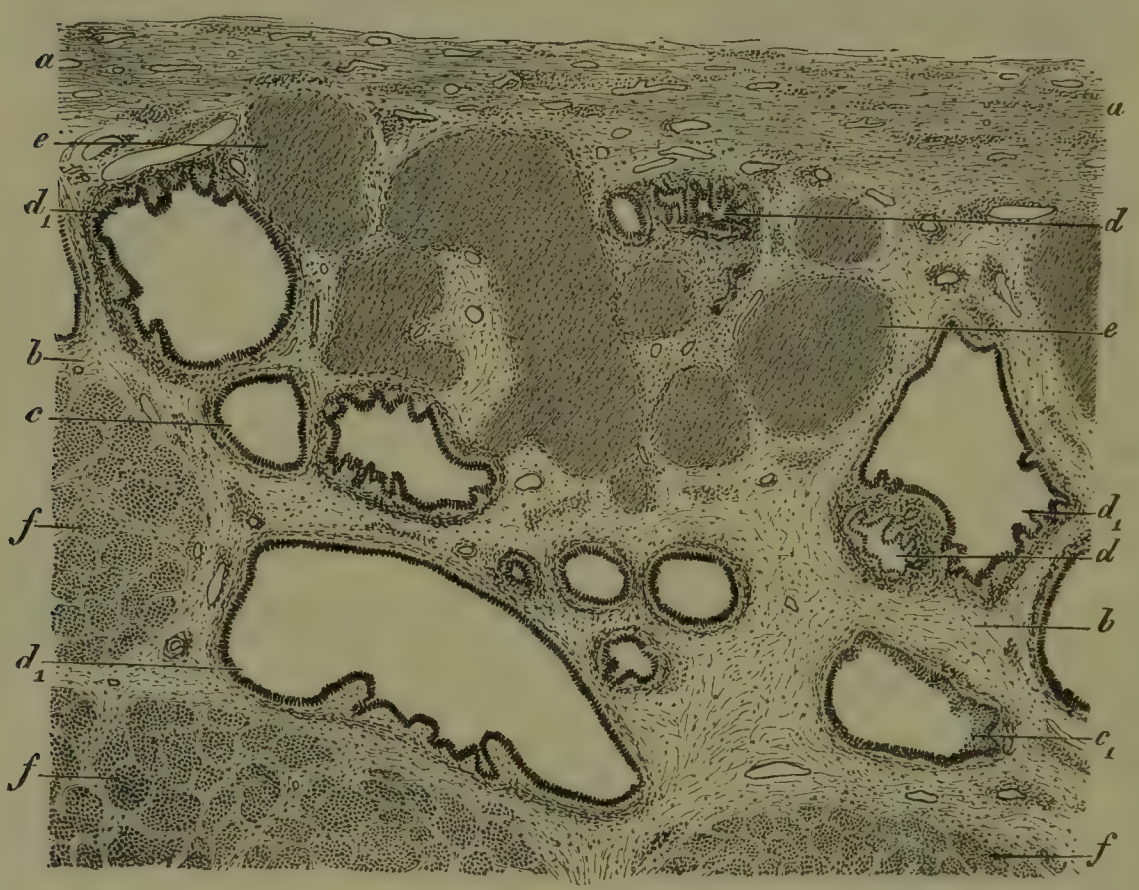

Fig. 583. Carcinom des Hodens mit Knorpelherden und proliferirenden Cysten im Nebenhoden. Schnitt aus der äusseren Grenze der Geschwulst (M. Fl. Karm.). *a* Aeussere Hülle des Tumors, der Albuginea des Nebenhodens entsprechend. *b* Stroma des Nebenhodens. *c*, c_1 Cystisch erweiterte Nebenhodenkanäle. *d*, d_1 Nebenhodenkanäle mit papillösen Wucherungen. *e* Knorpelherd. *f* Krebszellennester. Vergr. 8.

Die **Carcinome** des Hodens (Fig. 583 *f*), die zu den häufigsten Hodengeschwülsten gehören, bilden theils weiche markige, theils derbere, mit einem reichentwickelten Stroma versehene Tumoren, gehören also theils dem Carcinoma medullare, theils dem C. simplex und skirrhosum an. Nicht selten sind die einzelnen Theile der Geschwulst verschieden gebaut. Die Krebszellen gehen überaus häufig durch Verschleimung

und Verfettung zu Grunde, und bei den weichen Formen kommt es oft zu Blutungen. Die Schnittfläche pflegt danach ein buntes Aussehen zu bieten.

Durch Verschleimung und kolloide Entartung der Krebszellennester können auch Cysten mit gallertigem und kolloidem Inhalt entstehen, so dass man die Tumoren als Cystocarcinome und als Kolloidcarcinome bezeichnen kann.

Auch die Carcinome enthalten nicht selten Knorpelherde, welche theils rundliche Knötchen und Knoten, theils gestreckte und verzweigte, unregelmässig gestaltete, kakteenartige Figuren bilden und namentlich in dem Gebiete des Rete testis und des Nebenhodens liegen. Bei ihrem Wachsthum brechen sie zuweilen in die Lymphgefässe und Samenkanäle des Hodens ein und können in denselben zu vielgestaltigen Gebilden heranwachsen. Man kann danach die Geschwülste als **Chondrocarcinome** bezeichnen.

Reine **Enchondrome** sind selten. Sie gehen ebenfalls hauptsächlich vom Rete testis oder vom Nebenhoden aus, bestehen aus einem oder mehreren bis walnussgrossen Knoten oder setzen sich aus einer grossen Zahl kleiner, den oben beschriebenen ähnlicher Knorpelherde zusammen, welche im Bindegewebe liegen.

Fibrome sind nur in einigen wenigen Fällen im Rete testis und in der Albuginea gesehen worden, wo sie kleine, zum Theil verkalkte Knoten bildeten. Von Rokitansky, Neumann und Arnold sind fleischige Tumoren beschrieben, welche im Wesentlichen aus schmäleren und breiteren, theils längs-, theils deutlich quergestreiften Fasern bestanden, und danach dem **Myoma striocellulare** oder Rhabdomyoma zugezählt werden müssen. In dem von Arnold beschriebenen Falle war der Hoden durch Muskelmasse ganz substituirt, während in den Fällen von Rokitansky und Neumann der Tumor dem Hoden am unteren Pole aufgelagert war.

Myxome sind ebenfalls selten, dagegen kann das Stroma in Kystomen theilweise aus Schleimgewebe bestehen, und ebenso kann sich innerhalb von Sarkomen Schleimgewebe bilden. Knochengewebe und Fettgewebe kommen im bindegewebigen Stroma von Kystadenomen und Carcinomen (Teratomen) vor oder betheiligen sich am Aufbau von Sarkomen. Reine **Osteome** sind sehr selten.

Von **Sarkomen** kommen ziemlich alle Formen vor, wie sie auch sonst beobachtet werden, also medullare Rundzellensarkome, Lymphosarkome, Alveolarsarkome, Spindelzellensarkome, Myxosarkome, Fibrosarkome, Riesenzellensarkome, Angiosarkome und Melanosarkome.

Sie gehen gewöhnlich vom Hoden, seltener vom Nebenhoden aus, doch wird letzterer meist frühzeitig mit ergriffen. Je nach ihrem Bau bilden sie theils feste, theils weiche medulläre Geschwülste, die mitunter eine sehr bedeutende Grösse erreichen. Zuweilen erfahren die im Gebiete der Wucherung liegenden Hodenkanälchen eine cystische Dilatation, so dass Cystosarkome entstehen. Wächst danach das wuchernde Sarkomgewebe in Form papillöser und warziger Erhebungen in das Innere der Cysten ein, so entsteht eine Bildung, welche man als Cystosarcoma papilliferum bezeichnen kann.

Fettige Degenerationen, Verkäsungen, Blutungen und Erweichungen kommen auch in Sarkomen häufig vor und bewirken eine bunte Be-

schaffenheit der Schnittfläche. Zuweilen entstehen Erweichungscysten.

Metastasenbildungen erfolgen sowohl auf dem Blut- als auf dem Lymphwege, namentlich bei medullären Formen. Durchbruch der Sarkomwucherung durch die Albuginea ist selten. Die Sarkome kommen in jedem Alter vor, sind indessen in der Jugend häufiger.

Einfache und **zusammengesetzte Dermoide** sind im Hoden selten.

Literatur über Cysten und Geschwülste des Hodens und Nebenhodens.

Arnold, *Glykogenhaltiges Myoma striocellulare am Hoden, Beitr. v. Ziegler VIII 1890.*
Billroth, *Kystadenom, Virch. Arch. 8. Bd. 1855.*
Birsch-Hirschfeld, *Krebs, Arch. d. Heilk. IX 1868.*
De Brian, *Contrib. à l'étude des grands kystes de l'épididyme, Thèse de Paris 1887.*
Delattre, *Étude sur les kystes spermatiques, Thèse de Paris 1882.*
Ehrendörfer, *Hodengeschwülste, Langenbeck's Arch. XXVII 1882.*
Grohé, *Spermatocele, Virch. Arch. 32. Bd. 1865.*
Havard, *Kystom, Trans. of the Path. Soc. XXVIII.*
Hochenegg, *Cysten am Hoden u. Nebenhoden, Jahrb. d. Ges. d. Aerzte in Wien 1885.*
v. Kahlden, *Neubildungen bei Kryptorchidie u. Monorchidie, Münch. med. Woch. 1887.*
Kanthack, *Malignant Enchondroma of the testis, Journ. of Path. V 1898.*
Kockel, *Hodenteratome, Festschr. f. B. Schmidt, Chir. Beitr. Leipzig 1896.*
Lang, *Dermoid, Virch. Arch. 53. Bd. 1871.*
Langhans, *Hodengeschwülste in:* ***Kocher,*** *Die Krankheiten des Hodens, Stuttgart 1887.*
Luschka, *Appendiculargeschwülste des Hodens, Virch. Arch. 6. Bd. 1854.*
Malassez, *Maladie kystique du testicule, Arch. de phys. 1875.*
Mohr, *Das Enchondrom des Hodens, Beitr. v. Bruns XII 1894.*
Monod *et* ***Artaud,*** *Pathogenese der Cysten der Epididymis, Arch. de phys. V 1885.*
Monod *et* ***Terrillon,*** *Traité des maladies du testicule, Paris 1889 (Lit.).*
Nepveu, *Contrib. à l'étude des tumeurs du testicule, Paris 1875.*
Neumann, *Osteom, Arch. d. Heilk. X; Myoma striocellulare, Virch. Arch. 103. Bd. 1886.*
Peitavy, *Spermatocele, Langenbeck's Arch. XVI 1874.*
Pilliet *et* ***Costes,*** *Les épithéliomes du testicule, Rev. de chir. 1895.*
Poirier, *Pathogénie des kystes de l'épididyme, Rev. de chir. 1890.*
Rosenbach, *Spermatocele, Langenbeck's Arch. XIII 1871.*
Roth, *Cystenbildung und Spermatocele, Virch. Arch. 68. Bd. 1876 u. 81. Bd. 1880.*
Tizzoni, *Sulla istogenesi del cancro del testicolo, Riv. Clin. di Bologna 1886.*
Virchow, *Die krankh. Geschwülste; Kystadenom, sein Arch. 8. Bd. 1855.*
Waldeyer, *Hodentumoren, Virch. Arch. 44. Bd. 1868; Krebs, ib. 55. Bd. 1872.*
Wilms, *Teratoide Geschwülste des Hodens, Beitr. v. Ziegler XIX 1896.*
Weitere diesbezügliche Literatur enthält § 275.

§ 279. Ist der Hoden in den Hodensack hinunter gestiegen, so wird normaler Weise der **Processus vaginalis** über ihm geschlossen, doch ist es ein häufiges Ereigniss, dass die Obliteration ganz oder theilweise ausbleibt, so dass das Cavum vaginale mit der Bauchhöhle durch einen Kanal verbunden ist, oder dass abgeschlossene oder mit der Bauchhöhle in offenem Zusammenhange stehende Hohlräume im Samenstrang liegen. Befindet sich der Hoden in abnormer Lage ausserhalb der Bauchhöhle, so besitzt er eine peritoneale Umhüllung mit einer abgeschlossenen oder mit der Bauchhöhle in Verbindung stehenden Höhle.

Die häufigste **Erkrankung der Scheidenhaut** bildet die Entzündung, welche entweder als **Periorchitis** (Kocher), oder als **Vaginalitis** (Vidal, Lancereaux), oder als **Vaginitis testis** bezeichnet wird.

Die Entzündungen sind acut oder chronisch und treten theils secundär nach entzündlichen Erkrankungen des Nebenhodens und des Hodens, theils primär nach Traumen, sowie nach Einwirkung verschie-

dener nicht näher gekannter Schädlichkeiten auf. In der Zeit der stärksten Function des Hodens besteht auch die grösste Disposition zur Entzündung. In tropischen und subtropischen Gegenden sind die Entzündungen häufiger als in nordischen Ländern und treten in schwereren Formen auf.

Die **Vaginitis** s. **Periorchitis serosa et serofibrinosa**, welche durch die Ansammlung eines serösen oder serös-fibrinösen Exsudates im Cavum vaginale (Fig. 584 *a*) gekennzeichnet ist, kommt sowohl als ein acutes wie auch als ein chronisches Leiden vor und entwickelt sich im letzteren Falle aus der acuten Form oder beginnt allmählich und schleichend. Im weiteren Verlauf nimmt die Flüssigkeitsmenge allmählich oder schubweise zu. Hat sich eine erhebliche, äusserlich nachweisbare Menge von Flüssigkeit im Cavum vaginale angesammelt, so pflegt man den Zustand als **Hydrocele vaginalis** (Fig. 584) zu bezeichnen.

Die Menge der Flüssigkeit kann im Laufe von Monaten auf 500 bis 1000 bis 3000 g ansteigen, so dass eine mächtige Geschwulst entsteht, welche den Hodensack hochgradig ausdehnt und vom Grunde desselben bis zum POUPART'schen Bande hinaufzieht. Der Hoden liegt meist an der hinteren unteren Seite des Tumors.

Zur Zeit des Beginnes kann die exsudirte Flüssigkeit zarte Fibrinflöckchen enthalten, welche sich der Oberfläche der Scheidenhaut auflagern oder wohl auch zarte Verbindungsfäden zwischen den Blättern der Scheidenhaut bilden. Die Flüssigkeit ist zuweilen auch durch ausgewanderte Zellen und abgestossenes Epithel getrübt oder durch ausgetretenes Blut roth gefärbt.

In alten grösseren Säcken ist die Flüssigkeit meist klar und farblos oder gelblich, zuweilen auch durch ausgetretenes Blut roth oder braun gefärbt. Sie kann ferner milchig getrübt sein, glitzernde Cholesterintafeln enthalten oder gar zu einer weissen oder pigmentirten, breiigen, cholesterinhaltigen Masse eingedickt sein, Veränderungen,

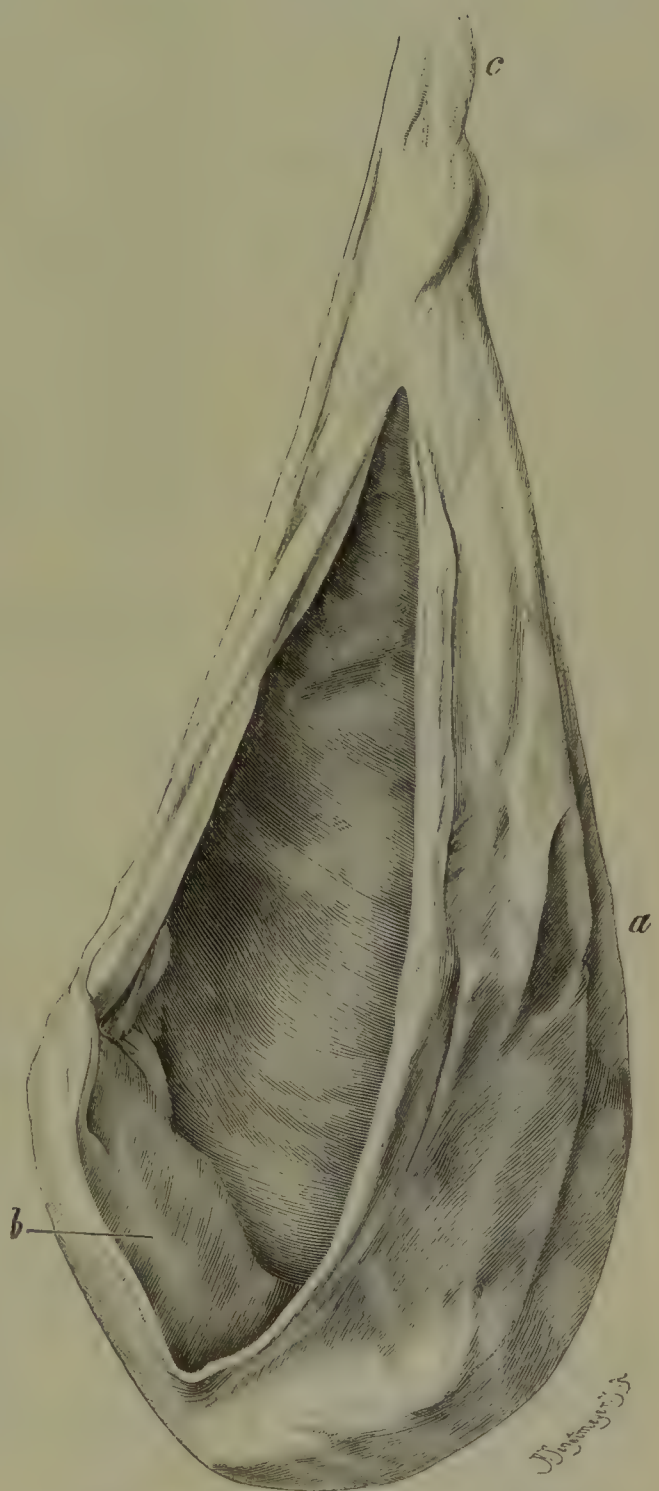

Fig. 584. Hydrocele vaginalis. *a* Eröffneter Sack. *b* Plattgedrückter Hoden. *c* Samenstrang.

welche indessen nicht mehr der reinen Periorchitis serosa, sondern der Periorchitis plastica haemorrhagica zukommen.

Enthält die Flüssigkeit der Hydrocelen Samenfäden, so wird das Leiden als **Hydrocele spermatica** bezeichnet. Diese Erscheinung findet in einzelnen Fällen ihre Erklärung darin, dass gleichzeitig Spermatocelen vorhanden sind, welche durch Platzen ihren Inhalt in die Hydrocele entleert haben. Häufiger wird der Eintritt von Spermatozoen in das Cavum vaginale dadurch vermittelt, dass (M. Roth) ein Vas aberrans des Kopfes des Nebenhodens bald an der Basis, bald näher dem freien Ende der Morgagni'schen Hydatide zu Tage tritt und frei in das Cavum vaginale ausmündet. Es beruht danach die Hydrocele spermatica meist auf einer congenitalen Anomalie.

Besteht eine Hydrocele schon längere Zeit, so ist die Scheidenhaut meist mehr oder weniger verdickt. Nicht selten trägt die Innenfläche derbe platten- und leistenförmige fibröse Verdickungen. Der Nebenhoden ist häufig, der Hoden zuweilen verhärtet und atrophisch, doch ist diese Veränderung meist nicht die Folge der Hydrocele, sondern durch eine Epididymitis und Orchitis verursacht, welche vor der Vaginitis vorhanden und auch die Ursache derselben war. Das Hodenparenchym leidet unter dem Drucke der Hydrocele auffallend wenig.

Fig. 585. Hydrocele funiculi spermatici. *a* Sack. *b* Nebenhoden. *c* Hoden. *d* Samenstrang.

Die Vaginitis serosa tritt meist einseitig auf und kommt auch bei Hodenektopie vor. Ist der Processus vaginalis nicht geschlossen, so kann der Inhalt der Hydrocele in die Bauchhöhle gedrängt werden (Hydrocele communicans vaginalis s. H. peritoneo-vaginalis). Wird der Sack einer Hydrocele irgendwo eingeschnürt, so dass zwei oder mehrere durch eine Oeffnung oder durch einen Kanal verbundene Säcke vorhanden sind, so entsteht eine Hydrocele bilocularis s. multilocularis.

Stellt sich in einem stehengebliebenen Rest des Processus vaginalis eine seröse Exsudation und damit eine Flüssigkeitsansammlung ein, so bezeichnet man dies als **Perispermatitis serosa** (Kocher) oder als **Hydrocele funiculi spermatici cystica** (Fig. 585 *a*). Sie kann für sich allein vorkommen oder sich mit einer Hydrocele vaginalis combiniren; sie kann ferner allseitig geschlossen sein oder mit der Bauchhöhle communiciren (H. funiculi communicans), liegt entweder intra- oder extrainguinal und reicht mitunter so weit nach abwärts, dass sie den Hoden zur Seite schiebt (H. extravaginalis).

Sammelt sich im Bruchsack einer Inguinalhernie Flüssigkeit an, so dass eine Geschwulst entsteht, so bezeichnet man dies als **Hydrocele hernialis.**

Die **Vaginitis** s. **Periorchitis purulenta** kommt am häufigsten nach Verletzungen der Scheidenhaut und nach Eiterungen des Nebenhodens und des Hodens, sehr selten als hämatogene Affection vor und tritt entweder in einer zuvor unveränderten oder in einer bereits entzündlich erkrankten Scheidenhaut (z. B. nach Punction einer Hydrocele) auf. Sie ist durch Ansammlung eines eiterigen Ergusses im Cavum vaginale und durch Bildung eines eiterig-fibrinösen Belages auf der Scheidenhaut charakterisirt. Bei septischer Infection kann sich eine faulige Zersetzung des Exsudates einstellen. Heilung kann durch Granulationsgewebe und Verwachsung der Scheidenhautblätter untereinander erfolgen.

Eine eiterige Entzündung in einem Reste des Processus vaginalis wird als **Perispermatis purulenta** bezeichnet.

Die **Vaginitis** s. **Periorchitis plastica** s. **prolifera**, welche wesentlich durch Gewebsneubildung an der Oberfläche und im Innern der Scheidenhaut gekennzeichnet ist, kann sowohl in einer zuvor gesunden Scheidenhaut, z. B. nach Traumen mit Blutung, nach Epididymitis u. s. w., als auch in einer bereits erkrankten Scheidenhaut, z. B. nach Punction und Ausspülung einer Hydrocele, auftreten. Sie beginnt wohl meist ähnlich wie die plastischen Formen der Pleuritis und Peritonitis mit der Bildung fibrinöser Exsudationen, welche sich der Scheidenhaut auflagern. Weiterhin bilden sich gefässhaltiges Keimgewebe und Bindegewebe, welche in diese Auflagerungen hineinwachsen und dieselben substituiren.

Nach längerer Dauer des Processes liegen an der Oberfläche der beiden Blätter der Scheidenwand bindegewebige Auflagerungen, welche mit der gleichzeitig verdickten Scheidenhaut dicke, harte, fibröse Platten, zum Theil auch leistenförmige Erhabenheiten bilden, die nicht selten mit Kalksalzen imprägnirt sind. Zuweilen entstehen auch warzige oder zottige Wucherungen, so dass man von einer Vaginitis villosa sprechen kann. Nicht selten bilden sich auch zwischen den entzündeten und verdickten Blättern der Scheidenhaut membranen- und strangförmige Verwachsungen, welche unter Umständen zu einer Obliteration des Cavum vaginale führen, so dass man den Process als **Periorchitis adhaesiva** bezeichnen kann. Sammelt sich zwischen den Adhäsionsmembranen bei Steigerung der entzündlichen Exsudation eine grosse Menge von Flüssigkeit, so bildet sich eine eigene Form multiloculärer Hydrocelen.

Die **Vaginitis** s. **Periorchitis chronica hämorrhagica** stellt nur eine besondere Form der Periorchitis prolifera dar, bei welcher aus den Gefässen des jungen Keimgewebes und der neugebildeten Membranen Blutungen auftreten. Blutungen in das Cavum führen zur **Hämatocele**. Bildung von Fibrinniederschlägen aus der blutigen Flüssigkeit führt zum Auftreten neuer Wucherungen und steigert die Verdickung der Wände des Sackes, so dass dieselben im Laufe der Zeit eine schwielige Beschaffenheit erreichen und zuweilen auch durch Verkalkung hart werden. Der Hoden wird mehr und mehr in dicke Bindegewebslagen eingeschlossen und kann atrophisch werden.

Der Inhalt alter schwielig verdickter Hydrocelensäcke ist bald klar, farblos, bald trübe, gelb oder milchig oder roth oder braun ge-

färbt und enthält auch reichliche glitzernde Cholesterinkrystalle. In seltenen Fällen bilden sich auch freie, feste, etwa stecknadelkopf- bis kirschengrosse freie Körper, und sie können sich in sehr seltenen Fällen in alten Säcken in grosser Menge (SULTAN) finden. Sie sind theils weich, theils derber und zuweilen verkalkt und entstehen theils aus losgestossenem zelligem oder bereits nekrotischem Gewebe, theils aus Fibrinniederschlägen.

Eine plastische hämorrhagische Entzündung kann auch in abgeschlossenen Resten des Processus vaginalis im Samenstrang, und zwar sowohl extra- als intraabdominal vorkommen und wird als **Perispermatitis chronica plastica haemorrhagica**, nicht selten auch als Haematocele funiculi (extravaginalis) cystica bezeichnet.

Tuberkulöse Entzündungen der Scheidenhaut treten am häufigsten nach Tuberkulose des Nebenhodens und des Hodens auf, kommen indessen auch ohne letztere vor, und zwar sowohl in Form disseminirter Knötchen, als auch in grösseren Granulationsherden, also ähnlich wie die Bursitis tuberculosa. Die Tuberkeleruption kann mit Exsudation von Flüssigkeit in das Cavum vaginale verbunden sein.

Syphilitische Entzündungen der Scheidenhaut begleiten meist die syphilitischen Hodenerkrankungen, führen zu fibrösen Verdickungen und zu Verwachsungen der Blätter der Scheidenhaut und können auch mit Hydrocelenbildung verbunden sein. Gummiknoten der Tunica vaginalis sind sehr selten.

Blutungen in das Cavum vaginale oder **Hämatome der Tunica vaginalis** kommen nach Contusionen und Verletzungen, sowie auch bei hämorrhagischer Diathese vor, sind indessen bei zuvor unveränderter Scheidenhaut selten. Häufiger kommen sie bei Verletzungen von Hydrocelen vor, wonach letztere in Hämatocelen umgewandelt werden.

Die in der Scheidenhaut liegende blutige Flüssigkeit, sowie die Gerinnsel können sich lange Zeit erhalten, ohne Veränderungen einzugehen. Es kann indessen auch eine Entfärbung der Flüssigkeit und Resorption eintreten. Die liegen bleibenden Gerinnsel führen zu Entzündung und weiterhin zu Neubildung fibrösen Gewebes an der Oberfläche der Scheidenhaut.

Hydrops des Cavum vaginale findet sich nicht selten als Theilerscheinung eines allgemeinen Hydrops. Lymphorrhagie mit Austritt milchähnlicher Flüssigkeit in das Cavum vaginale (Galactocele) kommt namentlich in den Tropen vor, und zwar unter den nämlichen Bedingungen, wie die lymphorrhagische Elephantiasis.

Primäre Geschwülste der Tunica vaginalis propria sind selten. Beobachtet sind Fibrome, Sarkome, Myxome, Rhabdomyome und Dermoidcysten. Von thierischen Parasiten ist der **Echinococcus** zu erwähnen, doch kommt er selten vor.

Literatur zur pathologischen Anatomie der Scheidenhaut des Hodens.

***Bulteau**, Tuberkulose, Bull. de la soc. anat. 1875.*
***Duplay**, Variétés anatomiques de l'hydrocèle, Sem. méd. IV 1884.*
***Genzmer**, Die Hydrocele, Samml. klin. Vortr. v. Volkmann No. 185.*
***Goldmann**, Tuberkulose der Scheidenhaut, Beitr. v. Bruns XIII 1895.*
***Karewski**, Geschwulst der Scheidenhaut, Arch. f. klin. Chir. 49. Bd. 1895.*

Leser, *Hydrocele multilocularis, Centralbl. f. Chir. 1885.*
Poisson, *Des tumeurs fibreuses perididymaires, Thèse de Paris 1858.*
Roth, *Hydrocele spermatica, Virch. Arch. 81. Bd. 1880.*
Sultan, *Freie Körper in der Tunica vaginalis, Virch. Arch. 140. Bd. 1895 (Lit.).*
Stiles, *Tuberculosis of the Tunica vaginalis, Edinburgh Hosp. Rep. 1894.*
Witzel, *Hydrocele bilocularis, Centralbl. f. Chir. 1885.*
Zangemeister, *Chron. hämorrhagische Periorchitis, Beitr. v. Bruns XVIII 1897.*
Weitere diesbezügliche Literatur enthält § 275.

2. Pathologische Anatomie des Samenstranges, des Samenleiters, der Samenbläschen, der Prostata und des Penis.

§ 280. Der **Samenstrang,** Funiculus spermaticus, ist ein vom Hoden zum Leistenkanal verlaufender Strang, welcher nach aussen von der Tunica vaginalis communis, einer bindegewebigen Hülle, welche der Hoden bei seinem Descensus von der Fascia transversa abdominis erhält, umschlossen ist. In ihrem Innern liegen oberhalb des Hodens das Vas deferens, sowie die zum Nebenhoden und Hoden tretenden Blut- und Lymphgefässe und die Nerven. Alle diese Theile werden durch lockeres Bindegewebe unter einander vereinigt. Die Venen bilden innerhalb des Samenstranges ein Geflecht.

Das **Vas deferens** ist ein mit Cylinderepithel ausgekleidetes, mit einer starken Muscularis versehenes Rohr, welches sich in dem dem Blasengrunde anliegenden Abschnitte zu der sog. Ampulle, die zuweilen mit blinden Anhängen versehen ist, erweitert und zugleich Drüsen enthält.

Die **Samenbläschen** bilden ein Anhangsgebilde des Vas deferens und stellen einen mit kurzen Aesten versehenen, unregelmässig ausgebuchteten Schlauch dar, dessen Schleimhaut Drüsen enthält. Sie setzen sich da an das Vas deferens an, wo dasselbe in die Prostata tritt. Jenseits ihrer Eintrittsstelle wird das Vas deferens als Ductus ejaculatorius bezeichnet.

Die wichtigsten **Veränderungen des Vas deferens** sind die Entzündungen (Deferenitis s. Spermatitis), welche sich im Anschluss an Entzündungen der Harnröhre, der Prostata, der Blase und des Nebenhodens einstellen. Am häufigsten handelt es sich um schleimige und eiterige Katarrhe, so z. B. bei gonorrhoischen Infectionen. Nach ulcerösen Entzündungen und Verletzungen kann sich eine Obliteration des Samenleiters einstellen.

Bei Tuberkulose im Gebiete des Urogenitalapparates können in verschiedenen Theilen des Vas deferens tuberkulöse Granulationswucherungen der Schleimhaut und weiterhin auch der Muscularis und des adventitiellen Bindegewebes mit nachfolgender Verkäsung und mit Zerfall und Geschwürsbildung auftreten.

Gummiknoten sind in einigen wenigen Fällen beobachtet.

Die **Samenbläschen** werden am häufigsten vom Vas deferens aus in Mitleidenschaft gezogen. Bei Katarrh füllt sich ihr Lumen mit schleimigen oder schleimig-eiterigen, bei Tuberkulose mit käsigen Massen. Die Wände sind mehr oder weniger durch zellige Infiltration oder durch Tuberkelbildung verdickt und können bei weit vorgeschrittener Tuberkulose in grosser Ausdehnung der käsigen Nekrose verfallen.

Sowohl entzündliche Sekrete als auch der normale Inhalt der

Samenkanälchen können bei Verhinderung einer Entleerung sich eindicken und durch Kalkablagerung verkreiden, so dass Concremente und Steine entstehen. Mehrfach ist die Anwesenheit von Samenfäden (Samensteine) in Concrementen constatirt worden.

Die im Samenstrang gelegenen **Venen** erfahren nicht selten varicöse Dilatationen, die sich bis auf ihre Wurzeln im Hoden und Nebenhoden und in der Schleimhaut erstrecken. Sie führen zu Verdickungen des Samenstranges, welche als **Varicocelen** bezeichnet werden. Ihre Entstehung ist häufig auf Hemmung des Blutabflusses aus dem Samenstrang durch Geschwülste, Hernien etc. zurückzuführen.

Durch Oedem bedingte Schwellungen des Samenstranges sind als **Hydrocele diffusa funiculi** beschrieben.

Durch Berstung von arteriellen oder venösen Samenstranggefässen bei traumatischen Einwirkungen oder durch Zerreissung ektatischer Venen, selten von Arterien, bilden sich grosse **Hämatome des Samenstranges**, bei denen das Blut im lockeren Zellgewebe zwischen den einzelnen Gebilden des Stranges liegt und eine ganz bedeutende, zuweilen enorme Anschwellung des Samenstranges bedingt. Die Verbreitung des Blutes erstreckt sich meist über den ganzen Samenstrang (Haematoma diffusum) und kann sich durch den Leistenkanal bis ins subseröse Gewebe des Bauchfells fortsetzen. Ist die Blutung nur klein, so bildet sich auch nur eine circumscripte Anschwellung des Samenstranges (Haematoma circumscriptum). Spontanheilung grosser Hämatome pflegt nicht einzutreten, doch wird die Anschwellung später mehr circumscript. Kleine Blutungen können resorbirt werden, hinterlassen aber Gewebsverdichtungen und Pigmentirungen.

Von **primären Geschwülsten** kommen im Samenstrang Lipome, Fibrome, Myxofibrome, Myxome, Sarkome vor, sind jedoch selten. Bei Hodensarkomen und Carcinomen können sich Metastasen auch im Samenstrang entwickeln.

Literatur zur pathologischen Anatomie des Samenstranges und der Samenblase.

***Beckmann**, Samenstein, Virch. Arch. 15. Bd. 1858.*
***Brossard**, Des tumeurs solides du cordon spermatique, Arch. gén. de méd. 1884.*
***Carron-Massidon**, Contrib. à l'ét. de l'hydrocèle enkystée du cordon spermat., Paris 1884.*
***Dubois**, Fibrome du cordon spermatique, Gaz. des hôp. 1864.*
***Hutchinson**, Deferenitis, Med. Times 1871.*
***Mitchell**, Abscess der Samenblasen, Med.-chir. Trans. XXXIII.*
***Paulitzky**, Concretion der Samenblasen, Virch. Arch. 16. Bd. 1859.*
***Reliquet**, Samenstein, Gaz. des hôp. 1874.*
***Zahn**, Sarkom der Samenblase, D. Zeitschr. f. Chir. XXII 1885.*
Weitere diesbezügliche Literatur enthält § 275.

§ 281. Die **Prostata** ist ein drüsiges Organ mit einem an Muskelzellen reichen, stark entwickelten Stroma, welches den Anfangstheil des gewöhnlich als Harnröhre bezeichneten Canalis urogenitalis umfasst. Sie entsteht durch eine Modification der Wand des Urogenitalkanales, und zwar dadurch, dass in derselben sich ein mächtiges Lager mit Cylinderepithel ausgekleideter, verzweigter, tubulöser, in Endsäckchen endender Drüsen bildet, welche durch ein an Muskelzellen reiches Stroma gestützt und nach aussen von einer dicken Lage glatter Muskelfasern umschlossen werden.

Die Drüse ist bei Kindern klein und nimmt erst vom 15. bis

25. Jahre erheblich an Grösse zu. Sie findet ihre stärkste Entwicklung an der hinteren Seite des Urogenitalkanales und bildet hier zwei durch einen Einschnitt von einander getrennte Lappen. Zuweilen liegt zwischen letzteren noch ein Zwischenlappen. Der vor dem Urogenitalkanal gelegene Abschnitt ist meist nur schwach entwickelt und zuweilen sogar auf eine schmale bindegewebige Brücke reducirt.

Die Drüsen münden seitlich von der als Samenhügel bekannten länglichen Erhöhung an der Hinterwand der Harnröhre, welche meist die Oeffnungen der Ductus ejaculatorii enthält.

Neben den Drüsen enthält die Prostata noch eine Tasche, die Vesicula prostatica, einen Rest der MÜLLER'schen Gänge, die zuweilen eine ungewöhnliche Grösse besitzt. Nach ENGLISCH können aus Resten der MÜLLER'schen Gänge auch **Cysten** entstehen, welche innerhalb der Prostata oder in der Nähe derselben liegen.

Vollständiger **Mangel der Prostata** kommt nur bei stärkeren Missbildungen des Urogenitalapparates vor. Ihre Grösse, sowie die Grösse der einzelnen Theile ist dagegen erheblichen Schwankungen unterworfen.

Atrophie der Prostata kommt sowohl bei jüngeren als bei älteren Individuen vor und kann sowohl das Stroma, als auch das Drüsengewebe betreffen.

Bei **Entzündungen** im Gebiete des Urogenitalapparates wird auch die Prostata oft in Mitleidenschaft gezogen, so namentlich bei gonorrhoischer Harnröhrenentzündung, bei eiteriger und putrider Cystitis und nach Entzündungen des Rectums und des Beckenzellgewebes. Daneben bilden Verletzungen die häufigste Ursache, während hämatogene Entzündungen selten sind. Die entzündlichen Exsudationen führen zu mehr oder minder erheblicher Schwellung der Prostata. Bei Katarrh der Drüsen entleert sich aus deren Ausführungsgängen bei Druck trübes, weissliches Secret.

Meist gehen die Entzündungen durch Resorption des Exsudates zurück; Verhärtung des Stromas mit Atrophie der Drüsen ist selten. Bei eiterigen Entzündungen bilden sich gelbweisse Infiltrationsherde, welche sich verflüssigen und zu **Abscessbildungen** führen. Kleine Abscesse können vernarben; grössere brechen meist in die Umgebung durch, am häufigsten in die Harnröhre, zuweilen auch nach aussen in das umgebende Bindegewebe. Nach ihrer Entleerung kann Vernarbung eintreten.

Tuberkulose kommt am häufigsten secundär nach Tuberkulose benachbarter Theile des Urogenitalapparates vor, tritt indessen auch primär in der Prostata auf. Es bilden sich dabei sowohl grössere Käseknoten als kleinere graue Knötchen. Erweichende Knoten können in die Nachbarschaft durchbrechen.

Bei **Rotz** kommen eiterige Entzündungen vor.

Im höheren Alter enthalten die Drüsengänge und Beeren der Prostata meist **Concremente**. Die kleinsten sind nur mit dem Mikroskop nachweisbar (Fig. 586 *d*), grössere bilden meist bräunliche bis schwarze, selten über hirsekorngrosse Körner und können auf den Schnittflächen in grosser Zahl erscheinen. Ein Theil derselben giebt eine ähnliche Jodreaction wie das Amyloid. Zuweilen verkalken sie, namentlich wenn sie eine erhebliche Grösse erreichen. Sie entstehen durch eine hyaline Umwandlung des Protoplasmas abgestorbener und abgestossener Zellen. Die kleinen, den Corpora amylacea ähnlichen Formen kommen schon

in der Prostata des Kindes vor, und es hängt ihre Bildung damit zusammen, dass in den soliden Drüsensprossen ein Zerfall der Zellen in hyaline Schollen stattfindet, welche sich aneinanderlegen und durch Anlagerung neuen Materiales zu geschichteten Körpern werden. Das Pigment, das manche enthalten, stammt wahrscheinlich von gelben Körnern, welche bei bejahrten Individuen in einem Theil der Drüsenepithelien eingeschlossen sind.

Nach STILLING kommt bei alten und jungen Individuen auch eine hyaline Entartung der Muskelfasern vor, namentlich nach fieberhaften Krankheiten. Bei älteren Individuen erfährt die äusserste Lage der bindegewebigen Wand der Drüsenkanäle eine hyaline Verdickung, welche unter Umständen das Lumen verlegen kann und dadurch die Retention von Secret und die Bildung von Concrementen begünstigt.



Fig. 586. Schnitt aus einer hypertrophischen Prostata mit Concrementen (M. Fl. Häm.). *a* Stroma. *b* Drüsen. *c* Erweiterte Drüsen. *d* Concremente. Vergr. 45.

Im höheren Alter stellt sich sehr häufig eine **Vergrösserung der Prostata** ein, wobei bald alle Theile gleichmässig, bald nur einzelne Lappen an Masse zunehmen. Die Schnittfläche bleibt dabei entweder gleichmässig gebaut oder lässt knotige Herde erkennen, wobei meist auch die Oberfläche eine knollige Beschaffenheit zeigt.

Nehmen wesentlich die Seitenlappen an Masse zu (Fig. 571 *c*, pag. 790), so wird die Harnröhre seitlich verengt; durch einseitige Hypertrophie wird sie seitlich verschoben. Bei starker Zunahme des hinteren Mittelstückes (*b*) wird die Hinterwand des Blasenhalses und des Anfangstheils der Harnröhre nach innen vorgetrieben. Alle diese Veränderungen können ein mehr oder minder erhebliches Hinderniss für die Harnentleerung bilden.

Sowohl bei der **diffusen** als auch bei der **knotigen Hypertrophie** kann es sich nur um eine Zunahme des fibromusculären Gewebes (Fibromyome) handeln, während das Drüsengewebe unverändert

bleibt oder atrophisch wird oder cystisch entartet. Häufiger nimmt indessen auch die Drüsensubstanz zu (Fig. 586 *b*, *c*), unter Umständen so bedeutend, dass sie gegenüber dem fibromusculären Gewebe vorwiegt, so dass man die Bildung als glanduläre Hyperplasie bezeichnen muss. Manche Autoren zählen sie auch zu den Adenomen.

Carcinome sind im Ganzen selten, können indessen sowohl bei jungen Individuen als auch im höheren Alter auftreten und bilden knotige, meist weiche Tumoren, welche nach dem Lumen der Harnröhre oder des Blasenhalses vorspringen und bei weiterem Wachsthum auch auf die Nachbarschaft übergreifen. Bei Zerfall der Neubildung bilden sich Geschwüre.

Sehr selten sind **Sarkome.**

Die **Cowper'schen Drüsen** sind zwei, 6—8 mm Durchmesser haltende, gelappte Drüschen, welche in der Pars membranacea der Harnröhre unmittelbar hinter dem Bulbus des Corpus cavernosum urogenitale liegen. Bei Entzündungen der Harnröhre gerathen sie nicht selten ebenfalls in Entzündung, schwellen an, ragen in das Lumen der Harnröhre vor und vereitern unter Umständen. Bei chronischen Entzündungen können sie sich dauernd vergrössern und durch Verdichtung des Stroma verhärten. Bei Verschliessung der Ausführungsgänge bilden sich zuweilen kleine Retentionscystchen, welche bei Kindern die Entleerung des Urines hindern können.

Literatur zur pathologischen Anatomie der Prostata und der Cowper'schen Drüsen.

Billroth, *Krebs der Prostata, Langenbeck's Arch. X 1869.*
Casper, *Z. Pathol. d. Tractus urogen. senilis, Virch. Arch. 126. Bd. 1891.*
Dodenil, *Rech. sur l'altérat. sénile de la prostate, Paris 1866.*
Dupraz, *Le sarcome de la prostate, Rev. méd. de la Suisse Rom. 1896.*
Elbogen, *Cysten der Ausführungsgänge der Cowp. Drüsen, Zeitschr. f. Heilk. VII 1887.*
Englisch, *Cysten, Wiener med. Jahrb. 1873 u. 1874.*
Hahn, *Ueber die verschiedenen Leiden der Prostata, Berlin 1869.*
Hanau, *Ueber einen Fall von eiteriger Prostatitis bei Pyämie, Beitr. v. Ziegler IV 1888.*
Jores, *Hypertrophie d. mittleren Lappens d. Prostata, Virch. Arch. 135. Bd. 1894.*
Kapuste, *Ueber den primären Krebs der Prostata, I.-D. München 1885.*
Malzany, *De la prostatite aiguë, Paris 1865.*
Marwedel, *Prostatatuberkulose, Beitr. v. Bruns IX (Lit.).*
Pauli, *Hypertrophie der Prostata, Virch. Arch. 27. Bd. 1863.*
Paquet *et* ***Herrmann,*** *Epitheliom der Cowp. Drüse, Journ. de l'anat. XX 1884.*
Posner, *Ueber Prostataconcretionen, Zeitschr. f. klin. Med. XVI 1889.*
Socin, *Krankheiten d. Prostata, Handb. d. Chir. von Pitha u. Billroth III.*
Stilling, *Function der Prostata u. Entstehung von Concrementen, Virch. Arch. 98. Bd. 1885; Cowper'sche Drüse, ib. 100. Bd. 1885.*
Thompson, *The diseases of the Prostata, III. ed. London 1868, u. Hypertrophie der Prostata, Brit. med. Journ. 1886, ref. Fortschr. d. Med. IV 1886.*
Tolmatscheff, *Cysten, Virch. Arch. 49. Bd. 1870.*
Virchow, *Die krankh. Geschwülste III 1865.*
Wyss, *Heterologe Neubildungen, Virch. Arch. 35. Bd. 1866.*

§ 282. Der **Penis** besteht, von der Hautdecke abgesehen, aus der Pars cavernosa des Urogenitalkanales oder der Urethra und aus den im Genitalhöcker entstandenen Schwellkörpern. Im Gebiete der ersteren hat sich der äussere Theil der musculösen Wand des Urogenitalkanales in ein aus cavernösen, unter einander communicirenden Bluträumen bestehendes Gewebe umgewandelt, in dessen oberen Theilen die durch eine Schleimhaut und eine dünne, mit den muskelzellen-

haltigen Wänden der cavernösen Bluträume in Zusammenhang stehende Muskellage abgegrenzte Harnröhre liegt. Am proximalen Ende bildet der paarig angelegte, aber zu einem einfachen Organ vereinigte Schwellkörper den Bulbus, am distalen Ende die Glans penis.

Die am Genitalhöcker enstandenen, von einer derben Hülle umgebenen Corpora cavernosa penis entspringen an den Schambeinästen und legen sich auf die dorsale Fläche der Harnröhre, um an der Hinterfläche der Eichel in den als Sulcus coronarius bezeichneten Furchen zu enden. Ihre Bluträume sind grösser und unregelmässiger als diejenigen des Schwellkörpers der Urethra. Die Hautdecke der Schwellkörper bildet am vorderen Ende des Schaftes des Penis eine Duplicatur, welche die Eichel bedeckt und als Praeputium bezeichnet wird.

Vollständiger **Mangel des Penis** kommt neben anderen Defecten an den äusseren Geschlechtstheilen vor, ist indessen sehr selten. **Verdoppelung** desselben, sowie eine Bildung zweier Kanäle innerhalb eines Penis, von denen der eine dem Harn, der andere dem Geschlechtsapparat zum Abflussrohr dient, ist ebenfalls selten. Häufiger kommt eine **kümmerliche Ausbildung des Penis** vor, wodurch er sich in seinem Aussehen mehr oder weniger der Clitoris nähert. Meist ist damit eine **Hypospadie** verbunden, d. h. eine Verlagerung der Urethralöffnung nach hinten (über Hypospadie und Epispadie vergl. pag. 735, Fig. 532 und Fig. 533).

Nicht selten ist eine abnorm starke Entwicklung, eine **Hypertrophie des Praeputiums.** Ist dabei die Präputialöffnung verengt, so dass das Praeputium nicht zurückgeschoben werden kann, so bezeichnet man dies als **hypertrophische Phimose.** Totaler **Mangel des Praeputiums** ist selten, häufiger eine **abnorme Kürze** desselben.

An den **Hautdecken des Penis** und an der **Eichel** kommen namentlich die als Herpes, Ekzem, Ulcus molle, syphilitische Initialsklerose und Ulcus induratum, breites Kondylom, Erysipel, Tuberkulose, Elephantiasis, spitzes Kondylom, bezeichneten Hautaffectionen vor (vergl. die pathologische Anatomie der Haut).

Entzündung der Eichel wird als **Balanitis**, solche des inneren Blattes des **Praeputiums** als **Posthitis** bezeichnet. Sie können einer der eben erwähnten Formen der Hautentzündung angehören, werden indessen nicht selten auch durch Zersetzung des bei Mangel an Reinlichkeit unter der Vorhaut sich ansammelnden Talgdrüsensecretes (Smegma), sowie durch zersetzten oder mit infectiösem Eiter gemischten Urin oder durch eiterigen Ausfluss aus der Harnröhre (Gonorrhöe, Schanker) verursacht. Bei Diabetes können durch Aspergilluswucherungen unter der Vorhaut Entzündungen hervorgerufen werden. Das Praeputium schwillt dabei durch Oedem meist mächtig an. Kann die vorgeschobene Vorhaut in Folge der Schwellung nicht zurückgezogen werden, so bezeichnet man dies als **entzündliche Phimosis**; kann die zurückgeschobene Vorhaut nicht mehr vorgeschoben werden, als **Paraphimosis.** Bei schweren Formen der Entzündung entstehen Geschwüre, zuweilen sogar gangränöse Nekrose der Eichel und des Praeputiums. Bei Heilung ulceröser Processe können sich Verwachsungen zwischen der Eichel und dem Praeputium bilden.

Unter dem Praeputium liegende, aus Smegma und abgestossenen Epithelzellen bestehende Secretmassen können sich bei enger Vorhaut

mit harnsauren Salzen, Kalk etc. incrustiren, so dass sich Concremente, **Präputialsteine** bilden. Unter Umständen gelangen auch mit dem Urin abgehende Concremente unter die Vorhaut und vergrössern sich hier weiter.

Tuberkulose der Eichel kann zu umfangreichen käsigen Nekrosen und geschwürigen Zerstörungen führen.

Die **Carcinome** entwickeln sich am häufigsten an der Eichel und am Praeputium und treten sowohl in Form mächtiger papillärer Wucherungen als auch in Form von Geschwüren auf. Unter Umständen wird der ganze Penis von der Wucherung ergriffen und zerstört. **Sarkome** sind sehr selten.

Von den Veränderungen der **Schwellkörper** des Penis sind die Zerreissungen, Verletzungen und Quetschungen die wichtigsten, da sie zu starken Blutungen führen und häufig mit mehr oder minder erheblicher, durch narbige Induration und Verödung des cavernösen Gewebes bedingter Verunstaltung des Penis heilen.

Entzündungen der Schwellkörper kommen am häufigsten nach Entzündungen der Haut oder der Harnröhre, sowie nach Traumen vor, können indessen auch bei verschiedenen Infectionskrankheiten, wie Pyämie, Variola, Typhus etc. auftreten. Sie können zu Vereiterung und Gangrän und weiterhin zu narbiger Verunstaltung des Penis führen. Zuweilen entstehen nach Entzündungen knotige Verhärtungen der Schwellkörper.

In seltenen Fällen stellt sich nach voraufgegangenen Entzündungen eine partielle Verknöcherung des Bindegewebes der Schwellkörper ein, am häufigsten in der Scheidewand der Corpora cavernosa penis.

Das **Scrotum** ist ein von der Haut gebildeter Sack, der paarig angelegt ist und sich in der median verlaufenden Raphe vereinigt. In seinem subcutanen Gewebe liegt eine Lage glatter Muskelfasern, die Tunica dartos.

Die Veränderungen des Scrotums stimmen mit denjenigen der äusseren Haut überein. Besonders häufig kommen Elephantiasis, Ekzema marginatum und Carcinom (bei Schornsteinfegern und Paraffinarbeitern) vor.

Literatur zur pathologischen Anatomie der Penis.

***Bergh**, Epispadie, Virch. Arch. 41. Bd. 1867.*
***Buday**, Penisgeschwülste, A. f. klin. Chir. 49. Bd. 1894.*
***Cornil** et **Berger**, Inclusion scrotale, Arch. de phys. V 1884.*
***Englisch**, Eulenburg's Realencykl. Art. Penis.*
***Fischer**, Melanosarkom des Penis, Dtsch. Zeitschr. f. Chir. XXV 1887.*
***Goldmann**, Hypospadie, Beitr. v. Bruns XII 1894 (Lit.).*
***Kaufmann**, Verletzungen u. Krankh. d. Harnröhre u. d. Penis, D. Chir. Lief. 50, 1889.*
***Kraske**, Tuberkulose des Penis, Beitr. v. Ziegler X 1891.*
***Küttner**, Verdoppelung d. Penis, Beitr. v. Bruns XV 1896.*
***Lang**, Der venerische Katarrh, Wiesbaden 1893.*
***Niehus**, Beitr. z. Pathologie d. Cavernitis chronica (Epitheliom), V. A. 118. Bd. 1889.*
***Roth**, Der angeborene Defect des Praeputiums, Correspbl. f. Schweiz. Aerzte 1884.*
***Ssalistscheff**, Tuberkulose des menschlichen Gliedes, Beitr. v. Ziegler XV 1894.*
***Steckmetz**, Missbildungen des Penis, Beitr. v. Bruns, XVII 1896.*
***Taruffi**, Sui canali anomali del pene, Bull. delle Sc. Med. di Bologna II 1891.*
***Touton**, Ueber Folliculitis praeputialis, Arch. f. Derm. 1889; Gonorrh. Erkrankungen der Talgdrüsen am Penis, Berl. klin. Wochenschr. 1892.*
***Zahn**, Ueber Präputialsteine, Virch. Arch. 62. Bd. 1875.*
***Zeller**, Zur Casuistik d. Präputialsteine, Langenbeck's Arch. 41. Bd. 1890.*

II. Pathologische Anatomie des weiblichen Geschlechtsapparates.

1. Pathologische Anatomie des Ovariums.

§ 283. Das **Ovarium** bildet nach Eintritt der Geschlechtsreife ein ovales, abgeplattetes Organ von 3—5 cm Länge, welches innerhalb des kleinen Beckens in einer von dem hinteren Blatte des Ligamentum latum gebildeten Falte des Peritoneums gelegen ist. Der grösse Theil seiner sich vollständig über das Ligamentum latum erhebenden Oberfläche ist frei in die Bauchhöhle eingeschoben, und das Bauchfell schneidet nahe an der Anheftungsstelle des Ovariums mit einem scharf begrenzten Rande ab.

Mangel beider Ovarien scheint nur gleichzeitig mit anderen hochgradigen Missbildungen im Gebiete des Geschlechtsapparates vorzukommen. Ebenso ist auch **Mangel eines Ovariums** meistens mit Missbildung der gleichseitigen Tube und des Uterus (Uterus bicornis, U. unicornis, Mangel der Tube) verbunden, doch sind auch Fälle beobachtet, in denen Uterus und Tuben normal ausgebildet waren. In einzelnen Fällen lässt sich der Defect auf Abschnürungen durch Axendrehung oder durch Adhäsionsstränge zurückführen.

Hypoplasie der Ovarien ist nicht selten und kann sowohl die erste Entwicklung in der Fötalzeit, als auch die postembryonale Ausbildung betreffen. Die Grösse und die Gestalt der Ovarien ist schon in den Grenzen des Physiologischen sehr verschieden; namentlich wechselnd ist das Verhältniss der Länge zu den Dickendimensionen, doch ist auch die Masse des Organes erheblicher Schwankung unterworfen. Von einer Hypoplasie der Ovarien kann man sprechen, wenn sie in den Jahren der Geschlechtsreife noch die Grösse kindlicher Ovarien besitzen und eine Reifung der Follikel ausbleibt oder wenigstens erst sehr spät eintritt. Gleichzeitig kann auch noch eine spärliche Entwicklung von Primärfollikeln und Eiern vorhanden sein, so dass das Organ wesentlich aus zellreichem Bindegewebe besteht und keine oder nur wenige mit blossem Auge sichtbare Bläschen enthält.

Am häufigsten kommt eine Hypoplasie der Ovarien bei allgemeiner Zwerghaftigkeit und mangelhafter Entwicklung des Körpers, bei Kretinismus und bei Chlorose (Virchow) vor. Der übrige Theil des Geschlechtsapparates ist dabei bald wohl entwickelt, bald ebenfalls verkümmert. Eine Abhängigkeit der Entwicklung der Geschlechtsgänge von der Ausbildung der Keimdrüsen scheint nicht zu bestehen.

Als **hypertrophisch** sind **Ovarien** zu bezeichnen, welche über die als Maximum angenommene Grösse hinausgehen und dabei gleichzeitig zahlreiche Follikel enthalten (vergl. § 284). Es kommen Ovarien vor, welche 6—8 cm Länge besitzen. In gewissem Sinne kann man auch eine prämature Reifung von Follikeln im Kindesalter, welche nicht selten vorkommt und mehrfach bei Neugeborenen beobachtet (Slavjanski, de Sinéty) ist, der Hypertrophie zuzählen.

Ueberzählige Ovarien können dadurch entstehen, dass von einem Ovarium mehrere Theile mehr oder weniger vollkommen abgeschnürt werden. Nicht selten findet man an den Ovarien kleine knopfförmige Prominenzen, welche zuweilen durch tiefe, mit Cylinderepithel ausgekleidete Furchen vom übrigen Ovarialstroma abgegrenzt sind.

Verlagerung eines Eierstocks kann zunächst dadurch zu Stande

kommen, dass er in den Processus vaginalis peritonei gelangt. Sodann kann im späteren Leben das Ovarium in den Bruchsack einer Inguinalhernie gezogen werden, und es kann auch durch den Cruralkanal, durch die Incisura ischiadica, durch die Gefässlücke der Membrana obturatoria nach aussen treten. Es kann ferner die hintere Vaginalwand vorstülpen und so in die Vagina oder sogar vor die Vulva (Ovariocele vaginalis) treten, doch sind alle diese Vorkommnisse selten. Senkungen und Verschiebungen nach der Mittellinie werden theils durch Vergrösserungen der Eierstöcke, theils durch Verlagerung des Uterus, theils endlich durch peritonitische Verwachsungsmembranen verursacht.

Der **Eierstock** ist an seiner freien Oberfläche mit einer einfachen Lage von Cylinderepithelien bedeckt, unter welcher die Albuginea, eine dichte fibröse Gewebsschicht, liegt. An diese schliesst sich die um ein Vielfaches breitere Zone der Eifollikel, die Rindensubstanz oder die Parenchymschicht an, welche nur an der Stelle des Hilus unterbrochen wird, wo aus dem Ligamentum latum die Blut- und Lymphgefässe, sowie die Nerven in das Organ eintreten. Das Stroma dieser zellreichen Zone beherbergt die Follikel, deren Durchmesser von 0,042—15,0 mm schwankt. Die kleineren Follikel von 0,042—0,15 mm Durchmesser, welche namentlich in den äusseren Theilen der Parenchymschicht liegen, werden als Primärfollikel bezeichnet und bestehen aus einem einfachen Lager niedriger oder cylindrischer Epithelien und einem Ei, welches das Centrum einnimmt und die vom Epithel gebildete Höhle vollkommen ausfüllt. Etwas grössere Follikel besitzen in der Umgebung des Eies eine mehrfache Lage kubischer Zellen. Noch grössere von 0,5—5,0 mm Durchmesser haben eine mehrfache Lage kubischer Epithelzellen (Membrana granulosa) als Wandbesatz und enthalten eine mit Flüssigkeit (Liquor folliculi) gefüllte centrale Höhle. Das Ei liegt excentrisch, umgeben von einem Zellhaufen, welcher in grösseren Follikeln hügelartig in das Lumen vorspringt (Cumulus s. Discus proligerus) und in der Umgebung des Eies eine einfache Lage cylindrischer Zellen bildet, welche dem Ei fest anhaften. Das Ei selbst hat an Grösse erheblich zugenommen und ist von einer membranösen radiär gestreiften Hülle (Zona pellucida) umschlossen.

Die mit centralen Höhlen versehenen Follikel werden als Graaf'sche Follikel bezeichnet. Sie sind gegen das Stroma durch eine bindegewebige Umhüllung (Theca folliculi) abgegrenzt, welche sich aus einer äusseren dicht-fibrillären (Tunica fibrosa) und einer inneren zell- und gefässreichen (Tunica propria) Schicht zusammensetzt.

Die grösseren Graaf'schen Follikel liegen in der tiefen Schicht der Parenchymschicht, drängen sich aber bei ihrer Vergrösserung mehr und mehr nach der Oberfläche und schieben die anderen Follikel zur Seite. Schliesslich prominiren sie über die Oberfläche und sind dann nur von einer zarten Bindegewebshülle bedeckt, deren am stärksten prominirender Abschnitt stark verdünnt und gefässlos ist (Macula pellucida folliculi).

Die Zahl der in einem Ovarium liegenden grösseren Follikel ist nur gering. Follikel von der oben als Maximum angegebenen Grösse enthält ein Ovarium normaler Weise nur einen oder zwei.

Der centrale, dem Hilus benachbarte Theil des Ovariums, die Hilusschicht oder die Marksubstanz, ist äusserst reich an Gefässen, so dass das bindegewebige Stroma gegen dieselben stark zurücktritt. Die Arterien sind korkzieherartig gewunden, die Venen weit. Im Stroma liegen glatte Muskelzellen, welche vom Ligamentum ovarii stammen.

Die Bildung der specifischen Bestandtheile des Eierstockes wird im dritten Monat des Fötallebens dadurch eingeleitet, dass das Keimepithel der Eierstocksanlage wuchert und Blindschläuche in das naheliegende Bindegewebslager der zukünftigen Rindenschicht eintreibt.

Indem diese Schläuche sich ramificiren und unter einander in Verbindung treten,

bildet sich ein Netzwerk, dessen Zellstränge durch das wuchernde Bindegewebsstroma in Zellhaufen abgeschnürt werden, welche eine centrale, grössere Zelle enthalten und nichts anderes sind als die Primärfollikel. Die Einwucherung des Epithels setzt sich noch etwas über die Geburt hinaus fort. Einsenkungen und Abschnürungen des Epithels, die man in höheren Jahren nicht selten beobachtet und die PALADINO im Sinne einer Regeneration des Eierstocksparenchyms gedeutet hat, sind Veränderungen, die mit Vernarbungsvorgängen nach Follikelberstung, z. Th. auch mit Entzündungen zusammenhängen und nicht zur Bildung eihaltiger Follikel führen.

Das Ovarium der Neugeborenen bildet ein verhältnissmässig langes plattes Organ mit glatter, aber häufig mit Einkerbungen versehener Oberfläche, welches mit den Jahren an Grösse zunimmt und erst nach Eintritt der Geschlechtsreife seine grösste Ausbildung erhält. Einzelne kleine, Flüssigkeit enthaltende Bläschen kommen schon im Eierstock des Neugeborenen vor. Völlig reife Follikel bilden sich erst zur Zeit der Geschlechtsreife.

Die Zahl der Eifollikel ist nach Vollenduug der Follikelbildung in der Zeit nach der Geburt am grössten und nimmt von dieser Zeit an wieder ab. Die grösste Zahl der Eier geht innerhalb der Ovarien wieder zu Grunde und ebenso verschwinden auch die meisten Follikel im Laufe des Lebens wieder, ohne zur Entleerung des Eies gekommen zu sein. Bei dieser Rückbildung wird der Inhalt des Follikels resorbirt und durch eine zellige Wucherung der Follikelwand substituirt; bei grösseren Follikeln kann der Follikelinhalt auch von sternförmigen, untereinander anastomosirenden Bildungszellen durchzogen und weiterhin in Bindegewebe umgewandelt werden. Das zellige Gewebe der wuchernden Theca folliculi wandelt sich später in Bindegewebe um, welches demjenigen des übrigen Ovarialstroma gleich ist.

Ein Theil der Follikel, welcher die Reife erreicht und dabei zu grossen Bläschen heranwächst, entleert seinen Inhalt in die Bauchhöhle, und das ausgestossene Ei wird unter normalen Verhältnissen von der Tube aufgenommen. Diese Entleerung erfolgt hauptsächlich zur Zeit der Menstruation, seltener ausserhalb derselben, und wird durch eine Vermehrung des Follikelinhaltes herbeigeführt, zufolge deren die Albuginea und die Theca folliculi an dem über die Eierstocksoberfläche sich erhebenden Theil des Follikels sich verdünnen und schliesslich einreissen. Erfolgt bei Berstung des Follikels keine Blutung, so füllt sich die Höhle desselben mit einer gelatinös aussehenden Masse; ist, wie das gewöhnlich geschieht, eine Blutung aufgetreten, so wird das Lumen wesentlich durch geronnenes Blut eingenommen, welche späterhin eine braune Färbung erhält.

Schon vor dem Bersten des Follikels stellt sich in der inneren Schicht der Theca folliculi eine Wucherung ein, welche nach der Berstung noch zunimmt und in der Umgebung der blutigen oder gelatinösen Füllmasse eine in Falten gelegte, ziemlich dicke, aus einem grosszelligen Keimgewebe und jungen Blutgefässen bestehende Umhüllung bildet. Da dieselbe gelb gefärbt ist und vermöge ihrer erheblichen Dicke stark hervortritt, so hat das Gebilde den Namen Corpus luteum erhalten.

Der Durchmesser eines Corpus luteum beträgt zur Zeit seiner höchsten Ausbildung in der zweiten bis dritten Woche nach der Berstung etwa 8—15 mm. Seine Grösse hängt wesentlich von der Grösse des im Centrum liegenden Blutcoagulums ab. Beim Untergang des Eies erfolgt schon in wenigen Monaten eine Rückbildung desselben, bei welcher das wuchernde Keimgewebe der Theca folliculi zu einem vom übrigen Ovarialstroma nicht mehr verschiedenen Gewebe sich umwandelt, während der Kern (Fig. 588 *c*) zu einer homogenen, glänzenden, zellarmen Bindegewebsmasse (Corpus fibrosum) wird, die nach einiger Zeit ebenfalls verschwindet, nur im höheren Alter sich dauernd erhält.

Bei Eintritt einer Schwangerschaft bleibt die Rückbildung des Corpus luteum lange aus, beginnt erst in der Mitte Schwangerschaft und wird einige Monate nach Ablauf derselben beendet.

Durch die Vernarbung der geplatzten Follikel erhält die Oberfläche der Ovarien mehr und mehr eine unregelmässige Gestaltung und zeigt Furchen und narbige Einziehungen mit Epitheleinsenkungen.

Nach Cessation der Menstruation tritt eine erhebliche Verkleinerung des Eierstockes ein, die mit einer stärkeren Abplattung desselben in sagittaler Rich-

tung verbunden ist. Das Keimepithel an der Oberfläche bleibt erhalten; die noch vorhandenen Eier und Follikel gehen dagegen im Allgemeinen zu Grunde. Zuweilen findet man indessen noch in hohem Greisenalter vereinzelte Follikel. Fibröse Körper fehlen in Ovarien von Greisinnen wohl nie und sind oft in grosser Zahl vorhanden. Es erklärt sich dies dadurch, dass bei Abnahme der Eierstockfunction die Rückbildung der Corpora lutea unvollkommen wird. Die Gefässe des Hilusstroma zeigen zum Theil stets bedeutende Verdickungen der Intima, sowie hyaline Entartungen der ganzen Wand, zuweilen auch Verkalkungen, Veränderungen, die sich in geringerer Ausdehnung auch schon bei jüngeren Individuen sehr oft finden.

Literatur über die Reifung und Rückbildung der Eier und über die Bildung des Corpus luteum.

Benckiser, *Entstehung des Corpus luteum, Arch. f. Gyn. XXXIII 1884.*
van Beneden, *Rech. sur la maturation de l'oeuf etc., 1884.*
His, *Bildung des Corpus luteum, Schultze's Arch. I.*
Hölzl, *Die Metamorphosen d. Graaf'schen Follikels, Virch. Arch. 134. Bd. 1893 (Lit.).*
Leopold, *Reifung der Follikel, Arch. f. Gyn. XX u. XXI.*
Nagel, *Das menschliche Ei, Arch. f. mikrosk. Anat. 31. Bd. 1888.*
Paladino, *Ulteriori recerche sulla distruzione e rinnovamento continuo del parenchima ovarico nei mammiferi, Napoli 1887, Anat. Anz. II 1887, u. A. it. de biol. IX 1888.*
Patenko, *Bildung der Corpora fibrosa, Virch. Arch. 84. Bd. 1881.*
Ruge, *Vorgänge am Eifollikel der Wirbelthiere, Morph. Jahrb. XV 1889.*
Slavjanski, *Zur norm. u. path. Anat. des Graaf'schen Bläschens, Virch. Arch. 51. Bd. 1871; Rech. sur la régression des follicules de Graaf, Arch. de phys. I 1874.*
Steinhaus, *Menstruation u. Ovulation, Leipzig 1890.*
Waldeyer, *Eierstock u. Ei, Leipzig 1870.*

Literatur über Missbildung und Abschnürung der Ovarien.

Baumgarten, *Zwei Fälle von Abschnürung der Ovarien, Virch. Arch. 97. Bd. 1884.*
Falk, *Ueberzählige Eierstöcke u. Eileiter, Berl. klin. Wochenschr. 1891.*
Fraenkel, *Ueber Stieldrehung an Ovarien, Virch. Arch. 91. Bd. 1883.*
Klob, *Pathol. Anat. der weiblichen Sexualorgane, Wien 1864.*
Meyer, *Entwicklung der Ovarien, Arch. f. Gyn. XXXIII 1884.*
Nagel, *Das menschl. Ei, Arch. f. mikrosk. Anat. 31. Bd. 1888.*
Olshausen, *Die Krankh. d. Ovarien, Handb. d. Frauenkrankh. II, Stuttgart 1886.*
Ribbert, *Compensat. Hypertrophie d. Geschlechtsdrüsen, Virch. Arch. 120. Bd. 1890.*
Schantz, *Vier Fälle von accessorischen Ovarien, I.-D. Kiel 1890.*
de Sinéty, *Rech. sur l'ovaire du foetus et de l'enfant nouveau-né, Arch. de phys. II 1875.*
Rokitansky, *Abschnürung der Tube u. der Ovarien, Wien. allg. med. Zeitung 1860.*
Virchow, *Ueber die Chlorose etc., Berlin 1872.*
Waldeyer, *Eierstock u. Ei, Leipzig 1870.*

§ 284. Die meisten **Veränderungen der Ovarien** stellen sich in der Zeit ihrer grössten Thätigkeit ein, und ein Theil derselben hängt auch mit dem Process der Eireifung und Losstossung zusammen. Bei menstruellen und durch Beischlaf herbeigeführten Congestionen im Gebiete des Geschlechtsapparates kommt es nicht selten zu **Blutungen**, wobei das Blut sowohl in die Follikel austreten als auch im Stroma sich verbreiten kann. Geringe Blutungen geben dem Follikelinhalt rothe Färbung und bilden im Stroma kleine hämorrhagische Herde. Grössere Blutungen können eine Erweiterung der Follikel bis zu Haselnuss- und Walnussgrösse bedingen und bei Infiltration des Parenchyms eine ganz bedeutende Schwellung des ganzen Ovariums herbeiführen. Bei stärkerer Blutung in einem geplatzten Follikel kann Blut in die Bauchhöhle einfliessen, sich im Grunde des Beckens ansammeln und hier gerinnen. Finden sich in der Umgebung der Ovarien und des Uterus Verwachsungsmembranen, so sammelt sich das ergossene Blut in den

von ihnen begrenzten Räumen an (Haematocele retrouterina). Bleibt im Grunde des Beckens ein Blutklumpen liegen, so stellen sich in der Umgebung Entzündung und Gewebswucherung ein, welche zur Bildung von Adhäsionsmembranen zwischen den benachbarten Theilen führen.

Nach starken Follikelblutungen können die betreffenden Eier zu Grunde gehen, stärkere Blutungen im Stroma werden eine Zerstörung von kleinen Follikeln, unter Umständen auch von Stroma herbeiführen. Der Follikelblutung scheint sowohl eine cystische Entartung als auch eine Verödung des Follikels nachfolgen zu können.

Ovarialblutungen können auch bei ererbter oder erworbener hämorrhagischer Diathese (Scorbut), ferner auch bei verschiedenen fieberhaften Infectionskrankheiten und bei Cholera auftreten.

Bei **Leukämie** füllen sich auch die Gefässe der Ovarien mit farblosen Blutkörperchen, und es kommt zuweilen zum Austritt derselben ins Ovarialparenchym, wobei sich entweder perivasculär gelegene Zellzüge oder aber grössere knötchenförmige Herde bilden.

Findet in einem Ovarium gleichzeitig eine **Reifung zahlreicher Follikel** statt, oder kommen die in normaler Reihenfolge reifenden Follikel nicht zum Platzen, so erscheint das Ovarium schliesslich fast ganz aus Cystchen zusammengesetzt und erfährt zugleich eine nicht unerhebliche Vergrösserung. Man hat dies meistens bereits als eine cystische Degeneration bezeichnet, allein es ist dieser Ausdruck nur dann gerechtfertigt, wenn die Follikel die Grösse eines dem Platzen nahen Follikels überschreiten, und nachgewiesen ist, dass die Eier zu Grunde gegangen sind. Solange die Follikel normal gebaut sind und Eier einschliessen, ist es richtiger, dies als eine **folliculäre Hypertrophie** anzusehen. Worauf das Ausbleiben des Berstens beruht, ist häufig nicht mit Sicherheit zu sagen. In manchen Fällen scheint eine pathologische Widerstandsfähigkeit der Follikelmembran und eine abnorme Dicke der Albuginea die Ursache zu sein.

Die Entzündung der Ovarien, die **Oophoritis**, verdankt ihre Entstehung meistens einer Fortleitung von Entzündungsprocessen des Uterus und der Tube (Gonokokken, Eiterkokken) oder des Peritoneums (Fig. 587), gelegentlich auch anderer benachbarter Gewebe auf die Ovarien. Als hämatogene Erkrankungen kommen bei acuten Exanthemen, Typhus, Septikämie, Influenza, Cholera, sowie nach Phosphor- und Arsenikvergiftung theils Degenerationsprocesse, namentlich körnige Trübung und fettige Entartung des Follikelepithels und der Eier, theils entzündliche Schwellungen vor, zufolge deren der Follikelinhalt sich trüben und die Zellen zu Grunde gehen können.

Bei acuten heftigen Entzündungen, wie sie namentlich bei pyämischer und septischer Infection des Uterus (im Puerperium) und des Peritoneums vorkommen, kann der Eierstock in hohem Grade anschwellen und zugleich eine weiche, teigige Consistenz erhalten. Das Gewebe ist dabei mehr oder minder geröthet, stark durchfeuchtet (Oophoritis serosa), nicht selten von hämorrhagischen Herden (O. haemorrhagica) durchsetzt. Die Follikel enthalten oft trübe, eiterige Flüssigkeit. Stellt sich Vereiterung (Ooph. purulenta) ein, so erscheinen da und dort verwaschene gelbe Flecken und Streifen, innerhalb welcher das Gewebe sich verflüssigt, so dass Abscesse mit zerfetzten Wandungen entstehen. Unter Umständen verfällt der ganze Eierstock der Nekrose und Vereiterung (Ooph. necrotica).

In anderen seltenen Fällen ist die Entzündung wesentlich auf einzelne Follikel beschränkt, deren Inhalt sich dabei durch Eiteransammlung trübt.

Führt der Process nicht zum Tode, so kann der Ovarialabscess durch eine Granulationsmembran und durch Bindegewebe abgeschlossen werden. Erfolgt danach eine Secretion von Seiten der Abscesswand, so können sich Eitersäcke von erheblicher Grösse bilden.

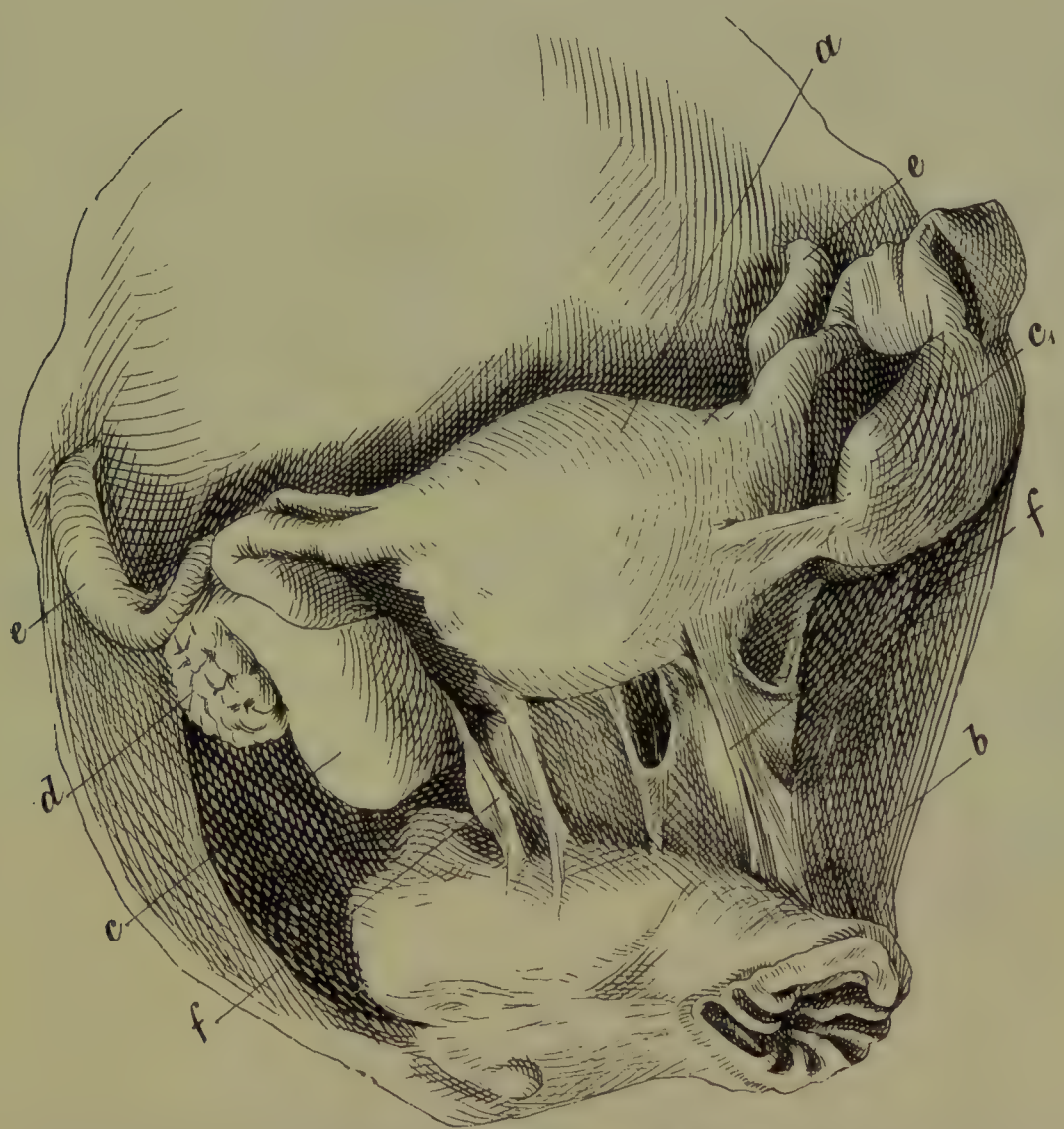

Fig. 587. Perimetritische Verwachsung des Uterus, Hydrosalpinx und Schrumpfung der Ovarien bei einer Frau von 43 Jahren. *a* Uterus. *b* Rectum. *c*, c_1 Erweiterte Tuben. *d* Ovarium. *e* Verdicktes rundes Ligament. *f* Verwachsungsmembranen zwischen Uterus und Rectum. Um $^1/_6$ verkleinert.

Ovarialabscesse, welche ohne voraufgegangene puerperale Infection entstanden sind, sind ziemlich selten. Am häufigsten kommen sie noch nach eiterigen (gonorrhoischen) Entzündungen der Uterin- und Tubarschleimhaut, nach Operationen an den Beckenorganen, die von pyämischer Infection gefolgt sind, und nach eiteriger Peritonitis, die von irgend einem anderen Organ ihren Ausgang genommen hat, vor.

Eine **chronische Oophoritis**, welche durch eine lange Zeit anhaltende entzündliche Infiltration des ovarialen Bindegewebes charakterisirt ist, kommt jedenfalls nur sehr selten vor. Es entstehen dagegen öfters nach acuten puerperalen und nicht puerperalen Entzündungen

bleibende Veränderungen und sie sind es wesentlich, welche man der chronischen Oophoritis zugezählt hat.

Schon die oben erwähnten menstruellen congestiven Blutungen führen zu mehr oder minder ausgebreiteter Follikelverödung, mit der zugleich auch eine Verhärtung des Organes verbunden ist. In noch erhöhtem Maasse ist dies der Fall, wenn das Ovarium Sitz einer stärkeren entzündlichen Infiltration war. Auch diese Form der Entzündung schliesst am häufigsten an das Puerperium an, allein auch andere Schädlichkeiten, namentlich Entzündungen des Uterus, der Tuben und des Beckenperitoneums (Gonokokken, Eiterkokken), unter Umständen auch Entzündungen des Rectums, des Coecums und des Processus vermiformis können vorübergehende, aber bleibende Veränderungen hinterlassende Entzündungen des Ovariums herbeiführen.

Häufig sind die Spuren voraufgegangener Entzündungen schon äusserlich wahrnehmbar; das Ovarium (Fig. 587 *d*) ist mit der Umgebung, namentlich mit den Tuben und dem Uterus durch lockere, strang- und bandförmige, oder aber durch straffe kurze Adhäsionen verbunden, nicht selten gleichzeitig aus seiner Lage gebracht, besonders häufig an den Uterus herangezogen oder dem Grunde des Douglas'schen Raumes genähert. Zuweilen ist es ganz in neugebildete Adhäsionsmembranen eingebettet und so den Blicken bei der Untersuchung ganz entzogen.

Alle diese Veränderungen sind nun freilich zunächst nur die Residuen einer **Perioophoritis**, allein es bestehen dabei häufig zugleich auch Veränderungen des Eierstockes, welche von Entzündungen herrühren, die entweder den perioophoritischen Processen nachfolgten oder gleichzeitig mit denselben auftraten.



Fig. 588. Schnitt aus einem geschrumpften Ovarium (Fig. 587 *d*) mit zelligen Infiltrationsherden (M. Fl. Karm.). *a* Atrophische Rindensubstanz mit einem einzigen Follikel. *b* Hilusschicht. *c* Corpus fibrosum. *d* Blutreiche zellige Herde. *e* Gefässe mit hyalin entarteten Wänden. Vergr. 40.

Der Eierstock zeigt ungewöhnlich tiefe und zahlreiche narbige Einziehungen (Fig. 587 *d*), ist meist verkleinert und in seltenen Fällen zu einem runzeligen, kirschengrossen Gebilde zusammengeschrumpft. Die Parenchymveränderungen am Ovarium sind wesentlich durch atrophische Zustände, d. h. durch einen prämaturen Untergang von Follikeln (Fig. 568 *a*) charakterisirt. Daneben können auch vergrösserte, cystisch entartete Follikel mit verdickter Follikelmembran vorhanden sein. Es ist ferner zuweilen auch eine Verdickung der Albuginea durch derbes fibröses Bindegewebe nachweislich. Im Bindegewebe der Parenchymschicht und der Hiluszone sind nur selten Veränderungen der Textur vorhanden, welche etwas für vorausgegangene Entzündungen Charakteristisches bieten würden, doch kommen gelegentlich Fälle vor, in denen das atrophische Gewebe noch von Herden kleiner Rundzellen (Fig. 588 *d*) durchsetzt ist, welche namentlich in der Hilusschicht liegen. Gewebe, das den Charakter von Narbengewebe zeigt, kommt, von den fibrösen Körpern (*c*) abgesehen, nur selten vor, indem das Stroma des Ovariums eine grosse Regenerationsfähigkeit besitzt, so dass die Spuren der Entzündung wieder verwischt werden. Dagegen zeigt in geschrumpften Ovarien ein Theil der Gefässe hyaline Entartung und Verdickung der Wände (*e*), einzelne sind auch obliterirt.

Tuberkulose der Ovarien kommt am häufigsten im Anschluss an Tuberkulose der Tuben und des Bauchfells, sehr selten als primäre Erkrankung vor. Das Gewebe des Eierstockes enthält dabei entweder nur histologisch nachweisbare Tuberkel oder aber makroskopisch sichtbare Knötchen und grössere käsige Knoten, die im Centrum erweicht sein können. Das Ovarium kann dadurch etwa die Grösse eines Hühnereies erreichen.

Atrophie der Ovarien ist zunächst eine Erscheinung des Greisenalters, kann aber auch durch voraufgegangene Degenerationen und Entzündungen, wahrscheinlich auch durch Sklerose der Hilusgefässe bedingt sein. Die Oberfläche des verkleinerten Organs ist bald glatt, bald runzelig mit tiefen narbigen Einziehungen. Das Parenchym enthält keine oder (bei jüngeren Individuen) relativ zu wenig Follikel, kann aber auch Cystchen und Cysten einschliessen.

Literatur über Blutungen, Entzündungen, Tuberkulose und Atrophie der Ovarien.

Bulius, *Kleincyst. Degeneration d. Eierstocks, Beitr. z. Gebh. u. Gyn. Stuttgart 1890; Der Eierstock bei Fibromyoma uteri, Stuttgart 1892.*

Bulius u. Kretschmar, *Angiodystrophia ovarii, Stuttgart 1897.*

Bumm, *Die gonorrhoischen Erkrankungen, Hdb. d. Gynäk. v. Veit. I Wiesb. 1897 (Lit.).*

Cornil et Terillon, *Anat. path. de la salpingite et de l'ovarite, Arch. de phys. X 1887.*

v. Franqué, *Tuberkulose der Ovarien, Zeitschr. f. Gebh. 37. Bd. 1897.*

Gallard, *Leç. clin. s. la menstruation, Paris 1885.*

Gehle, *Ueber prim. Tuberkul. d. weibl. Genital., I.-D. Heidelberg 1881.*

Gottschalk, *Cavernöse Metamorphose der Ovarien, Arch. f. Gyn. 32. Bd. 1888.*

Klautsch, *Veränd. d. Genitalien bei Cholera, Münch. med. Wochenschr. 1894.*

Klob, *Pathol. Anatomie der weiblichen Sexualorgane, Wien 1864.*

v. Krzywicki, *29 Fälle von Urogenitaltuberkulose, Beitr. v. Ziegler III 1888.*

Mordret, *Études anatomo-pathologiques et clin. sur les salpingo-ovarites, Paris 1890.*

Nagel, *Beitrag z. Anat. gesunder u. kranker Ovarien, Arch. f. Gyn. 31. Bd.*

Olshausen, *Die Krankheiten d. Ovarien, Handb. d. Frauenkrankh. II, Stuttgart 1886.*

Pfannenstiel, *Die Ernährungsstörungen d. Eierstocks, Hbd. d. Gyn. III Wiesb. 1898 (Lit.).*

Schmelzer, *Ueber Oophoritis interstitialis, I.-D. Würzburg 1877.*

Schottländer, *Tuberkulose des Eierstocks, der Eierstocksgeschwülste, Monatsschr. f. Gebh. u. Gyn. 1897 (Lit.); Ueber Eierstockstuberkulose, Jena 1897 (Lit.).*

Slavjanski, *Oophoritis, Arch. f. Gyn. III u. Arch. de gyn. XXIII 1890.*
Spaeth, *Ueber die Tuberkulose der weiblichen Genitalien, I.-D. Strassburg 1885.*
Stratz, *Circulationsstörungen u. Entzündungen der Ovarien und Tuben, Berlin 1892.*
Virchow, *Oophoritis, Ges. Abhandl. 1856.*
Winternitz, *Chronische Oophoritis, Tübingen 1893.*
Wolff, *Die Tuberkulose des Eierstocks, Arch. f. Gyn. 52. Bd. 1896 (Lit.).*

§ 285. **Einfache Cysten des Eierstocks** können zunächst dadurch entstehen, dass die Berstung zur Reife gelangter Follikel ausbleibt und eine fortgesetzte Erweiterung derselben durch Vermehrung des flüssigen Inhalts sich einstellt, so dass also ein **Hydrops follicularis** (Fig. 589) entsteht.

Die Bedingungen, unter welchen diese Vergrösserungen stattfinden, sind näher nicht gekannt. Wahrscheinlich ist, dass eine abnorme Widerstandsfähigkeit der Theca folliculi, eventuell auch der Albuginea die Ursache des Ausbleibens der Berstung ist. Der Inhalt der vergrösserten Follikel ist meist klar, dem normalen Liquor folliculi gleich, nicht selten indessen durch beigemischtes Blut und dessen Zerfallsproducte roth oder braun gefärbt.

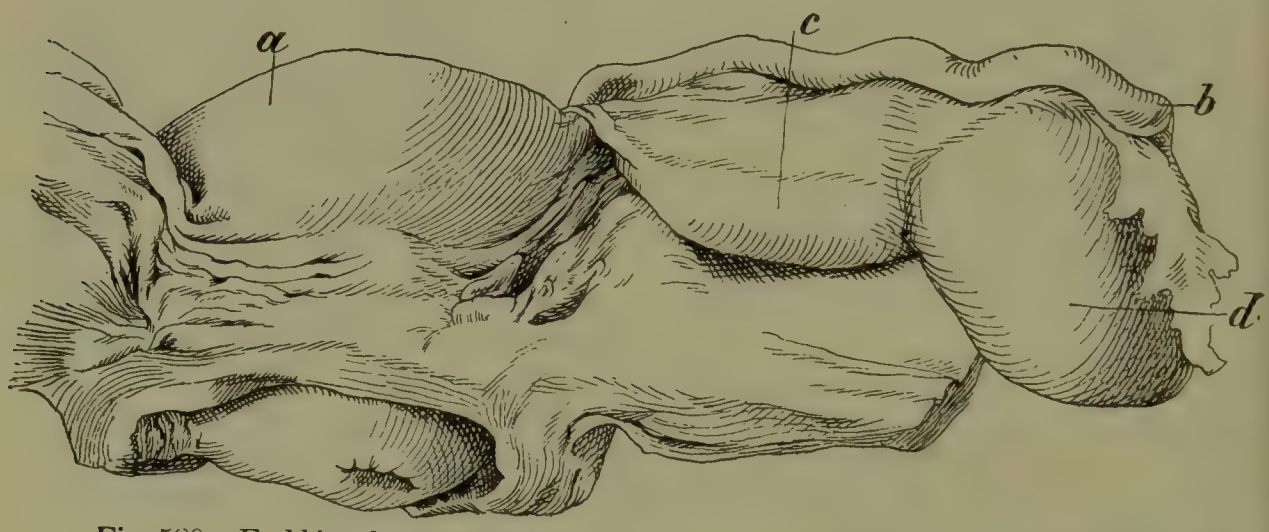

Fig. 589. Follicularcyste des Ovariums und retroflectirter Uterus. *a* Uterus. *b* Tube. *c* Ovarium. *d* Follicularcyste. Um $^1/_6$ verkleinert.

Entartet eine grössere Anzahl von Follikeln hydropisch, so können Vergrösserungen eines Ovariums bis zu der Grösse einer Mannesfaust und darüber entstehen, welche durch eine ziemlich gleichmässige Erweiterung einer mehr oder minder grossen Anzahl von Follikeln verursacht werden. Häufiger ist es indessen nur ein Follikel (Fig. 589 *d*), der sich stärker vergrössert, während die anderen zurückbleiben. Im Laufe der Zeit kann derselbe zu Faustgrösse heranwachsen und in seltenen Fällen diese Grösse noch überschreiten. Gehen gleichzeitig 2—3 oder mehr Follikel eine stärkere hydropische Entartung ein, so können sie nach Atrophie der Scheidewände unter einander confluiren. Die bindegewebige, meist gefässreiche Wand der Cyste ist entweder epithellos oder enthält einen einfachen Epithelbesatz niedriger, selten hoher Cylinderzellen. Pfannenstiel ist der Ansicht, dass nur die ersteren Follikelcysten darstellen, während er die letzteren alle für Neubildungen hält.

Beim Wachsthum der Cysten findet meist eine Bindegewebsbildung statt, so dass auch bei grossen Cysten die Follikelmembran dicker

bleibt als die äussere Bedeckung eines dem Platzen nahen Follikels. Hält die Gewebsneubildung nicht Schritt mit der Ausdehnung, so verdünnt sich die Wand am prominenten Theil der Cyste mehr und mehr und kann schliesslich bersten.

Die cystische Entartung der Follikel hat, wenn sie hohe Grade erreicht, wohl hauptsächlich durch den Druck und die Zerrung, welche dadurch auf die anderen Theile des Ovariums ausgeübt werden, eine Atrophie des übrigen Drüsengewebes zur Folge; doch gelingt es meistens, selbst neben ziemlich grossen Cysten, noch da oder dort eihaltige Follikel nachzuweisen.

Das cystisch entartete Ovarium kann vollkommen frei von Verwachsungen sein, besitzt indessen nicht selten strangförmige oder bandförmige Adhäsionen mit der Umgebung. Da sie auch bei geringfügiger hydropischer Entartung vorkommen, so ist es wahrscheinlich, dass ein Theil der Follicularcysten die Folge entzündlicher Zustände der Ovarien und deren Umgebung ist.

Weitere Formen **einfacher Ovarialcysten** können wahrscheinlich auch **aus Corpora lutea**, sowie aus **Epitheleinsenkungen**, welche bei Vernarbung geplatzter Follikel oder im Anschluss an Eierstocksentzündungen entstanden sind, sich bilden. Die ersteren sollen sich dadurch auszeichnen, dass der Cysteninhalt dickflüssig, rahmartig, oft pigmentirt ist.

Als **Tuboovarialcyste** (Richard) bezeichnet man retortenförmig gestaltete cystische Bildungen verschiedener Grösse, bei denen die Hauptcyste dem erweiterten abdominalen Endtheil der Tube entspricht und zugleich in ihrer Wand das Ovarium einschliesst, während der von der Hauptcyste abgehende, nach dem Uterus hin sich verengende Schlauch den übrigen, mehr oder weniger erweiterten Theil der Tube darstellt. Man hat diese Cysten bisher als Bildungen angesehen, die durch eine Vereinigung einer Ovarialcyste mit einer erweiterten und mit dem Ovarium verbundenen Tube entstehen, so dass also die Hauptcyste wesentlich dem Ovarium angehören würde, allein es ist nach genauen Untersuchungen von Zahn die Tuboovarialcyste nur eine hydropische Tube (vergl. § 289), bei welcher das Ovarium bei dem stattfindenden Verschluss des abdominalen Tubenostiums mit in die künftige Cystenwand eingeschlossen wird.

Parovarialcysten entstehen durch Dilatation von Drüsenschläuchen des Parovariums durch Anhäufung von Secret. Sie liegen zwischen den Blättern des Ligamentum tubo-ovariale und können eine sehr bedeutende Grösse erreichen. Da einzelne Parovarialschläuche bisweilen noch innerhalb des Hilusstroma des Ovariums liegen, so können Parovarialcysten unter Umständen Ovarialcysten sehr ähnlich sich verhalten.

Literatur über Follicularhydrops und Parovarialcysten.

Auvard, Traité prat. de gynécologie, Paris 1891.
Bulius, Zur Genese d. uniloculären Eierstockscysten, Stuttgart 1888; Die kleincystische Degeneration d. Eierstocks, Beitr. z. Geburtsh. u. Gyn., Festschr. f. Hegar, Stuttg. 1890.
Fischel, Ueber Parovarialcysten u. parovarielle Kystome, Arch. f. Gyn. XV.
Hennig, Tuboovarialcysten, Monatsschr. f. Geburtsk. XXI 1862.
Hildebrandt, Tuboovarialcysten, Die neue gyn. Univ.-Klin. zu Königsberg, Leipzig 1875.
Neumann, Follicularcyste mit Eiern, Virch. Arch. 104. Bd. 1886.

Petit, Ovarite et kystes de l'ovaire, Nouv. arch. obst. 1888.
Pfannenstiel, Erkrankungen des Eierstocks, Hdb. d. Gyn. v. Veit III 1898 (Lit.).
Zahn, Tuboovarialcysten, Virch. Arch. 151. Bd. 1898 (Lit.).

§ 286. Unter den **Geschwülsten der Ovarien** sind weitaus die häufigsten jene cystischen Bildungen, welche gewöhnlich als **Kystome** bezeichnet werden.

Die Gruppirung dieser Kystome, die in verschiedenen Formen auftreten, lassen sich von verschiedenen Gesichtspunkten aus vornehmen. Je nach der Zahl der Cysten kann man uniloculäre und multiloculäre, nach dem Inhalt der Cysten seröse und pseudomucinöse, nach der Beschaffenheit der Wand glattwandige und papilläre, nach dem klinischen Verhalten gutartige und bösartige Kystome und nach der Genese ein Kystoma simplex und Adenokystome unterscheiden.

Das **Kystoma simplex uniloculare** tritt in Form einfacher apfel- bis mannskopfgrosser und grösserer Cysten auf, welche mit seröser, zuweilen durch Blut und dessen Derivate röthlich oder bräunlich gefärbter, mitunter cholesterinhaltiger seröser Flüssigkeit gefüllt sind, so dass also die Bildung auch als **Kystoma simplex serosum** (Pfannenstiel) bezeichnet werden kann. Die meist ziemlich derbe bindegewebige Cystenwand ist mit niedrigem Cylinderepithel (Fig. 590) bedeckt.

Nicht selten bilden sich in der Wand plumpe papilläre Excrescenzen (Fig. 590), so dass man die Bildung als **Kystoma papilliferum** bezeichnen kann. Die warzigen Wucherungen können über die ganze Innenwand verbreitet auftreten, oder sich auf einzelne Theile beschränken.

Fig. 590. Wand eines einfachen Ovarialkystoms mit Papillenbildung (Alk. Häm.). Vergr. 100.

Das einfache Kystom entwickelt sich wahrscheinlich aus Follikeln und steht sonach dem Follikularhydrops nahe. Vielleicht dass auch abgeschnürte Epitheleinsenkungen den Boden für seine Bildung geben können. Zuweilen sind neben der Hauptcyste noch kleinere Nebencysten vorhanden.

Das **Kystoma simplex multiloculare** bildet umfangreiche, 2 bis 10 bis 50 kg schwere, meist frei in die Bauchhöhle ragende, nur an einem Stiele befestigte, kugelige Tumoren mit höckeriger Oberfläche (Fig. 591), an welcher stets schon eine mehr oder minder grosse Zahl von Blasen (*a*) sichtbar ist. In seltenen Fällen sind sie durch tiefe Einschnürungen in mehrere Knoten zerlegt. Auf dem Durchschnitt kann man meist eine oder auch mehrere grosse Hauptblasen unterscheiden, in deren Umgebung kleinere Blasen verschiedener Grösse

liegen, und in deren Wand sich eine Masse kleiner Blasen nach innen vordrängt (Fig. 592).

In selteneren Fällen besteht die Hauptmasse des Tumors aus kleinen Cysten, welche dem Durchschnitt eine honigwabenähnliche Beschaffenheit verleihen (Fig. 593) und nur da und dort durch etwas grössere Cysten unterbrochen sind.

Fig. 591. Adenokystoma ovarii partim simplex partim papilliferum. *a* Glattwandige Cysten. *b* Durch die Wand einer Cyste durchgebrochene, weiche, papilläre Wucherung (mit einfachem verschleimendem Cylinderepithel). (Metastatische Knötchen im Peritoneum.) Auf $^1/_3$ verkleinert.

Die Wände der Cysten bestehen meistens aus derbem, weisslichem Bindegewebe und sind oft sehr dünn, so dass der Cysteninhalt durchschimmert. Dickere Wandtheile schliessen oft kleinste, kaum erkennbare Cystchen ein oder bestehen auch aus einem schwammigen oder auch aus einem drüsenähnlichen, weisslichen oder röthlichen Gewebe, von dessen Schnittfläche sich weisslicher Schleim gewinnen lässt. Die Innenfläche der Cystenwände ist glatt und glänzend. In grösseren Cysten zeigen sie oft auch einzelne leistenförmige Erhabenheiten als Residuen von Wandungen einander benachbarter und durch Schwund der Zwischenwände verschmolzener Cysten.

Der Inhalt der Cysten besteht meistens aus einer zähen, gallertigen oder schleimigen, fadenziehenden Masse, welche reichlich Pseudomucin enthält. Am deutlichsten ist dieser Charakter in den kleinen Cysten, während in den grossen der Inhalt dünnflüssig zu sein pflegt. Sodann giebt es auch multiloculäre Cystengeschwülste, in denen der Inhalt aller Cysten eine klare oder leicht gelblich gefärbte seröse

Flüssigkeit darstellt. Man kann sonach ein **Kystoma multiloculare pseudomucinosum** und ein **K. m. serosum** unterscheiden. Bei ersterem ist das Epithel ein schleimproducirendes Cylinderepithel (Fig. 596), bei letzterem ein einfaches, oft flimmerndes Cylinderepithel (Fig. 597). Bei beiden Formen können durch abgestossenes und verfettetes Epithel und durch Austritt von Blut Trübungen des Inhalts mit Beimischung weisslicher Flocken sowie rothe und braune Färbungen entstehen.

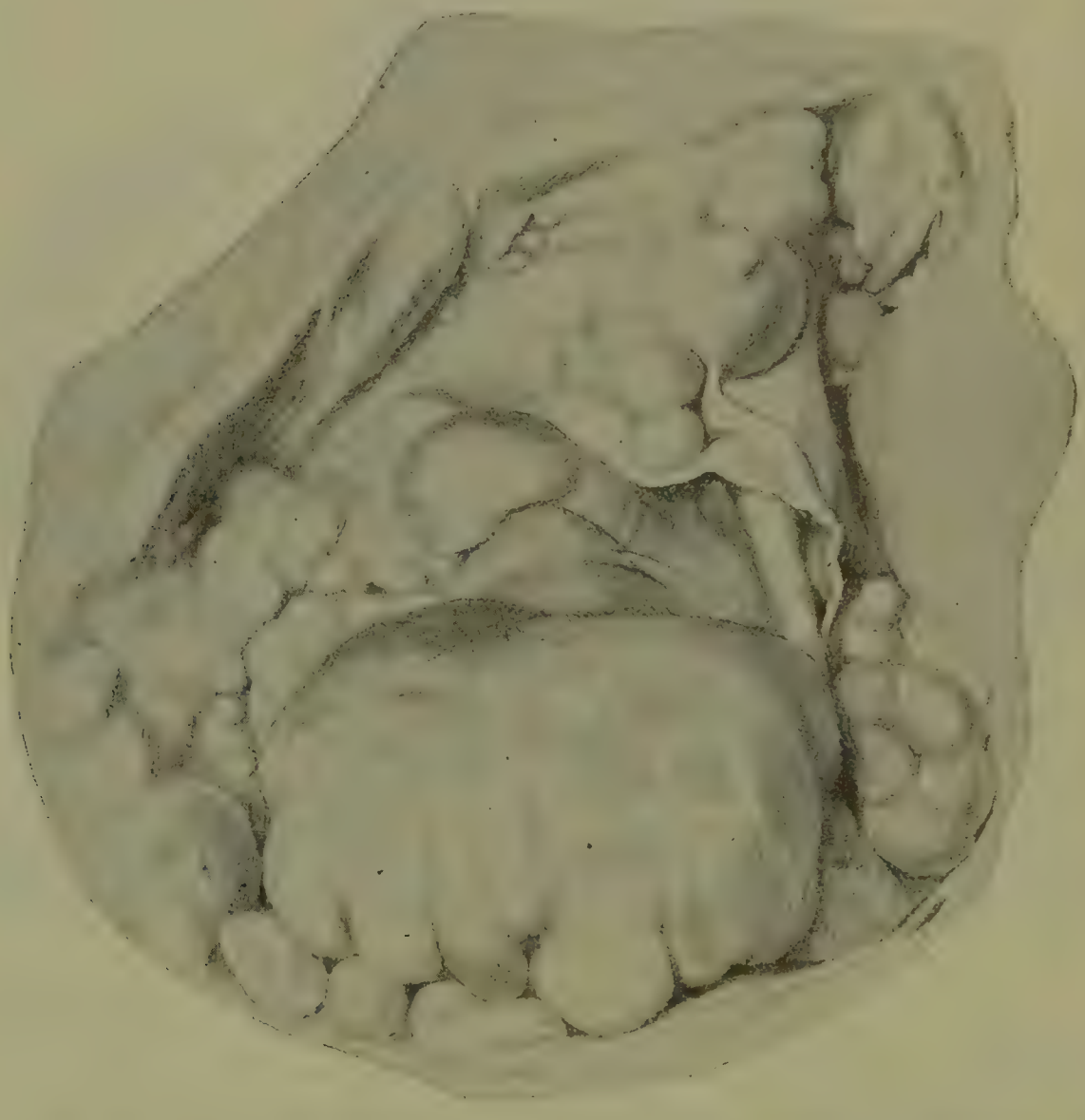

Fig. 592. Stück aus der Wand der Hauptcyste eines grossen Adenokystoma multiloculare ovarii simplex mit zahlreichen sich vordrängenden kleineren Cysten. Um $^1/_6$ verkleinert.

Die multiloculären Kystome sind nach ihrer Genese **Adenokystome**, d. h. die Cysten entstehen aus drüsenartigen Bildungen, die meist den Typus der schlauchförmigen Drüsen bieten (Fig. 594). Man findet diese Vorstufen theils als selbständige Bildungen in dem Gewebe in der Umgebung der Cysten resp. zwischen den Cysten, theils auch wieder als Ausstülpungen der bereits vorhandenen Cystenwände. Ob die ersten **adenomatösen Wucherungen** aus dem Follikelepithel hervorgehen, ob Einsenkungen des Keimepithels den Ausgangspunkt bilden,

oder ob Entwicklungsstörungen des Eierstocks, bei welchen sich Drüsenschläuche im Gewebe des Eierstocks als solche erhielten, die ersten Entwicklungsphasen darstellen, ist bis jetzt nicht sicher entschieden. Für letzteres kann man anführen, dass die Adenokystome schon in jungen Jahren auftreten und doppelseitig sich entwickeln können, doch trifft das nur für eine Minderzahl von Fällen zu und ist für die Hypothese nicht beweisend. Wahrscheinlicher ist, dass die epitheliale

Fig. 593.

Fig. 594.

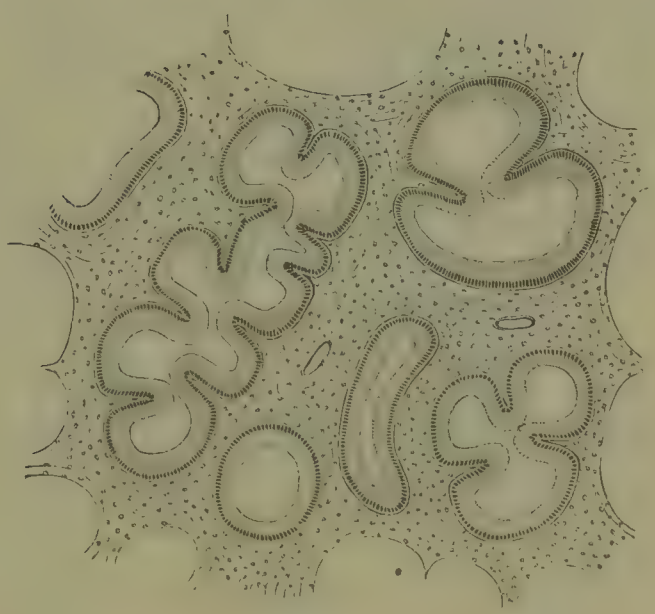

Fig. 593. Abgeschnittenes Stück eines Adenokystoma multiloculare ovarii. Um $^1/_6$ verkleinert.

Fig. 594. Schnitt aus der Wand eines Adenokystoma ovarii (M. Fl. Häm.). Vergr. 200.

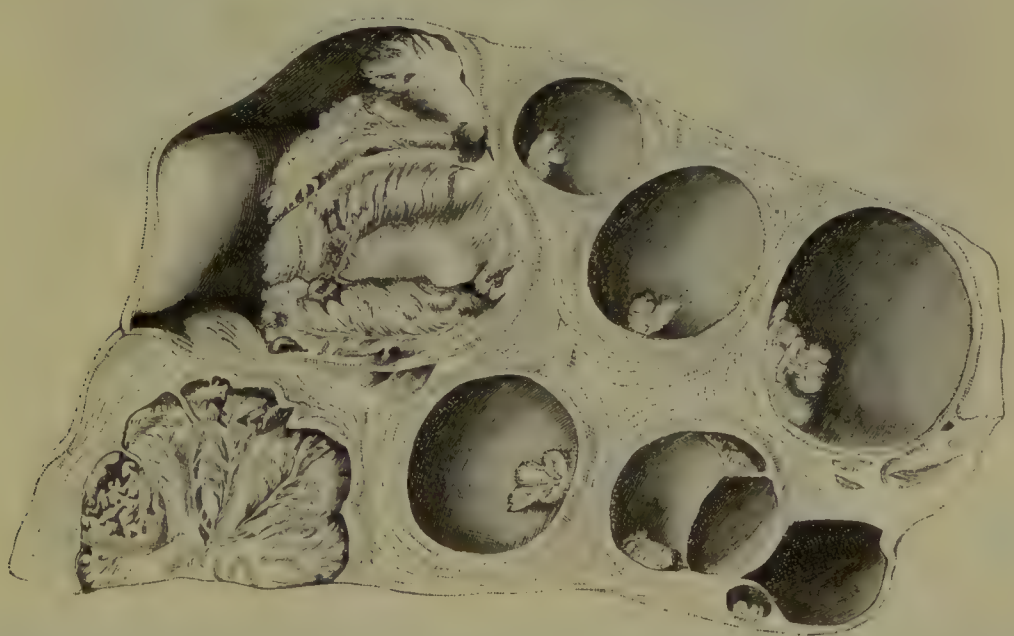

Fig. 595. Durchschnitt durch ein Stück eines Adenokystoma papilliferum multiloculare ovarii. Natürliche Grösse.

Wucherung theils vom oberflächlichen Keimepithel, theils vom Follikelepithel ausgeht.

In beiden Formen der Adenokystome kommt es nicht selten zu papillären Wucherungen innerhalb der Cysten, welche bald zur Bildung kleiner Wärzchen und blumenkohlartiger Gewächse (Fig. 595), bald auch wieder zu einer Umwandlung der glatten Innenfläche in eine schleimhautartige Membran führt. Aus dem Adenokystoma simplex wird ein **Adenokystoma papilliferum**.

Die Papillenbildung tritt bald schon in den kleinsten Cysten, bald erst in grösseren Räumen auf, und kann die Cystchen ganz erfüllen. Sie kann ferner sich auf einzelne Cysten (Fig. 591 *b*) beschränken oder über alle Cysten verbreitet auftreten und dadurch den cystischen Tumor wieder mehr in einen dichten umwandeln. Die Papillen sind meist schlank und vielfach verzweigt (Fig. 596 *a*), können aber auch plumpere Formen zeigen und durch myxomatöse Umwandlung (Fig. 597 *b*) mehr oder weniger anschwellen. Zuweilen enthalten sie Kalkconcremente. Das Epithel stimmt gewöhnlich mit demjenigen der glattwandigen Adenokystome überein (Fig. 596 *c* u. Fig. 597 *c*).

Die **Adenokystome** sind grösstentheils gutartige Geschwülste, welche zwar eine bedeutende Grösse erreichen, häufig auch mit der Umgebung Verwachsungen eingehen, welche indessen nicht Metastasen machen. Es kommen indessen Formen vor, welche eine gewisse Bösartigkeit besitzen (Fig. 591) und namentlich innerhalb der Bauchhöhle Metastasen bilden. Es sind dies Kystome, welche theils



Fig. 596. Kystoma papilliferum ovarii (M. Fl. Häm. Eos.). *a* Stroma mit Papillen. *b* Drüsenschlauch mit kleinen Papillen. *c* Hohes, Schleim producirendes Cylinderepithel. *d* Zellenhaltiger Schleim im Innern der Cysten. Vergr. 150.

durch eine reichliche papilläre Wucherung des Stromas (Fig. 598 *c*, *d*), theils durch eine üppige und atypische Epithelproduction (*b*) ausgezeichnet sind, und es ist namentlich die letztere, welche der Geschwulst einen bösartigen Charakter verleiht. Es werden nicht nur die Cysten mit wuchernden Papillen ganz gefüllt,

Fig. 597. Kystadenoma papillare serosum myxomatosum (M. Fl. Häm.). *a* Fibröses Stroma. *b* Myxomatös entartete Papillen. *c* Epithel. Vergrösserung 80.

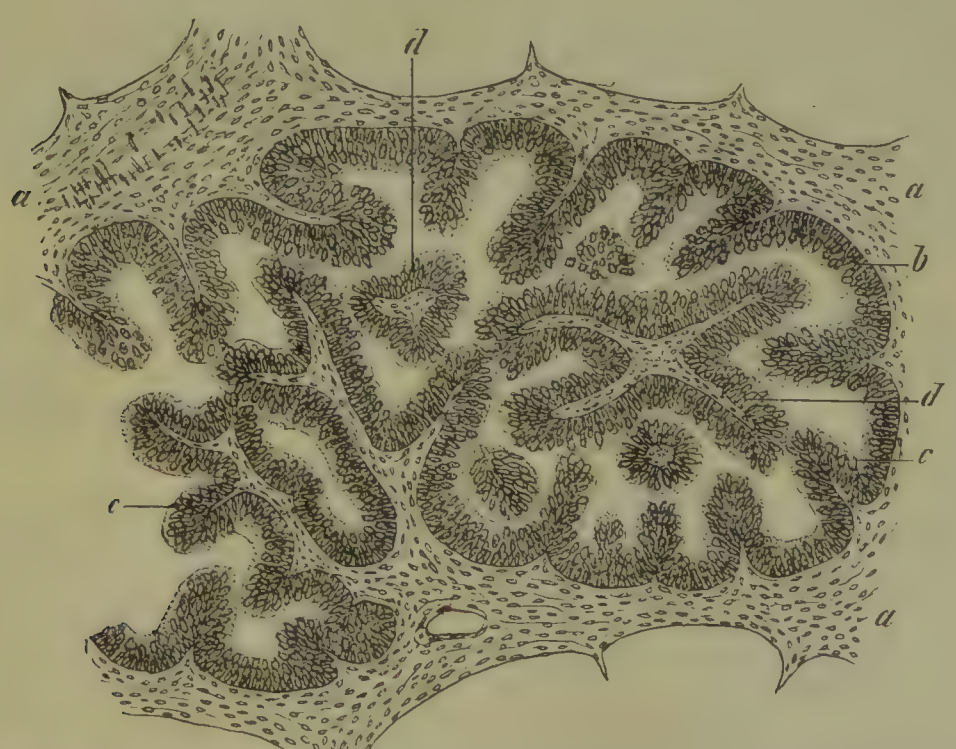

Fig. 598. Cystocarcinoma papilliferum ovarii (M. Fl. Häm.). *a* Stroma. *b* Geschichtetes Epithel. *c* Papillöse Wucherungen auf dem Längsschnitt. *d* Papillöse Wucherungen auf dem Querschnitt. Vergr. 120.

häufig brechen die papillösen Wucherungen durch die Cystenwände durch und treten danach in Form schwammiger, blumenkohlartiger Gewächse über die Oberfläche hervor. Die Geschwulst geht ferner festere Verwachsungen mit der Nachbarschaft ein und verbreitet sich häufig namentlich in den breiten Mutterbändern. Zuweilen bilden sich auch Metastasen in der Bauchhöhle, und es kann unter Umständen das Peritoneum an den verschiedensten Stellen mit papillösen, blumenkohlartigen Wucherungen besetzt werden (vergl. Fig. 411, pag. 570). Diese Bösartigkeit setzt den Tumor klinisch in die Gruppe der Carcinome, und man kann ihn danach als **Cystocarcinoma papilliferum** bezeichnen. Zuweilen giebt sich der krebsige Charakter dieser Neubildung noch dadurch zu erkennen, dass das Gewebe, auf welchem die papillären Wucherungen sitzen, von epithelialen Zellnestern durchsetzt wird.

In seltenen Fällen kommen auch grössere **Papillome an der Oberfläche des Eierstocks** vor, welche sich ähnlich verhalten wie die papillären Wucherungen innerhalb der Kystome und dadurch zur Entwicklung gelangen, dass die leichten höckerigen Unebenheiten der Oberfläche, die an Ovarien älterer Individuen häufig und zuweilen auch papillenförmig gestaltet sind, sich stärker entwickeln oder aber dadurch, dass zuerst Epithelwucherungen sich bilden, in welche alsdann Papillen hineinwachsen. Besitzen sie reichlich wucherndes, mehrschichtiges Epithel und machen sie Metastasen in der Bauchhöhle, so kann man dieselben als **papilläre Carcinome** bezeichnen. Sind die papillären Wucherungen nur von einem einfachen Epithel bedeckt, so werden sie den **papillären Fibromen** oder besser den **papillären Epitheliomen** zugezählt.

Literatur über Kystome und Papillome der Ovarien.

Acconi, *Genese der papillenführenden Kystome, Cbl. f. allg. Path. I 1890.*

Baumgarten, *Einfaches Ovarialkystom mit Metastasen, Virch. Arch. 87. Bd. 1882.*

Beigel, *Auf das Peritoneum übergreifendes Papillom, Virch. Arch. 45. Bd. 1869.*

Böttcher, *Entwicklung multiloculärer Eierstockscysten, Virch. Arch 49. Bd. 1870.*

Brodowski, *Mit Flimmerepithel ausgekleidete Cysten, Virch. Arch. 67. Bd. 1876.*

Bulius, *Der Eierstock bei Fibromyoma uteri (Epitheleinsenkungen, Cystchen, papilläre Excrescenzen), Stuttgart 1892.*

Burckhard, *Genese der multilocul. Kystome, Virch. Arch. 144. Bd. 1896.*

Coblenz, *Zur Genese u. Entwicklung von Kystomen, Virch. Arch. 84. Bd. 1881; Papillöses Kystom, Zeitschr. f. Geb. u. Gyn. VII.*

Cohn, *Versch. Tumoren, Zeitschr. f. Geb. u. Gyn. XII.*

Flaischlen, *Papill. Kystome u. andere Tumoren, Z. f. Geb. u. Gyn. VI u. VII 1881—82.*

Fürst, *Knochenbildung in der Wand eines Kystoms, Virch. Arch. 97. Bd. 1884.*

Gusserow, *Die Cysten des breiten Mutterbandes, Arch. f. Gyn. IX u. X.*

Gusserow u. Eberth *Papilläres Fibrom, Virch. Arch. 43. Bd. 1868.*

Langhans, *Ueber die Drüsenschläuche des menschl. Ovariums, Virch. Arch. 38. Bd. 1867.*

Leopold, *Verkalkung von Kystomen, Arch. f. Gyn. VIII.*

Marchand, *Beitr. z. Kenntniss der Ovarientumoren, Halle 1879.*

Nagel, *Genese der epithelialen Eierstocksgeschwülste, Arch. f. Gyn. XXXIII 1888.*

Pfannenstiel, *Genese der Flimmerepithelgeschwülste, Arch. f. Gyn. 40. Bd. 1891; Pseudomucine in Ovarialgeschwülsten, ib. 38. Bd. 1890; Die papillären Geschwülste des Eierstocks, ib. 48. Bd. 1895; Die Erkrank. des Eierstocks, Hdb. d. Gyn. v. Veit III 1898.*

Saxer, *Ueb. d. papill. Kystom u. s. Bez. zu and. Ovarialgeschwülsten, I.-D. Marburg 1891.*

di Sinéty et Malassez, *Kystes de l'ovaire. Arch. de phys. 1878—1881.*

Spenzer-Wells, *Die Krankh. d. Eierstöcke, Leipzig 1874.*

Spiegelberg, *Drüsenschläuche im fötalen Eierstock, Virch. Arch. 30. Bd. 1864; Die abdominellen Cysten mit serösem Inhalt, Arch. f. Gyn. XIV.*

Steffeck, *Entstehung d. epithel. Eierstocksgeschwülste, Z. f. Gyn. 19. Bd.*

Stratz, *Histogenese der epithelialen Eierstocksgeschwülste, Zeitschr. f. Geb. 26. Bd. 1893; Geschwülste der Eierstöcke, Berlin 1894.*

v. Velitz, Histol. u. Genese d. Flimmer-Papillarkystome, Zeitschr. f. Geb. XVII 1890.
***Waldeyer,** Die epithelialen Eierstocksgeschwülste, Arch. f. Gyn. I 1870.*
***Williams,** Papillomatous tumors af the ovary, Johns Hopkins Hosp. Rep. III, Baltimore 1892; Calcified tumors of the ovary. Amerik. Journ. of Obstet. 1893.*
Weitere Literatur enthält § 287.

§ 287. Unter den **soliden Tumoren** der Ovarien sind die **Carcinome** und **Adenocarcinome** die häufigsten, doch kommen sie weit seltener vor als die Adenokystome und Cystocarcinome; sie bilden meist regelmässig gestaltete oder leicht höckerige Tumoren, welche etwa die Grösse eines Mannskopfes erreichen können, meist jedoch unter dieser Grösse bleiben. Sie können in jedem Alter, auch bei jugendlichen Individuen auftreten, entwickeln sich oft doppelseitig, gehören theils den derben, theils den weichen Formen an und können sowohl tubulären und papillären (Fig. 599 *d*) als auch alveolären Charakter (*f*, *g*) tragen oder beide Charaktere vereinigen. In sehr seltenen Fällen kommt es auch vor, dass die Krebse Zellnester enthalten, welche Eifollikeln (*f*, *g*) ähnlich sind (folliculäres Adenom). Es können sich



Fig. 599. Krebs des Eierstocks (M. Fl. Häm. Eos.). *a* Tubulär und papillär, *c* alveolär gebautes Krebsgewebe. *b*, *e*, *h* Bindegewebsstroma. *d* Anastomosirende Zellstränge. *f* Primärfollikeln ähnliche Alveolen. *g* Alveolen mit kranzartig gruppirten Kernhaufen. Vergr. 100.

ferner in Krebszellenherden hirnsandähnliche Concremente bilden. Zuweilen geht ein Theil der Krebszellen auch eine schleimige Entartung ein. In seltenen Fällen kann auch das Stroma myxomatös werden, wobei dasselbe aufquillt und die Krebszellenherde zu Strängen zusammenschiebt, welche dem Gewebe ein sehr eigenartiges Aussehen verleihen. Die Follikel gehen frühzeitig zu Grunde, doch kann der Tumor vereinzelte Cysten enthalten, welche wahrscheinlich vor der Entstehung des Krebses vorhanden waren und sich bei dem Wachsthum mit vergrösserten. Metastasen treten am häufigsten innerhalb des Peritoneums auf.

Fibrome, Fibrosarkome und **Sarkome** kommen sowohl einseitig als doppelseitig vor und bilden walnuss- bis mannskopfgrosse Knoten, welche meist das ganze Ovarium einnehmen und auch im Grossen und Ganzen noch die Form des Ovariums beibehalten. Die Oberfläche ist meist mehr oder weniger höckerig, die Consistenz meist ziemlich fest, doch kommen auch medullare Formen vor; auch können einzelne Theile myxomatöse Beschaffenheit zeigen.

Sind die Fibrome und Sarkome noch klein, sind also die Ovarien nur mässig vergrössert, so lassen sich im Geschwulstparenchym zuweilen noch Follikel oder Reste von solchen in Form kleiner Haufen epithelialer Zellen, ebenso auch Corpora fibrosa nachweisen. In seltenen Fällen kommen auch Stellen mit adenomatösen Epithelwucherungen vor, so dass man die Geschwülste als **Adenofibrome** und **Adenosarkome** bezeichnen kann. Es combiniren sich ferner fibröse oder sarkomatöse Wucherungen mit Cystenbildung, so dass **Cystofibrome** und **Cystosarkome** entstehen.

Als seltenere Geschwulstformen sind beschrieben Endotheliome, Hämangiome, Lymphangiome, Angiosarkome.

Die **Teratome des Eierstocks** treten am häufigsten in Form von **Dermoidcysten** auf, welche nach Wilms als rudimentäre Embryonen, die sich aus einem Ei entwickelt haben, anzusehen sind. Sie bilden erbsen- bis mannskopfgrosse dickwandige Cysten, welche mit einer fettigen Schmiere, in der reichlich blonde Haare liegen, gefüllt

Fig. 600. Wandstück einer Dermoidcyste des Ovariums. *a* Wand. *b* Aus Fett- und Hautgewebe bestehende Prominenz. *c* Haare. *d* Zähne. Nat. Grösse.

sind. An irgend einer Stelle der Cystenwand, die mit Cylinderepithel ausgekleidet oder epithellos ist, findet sich eine zottige oder wulstige oder flächenhaft ausgebreitete oder septumartig gestaltete Erhebung, welche der Oberfläche die Eigenschaft der äusseren Haut verleiht und mit Haaren, oft auch mit Zähnen (Fig. 600) besetzt ist. Diese Prominenz enthält Gewebe aus sämmtlichen Keimblättern in regelmässiger Lagerung, so dass das Ektoderm nach innen, das Entoderm nach aussen liegt. Am stärksten entwickelt sind die ektodermalen Bildungen, während das Entoderm meist auf einen mit Flimmerepithel ausgekleideten Schlauch reducirt ist, doch kann auch Darmschleimhaut mit glatten Muskelfasern vorkommen.

Im Uebrigen können Knorpelgewebe, Knochengewebe, Zähne, Hirngewebe mit Centralkanal, Schleimdrüsen, Schilddrüsengewebe, Muskelgewebe, Nerven, Augengewebe mit Pigmentzellen zur Entwicklung kommen, niemals aber Herz-, Nieren- und Lebergewebe.

Der übrige Theil des Ovariums kann zu Grunde gegangen oder noch in Resten erhalten sein. Zuweilen finden sich neben dem Dermoid Adenokystombildungen. In Dermoidcysten können sich Carcinome entwickeln.

Solide Teratome des Eierstocks, welche Wilms als embryoide Geschwülste bezeichnet, kommen weit seltener vor und bestehen aus einem wirren Durcheinander von verschiedenen Gewebsarten, wie Bindegewebe, Schleimgewebe, Muskel-, Knorpel-, Knochen- und Fettgewebe, Drüsenformationen aus Cylinder- oder Flimmer- oder Schleimepithel, epidermoidale Bildungen mit Talgdrüsen, Schweissdrüsen und Haaren, Hirngewebe, Augengewebe mit Pigmentzellen, Darmgewebe, doch sind nicht in jedem Tumor alle die genannten Gewebe enthalten.

Literatur über solide Geschwülste und Teratome.

***Cohn**, Statistische Untersuchungen über Tumoren, Zeitschr. f. Geb. u. Gyn. XII.*
***Eckhardt**, Endotheliale Eierstockstumoren, Zeitschr. f. Geburtsh. 16. Bd. 1889.*
***Eichwald**, Comb. von Dermoid u. Adenom, Würzb. med. Zeitschr. V 1864.*
***Flaischlen**, Verschiedene Tumoren, Zeitschr. f. Geb. u. Gyn. VI 1881 u. VII 1882.*
***Flesch**, Combin. von Dermoid u. Adenom, Verh. d. Würzb. phys.-med. Ges. 1872.*
***Frommel**, Oberflächliche Papillome, Zeitschr. f. Geb. XIX 1891.*
***Friedländer**, Combin. von Dermoid u. Adenom, Virch. Arch. 56. Bd. 1872.*
***Guffroy**, Endothelioma ovarii, I.-D. Freiburg, Amsterdam 1897.*
***Gusserow u. Eberth**, Papilläres Fibrom, Virch. Arch. 43. Bd. 1868.*
***Hertz**, Sarkom, Virch. Arch. 36. Bd. 1866.*
***v. Kahlden**, Eigenthümliche Form des Ovarialcarcinoms, Cbl. f. allg. Path. 1895.*
***Kleinwächter**, Verkalktes Fibrom, Arch. f. Gyn. IV.*
***Kolaczeck**, Dermoid mit Bauchfellmetastasen. Virch. Arch. 75. Bd. 1879.*
***Leopold**, Die soliden Geschwülste der Ovarien, Arch. f. Gyn. VI.*
***Markwald**, Angioma cavernosum, Virch. Arch. 137. Bd. 1894.*
***Neumann**, Dermoidkystome mit centraler Nervensubstanz, Virch. Arch. 104. Bd. 1886.*
***Pfannenstiel**, Die Erkrankungen des Eierstocks, Hdb. d. Gyn. v. Veit III 1898 (Lit.).*
***Pick**, Endotheliome, Berl. klin. Woch. 1894.*
***Poupinel**, Des tumeurs mixtes de l'ovaire, Arch. de phys. IX 1887.*
***Rosthorn**, Endothelioma ovarii, Arch. f. Gyn. 41. Bd. 1892.*
***Spiegelberg**, Fibrom, Monatsschr. f. Geburtsk. XXVIII 1866.*
***Virchow**, Die krankh. Geschwülste; Mischgeschwulst mit Lebermetastasen, sein Arch. 75. Bd. 1879.*
***Waelle**, Ueber d. Perforat. d. Blase durch Dermoidkystome d. Ovariums, Leipzig 1881.*
***Waldeyer**, Epitheliale Geschwülste, Monatsschr. f. Geburtsk. XXVII 1866 u. XXX 1870, Arch. f. Gyn. I, Virch. Arch. 41. u. 55. Bd., u. Fibrom, Arch. f. Gyn. II 1871.*
***Wilms**, Dermoidcysten u. Teratome, D. Arch. f. klin. Med. 55. Bd. 1895 (Lit.); Die soliden Teratome des Ovariums, Beitr. v. Ziegler XIX 1896 (Lit.).*

Yamagiva, *Dermoidcyste mit krebsiger Degeneration, Virch. Arch. 147. Bd. 1897.*
Zangemeister, *Sarkome des Ovariums, Beitr. v. Bruns XVI 1896 (Lit.).*
Weitere Literatur enthält § 286.

2. Pathologische Anatomie der Tuben, des Uterus, der Scheide, des Beckenperitoneums, des Beckenbindegewebes und der äusseren Genitalien.

§ 288. Die innerhalb des Genitalstranges gelegenen Theile der MÜLLER'schen Gänge verschmelzen in der Zeit von der achten bis zwölften Woche der Embryonalentwicklung von der Mitte des Genitalstranges aus zu einem einfachen Kanal, dessen oberes Stück zum Uterus, dessen unteres sich zur Scheide umgestaltet. Nach der im vierten oder fünften Monat erfolgten Differenzirung des Genitalkanales in Uterus und Scheide setzt sich der Uteruskörper seitlich nach dem Eileiter hin in zwei Abschnitte fort, welche als Hörner bezeichnet werden (Uterus bicornis) und welche erst später in den Körper einbezogen werden.

Vollzieht sich die Verschmelzung der MÜLLER'schen Gänge aus irgend einem Grunde nur unvollkommen, so entsteht eine Reihe von **Missbildungen**, welche alle durch eine **Verdoppelung des Genitalkanales** im Bereiche des Uterus oder der Scheide oder beider zugleich gekennzeichnet sind. Gehen auf der einen Seite oder auf beiden Seiten Theile der MÜLLER'schen Gänge verloren, oder gelangen dieselben von vornherein nicht zur Ausbildung, so entstehen mehr oder minder umfangreiche **Defecte**, welche entweder einseitig oder doppelseitig sind.

Durch Verkümmerung von Theilen der MÜLLER'schen Gänge entstehen **rudimentäre Bildungen**, welche ebenfalls die ganzen Geschlechtsgänge oder aber nur Abschnitte derselben betreffen.

Unter den durch **mangelhafte Verschmelzung der MÜLLER'schen Gänge** bedingten Missbildungen kann man zwei Gruppen unterscheiden. In der ersten sind die MÜLLER'schen Gänge zu einem äusserlich einfachen, normal erscheinenden Genitalrohr vereinigt, und es besteht nur eine mehr oder minder vollkommene Scheidewand zwischen der rechten und linken Hälfte des Kanales. Ist dadurch das Lumen des Uterus verdoppelt, so bezeichnet man den Zustand als Uterus bilocularis s. septus duplex (Fig. 601), die entsprechende Verdoppelung der Scheide als Vagina bilocularis s. septa.

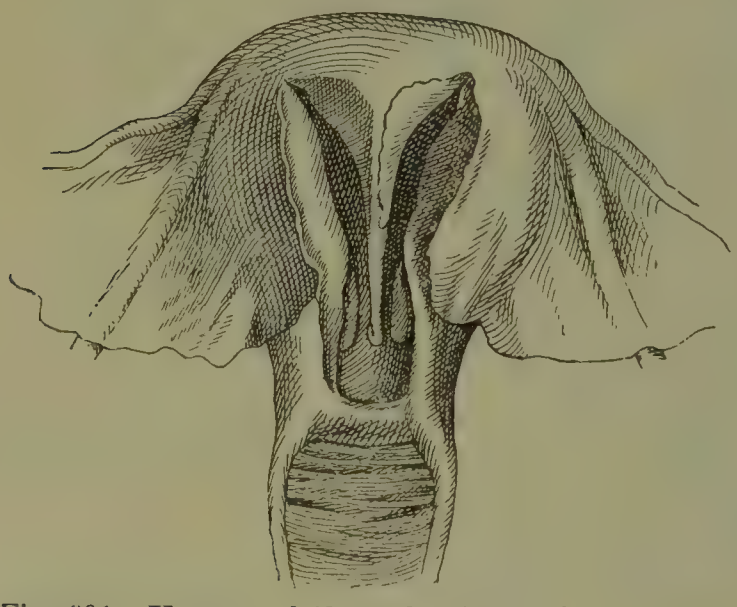

Fig. 601. Uterus bilocularis (nach GRAVEL).

Unvollständige Scheidewandbildung, die sich auf die Pars cervicalis und das Orificium externum oder auch auf das oberste Ende des Uterus beschränkt, führt zum Uterus subseptus, partielle Scheide-

wandbildung in der Scheide zur Vagina subsepta, bei der die Scheidewand auch mehrfach perforirt sein kann.

In der zweiten Gruppe sind die MÜLLER'schen Gänge auch äusserlich nicht vollkommen vereinigt und treten mehr oder weniger aus einander. Am häufigsten kommt dies am oberen Theil des Uterus vor, der dabei in zwei Hörner (Fig. 602) sich theilt (Uterus bicornis) oder auch nur eine ambossförmige Gestalt (Ut. incudiformis) oder eine leichte Einsenkung in der Mitte (Ut. arcuatus) zeigt.

Fig. 602. Uterus bicornis (nach KUSSMAUL).

Ist unterhalb der Vereinigung der Uterushörner noch eine Scheidewand bis zum Orificium externum vorhanden, so bezeichnet man dies als Uterus bicornis duplex (Fig. 603), fehlt die Scheidewand oder ist sie unvollkommen, als Uterus bicornis semiduplex.

In seltenen Fällen reicht die Spaltung nach abwärts durch den ganzen Uterus (Uterus bipartitus) und betrifft unter Umständen die ganze Länge der Geschlechtsgänge, eine Missbildung, welche man als Uterus didelphys und Ut. bicornis duplex separatus bezeichnet.

Defecte und **Verkümmerungen** kommen sowohl bei einfachem Uterus und einfacher Scheide als bei deren Verdoppelung zur Beobachtung.

Bei partieller oder totaler Verdoppelung ist zuweilen das eine Rohr da oder dort verschlossen (Fig. 603 *c*). So kann z. B. bei Verdoppelung der Scheide eine Scheide unten geschlossen sein oder schon in der Mitte oder noch höher oben enden, eine Erscheinung, die dahin zu erklären ist, dass der betreffende MÜLLER'sche Gang nicht weiter nach abwärts reichte oder im untersten Theile obliterirte. Bei Verdoppelung am Uterus kann der eine Uterus, resp. das eine Horn verschlossen sein. Bei Uterus bicornis ist ferner das eine Horn zuweilen rudimentär und bildet nur einen soliden oder auch einen hohlen Strang, dessen Ostien verschlossen sind, oder fehlt wohl auch ganz (Uterus unicornis). Die Tube der verkümmerten Seite ist entweder normal oder ebenfalls rudimentär, zu einem soliden Strang verkümmert.

In dem geringsten Grade einseitiger Wachsthumshemmung zeigt der Uterus nur eine schiefe Gestalt oder eine Krümmung nach einer Seite.

Bei normaler Verschmelzung der MÜLLER'schen Gänge kommen Defecte und Verkümmerungen am häufigsten am Uterus vor, nur selten bleiben die ganzen MÜLLER'schen Gänge so in der Entwicklung zurück, dass sie späterhin nur noch durch ein solides oder hohles musculöses Knötchen oder durch einen Strang angedeutet sind.

Fig. 603. Uterus bicornis duplex mit Hämatometra und Hämatosalpinx von einem Mädchen von 20 Jahren. *a* Scheide. *b* Rechter Uterus mit offenem Orificium. *c* Linker Uterus mit verschlossenem Muttermund und durch Blut dilatirter Höhle. *d* Rechte Tube. *e* Linke, durch Blut erweiterte und geplatzte Tube *f*, f_1 Ovarien. Um die Hälfte verkleinert.

Der rudimentär entwickelte Uterus ist meist ein Uterus bipartitus oder ein Ut. bicornis oder bildet einen von einer Tube zur anderen ziehenden Strang. Nur selten fehlen die Hörner, während ein dem Corpus und der Cervix entsprechendes Mittelstück vorhanden ist, Tuben können dabei vorhanden sein oder fehlen. Nicht selten entwickelt sich der Uterus in der ersten Zeit normal und bleibt erst später im Wachsthum zurück, indem der Uteruskörper, welcher sich normaler Weise vom sechsten Jahre ab vergrössert und bei seiner vollen Ausbildung die Cervix, welche ursprünglich grösser ist als er, an Masse bedeutend übertrifft, auf der fötalen Entwicklungsstufe verharrt oder wenigstens abnorm klein bleibt, eine Missbildung, die man als Hypoplasie des Uterus oder als Uterus foetalis resp. infantilis bezeichnet (Fig. 604). Die Ovarien können dabei wohl ausgebildet sein.

Vollkommener Mangel der Tuben kommt am häufigsten neben den erwähnten hochgradigen Defecten am Uterus vor. Von sonstigen Missbildungen der Tuben sind namentlich die Trennung derselben vom Uterus, die Bildung mehrerer abdominaler Ostien, die

Verkümmerung derselben zu einem soliden Strang, die Atresie des abdominalen und des uterinen Endes und die Verengerung und Verschliessung in den mittleren Theilen zu nennen.

Partieller und totaler Scheidenmangel kommt sowohl neben Defecten am Uterus als ohne solche vor, doch ist er selten. Häufiger ist ein Theil der Scheide in einen soliden Strang umgewandelt.

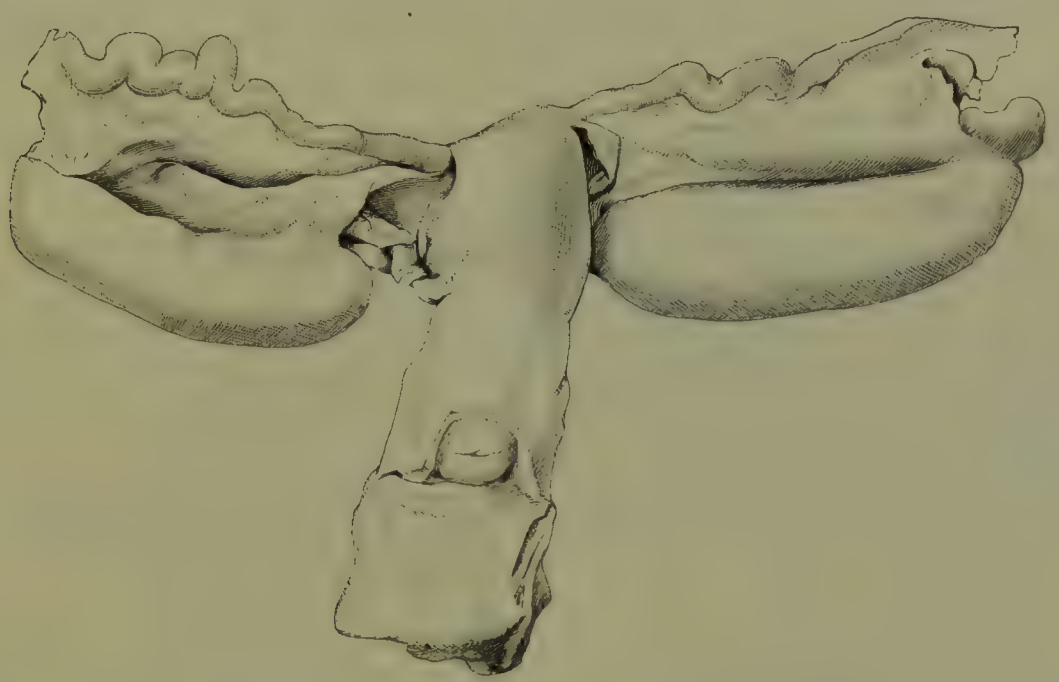

Fig. 604. Infantiler Uterus mit wohlentwickelten Ovarien von einem 18-jährigen kretinistischen Mädchen. Um $^1/_6$ verkleinert.

Atresieen und Stenosen kommen innerhalb der Geschlechtsgänge am häufigsten im Gebiete der Cervix bis zum Orificium externum, ferner am obersten und am untersten Theil der Scheide vor. In der Cervix wird der Schluss theils durch Schleimhaut, theils durch Muskelgewebe gebildet. Die Stenose der Vagina ist entweder über die ganze Vagina verbreitet oder aber local und dann häufig durch quer- und schräggestellte Faltenbildungen bedingt.

Ausgedehnte Stenosen kommen namentlich neben sonstiger Missbildung der Geschlechtsgänge vor. Behält der Uterus im Pubertätsalter seine kindliche Form bei, so bleibt auch die Vagina eng und kurz (Vagina infantilis).

In seltenen Fällen kommt an der Hinterwand der Scheide dicht hinter dem Scheideneingang eine blindsackartige, mitunter für einen Finger durchgängige, der Vagina parallel verlaufende oder seitlich von ihr ablenkende, glattwandige Ausstülpung vor. Nach Breisky handelt es sich dabei um eine Erweiterung und Verlängerung an dieser Stelle schon normal vorkommender Schleimhautlacunen.

Der **Hymen** bildet normaler Weise eine an der hinteren Wand vorspringende Schleimhautfalte, welche die Scheide gegen den Sinus urogenitalis abgrenzt und bei geschlossenem Sinus eine Längsspalte umsäumt.

Bei Neugeborenen bildet der Hymen eine röhrenförmige Vorragung, die sich unter Umständen auch später noch erhällt. Normal ist der Hymen halbmondförmig, geht indessen zuweilen in einen Ring über und kann in nicht allzu seltenen Fällen eine Membran ohne Oeffnung

bilden (Atresia vaginae hymenalis). Es kommen ferner auch doppelte (H. septus) oder mehrfache Durchbrechungen des Hymen (H. cribriformis), Auszackungen und Papillen des freien Randes (H. denticulatus und fimbriatus), sowie Bildung eines zweiten Hymens oberhalb des normalen vor. Mangel des Hymens ist sehr selten. Cystenbildungen am Hymen sind mehrfach beobachtet.

Literatur über Missbildungen der Tuben, des Uterus, der Scheide und des Hymens.

Breisky, *Die Krankh. d. Vagina, Billroth's Handb. d. Frauenkrankh. III, Stuttgart 1886.*
Boivin et Angès, *Anat. pathol. de l'utérus, Paris 1866.*
Debierre, *Les vices de conformation des organes génitaux de la femme, Paris 1892.*
Dohrn, *Bildungsfehler des Hymens, Zeitschr. f. Geb. u. Gyn. XI.*
Huber, *Verdoppelung des Uterus und der Vagina, Virch. Arch. 108. Bd. 1887.*
Klob, *Pathol. Anat d. weibl. Sexualorgane, Wien 1864.*
Kussmaul, *Von dem Mangel u. s. w. der Gebärmutter, Würzburg 1859.*
Mayrhofer, *Entwicklungsfehler d. Gebärmutter, Handb. d. Frauenkrankh., Stuttgart 1882.*
Müller, P., *Entwicklungsfehler d. Uterus, Handb. d. Frauenkrankh. I, 2. Aufl. 1885.*
Nagel, *Entwicklung d. Uterus u. d. Vagina, Arch. f. mikr. An. 37. Bd. 1891; Entwicklungsfehler der weibl. Genitalien, Hdb. d. Gyn. v. Veit I, Wiesbaden 1897.*
Rieder, *Gärtner'sche Gänge, Virch. Arch. 96. Bd. 1884.*
Schaeffer, *Bildungsanomalieen weibl. Geschlechtsorgane aus dem fötalen Lebensalter mit bes. Berücksichtigung der Entwicklung des Hymens, Arch. f. Gyn. 37. Bd. 1890.*
v. Stubenrauch, *Theilung des Urogenitalkanals, Beitr. v. Ziegler XI 1891.*

§ 289. Die **Tuben** oder **Eileiter** sind, anatomisch betrachtet, musculöse, mit einer Schleimhaut ausgekleidete Röhren, deren Epitheldecke aus einem einschichtigen flimmernden Cylinderepithel besteht. Die Schleimhaut ist ausgezeichnet durch reiche Faltenbildung.

Bei congestiver **Hyperämie**, wie sie im Gebiete des Geschlechtsapparates zur Zeit der Menstruation, bei Beischlaf, bei manchen acuten Infectionskrankheiten vorkommt, ist auch die Tubarschleimhaut Sitz hyperämischer Zustände und es kann zu Blutungen kommen, die in seltenen Fällen zu Austritt von Blut aus den Tuben in die Bauchhöhle führen.

Die **Entzündung der Tuben**, die **Salpingitis**, kommt am häufigsten nach Entzündungen des Uterus und des Beckenperitoneums vor und verbindet sich im ersteren Falle gewöhnlich bald mit Entzündungen des Beckenperitoneums und der Oberfläche des Eierstockes. Stellen sich in deren Gefolge Exsudationen ein, so kommt es zu Verklebungen der Tuben mit der Nachbarschaft, also mit dem Ovarium oder dem breiten Mutterbande, oder mit der Hinterwand des Uterus und weiterhin zu mehr oder minder festen strang- und bandförmigen bindegewebigen Verwachsungen (Fig. 605 *e* und Fig. 606 *e*), wobei die Tuben mehr oder weniger aus ihrer Lage gebracht und an ihrem abdominalen Ende oft verschlossen werden.

Je nach dem Secret, das die Tuben enthalten, kann man schleimige, eiterige, schleimig-eiterige, seröse und hämorrhagische Entzündungen der Tuben unterscheiden. Ist das abdominale Ende durch Verwachsungen verschlossen und ist gleichzeitig auch der uterine Theil der Eileiter durch Schleimhautschwellung oder durch eingedicktes Secret oder durch Abknickung der Tuben oder Obliteration des Lumens verlegt, so können sich in dem abgeschlossenen Theil grössere Mengen einer schleimigen oder schleimig-serösen oder eiterigen oder blutigen Flüssigkeit ansammeln und so Zustände herbei-

geführt werden, welche als **Hydrops tubarum** (Fig. 606 *b*), **Pyosalpinx, Hämatosalpinx** (Fig. 605 *c*) oder als **Sactosalpinx serosa, S. purulenta** und **S. haemorrhagica** bezeichnet werden.

Die Tube erscheint bei mässiger Flüssigkeitsansammlung erweitert und geschlängelt (Fig. 606 *c*). Bei stärkerem Hydrops schwillt sie am abdominalen Ende zu einer mehr ovalen dünnwandigen Blase (Fig. 605 *b*) an und gewinnt dadurch, im Ganzen betrachtet, oft eine retortenförmige Beschaffenheit (Fig. 606 *b*). Das Ovarium ist neben der Tube bald

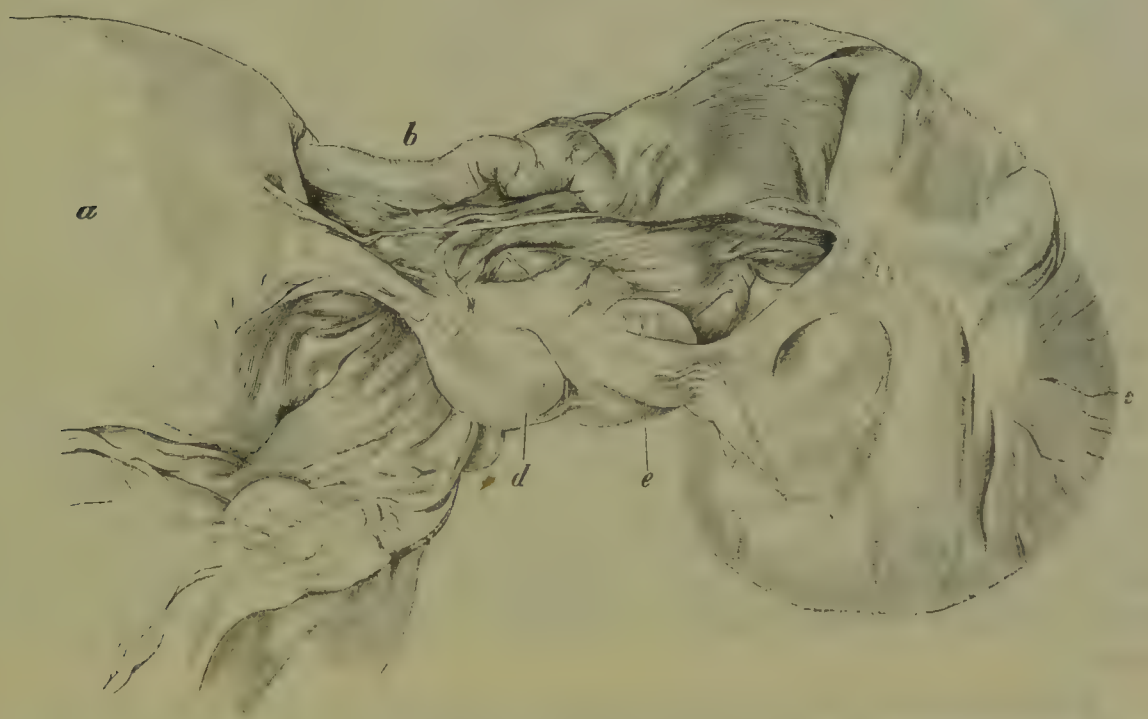

Fig. 605. Tubarhydrops mit perisalpingitischen und perioophoritischen Verwachsungen. *a* Uterus. *b* Uterintheil der Tube. *c* Cystisch entarteter und mit der Umgebung verwachsener abdominaler Theil der Tube. *d* Ovarium. *e* Verwachsungsmembran. $^2/_3$ der natürl. Grösse.

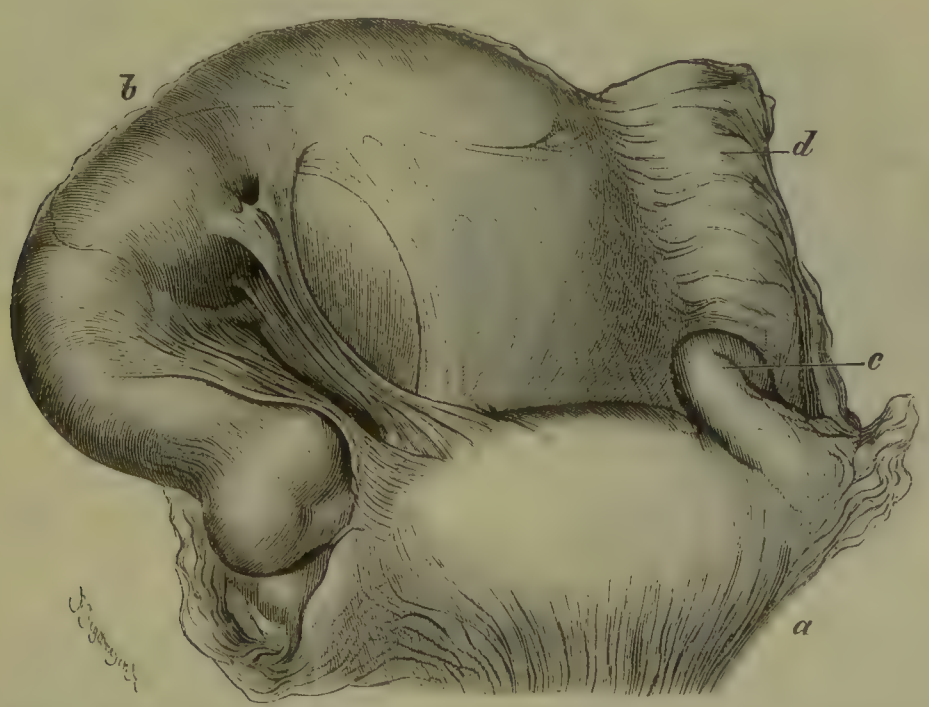

Fig. 606. Hydrops tubarum, von vorne gesehen. *a* Uterus. *b* Rechte, *c* linke Tube. *d* Rectum. $^1/_2$ der nat. Gr.

noch sichtbar (Fig. 605 *d*), bald von Adhäsionsmembranen überlagert, bald auch ganz in die Wand des Sackes aufgenommen (vergl. Tubo-ovarialcysten § 285). Bei eiterigen Entzündungen kann die Wand stellenweise vereitern, so dass es zu einem Durchbruch des Eiters in die Bauchhöhle kommt. In anderen Fällen dickt sich der Eiter ein und verkreidet. Bei Ansammlung von schleimiger oder blutiger Flüssigkeit erfolgen zuweilen ebenfalls Berstungen. Ist die uterine Oeffnung nur verengt oder normal weit, so kann die in der Tube sich ansammelnde Flüssigkeit zeitweise abfliessen (Hydrops tubae profluens). Unter besonderen Bedingungen kann auch im Uterus retinirte blutige, schleimige oder eiterige Flüssigkeit durch das Tubarostium bis in die Tuben zurückgestaut werden und in die Bauchhöhle einfliessen oder bei Verschluss des Abdominalostiums sich in den Tuben ansammeln.

Salpingitis kann durch verschiedene **Infectionen** entstehen; die eiterigen Formen werden theils durch die gewöhnlichen Eiterkokken, theils durch Gonokokken, seltener durch Pneumokokken verursacht, doch sind zur Zeit der anatomischen Untersuchung die Mikroorganismen oft nicht mehr nachweisbar. Die Mucosa ist mehr oder weniger stark infiltrirt, und es können an der Infiltration auch die Muscularis und Serosa Theil nehmen. Bei länger dauernden Entzündungen gehen die Falten und die papillösen Erhebungen der Schleimhaut zuweilen eine hypertrophische Wucherung ein und es können sich auch die übrigen Wandbestandtheile verdicken, so dass man den Process als **Salpingitis prolifera** bezeichnen kann. Durch Verwachsung von papillösen Wucherungen, welche ihr Epithel zum Theil verloren haben, können abgeschlossene, mit Epithel ausgekleidete Cystchen entstehen.

Tuberkulose der Tuben kommt sowohl bei Kindern als bei Erwachsenen vor und tritt meist doppelseitig auf. Der Uterus wird meist erst secundär in Mitleidenschaft gezogen, kann indessen auch primär erkranken. Der Beginn und die Ausbreitung des tuberkulösen Processes erfolgt in derselben Weise wie in anderen Schleimhäuten und hat am meisten Aehnlichkeit mit den tuberkulösen Ureterenerkrankungen. Bei weiter vorgeschrittenem Process sind die Tuben meist mit käsigen Massen gefüllt und erweitert (Fig. 607), die Schleimhaut, zuweilen auch

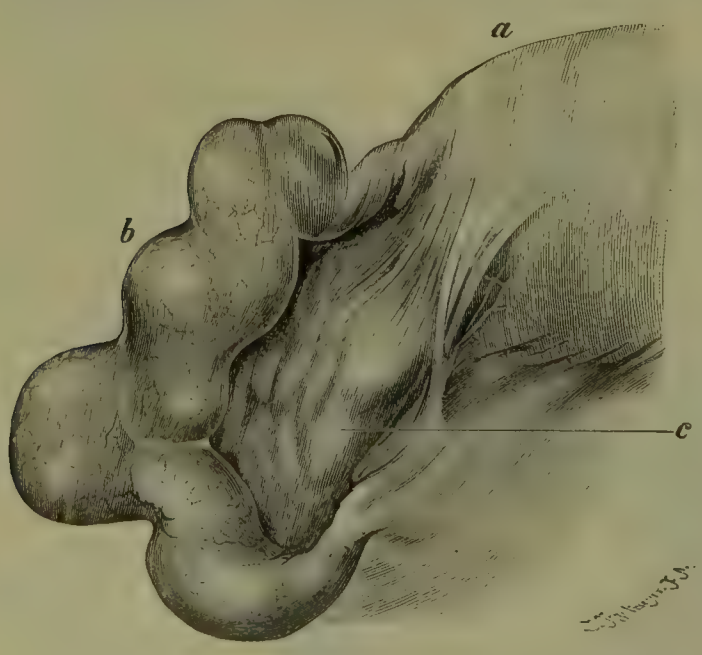

Fig. 607. Tuberkulose der linken Tube von hinten gesehen. *a* Uterus. *b* Tube. *c* Ovarium. $^6/_7$ der nat. Gr.

die Muscularis in graues, gelatinöses Granulationsgewebe umgewandelt, welches an der Oberfläche in käsigem Zerfall begriffen ist. In anderen Fällen führt die Wucherung mehr zu Verdickung und fibröser Verhärtung der Tubenwand und die Verkäsung tritt zurück. In der ver-

dickten Tubenwand finden sich typische Tuberkel. Durch stärkere Ansammlung von eiterähnlichem Secret oder von Zerfallsmassen des verkästen Gewebes können sich Säcke von bedeutender Grösse bilden.

Die Tubentuberkulose kann sich an Bauchfelltuberkulose anschliessen, tritt aber öfter als primäre Localisation der Tuberkulose im Unterleib auf und kann die einzige tuberkulöse Erkrankung im Körper bilden. Infection des Bauchfells von der Tube aus führt zu tuberkulöser Peritonitis. Sie kann sowohl bei offenen als bei geschlossenen Tuben erfolgen und es können käsige, Eiter enthaltende Säcke auch bersten. Zuweilen trägt die folgende Peritonitis auch einen eiterigen oder putriden Charakter (Mischinfection).

Von **Geschwülsten** kommen zunächst Fibrome und Fibromyome, Adenomyome in Form kleiner Knoten vor, sind indessen weit seltener als im Uterus (vergl. Uterusfibromyome). Sarkome und Myxome sind sehr selten. Carcinome kommen in seltenen Fällen primär in Form papillärer Wucherungen vor. Im Uebrigen können Krebse der Ovarien und des Uterus auf die Tuben übergreifen.

Unter den **Cysten**, welche an der Aussenfläche der Tuben vorkommen, ist zunächst die Morgagni'sche Hydatide zu nennen, welche dem abdominalen Tubarende in Form eines gestielten Bläschens aufsitzt und das oberste Ende des Müller'schen Ganges darstellt. Sodann kommen auf den Eileitern und den breiten Mutterbändern nicht selten mohnkorn- bis höchstens erbsengrosse Bläschen mit kolloidem Inhalte vor, welche wahrscheinlich aus Resten der Urniere hervorgehen.

Literatur zur pathologischen Anatomie der Tuben.

***Bandl**, Die Krankh. d. Tuben u. s. w., Handb. d. Frauenkrankh. v. Billroth II 1885.*
***Brouardel**, De la tuberculose des org. gén. de la femme, Thèse de Paris 1865.*
***Bum**, Gonorrhoe d. weibl. Geschelchtsorg., Hdb. v. Veit I 1897 (Lit.).*
***Cullen**, Hydrosalpinx, Johns Hopkins Hosp. Rep. IV 1895.*
***Chiari**, Zur pathol. Anatomie des Eileiterkatarrhs, Zeitschr. f. Heilk. VIII 1887.*
***Cornil**, Sur les salpingites, Journ. des conaissances méd. 1888.*
***Cornil** et **Terillon**, Anat. de la salpingite et de l'ovarite, Arch. de phys. X 1887.*
***Eberth** u. **Kaltenbach**, Zur Pathologie d. Tuben, Zeitschr. f. Geburtsh. XVI 1889.*
***Finger**, Blennorrhoe der Sexualorgane, Wien 1896.*
***Hegar**, Entstehung der Genitaltuberkulose d. Weibes, Stuttgart 1886; Tuberkulose d. Tube, D. med. Wochenschr. 1897.*
***v. Kahlden**, Sarkom d. Tube, Beitr. v. Ziegler XXI 1897.*
***Landau**, Ueber Tubensäcke, Arch. f. Gyn. 40. Bd. 1891.*
***Martin**, Die Krankheiten d. Eileiters, Berlin 1895 (Lit.).*
***Menge** u. **Krönig**, Die Bakteriologie d. weibl. Genitalkanals, Leipzig 1897.*
***Mordret**, Études anatomo-pathologiques et clin. sur les salpingo-ovarites, Paris 1890.*
***Orthmann**, Beitr. zur normalen Histologie u. zur Pathologie der Tuben, V. A. 108. Bd. 1887, u. Ueber Carcinoma tubae, Zeitschr. f. Geburtsh. u. Gyn. XV 1888.*
***Prochownick**, Bakterien der Eileitersäcke, D. med. Wochenschr. 1893.*
***Reymond**, Bactériologie et anat. path. des salpingo-ovarites, Paris 1895.*
***Schramm**, Tuberkulose, Arch. f. Gyn. XIX 1882.*
***Schramm** u. **Neelsen**, Tubo-Ovarialcysten, Arch. f. Gyn. 39. Bd. 1890.*
***Spaeth**, Ueber die Tuberkulose der weiblichen Genitalien, I.-D. Strassburg 1885.*
***Stratz**, Circulationsstörungen u. Entzündungen der Ovarien u. Tuben, Berlin 1892.*
***Tiebault**, De la salpingite blenorrhagique, Paris 1890.*
***Vigelius**, Ueber die bösartigen Geschwülste der Eileiter, I.-D. Freiburg 1896 (Lit.).*
***Williams**, Tuberculosis, Johns Hopkins Hosp. Rep. III 1892 (Lit.).*
***Witte**, Bakterienbefund bei Pyosalpinx, Zeitschr. f. Gebh. 25. Bd. 1892.*
***Zahn**, Tuboovarialcyste, Virch. Arch. 151. Bd. 1898.*

§ 290. Der **Uterus** ist ein länglich-birnförmiges, von vorn nach hinten abgeplattetes, bei Nulliparen 5,5—8,0 cm, bei Primiparen und Multiparen 9,0—9,5 cm langes, 3,5—5,6 cm breites, im Wesentlichen musculöses Organ, welches eine von einer drüsenreichen Schleimhaut ausgekleidete Höhle einschliesst. Er ist mit den seitlich von seinem Fundus abgehenden Tuben zwischen Blase und Mastdarm eingeschoben, hebt die Einsenkung des Bauchfelles zwischen Blase und Mastdarm in Form einer quergestellten Platte in die Höhe und trennt dieselbe in eine Excavatio vesico-uterina und recto-uterina.

Bei Kindern und jungfräulichen Individuen liegt der Uterus der Hinterwand der Blase an und hält diese Beziehung auch bei Entleerung der Blase fest, so dass die Excavatio recto-uterina sich öffnet. Bei Frauen, die geboren haben, wird diese Lage ebenfalls als die normale angesehen, doch liegt der Uterus oft auch in der Excavatio recto-uterina, so dass er mit der Hinterwand der entleerten Blase annähernd einen rechten Winkel bildet.

Die Axe des Uteruskörpers bildet mit derjenigen der Cervix meist einen nach vorne offenen Winkel, und man bezeichnet diese Abknickung als **Anteflexio uteri**. In geringem Grade vorhanden ist die Anteflexion ein physiologischer Zustand, eine stärkere Knickung (Fig. 608) muss als pathologisch angesehen werden.

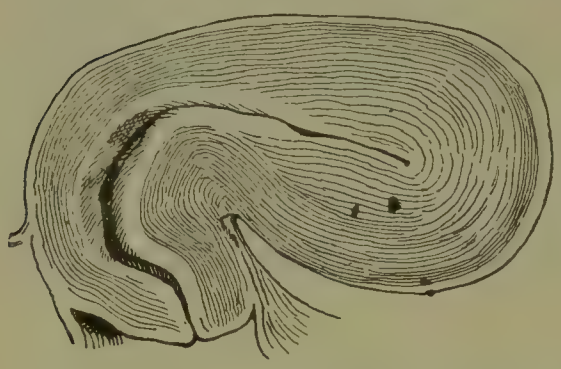

Fig. 608. Anteflectirter jungfräulicher Uterus im Sagittalschnitt. Um $^1/_6$ verkleinert.

Knickt sich der Uteruskörper in der Weise gegen die Cervix ab, dass er mit ihr einen nach hinten offenen Winkel bildet, so bezeichnet man dies als **Retroflexio uteri** (Fig. 609). Erhält der Uterus, ohne dass die Lagerungsbeziehung des Körpers zu der Cervix sich ändert,

Fig. 609. Retroflectirter Uterus einer Frau mit einem kleinen interstitiellen Fibrom. Um $^1/_6$ verkleinert.

eine stärkere Neigung nach vorne oder nach hinten als gewöhnlich, so entsteht eine **Versio uteri**.

Versionen und Flexionen des Uterus sind sehr häufig mit einander

combinirt und können mit Deviationen des Uterus nach der Seite sowie mit Aenderungen des Standes complicirt sein. Bei starken Flexionen kann der Winkel zwischen Körper und Cervix spitz werden.

Versionen kommen besonders durch Vergrösserungen des Uterus sowie durch häufige Anstrengung der Bauchpresse zu Stande, vorausgesetzt, dass das Uterusparenchym resistent und starr ist. Ist dasselbe weich und schlaff, so bewirken die nämlichen Momente Flexionen. In seltenen Fällen sind pathologische Anteflexionen oder Retroflexionen Entwicklungsfehler. Endlich können auch Verwachsungen des Uterus mit der Umgebung Versionen oder Flexionen herbeiführen.

Als Folge der Flexionen sind namentlich Störungen des Blutabflusses bei der Menstruation, sowie Stauungen und Schleimhautblutungen hervorzuheben.

Seitliche Deviationen (Versio et Flexio lateralis) des Uterus können durch Geschwülste, parametritische Exsudate, Verwachsungen mit der Umgebung etc. bedingt sein.

Als **Senkung** und **Vorfall** oder **Prolapsus** bezeichnet man eine Verlagerung des Uterus nach unten gegen die Scheide, wobei der Muttermund sich dem Scheideneingang nähert und schliesslich durch denselben nach aussen tritt (Fig. 610 *c*). Ermöglicht wird die Senkung durch eine Erschlaffung derjenigen Gewebe, welche den Uterus in seiner Lage erhalten.

Liegt der Uterus nur tiefer als normal, ist also der Muttermund noch nicht in der Schamspalte sichtbar, so bezeichnet man dies als

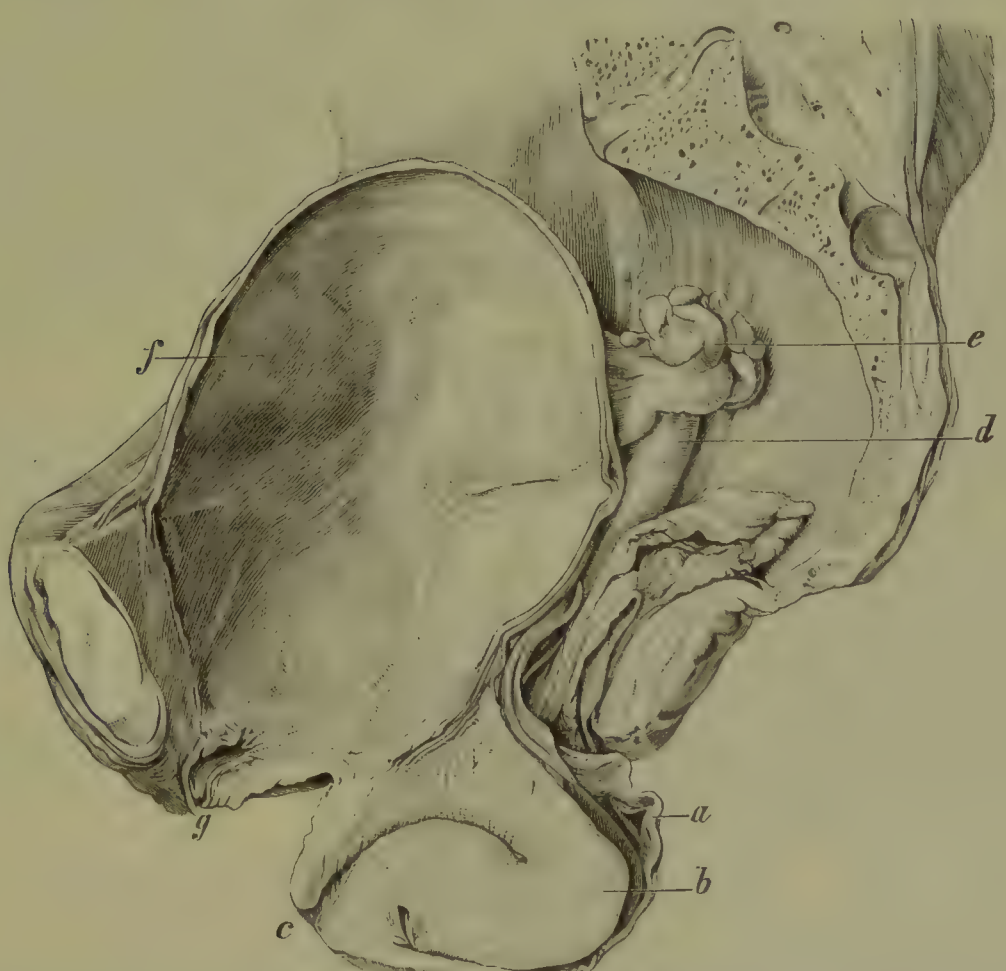

Fig. 610. Prolapsus uteri. Sagittaler Durchschnitt durch das Becken. *a* Umgestülpte Scheide. *b* Prolabirter und retroflectirter Uterus. *c* Orificium uteri. *d* Ovarium. *e* Abdominales Ende der Tube. *f* Blase. *g* Harnröhre. $^1/_3$ der nat. Gr.

Senkung im engeren Sinne; bei unvollständigem Vorfall liegt ein Theil, bei vollständigem Vorfall der ganze Uterus (*c*, *b*) vor den äusseren Genitalien und ist mit der nach aussen umgestülpten Scheide überdeckt. Der prolabirte Uterus ist bald gerade gerichtet, bald flectirt (*c*, *b*).

Das Gewebe der nach aussen umgestülpten Scheide wird im Laufe der Zeit mehr oder weniger hypertrophisch; die Querrunzeln verstreichen und die Epitheldecke wird trocken, der verhornenden Epidermis ähnlich. Sehr häufig stellen sich zufolge äusserer Läsionen Entzündungen und Geschwürsbildungen ein, und Uterus und Cervix schwellen in Folge der dabei vorhandenen Stauungen an und werden ebenfalls hypertrophisch. Durch den Zug, welchen die Scheide an der nach aussen drängenden Cervix ausübt, wird der Muttermund auseinandergezerrt und der untere Theil des Cervicalkanales nach aussen gestülpt (Ektropium), so dass unter Umständen der innere Muttermund am Eingang erscheint. Im Gegensatz dazu kann der äussere Muttermund auch verkleben.

Der Vorfall des Uterus zieht die vordere Wand des Mastdarmes und die hintere Wand der Blase nach sich und führt zu Ausbuchtungen der betreffenden Wandtheile (Fig. 610).

Stellen sich in der Umgebung des prolabirten Uterus oder im kleinen Becken Verwachsungen ein, so kann der Prolaps in seiner Lage fixirt werden, so dass er nicht mehr reponibel ist.

Elevationen oder Verlagerungen des Uterus nach oben kommen durch unter ihm liegende Geschwulstbildungen, welche ihn hinaufdrängen, oder durch Zerrungen zu Stande, welche von Geschwülsten, die mit dem Uterus in Verbindung stehen und in die Bauchhöhle hinaufwachsen, oder aber durch peritonitische Adhäsionen ausgeübt werden. Der Uterus und die Scheide können dabei sehr erheblich in die Länge gezogen werden, so dass das Scheidengewölbe verstreicht und die Scheide trichterförmig in das Os externum uteri übergeht.

Antepositionen, **Retropositionen** und **Lateralpositionen**, d. h. Verlagerungen nach vorn oder hinten oder nach der Seite werden vornehmlich durch Geschwülste, welche sich im Uterus selbst oder in den ihm benachbarten Organen entwickeln, verursacht.

Als **Inversio** bezeichnet man eine Einstülpung des Fundus uteri in das Cavum uteri. Bei Inversionen geringeren Grades liegt der Fundus noch oberhalb des inneren Muttermundes, bei stärkerer Inversion tritt er in die Scheide ein und fällt schliesslich nach aussen vor. Man unterscheidet danach drei Grade, eine Einstülpung, eine Umstülpung und einen Prolapsus uteri inversi.

Die Inversionen entstehen, abgesehen von den im Wochenbett auftretenden, durch Geschwulstbildungen im Fundus, welche zu einer Atrophie der Uteruswand führen und gleichzeitig einen Zug am Fundus ausüben. Die Umstülpung erfolgt meist nur bis zur Cervix, die sich in ihrer Lage erhält.

Literatur über Lageveränderungen des Uterus.

Auvard, Traité de gynécologie, Paris 1891.
Bayer, Zur Morphologie des Uterus, Gynäkol. Klinik v. Freund, Strassburg 1885.
v. Franque, O., Der Vorfall der Gebärmutter, Würzburg 1869.
Fritsch, Die Lageveränderungen der Gebärmutter, Handb. d. Frauenkrankh. I 1885.
Le Gendre, De la chute de l'utérus, Paris 1860.

Grenser, *Angeborene Retroversio, Arch. f. Gyn. XI.*
Hueter, *Die Flexionen des Uterus, Leipzig 1870.*
Klob, *Path. Anatomie der weiblichen Sexualorgane, Wien 1864.*
Küstner, *Lageanomalieen d. Uterus, Hdb. v. Veit I, Wiesbaden 1897 (Lit.).*
Lüders, *Ueber das Urogenitalsystem bei Prolapsus uteri, I.-D. Freiburg 1893.*
Martin, *Die Neigungen u. Beugungen der Gebärmutter, Berlin 1870.*
Walcher, *Senkung u. Vorfall d. Uterus, Tübingen 1887.*

§ 291. Die **Schleimhaut des Uterus** ist ein an Drüsen sehr reiches Gewebe, welches ohne Vermittelung einer abgrenzbaren Submucosa in das Bindegewebe der Muscularis übergeht. Die Oberfläche ist mit einem hohen, flimmernden Cylinderepithel bedeckt, welches sich tief in die Drüsen hinein fortsetzt. Das Stroma ist ein überaus zellreiches, feinfaseriges Gewebe, dessen tiefste Lagen Muskelzüge enthalten. Die Drüsen sind einfache und verzweigte, in ihrem Endabschnitt zum Theil geschlängelte, mit Cylinderepithel ausgekleidete Schläuche. In der Cervix bildet die Schleimhaut die als Plicae palmatae bekannten leistenförmigen Erhabenheiten. Im unteren Abschnitt der Cervix wird die Schleimhaut derber, an Bindegewebsfasern reicher. Zugleich werden die Drüsen spärlicher und zum Theil auch kürzer als im Körper und acinösen Drüsen ähnlich ausgebuchtet. Gegen das unterste Drittheil des Cervicalkanales geht das Cylinderepithel in geschichtetes Plattenepithel über, welches auch die Lippen der Portio vaginalis bedeckt und in das Scheidenepithel sich fortsetzt.

Wo die Plicae palmatae enden, treten in der Schleimhaut kleine kegelförmige Papillen auf, welche namentlich in der Umgebung des Muttermundes zu reichlicher Entwicklung gelangen.

Sowohl die Zahl, die Grösse und die Configuration der Drüsen als auch die Ausbreitung des Cylinderepithels nach abwärts ist bei den einzelnen Individuen ziemlich verschieden und bei ein- und demselben Individuum nicht zu allen Zeiten gleich. Die Portio vaginalis ist bei manchen Individuen ziemlich drüsenreich, bei anderen fehlen Drüsen fast ganz oder sind wenigstens nur spärlich, und die Portio besteht wesentlich aus einem gefässreichen Bindegewebe und aus Muskelzügen.

Im hohen Alter nimmt im Allgemeinen die Dicke und der Zellreichthum der Schleimhaut ab und es wird das Gewebe deutlich faserig; die Epithelzellen werden niedriger und verlieren die Flimmerhaare. Von den Drüsen geht ein Theil verloren, namentlich in der Cervix, die restirenden erleiden vielfach cystische Erweiterungen (Ovula Nabothi).

Zur Zeit der **Menstruation** ist die Schleimhaut Sitz einer intensiven congestiven Hyperämie, zufolge welcher eine mehr oder minder grosse Menge von Blut aus den oberflächlichen Gefässen der Schleimhaut austritt. Ein Theil des extravasirten Blutes kann zwischen den Epithelzellen nach aussen treten, doch kommt es meist zu Abhebungen des Epithellagers und damit zu einem Untergang der Epitheldecke. An Orten stärkerer blutiger Infiltration werden auch die oberflächlichen Lagen des Bindegewebes abgestossen, und es können ganze Theile der Schleimhaut verloren gehen. Bis zur nächsten Menstruation wird der Verlust an Schleimhautgewebe jeweilen wieder vollständig ersetzt.

Die Menge des austretenden Blutes ist individuell sehr verschieden und kann unter Umständen sehr bedeutend werden, so dass man die Erscheinung als **Menorrhagie** bezeichnet. Zuweilen werden am 2. bis

4. Tage der Menstruation mit oder ohne Schmerzen nicht nur Blut, sondern Fetzen und grössere Membranen, zuweilen röhrenartige Gebilde oder auch vollkommene Abgüsse des Cavum uteri nach aussen entleert, eine krankhafte Erscheinung, welche gewöhnlich als **Dysmenorrhoea membranacea** bezeichnet wird. Die Oberfläche dieser Membranen ist bald glatt, bald zerfetzt, bald auch auf der einen Seite glatt, auf der anderen rauh. Ihre Zusammensetzung ist eine wechselnde.

Zunächst kommen Fälle vor, in denen die Membran lediglich aus Fibrin, lymphoiden Rundzellen und rothen Blutkörperchen besteht, sonach nichts anderes darstellt als eine Gerinnungsmasse, welche sich an der Oberfläche der Uterusschleimhaut gebildet hat. Die Derbheit, welche diese Gerinnungen zuweilen zeigen, spricht dafür, dass sie in einem Theil der Fälle von der vorhergegangenen Menstruation stammen und erst bei Eintritt neuer Blutungen ausgestossen werden.

Eine zweite Form membranöser Abgänge aus dem Uterus zeigt in unverkennbarer Weise den Charakter einer zellreichen Uterinschleimhaut und besteht danach aus einem zellreichen, zarten Bindegewebe, aus Blutgefässen sowie aus Drüsenschläuchen, deren Epithel theils noch unverändert, theils geschwollen und in Desquamation begriffen ist. Ein Theil des Gewebes ist auch von rothen Blutkörperchen dicht durchsetzt. Es handelt sich danach zweifellos um partielle Abstossung einer zufolge der Menstruation von Hämorrhagieen durchsetzten Schleimhaut und es können sich unter Umständen sogar die tieferen Schichten der Schleimhaut losstossen.

Endlich können die Membranen auch aus einer einfachen oder mehrfachen Lage (Fig. 611 *a* und Fig. 612 *c*) polygonaler Plattenepithelien bestehen, welche in regelmässiger Anordnung den Drüsenmündungen entsprechende Lücken (Fig. 611 *c* und Fig. 612 *b*) zeigen, in deren Umgebung concentrisch angeordnete Epithelien einen dicken Ring (Fig. 611 *b*) bilden.



Fig. 611. Durch die Scheide abgegangene Membran bei Dysmenorrhoea membranacea (Alk. Häm.). *a* Doppeltes Lager von polygonalen Plattenepithelien. *b* Concentrisch um ein Drüsenlumen gelagerte Epithelschicht. *c* Drüsenlumen. Vergr. 300.

Da die Schleimhaut des Uterus normaler Weise kein Plattenepithel enthält, und da die Plattenepithel tragende Scheide wenig Drüsen besitzt, so stammen diese Membranen wohl zunächst aus der Cervix. Da dieselben unter Umständen eine Länge von 3—4 cm erreichen, so muss man annehmen, dass bei den betreffenden Individuen das Platten-

epithel weiter als gewöhnlich in die Cervix, unter Umständen sogar bis in das Corpus uteri hinaufreicht. Nach Beobachtungen von Zeller scheint eine Production von geschichtetem Plattenepithel im Gebiete der Cervix und des Corpus bei chronischer Endometritis nicht selten vorzukommen.

Bestehen die Membranen lediglich aus Plattenepithel, so können sie auch von der Portio vaginalis uteri oder aus der Scheide stammen.

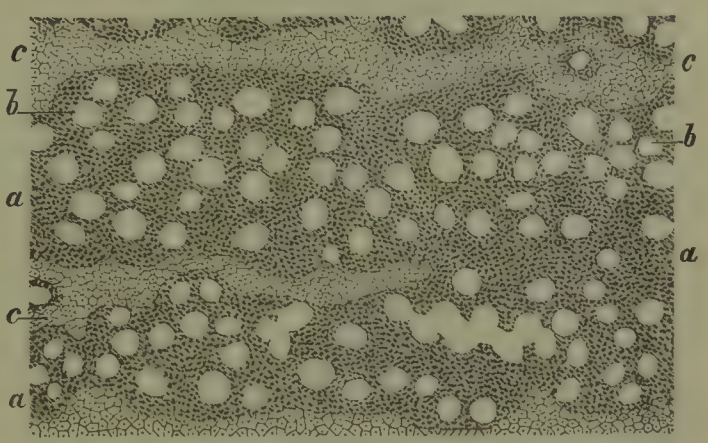

Fig. 612. Durch die Scheide abgegangene Membran bei Dysmenorrhoea membranacea (Alk. Häm.). *a* Lager übereinander geschichteter Epithelien. *b* Drüsenlumina. *c* Lager polygonaler Zellen. Vergr. 30.

Metrorrhagieen oder Blutungen der Schleimhaut des Uterus ausserhalb der Zeit der Menses, der Schwangerschaft und des Wochenbettes kommen namentlich bei Hämophilie, Scorbut, bei acuten Entzündungen, im Verlauf von verschiedenen Infectionskrankheiten, wie Typhus abdominalis, Pocken, Scharlach, Masern, Cholera etc., sowie von Intoxicationen, wie z. B. Phosphorvergiftung, vor. Sie sind ferner häufige Folgen von hyperplastischen Wucherungen der Uterinschleimhaut, von Geschwüren und Geschwülsten, welche sich in der Schleimhaut oder im naheliegenden Uterusparenchym entwickelt haben. Endlich kommen sie im höheren Alter auch als Folgen einer Sklerose und Verkalkung der Uterinarterien (v. Kahlden) nicht selten vor (Apoplexia uteri).

Bei hochgradiger Stauung kommen auch Blutungen in der Substanz des Uterus vor.

Literatur über Dysmenorrhoe und Blutungen.

***Beigel**, Dysmenorrhoea membranacea, Arch. f. Gyn. IX.*
***Bossi**, Sur la reproduction de la muqueuse de l'utérus, Arch. it. de biol. XVI 1891.*
***Chiari**, Hämorrhag. Infarkt d. Uterus, Prag. med. Woch. 1896.*
***Finkel**, Membrana dysmenorrhoica, Virch. Arch. 63. Bd. 1875.*
***Fischel**, Arch. f. Gyn. XV, XVI u. XVIII.*
***Friedländer**, Phys.-anat. Unters. über den Uterus, Leipzig 1870.*
***Gaillard**, Leç. clin. sur la menstruation, Paris 1885.*
***Gebhard**, Die Menstruation, Hdb. v. Veit III Wiesbaden 1898 (Lit.).*
***Hoggan**, G., u. **Fr. E.**, Dysmenorrhoe, Arch. f. Gyn. X.*
***v. Kahlden**, Verhalten d. Uterusschleimhaut während u. nach d. Menstruation, Beitr. z. Gebh. u. Gyn., Festschr. f. Hegar, Stuttgart 1889; Die sog. Apoplexia uteri, Beitr. v. Ziegler XXIII 1898 (Lit).*
***Kleinwächter**, Dysmenorrhoea membranacea, Wiener Klinik 1885.*
***Leopold**, Uterusschleimhaut während Menstruation, Schwangerschaft u. Wochenbett, Arch. f. Gyn. XI u. XII; Dysmenorrhoea membranacea, Arch. f. Gyn. X 1876.*
***Möhrike**, Die Uterusschleimhaut in den versch. Altersperioden u. zur Zeit der Menstruation, Zeitschr. f. Geb. u. Gyn. VII.*
***Müller, P.**, Die Sterilität des Weibes, Handb. d. Frauenkrankh. I 2. Aufl. 1885.*
***Overlach**, Pseudomenstruation nach Phosphorvergiftung, Arch. f. mikr. Anat. XXV 1885.*
***Steinhaus**, Menstruation u. Ovulation, Leipzig 1890.*
***Wyder**, Beitr. z. norm. u. path. Histol. d. menschl. Uterusschleimhaut, A. f. Gyn. XIII.*
***Zeller**, Plattenepithel im Uterus, Zeitschr. f. Geb. u. Gyn. XI 1885.*

§ 292. Die **Endometritis**, d. h. die Entzündung der Uterusschleimhaut, kann sowohl auf die Cervix oder den Uteruskörper beschränkt, als auch über die ganze Innenfläche des Uterus verbreitet vorkommen. Am häufigsten ist sie eine ektogene, seltener eine hämatogene Erkrankung.

Da das schleimige Secret der Cervix und des Uterus baktericide Eigenschaften besitzt, so treten ektogene Infectionen meist nur unter besonderen Bedingungen, im Wochenbett, nach Abortus, nach operativen Eingriffen, auch während der Menses ein und sind dann meistens durch Streptococcus pyogenes oder Staphylococcus pyogenes verursacht. Bei Anwesenheit von Deciduaresten, Placentarresten, Blut, nekrotischen Geschwulstmassen im Uterus können auch saprophytische Bakterien sich ansiedeln und faulige Zersetzungen verursachen. Die Tripperkokken können ohne besondere Vorbedingungen von der Scheide auf die Cervix und den Uterus übergehen und Entzündung verursachen.

Die **acuten Entzündungen** stimmen in ihrem Verlauf im Allgemeinen mit den Entzündungen anderer Schleimhäute überein, doch kommen denselben auch einige Eigenthümlichkeiten zu.

Das normale Secret der Cervix ist zäh, schleimig, dasjenige des Corpus ist dünnflüssiger, ärmer an Mucin und wird nur in geringen Mengen producirt. Bei **Katarrh** wird das Secret reichlicher, ist schleimig oder gewinnt einen eiterigen Charakter (Fluor albus). Bei heftiger Entzündung kann sich dem Eiter Blut beimischen.

Bei frischen katarrhalischen Entzündungen ist die Schleimhaut geröthet und geschwellt, stark durchfeuchtet und zellig infiltrirt, zuweilen auch von Blutungen durchsetzt. Bei heftiger Entzündung können Theile der Schleimhaut vereitern oder exfoliirt werden (Endometritis exfoliativa).

Croupöse und **diphtheritische Entzündungen** treten am häufigsten bei puerperaler Infection auf, kommen indessen auch nach operativen Eingriffen, in der Nachbarschaft verjauchender Carcinome, zuweilen auch im Verlaufe von Cholera, Typhus, Pocken und Scharlach vor.

Sowohl an katarrhalische als an croupöse und diphtheritische Schleimhautentzündungen kann sich eine Entzündung der Musculatur des Uterus, eine **Metritis**, anschliessen. Die Folge davon sind Schwellungen des Uterus, zum Theil verbunden mit der Bildung zelliger Infiltrationsherde (Fig. 613). Zuweilen bilden sich auch grössere, makroskopisch sichtbare Eiterherde oder Abscesse, namentlich bei puerperaler Metritis (s. diese). Die Verbreitung der Infection kann dabei sowohl durch die Lymphbahnen als durch die Venen erfolgen.

Chronische katarrhalische Entzündungen der Uterusschleimhaut können sowohl zu Atrophie als auch zu Hypertrophie der Schleimhaut führen. Die Atrophie (Endometritis atrophicans) betrifft vornehmlich das Drüsengewebe, das zum Theil zu Grunde geht, doch kann auch das Bindegewebe an Masse verlieren. Die hypertrophischen Wucherungen (Endometritis hyperplastica) führen meistens zu umschriebenen fungösen und polypösen Scheimhautwucherungen (Endometritis fungosa, s. villosa, s. polyposa), welche durch Zunahme theils des Drüsengewebes, theils des Bindegewebes und der Blutgefässe bedingt sind (s. § 293). Durch Secretanhäufung in den verlegten Uterindrüsen entstehen insbesondere in der Cervix sehr häufig **Retentionscystchen** (Ovula Nabothi), welche bald

schleimige, farblose, bald weisslich getrübte, eiterige Flüssigkeit einschliessen.

Soweit die Schleimhaut der Cervix weich und zellreich und mit Cylinderepithel bedeckt ist, springen die Cystchen stark über die Oberfläche vor; wo das Gewebe derber und von geschichtetem Plattenepithel bedeckt ist, wie dies an den Muttermundlippen der Fall ist, liegen sie mehr in der Tiefe.

Fig. 613. Metritis, vier Wochen nach der Entbindung (M. Fl. Häm.). *a* Zellige Herde im intermusculären Bindegewebe. Vergrösserung 50.

Bei Rückgang des Katarrhs pflegt sich der Inhalt der Cystchen zu einer weisslichen Masse einzudicken, doch können zahlreiche Cystchen sich lange Zeit noch erhalten, so dass der Befund von solchen, auch wo keine Entzündung mehr vorhanden, überaus häufig ist. Es treten ferner gelegentlich auch Drüsencystchen auf, ohne dass die Schleimhaut katarrhalisch afficirt ist.

Zuweilen bildet sich im Verlaufe von chronischer Endometritis sowohl in der Cervix als im Corpus geschichtetes Plattenepithel, und polypöse Wucherungen der Uterusschleimhaut sind nicht selten zu einem Theil mit Plattenepithel bedeckt.

Reicht das Cylinderepithel nach abwärts bis auf die Portio vaginalis, ein Verhalten, das mitunter bei Individuen, welche nie an Endometritis gelitten haben, beobachtet wird (Fischel, Küstner), so ist das Orificium externum von einem mehr oder minder breiten, lebhaft roth gefärbten Saum umgeben, welcher sich von der mehr bläulich gefärbten übrigen Portio vaginalis sehr scharf abhebt. Klaffen die Lippen des Muttermundes in Folge von Einrissen, welche bei der Geburt entstanden sind, auseinander, so kann auch ein Theil der Cervicalschleimhaut evertirt und von aussen sichtbar werden. Ebenso ist auch bei Entzündungen der Cervix, welche eine Schwellung der Vaginalportion verursachen, die geröthete Schleimhaut im untersten Theile der Cervix nicht selten mehr oder weniger evertirt, Zustände, welche als **Ektropium** bezeichnet werden.

Sowohl bei vorhandenem Ektropium, als auch ohne dieses kann das geschichtete Epithel durch das bei Endometritis aus dem Uterus ausfliessende Secret macerirt werden und sich abstossen (Fig. 614 *d*). Bei Entzündungen der Vaginalportion mit starker Exsudation bilden sich im Epithel auch wohl kleine Bläschen, welche in ihrem Bau mit den entzündlichen Blasenbildungen der Haut übereinstimmen und durch Berstung ihrer Decke ihren Inhalt entleeren. In beiden Fällen entstehen Epithelverluste oder **Erosionen** (Fig. 614), so

dass das entzündliche Bindegewebe nur von einer einfachen Zelllage (*d*), welche alsdann meist aus cylindrischen Zellen besteht, bedeckt ist, oder stellenweise das Epithel auch ganz verliert.

Freigelegtes oder nur von zarten Epithelzellen bedecktes Bindegewebe ist meist stark geröthet, blutet leicht und ist mehr oder weniger zellig infiltrirt (*d*). Kommen klaffende Drüsenöffnungen zu Tage (*c*),

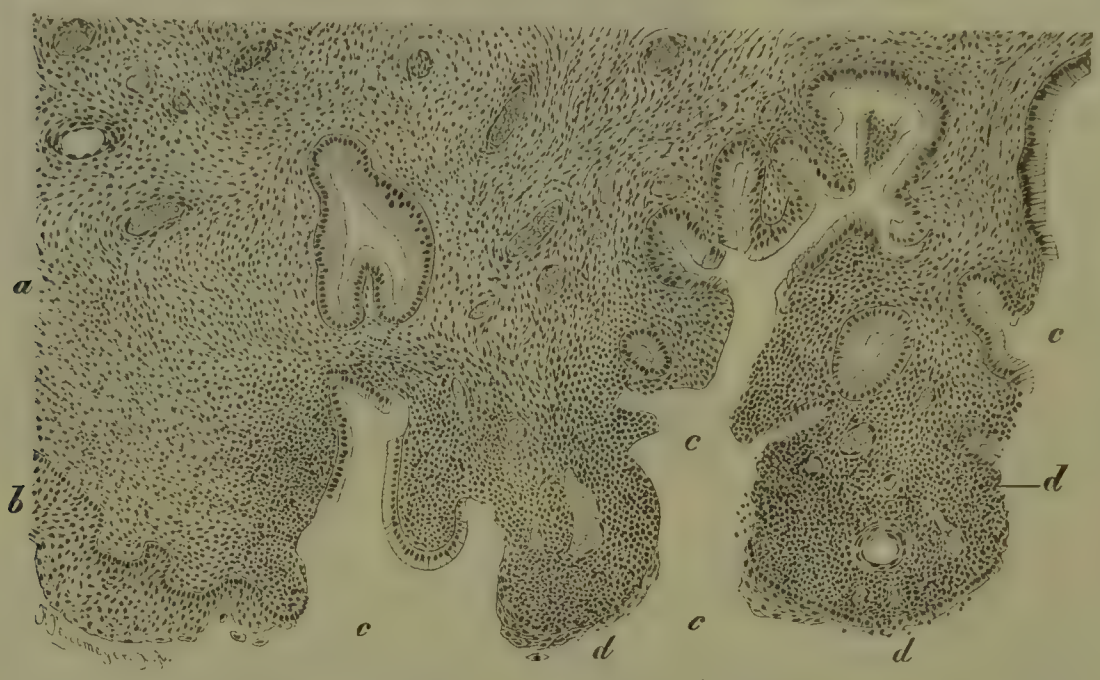

Fig. 614. Papilläre Erosion der Portio vaginalis uteri (M. Fl. Häm.). *a* Bindegewebe der Portio vaginalis. *b* Geschichtetes Plattenepithel. *c* Klaffende Oeffnungen erweiterter Drüsen. *d* Von Zellen dicht durchsetztes wucherndes Gewebe, welches nur von einer einfachen Zelllage bedeckt ist. Vergr. 45.

so kann die Fläche sehr unregelmässig aussehen. Nach Ruge kann das cylindrische Deckepithel auch drüsenähnliche Einsenkungen bilden. Unter Umständen ulcerirt auch ein Theil des freiliegenden Bindegewebes, so dass kleine **Geschwüre** entstehen.

Bei längerer Dauer des Processes treten nicht selten im Gewebe zwischen den Drüsen Wucherungen auf, die zur Bildung kleiner papillöser und villöser Excrescenzen führen, so dass man den Zustand als **papilläre Erosion** bezeichnet hat. Nicht selten entstehen ferner im erkrankten Gebiete kleine Cystchen, indem sich in den Drüsen Secret ansammelt. Man hat danach noch eine folliculäre Erosion aufgestellt. Durch Platzen der Cystchen können sich grubige Vertiefungen an der Oberfläche bilden, welche gewöhnlich als Folliculärgeschwürchen bezeichnet werden.

Wird durch geeignete Behandlung der Entzündungszustand gehoben, so kann die geröthete Schleimhautfläche allmählich abblassen, sich von der Peripherie her wieder mit geschichtetem Plattenepithel bedecken und mit der Zeit das normale Aussehen wiedergewinnen.

Tuberkulose der Uterinschleimhaut schliesst sich entweder an Tuberkulose der Tuben an oder tritt primär im Uterus auf. Sie ist charakterisirt durch die Bildung von Tuberkeln (Fig 615 *d*) und durch Verkäsung der erkrankten Schleimhaut (*c*), die weiterhin zu Geschwürsbildung führt. Bei weit vorgeschrittener Tuberkulose ist die ganze Innenfläche des Uterus in ein mit tuberkulösen, verkäsenden Granu-

lationen (*b*) ausgekleidetes Geschwür umgewandelt und mit käsig-eiterigen Massen bedeckt.

In seltenen Fällen können die Wucherungen auch zu fibröser Induration der Mucosa führen. Cervix und Portio vaginalis bleiben meist verschont, können aber secundär ebenfalls erkranken, wonach Tuberkel und weiterhin Geschwüre, in seltenen Fällen auch knotige und papilläre Wucherungen sich bilden. Primäre Cervixtuberkulose ist sehr selten.

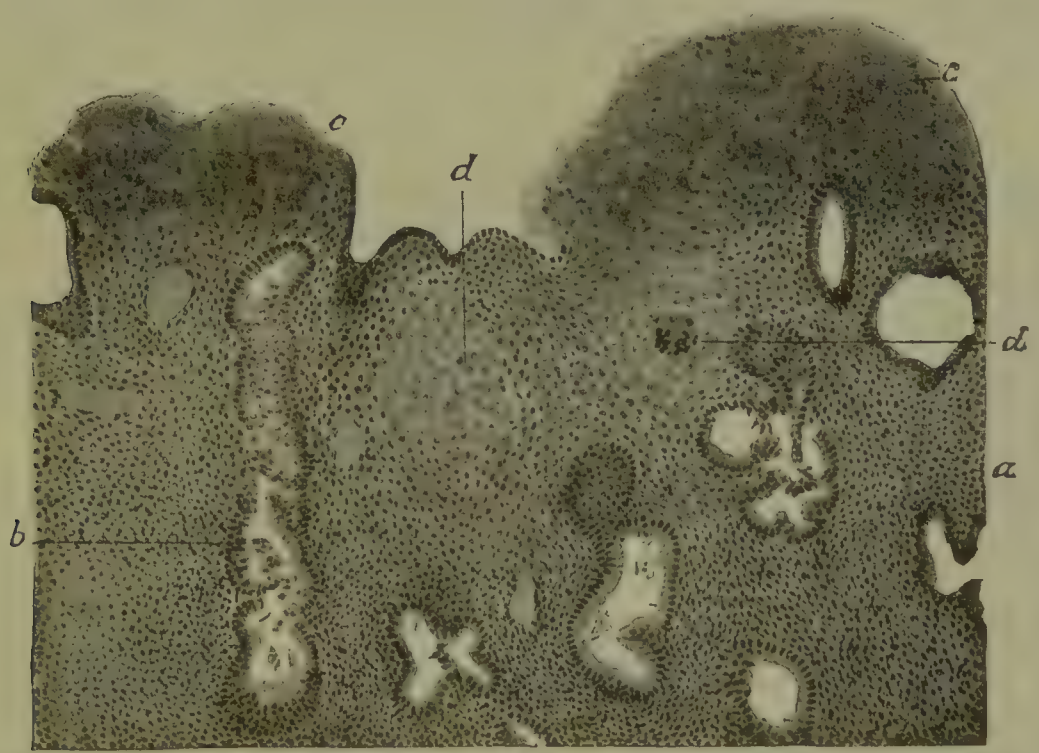

Fig. 615. Tuberkulose der Uterusschleimhaut (M. Fl. Häm. Eos.). *a* Bindegewebe der Mucosa. *b* Uterindrüsen. *c* Nekrotisches Gewebe. *d* Tuberkel. Vergr. 100.

Syphilis tritt in charakteristischen Entzündungsherden an der Vaginalportion der Cervix auf und es kommen sowohl Initialsklerosen als auch Papeln und gummöse Ulcerationen vor. Die syphilitische Endometritis bietet nichts Charakteristisches.

Literatur über Endometritis und Metritis.

Abeille, *Métrites et endométrites chroniques Paris 1890.*
Aufrecht, *Endometritis diphtheritica, Pathol. Beitr. III, Magdeburg 1886.*
Bischoff, *Endometritis fungosa, Correspbl. f. Schweizer Aerzte 1878.*
Bröse, *Weibliche Gonorrhoe, D. med. Wochenschr. 1893.*
Bumm, *Der Mikroorganismus d. gonorrhoischen Schleimhauterkrankung, Wiesbaden 1886; Ueber Tripperansteckung beim weibl. Geschlecht, Münch. med. Woch. 1891.*
Cornil, *Anatomie pathologique des métrites, Journ. des connaissances méd. 1888.*
Döderlein, *Die Entzündungen d. Gebärmutter, Hdb. d. Gyn. v. Veit II 1897 (Lit.).*
Finger, *Die Blennorrhoe der Sexualorgane, Leipzig 1896.*
Fischel, *Erosionen, A. f. Gyn. XV, XVI u. XVIII; Uterusabscess, Prag. med. Woch. 1886.*
Fritsch, *Die Erkrankung des Endometriums, Hdb. d. Frauenkrankh. I, Stuttgart 1885.*
Gottschalk, *Bakterien bei Endometritis, Arch. f. Gyn. 50. Bd. 1896.*
Hofmeier, *Folgezustände des chron. Cervicalkatarrhs, Zeitschr. f. Gebh. u. Gyn. IV 1879.*
Janowsky, *Gonorrhoe des Weibes, Arch. f. Derm. XXIII 1891.*
Klotz, *Studien über die pathol. Veränd. der Port. vag. uteri, Wien 1879.*
Küstner, *Beitr. z. Lehre von d. Endometritis, Jena 1883; Plattenepithel auf Polypen, Centralbl. f. Gyn. 1884.*

Lang, *Der venerische Katarrh, Wiesbaden 1893.*
Mayer, C., *Vortrag über Erosionen, Excoriationen etc., Berlin 1861.*
Mouchet, *De l'endométrite, Thèse de Paris 1888.*
Menge u. **Krönig**, *Bakteriologie d. weibl. Genitalkanales, Leipzig 1897.*
Neumann, *Syphilis d. Vagina u. des Uterus, Wien. med. Woch. 1895.*
Olshausen, *Endometritis hyperplastica, Arch. f. Gyn. VIII.*
Schwarz, C., *Die gonorrhoische Infection, Samml. klin. Vortr. Nr. 279, Leipzig 1886.*
Slavjanski, *Endometritis bei Cholera, Arch. f. Gyn. IV.*
Veit, *Erosionen, Zeitschr. f. Gebh. u. Gyn. V 1880; Endometritis, ebenda XIII 1886.*
Veit u. **Ruge**, *Erosionen, Zeitschr. f. Gebh. u. Gyn. II u. VIII.*
Wertheim, *Ascendirende Gonorrhoe, Arch. f. Gyn. 42. Bd. 1892.*
Wolf, *Cervicalsecret bei chron. Endometritis, Centralbl. f. Bakt. XIV 1893.*
Wyder, *Endometritis, Arch. f. Gyn. XIII.*

Literatur über Tuberkulose und Syphilis des Uterus.

Brouardel, *De la tuberc. d. orig. gén. de la femme, Paris 1868.*
Cornil, *l. c., u. Sur la tuberculose des organes génitaux de la femme, Etudes sur la tuberculose publ. par Verneuil II 1888.*
Cullen, *Tuberculosis of the endometrium, Johns Hopk. Hosp. Rep. IV 1895.*
Gehle, *Ueber prim. Tuberculose der weibl. Genitalien, I.-D. Heidelberg 1881.*
Heiberg, *Prim. Urogenitaltuberkulose, Intern. Beitr., Festschr. f. Virchow II 1891.*
Kaufmann, *Tuberkulose der Cervix, Zeitschr. f. Gebh. XXXVII 1897.*
v. Krzywicki, *Urogenitaltuberkulose, Beitr. v. Ziegler III 1888.*
Lang, *Pathol. u. Ther. d. Syphilis, Wiesbaden 1895.*
Mosler, *Die Tuberkulose der weibl. Genitalien, I.-D. Breslau 1883.*
Mracek, *Syphilis, Vierteljahrsschr. f. Derm. u. Syph. VIII 1881.*
Rasumow, *Schanker der Portio vaginalis, Vierteljahrsschr. f. Derm. u. Syph. VII 1880.*
Vitrac, *Tuberculose végétante du col utérin, A. d. méd. exp. X 1898.*
Weitere diesbezügliche Literatur enthält § 289.

§ 293. **Atrophie der Uterusschleimhaut** ist zunächst eine im höheren Alter auftretende Erscheinung, kann aber auch durch voraufgegangene Entzündungen oder auch durch lang andauernde Dehnung der Uteruswand (§ 295) verursacht sein und ist vornehmlich durch Abnahme des Drüsengewebes, sodann aber auch durch Abnahme des Bindegewebes und Verminderung der Bindegewebszellen charakterisirt.

Hyperplastische Wucherungen der Uterusschleimhaut können sowohl durch chronische Entzündungen, als auch durch nicht entzündliche Störungen der Circulation, die z. B. durch Lageveränderungen des Uterus oder Stauungen im Unterleibe oder durch pathologische Zustände im Eierstock ausgelöst werden, ferner durch die Anwesenheit von Fibromen in der Uteruswand oder von Carcinomen an der Portio vaginalis verursacht sein. Sie können sich ferner auch an ein Wochenbett oder einen Abortus anschliessen. Oft ist indessen die Ursache der Wucherung nicht erkennbar.

Die Wucherungen der Portio vaginalis bestehen aus derbem, faserigem Bindegewebe, das indessen meist da und dort kleinzellig infiltrirt ist. Der Papillarkörper der Portio vaginalis kann zu warzig-papillösen Bildungen auswachsen, welche den entzündlichen Papillomen der Haut, den spitzen Kondylomen gleichwerthig sind, wie diese am häufigsten bei Tripperinfectionen, zuweilen indessen auch nach anderen Reizzuständen entstehen und in ihren grösseren Formen blumenkohlartige Gewächse bilden, deren verzweigte Papillen mit dicken Lagen geschichteten Plattenepithels bedeckt sind.

Die hyperplastischen Wucherungen der Uterusschleimhaut treten theils in diffuser Ausbreitung, theils in Form umschriebener Verdickungen auf und sind bald grau oder grauroth, bald auch

dunkelroth gefärbt. Das Gewebe dieser Verdickungen ist stets zellreich. Die in demselben enthaltenen Drüsen (Fig. 616 *a*, a_1) sind bald normal, bald atypisch gestaltet, insofern als sie stärker als normal gewunden, oder vielfach ausgebuchtet sind, so dass der Querschnitt derselben das Bild papillärer Erhebungen im Innern der Drüse bietet. Nicht selten erscheint auch die Zahl der Drüsen vermehrt. Die Gynäkologen pflegen diese Zustände als Endometritis glandularis hypertrophica et hyperplastica zu bezeichnen, doch fehlen in den meisten Fällen entzündliche Veränderungen oder sind durch vorausgegangene Eingriffe verursacht. Es sind glanduläre Hypertrophieen der Schleimhaut, welche sich sowohl in der Pubertätszeit als auch später, sehr oft erst im höheren Alter, z. Th. im Anschluss an Menstruation oder Wochenbett, z. Th. auch erst in den klimakterischen Jahren entwickeln, ohne dass eine Entzündung als Ursache nachgewiesen werden kann.

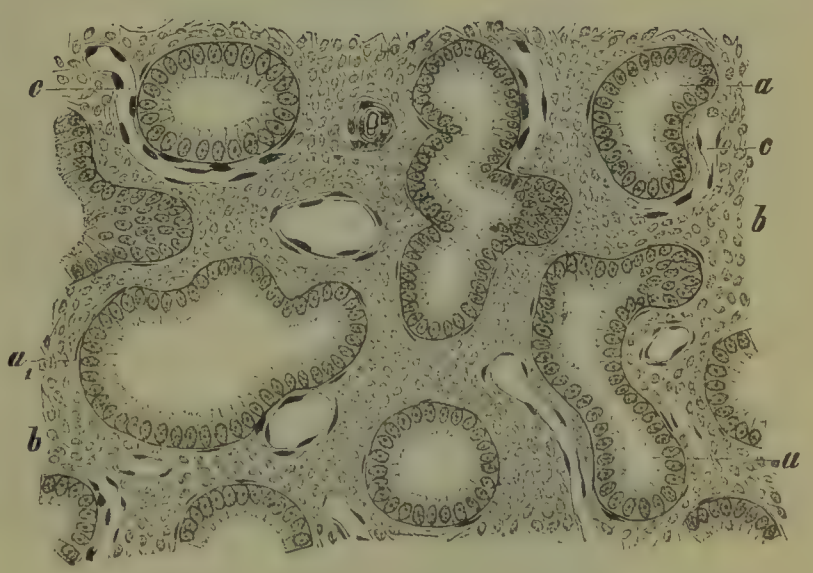

Fig. 616. Hyperplasie der Uterusschleimhaut (Alk. Häm.). *a*, a_1 Drüsendurchschnitte. *b* Schleimhautbindegewebe. *c* Blutgefässe. Vergr. 150.

Zuweilen sind diese Wucherungen, die leicht zu Blutungen Veranlassung geben, sehr gefässreich (Fig. 617 *b*), so dass man von angiomatöser Hypertrophie sprechen kann. Sekretansammlung in den Drüsen (*a*) führt zu cystischer Hypertrophie.

Alle hyperplastischen Wucherungen der Schleimhaut, welche local sind und sich über die Oberfläche erheben, gewinnen leicht die Gestalt von **Polypen**, welche theils mit breiter Basis, theils mit schmalem Stiel der Unterlage aufsitzen und durch den Druck der sie umschliessenden Uteruswände verschiedene Formen erhalten, am häufigsten indessen flach gedrückt sind. Die Bildung langer Stiele erfolgt unter dem Einfluss von Zerrungen, welche der Polyp bei Eintritt von Contractionen des Uterus, durch welche er selbst oder hinter ihm angesammeltes Secret oder Blut entfernt werden soll, erleidet. Häufig erscheinen Polypen, namentlich solche, welche in der Cervix sitzen, am Muttermund und treten durch denselben in den Scheidenraum ein. Die von der Portio vaginalis ausgehenden, breitbasigen oder gestielten Polypen können am Scheideneingang zu Tage treten.

Die Polypen sind meist nur klein, bohnen- bis haselnussgross, können indessen die Grösse eines Hühnereies erreichen. Sie enthalten fast immer kleine Cysten, besonders die von der Cervix und der Portio vaginalis ausgehenden. Ihre Oberfläche ist glatt, zeigt aber häufig den Krypten der Tonsillen ähnliche Gruben und Spalten, welche von klaffenden Drüsenmündungen und geplatzten Cystchen herrühren. Unter Umständen sind sie da oder dort mit papillösen Wucherungen besetzt.

Sitzen sie in den oberen Theilen der Cervix oder im Uteruskörper, so ist ihre Oberfläche meist mit Cylinderepithel bedeckt, kann indessen zum Theil auch Plattenepithel besitzen. Die vom unteren Theil der Cervix ausgehenden sind entweder mit Plattenepithel oder mit Cylinderepithel bedeckt oder besitzen beiderlei Epithelformationen.

Fig. 617. Verdickte Uterusschleimhaut von einer alten Frau mit cystisch erweiterten Drüsen und pathologischen Gefässextrakten. *a* Cysten. *b* Blutgefässe. (Formalin Häm. Eosin.) Vergr. 40.

Die hyperplastischen Schleimhautwucherungen sind gutartige, indem sie keine Destruction des unterliegenden Gewebes herbeiführen. Sie können aber zu Menorrhagieen und Metrorrhagieen Veranlassung geben. Sodann kommt es aber auch vor, dass sie im Laufe der Zeit in krebsige Wucherungen übergehen (§ 296).

Literatur über Hypertrophie der Uterusschleimhaut.

Ackermann, *Drüsenpolyp der vorderen Muttermundslippe, Virch. Arch. 43. Bd. 1868.*
Döderlein, *Entzündungen der Gebärmutter, Hdb. d. Gyn. v. Veit II 1897 (Lit.).*
Heinricius, *Ueb. die chron. hyperplasirende Endometritis, Arch. f. Gyn. XXVIII 1886.*
Schatz, *Fibroadenoma cysticum diffusum, Arch. f. Gyn. XXII 1884.*
Schröder, *Zeitschr. f. Gebh. u. Gyn. 1877.*
Weitere diesbezügliche Literatur enthält § 292.

§ 294. **Atrophische Zustände des Uterus** stellen sich zur Zeit der Geschlechtsreife am häufigsten im Anschluss an Schwangerschaft ein, indem das musculöse Gewebe verfettet und resorbirt wird, ohne dass in genügender Weise für einen Ersatz gesorgt wird. Es kommt dies namentlich nach schweren puerperalen Entzündungen, welche zu Zerstörung des Uterusparenchyms führen, vor. Ausserhalb des Puerperiums können starke Zerrungen des Uterus, wie sie durch gestielte

Uterus- und Ovarialgeschwülste, welche über das kleine Becken hinaus wachsen, sowie durch Adhäsionen ausgeübt werden, ferner auch Druck von Seiten im Uterusparenchym oder in dessen Umgebung liegender Tumoren, endlich auch Dehnung der Wand durch Secretansammlung im Cavum uteri (§ 295) eine Atrophie herbeiführen. Im höheren Alter pflegt er ebenfalls mehr oder weniger zu atrophiren und kann zu einem kleinen, schlaffen, dünnwandigen Organ werden. Die Arterien zeigen dabei meist Verdickungen der Intima, einzelne bis zu völligem Verschluss des Lumens und ragen auf der Schnittfläche auffallend stark über das schlaffe Gewebe hervor. Die mikroskopische Untersuchung ergiebt meist eine ausgebreitete, seltener herdweise beschränkte Atrophie und zum Theil auch völligen Schwund der Musculatur und es kann namentlich in den äusseren Schichten des Uterus der Schwund so weit gehen, dass das lockere Bindegewebe (Fig. 618 *b*) nur noch zerstreute Muskelfasern, keine dichten Muskelbündel mehr einschliesst.



Fig. 618. Hochgradige Atrophie der Uteruswand bei staphylokokkenhaltiger Pyometra. Frau von 77 J. (M. Fl. Gram). *a* Muskelfasern. *b* An Stelle der geschwundenen Muskelfasern gebliebenes lockeres Bindegewebe. *c* Dichte Faserzüge vom Bindegewebe. Vergr. 100.

Hypertrophische Zustände des Uterus (Uterusinfarkt), bei welchen der Körper des Uterus mehr oder weniger vergrössert ist, kommen sowohl nach voraufgegangenem Wochenbett, als auch ohne Zusammenhang mit einem solchen vor und beruhen theils auf einer Hypertrophie des Muskelgewebes, theils auf einer Hypertrophie des Bindegewebes.

Schliessen sich Vergrösserungen des Uterus an das Puerperium an, so sind sie meist lediglich durch eine Zunahme der Muskelmasse bedingt, und es gelingt, wenigstens in späterer Zeit, nicht, entzündliche Veränderungen nachzuweisen. Es handelt sich sonach um eine musculäre Hypertrophie in Folge mangelhafter Rückbildung oder in Folge zu reichlicher Regeneration der untergehenden Theile. In anderen Fällen ist der Uterus nach der Entbindung der Sitz von Entzündungen, welche sich klinisch diagnosticiren lassen und nach ihrem Ablauf oft Verwachsungen des Uterus mit der Umgebung hinterlassen. Kommen die betreffenden Individuen zur Section, ehe der Entzündungsprocess abgelaufen ist, so ist der Uterus vergrössert, sein Gewebe von reichlichen

Rundzellenherden durchsetzt (Fig. 613), welche namentlich da liegen, wo grössere Bindegewebszüge (*a*) und Gefässe das Muskelgewebe durchziehen. Die nach solchen Zuständen vorkommende Hypertrophie des Uterus ist theils eine musculäre, theils eine fibröse.

Das Bindegewebe entwickelt sich namentlich in der Umgebung der grösseren Gefässe und umschliesst die einzelnen Muskelbündel in auffallend dicker Lage. Zuweilen ist auch das innerhalb der Muskelzüge gelegene Bindegewebe verbreitert. Nach Ablauf des Processes ist das Bindegewebe dicht, zellarm, das Uterusgewebe in Folge dessen hart und zäh.

Aehnliche Zustände des Uterus stellen sich nicht selten auch nach chronischer Endometritis, ferner nach häufigen Reizungen der Portio vaginalis durch ärztliche Eingriffe, häufigem Coitus etc., bei Dysmenorrhoe, ferner nach chronischen Stauungen, wie sie im Uterus bei Knickung, bei Prolapsus, bei habitueller Stuhlverstopfung, bei hochgradigen uncompensirten Herzfehlern bestehen, ein. Wie weit hier Entzündungen, wie weit nur einfache Circulationsstörungen, wie weit endlich durch die krankhaften Zustände veranlasste Contractionen des Uterus an der Hypertrophie des Uterus Schuld tragen, ist anatomisch schwer zu entscheiden. In den Fällen, die zur anatomischen Untersuchung kommen, sind entzündliche Infiltrationszustände meist nicht nachweisbar.

Hypertrophieen der Cervix kommen theils ohne nachweisbare Ursache, theils im Anschluss an Lageveränderungen des Uterus und der Scheide, die mit Zerrungen der Cervix und mit Circulationsstörungen in derselben verbunden sind, theils nach chronischen Entzündungen vor und betreffen meist nur einzelne Theile derselben.

Die wichtigste Form ist die Hypertrophie des intravaginal gelegenen Theils der Cervix, welche ohne erkennbare Ursache sowohl bei Nulliparen als bei Frauen, die geboren haben, auftritt, bei ersteren die ganze Vaginalportion, bei letzteren zuweilen nur eine Muttermundslippe betrifft und zu einer sehr bedeutenden Verlängerung, oft auch zu erheblicher Verdickung der Cervix führen kann, so dass dieselbe in Form eines conischen Zapfens in die Scheide hineinragt und sogar aus dem Scheideneingang heraussehen kann.

Literatur.

***Bertelsmann**, Verhalten d. Myometriums bei Vergröss. d. Uterus, A. f. Gyn. 1896.*
***Broers**, Die puerperale Involution d. Uterus, Virch. Arch. 141. Bd. 1895.*
***Dittrich**, Ueber das Verhalten der Musculatur des puerperalen Uterus unter pathologischen Verhältnissen, Zeitschr. f. Heilk. X 1889.*
***Döderlein**, Atrophia uteri, Hdb. f. Frauenkrankh. v. Veit II 1897.*
***Fritsch**, Die Entzündungen der Gebärmutter, Hdb. d. Frauenkrankh. I, Stuttgart 1885.*
***Hofmeier**, Hdb. d. Krankh. d. weibl. Geschlechtsorgane, Leipzig 1898.*
***Huguier**, Sur l'allong. hypertroph. du col de l'utérus, Paris 1860.*
***v. Kahlden**, Apoplexia uteri, Beitr. v. Ziegler XXIII 1898.*
***Klob**, Pathol. Anat. der weiblichen Sexualorgane, Wien 1864.*
***Martin**, Mon. f. Geb. XX, u. Handatlas d. Gynäk. u. Geb. Berlin 1878.*
***Mayor**, Étude histologique sur l'involution utérine, Arch. de phys. X 1887.*
***ten Oever**, Ueber Hypertrophie d. Uterus, I.-D. Freiburg 1898.*
***Reinicke**, Sklerose der Uterinarterien, A. f. Gyn. 53. Bd. 1897.*
***Rumbach**, Des allong. hyp. du col. de l'utérus, Thèse de Strassbourg 1865.*
***Sänger**, Die Rückbildung der Muscularis des puerperalen Uterus, Beitr. z. path. Anat. u. klin. Med., Festschr. f. E. Wagner, Leipzig 1887.*
***Scanzoni**, Die chronische Metritis, Wien 1863.*
Weitere Literatur enthält § 292.

§ 295. **Stenosen und Atresieen des Genitalrohres** kommen durch Missbildungen (§ 288), sowie durch entzündliche Schwellungen, Geschwülste, narbige Schrumpfungen und Verwachsungen zu Stande. Am inneren Muttermund kommen sie namentlich im höheren Alter vor und sind Folgen von Entzündungsprocessen, zum Theil auch von Flexionen. Am äusseren Muttermunde treten sie am häufigsten nach Aetzungen und nach Geburten auf. In der Scheide (Fig. 619) entstehen sie nach Verletzungen bei der Entbindung oder bei Nothzucht, nach geschwürigen und gangränösen Entzündungen, nach Aetzung u. s. w.

Fig. 619. Hämatokolpos, Hämatometra und Hämatosalpinx nach erworbenem Verschluss der Scheide und des Ostium abdominale der Tuben. *a* Sackartig erweiterte Scheide. *b* Erweiterter Uterus. *c* Erweiterte, mit den Ovarien (*d*) verwachsene Tuben. $^1/_2$ der nat. Gr.

Solange die betreffenden Individuen nicht menstruirt sind und aus dem Uterus keine Secrete abgehen, haben die Verengerungen und Verschliessungen keine üblen Folgen. In dem Moment aber, in dem die Menstruation eintritt, veranlassen Verengerungen Menstruationsbeschwerden, und bei Verschliessungen des Genitalrohres sammelt sich das Blut hinter der obliterirten Stelle an. Wo die Ansammlung zuerst erfolgt, hängt natürlich von dem Sitz der Atresie ab. Bei Verschluss des äusseren oder inneren Muttermundes bildet sich eine Blutansammlung im Cavum uteri, es kommt zur **Hämatometra** (Fig. 619 *b*). Bei Verschluss des unteren Theils der Scheide bildet sich auch ein **Hämatokolpos** (*a*). Das angesammelte Blut gewinnt nach einiger Zeit ein chokoladefarbenes Aussehen und kann sich eindicken.

Die Blutsäcke können im Laufe der Zeit eine ganz bedeutende Grösse erreichen. Nicht selten sammelt sich auch Blut in den Tuben (*c*) an. Fliesst dasselbe in die Bauchhöhle, so kann es zu adhäsiven Entzündungen Veranlassung geben.

Findet der Verschluss des äusseren oder des inneren Muttermundes erst in einer Zeit statt, in welcher die Menses bereits aufgehört haben,

so sammelt sich im Uterus eine seröse oder schleimige Flüssigkeit an, es bildet sich eine **Hydrometra**. In sehr seltenen Fällen können, wenn sowohl der äussere als der innere Muttermund verschlossen sind, sich Uterus und Cervix, jeder für sich, ausdehnen, so dass der ganze Uterus eine Sanduhrform erhält.

Besteht hinter der Verstopfung ein eiteriger Katarrh, so sammelt sich eine eiterige Flüssigkeit an: es bildet sich eine **Pyometra**. Bei Tuberkulose des Uterus kann sich eine käsig-eiterige Masse, bei Zerfall von Krebsgewebe eine trübe, weisse oder blutig gefärbte Flüssigkeit ansammeln.

Bei stetig sich steigernder Ansammlung von Blut in einer Hämatometra kann schliesslich ein Durchbruch an der obturirten Stelle erfolgen, häufig, nachdem in der abschliessenden Membran Gangrän und Entzündung eingetreten waren. In anderen Fällen kann der Uterus oder die Scheide platzen und ihren Inhalt in das umgebende Gewebe ergiessen. In sehr seltenen Fällen erfolgt weiterhin ein Durchbruch nach der Blase oder der Scheide. Ist eine Tube durch voraufgegangene Entzündung geschlossen, so kann sie ebenfalls platzen (Fig. 603 *e*, pag. 842) und ihren Inhalt in die Bauchhöhle entleeren.

Hydrometren werden sehr selten so gross wie die Hämatometren und stehen in ihrem Wachsthum nach einiger Zeit still. Es kommt daher nur selten zum Durchbruch nach der Umgebung. Ist der Verschluss der Cervix nicht fest, so kann zeitweise ein Abfluss nach der Scheide und danach eine erneute Ansammlung erfolgen.

In sehr seltenen Fällen entwickeln sich bei Zersetzung des Secretes Gase, eine Erscheinung, welche man als **Physometra** bezeichnet.

Ist der Genitalkanal ganz oder theilweise verdoppelt und davon eine Seite nach unten abgeschlossen, so kann sich eine einseitige Hämatometra (Fig. 603 *c*, pag. 842) oder ein einseitiger Hämatokolpos bilden.

Literatur über Verschluss des Genitalrohres.

Breisky, *Die Krankheiten der Vagina, Billroth's Handb. d. Frauenkrankh. III 1886.*
Dohrn, *Atresia vaginae, Arch. f. Gynäk. X.*
Freund, *Beitr. z. Pathologie des doppelten Genitalkanales, Z. f. Gebh. u. Gyn. I 1877.*
Graf, *Atresie d. Scheide mit abnormen Menstrualwegen, Virch. Arch. 19. Bd. 1860.*
Hofmeier, *Hbd. d. Krankh. d. weibl. Geschlechtsorgane, Leipzig 1898.*
Klob, *Pathol. Anat. d. weibl. Sexualorgane, Wien 1864.*
Nehrkorn, *Atresia vaginae congen., Pyometra, Virch. Arch. 151. Bd. 1898.*
Puech, *De l'atrésie des voies génitales de la femme, Paris 1865.*
Rheinstädter, *Aetzverschluss der Cervix, Arch. f. Gynäk. XIV.*

§ 296. Unter den **Geschwülsten der Uterusschleimhaut** ist die häufigste und wichtigste der **Krebs**, welcher meist in der Portio vaginalis und der Cervix auftritt, in selteneren Fällen indessen auch im Corpus uteri (Fig. 620 *d*) vorkommt. Der Krebs kann sich sowohl in einer zuvor unveränderten Schleimhaut als auch in hyperplastischen Wucherungen entwickeln und kann sowohl prominirende oder im Gewebe versteckt liegende knotige Herde als auch papillöse Wucherungen bilden.

Im Beginn ist die Wucherung eine locale, allein es erfolgt sehr bald eine Ausbreitung derselben theils in das seitlich benachbarte, theils in das darunter liegende Gewebsparenchym.

An einer Muttermundslippe entstandene Krebse greifen mit Vorliebe auf die benachbarten Theile der Scheide über und dringen gleichzeitig in die Tiefe der Portio vaginalis ein.

In der Cervix gelegene Wucherungen verbreiten sich in der ganzen Circumferenz der Cervicalschleimhaut und führen zu krebsiger Infiltration der darunter liegenden Muscularis. Krebse des Corpus bilden im Fundus oder im Mittelstück gelegene Knoten (Fig. 620 *d*), seltener gürtelförmig die Innenfläche auskleidende Wucherungen, welche mehr oder weniger in das musculöse Parenchym eingreifen. Zuweilen breitet sich der Krebs über die ganze Innenfläche des Uterus aus.

Fig. 620. Fungöser Schleimhautkrebs an der Hinterwand des Uteruskörpers. *a* Uteruskörper. *b* Cervix. *c* Scheide. *d* Geschwulst. $^2/_3$ der nat. Gr.

Das Gewebe des Krebses ist auf dem Durchschnitt meist weisslich, markig und ist leicht von dem mehr röthlichen, derben Uterusgewebe zu unterscheiden. Früher oder später stellt sich an dem prominirenden Theile der Geschwulst eine Erweichung und ein Zerfall des Gewebes ein, so dass der Krebstumor zum **Krebsgeschwür** wird, dessen unregelmässig höckerig gestaltete Fläche mit zerfallenden Gewebsmassen, häufig auch mit ausgetretenem Blute bedeckt ist. Im Laufe der Zeit werden immer neue Theile des Uterus, eventuell auch der angrenzenden Scheide durch die epithelialen Wucherungen infiltrirt und gehen später durch geschwürigen Zerfall zu Grunde.

Das Beckenbindegewebe, das Beckenperitoneum, die Blase und der Mastdarm werden ebenfalls in Mitleidenschaft gezogen und überall, wo der Krebs sich ausbreitet, stellen sich Gewebswucherung und Verhärtung ein. Die Nachbartheile verwachsen mit einander, und ihr Gewebe wird zum Sitze krebsiger Herde. Die Lymphdrüsen des Beckens schwellen an und entarten krebsig.

So kommt es denn, dass nicht selten im Laufe der Zeit grosse Theile des Uterus und meist auch der Vagina verloren gehen, und dass an Stelle der Cervix, der Portio vaginalis und des oberen Scheidentheils eine umfangreiche Höhle liegt, deren zerfressene und von krebsiger Wucherung infiltrirte Wand mit zersetzten, stinkenden Zerfallsmassen bedeckt ist. Ist die krebsige Wucherung namentlich nach hinten vorgedrungen, so ist häufig auch die Wand des Rectums krebsig infiltrirt oder da und dort durchbrochen. Ist der Krebs nach vorne gewachsen, so besteht oft eine Communication mit der Harnblase, eine Blasenscheiden- oder Blasenuterinfistel. Vom Uterus ist, auch wenn der Process in der Cervix begonnen hat, oft nur noch der Fundus vorhanden.

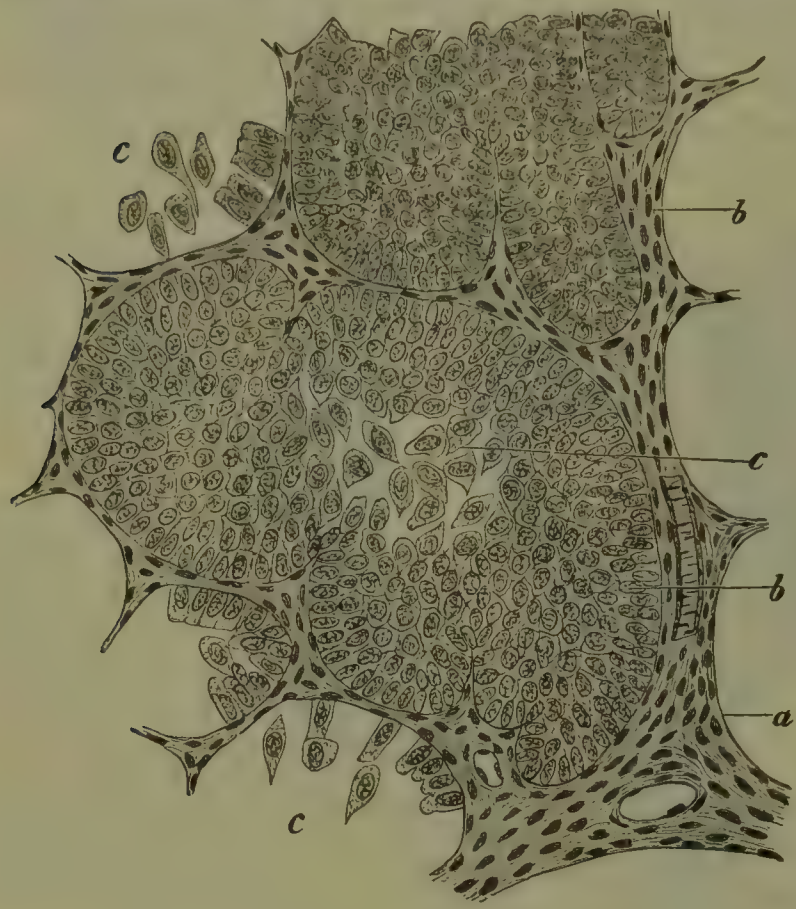

Fig. 621. Adenocarcinoma corporis uteri (Alk. Häm.). *a* Stroma. *b* Krebszapfen. *c* Isolirte Krebszellen. Schnitt aus einem mit der Curette aus dem Uterus ausgekratzten Gewebsstücke. Vergr. 200.

Die Krebse des Uterus sind theils Drüsenkrebse, welche von den Drüsenepithelien ausgehen, theils Deckepithelkrebse.

Die Entwicklung der Drüsenkrebse, die namentlich im Corpus uteri vorkommen, beginnt mit einer stärkeren atypischen Wucherung des Drüsenepithels (Fig. 621 *b*), zum Theil auch mit der Bildung papillärer Excrescenzen in den Uterusdrüsen, und es trägt die vollentwickelte Neubildung theils den Charakter des adenomatösen Cylinderzellenkrebses, theils des gewöhnlichen weichen oder harten Krebes. Es kann sich indessen von den Drüsen der Cervix aus auch ein Plattenepithelkrebs entwickeln, indem die Cylinderzellen der Drüsen Plattenepithel (Fig. 622 *e*, *f*) produciren. Die vom Plattenepithel der Portio vaginalis ausgehenden Carcinome (*c*) tragen ebenfalls die Charaktere des Plattenepithelkrebses und es kommen in seltenen Fällen solche Formen auch im Corpus uteri vor.

Das Uteruscarcinom kommt am häufigsten vom 30. bis 50. Jahre vor, kann indessen sowohl bei jugendlichen Individuen als auch noch im hohen Alter sich entwickeln.

Sarkome der Uterusschleimhaut bilden weiche, knotige oder mehr papilläre, traubige, oft sehr gefässreiche Geschwülste, die auch in die Muscularis eindringen. Sie können sowohl aus Spindelzellen, als auch aus Rundzellen oder aus polymorphen Zellen bestehen und

enthalten zuweilen Riesenzellen. Ferner kommt auch eine eigenthümliche, als Sarcoma deciduocellulare bezeichnete Sarkomform vor, deren Zellen an die Deciduazellen erinnern und in der Mehrzahl der Fälle sich auch aus Deciduagewebe der ersten Schwangerschaftsperiode entwickeln (vergl. § 302).

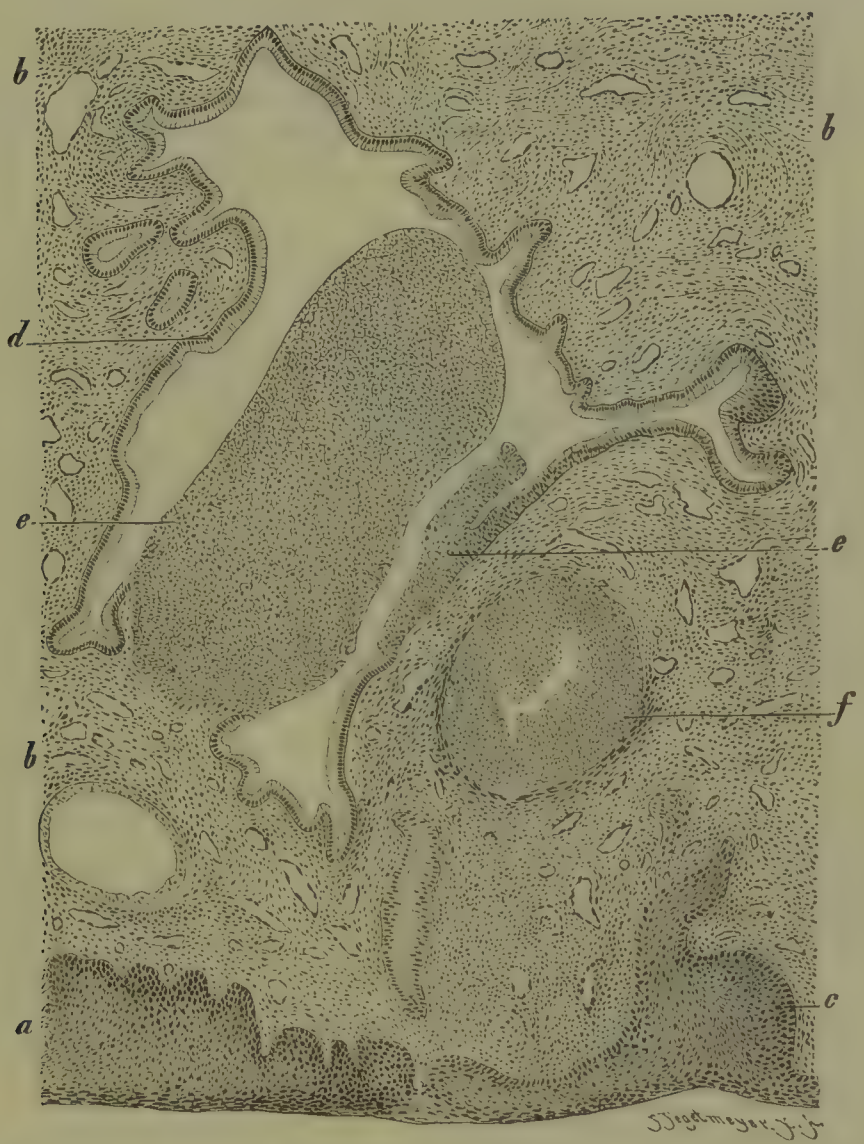

Fig. 622. Beginnende Krebsentwicklung an der Portio vaginalis uteri (Alk. Bismarckbraun). *a* Epithel. *b* Bindegewebe. *c* In die Tiefe wucherndes Deckepithel. *d* Erweiterte Drüse. *e* In Form von Zapfen auswucherndes Epithel der Drüse *d*. *f* Querschnitt einer Drüse, deren Cylinderepithel sich in geschichtetes Plattenepithel umgewandelt hat. Vergr. 45.

Die häufigsten **Geschwülste der musculären Uteruswand** sind die **Myome** und **Fibromyome** oder **Fibroide**, welche gewöhnlich in kugeligen, gegen die Umgebung scharf abgegrenzten Tumoren (Kugelmyome) von der Grösse einer Erbse bis zu derjenigen eines hochschwangeren Uterus auftreten (Fig. 623 *d*).

Sie bestehen entweder grösstentheils aus Muskelgewebe (Leiomyom), oder aus Muskelgewebe und Bindegewebe (Fibromyom), oder aber ganz aus Bindegewebe (Fibrom). Das Muskelgewebe hat eine röthlichweisse, das Bindegewebe eine weisse Farbe.

Die Myome kommen am häufigsten in den mittleren und späteren Lebensjahren zur Beobachtung, entwickeln sich aber nicht selten schon

in jüngeren Jahren und treten theils vereinzelt, theils in grösserer Zahl auf.

Die meisten Fibroide sind gefässarm, doch kommen namentlich in grösseren Tumoren nicht selten Stellen vor, welche sich durch Reichthum an grossen und weiten Gefässen auszeichnen. Nicht selten enthalten sie ferner weite, glattwandige Spalträume, welche mit klarer Lymphe gefüllt sind.

Sehr häufig stellen sich im Parenchym Degenerationszustände, namentlich Verfettung und wachsartige Degeneration ein, durch welche das Muskelgewebe mehr oder weniger, zuweilen ganz zum Schwunde gebracht wird, so dass das Fibromyom zum Fibrom wird. Es tritt dies namentlich im Wochenbett ein, in welchem die Fibromyome an der Rückbildung des Uterus Theil nehmen. Verkalkungen schliessen sich namentlich an fettige Degenerationen und Gewebsnekrosen an und können einen solchen Grad erreichen, dass der ganze Tumor versteinert.

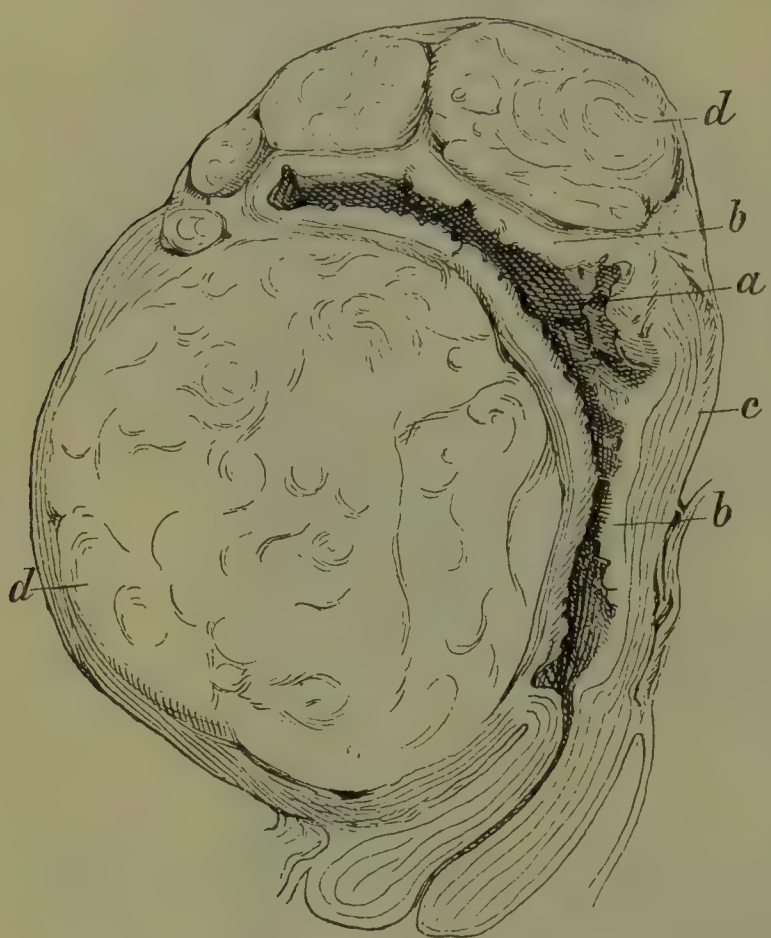

Fig. 623. Multiple Fibromyome der Uteruswand und Tuberkulose der Uterusschleimhaut im sagittalen Durchschnitte. *a* Uterushöhle. *b* Verkästes Granulationsgewebe. *c* Muskulatur des Uterus. *d* Myome.

Das Bindegewebe der Fibrome ist bald hart und derb und unter dem Messer knirschend, bald schlaff und weich und dann meist von Flüssigkeit stark durchtränkt, ödematös. Zuweilen geht es stellenweise auch in Schleimgewebe über, oder es kommt zu völliger Verflüssigung der Gewebselemente, so dass Erweichungscysten entstehen, die eine klare oder durch verfettete Zellen getrübte Flüssigkeit enthalten. Unter Umständen kann der grösste Theil des Tumors auf diese Weise zu Grunde gehen.

Entzündungen der Fibroide kommen namentlich nach operativen Eingriffen vor und können zu Verjauchung derselben führen.

Durch stärkere Zellwucherung kann das Fibrom stellenweise einen sarkomatösen Charakter erhalten.

Die Myome und Fibromyome sitzen am häufigsten im Körper, seltener in der Cervix und man kann je nach ihrem Sitz submucöse, interstitielle und subseröse unterscheiden. Die subserösen ragen sehr bald über die Aussenfläche des Uterus hervor und können mit der Zeit gestielt werden. Treten danach cystische Erweichungen

ein, so werden sie cystischen Ovarialtumoren ähnlich. Submucöse Myome drängen sich nach dem Lumen des Uterus vor, können ebenfalls gestielt werden und fibröse und fibromusculäre Polypen bilden. Interstitielle Fibroide treiben die Aussen- und Innenwand des Uterus gleichmässig auf oder treten später entweder mehr nach innen oder mehr nach aussen vor. Eine Lieblingsstelle ist die hintere Wand und der Fundus des Uterus.

Die Wand des Uterus ist bei Anwesenheit von Fibroiden häufig hypertrophisch. Wird sie bei Entwicklung zahlreicher Knoten von allen Seiten bedrängt, so verfällt sie der Atrophie.

Die Fibroide wachsen meist langsam, und viele erreichen nur geringe Grösse.

In die Uterushöhle vorragende Fibroide verursachen meist Blennorrhöe und Blutungen. Submucöse und interstitielle Fibroide können spontan ausgestossen werden, indem sie mehr und mehr nach innen gedrängt, die Schleimhautdecke zur Usur gebracht und die Verbindungen mit der Umgebung gelockert werden. Häufig treten dabei brandige Nekrose der Geschwulst und Entzündung der Umgebung ein.

Als **Adenomyom** bezeichnet man myomatöse Geschwülste des Uterus, welche in ihrem Inneren drüsige Bildungen einschliessen. Bei submucös gelegenen Myomen kann dieser Drüsengehalt dadurch bedingt sein, dass Drüsen der Schleimhaut in das Gebiet der Geschwulst gerathen sind. Bei intraparietalen und subserösen Adenomyomen ist der Gehalt an Drüsen vom Wolff'schen Körper (v. Recklinghausen) herzuleiten und sie stellen Bildungen dar, welche sich um Reste desselben innerhalb des Uterus oder auch der Tubenwand entwickelt haben. Ihr Sitz ist auf die dorsale Wand des Uteruskörpers und den Tubenwinkel beschränkt, und sie zeichnen sich vor den gewöhnlichen Kugelmyomen dadurch aus, dass sie ohne scharfe Grenze in das Nachbargewebe übergehen (diffuse, infiltrirte Fibroide). Bei harten Formen überwiegt das Muskelgewebe, bei weichem das Drüsengewebe, dessen Anordnung oft kammartig (v. Recklinghausen) ist, indem ein Hauptkanal die reihenförmig aufgereihten Seitenkanäle aufnimmt. Die Drüsenkanäle, die zum Theil Flimmerepithel besitzen, sind meist von Bindegewebe umgeben, das sehr gefässreich sein kann (angiomatöse Adenomyome). Durch Secretansammlung können sich die Drüsen zu Cysten erweitern (Cystadenome).

Das **Sarkom** des Uterusparenchyms bildet meist Knoten, welche denselben Sitz haben wie die Fibroide und zuweilen in zahlreichen Herden auftreten. Sie entstehen wahrscheinlich am häufigsten durch eine sarkomatöse Degeneration von Fibroiden, bestehen bald hauptsächlich aus Rundzellen, bald aus Spindelzellen und können myxomatöse Partieen enthalten. Sie sind selten.

Lipome sind sehr selten.

Literatur über Geschwülste des Uterus.

Amann, *Neubildungen der Cervicalportion, München 1892.*
Bisch, *Du cancer prim. du corps de l'utérus, Paris 1892.*
Breus, *Ueber epithelführende Cystenbildung in Uterusmyomen, Wien 1894.*
Gebhard, *Myome des Uterus, Hdb. d, Gyn. v. Veit II 1897 (Lit.).*
Gusserow, *Die Neubildungen des Uterus, Billroth's Handb. d. Frauenkrankh. II 1886.*
Hauser, *Drüsenschläuche im Myom des Uterus, Münch. med. Woch. 1893.*
v. Kahlden, *Das Sarkom des Uterus, Beitr. v. Ziegler XIV 1893 (Lit.).*
Kürsteiner, *Papillärer Krebs, Virch. Arch. 130. Bd. 1892.*

***Leopold**, Sarkom, Arch. f. Gyn. VI, u. Cavernöses Fibroid, Arch. d. Heilk. XIV 1873.*
***Liebmann**, Myocarcinom, Virch. Arch. 117. Bd. 1889.*
***v. Lockstaedt**, Bedeutung der Drüsenschläuche in Myomen, Monatschr. f. Gebh. 1898.*
***Nehrkorn**, Quergestreifte Muskelfasern in der Uteruswand, Virch. Arch. 151. Bd. 1898.*
***Orloff**, Genese der Uterusmyome, Zeitschr. f. Heilk. XVI 1895.*
***Paviot et Bérard**, Cancer musculaire lisse, A. de méd. exp. 1897.*
***Pernice**, Traubiges Myosarcoma striocellulare uteri, Virch. Arch. 113. Bd. 1888.*
***Pfannenstiel**, Das traubige Sarkom der Cervix, Virch. Arch. 127. Bd. 1892; Uteruskrebs, Centralbl. f. Gyn. 1892 u. 1893.*
***Pick**, Myoma sarcomatosum u. Endotheliom, Arch. f. Gyn. 49. Bd. 1895.*
***Piering**, Atypische Carcinombildung im Uterus, Zeitschr. f. Heilk. VIII 1887.*
***v. Recklinghausen**, Adenomyom u. Cystadenom d. Uterus u. d. Tubenwandung, Berlin 1896.*
***Rheinstein**, Riesenzellensarkom des Endometrium, Virch. Arch. 124. Bd. 1891.*
***Ricker**, Aetiologie der Uterusgeschwülste, Virch. Arch. 142. Bd. 1895.*
***Rolly**, Adenomyom mit Uebergang in Carcinom, Virch. Arch. 150. Bd. 1897.*
***Ruge** u. **Veit**, Der Krebs der Gebärmutter, Stuttgart 1881.*
***Seelig**, Ausbreitungswege des Uteruscarcinoms, Virch. Arch. 140. Bd. 1895.*
***Valat**, De l'épithélioma primitif du corps de l'utérus, Paris 1888.*
***Williams**, Ueber d. Krebs der Gebärmutter, Berlin 1870; Uterussarkom (Myoma sarcomatodes, Melanosarkom), Zeitschr. f. Heilk. XV 1894.*

§ 297. Die **Scheide** stellt ein von vorn nach hinten abgeplattetes Rohr dar, dessen Wandungen aus derbem, von Zügen glatter Muskelfasern durchzogenem Bindegewebe gebildet werden.

Die Innenfläche ist durch eine Schleimhaut ausgekleidet, welche namentlich an der vorderen und hinteren Wand warzenartige Erhebungen und quere Vorsprünge (Columnae rugarum) bildet, die namentlich bei jungfräulichen Individuen stark ausgesprochen sind, nach wiederholten Geburten sich dagegen mehr oder minder vollkommen ausgleichen.

Die Oberfläche der Schleimhaut ist mit Papillen besetzt und mit einem geschichteten Plattenepithel bedeckt. Drüsen fehlen meist, dagegen kommen zwischen den Papillen und den Falten tiefere kryptenartige Einsenkungen des Epithels vor, die eine gewisse Aehnlichkeit mit Drüsen haben (Eppinger). Im Bindegewebe der Schleimhaut liegen kleine Herde lymphadenoiden Gewebes, deren Zahl individuell erheblichen Schwankungen unterworfen ist.

Die häufigste Scheidenerkrankung ist die Entzündung, die **Vaginitis** s. **Kolpitis**, von welcher sowohl desquamative und Eiter producirende Katarrhe als auch diphtheritische Formen vorkommen. Erstere entstehen namentlich nach Tripperinfectionen, doch ist zu bemerken, dass die Gonokokken meist nur in der Schleimhaut der Cervix uteri und der Urethra sich dauernd vermehren, während das Scheidensekret selbst Gonokokken nicht enthält. Im Uebrigen können medicamentöse Einwirkungen, Aetzungen, Injectionen, operative Eingriffe, Einführung unreiner Pessarien etc. Entzündung verursachen, wobei sich zu der Verletzung die Wirkung von Bakterien, die in der Scheide vorhanden sind, hinzugesellt. Sodann treten solche auch bei Masern, Scharlach, Pocken, Cholera etc. auf.

Bei frischen **acuten Entzündungen** ist die Schleimhaut geröthet, aufgelockert, weich, die Falten sind geschwollen; das Secret besteht aus abgestossenem Epithel und Eiterkörperchen. In seltenen Fällen bilden sich bei acuten Entzündungen auch im Epithel gelegene Bläschen (Vaginitis vesiculosa). Bei **chronischen Entzündungen**, die sich entweder an acute angeschlossen oder sich schleichend entwickelt haben, wie dies z. B. nach wiederholten Reizungen der Scheide durch häufigen

Coitus, Pessarien, Fremdkörper, welche bei Onanie in die Scheide eingeführt werden etc., geschieht, ist das Secret weisslich, Rahm oder auch Atherombrei ähnlich, oder eiterig. Die Schleimhaut ist entweder fleckig geröthet, zuweilen von Ekchymosen durchsetzt, oder aber glatt, zähe, fest, braunroth oder schiefrig pigmentirt, zuweilen grau gefleckt. Das Gewebe der Schleimhaut ist kleinzellig infiltrirt und enthält zuweilen subepithelial gelegene, abgegrenzte zellige, Follikeln ähnliche Herde, die über die Oberfläche etwas prominiren (Kolpitis granularis s. follicularis).

Bei lange dauernden Reizzuständen, wie sie namentlich durch chronischen Tripper des Uterus und der Harnröhre unterhalten werden, können die Papillen der Scheidenschleimhaut auswachsen und das Bindegewebe der Schleimhaut sich verdicken. In Folge dessen entstehen sowohl diffus ausgebreitete, als auch local umschriebene **Papillarhypertrophieen.** Erreichen dieselben eine erhebliche Grösse und sind sie über einen grossen Theil der Scheide ausgebreitet, so können sie das Lumen der Scheide bedeutend verengen. Bei alten Frauen (Kolpitis vetularum) entstehen über infiltrirten, einander gegenüberliegenden Schleimhautstellen zuweilen Epitheldefecte und weiterhin **Verwachsungen der Scheidenwände.**

Bei Zersetzung des Secretes, sowie bei anhaltendem Druck auf das Gewebe der Scheide von Seiten eingeführter Fremdkörper entstehen nicht selten **Erosionen, Nekrosen** und **Geschwüre.** Es können ferner auch **Gewebsvereiterungen** auftreten, welche in seltenen Fällen sich nach Art phlegmonöser Processe weiter verbreiten und zu umfangreichen Zerstörungen der Scheide führen. Fremdkörper, die lange liegen bleiben, werden oft mit Kalksalzen incrustirt. Sie werden ferner von Granulationen umwachsen und schliesslich so in das Gewebe eingeschlossen, dass sie nur durch eingreifende Operationen zu entfernen sind.

Diphtheritische Entzündungen kommen, vom Puerperium abgesehen, namentlich nach Verjauchung von Uteruscarcinomen und von Uteruspolypen, bei Blasenscheiden- und Mastdarmscheidenfisteln, bei Anwesenheit reizender Pessarien, ferner auch im Verlauf von acuten Infectionskrankheiten, wie Masern, Pocken, Scharlach, Typhus, Cholera etc., vor.

Die diphtheritische Verschorfung ist bald auf einzelne Stellen beschränkt, bald über den grössten Theil der Scheide ausgebreitet. Die Schleimhaut ist dabei hochgradig geschwellt, mit weissen, grauen und grünen Schorfen bedeckt. Nach Verlust der oberflächlichen Schichten können sich auch croupöse Membranen bilden.

Nach ausgebreiteter diphtheritischer Verschorfung heilt der Process mit mehr oder minder starker narbiger **Verengerung**, unter Umständen mit **partiellen Obliterationen** der Scheide. Ebenso können auch in dieser oder jener Weise entstandene, einander gegenüberliegende Geschwürsflächen unter einander verwachsen und unter Umständen zu **Scheidenverschluss** führen. In anderen Fällen wird das Lumen der Scheide von Bindegewebsbalken und Membranen durchzogen. In höherem Alter kommt es nicht selten zu Obliteration des Scheidengewölbes.

Zuweilen bilden sich in der Scheidenwand einzelne, seltener zahlreiche **Cysten**, welche einen hellen serösen oder aber durch Blutfarb-

stoff roth oder braun gefärbten Inhalt besitzen. Sie haben wahrscheinlich eine verschiedene Genese und entstehen in einzelnen Fällen durch Secretansammlung in den oben erwähnten Krypten, während sie in anderen Fällen vielleicht mit Resten der WOLFF'schen Gänge (VEIT) oder auch mit der Anwesenheit eines obliterirten MÜLLER'schen Ganges (FREUND) in Verbindung stehen. Nachgewiesen ist auch, dass die Scheide bei einzelnen Individuen Drüsen enthält (PREUSCHEN, HÜCKEL), die cystisch entarten können. In noch anderen Fällen scheint es sich um Flüssigkeitsansammlungen in Lymphspalten und Lymphgefässen zu handeln (KLEBS).

Von zahlreichen Beobachtern sind auch bei Schwangeren und frisch Entbundenen, in einzelnen Fällen auch bei Nichtschwangeren hirsekorn- bis haselnussgrosse Bläschen in der Scheide gesehen worden, welche Gas enthielten, und es ist diese Erscheinung bald als **Luftcysten** der Vagina (SCHRÖDER), bald als Kolpohyperplasia cystica (WINCKEL), bald als Vaginitis emphysematosa (ZWEIFEL), bald als Emphysema vaginae (EPPINGER) bezeichnet worden.

WINCKEL nimmt an, dass sie durch Einschluss vaginaler Zersetzungsgase zwischen verklebte Scheimhautfalten entstehen, EPPINGER, SCHMOLLING, CHENEVIÈRE und RUGE führen sie dagegen auf ein Eindringen von Luft in die Spalten des vaginalen Bindegewebes zurück; ZWEIFEL und HÜCKEL halten sie für erweiterte Drüsen, SCHRÖDER und NÄCKE für erweiterte Follikel, KLEBS für ektasirte Lymphgefässe. Nach CHIARI entwickeln sie sich aus Lymphgefässen und enthalten gewucherte und zum Theil in Riesenzellen umgewandelte Endothelien. LINDENTHAL giebt an, dass das in den Lymphgefässen enthaltene Gas durch Bacillen producirt werde.

Tuberkulose der Scheide kommt entweder im Anschluss an Tuberkulose des Uterus oder aber ohne letztere neben Tuberkulose der Vulva vor, doch ist sie sehr selten.

Syphilis der Scheide kommt in Form von Initialsklerosen, Papeln und gummösen Ulcerationen vor, localisirt sich hier aber weit seltener als an den äusseren Genitalien und der Vaginalportion des Uterus. **Weiche Schanker** der Scheide sind selten.

Von **Bindesubstanzgeschwülsten** kommen in der Scheide Fibrome, Fibromyome, Myxome und Sarkome vor, erstere sind indessen ungleich seltener als im Uterus. Fibrome, Myxome und Sarkome können in Form zahlreicher Polypen auftreten. Sarkome treten schon bei kleinen Kindern auf und bevorzugen die vordere Scheidenwand, sind sehr bösartig, greifen auf die Nachbarschaft über. Sie können quergestreifte Muskelfasern enthalten.

Primäre Carcinome der Scheide treten theils in Form circumscripter Tumoren, theils als diffus über einen grossen Theil der Scheide sich ausbreitende knotige Infiltrationen auf. Durch Zerfall der Neubildung entstehen mehr oder minder umfangreiche Geschwüre.

Von **Epizoen** und **Epiphyten**, welche in der Scheide vorkommen, sind Trichomonas vaginalis, Oxyuris vermicularis, der Soorpilz, sowie verschiedene Bakterienformen zu nennen; Oxyuris vermicularis gelangt gelegentlich vom Darm aus in die Scheide und verursacht leichte Reizungen und Jucken. Der Soor bildet weisse Beläge und kommt namentlich bei Wöchnerinnen vor.

Bei abnormer Schlaffheit und bei Verlängerung der Scheidenwand, wie sie z. B. durch chronische Entzündungen und durch Schwanger-

schaften herbeigeführt werden, können die vordere oder die hintere Wand oder auch beide nach dem Lumen der Scheide vorfallen oder am Scheideneingang vortreten. Begünstigt wird dieser **Prolapsus vaginae** durch Lockerung der Verbindung der Scheide mit der Nachbarschaft. Sind gleichzeitig auch die Vorderwand des Mastdarmes oder die Hinterwand der Blase abnorm schlaff, so buchten sie sich, dem Zuge der prolabirenden Scheidenwand folgend, aus. Es bilden sich auf diese Weise als Rectocelen und als Cystocelen bezeichnete Ausstülpungen der Vorderwand des Rectums und der Hinterwand der Blase.

Unter Umständen wird auch eine Dilatation der Blase oder des Rectums zur Ursache eines Scheidenvorfalles werden. In seltenen Fällen kann die Hinterwand der Scheide auch durch Ovarialtumoren (Ovariocele vaginalis) oder durch Darmschlingen (Enterocele vaginalis) oder durch Flüssigkeiten, welche im DOUGLAS'schen Raum liegen und denselben vertiefen, eingebuchtet werden. Auch eine Senkung des Uterus führt häufig zu einem Vorfall des unteren Theiles der Scheide, während der obere invertirt wird. In anderen Fällen ist der Prolaps der Scheide das Primäre und zieht eine Senkung des Uterus nach sich. Bei totalem Prolaps des Uterus ist die ganze Scheide umgestülpt.

Verletzungen und **partielle Zerstörungen** der Scheide kommen am häufigsten durch eine Quetschung und Zerreissung während der Geburt zu Stande.

Unter den Quetschungen sind jene die wichtigsten, welche zu Gewebsnekrose und zur Bildung von Communicationen oder Fisteln zwischen dem Genitalrohr und der benachbarten Blase und dem Rectum führen.

Sie entstehen namentlich dann, wenn der vorliegende Kindstheil andauernd auf die zwischen ihm und dem oberen hinteren Rande der Schambeinfuge liegenden Weichtheile drückt, so dass sie nekrotisch werden.

Am häufigsten entstehen dadurch **Blasenscheidenfisteln**, weit seltener Communicationen zwischen der Harnröhre und der Scheide, oder zwischen einem Ureter und der Scheide, oder zwischen der Blase und der Cervix. Die Fistelöffnung ist bald eng, bald weit, die Ränder bald scharf und dünn, bald callös verdickt.

Nächst dem Geburtstrauma führen geschwürige Processe in der Umgebung von Pessarien, sowie Zerstörungen der Scheide, der Blase und des Rectums durch Carcinome am häufigsten zu fistulösen Verbindungen zwischen Scheide und Blase oder zwischen Scheide und Rectum.

Bei der Geburt entstehende **Zerreissungen** von grosser Ausdehnung kommen am häufigsten an der hinteren Scheidenwand und am Damm vor und können bis ins Rectum hineinreichen. Sie erheischen, um heilen zu können, operative Eingriffe. Heilt von hoch hinaufgehenden Dammrissen nur die Dammwunde, während der Riss in der Scheide und der Mastdarmwand offen bleibt, so entstehen **Mastdarm-Scheidenfisteln**.

Literatur zur pathologischen Anatomie der Scheide.

Bastelberger, *Cysten im Hymen, Arch. f. Gyn. XXXIII 1884.*
Baumgarten, *Vaginalcysten, Virch. Arch. 107. Bd. 1887.*
Breisky, *Die Krankheiten der Vagina, Billroth's Handb. d. Frauenkrankh. III 1886.*
Bumm, *Gonorrhoe, Arch. f. Gyn. XXXIII u. Dtsch. med. Wochenschr. 1887.*

Chenevière, *Cystenbildung, Arch. f. Gyn. XI.*
Chiari, *Gascysten, Z. f. Heilk. VI 1885, u. Tuberkulose, Vierteljahrsschr. f. Derm. 1886.*
Eppinger, *Kolpitis nach Dysenterie, u. Emphysema vaginae, Zeitschr. f. Heilk. I u. III.*
Fabry, *Die gonorrhoischen Schleimhautaffectionen beim Weibe, D. med. Wochenschr. 1888.*
Finger, *Die Blenorrhöe der Sexualorgane, Leipzig 1893.*
Frick, *Primäre Scheidensarkome bei Kindern, Virch. Arch. 117. Bd. 1889.*
Graefe, *Cysten, Zeitschr. f. Geb. u. Gyn. VIII 1882.*
Grosvenor, *Phlebo-thrombotic ulcers of the vagine, J. of Path. V 1898.*
Haussmann, *Vaginitis bei Neugeborenen, Berl. klin. Wochenschr. 1876.*
Hildebrandt, *Kolpitis ulcerosa adhaesiva, Monatsschr. f. Geburtsk. XXXII.*
Hückel, *Kolpohyperplasia cystica, Virch. Arch. 93. Bd. 1883.*
Jacobs, *Des kystes vasculaires du vagin, Arch. de phys. II 1888.*
Janowsky, *Gonorrhoe des Weibes, Arch. f. Derm. XXIII 1891.*
Klein, *Cyste d. r. Wolff'schen Ganges, Zeitschr. f. Geb. XVIII 1890.*
Kleinwächter, *Myome u. Fibrome, Prag. Zeitschr. f. Heilk. III 1883; Vaginalcysten, Zeitschr. f. Gebh. XVI 1889.*
Kümmel, *Cysten der Vagina u. im Vestibulum vaginae, Virch. Arch. 114. Bd. 1888.*
Landau, *Vagina, Eulenburg's encyklop. Jahrb. VI 1896.*
Lebedeff, *Cysten, Zeitschr. f. Geb. u. Gyn. VII 1882.*
Lindenthal, *Aetiologie der Kolpohyperplasia cystica, Wien. klin. Woch. 1897.*
Marconnet, *Vaginitis phlegmonosa, Virch. Arch. 34. Bd. 1865.*
Menge u. Krönig, *Bakteriologie d. weibl. Genitalkanales, Leipzig 1897.*
Münz, *Das primäre Scheidensarkom, Berlin 1895 (Lit.).*
Nehrkorn, *Atresia vaginae, Virch. Arch. 150. Bd. 1898.*
Neumann, *Veränderungen der erkrankten Vaginalschleimhaut, Arch. f. Derm. XXI 1889; Die Syphilis der Vagina, Wien. klin. Woch. 1895.*
Nouvel, *Pathogénie des kystes du vagin, Bordeaux 1895.*
Oberländer, *Veränderungen der Vaginalschleimhaut von an chron. Gonorrhoe leidenden Prostituirten, Vierteljahrsschr. f. Derm. XV 1888.*
Piering, *Cystenbildung im Hymen, Prager med. Wochenschr. 1887.*
Preuschen, *Cystenbildung, Virch. Arch. 70. Bd. 1877.*
Roman, *Ueber die Verwachsung der Scheide, I.-D. Tübingen 1885.*
Ruge, *Kolpitis, Zeitschr. f. Gyn. IV.*
Schröder, *Luftcysten, D. Arch. f. klin. Med. XIII 1874.*
Schwarz, *Die gonorrhoische Infection beim Weibe, Samml. klin. Vortr. N. 279.*
Steinschneider, *Sitz der gonorrhoischen Infection beim Weibe, Berl. klin. Woch. 1887.*
Steinheil, *Primäre Scheidensarkome, Virch. Arch. 111. Bd. 1888.*
Stokes, *Etiology of the Vaginal Cysts, J. Hopk. Hosp. Rep. VII 1898.*
Takahasi, *Entstehung der Cysten der Scheide, D. med. Wochenschr. 1888.*
Veit, *Vaginalepithel u. Vaginaldrüsen, V. A. 117. Bd. 1889; Erkrankung der Vagina, sein Handb. I 1897.*
Winckel, *Kolpohyperplasia cystica, Arch. f. Gyn. II 1871.*
Winter, *Die Mikroorganismen im Genitalkanal der gesunden Frau, Zeitschr. f. Geburtsh. u. Gyn. XIV 1888, ref. Centralbl. f. Bakt. III.*
Zahn, *Ulcus rotundum, Virch. Arch. 95. Bd. 1884.*
Zweifel, *Luftcysten, Arch. f. Gyn. XII u. XVIII.*
Zweigbaum, *Tuberkulöse Ulcerationen, Berl. klin. Woch. 1888.*

§ 298. Die **Bauchfellauskleidung** sowie das **subseröse Bindegewebe des Beckens** sind nicht selten der Sitz von **Entzündungen**, welche unter dem Namen Perimetritis und Parametritis zusammengefasst werden.

Die **Parametritis** oder die Entzündung des Beckenzellgewebes in der Umgebung der Scheide, in den breiten Mutterbändern und in den Fossae iliacae ist eine Erkrankung, welche am häufigsten im Puerperium sowie nach operativen Eingriffen an der Scheide und der Cervix, seltener nach anderen acuten Entzündungen der Genitalschleimhaut, nach ulcerösen Processen im Rectum, nach Entzündungen der Beckenknochen etc. auftritt. Sie ist in ihren frischen Stadien meist durch Anhäufung zellig-seröser Exsudatmassen, zuweilen auch von Blut charakterisirt und trägt bei purulenten Infectionen nicht selten den Charakter phlegmonöser Entzündungen, welche früher oder später zu Gewebs-

vereiterung und zu Bildung von Abscessen führen, die nach irgend einem der benachbarten Hohlräume durchbrechen können.

Gewöhnlich erfolgt eine Resorption der Exsudate, namentlich bei puerperalen und traumatischen Formen, wonach das Gewebe, falls der Process lange angedauert hatte, mehr oder weniger verhärtet ist. Es verdient indessen hervorgehoben zu werden, dass Eiterherde sich Jahre lang im Gewebe erhalten und danach auch wieder neue Entzündung, unter Umständen sogar Metastasenbildung in anderen Organen verursachen können.

Die **Perimetritis** oder die **Pelveoperitonitis** kommt zunächst nach Entzündungen des Uterus, der Tuben, der Ovarien und nach Parametritis vor und ist sowohl im Puerperium als auch ausserhalb desselben eine häufige Erkrankung.

Die Entzündung ist meist direct von den erwähnten Theilen auf das Peritoneum fortgeleitet. Zuweilen geben auch Blutergüsse aus den Ovarien und den Tuben, welche sich in den tiefen Theilen des Beckens, in der Excavatio vesico-uterina und recto-uterina ansammeln, Veranlassung zu Entzündungen, und zwar dann, wenn das Blut in den genannten Räumen klumpige Gerinnungsmassen oder fibrinöse Auskleidungen bildet. Nicht selten ist auch die Pelveoperitonitis Theilerscheinung einer allgemeinen Peritonitis oder nimmt ihren Ausgang von Entzündungen anderer im Becken oder in dessen Nachbarschaft gelegener Organe, so namentlich der Blase, des Processus vermiformis, des Rectums und der Beckenknochen.

Die Entzündungen tragen nicht selten einen eiterigen und putriden Charakter, so namentlich die puerperalen Formen, und führen dann meist zu einer allgemeinen tödtlichen Peritonitis. Fibrinöse und serösfibrinöse oder eiterig-fibrinöse Entzündungen führen meist zu Verwachsungen der verschiedenen Beckenorgane unter einander, welche in Form von Strängen und Membranen von einem Organ zum anderen ziehen.

Wo diese Membranen vornehmlich sitzen, hängt von dem Ausgangsort der Entzündung ab. Besonders häufig ist die Hinterwand des Uterus mit der Vorderwand des Rectums, mit den Ovarien und den Tubarfransen verwachsen (Fig. 605, pag. 845, Fig. 606, pag. 845). In anderen Fällen finden sich auch Verwachsungen des Uterus mit der Blase, mit Darmschlingen, mit dem Netz etc. Zuweilen werden die Verwachsungsmembranen so reichlich, dass die Ovarien und die Tuben kaum mehr aus denselben herauszulösen sind.

Zwischen den Adhäsionsmembranen kann in frischen Fällen entzündliches Exsudat liegen. Später schliessen sie nicht selten seröse klare Flüssigkeit ein und gewinnen dadurch zum Theil das Aussehen von Cysten.

Zuweilen enthalten sie frische oder geronnene Blutmassen, welche entweder erst secundär aus den reich vascularisirten Membranen selbst oder auch aus dem Peritoneum oder aus den Tuben oder den Ovarien ausgetreten sind und sich zwischen den Membranen angesammelt haben.

Bilden sich dabei abgeschlossene Blutsäcke, so bezeichnet man den Zustand als **Hämatocele intraperitonealis** und unterscheidet je nach der Lage eine H. retrouterina und eine H. anteuterina. Erstere ist die häufigere und kann eine ganz erhebliche Grösse erreichen, so dass der Uterus stark nach vorn gedrängt, zuweilen auch

noch von ihr überlagert wird. Bei anteuteriner Hämatocele wird er in den Grund des Cavum Douglasi niedergedrückt.

Jede Blutung mit Bildung von Gerinnungsmassen setzt einen neuen Reiz und damit neue Entzündungserscheinungen, die solange anhalten, bis das Extravasat resorbirt oder vollständig abgekapselt ist.

Schliessen die Adhäsionsmembranen Eiterherde ein, so können dieselben ähnlich wie die parametritischen Abscesse nach den benachbarten Hohlorganen durchbrechen.

Primäre **Bindesubstanzgeschwülste** kommen in seltenen Fällen im breiten und runden Mutterbande (Myome) vor. Häufiger wachsen subseröse, gestielte Fibroide des Uterus zwischen die breiten Mutterbänder. Geschwülste der Ovarien können unter Umständen ebenfalls sich zum Theil intraligamentär ausbreiten. Accessorische Nebennieren kommen in den Ligamenta lata in der Nähe der Ovarien vor und es können aus denselben Geschwülste entstehen. Krebse des Uterus und der Scheide brechen nicht selten in das umliegende Bindegewebe ein und greifen zuweilen auch auf das Peritoneum über.

In der Nähe der Tuben und auf den Tuben kommen nicht selten **kleine, mit Cylinderepithel ausgekleidete Cystchen** in grösserer Zahl vor, welche wahrscheinlich aus Resten des Wolff'schen Körpers (Paroophoron) entstehen. **Grosse Cysten** entwickeln sich zuweilen im breiten Mutterbande und gehen vom Parovarium aus.

Literatur zur pathologischen Anatomie des Beckenperitoneums.

Alberts, *Hämatokele u. Hämatosalpinx u. die Reflextheorie, A. f. Gyn. XXXIII 1884.*
Bandl, *Die Krankheiten der Ligamente u. des Beckenperitoneums, Billroth's Handb. d. Frauenkrankh. II 1886.*
Cullen, *Adenomyoma of the round Ligament, Johns Hopk. Bull. 1896.*
Freund, *Das Bindegewebe im weiblichen Becken u. seine pathol. Veränderungen, Gynäkol. Klinik I, Strassburg 1885.*
Heitzmann, *Die Entzündung des Beckenbauchfells beim Weibe, Wien 1883.*
Jousset, *Essai sur les hématocelis utérines intra-périt., Thèse de Paris 1883.*
Killian, *Zur Anatomie der Parovarialcysten, Arch. f. Gyn. XXVI 1885.*
Sellheim, *Topographie d. Beckeneiterung, Verh. d. Dtsch. Gynäk. Gesellsch. 1897.*
Veit, *Hämatocele, Eulenburg's Realencyklop.*
Weiss, *V. versprengten Nebennierenkeimen ausgeh. Geschwülste, B. v. Ziegler XXIV 1898.*

§ 299. Die **Veränderungen der äusseren Genitalien** stimmen im Allgemeinen mit denjenigen der Haut des übrigen Körpers überein, nur in dem nach innen vom Hymen abgegrenzten Sinus urogenitalis oder dem Vestibulum vaginae tragen sie mehr den Charakter von Schleimhautveränderungen.

Die verschiedenen Formen der **Entzündungen**, wie sie im achten Abschnitt als Erythem, Ekzem, Herpes progenitalis, Prurigo, Ulcus molle, syphilitische Initialsklerose, Condyloma latum, Akne und Furunkel, Phlegmone, Gangrän, Erysipel und Lupus beschrieben sind, kommen auch an den äusseren Genitalien mehr oder minder häufig vor.

Eine der häufigsten Ursachen von Entzündungen der Schleimhaut ist die Tripperinfection. Ebenso können auch Katarrhe der inneren Genitalien, bei welchen das Secret über die äusseren Genitalien abfliesst, ferner Unreinlichkeit, Reibungen beim Gehen etc. mehr oder

minder heftige Entzündungen verursachen, die durch Röthung und Schwellung, häufig auch durch Secernirung von Eiter von Seiten der Schleimhaut gekennzeichnet sind. An den Labien entstehen nicht selten Excoriationen.

Diphtheritische und croupöse Entzündungen kommen bei diphtheritischen Darmentzündungen, bei puerperaler Sepsis, Masern, Typhus, Diphtherie, Scharlach, Cholera etc. vor und sind zum Theil vom Darm oder von der Scheide und dem Uterus fortgeleitete Entzündungen. Sie können unter Umständen ihren Ausgang in Gangrän nehmen.

Im Uebrigen kann **Gangrän** auch bei specifischen Geschwürsbildungen (Ulcus phagedaenicum) auftreten oder sich an schwere Störungen der Circulation, Verletzungen bei der Entbindung, Venenthrombose und Hämorrhagieen etc. anschliessen.

Noma kommt in ähnlicher Weise wie in der Wange vor.

Bei **Stauungen** im kleinen Becken und an den unteren Extremitäten, wie sie z. B. in Folge von Schwangerschaft, sowie bei uncompensirten Klappenfehlern des Herzens etc. sich einstellen, sind auch die Venen der äusseren Genitalien überfüllt und dilatirt und bei Eintritt von **Oedem** stellen sich Schwellungen ein, welche zu einer bedeutenden Vergrösserung namentlich der grossen Schamlippen führen. Entzündliche Oedeme kommen, abgesehen von primären Entzündungen der Vulva, auch bei Entzündungen der Nachbarschaft, z. B. der Beckenknochen oder des Beckenzellgewebes, vor.

Als **Kraurosis vulvae** (Breisky) bezeichnet man eine eigenartige Schrumpfung und Verengerung der Vulva, bei welcher die Vorsprünge der Clitoris und der kleinen Labien verschwinden. Nach Orthmann und Peter handelt es sich um eine fortschreitende Atrophie der Haut, der Entzündungserscheinungen voraufgehen. Wiederholtes Kratzen, veranlasst durch Pruritus, wird als Ursache angegeben.

Als **Ulcus vulvae rodens** bezeichnet man eine namentlich bei syphilitisch inficirten Prostituirten beobachtete, mit ödematöser Schwellung der Labien verbundene Geschwürsbildung, welche an der hinteren Commissur zwischen Frenulum und Hymen beginnt und von da in das Dammdreieck nach dem Mastdarm sowie nach der Harnröhre sich verbreitet und starke Zerstörungen verursacht. Ob man den Process der Syphilis zuzählen muss, ob auch Tuberkulose in dieser Form vorkommt, und ob zum Zustandekommen auch mechanische Läsionen nöthig sind, ist schwer zu beurtheilen und es lauten die Angaben der Autoren verschieden.

Hyperplastische Bildungen und **Fibrome** der äusseren Genitalien kommen theils angeboren vor, oder wurzeln wenigstens in einer congenitalen Gewebsveränderung, theils sind sie erworben und schliessen sich dann namentlich an häufig sich wiederholende oder chronische Entzündungen, sowie an Blut- und Lymphstauungen an.

Zunächst kommt eine übermässige Entwicklung der kleinen Schamlippen und des Praeputiums der Clitoris vor, so dass erstere unter Umständen im späteren Leben, ähnlich wie dies in der Fötalzeit der Fall ist, über die grossen Schamlippen vorragen (Fig. 524 *b*). Es kommt dies bei manchen afrikanischen Völkerschaften als Rasseeigenthümlichkeit vor und ist unter dem Namen der Hottentottenschürze bekannt.

Eine weitere Form hyperplastischer Bildungen sind circumscripte papillomatöse, eine dritte knotige oder lappige, polypöse, meist weiche Bindegewebswucherungen, welche theils von den Schamlippen, theils von den Hautdecken der Clitoris ausgehen.

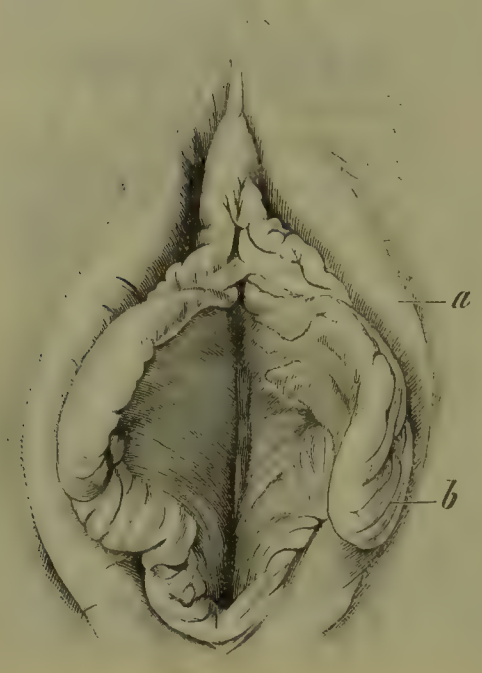

Fig. 624. Hypertrophie der kleinen Schamlippen. *a* Grosse Labien. *b* Vergrösserte kleine Labien. $^7/_9$ der nat. Gr.

Bei einer vierten Form bilden sich elephantiastische Vergrösserungen einzelner Theile des äusseren Geschlechtsapparates, namentlich der grossen Schamlippen, wobei dieselben unter Umständen eine ganz kolossale Grösse erreichen, so dass sie bis zu den Knieen hinunterreichen.

Die meisten papillösen Wucherungen sind entzündliche Bildungen, **spitze Kondylome**, seltener gehören sie den **Warzen** an, welche keine Beziehung zu voraufgegangenen Entzündungen haben.

Die knolligen polypösen Wucherungen sind grossentheils **Fibrome** und bestehen aus einem schlaffen, häufig ödematösen Bindegewebe, zuweilen theilweise auch aus Schleimgewebe, so dass sie als **Myxome** oder als **Myxofibrome** bezeichnet werden können.

Die einen grösseren Abschnitt der äusseren Genitalien betreffende Hyperplasie, die **Elephantiasis**, tritt theils in Form derber, speckiger, theils in Form weicher, bindegewebiger oder auch mehr gallertiger, ödematöser Wucherungen auf, durch welche die erkrankten Theile gleichmässig sich vergrössern oder mehr oder weniger verunstaltet werden und ihre Form verlieren. Ein Theil derselben hängt nachweislich mit Entzündungsprocessen und erworbenen Lymphstauungen, die durch Lymphdrüsenerkrankungen und durch Veränderungen an den grossen Lymphgefässstämmen herbeigeführt werden, zusammen, gehört sonach der erworbenen Elephantiasis an. In anderen Fällen handelt es sich um eine hyperplastische Wucherung, welche schon bei der Geburt vorhanden ist oder wenigstens auf einer angeborenen Disposition zu solchen beruht und als Pachydermatokele oder als Elephantiasis mollis bezeichnet wird.

Zuweilen besteht eine angeborene Lymphangiektasie oder ein cavernöses cystisches Lymphangiom der grossen Schamlippen oder der Inguinalgegend und die elephantiastische Wucherung hat sich im Gebiete derselben eingestellt. Mitunter wandeln sich die tieferen Schichten elephantiastischer Bildungen in Fettgewebe um.

Von den übrigen **Geschwülsten** kommt am häufigsten das **Carcinom** vor, welches sowohl von der Hautdecke der Clitoris als auch von den grossen oder kleinen Labien aus sich entwickeln kann. Es bildet papilläre oder knotige Tumoren oder Geschwüre, welche unter Umständen sich weit über die Umgebung verbreiten.

Sarkome und **Lipome** gehen am häufigsten von den grossen Labien aus, sind indessen selten. **Leiomyome** können von dem äusseren Ende des Ligamentum rotundum aus sich entwickeln.

Durch Dilatation abgeschnürter Stücke des Canalis Nuckii können peritoneale **Cysten** in den grossen Schamlippen entstehen. Andere mit flüssigem Inhalt gefüllte Cysten der Vulva sind entweder von Drüsen ausgehende Retentionscysten oder aber lymphangiektatische Cysten.

Comedonen und **Atherome** entstehen nicht selten aus den Talgdrüsen der grossen und der kleinen Labien. In seltenen Fällen kommen auch Dermoide vor.

Eine besondere Erwähnung verdienen noch die als **Bartholin'sche Drüsen** bekannten Schleimdrüsen, welche unmittelbar hinter den Bulbi vestibuli liegen und an jeder Seite unmittelbar vor dem Hymen in das Vestibulum einmünden. Bei Verstopfung des Ausführungsganges kann sich in den hinter der Verstopfung gelegenen Drüsengängen Secret ansammeln, so dass sich eine oder auch mehrere Cysten bilden, welche sich unter Umständen nach der Scheide (v. Recklinghausen) eröffnen. In der Cystenwand können sich Wucherungen einstellen, welche zur Verdickung derselben führen.

Bei eiterigen Entzündungen des Vestibulums, wie sie nach Tripperinfectionen vorkommen, können die Bartholin'schen Drüsen an der Entzündung Theil nehmen, so dass sich Eiter in ihrem Ausführungsgang ansammelt. Nicht selten hält der Entzündungsprocess in den Drüsen an, wenn er in der Scheide und im Vestibulum abgelaufen ist. Carcinome und Adenome sind sehr selten.

Literatur zur pathologischen Anatomie der äusseren Genitalien.

Amourel, Des tumeurs fibreuses etc., Thèse de Paris 1888.
Coën, Adenom der Bartholin'schen Drüsen, Beitr. v. Ziegler VIII 1890.
Esmarch u. Kulenkampff, Die elephantiastischen Formen, Hamburg 1885.
Klob, Pathol. Anat. der weibl. Sexualorgane, Wien 1864.
Koch, Ulcus vulvae, Arch. f. Derm. 84. Bd. 1896.
Mackenroth, Carcinom d. Barthol. Drüsen, Zeitschr. f. Geb. u. Gyn. XXIII.
Orthmann, Kraurosis vulvae, Zeitschr. f. Geb. u. Gyn. XIX.
Peter, Kraurosis vulvae, Monatsschr. f. Geb. III.
v. Recklinghausen, Cysten der Bartholin'schen Drüsen, Virch. Arch. 84. Bd. 1881.
Taylor, Chronic inflammation, infiltration and ulceration of the external genitals of women, New York Med. Journ. 1890.
Veit, Die Erkrank. d. Vulva, Hdb. v. Veit III, Wiesbaden 1898 (Lit.).
Zweifel, Die Krankh. d. äuss. weibl. Genitalien, Hdb. d. Frauenkrankh. III 1886 (Lit.).

3. Pathologische Anatomie des schwangeren und des puerperalen Uterus und des Eies.

§ 300. Liegt das befruchtete Ei im **Uterus** und beginnt es in dessen Höhle sich zu entwickeln, so gehen im **musculären Parenchym** Veränderungen vor sich, welche wesentlich durch eine Vergrösserung und Vermehrung der vorhandenen Gewebsbestandtheile gekennzeichnet sind. Mit dem Wachsthum des Eies vergrössert sich auch die Masse des Uterus, indem seine Muskelfasern sich vermehren und vergrössern, so dass sie die gewöhnlichen Muskelfasern an Länge um das Acht- bis Zehnfache übertreffen. Mit der Muskelhypertrophie

geht auch eine mächtige Entwicklung des Gefässsystems parallel, so dass das Gewebe des Uterus sowohl zu seinem eigenen Gebrauch, als auch zur Ernährung des Kindes hinlänglich Blut erhält. Am Ende der Schwangerschaft bildet er ein mächtiges Organ, das aus dem kleinen Becken bis in die Nähe der Herzgrube hinaufsteigt.

Die **Schleimhaut** des Uterus geht nach dem Eintritt des Eies eine Wucherung ein und bildet die als **Membranae deciduae** bekannten mütterlichen Fruchthüllen, welche zu der Eihülle, d. h. zu dem Chorion in enge Beziehungen treten und bei der Geburt zum Theil mit der Frucht ausgestossen werden.

Die als **Decidua vera** bezeichnete mütterliche Fruchthülle entspricht der veränderten Schleimhaut des Uterus, mit Ausnahme jener Stelle, an welcher das Ei sich einnistet und durch die Bildung der Placenta mit dem Uterus in besonders innige Beziehung tritt. Sie entsteht durch eine Wucherung der Uterinschleimhaut, bei welcher die Drüsen sich erweitern und ausbuchten, während zugleich auch das Gefässnetz eine stärkere Ausbildung erfährt. Im fünften Monat erreicht sie ihre höchste Ausbildung und kann dann eine Dicke von einem Centimeter besitzen. Sie besteht aus einer äusseren spongiösen Lage, innerhalb welcher die Uterindrüsen zu unregelmässig gestalteten Hohlräumen umgewandelt sind, und aus einer inneren dichten compacten Schicht, welche nur von spärlichen Drüsengängen durchbrochen wird. Das Grundgewebe setzt sich aus runden, länglichen und polygonalen Zellen (Fig. 624 *a*) zusammen, welche in einer amorphen Grundsubstanz eingebettet sind, zum Theil mehrere Kerne besitzen und die Zellen der Uterinschleimhaut in gewöhnlichem Zustande an Grösse bedeutend übertreffen. Das Epithel der erweiterten Uterindrüsen (*b*) ist meist würfelförmig oder platt und da und dort gequollen und in schleimigem und fettigem Zerfall begriffen. In späteren Stadien der Schwangerschaft geht es in den nach innen gelegenen Hohlräumen ganz verloren, in den äusseren erhält es sich dagegen dauernd.

Die **Decidua reflexa** entsteht aus einer Wucherung der Decidua vera, welche am Rande jener Stelle, wo das Ei sich eingebettet hat, über die Oberfläche des Eies hinüberwächst. Demgemäss ist auch die Reflexa der Vera im Allgemeinen gleich gebaut. Erst gegen den fünften Monat, zu welcher Zeit bei zunehmendem Wachsthum des Eies die Reflexa mit der Vera verschmilzt, verschwinden die Drüsen und die Blutgefässe, so dass die Membran nunmehr von der Vera aus ernährt wird.

Als **Decidua serotina** (Fig. 625 *a*) wird jene Stelle der wuchernden Uterinschleimhaut bezeichnet, an welcher das Ei mit dem Uterus in Verbindung steht. Ihr Bau ist demjenigen der Vera ähnlich, nur erfährt hier das Gefässsystem der Muscularis und der Mucosa eine stärkere Entwicklung.

Die äussere Hülle des Eies, das **Chorion**, ist in den ersten Wochen der Schwangerschaft an seiner ganzen Oberfläche mit gefässhaltigen Zöttchen besetzt, welche sich in die Reflexa und die Serotina einsenken. Mit der weiteren Entwicklung des Eies, bei welcher die Reflexa gedehnt und verdünnt wird und ihre Gefässe verliert, verfallen auch die in ihr liegenden Chorionzotten einer Rückbildung, verlieren ihre Gefässe und wandeln sich in dünne Fäden um. In der Serotina dagegen wächst im zweiten Monat das wuchernde Schleimhautgewebe den Chorionzotten entgegen, und letztere bilden das als **Placenta foetalis** bezeichnete Organ. Wo die Spitzen der Chorionzotten die Schleimhaut berühren, werden sie von den Serotinazellen umwachsen, und es stellt sich eine feste Verbindung zwischen letzteren und den Zotten her. Gleichzeitig rücken auch die Gefässe der Schleimhaut gegen die Chorionzotten vor, die vorgeschobenen Capillaren erweitern sich und gerathen da und dort in nächste Nachbarschaft mit den Zotten. Treiben letztere weiterhin Seitensprossen, so brechen sie in das Lumen der angrenzenden, stets sehr dünnwandigen Gefässe ein und ragen dann frei (Leopold) in deren Lumen.

Chorionzotten und Serotinagewebe wachsen einander noch einige Zeit lang entgegen und letzteres schickt da und dort, namentlich an den den Grenzen der Kotyledonen entsprechenden Stellen, Fortsätze tief zwischen das Gewebe der Chorionzotten

hinein. Das Chorion selbst wird indessen von diesen Wucherungen nur am Rande der Placenta erreicht, wo sich dieselben noch eine Strecke weit an dessen Aussenfläche ausbreiten.

Mit der weiteren Entwicklung der Placenta haben sich die aus den Capillaren der Serotina entstandenen Bluträume mehr und mehr erweitert, und bei voller Ausbildung der Ersteren im vierten Monat liegt zwischen Serotina und Chorion ein mächtiger, von den Chorionzotten und den Fortsätzen der Serotina nur unvollkommen in kleinere Sinus abgegrenzter Blutraum, in welchen aus dünnwandigen Arterien der Serotina Blut eintritt, um, nachdem es die Zotten der Placenta foetalis umspült hat, theils in eine an der Peripherie der Placenta liegende Randvene, theils in Schleimhautvenen, welche sich in den grossen Blutraum öffnen, abzufliessen.

Die Oberfläche der **Chorionzotten** des Chorion frondosum und der Placenta ist mit einer doppelten Epithellage bedeckt, von denen die den Zotten unmittelbar aufliegende, in cubische Zellen gesonderte Schicht das **Chorionektoderm** (Fig. 625 *f* und

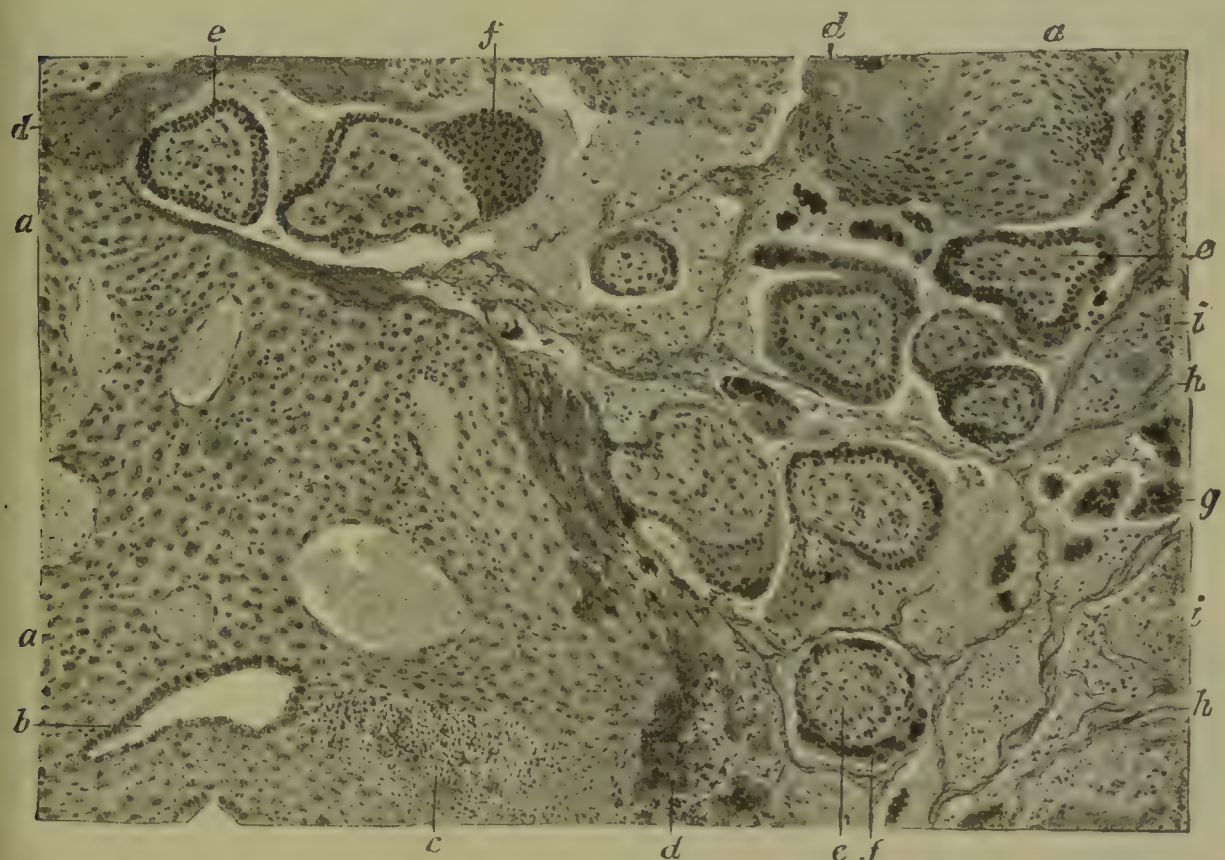

Fig. 625. Chorion und Decidua von einem Abortus der 6. Woche (M. Fl. Häm. Eos.). *a* Decidua. *b* Uterindrüsen. *c* Kleinzelliger Herd. *d* Fibrin. *e* Chorionzotten mit Epithel. *f, g* Syncytiumepithel. *h* Fibrin. *i* Blut. Vergr. 100.

Fig. 626 *b*) darstellt, während die äussere Schicht, die in vielkernigen Protoplasmamassen das Ektoderm überlagert (Fig. 625 *f* und Fig. 626 *c*) oder auch freiliegende Zellmassen (Fig. 625 *g*) bildet, sehr wahrscheinlich vom Epithel des Uterus stammt und als **Syncytium** vom Chorionepithel unterschieden wird. Bei Tubenschwangerschaft wird das Syncytium (Fig. 626 *c*) vom Epithel der Tubarschleimhaut (*d*) gebildet.

Das an dem Aufbau der Placenta theilnehmende Gewebe der Serotina wird als **Placenta materna** bezeichnet. Ihre Ausbildung ist stets mit einer mächtigen Gefässentwicklung in der ganzen Serotina und in der darunter liegenden Muskelschicht verbunden, doch bleibt zwischen den weiten Gefässen bis ans Ende der Schwangerschaft Schleimhautgewebe mit Resten von Uterindrüsen bestehen.

Schon im fünften Monat treten in der Serotina und in dem daran angrenzenden Muskelgewebe vielkernige Riesenzellen auf. Nach Marchand stammen diese Zellen von dem Syncytium; nach Pels Leusden gehen sie in den ersten Tagen nach der Geburt eine rasche Vermehrung ein, wonach sie theils zu Grunde gehen, theils neues

Drüsengewebe nach Bildung kleiner Epithelien bilden. Vom achten Monat der Schwangerschaft an stellt sich in einem Theil der weiten Venen der Placenta uterina eine Thrombose und ein Verschluss ein, und es ist wahrscheinlich, dass in dem dadurch sich steigernden Hindernis für den Blutabfluss die Ursache des Eintrittes der Geburt (Leopold) zu suchen ist.

Die Lösung der Placenta und der Eihäute erfolgt innerhalb der spongiösen Schicht der Decidua. Das ausgestossene Chorion und die Placenta sind danach von einer dünnen Lage von decidualem Gewebe bedeckt. Die tiefste Schicht der Uterusschleimhaut, welche noch die Fundi der Drüsen enthält, bleibt im Uterus.

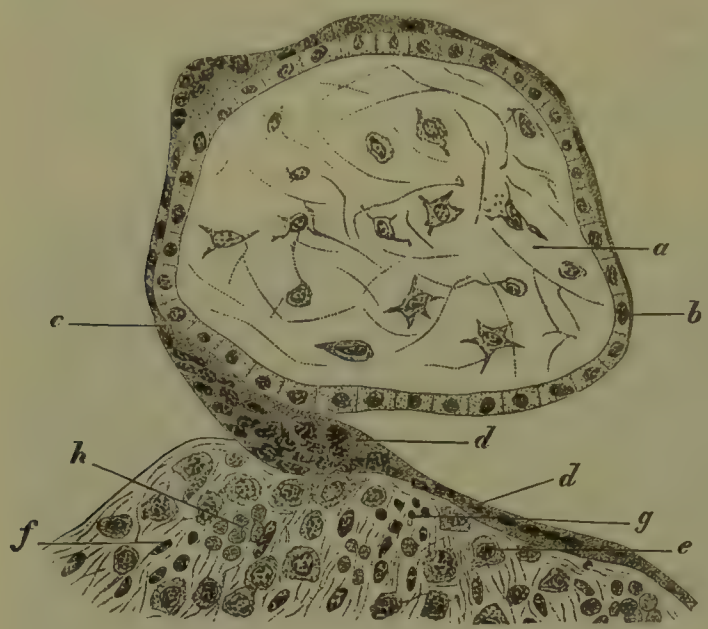

Fig. 626. Bildung des Syncytiums bei Tubarschwangerschaft (M. Fl. Häm.). *a* Schleimgewebe einer Chorionzotte. *b* Chorionektoderm. *c* Syncytium. *d* Verändertes Tubenepithel. *e* Deciduale Zellen. *f* Bindegewebszellen. *g* Leukocyten, *h* rothe Blutkörperchen im Bindegewebe der Tubenschleimhaut. Vergr. 300.

Literatur über den Bau des schwangeren und puerperalen Uterus, des Chorion und der Placenta.

Benckiser u. Hofmeier, *Der schwangere u. kreissende Uterus, Stuttgart 1887.*
Bloch, *Ueber den Bau der menschl. Placenta, Beitr. v. Ziegler IV 1888.*
Broers, *Puerperale Involution d. Uterus, Virch. Arch. 141. Bd. 1895.*
Bumm, *Entwicklung d. mütterl. Kreislaufs in d. Placenta, Arch. f. Gyn. 43. Bd. 1892.*
Colluci, *Porzio materna della placenta, Bologna 1886.*
Ercolani, *Della struttura anat. della caduca uterina, Bologna 1874.*
Friedländer, *Physiol.-anat. Untersuchungen über den Uterus, Leipzig 1870.*
Gottschalk, *Entwicklungsgesch. d. menschl. Placenta, Arch. f. Gyn. 37. Bd. 1890.*
Hofmeier, *Beitr. z. Anat. u. Entwicklungsgesch. d. menschl. Placenta, Wiesbaden 1890.*
Kastschenko, *D. Chorionepithel u. s. Rolle b. d. Histogen. d. Placenta, A. f. Anat. 1885.*
Kiersnowsky, *Regenerat. d. Uterusepithels nach d. Geburt, Anat. Hefte, Wiesbaden 1894.*
Klein, *Entwicklung u. Rückbildung der Decidua, Zeitschr. f. Gebh. XXII.*
Langhans, *Arch. f. Gyn. I u. VIII u. Arch. f. Anat. u. Phys. 1877.*
Leopold, *Uterusschleimh. währ. Schwangersch. u. Wochenbett, A. f. Gyn. XI u. XII 1877.*
Pels Leusden, *Die serotinalen Riesenzellen, Z. f. Gebh. 36. Bd. 1897.*
Rohr, *Die Beziehung der mütterlichen Gefässe zu den intervillösen Räumen der reifen Placenta, speciell zur Thrombose derselben, Virch. Arch. 115. Bd. 1889.*
Schmidt, *Syncytiumbildung, Monatsschr. f. Gebh. 1898.*
Siegenbeek van Heukelom, *Menschl. Placentation, Arch. f. Anat. 1898.*
Strahl, *Bau der Placenta, Arch. f. Anat. 1889—1891.*
Waldeyer, *Bau der Menschen- u. Affenplacenta, Arch. f. mikr. Anat. 35. Bd. 1890.*

§ 301. Die **pathologischen Veränderungen**, welche die **Membranae deciduae während der Schwangerschaft** erleiden, sind noch wenig gekannt, trotzdem sicherlich ein Theil der frühzeitigen Ausstossungen der Eier auf Erkrankungen der Uterusschleimhaut zurückzuführen ist. Es sind zwar in der Literatur zahlreiche Mittheilungen

enthalten, welche über pathologische Wucherungen, Entzündungen, Indurationen, fettige Degenerationen berichten, allein es dürfte vieles von dem, was als pathologisch beschrieben wurde, noch in das Gebiet des Normalen gehören.

Eine erste Veränderung wird durch **abnorm starke Wucherung der Uterusschleimhaut**, also durch eine Verdickung der Deciduae, namentlich der Decidua vera gebildet, eine **Hypertrophie**, welche gemeiniglich als die Folge einer Endometritis decidua chronica angesehen wird. Die Veränderungen sind wesentlich an ausgestossenen Eiern aus dem zweiten bis vierten Schwangerschaftsmonat beobachtet. Die Verdickung ist bald eine über die ganze Decidua vera ausgebreitete, bald eine local beschränkte und tritt dann zum Theil in knotigen und polypösen Wucherungen (Endometritis decidua tuberosa s. polyposa) auf. Da solche Wucherungen namentlich bei Individuen zur Beobachtung kommen, welche schon vor der Schwangerschaft an chronischer Endometritis gelitten haben, so steht sie wohl in Zusammenhang mit letzterer. Kleinzellige Herde im decidualen Gewebe (Fig. 625 *c*) geben dieser Anschauung eine Stütze.

Nicht selten treten auch **Blutungen** aus der Decidua auf und zwar sowohl bei vorhandenen hyperplastischen Wucherungen, als auch ohne solche. In zahlreichen Fällen ist der Untergang des Embryo und die danach erfolgende Lösung des Eies die Ursache.

Treten die Blutungen successive auf und gelangt das Blut zur Gerinnung, so bildet das Fibrin mit den Eihäuten eine blutige Masse, welche blutigem Fleisch nicht unähnlich ist und als **Thrombenmole** oder **Fleischmole** bezeichnet wird. Der Fötus ist bei Ausstossung des Eies entweder noch erhalten, aber kleiner, als er dem Alter des Eies nach sein sollte, oder aber resorbirt (vergl. § 302). Letzteres kommt indessen nur dann vor, wenn der Embryo zur Zeit des Absterbens noch sehr klein war.

In den späteren Stadien der Schwangerschaft gewinnen unter den **Veränderungen** der Deciduae diejenigen **der Serotina** resp. **der Placenta materna** die grösste Wichtigkeit, indem von dieser Stelle aus die Ernährung des Fötus vor sich geht und Störungen in diesem Gewebe am ehesten eine frühzeitige Ausstossung der Frucht herbeiführen.

Sie bestehen wesentlich in Verfettung, hyaliner Entartung, Verkalkung, Verdickung und kleinzelliger Infiltration des decidualen Gewebes und in partieller Thrombose des mütterlichen Blutraumes.

Die **Verfettung** des decidualen Gewebes ist häufig an der Anwesenheit kleiner weisser Flecken in der Placenta materna zu erkennen; in anderen Fällen ist sie nur mikroskopisch nachweisbar. Sie betrifft wesentlich nur Deciduazellen, welche bei Anwesenheit von weissen Flecken stellenweise vollkommen zerfallen sein können. Nicht selten finden sich neben der Verfettung auch **Kalkablagerungen**, namentlich in der Nähe der Ansatzstellen der Chorionzotten.

Die **Verdickungen** halten sich im Allgemeinen in engen Grenzen und sind meist durch eine Vermehrung des Deciduagewebes selbst bedingt. Nach R. Maier kommen auch diffuse und knotige fibröse Verdickungen vor.

Die **kleinzellige Infiltration** tritt meist in Herden und Zügen auf, von denen die ersteren die Grösse eines Tuberkels erreichen können.

Zuweilen wird das Centrum der Herde von krümeligen Massen eingenommen.

Die **Thrombosen des mütterlichen Blutraumes** (neuerdings unrichtiger Weise als Infarkte bezeichnet) treten theils in rundlichen oder unregelmässig gestalteten Herden von 2 bis 30 bis 50 und mehr Millimeter Durchmesser auf, welche dicht unter der Decidua oder im Innern der Placenta foetalis liegen, theils in Form von Platten die Aussenfläche des Chorion bedecken. Sie sind meist gelblich weiss oder röthlich gelb gefärbt, abgeblassten Infarkten der Milz ähnlich; in ihrem Gebiete erscheint das Gewebe der Placenta stets fester als in den übrigen Theilen.

Die auf dem Chorion gelegenen Herde sind compact, dicht und bestehen aus homogenem, oft deutlich geschichtetem und von Spalten durchzogenem Fibrin, welches von Langhans als kanalisirtes Fibrin bezeichnet worden ist. Zellige Einschlüsse pflegen sie nur wenig zu enthalten. Die unter der Placenta materna gelegenen beherbergen oft weisse, undurchsichtige oder auch rostfarbene, weiche, breiige Einlagerungen, oder auch eine mit trüber oder klarer, farbloser oder gelber oder bräunlicher Flüssigkeit gefüllte Höhle.

Sie bestehen theils aus dichtem, hyalinem und geschichtetem, theils aus faserigem Fibrin, welches bald nur wenige, bald reichliche farblose Rundzellen und rothe Blutkörperchen einschliesst. Zuweilen bilden erstere dichte Haufen, so dass sie sich zu irgend einer Zeit stärker im Gefässraum angesammelt haben müssen. In den erweichten Theilen bildet das Fibrin körnige, zuweilen mit amorphen oder krystallinischen Zerfallsproducten rother Blutkörperchen oder mit frisch eingedrungenem Blut untermischte Massen.

Die innerhalb des Fibrinherdes eingeschlossenen Placentarzotten haben ihr Epithel meist vollkommen verloren. Am Rande sind die Kerne der Bindegewebszellen meist noch durch Färbung sichtbar zu machen. Im Innern grösserer Herde sieht das Gewebe der Zotten meist trübe oder homogen aus, die Kerne lassen sich nicht mehr färben, die Gefässe sind undurchgängig, oft kaum oder gar nicht mehr zu erkennen. Offenbar ist danach das Gewebe der Zotten abgestorben; zuweilen ist es auch verkalkt. Die über den Herden liegende Decidua ist bald unverändert, bald von kleinen Rundzellenherden durchsetzt. Zuweilen erscheint auch die zwischen den Zellen liegende Grundsubstanz vermehrt und hat dann ein Aussehen, welches mit dem hyalinen und geschichteten oder gestreiften Fibrin der Thrombosen übereinstimmt. Die darin eingeschlossenen Zellen sind bald noch erhalten, bald nekrotisch, kernlos.

Die eben beschriebenen Veränderungen sind sicherlich nur zum Theil von pathologischer Bedeutung. So ist schon die Verfettung des Deciduagewebes am Ende der Schwangerschaft eine so häufige Erscheinung, dass nur höheren Graden oder frühzeitigem Auftreten derselben eine erhebliche Bedeutung zuerkannt werden kann.

Auch die Verdickung dürfte grossentheils eine bedeutungslose individuelle Differenz gegenüber anderen Placenten sein, welche theils auf eine Verschiedenheit der Entwicklung der Serotina, theils auf eine Verschiedenheit der Lösung der Placenten zu beziehen ist. Für die Beurtheilung der Dicke muss auch berücksichtigt werden, dass die

Dicke der Serotina am Rande der Placenta bedeutender ist als in der Mitte.

Wichtiger sind kleinzellige Herde und fibröse Bildungen. Sie scheinen hauptsächlich bei Syphilis der Mutter vorzukommen, doch liegt zur Zeit noch nicht das genügende Beobachtungsmaterial vor, um aus der Beschaffenheit dieser Herde die syphilitische Natur der Veränderung mit Bestimmtheit zu erkennen.

Die subchorial gelegenen Gerinnungen sind ein in den letzten Monaten der Schwangerschaft constanter Befund, und es kann daher nur eine abnorme Ausdehnung derselben als pathologisch angesehen werden.

Die subdecidual gelegenen Thrombosen scheinen in grösserer Ausdehnung besonders häufig bei syphilitischer Erkrankung der Mutter aufzutreten, kommen indessen zweifellos auch bei Nichtsyphilitischen vor, namentlich bei Frauen, die an Morbus Brightii leiden. Bei Anwesenheit zelliger Infiltrationsherde darf man ihre Bildung vielleicht mit Entzündungsprocessen in Verbindung setzen. Fehlen letztere, so ist ihre Entstehung schwer auf eine der beobachteten Veränderungen zurückzuführen. Am wahrscheinlichsten erscheint noch, dass sie mit ausgedehnter Verschliessung der abführenden Venen zusammenhängt. In anderen Fällen mag eine primäre Veränderung des Blutes die Ursache sein. In jenen Fällen, in denen Zottenerkrankungen vorhanden sind (§ 302), welche der Thrombose vorausgegangen sein müssen, kann man annehmen, dass letztere die Ursache der Thrombose sind.

Literatur über Veränderungen der Membranae deciduae.

Abegg, Thrombose, Monatschr. f. Geb. XXVII 1886.
Ackermann, Infarkt der Placenta, Virch. Arch. 96. Bd. 1884.
Bulius, Endometritis decidua polyposa, Münch. med. Woch. 1896 (Lit.).
Breus, Arch. f. Gyn. XIX; Das tuberöse subchoriale Hämatom d. Decidua, Wien 1892.
Emanuel, Endometritis in der Schwangerschaft, Zeitschr. f. Gebh. 31. Bd. 1895.
Fehling, Habituelles Absterben der Frucht bei Nierenerkrankung der Mutter, Arch. f. Gyn. XXVII 1886.
Fränkel, Syphilis, Arch. f. Gyn. V.
Gusserow u. Klebs, Endometritis decidualis, Monatsschr. f. Geb. XXVII 1866.
Hegar, Endometritis decidualis, Monatsschr. f. Geb. XXI; Die Pathologie u. Therapie der Placentarretention (Endometritis placentaris), Berlin 1862.
Hegar u. Eigenbrodt, Blutungen, Monatsschr. f. Geb. XXII 1863.
Hegar u. Maier, Hyperplasie der Decidua, Virch. Arch. 52. Bd. 1871.
Jacobsohn, Ueb. d. weissen Infarkt d. Placenta, Zeitschr. f. Geb. XX 1890.
Kaschewarowa, Endometritis decidualis, Virch. Arch. 44. Bd. 1868.
Klebs, Hämatom der Placenta, Monatsschr. f. Geb. 1865.
Kubassow, Endometritis dissecans, Zeitschr. f. Geb. IX 1883.
Küstner, Beitr. zur Lehre von der Endometritis, Jena 1883; Anomalieen d. Placenta u. der Eihäute, u. Pathologie des Fötus, Handb. d. Gebh. II 1888.
Maier, Bindegewebsentartung in d. Placenta, Mon. f. Geb. XXXII u. V. A. 45. Bd. 1869.
Slavjanski, Endometritis decidualis, Arch. f. Gynäk. IV 1872; Syphilis, Prager Vierteljahrsschr. CIX 1871.
Virchow, Syphilis, sein Arch. 21. Bd., u. Die krankh. Geschwülste II.
Zilles, Studien über Erkrankungen der Placenta u. d. Nabelschnur, bedingt durch Syphilis, Mitth. a. d. Geburtsh.-gyn. Klinik v. Säxinger II, Tübingen 1885.
Weitere diesbezügliche Literatur enthalten § 302 u. § 303.

§ 302. Die **Eihüllen des Embryo** bestehen aus dem Amnion und dem Chorion, von denen das letztere die Placenta foetalis bildet, die ihre Blutgefässe aus dem Nabelstrang erhält.

Das **Amnion** besteht aus einer zarten Bindegewebsmembran und einer Epithellage, welche die Innenfläche der Eiblase bedeckt und sich auch auf den Nabelstrang fortsetzt.

Das **Chorion** bildet die äussere bindegewebige Hülle, ist an seiner äusseren Fläche ebenfalls mit Epithel bekleidet und erhält sehr bald einen Zottenbesatz, der von den Umbilicalgefässen aus mit Blutgefässen versehen wird. Im weiteren Verlaufe der Entwicklung erhalten die Zotten an jener Stelle, wo die Placenta entsteht, eine mächtige Ausbildung (Chorion frondosum), während sie in den übrigen Theilen sich zurückbilden (Chorion laeve).

Die **Placenta** bildet am Ende der Schwangerschaft ein kuchenförmiges Organ von ungefähr 3 cm Dicke und 14—16 cm Breite und einem Gewicht von 500 g und darüber. Der **fötale Theil** besteht aus dem Amnion, dem aufgelagerten Chorion und den von demselben abgehenden dendritisch verzweigten gefässhaltigen und mit dem ektodermalen Epithel und dem Syncytium bedeckten Zotten, welche nach aussen von der Placenta materna überlagert sind. Die Zotten sind durch tiefe Furchen, in welche die Fortsätze der Placenta materna eintreten, in einzelne Lappen getheilt, welche als Kotyledonen bezeichnet werden.

Wie weit eine **mangelhafte Bildung der fötalen Hüllen** vorkommt und welche Rolle eine mangelhafte Entwicklung oder eine primäre **Degeneration des Chorion und seiner Zotten** bei den häufigen, in den ersten Monaten erfolgenden Aborten spielt, ist nicht sicher bekannt.

In einzelnen Fällen sind bei Aborten aus den ersten Schwangerschaftsmonaten die Zotten auffallend klein. Ferner sind bei Ausstossungen des Eies, welche in Folge des Todes des Embryo oder in Folge von Decidualerkrankungen oder von Blutungen erfolgt sind, die Zotten und ihr Epithel zuweilen fettig oder auch schleimig entartet oder mit geronnenen Blutmassen bedeckt. Nicht selten hat das successiv ausgetretene Blut eine theils durch eingeschlossene Blutkörperchen roth gefärbte, theils gelblich- oder grauweisse feste Masse gebildet, die sich nur mit Zerreissung der Zotten von den Eihäuten lösen lässt, so dass die in § 301 beschriebenen **Thrombenmolen** oder **Fleischmolen** entstehen.

Hypertrophische Entwicklung und **gallertige Entartung der Chorionzotten** können sowohl in den ersten Schwangerschaftsmonaten als auch später auftreten und sich über die ganze Oberfläche des Eies oder nur über einzelne Theile desselben, z. B. die Placentarzotten oder einen Theil derselben, einen Kotyledon, erstrecken.

Die hypertrophischen Zotten sind grösser als normal, und ihre Zweige sind vielfach kolbig angeschwollen. Bestehen sie aus Bindegewebe, so kann man die Bildung als ein **Fibrom** der Placenta bezeichnen. Bei Eintritt schleimiger Entartung schwellen die einzelnen Zweige noch stärker an und werden zu keulen-, spindel- und kugelförmigen Gebilden, welche Traubenbeeren mit zarter Hülle oder auch zartwandigen Blasen ähnlich sehen (Fig. 627), so dass die Bildung den Namen **Blasenmole** oder **Traubenmole** erhalten hat.

Die einzelnen Blasen haben einen Durchmesser von 2 bis 12 und mehr Millimeter und hängen an dünnen Stielen, welche anderen Blasen oder dem Chorion selbst aufsitzen. Das Gewebe

besteht aus Schleimgewebe mit spärlichen Zellen und Fasern, welche durch mehr oder minder grosse Mengen einer mucinhaltigen Flüssigkeit auseinandergedrängt werden.

Bei frühzeitigem Auftreten der Entartung sind sie arm an faserigem Gewebe. Bei späterem Eintritt der Veränderung sind sie mehr fibrös, ödematösem Bindegewebe ähnlich. Die epitheliale Bedeckung der Zotten zeigt mehr oder weniger ausgesprochene Wucherungsvorgänge, zum Theil auch Degenerationserscheinungen.

Die Ursache der Hypertrophie und der Schleimmetamorphose der Chorionzotten ist nicht bekannt. Zuweilen tritt die schleimige Entartung auch nur auf Theile des Chorion oder auf Theile der Nabelschnur beschränkt auf, während die Zotten frei bleiben.

Fig. 627. Zotten einer Traubenmole. Natürliche Grösse.

Bei ausgebreiteter Entartung der Zotten geht der Embryo meist zu Grunde und kann zur Zeit der Ausstossung kleinerer Eier vollständig resorbirt sein. Die Eihäute können nach dem Tode des Embryo noch längere Zeit im Uterus verbleiben und bei genügender Ernährung durch die Deciduae auch noch fortwachsen. Bei beschränkter Entartung der Eihäute ist der Fötus entweder missbildet und in seiner Entwicklung zurückgeblieben oder normal entwickelt. Bei Anwesenheit von zwei Eiern im Uterus kann das eine sich normal entwickeln, während das andere zur Traubenmole entartet.

Die Enden der entarteten Zotten der Traubenmolen sind theils frei, theils mit der Uterusschleimhaut verbunden und können unter Umständen mit letzterer so fest verwachsen sein, dass sie bei Ausstossung der Eihäute sitzen bleiben. Es sind ferner auch vielfach Fälle beobachtet, in denen die wuchernde Neubildung tiefer in die Substanz der Uteruswand eingedrungen war (vergl. § 303, Fig. 630).

Sehr häufig treten bei Anwesenheit von Traubenmolen Blutungen aus den Deciduae auf, und es entstehen auf diese Weise mannigfache Combinationen von Blasen- und Thrombenmolen.

Von den **Veränderungen der Placenta foetalis**, welche ausser Beziehung zu der Molenbildung stehen, kommen am häufigsten **fettige Degenerationen, Verkalkungen** und **Nekrose** einzelner Zotten vor. Letztere ist meist ein Folgezustand der früher erwähnten Thrombose des Placentarsinus. Verfettung und Verkalkung kommen dagegen auch sonst häufig vor, so dass die Verfettung einzelner Zellen des Chorionepithels oder der Zotten am Ende der Schwangerschaft kaum

als pathologisch angesehen werden kann. Die Bildung fibröser Verdickungen in Form etwas prominenter Flecken im placentaren Chorion ist ebenfalls eine in das Gebiet des Normalen gehörende Erscheinung.

Entzündliche Veränderungen in Form abgegrenzter oder über grössere Strecken verbreiteter **kleinzelliger Infiltrationen** kommen sowohl im Chorion als auch in den Placentarzotten und dem Nabelstrang vor und begleiten mit Vorliebe die Gefässe. Im placentaren Chorion nehmen dieselben zuweilen nicht nur die Bindegewebsschicht ein, sondern dringen auch in die an der Aussenfläche derselben gelegene zellige Schicht, welche nach LANGHANS gegen Ende der Schwangerschaft sich schon normaler Weise da und dort in hyalines, von Lücken durchzogenes Fibrin umzuwandeln pflegt.

Es sind ferner bei Anwesenheit von entzündlichen Veränderungen die Zotten zuweilen verdickt und ihr Gewebe hyperplasirt, doch hält es schwer, bei geringfügigen Veränderungen ein sicheres Urtheil zu erreichen, ob eine Zotte hypertrophisch ist oder nicht.

Bei Entzündung des Chorion und der Nabelschnur sind zuweilen auch die Wände der Nabelschnur- und Choriongefässe zellig infiltrirt (Fig. 628 *c*) oder auch fibrös verdickt, in seltenen Fällen auch zum Theil verkalkt, und es können auf der veränderten Intima sich weisse oder gemischte Thromben bilden.

Die letzterwähnten Veränderungen kommen hauptsächlich bei gleichzeitiger **syphilitischer Erkrankung** des Fötus und der Mutter vor, und es können die infiltrirten und verdickten Gefässwände dabei auch noch nekrotische Herde einschliessen (Fig. 628 *c*), so dass Bildungen entstehen, die man als Gummiknoten bezeichnen kann. Unter denselben Bedingungen scheint auch eine ausgebreitete Hyperplasie der Placentarzotten (FRÄNKEL) vorzukommen.

Tuberkulose der Placenta ist selten, doch kommen Fälle vor, in denen sich in den Chorionzotten typische Tuberkel bilden.

Von **Veränderungen der Grösse und Form der Placenta** sind zu erwähnen: abnorme Grösse und abnorme Kleinheit der Placenta, Theilung derselben in 2 bis 7 kleine Placenten und Umgestaltung derselben in ein hufeisenförmiges Gebilde bei Sitz in der Nähe des inneren Muttermundes. Nicht selten kommt auch die als Placenta marginata bezeichnete Form vor, bei welcher in einiger Entfernung vom Placentarrande ein weisser, aus Deciduagewebe, Chorionzotten, Fibrin und Kalkablagerungen bestehender Streifen die Placenta in mehr oder minder grosser Ausdehnung umfasst (O. KÜSTNER). In sehr seltenen Fällen soll auch die Bildung einer abgegrenzten Placenta ausbleiben, so dass an der Oberfläche des ganzen Eies gefässhaltige Zotten mit der Decidua in Verbindung treten.

Die Länge der **Nabelschnur** ist sehr wechselnd und kann im Maximum 190 cm erreichen, während sie andererseits wieder so gering werden kann, dass die Placenta unmittelbar dem Nabel aufsitzt. Gewöhnlich inserirt sie sich annähernd in der Mitte der Placenta, nicht selten jedoch auch am Rande (Insertio marginalis); in seltenen Fällen kann sie auch ausserhalb der Placenta sich in das Chorion einsenken, so dass die Gefässe erst von da aus nach dem Fruchtknoten ziehen (Insertio velamentosa). Von den beiden Nabelarterien kann eine fehlen (Fig. 628), doch ist dies selten.

Häufig kommen an der Nabelschnur Knoten und Torsionen vor, doch ereignet es sich nur selten, dass daraus Circulationsstörungen entstehen, welche das Absterben des Fötus bedingen. Die Torsionen bei abgestorbenen Früchten sind grösstentheils nach deren Tod entstanden (Ruge, Martin). Sehr häufig ist die Nabelschnur um irgend einen Theil des Körpers geschlungen, doch führt dies selten zum Tode oder zur Verstümmelung der Frucht.

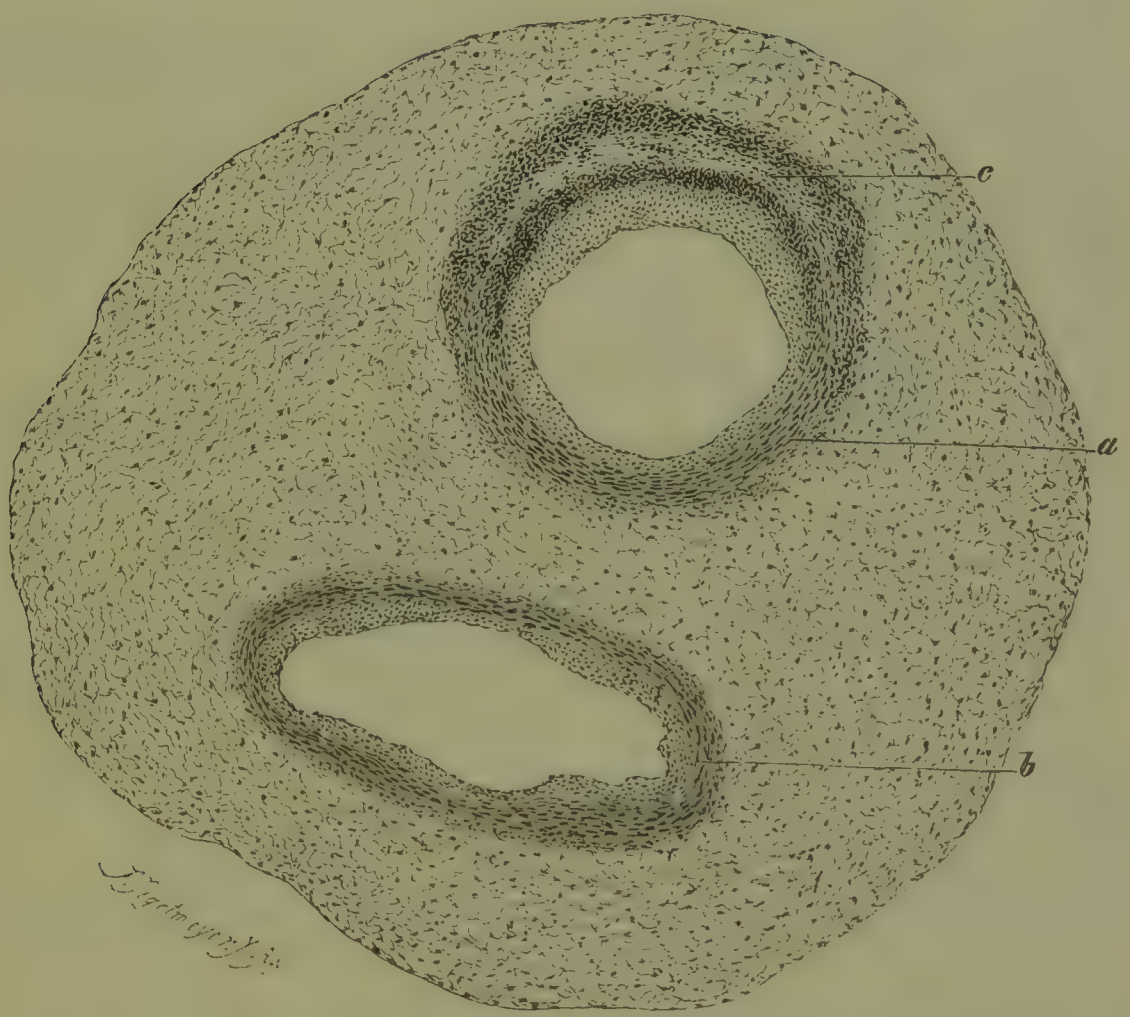

Fig. 628. Nabelstrang eines syphilitischen Neugeborenen mit einer einzigen Arterie (M. Fl. Häm.). *a* Arterie. *b* Vene. *c* Zelliger Herd mit centraler Nekrose. Vergr. 8.

Als **Hydramnion** bezeichnet man eine übermässige Anhäufung von Fruchtwasser, so dass am Ende der Schwangerschaft die Menge desselben 1—$1^1/_2$ Kilo weit übersteigt.

Ein chronisches Hydramnion kommt neben sonstigen Oedemen und Hydropsieen der Mutter, sowie bei hypertrophischer Entwicklung der Placenta, bei Verdickung der Deciduen und bei Persistenz der Gefässe des Chorion laeve (Jungbluth), welche normaler Weise obliteriren, vor. Der Fötus ist dabei wohl entwickelt oder verkümmert oder abgestorben, namentlich bei höheren Graden der Veränderung.

Ein acutes Hydramnion tritt am häufigsten im vierten bis sechsten Monat auf und kann in wenigen Wochen so bedeutend werden, dass der Uterus stärker ausgedehnt wird als sonst am Ende der Schwangerschaft. Die Ursache dieser Erscheinung ist nicht bekannt.

Bei **abnorm geringer Menge des Fruchtwassers** bilden sich zuweilen Falten und abnorme Verbindungen des Amnion mit der Haut mit consecutiver Missbildung der verwachsenen Stellen.

Literatur zur pathologischen Anatomie der Eihäute und der Placenta foetalis.

Ackermann, *Z. path. Anat. d. Placenta, Intern. Beitr., Festschr. f. Virch. I, Berlin 1891.*
Ahlfeld, *Myxomblasen im placentaren Chorion, A. f. Gyn. XI; Placenta bipartita, Ber. u. Arb. III 1887; Ueb. Entstehung d. Insertio centralis u. velamentosa, ib. II, Leipzig 1885.*
Eberth, *Diffuses Myxom des Chorions, Virch. Arch. 39. Bd. 1867.*
Ehrendörfer, *Cysten d. menschl. Nachgeburt, Wien 1893.*
Fränkel, L., *Blasenmolen u. maligne Chorionzottentumoren, A. f. Gyn. 49. Bd. 1895.*
Fuoss, *Beitr. z. pathol. Anat. der Placenta, I.-D. Tübingen 1888.*
Fürth, *Die Erkrankung des Nabels der Neugeborenen, Wien. Klin. XI u. XII H. 1885.*
Gscheidlen, *Chemische Untersuchung der Myxomblasen, Arch. f. Gyn. VI.*
Hegar u. Maier, *Interstitielle Placentitis, Virch. Arch. 38. Bd. 1867.*
Hildebrandt, *Monatsschr. f. Geb. XVIII; Myxofibrom d. Placenta, ib. XXXI.*
Hyrtl, *Die Blutgefässe der menschlichen Nachgeburt, Wien 1870.*
Jacquet, *Hämatom, Arch. de phys. V 1873.*
v. Jarotsky u. Waldeyer, *Traubenmole in Verbindung mit dem Uterus, Intraparietale u. intravasculäre Weiterentwicklung der Chorionzotten, Berl. Beitr. z. Geb. u. Gyn. I.*
Jungbluth, *Beitrag z. Lehre v. Fruchtwasser, I.-D. Bonn 1869.*
Kaufmann, *Myxosarkom d. Nabelstranges, Virch. Arch. 121. Bd. 1890.*
Kilian, *Neue Zeitschr. f. Gyn. XXVII u. Zeitschr. f. rat. Med. VIII.*
Kleinwächter, *Molenschwangerschaft, Eulenburg's Realencyklop. 1897.*
Krieger, *Partielle Entartung der Placenta, Monatsschr. f. Geb. XXIV; Fall von interstitieller Molenbildung, Virch. Arch. 44. Bd. 1868 u. Beitr. z. Gebh. I 1872.*
Küstner, O., *Hydramnion, A. f. Gyn. X u. XXI 1883; Adenom u. Granulom des Nabels Neugeborener, ib. IX u. Virch. Arch. 69. Bd.; Anomalieen der Placenta u. der Eihäute, u. Pathologie d. Fötus, Handb. d. Geburtsh. II, Stuttgart 1888.*
Langhans, *Verkalkung der Placenta bei todtfaulen Früchten, Arch. f. Gyn. I u. III.*
Lehmann, *Tuberkulose der Placenta, D. med. Wochenschr. 1893.*
Leopold, *Verdickung der Venenwand, Arch. f. Gyn VIII 1875.*
Marchand, *Ueber den Bau der Blasenmole, Zeitschr. f. Gebh. 32. Bd. 1895.*
Martin, *Partielle Entartung der Placenta, Monatschr. f. Gebh. XXIX.*
Martin-Saint-Ange, *Iconographie pathol. de l'oeuf humain fécondé en rapport avec l'étiologie de l'avortement (avec 19 planches chromolithographiées), Paris 1885.*
Merttens, *Norm. u. path. Anat. d. Placenta, Zeitschr. f. Gebh. XXV 1894.*
Müller, H., *Ueber den Bau der Molen, Würzburg 1847.*
Oedmanson, *Verkalkung der V. umbilicalis, Arch. f. Gyn. I 1870.*
Pedicini, *Sulla sifilide placentare, Progr. Med. 1887, ref. Vierteljahrsschr. f. Derm. XV 1888.*
Pick, *Gutartige u. bösartige Blasenmolen, Berl. klin. Woch. 1897.*
Schmorl u. Kockel, *Tuberkulose der Placenta, Beitr. v. Ziegler XVI 1894.*
Storch, *Myxom der Placenta, Virch. Arch. 72. Bd. 1878.*
Taruffi, *Sulle anomalie della placenta, Milano 1887.*
Virchow, *Die krankh. Geschwülste I 1863.*
Volkmann, *Interstitielle destruirende Molenbildung, Virch. Arch. 41. Bd. 1867.*
Winckel, *Syphil. Verengung der Nabelvene, Ber. u. Stud. I.*
Weitere diesbezügliche Literatur enthalten § 301 u. 303.

§ 303. Die **Lösung des Eies** bei der Geburt erfolgt in der spongiösen Schicht der Decidua vera und serotina, wobei die Dicke des restirenden und demgemäss auch des ausgestossenen Theiles der Schleimhaut erheblich variiren kann. Der zurückbleibende Theil besteht aus dem zellreichen Gewebe der tiefen Schleimhautlagen und aus den Fundi der Drüsen, deren Epithel sich bis ans Ende der Schwangerschaft erhalten hat.

Sofort nach der Entbindung beginnt eine **regenerative Wucherung der Schleimhaut,** doch werden in den ersten Tagen noch zahl-

reiche Theile der oberflächlichen Schleimhautlagen abgestossen, und es sickert aus den Gefässen auch noch mehr oder weniger Blut aus, so dass die hyperämische Schleimhaut noch eine gewisse Zeit lang mit flüssigem und geronnenem Blut und mit abgestossenen oder im Abstossen begriffenen, verfetteten, grauweissen oder gelblichweissen Schleimhautfetzen belegt ist. Gleichzeitig besteht auch eine Emigration von Zellen, welche sich den abgestossenen Schleimhautfetzen und dem Blute beimischen und mit diesen als Lochialsecret aus dem Uterus abfliessen.

Sowohl an der Placentarstelle als auch ausserhalb derselben wird ein neues Schleimhautgewebe mit Uterindrüsen gebildet. An ersterer schreitet zugleich die Organisation der Thromben, welche schon vor der Geburt begonnen hat, rasch fort, so dass die nach der Geburt buckelartig über die Innenfläche vorragenden grossen thrombosirten Venen der Schleimhaut und des angrenzenden Muskelgewebes mehr und mehr sich verkleinern und in die Tiefe zurückziehen.

Nach Ablauf von 4—6 Wochen pflegt die Regeneration der Schleimhaut beendet zu sein, doch ist die Raschheit der Regeneration grossen individuellen Schwankungen unterworfen und kann durch verschiedene Einflüsse, z. B. durch allgemeinen Kräfteverfall, Tuberkulose etc. sehr erheblich verzögert werden.

Solange die Regeneration nicht einen gewissen Grad erreicht hat, ist die Schleimhaut des Uterus als eine Wundfläche anzusehen, indem zwischen den Drüsen ein Epithel an der Innenfläche fehlt, so dass Lymphgefässe und Blutgefässe, ohne durch eine Epitheldecke geschützt zu sein, bis an die Oberfläche treten.

Wird ein Ei frühzeitig oder am Ende der Schwangerschaft ausgestossen, so ereignet es sich nicht selten, dass **Theile der Eihäute oder der Placenta im Uterus zurückbleiben** und dass auch die **Decidua unvollständig abgestossen** wird. In den meisten Fällen werden diese Eihäute und Deciduareste noch nachträglich ausgestossen oder durch Kunsthilfe entfernt, doch können dieselben auch Wochen und Monate lang im Uterus bleiben und weitere Veränderungen verursachen.

Die häufigste Folge von Bedeutung ist das Auftreten von **Blutungen** und die Bildung von **Fibrinpolypen** (Deciduapolypen, Chorionpolypen und Placentarpolypen) oder **Uterushämatomen**, welche in der Weise erfolgt, dass das aussickernde Blut theilweise gerinnt, so dass der Decidua- oder Eihaut- oder Placentarrest von Gerinnungsmassen durchsetzt und umschlossen wird (Fig. 629 *a*, *b*, *c*, *d*). Finden fortgesetzt neue Blutungen statt, so können diese Hämatome bis zu faustgrossen Bildungen heranwachsen und schliesslich sich in die Cervix vordrängen. Bei langem Bestand zeigen die äusseren Schichten der Gerinnungsmasse eine bedeutende Derbheit, während die inneren Schichten zum Theil erweicht sein können. An ihrer Basis sind die Polypen mit der Schleimhaut verwachsen.

Sowohl nach Aborten als nach rechtzeitig erfolgten Geburten und nach Abgang von Blasenmolen können sich im Uterus maligne **geschwulstartige Wucherungen entwickeln**, welche ähnlich wie die gewöhnlichen Placentarpolypen mit Blutungen und Fibrinabscheidungen sich verbinden, zugleich aber in die Wand des Uterus eindringen, dieselbe unter fortgesetzter Blutung zerstören, unter Umständen bis zu localem Durchbruch der Wand, welche ferner auf dem Blutwege

Metastasen in anderen Organen machen oder auch innerhalb des Genitalrohres, z. B. in der Cervix oder in der Scheide secundäre Knoten bilden.

Die Wucherung geht von der Zellbekleidung der Zotten aus, und es dringen die wuchernden Zellmassen theils in zusammenhängenden polypösen Bildungen (Fig. 630 *d*, d_1, *e*), theils in Form zerstreuter Zellhaufen (*f*) in die Blutgefässe des Uterus (*b*, *e*, *f*, *g*) ein und verursachen dadurch Blutungen, Gerinnungen (*g*) und Gewebsnekrose.

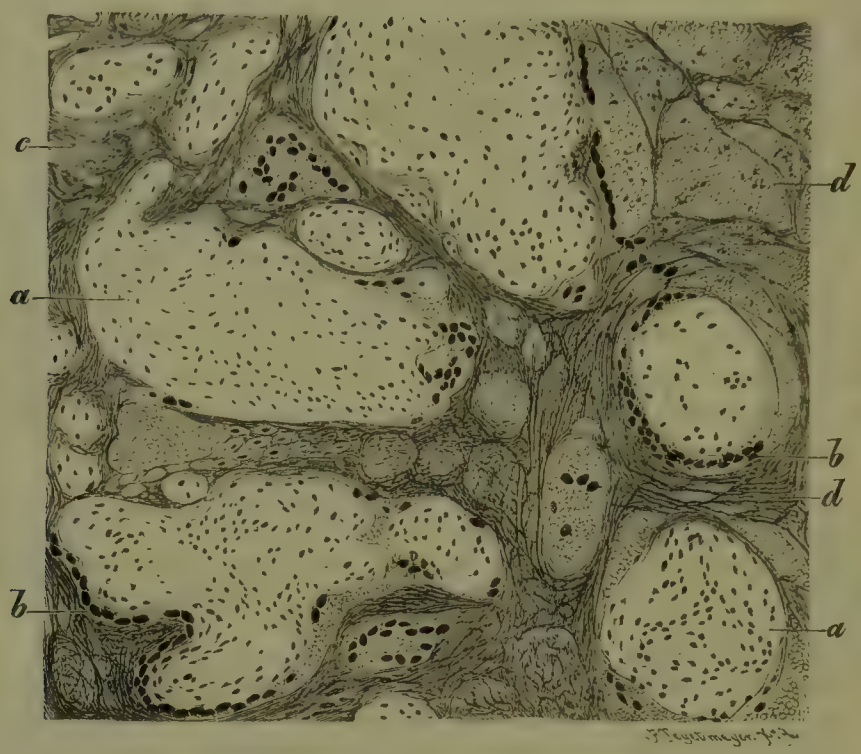

Fig. 629. Sechs Wochen alter Placentarpolyp (M. Fl. Häm.). *a* Placentarzotten. *b* Epithel. *c* Fibrin. *d* Rothe Blutkörperchen. Vergr. 45.

Soweit erkennbar, wuchert sowohl das Syncytium als auch das Chorionepithel, und es können die polypösen Bildungen auch noch Zottenstroma (*d*) einschliessen. doch liefert das Syncytium den wesentlichen und charakteristischen Bestandtheil der Neubildung. Betrachtet man das Syncytium als Uterinepithel, das innere Zelllager als Ektoderm des Chorion, so muss man die Geschwulst als ein **malignes Epitheliom**, oder **Carcinom der Placenta** resp. der **Decidua** und **des Chorion** auffassen, dessen Zellen theils mütterlicher, theils fötaler Abkunft sind. Von vielen Autoren wird die Bildung auch als Deciduoma malignum oder auch als Sarkoma deciduocellulare (SÄNGER) bezeichnet, Namen, von denen der erstere sich insofern rechtfertigen lässt, als das Syncytium von der zur Decidua gewordenen Uterusschleimhaut abstammt. Die Bezeichnung Sarkom würde dagegen nur dann eine passende sein, wenn sich nachweisen liesse, dass die in Rede stehende Bildung von den grossen Bindegewebszellen der Decidua ihren Ausgang nimmt, oder dass das Syncytium aus Bindegewebszellen der Decidua (Endothelien der Blutgefässe [PFANNENSTIEL]) entsteht; beides Annahmen, deren Richtigkeit durch die bisher vorliegenden Untersuchungen über die Syncytiumbildung und über den Bau chorionaler oder placentarer Epitheliome höchst unwahrscheinlich ist. Will man in Rücksicht auf die vorhandenen Contro-

versen für die Bildung einen nichts präjudicirenden Namen anwenden, so kann man sie als **maligne Placentome** oder als **destruirende Placentarpolypen** bezeichnen.

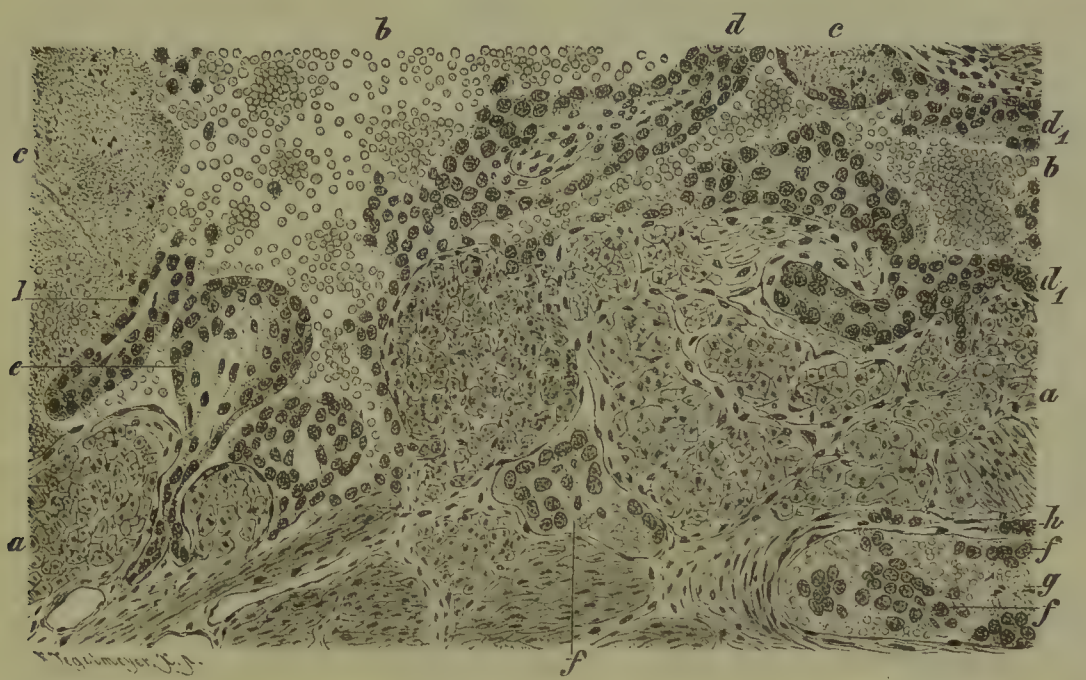

Fig. 630. Schnitt aus einem malignen placentaren Epitheliom an der Uebergangsstelle in die Uteruswand (vergl. v. KAHLDEN l. c.). *a* Muscularis des Uterus. *b* Grosser venöser Blutraum. *c* Thrombus. *d* Intravasculäre Chorionzotte mit gewuchertem epithelialem Syncytium in einem grossen, nach innen eröffneten, mit Thromben besetzten Blutraum. d_1 Der Gefässwand aufsitzende epitheliale Wucherung. *e* Wuchernde Epithelmasse, welche in ein kleineres Gefäss eindringt. *f* Haufen gewucherten Epithels innerhalb der Venen der Uterusmusculatur. *g* Thrombus. *h* Wuchernde Zellen in der Venenwand. Vergr. 70.

Literatur über placentare Fibrinpolypen und maligne chorio-deciduale Wucherungen.

***Ahlfeld**, Berichte u. Arbeiten I, Giessen 1883.*
***Apfelstedt** u. **Aschoff**, Bösart. Tumoren d. Chorionzotten, A. f. Gyn. 50. Bd. 1895.*
***Chiari**, Carcinome im Fundus, Wien. med. Jahrb. III 1877.*
***Fraenkel**, Vom Epithel der Chorionzotten ausgeh. Carcinome, Arch. f. Gyn. 48. Bd. 1894; Blasenmolen u. ihre Bezieh. zu den malignen, von den Chorionzotten ausgeh. Tumoren, A. f. Gyn. 49. Bd. 1895; Malig. Tumoren d. Chorionepithels, Münch. med. Woch. 1897.*
***Freund**, Bösart. Tumoren d. Chorionzotten, Z. f. Gyn. 34. Bd. 1896.*
***Gottschalk**, Sarcoma chorio-deciduo-cellulare, Berl. klin. Wochenschr. 1893; Sarkom der Chorionzotten, Arch. f. Gyn. 46. Bd. 1894.*
***Hegar**, Die Pathologie u. Ther. d. Placentarretention, Berlin 1862.*
***v. Kahlden**, Ueber destruirende Placentarpolypen, Cbl. f. allg. Path. II 1891.*
***Kiersnowski**, Regeneration d. Uterusepithels nach d. Geburt, Anat. Hefte 1894.*
***Kleinwächter**, Molenschwangerschaft, Eulenburg's Realencyklop. XV 1897.*
***Klotz**, Deciduom, Arch. f. Gyn. 39. Bd.*
***Koettnitz**, Maligne chorio-deciduale Tumoren, D. med. Woch. 1883.*
***Küstner, O.**, Beitr. zur Lehre von der Endometritis, Jena 1883, u. Arch. f. Gyn. XIII, XIV u. XVIII 1881.*
***Marchand**, Ueber die decidualen Geschwülste, Monatsschr. f. Gebh. I 1895; Malignes Chorionepitheliom, Berl. klin. Woch. 1898.*
***Meyer**, Zerstörende Wucherung zurückgeblieb. myxomat. Chorionzotten, A. f. Gyn. 33. Bd.*
***Pestalozza**, Sarcoma deciduo-cellulare, Ann. di Ostrtr. 1895.*
***Pfannenstiel**, Syncytium und Deciduoma malignum, Cbl. f. Gyn. 1898.*
***Pfeifer**, Deciduoma malignum, Prag. med. Wochenschr. 1890.*
***Sänger**, Sarcoma uteri deciduo-cellulare, Arch. f. Gyn. 44. Bd. 1893.*
***Virchow**, Die krankh. Geschwülste I, Berlin 1863.*
***Williams**, Deciduoma malignum, Johns Hopkins Hosp. Rep. IV 1895.*

Zahn, *Perforation der Uteruswandung durch einen Placentarpolypen mit nachfolgender Hämatokele retro-uterina, Virch. Arch. 96. Bd. 1884.*
Weitere diesbezügliche Literatur enthält § 302.

§ 304. Durch den Act der Geburt werden meistens nicht nur im Uterus selbst, sondern auch in der Cervix und in der Scheide Bedingungen gesetzt, welche einer Infection mit jenen Stoffen, welche als Erreger von **Wundinfectionskrankheiten** bekannt sind und bei welchen die **Eiterkokken** (besonders Streptococcus pyogenes) eine Hauptrolle spielen, äusserst günstige Verhältnisse bieten. An den letztgenannten Stellen sind es namentlich Quetschungen und Einrisse der Cervix und des Scheideneinganges, welche als offene Wunden angesehen werden müssen.

Sind gegen Ende der Schwangerschaft oder bei und nach der Entbindung Organismen der genannten Art im Innern des Genitalrohres zur Ansiedelung gelangt, so ist danach in ausgedehntestem Maasse die Möglichkeit einer Wundinfection gegeben und es kommt auch häufig genug zu mehr oder minder verderblichen **Entzündungsprocessen**, welche in das Gebiet der eiterigen, phlegmonösen, diphtheritischen, pyämischen und septischen Processe gehören.

Am häufigsten geht die **Infection** von den Wunden des Scheideneinganges, der Scheide und der Cervix aus, welche der Aussenwelt mehr ausgesetzt sind als der Uterus, doch kann die erste locale Veränderung auch an der Innenfläche des Uterus sich einstellen, dessen Secret der Ansiedelung von pathogenen Organismen günstige Verhältnisse bietet.

Die inficirten Risswunden der Scheide und der Cervix wandeln sich häufig in Geschwüre um, deren Ränder, Grund und Umgebung der Sitz einer stärkeren zelligen Infiltration werden und weiterhin der Vereiterung oder der diphtheritischen Verschorfung und der brandigen Nekrose verfallen. Allein es kann von einer Risswunde aus auch eine schwere Infection erfolgen, ohne dass an der Wand selbst sich Eiterung oder Gewebsnekrose einstellt. Aehnlich verhalten sich auch eingerissene und gequetschte Stellen der Cervix.

Im Uterus pflegen sich nach erfolgter Infection faulige Zersetzungen des ausgetretenen Blutes und des abgestossenen decidualen Gewebes einzustellen, denen zufolge der Belag missfarbig, grau, graugrün, braun oder schwarz wird und einen üblen Geruch verbreitet. Weiterhin entsteht eine mehr oder minder ausgebreitete Entzündung der Schleimhaut, welche ihren Ausgang in Eiterung und Vereiterung oder in diphtheritische Verschorfung und gangränösen Zerfall nimmt. Zuweilen bedeckt sich die Oberfläche mit croupösen Exsudaten.

Wie weit jeweilen diese Processe sich ausbreiten, darüber lässt sich keine Regel aufstellen. Die Placentarstelle ist bald frühzeitig mit afficirt, bald bleibt sie lange Zeit frei.

Bei leichteren Infectionen kann die Entzündung auf die erste Infectionsstelle beschränkt bleiben, doch gewinnt der Process häufig eine weitere Ausdehnung und verbreitet sich sowohl nach der Fläche als nach der Tiefe. Von den Rissen des Scheideneinganges aus geht die Infection nach der Scheide, dem Beckenzellgewebe und den Labien und führt zu mehr oder minder ausgebreiteten Schwellungen derselben, welche durch ein entzündliches, häufig blutiges oder auch purulentes Oedem bedingt sind und nicht selten da und dort ihren Ausgang in Gewebsvereiterung oder auch in Gangrän nehmen. Von der Cervix

aus wird das angrenzende Zellgewebe inficirt, und von der Uterusinnenfläche aus ergreift die Entzündung die Muscularis und häufig auch die angrenzenden breiten Mutterbänder und den serösen Ueberzug des Uterus.

Den Weg der Infection bilden zunächst die Gewebsspalten, indem die durch die Schwangerschaft gelockerten Gewebe der Sitz einer reichen Saftströmung sind. Es ist danach die entzündliche Schwellung sowohl des Parametriums als des Uterusparenchyms oft eine diffus ausgebreitete. Zuweilen werden indessen auch nur bestimmte Bahnen der Nachbarschaft betreten, indem der Process innerhalb einzelner Lymph- oder Blutgefässe weiterschreitet. In diesen Fällen enthält das Uterusparenchym oder das Beckenzellgewebe mit Eiter gefüllte Lymphgefässe oder Venen, die mit puriform erweichten Thrombusmassen gefüllt sind.

Die Entzündung des Beckenzellgewebes kann eine ganz bedeutende Ausdehnung erreichen und hinter dem Peritoneum hinauf nach der Nierengegend oder nach dem grossen Becken und nach den Oberschenkeln sich verbreiten. Seröse, blutige und purulente Oedeme, Eiterherde, brandige Gewebsfetzen, Blut- und Lymphgefässthromben mit nachfolgender Erweichung kennzeichnen den Weg, den die Entzündung genommen hat.

Bei ausgebreiteter Entzündung wird früher oder später das Beckenperitoneum, häufig auch die ganze Auskleidung der Bauchhöhle, zuweilen die Pleura, das Pericard und das interlobuläre Lungengewebe ergriffen, und es kommt zur Bildung fibrinöser oder eiterig-fibrinöser oder eiterig-seröser oder putrider Exsudate.

Bei Entzündung der breiten Mutterbänder und des Beckenperitoneums ist stets auch der Eierstock mehr oder weniger entzündet und geschwellt und kann in einzelnen Fällen theilweise oder auch ganz durch Vereiterung und gangränösen putriden Zerfall und durch Verflüssigung zu Grunde gehen.

Die Tuben sind meist geschwellt und infiltrirt, indem die Entzündung vom Peritoneum aus auf sie übergreift. Nur sehr selten verbreitet sich eine Endometritis puerperalis vom Uterus direct auf die Tuben und von da auf das Peritoneum.

Der Gesammtorganismus ist durch alle diese Infectionsprocesse stets mehr oder weniger in Mitleidenschaft gezogen, indem aus den Entzündungsherden giftige Substanzen in die Säftemasse aufgenommen werden. Häufig gelangen auch Entzündungserreger in die Circulation und führen zu metastatischen Entzündungen in entfernten Organen.

Führt der Process nicht zum Tode, so werden die Exsudate resorbirt oder brechen in benachbarte Hohlorgane durch. Als Residuen bleiben Verhärtungen des Beckenzellgewebes, bindegewebige Hyperplasieen des Uterus, Verwachsungen der Beckeneingeweide, zuweilen auch atrophische Zustände des Uterus zurück. An Entzündungen der Uterusschleimhaut, welche nicht zu Zerstörung derselben führen, können sich auch chronische Entzündungen mit hyperplastischen Wucherungen anschliessen. In den Verhärtungen des Beckenzellgewebes können sich pathogene Organismen unter Umständen lange Zeit lebend erhalten.

Literatur über puerperale Wundinfection.

Ahlfeld, *Beitr. z. Lehre vom Resorptionsfieber im Wochenbette u. von der Selbstinfection, Berichte u. Arbeiten, Leipzig I 1883 u. II 1885 u. Zeitschr. f. Gebh. 27. Bd. 1893.*

Bandl, *Krankh. des Beckenperitoneums u. des Beckenbindegewebes, Handb. d. Frauenkrankheiten II, Stuttgart 1886.*

***Bumm**, Die puerperale Wundinfection, Centralbl. f. Bakt. II 1887; Die Aufgabe weiterer Forschung auf dem Gebiete der puerp. Wundinfection, Arch. f. Gyn. 34. Bd. 1889, ref. Cbl. f. allg. Path. I 1890; Puerp. Endometritis, Arch. f. Gyn. 40. Bd. 1891.*
***Chazan**, D. Streitpunkte in d. Puerperalfieberfrage, Samml. kl. Vortr. N. F. 12, Leipzig 1891.*
***Döderlein**, Verhalten von Spaltpilzen in den Lochien des Uterus u. d. Vagina, Arch. f. Gyn. 31. Bd. 1888, ref. Cbl. f. Bakt. IV 1888; D. Scheidensecret u. seine Bezieh. zur Puerperalfieber, Leipzig 1892.*
***Eisenberg**, Zur Aetiologie des Puerperalfiebers, Centralbl. f. Bakt. III 1888.*
***Fritsch**, Volkmann's Samml. klin. Vortr. N. 107.*
***Hausmann**, Ueb. d. Entsteh. d. übertragb. Krankh. des Wochenbettes, Berlin 1875.*
***Heiberg**, Die puerperalen u. pyämischen Processe, Leipzig 1873.*
***Menge u. Krönig**, Bakteriologie d. weibl. Genitalkanales, Leipzig 1897.*
***Semmelweiss**, Die Aetiologie, der Begriff u. die Prophylaxis des Kindbettfiebers 1861, u. Offener Brief an sämmtl. Prof. d. Geburtshülfe, Ofen 1862.*
***Struckmann**, Zur Bakteriologie d. Puerperalinfection, Berlin 1898 (Lit.).*
***Virchow**, Ges. Abhandl., Frankfurt 1856, u. sein Arch. 23. Bd. 1862.*
***Winter**, Die Mikroorganismen im Genitalkanal d. gesunden Frau, Zeitschr. f. Geburtsh. XIV 1888, ref. Fortschr. d. Med. VI 1888.*

§ 305. Als **Graviditas extrauterina** bezeichnet man alle jene Fälle von Schwangerschaft, bei denen das Ei ausserhalb des Uterus zur Entwicklung gelangt, und unterscheidet je nach dem Sitz derselben eine Graviditas ovarica, eine Gr. abdominalis und eine Gr. tubaria. Bedingung ihrer Entstehung ist, dass das Ei ausserhalb des Uterus befruchtet und an einer Weiterwanderung nach dem Uterus behindert ist. Während der Entwicklung des Eies bildet der Uterus eine Decidua, deren Bau vollkommen mit demjenigen der Decidua vera bei Uterinschwangerschaft übereinstimmt.

Bei der **Graviditas abdominalis** entwickelt sich das Ei in der Bauchhöhle und geht mit der Serosa Verbindungen ein, doch kann es mit Ausnahme einer umschriebenen Stelle, an welcher sich meist auch die Placenta entwickelt, vollkommen frei bleiben. Nach Langhans und Walker bidet die Beckenserosa eine mütterliche Bekleidung des Eisackes, welche aus Bindegewebe besteht, und producirt in der Umgebung des Eies eine zellige Wucherung, welche den Charakter des decidualen Gewebes zeigt. Die Entwicklung der Frucht kann bis zum normalen Ende vorschreiten, und zwar sowohl dann, wenn die Eihüllen intact bleiben, als auch dann, wenn sie bersten, so dass die Frucht frei in die Bauchhöhle tritt. Am Ende der Schwangerschaft stirbt der Fötus zufolge von Circulationsstörungen in der Placenta ab und die Decidua des Uterus wird ausgestossen. In anderen Fällen geht er schon vor dem Ende der Schwangerschaft zu Grunde.

Verfällt die abgestorbene Frucht der Zersetzunng, so wirkt sie reizend auf die Umgebung und führt häufig zu Entzündung und zu Vereiterung der Umgebung, worauf entweder tödtliche Peritonitis oder aber eine Perforation in irgend ein benachbartes Hohlorgan oder auch durch die Bauchwand erfolgt. Nach Entleerung der zerfallenen Frucht, welche auf einmal oder aber successive in einzelnen, in Eiter und Jauche liegenden Knochenstückchen erfolgt, kann nach Monaten und Jahren Heilung eintreten, doch ist der tödtliche Ausgang häufiger.

Wirkt die Frucht weniger reizend, so kann sie dauernd in der Bauchhöhle bleiben.

Die **Graviditas tubaria** ist die häufigste unter den extrauterinen Schwangerschaften, und man kann, je nach dem Sitz des Eies, drei Formen derselben aufstellen, welche als Gr. tubaria im engeren

Sinne, als Gr. tubo-abdominalis und als Gr. tubo-uterina s. interstitialis bezeichnet werden.

Die Tubenmucosa wandelt sich in der Peripherie des Eies in deciduales Gewebe um. Bei weiterem Wachsthum des Fruchtsackes werden die Muskelfasern meist auseinander gedrängt, so dass der Sack, grossentheils nur noch vom Bauchfell bedeckt, in die Bauchhöhle vorragt. In einzelnen Fällen schiebt er sich auch zwischen die Blätter des Ligamentum latum.

In seltenen Fällen kann das Ei bis zum Ende der Schwangerschaft sich in der Tube entwickeln. Häufiger erfolgt eine Berstung des Sackes im ersten bis fünften Monat, wobei Blutungen auftreten, die tödtlich werden können. Führt die Blutung nicht zum Tode, so wird das ausgetretene Blut theilweise wieder resorbirt, veranlasst indessen eine mehr oder weniger ausgedehnte Entzündung und weiterhin Verwachsungen zwischen den Becken- und Bauchorganen. Der Fötus kann sowohl mit seinen Hüllen, als auch ohne dieselben aus der Tube austreten.

Bei der Graviditas tubo-uterina, bei welcher das Ei im uterinen Theil der Tube sich entwickelt, pflegt die Tube ebenfalls in den ersten Monaten der Schwangerschaft zu bersten, wonach die Frucht entweder in die Bauchhöhle gelangt oder zwischen den Muskelfasern des Uterus liegen bleibt. In sehr seltenen Fällen kann das Ei nachträglich in den Uterus eintreten.

Bei der Graviditas tubo-abdominalis wird der Eisack nur zum Theil vom Abdominalende der Tube umschlossen, verhält sich im Uebrigen wie bei der Tubarschwangerschaft.

Die **Graviditas ovarica** ist die seltenste der Extrauterinschwangerschaften. Die Frucht entwickelt sich dabei in einem Graaf'schen Follikel, und es kann hier das Ei auch bis zum Ende der Schwangerschaft weiterwachsen. In anderen Fällen erfolgt schon in den ersten Monaten eine Ruptur des Eisackes mit Blutung, wobei die Frucht in die Bauchhöhle tritt.

Bei allen extrauterinen Schwangerschaften kann der Embryo, wenn er sehr frühe abstirbt, resorbirt werden. Geht er erst später zu Grunde, so bleibt er, falls er nicht in der oben beschriebenen Weise ausgestossen wird, dauernd in der Leibeshöhle und kann Jahre lang herumgetragen werden. Hierbei bleibt seine Form entweder mehr oder weniger vollkommen erhalten und wird von einem bindegewebigen Mantel umhüllt (vergl. Fig. 342, pag. 503 des allgem. Theils), oder aber er wird zu einer breiigen Masse verflüssigt, welche die knöchernen Reste, sowie Fett, Cholesterin und Pigment enthält und von einer fibrösen Kapsel umschlossen wird. Früher oder später pflegt sich eine Verkalkung einzustellen, und man bezeichnet danach solche Früchte als **Lithopädien** oder **Steinkinder**. Nach Küchenmeister kann man unter denselben drei Hauptformen unterscheiden.

Bei der ersten liegt der mumificirte Fötus leicht ausschälbar in verkreideten Eihäuten (Lithokelyphos). Bei der zweiten verwächst der Fötus während des Lebens an mehreren Stellen mit den Eihäuten. Später verkalken die verwachsenen Stellen, während die übrigen Theile mumificiren (Lithokelyphopädion). Bei der dritten Form ist der Fötus nach Berstung des Eisackes in die Bauchhöhle getreten und wird später selbst mit Kalksalzen incrustirt (Lithopädion im engeren Sinne).

Literatur über Extrauterinschwangerschaft.

Bandl, *Die Extrauterinschwangerschaft, IIbd. der Frauenkrankh. II, Stuttgart 1886.*
Baur, *Ein Fall von Ovarialschwangerschaft, I.-D. Tübingen 1888.*
Chiari, *Graviditas tubaria, Zeitschr. f. Heilk., VIII 1887.*
Collet y Gurgni, *Die Ovarialschwangerschaft, Stuttgart 1880.*
Dobbert, *Z. Anat. d. ektopischen Schwangerschaft, Virch. Arch 127. Bd. 1892.*
Gunsser, *Ein Fall von Tubenschwangerschaft, Centralbl. f. allg. Path. II 1891.*
Klein, *Z. Anat. d. schwangeren Tube, Zeitschr. f. Gebh. XX 1890.*
Kleinwächter, *Missed Labour, Eulenburg's Jahrb. V 1895.*
Küchenmeister, *Lithopädion, Arch. f. Gyn. XVIII 1891.*
Küstner, *Pathologie des Fötus, Hdb. d. Gebh. II, Stuttgart 1888.*
Martin, *Extrauterinschwangerschaft, Eulenburg's Realencyklop. 1895; Krankheiten d. Eileiter, Berlin 1895.*
Olshausen, *Extrauterinschwangerschaft, D. med. Woch. 1890.*
v. Ott, *Beitrag z. Kenntniss d. ektopischen Form d. Schwangerschaft, Leipzig 1895.*
Smoller, *Schwangersch. im l. rudiment. Uterushorn, Prag. med. Woch. XXII 1897.*
van Tussenbroek, *Decidua uterina bei ektopischer Schwangerschaft, V. A. 133. Bd. 1893.*
Veit, *Die Eileiterschwangerschaft, Stuttgart 1884.*
Walker, *Bau der Eihäute bei Graviditas abdominalis, Virch. Arch. 107. Bd. 1887.*

III. Pathologische Anatomie der Brustdrüsen.

§ 306. Die **Brustdrüse** des Neugeborenen ist ein höchstens 2 cm breites und höchstens 1 cm dickes Organ, dessen Drüsengewebe aus 10 bis 20 und mehr Milchgängen besteht, welche grösstentheils in einer Delle der Brustwarze ausmünden. Die Gänge besitzen ein Cylinderepithel oder ein geschichtetes Plattenepithel und sind sowohl bei Mädchen als bei Knaben zum Theil durch Anhäufung von abgestossenen Epithelien, körnigen Zerfallsmassen und Flüssigkeit erweitert. Nicht selten lässt sich wenige Tage nach der Geburt von diesem Secret mehr oder weniger auspressen, und es wird dasselbe gemeiniglich als Hexenmilch bezeichnet.

Nach Th. Kölliker schreitet die Ektasie der Milchkanäle in der ersten Lebenswoche fort und kann unter Umständen so bedeutend werden, dass die Drüse das Aussehen eines cavernösen Organes erhält.

Erst gegen die Mitte des ersten Jahres verschwinden die Ektasieen. Die Drüsengänge besitzen alsdann durchgehends ein cylindrisches Epithel, haben nur wenige Seitenzweige und enden in Kolben.

Im Anfang der zwanziger Jahre, zu welcher Zeit die Milchgänge seitliche Sprossen treiben, sich an den Enden theilen und Endbläschen erhalten, erreicht die Brustdrüse beim Manne die höchste Ausbildung. Der Breitendurchmesser der Drüse beträgt dann höchstens 4 bis 5 cm. Es sind indessen mehrfach Fälle beobachtet, in welchen die Brust sich noch weiter entwickelte, so namentlich bei Pseudohermaphrodismus masculinus. Vom fünfzigsten Jahre ab verschwinden die Drüsenbläschen, sowie auch ein Theil der Milchgänge, während andere sich erweitern.

Die ausgebildete Brustdrüse weiblicher Individuen, welche nicht geboren haben, besteht wesentlich aus derbem, zellarmem, fast sehnenartigem Bindegewebe. Die Drüsenkanäle besitzen nur wenige Endbläschen und kleine, nur unvollkommen entwickelte Drüsenläppchen, welche auf die tiefsten Theile der Drüse beschränkt sind. Es ist danach das Wachsthum des Drüsenkörpers in der Pubertätszeit nur ein geringes. Die Endbläschen und die Nebengänge besitzen eine structurlose Basalmembran und ein niedriges Cylinderepithel. Erst bei Ein-

tritt von Schwangerschaft treiben die Milchgänge zahlreiche neue Sprossen, welche sich weiterhin zu Nebengängen und Endbläschen umgestalten. Die volle Ausbildung erhält die Drüse zur Zeit der Lactation, in welcher das Bindegewebe weich und locker geworden ist und zahlreiche wohl ausgebildete grosse Drüsenläppchen enthält. Die Läppchen liegen hauptsächlich in den tieferen Theilen der Drüse und in den Ausläufern, welche die Drüse in das umliegende Fettgewebe aussendet. Das Epithel der Gänge und Bläschen ist cylindrisch, plattet sich indessen bei Ansammlung von Secret mehr oder weniger ab. Nach Aufhören der Lactation werden die Drüsenbläschen und damit auch die Drüsenläppchen wieder erheblich kleiner, während das interlobuläre Bindegewebe wieder zunimmt. Im hohen Alter schwinden die Drüsenbläschen und damit auch die Läppchen vollkommen, so dass schliesslich nur die Milchgänge übrig bleiben.

Angeborener Mangel einer Brust ist sehr selten. Nicht selten kommen dagegen eine Vermehrung der Brustwarzen oder **Hyperthelie** und eine Bildung von Nebendrüsen, eine **Hypermastie**, vor, und zwar sowohl bei männlichen als bei weiblichen Individuen.

Die überzähligen Drüsen sitzen am häufigsten nach unten und innen von den Hauptdrüsen oder in den Achselhöhlen, kommen indessen in seltenen Fällen auch in der Medianlinie des Bauches, auf dem Akromion und am Oberschenkel vor. Bei Hyperthelie sitzen die accessorischen Warzen entweder auf einer einfachen Brustdrüse oder enthalten die Ausführungsgänge von supernumerären Drüsen.

Die **pathologischen Veränderungen der Milchdrüsen** treten, von den Geschwülsten abgesehen, meistens zur Zeit ihrer grössten Ausbildung und ihrer stärksten Function auf, fallen also in die Zeit der Gravidität und der Lactation.

So kommen zunächst bei stillenden Frauen nicht selten **entzündliche Schwellungen** und **Schrundenbildungen an den Warzen** in Form von Rissen und Spalten ähnlichen Geschwürchen vor, welche durch den Act des Saugens herbeigeführt werden. Leidet das Kind an Soor, so kann sich auch auf der Warze ein **Soorbelag** bilden. Von den Schrunden können auch **Erysipele** ausgehen.

Ekzeme und **syphilitische Geschwüre der Warzen** kommen sowohl bei schwangeren und stillenden Frauen, als auch ausserhalb dieser Zeit vor. Die syphilitischen Entzündungen gehören theils den primären (Initialsklerose, harter Schanker), theils den secundären Affectionen (breites Kondylom) an.

Eine Secretion der Brustdrüsen stellt sich normal nur nach Eintritt von Schwangerschaft ein, doch sind mehrere Fälle bekannt, in denen häufiges Anlegen eines Säuglings an die Brustwarzen bei weiblichen Individuen verschiedenen Alters eine **Milchsecretion** zur Folge hatte. In seltenen Fällen bildet die Mamma auch zur Zeit der Pubertät geringe Mengen von milchähnlicher Flüssigkeit. Secretion von Milch bei Männern ist ebenfalls mehrfach beobachtet.

Wird in einer Milch secernirenden Mamma ein Ausführungsgang verstopft, oder ist er durch voraufgegangene krankhafte Processe obliterirt, so kann sich der hinter dem Verschluss gelegene Theil des Ganges zu einer milchhaltigen Cyste erweitern, welche als **Milchcyste** oder **Galaktocele** oder auch als Milchbruch bezeichnet wird. Die Affection ist indessen ziemlich selten. Sie führt gewöhnlich nicht zur

Entzündung der Umgebung, doch können sich unter Umständen Veränderungen in der retinirten Milch einstellen, welche eine Entzündung und Wucherung des angrenzenden Bindegewebes zur Folge haben und nach KÜSTNER sogar zu Gewebsverflüssigung führen.

Die wichtigste Erkrankung der Mamma, welche meist im Puerperium auftritt, ist die Entzündung, die **Mastitis**. Sie kann sich an Störungen der Milchsecretion, welche zufolge von Warzenerkrankungen mit Milchstauungen verbunden sind, anschliessen, doch führt die Stauung als solche nicht zu Entzündung. Meistens handelt es sich um Infectionen (Staphylococcus, Streptococcus pyogenes), welche von Schrunden und Ulcerationen der Brustwarze ausgegangen sind und in den Lymphgefässen der Mamma sich verbreitet haben. Die Entzündung bildet meist umschriebene schmerzhafte Schwellungen, selten diffuse, durch entzündliches Oedem bedingte Vergrösserungen der Brustdrüse.

Die Entzündung kann, auf einer gewissen Höhe angelangt, rückgängig werden, führt aber häufig zu mehr oder minder umfangreichen Vereiterungen und Abscessbildungen.

Nach Durchbruch und Entleerung der Abscesse tritt meist Heilung durch Granulations- und Narbenbildung ein, doch können auch Abscesshöhlen und Fistelgänge zurückbleiben, die erst bei geeigneter Behandlung zum Schlusse zu bringen sind. Es bleiben ferner zuweilen locale, aber nicht deutlich umschriebene Verhärtungen der Mamma zurück.

Eine ähnlich vereiternde Entzündung wie in den Brustdrüsen kommt im Wochenbett zuweilen in dem vor oder in dem hinter der Drüse gelegenen Gewebe vor und wird als **Paramastitis** bezeichnet.

Ausserhalb des Puerperiums und der Schwangerschaft sind Entzündungen der Brustdrüsen sehr selten. Acute, zuweilen zu Eiterungen führende Formen kommen noch am häufigsten bei Neugeborenen vor und bedingen eine Schwellung und Röthung der Drüse. Ferner können in der Zeit der Pubertät leicht schmerzende, meist vorübergehende, sehr selten zu Eiterung führende Schwellungen auftreten.

Tuberkulose der Brustdrüsen ist ziemlich selten. Es treten dabei käsige Knoten und käsige, von einem indurirten narbigen Gewebe umgebene Eiterherde und Fistelgänge auf. Unter Umständen kann die Mamma auch von zahllosen grauen und weissen Tuberkeln und grösseren Käseknötchen oder Eiterherden durchsetzt werden. Wahrscheinlich gehört auch ein Theil der als kalte Abscesse beschriebenen Affectionen der Tuberkulose zu. Die tuberkulösen Herde können sowohl im Gebiete der Drüsenläppchen als auch der Ausführungsgänge sitzen.

Syphilitische gummöse Mastitis ist selten.

Bei älteren Frauen kommen nicht selten mehr oder weniger zahlreiche kleine, zuweilen grössere **Cysten** vor, welche durch eine Dilatation der kleinen oder auch der grösseren Milchkanäle entstanden sind und meist eine dünnflüssige oder schleimige, grünliche oder bräunliche oder gelbliche Flüssigkeit mit körnigem Detritus, Fett- und Cholesterinkrystallen, seltener eine rahm- oder butterartige Masse enthalten. Zuweilen verkalkt die Wand der Cysten.

Literatur zur pathologischen Anatomie der Brustdrüse.

Ackermann, *Kalkablagerung in obliterirten Drüsengängen, Virch. Arch. 45. Bd. 1865.*
Bang, *Eutertuberkulose u. tuberkulöse Milch, D. Zeitschr. f. Thiermed. XI 1885.*
Beigel, *Krankh. d. weibl. Geschlechtsorgane, 1874—1875.*
Billroth, *Krankh. d. weibl. Brustdrüsen, Hdb. d. Frauenkrankh. III, Stuttgart 1886.*

Brissé-Saint-Macary, *De la maladie kystique des mamelles, Thèse de Paris 1883.*
Bumm, *Puerp. Mastitis, Arch. f. Gyn. XXVII 1886, u. Samml. klin. Vortr. N. 282, 1886.*
Coën, *Zur norm. u. pathol. Anat. d. Milchdrüsen, Beitr. v. Ziegler II 1888.*
Dubar, *Des tubercules de la mamelles, Paris 1881.*
Duret, *Tuberculose, Le Progrès méd. X 1882.*
Freund, *Mastitis epidemica, Zeitschr. f. Gebh. 36. Bd. 1897.*
Habermaas, *Tuberkulose, Beitr. v. Bruns, Tübingen 1896.*
Hennig, *Syphilis, Arch. f. Gyn. 1871.*
Kleinwächter, *Nicht puerperale Mastitis, Centralbl. f. Gyn. 1877.*
Klotz, *Kalte Abscesse u. Cysten, Langenbeck's Arch. XXV 1880.*
Kölliker, Th., *Brustdrüsen d. Neugeborenen, Verh. d. Phys.-med. Ges. zu Würzburg XIX.*
Küstner, *Puerperale Mastitis, Arch. f. Gyn. XXII 1883.*
Lang, *Vorles. über Path. u. Ther. der Syphilis, Wiesbaden 1896.*
Langhans, *Lymphgefässe der Brustdrüsen, Arch. f. Gyn. VIII.*
Leichtenstern, *Supernumeräre Brüste u. Brustwarzen, Virch. Arch. 73. Bd. 1878.*
Nordmann, *Galaktocele, Virch. Arch. 147. Bd. 1897 (Lit.).*
Ohnacker, *Tuberkulose, Langenbeck's Arch. XXVIII 1882.*
Orthmann, *Tuberkulose, Virch. Arch. 100. Bd. 1885.*
Reier, *Entwicklung der Brustdrüse, Schultze's Arch. XX u. XXI 1884.*
Reerink, *Tuberkulose, Beitr. v. Bruns XIII 1895.*
Robinson, *Chronic Mastitis, British Med. Journ. N 1641, 1892.*
Rogowitsch, *Buttercysten, Beitr. v. Ziegler XVIII 1895.*
Roux, *De la tuberculose mammaire, Paris 1891.*
Runge, *Die Krankheiten der ersten Lebenstage, Stuttgart 1893.*
Sarfort, *Aetiologie der eiterigen Mastitis, D. Zeitschr. f. Chir. 38. Bd. 1894.*
Sarrazés *et* ***Binaud,*** *Tuberculose mammaire, Arch. de méd. exp. 1894.*
Sasse, *Cysten u. cystische Tumoren, Arch. f. klin. Chir. 54. Bd. 1897.*
Schoenstedt, *Cysten der Brustdrüse, I.-D. Rostock 1894.*
Virchow, *Die krankh. Geschwülste I.*
Wagner, *Gynäkomastie. Virch. Arch. 100. Bd. 1885.*

§ 307. Zu den häufigsten Veränderungen der Mamma gehören **Gewebswucherungen**, welche zu einer mehr oder minder bedeutenden Vergrösserung derselben oder zur Bildung abgegrenzter Knoten innerhalb derselben führen.

Zunächst kommt in der Zeit der Ausbildung der jungfräulichen Mamma eine übermässige Entwicklung beider Brustdrüsen vor, welche auf einer Zunahme der normalen Gewebsbestandtheile beruht und danach als **Hypertrophie der Brustdrüsen** bezeichnet werden muss. Höhere Grade derselben sind selten, doch sind Fälle beobachtet, in denen jede von den Brustdrüsen ein Gewicht von 4 bis 7 Kilo erreichte.

Der Bau der hypertrophischen Brustdrüsen stimmt mit demjenigen der jungfräulichen Mamma überein, nur wenn Schwangerschaft eintritt, findet auch eine stärkere Entwicklung des Drüsengewebes statt. Das Wachsthum der Brustdrüsen macht, falls es sich um eine wahre Hypertrophie und nicht um eine Geschwulst handelt, nach einiger Zeit Halt, worauf die Drüse unverändert bleibt.

Unter den **Geschwülsten der Mamma** steht der Hypertrophie jene Bildung am nächsten, welche als **Adenoma mammae** bezeichnet wird und welche sich, wie die normale Mamma, aus einem bindegewebigen Stroma (Fig. 631 *c* und Fig. 632 *c*) und aus Drüsensubstanz (*a*, *b*) zusammensetzt. Eine Verschiedenheit gegenüber der Hypertrophie ist aber darin gegeben, dass die Geschwulst in Form umschriebener Knoten auftritt.

Die drüsigen Bildungen bestehen bald vornehmlich aus Drüsenbeeren (Fig. 631 *a*), bald hauptsächlich aus Drüsengängen von cylindrischer Form (Fig. 632 *a*, *b*), welche mit Cylinderepithel ausgekleidet

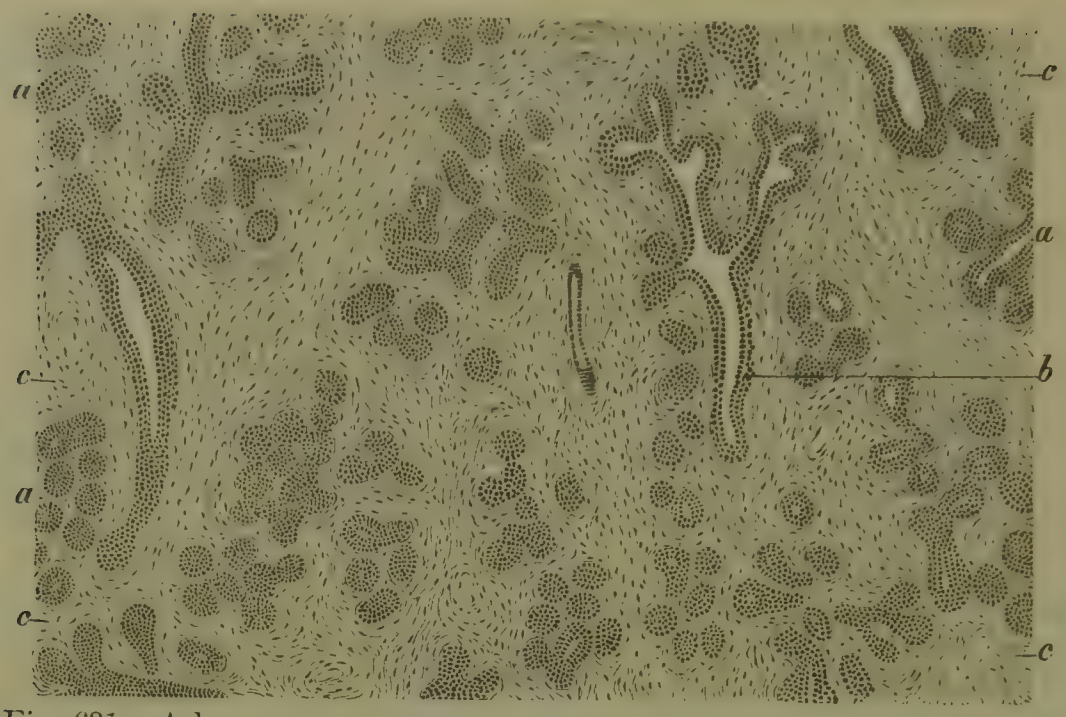

Fig. 631. Adenoma mammae acinosum (M. Fl. Karm.). *a* Drüsenbeeren. *b* Drüsengänge. *c* Bindegewebiges Stroma. Vergr. 30.

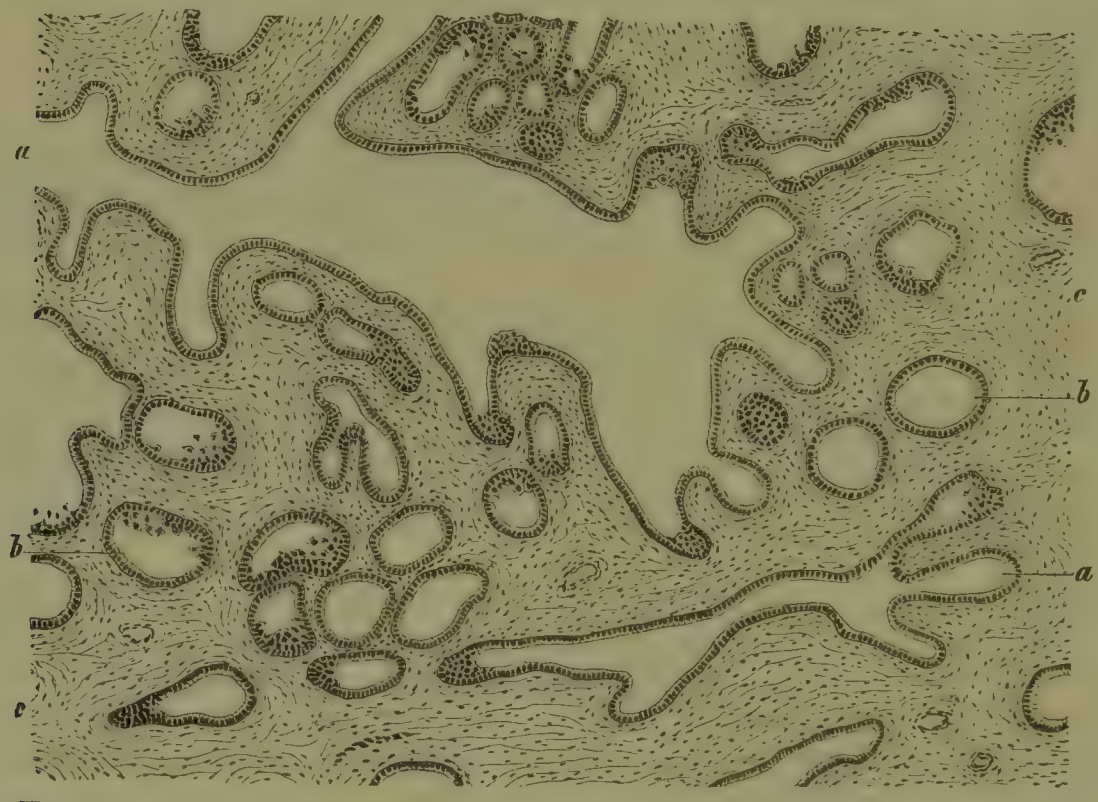

Fig. 632. Adenoma mammae tubulare (Alk. Häm.). *a* Verzweigte und erweiterte Drüsenschläuche im Längsschnitt. *b* Drüsenschläuche im Querschnitt. *c* Stroma. Vergr. 30.

sind, und man kann danach ein **Adenoma acinosum** und ein **Adenoma tubulare** unterscheiden. Die Drüsenbeeren des ersteren können sich in sehr grosser Zahl (Fig. 631 *a*) entwickeln, bilden aber keine typischen, einer secernirenden Mamma entsprechenden Läppchen, es ist dagegen die Epithelproduction im Innern der Beeren und Gänge über die Norm gesteigert. Bei dem Adenoma tubulare (Fig. 632) sind die Drüsenschläuche theils im Grundgewebe gleichmässig vertheilt, theils in

Gruppen beisammengelagert, und es rührt letzteres davon her, dass die Neubildung von Drüsenschläuchen von einzelnen Drüsengängen ausgeht.

An die Adenome schliessen sich als häufige Mammageschwülste die knotigen **Adenofibrome** an, charakterisirt dadurch, dass mit der Drüsenneubildung auch eine stärkere Entwicklung von Bindegewebe einhergeht. Dieselbe erfolgt am häufigsten pericanaliculär, so dass die Drüsenschläuche von einem Mantel zellreichen Bindegewebes umgeben werden (Fig. 633 *b*) und man die Geschwulst auch als **Fibroma pericanali-**

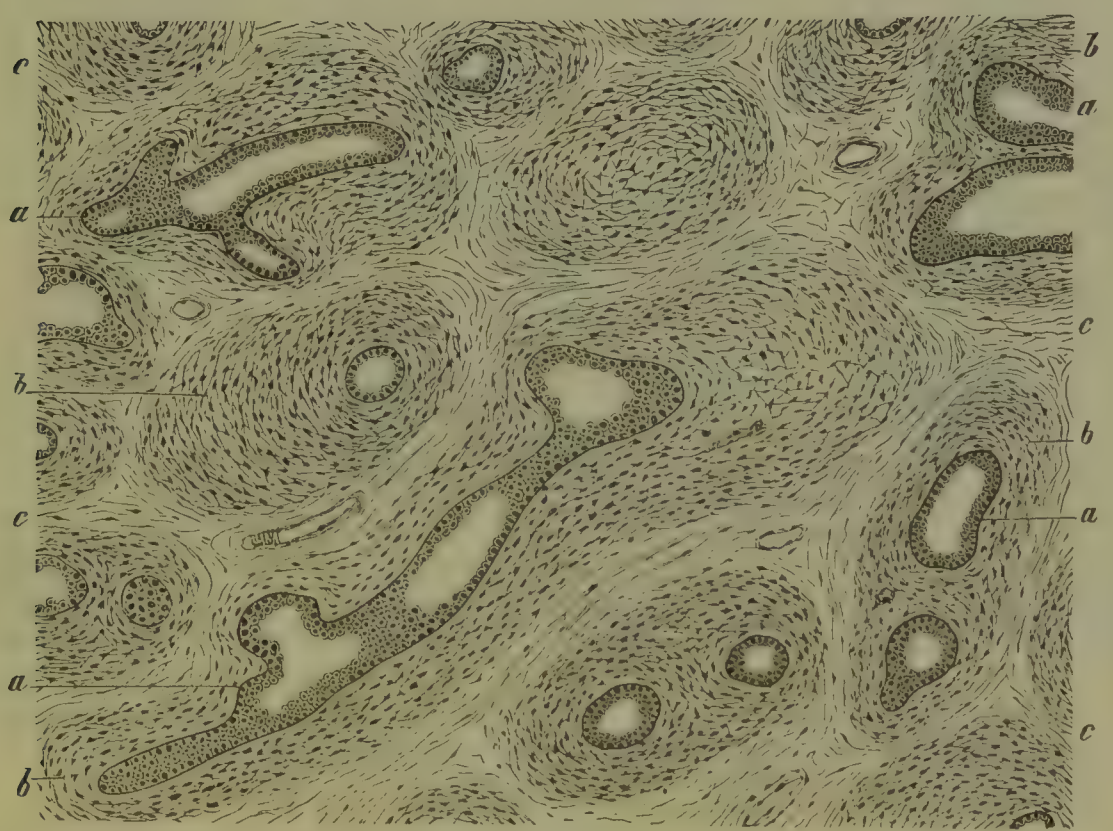

Fig. 633. Fibroma pericanaliculare mammae (M. Fl. Karm.). *a* Drüsengänge. *b* Neugebildetes, pericanaliculär gelegenes, zellreiches Bindegewebe. *c* Zellarmes lockeres Bindegewebe. Vergr. 40.

culare bezeichnet. Durch ungleichmässiges Wachsthum des pericanaliculären Bindegewebes geht diese Geschwulstform meist theilweise oder auch ganz in ein **Fibroma intracanaliculare** über, wobei das Bindegewebe in Form plumper Papillen (Fig. 634 *c*, *d*, *e*) in das Lumen der Drüsenkanäle einwächst. Vollzieht sich dieser Process an zahlreichen Stellen, so gewinnen die Durchschnitte höchst unregelmässige Gestaltung und die Durcheinanderschiebung der Excrescenzen bedingt schliesslich sehr eigenartige Durchschnittsbilder (Fig. 634).

Die intracanaliculären Wucherungen treten meist ohne erhebliche Secretansammlung in den Drüsenkanälen auf, doch kann man meist ohne Schwierigkeit die erweiterten Drüsenräume in Form von Spalten der verschiedensten Gestaltung auf dem frischen Durchschnitt erkennen. Zuweilen kommt es indessen auch vor, dass schon vor der intracanaliculären Wucherung in Adenomknoten oder auch in zuvor nicht gewucherten Drüsen eine Ansammlung schleimiger Flüssigkeit (in seltenen Fällen von verhornten Epithelzellen) sich einstellt, so dass

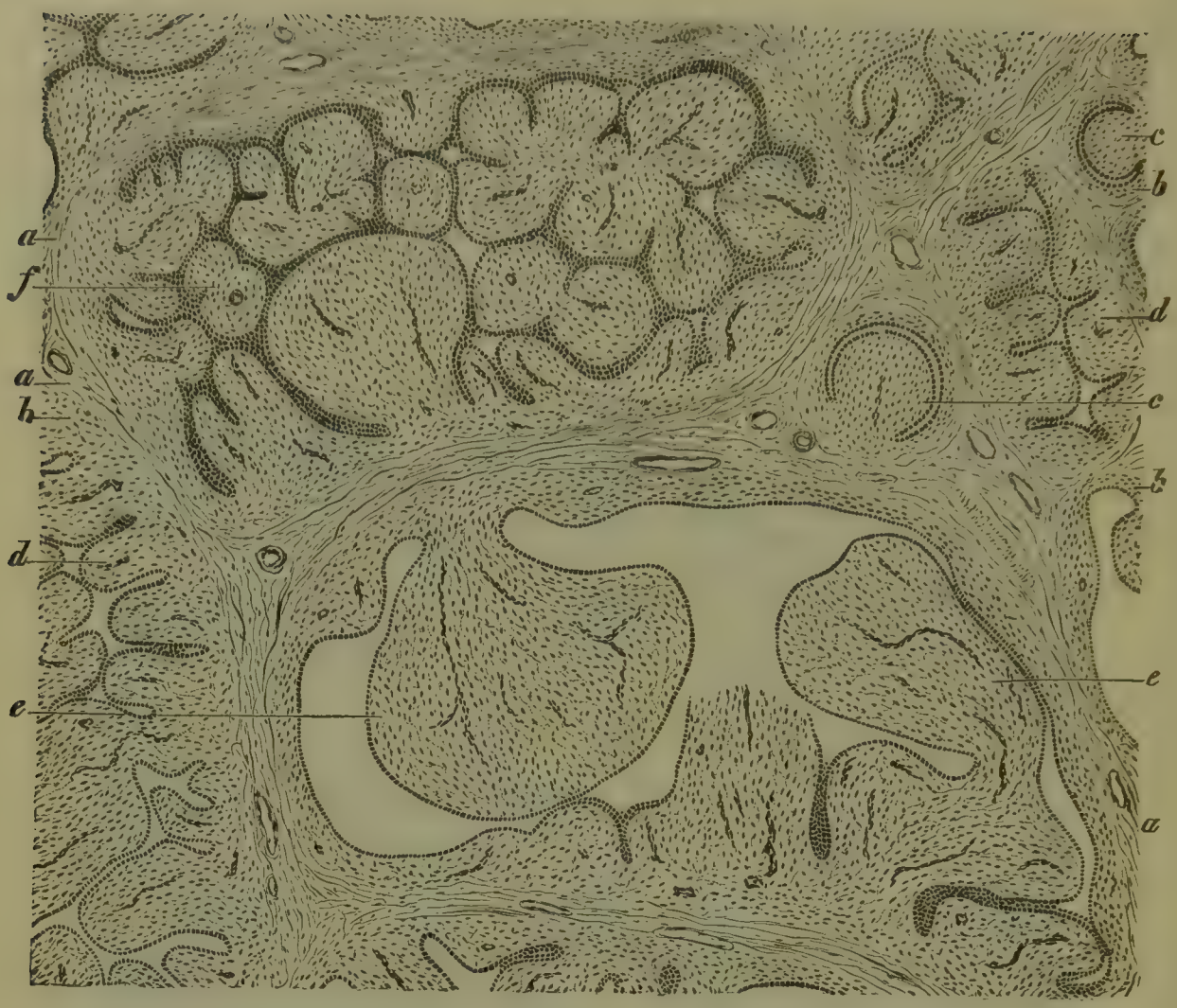

Fig. 634. Fibroma intracanaliculare (Alk. Karm.). *a* Derbes intercanaliculär gelegenes fibröses Gewebe. *b* Pericanaliculär gelegenes zellreiches Gewebe. *c, d, e* Knotige, intracanaliculär gelegene Wucherungen im Längsdurchschnitt. *f* Intracanaliculäre Wucherungen im Querschnitt. Vergr. 25.

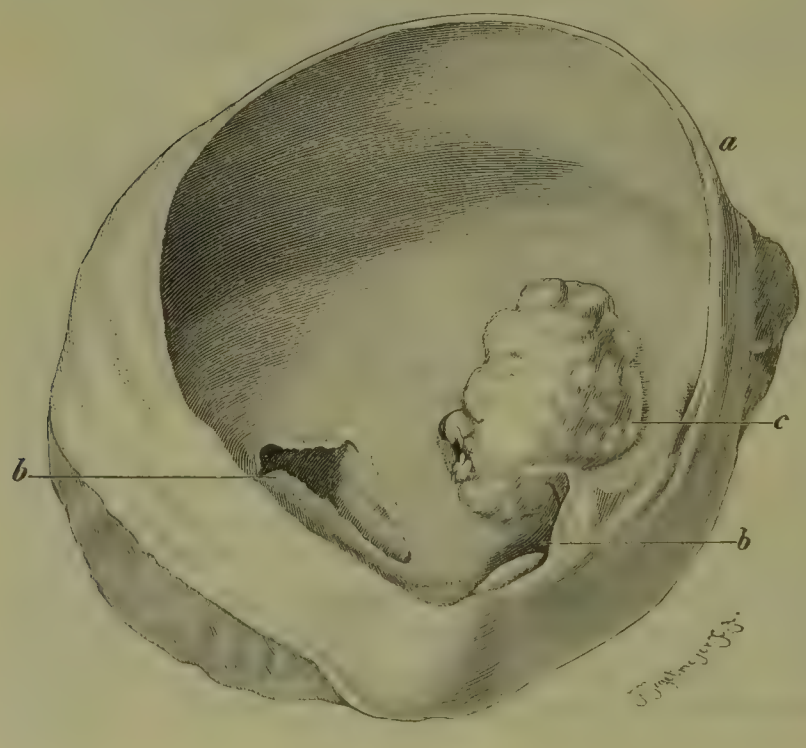

uniloculäre und multiloculäre **Adenokystome** und **Kystome** (Fig. 635) entstehen, in welche alsdann eine Bindegewebswucherung (*c*) hineinwachsen kann (**Adenokystoma papilliferum**). Noch häufiger erlangen die papillären und polypösen

Fig. 635. Kystoma mammae papilliferum. *a* Grosse Cyste. *b* Eingang in kleinere Cysten. *c* Papilläre Wucherungen. Seit 20 Jahren bestehende Cyste, in welcher sich in der letzten Zeit papilläre Wucherungen entwickelten. Natürl. Grösse.

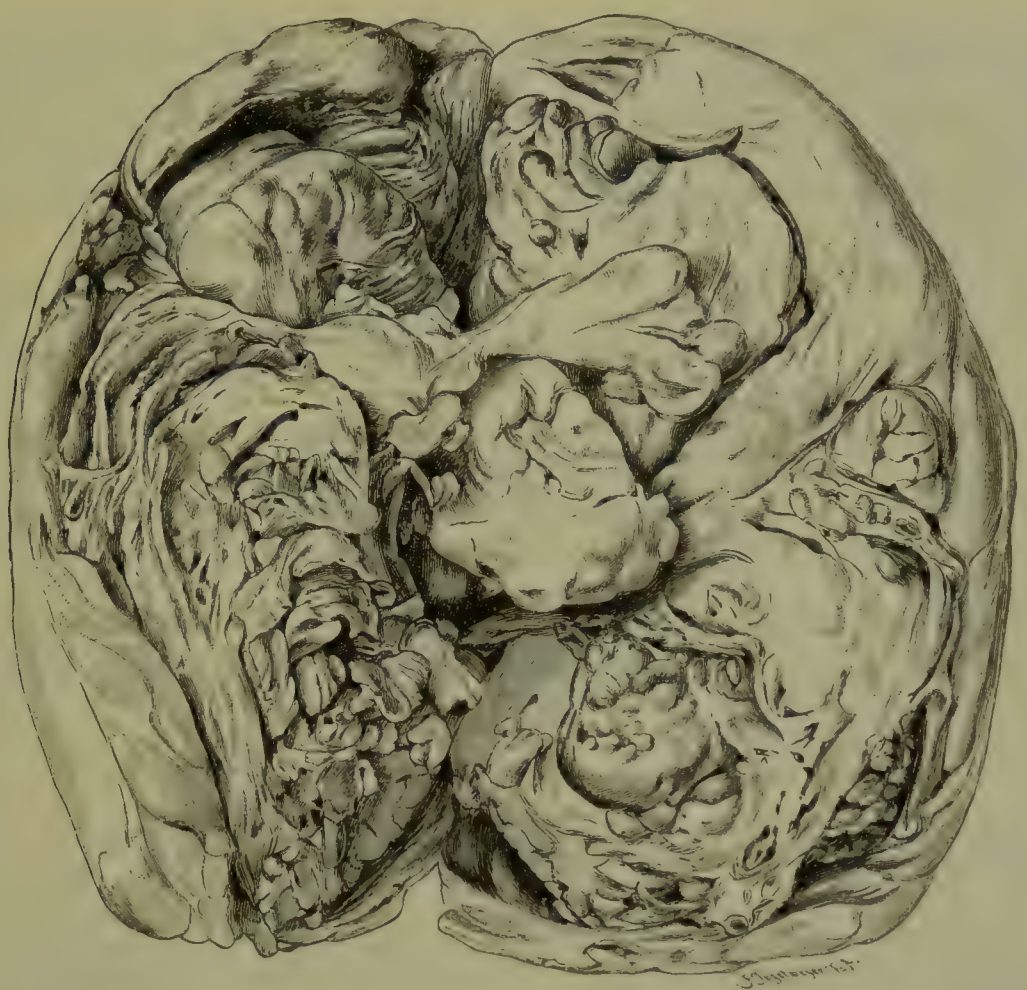

Fig. 636. Durch einen Längsschnitt gespaltenes intracanaliculäres papilläres Fibrom oder papilläres Adenokystom der Mamma. $^1/_2$ der nat. Gr.

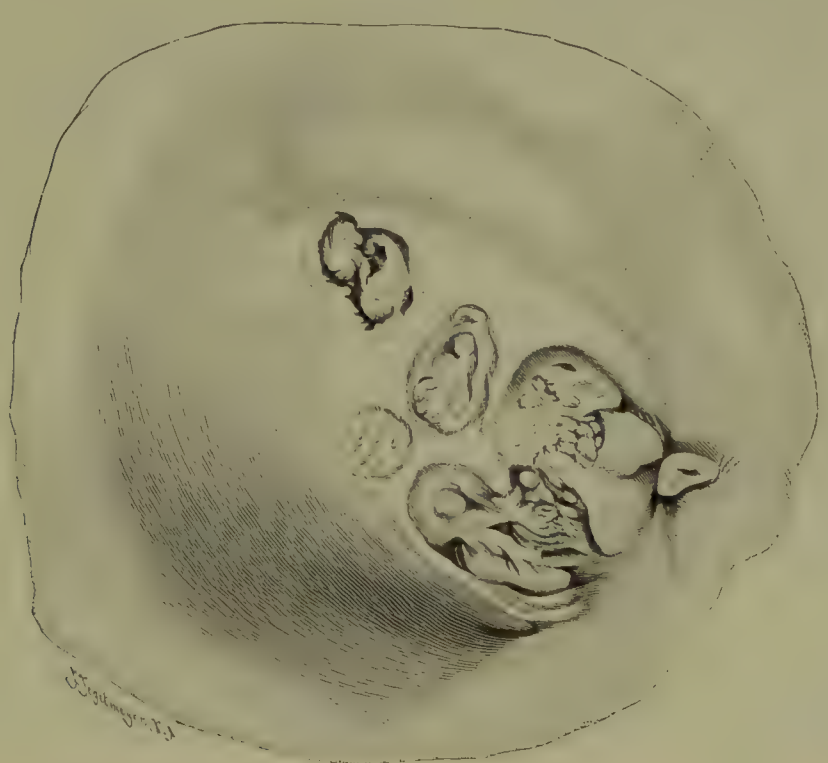

Fig. 637. Intracanaliculäres Fibrosarkom der Mamma, dessen papilläre und polypöse Excrescenzen die äussere Haut durchbrochen haben. Ansicht von aussen. $^5/_6$ der nat. Gr.

Wucherungen eine solche Mächtigkeit, dass sie selbst die Drüsen zu grossen Cysten ausweiten (Fig. 636). Werden dabei die polypösen Wucherungen durch gegenseitigen Druck abgeflacht, so erhalten die Tumoren auf dem Durchschnitt oft ein blätteriges Gefüge, einem Durchschnitt durch einen Kohlkopf ähnlich, so dass man den Tumor wohl auch als Fibroma (Sarcoma) phyllodes bezeichnet.

In seltenen Fällen werden die Cystenwände von der Wucherung stellenweise durchbrochen, unter Umständen sogar auch die äussere Haut (Fig. 637), so dass die papillären Excrescenzen an der Oberfläche der Mamma zu Tage treten.

Gewinnt in Adenofibromen das Bindegewebe durch Bildung einer schleimigen Zwischensubstanz stellenweise den Charakter von Schleimgewebe, so kann man die Geschwulst als **Adeno - Myxofibrom** bezeichnen. Zellreiche Geschwulstformen kann man den **Adenosarkomen** zuzählen.

Unter den **Bindesubstanzgeschwülsten ohne Drüsenwucherung** sind die häufigsten die **Sarkome, Fibrosarkome** und **Myxofibrome**, und bilden alle knotige Tumoren.

Unter den Sarkomen sind alle Formen vertreten, auch die als Angiosarkome und Endotheliome bezeichneten Geschwülste.

Lipome, Angiome, Chondrome, Osteochondrome und **Osteosarkome** der Brustdrüse sind alle selten.

§ 308. Die **Krebse der Brustdrüsen** gehören zu den häufigsten Geschwülsten und treten meist in Form von Knoten auf, welche gegen die Umgebung nicht scharf abgegrenzt sind und durch infiltratives

Fig. 638. In Entwicklung begriffenes bohnengrosses Adenocarcinom der Brustdrüse (Alk. Häm.). *a* Normales Drüsengewebe. *b* Atypische Drüsenwucherung. Vergr. 100.

Wachsthum sich auf die benachbarten Gewebe, die Haut, das Fettgewebe und die Muskeln verbreiten, doch kommen auch weichere, markige, sowie auch Schleimkrebse und cystische Carcinome vor. Am häufigsten treten sie vom 30. bis 55. Lebensjahre auf, kommen indessen auch in jüngeren Lebensjahren und im höheren Alter vor. Bei Männern sind sie weit seltener (ca. 3 Proc.) als bei Frauen. Die Krebse entwickeln sich meist in Brustdrüsen, welche zuvor nicht verändert waren (Fig. 638 *a b*), doch kommt es auch vor, dass Adenome oder Adenofibrome (Fig. 639 *a*) durch stärker atypische Wucherung des Epithels (*b c*) zu malignen krebsigen Geschwülsten werden.

Die **Adenocarcinome** (Fig. 638 *b*), die im Darmtractus so häufig vorkommen, sind in der Mamma selten. Sie gehen zum Theil im weiteren Verlauf in gewöhnliche Carcinome über, doch können sie durch Bildung von schleimigem Secret auch in **Schleimkrebse** (vergl. Fig. 321, pag. 474 des allg. Theils) sich umwandeln. Es kann die Secretansammlung ferner zur Bildung von **Cystocarcinomen** führen (Fig. 640), durch welche sich mehr oder minder umfangreiche Cysten (*b*) entwickeln. Durch Bildung papillärer Excrescenzen (Fig. 640 *c*), welche durch eine Wucherung des mehrschichtigen Epithels (Fig. 641 *c*) eingeleitet wird, entsteht ein **Cystocarcinoma papilliferum** (Fig. 640

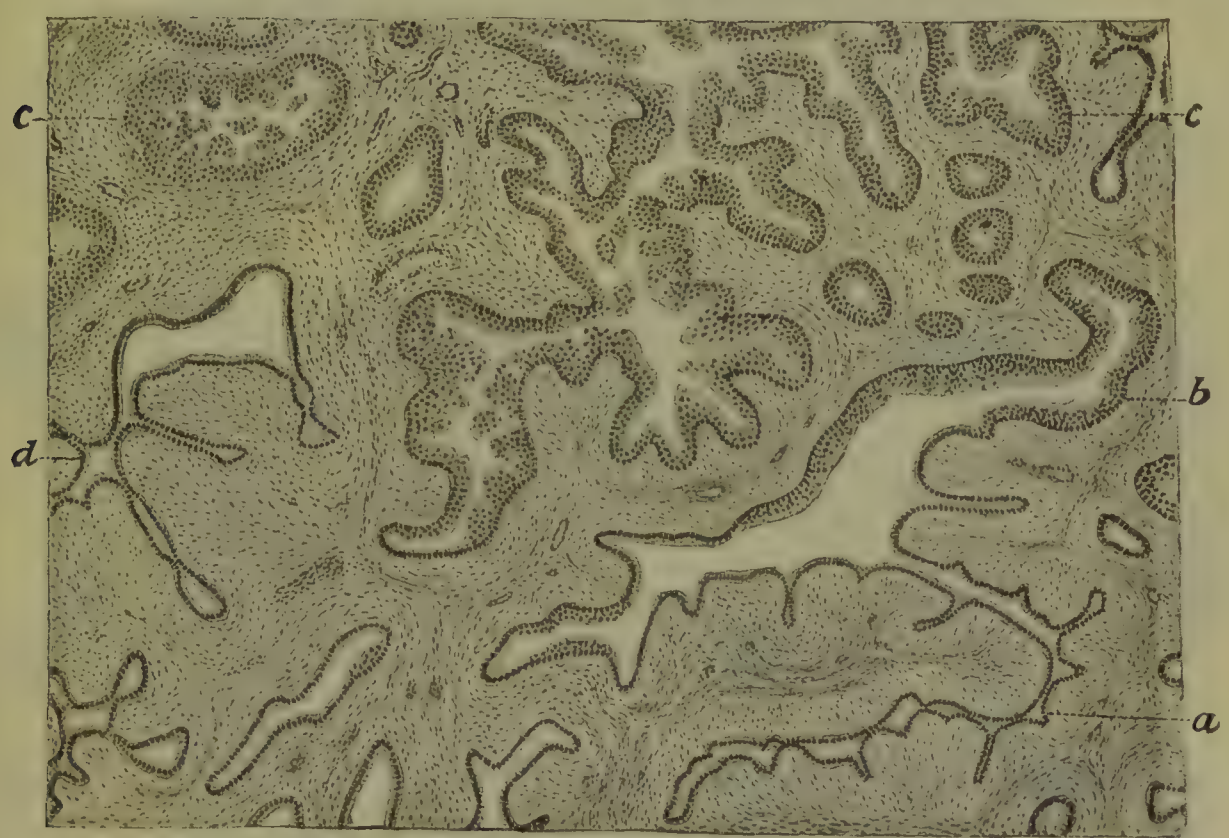

Fig. 639. Krebsige Wucherung innerhalb eines Fibroadenomes der Brustdrüse (Form. Häm.). *a* Verzweigte Drüsenschläuche mit einfachem Epithel; das pericanaliculäre Bindegewebe ist gewuchert und zellreich. *b, c* Drüsenschläuche mit stärkerer, krebsiger Epithelwucherung. Vergr. 100.

und Fig. 641), dessen Papillen meist schlanker und zarter sind als diejenigen des papillären Fibroadenoms, doch können durch schleimige Entartung (Fig. 641 *b*) die Papillen auch mächtig anschwellen.

Das **Carcinoma simplex**, die gewöhnliche Form des Mammakrebses, tritt meist als **Skirrhus**, seltener als **Carcinoma medullare** auf und bildet sonach meist harte Knoten. Nach der Form der Krebs-

zellennester kann man acinöse (Fig. 642) und tubuläre (Fig. 643) Formen unterscheiden und es entsprechen erstere namentlich den weicheren Formen, doch kann innerhalb desselben Krebses der Bau an den einzelnen Stellen wechseln, indem bei krebsiger Infiltration der

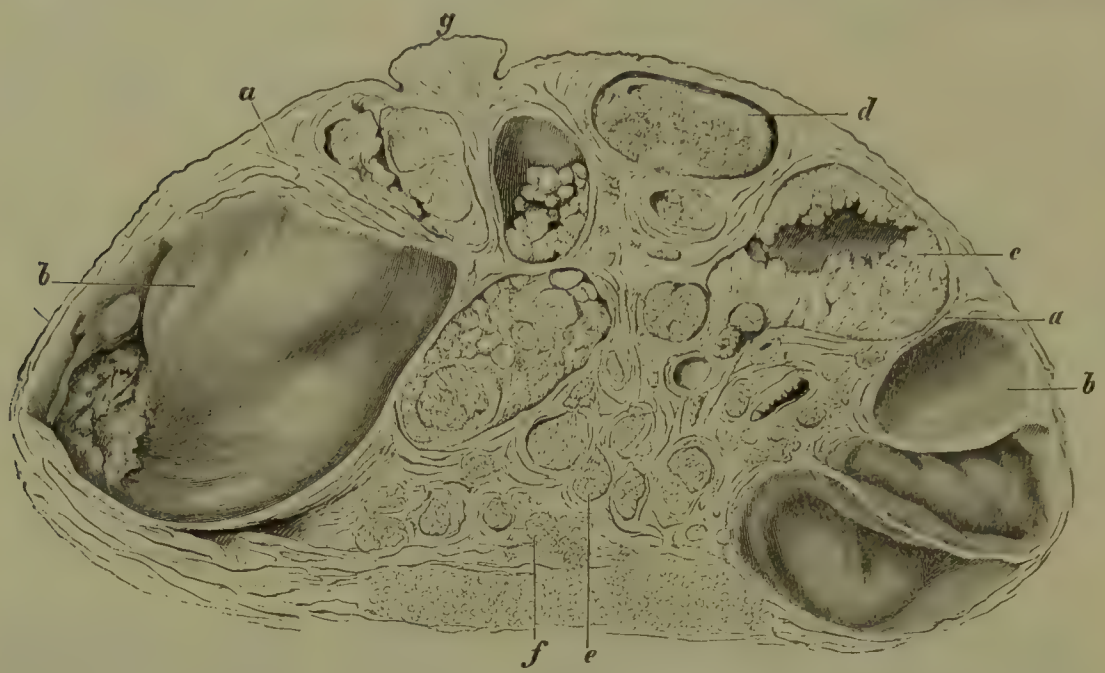

Fig. 640. Cystocarcinoma mammae papilliferum im Durchschnitt. *a* Stroma. *b* Glattwandige Cysten. *c* Mit papillären Wucherungen besetzte Cysten. *d* Mit papillären Wucherungen ganz erfüllte Cysten. *e* Kleine encystirte papilläre Wucherungen. *f* Adenomatöse Wucherungen. *g* Papille der Mamma. Um $^1/_3$ verkleinert.

Fig. 641. Papilläres Cystocarcinom der Brustdrüse mit myxomatös entarteten Papillen (M. Fl. Häm. Eos.). *a* Bindegewebsstroma. *b* Myxomatös entartete Papillen. *c* Gewuchertes mehrschichtiges Epithel. Vergr. 80.

Cutis (Fig. 644 *g*) die Krebszellennester in den Bindegewebsspalten länglich und schmal bleiben, während sie am Orte der ursprünglichen Bildung (*e*) und im Fettgewebe (*f*) vielgestaltig oder kugelig sind.

Die Ausbreitung auf die Nachbarschaft erfolgt beim Carcinoma simplex rascher als beim adenomatösen Krebs und ergreift sowohl die angrenzende Haut (*g*) als auch das Fettgewebe (*f*), nicht selten auch die ursprünglich freigebliebenen Brustwarzen (*h*).

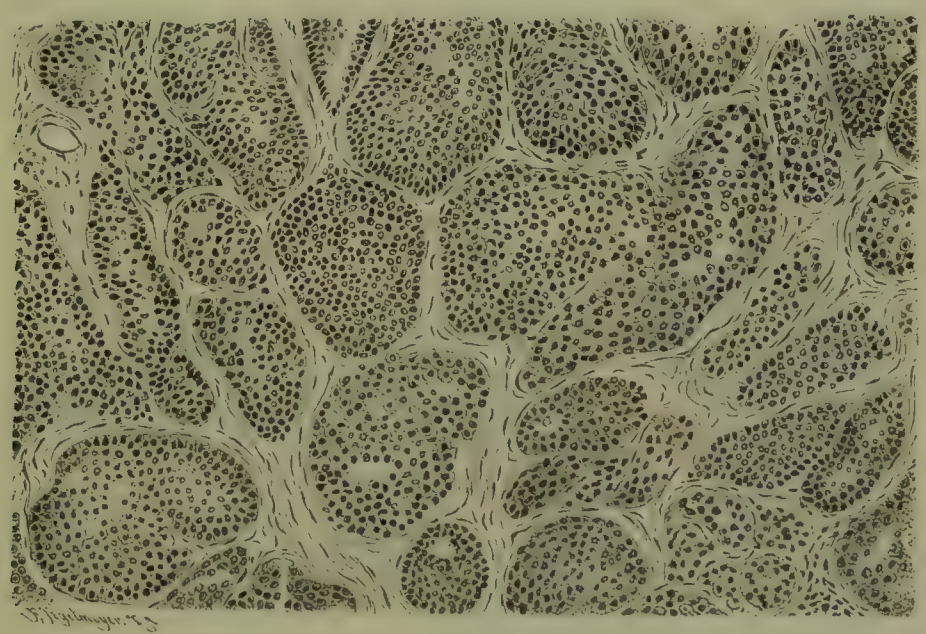

Fig. 642. Acinöser Krebs der Brustdrüse (M. Fl. Häm.). Vergrösserung 100.

Fig. 643. Tubulärer skirrhöser Krebs der Brustdrüse (M. Fl. Häm.). *a* Stelle mit gut entwickelten Zellnestern. *b* Stelle, an welcher die Epithelzellen grösstentheils verloren gegangen sind. Vergr. 100.

Bei Infiltration des Papillarkörpers können in der Haut Bläschen, Borken und Schrunden auftreten. Schliesslich kann die Krebswucherung die Haut durchbrechen und an der Oberfläche ulceriren.

Früher oder später gesellt sich zur Infiltration der nächsten

Nachbarschaft noch eine discontinuirliche Verbreitung auf die Umgebung, sowie Metastasenbildung, so dass im benachbarten Fett-, Muskel- und Hautgewebe, in den Lymphdrüsen, häufig auch in der Pleura, den Rippen, dem Sternum Knötchen oder diffuse krebsige Infiltrationen, sowie bindegewebige Verhärtungen und Verdickungen auftreten. Unter Umständen wird die Haut der Brust in grosser Ausdehnung von Krebsknoten durchsetzt und erfährt dabei zugleich eine Verhärtung (Cancer en cuirasse).

Regressive Veränderungen fehlen auch bei dem Brustdrüsenkrebs niemals. Gelblichweisse Fleckung des frischen Durchschnittes zeigt die Verfettung der Krebszellen an und es gehen auch stellenweise die Krebszellen vollkommen zu Grunde (Fig. 643 *b*), während das Bindegewebe sich verhärtet. Bei starkem Verlust an

Fig. 644. Carcinoma mammae (Alk. Karm.). *a* Brustwarze. *b* Mammagewebe. *c* Haut. *d* Ausführungsgänge. *e* Krebsgewebe. *f* Fettläppchen, zum Theil krebsig entartet. *g* Krebsig infiltrirtes Hautgewebe. *h* Krebszellennester in der Brustwarze. *i* Normale Drüsenläppchen. *k* Kleinzellige Infiltration des Bindegewebes. Vergr. 6.

Zellen entstehen oft narbige Einziehungen der Oberfläche, z. B. im Gebiet der Brustwarze, die dadurch in die Tiefe gezogen wird. Es ist namentlich der als vernarbender Krebs oder als Skirrhus im engeren Sinne bezeichnete Krebs, bei dem diese Schrumpfung, verbunden mit bindegewebiger Induration, stark hervortritt. In anderen Fällen kommt es durch Zerfall der oberflächlichen Gewebsschichten zu mehr oder weniger umfangreicher Geschwürsbildung. In sehr seltenen Fällen kommt auch eine hyaline Entartung des Bindegwebes mit nachfolgender Verkalkung vor. Es können sich ferner auch Kalkconcretionen aus Krebszellen entwickeln.

Literatur über Hypertrophie und Geschwülste der Mamma.

Ackermann, *Carcinom, Virch. Arch. 45. Bd. 1869.*
Arnold, *Knorpel- u. knochenhalt. Tumoren, Virch. Arch. 148. Bd. 1897.*
Billroth, *Geschwülste, Handb. d. Frauenkrankh. III, Stuttgart 1886.*
Brissaud, *Maladie kystique de la mamelle, Arch. de phys. 1884.*
Coën, *Chondro-Osteo-Carcinom, Bull. delle Sc. Med. di Bologna II 1891.*
Dietrich, *Statistik des Carcinoms, Zeitschr. f. Chir. 32. Bd. 1893 (Lit.).*
Dreyfuss, *Zur pathol. Anatomie der Brustdrüse, Virch. Arch. 113. Bd. 1888.*
Hacker, *Geschwülste mit Knorpel u. Knochen, Langenbeck's Arch. XXVII 1882.*
Happel, *Chondrom, Beitr. v. Bruns XIV 1895.*
Hausmann, *Die Parasiten der Brustdrüse, Berlin 1874.*
Hiebaum, *Fibromyom d. Mammilla u. Cysten, Prag. med. Woch. 1895.*
Jüngst, *Myxom mit hyaliner Degeneration, Virch. Arch. 95. Bd. 1884.*
Kürsteiner, *Adenom (mit verhorntem Epithel), Virch. Arch. 136. Bd. 1894.*
Labarraque, *Ét. sur l'hypertrophie gén. de la glande mammaire, Thèse de Paris 1875.*
Labbé et Coyna, *Traité des tumeurs bénignes du sein, Paris 1876.*
Lange, *Der Gallertkrebs der Brustdrüse, Beitr. v. Bruns XVI 1896.*
Langhans, *Carcinom, Virch. Arch. 58. Bd. 1873.*
Leser, *Geschwülste (Osteochondrom, Adenom, Kystom), Beitr. v. Ziegler II 1888.*
Mandry, *Carcinom der Brustwarze, Beitr. v. Bruns X 1893.*
Manec, *Études sur l'hypertrophie gén. de la glande mammaire, Gaz. des hôp. 1869.*
Manz, *Riesenzellensarkom, Beitr. v. Bruns XIII 1895.*
Neugebauer, *Psammöses Carcinom, Langenbeck's Arch. 48. Bd. 1894.*
Nordmann, *Plexiformes Fibrom der Mamma, Virch. Arch. 127. Bd. 1892.*
Olivier, *Cancer du sein avec corps calcaires, Beitr. v. Ziegler XVII 1895.*
v. Poulsen, *Die Geschwülste der Mamma (Statistik), Langenbeck's Arch. 42. Bd. 1892.*
Puls, *Cystofibrom, Virch. Arch. 94. Bd. 1883.*
Sasse, *Cysten u. cystische Tumoren, A. f. klin. Chir. 54. Bd. 1897.*
Schimmelbusch, *Fibroadenom u. Cystadenom, Langenbeck's Arch. 44. Bd. 1894.*
Schmidt, *Cystosarkom mit Epithelperlen in den Drüsen, Arch. f. Gyn. XXII 1882.*
Schmidt, C. B., *Die Geschwülste der Brustdrüse, Beitr. v. Bruns IV 1889.*
Schmidt, G., *Ueber das Angiosarkom der Mamma, Arch. f. klin. Chir. 36. Bd. 1887.*
Schuchardt, *Vergrösserung u. Tumoren der männlichen Brustdrüse, Langenbeck's Arch. XXXI 1884 u. XXXII 1885.*
Schulthess, *Statist. Unters. üb. d. Aetiologie d. Mammacarcinoms, B. v. Bruns IV 1889.*
Schüssler, *Hypertrophie d. Brustdrüse, Langenbeck's Arch. 43. Bd. 1892.*
Simmonds, *Gallertkrebs, Dtsch. Zeitschr. f. Chir. XX 1884.*
Steudener, *Adenom, Virch. Arch. 42. Bd. 1864.*
Stilling, *Osteoidsarkome, Dtsch. Zeitschr. f. Chir. XV 1880.*
Virchow, *Die krankh. Geschwülste I u. II.*
Waldeyer, *Carcinom, Virch. Arch. 45. Bd. 1869.*
Wolffberg, *Carcinom, Virch. Arch. 61. Bd. 1874.*

VIERZEHNTER ABSCHNITT.

Pathologische Anatomie des Auges.

Von

Dr. O. Haab,

Professor der Augenheilkunde in Zürich.

I. Missbildungen des Auges.

§ 309. **Angeborene Fehler des Auges** können, abgesehen von den Lidern, entweder den ganzen Bulbus oder nur einzelne Theile desselben betreffen. Zu den ersteren gehören die Anophthalmie resp. Mikrophthalmie und der Hydrophthalmus, zu letzteren die Cornea globosa und das Colobom der Iris und Chorioidea.

Gänzlicher Mangel des Bulbus ist selten, meist findet man noch Rudimente desselben, weshalb zwischen Anophthalmie und Mikrophthalmie nur ein gradueller Unterschied besteht. Man spricht von **Mikrophthalmus** dann, wenn äusserlich wenigstens etwas, das einem Bulbus gleichsieht, wahrnehmbar ist, während bei **Anophthalmie** gewöhnlich erst die anatomische Untersuchung Andeutungen eines Bulbus zu Tage fördert. Die Anophthalmie findet sich entweder zugleich mit anderen Bildungsstörungen (Colobom, Hasenscharte, Fehlen des Septum cordis etc.) oder aber allein und ist gewöhnlich doppelseitig. Da fast immer bloss der Bulbus fehlt (resp. durch Rudimente angedeutet ist), die Adnexa aber, wie Lider, Conjunctivalsack, Muskeln und Nerven häufig vorhanden sind, ist die Annahme gerechtfertigt, dass der Bulbus erst, nachdem er einen gewissen Grad der Entwicklung erlangt hat, im Wachsthum stehen bleibt und degenerirt, dass wir es also wohl in der Regel mit einer intrauterinen Phthisis oder Atrophie des Bulbus zu thun haben. Die Ursache derselben dürfte meist in einer fötalen Erkrankung liegen, wie schon v. Graefe und H. Müller für den Mikrophthalmus angenommen haben.

Der **Hydrophthalmus** der ersten Lebenszeit beruht auf Drucksteigerung im Bulbus (Glaukom), welche durch eine schon im Uterus veranlagte Störung, deren Natur unbekannt ist, bedingt wird. Die glaukomatöse Drucksteigerung dehnt das Auge, das in manchen Fällen schon bei der Geburt Vergrösserung und Trübung der Cornea zeigt, immer mehr aus, zunächst namentlich in den vorderen Partieen, wodurch die Grenze zwischen der grossen Cornea und der Sklera sich verwischt und die vordere Kammer vertieft wird. Dazu kommen dann weiter Excavation des intraocularen Nervenendes, Verdünnung der Sklera, Glaskörperverflüssigung, Staar etc. (vergl. § 339).

Als **Coloboma oculi** bezeichnet man einen gewöhnlich an Chorioidea und Iris zugleich, hie und da auch bloss an einer der beiden Membranen vorhandenen Defect, welcher in seiner Lage der Fötalspalte des Auges, d. h. dem unteren senkrechten Meridian, entspricht. An der Iris entsteht dadurch das Bild einer Vergrösserung der Pupille nach unten in Form eines umgekehrten Spitzbogens, der seine Spitze am Irisansatz hat, oder in Form eines Schlüsselloches. Der Defect in der Chorioidea ist breit, rundlich oder oval und kann bis zum Opticus reichen und diesen noch umfassen oder bloss einen verschieden grossen Theil der nach unten liegenden Chorioidea betreffen. An der Stelle des Defectes findet sich im späteren Leben statt Aderhaut und Netzhaut bloss eine dünne Bindegewebsmembran, in welcher spärliche Reste von Pigment und wenige Gefässe liegen. Letztere sind theils Retinalgefässe, theils entstammen sie hinteren Ciliararterien und Skleralgefässen. In einzelnen Fällen wurden im Bereich des Colobomes Retinalelemente, unter Umständen in erheblicher Mächtigkeit, gefunden. Der Bulbus kann an Stelle des Colobomes in Folge der dortigen Verdünnung seiner Wandungen eine starke Ausbuchtung (Ektasie) erfahren.

Als weitere Missbildungen seien erwähnt: das Herabhängen des oberen Lides (Ptosis congenita), der Epicanthus, d. h. eine Hautfalte, welche sich commissurartig beiderseits über den inneren Augenwinkel spannt; der angeborene Mangel der Iris (Irideremia); die Arteria hyaloidea persistens und die Membrana pupillaris perseverans. Die letztgenannte, ziemlich oft zu beobachtende Anomalie zeigt sich unter verschiedener Form: häufig als Gruppe feiner bräunlicher oder heller Punkte auf der Vorderkapsel der Linse im Pupillargebiet, oft als sehr feine Fäden, welche die Pupille überspannen und sich auf der Fläche der Iris, etwa 1 mm vom Sphincterrand entfernt, ansetzen, manchmal auch als dichtere Membranreste. Es handelt sich um Ueberbleibsel der gefässhaltigen Hülle, welche im Fötalzustand die ganze Linse umgiebt und zu der die später ebenfalls schwindende Arteria hyaloidea, ein den Glaskörper von hinten nach vorn durchziehender Ast der Arteria centralis retinae, das Blut liefert. Der Abfluss aus der Membran findet nach den Gefässen der Iris hin statt.

Als **Megalocornea**, s. Cornea globosa, s. Keratoglobus, bezeichnet man eine seltene, angeborene abnorme Grösse der Cornea, wobei diese vollständig durchsichtig und zeitlebens von der Sklera gut abgegrenzt ist. Drucksteigerung fehlt.

Eine weitere Form der **Bulbus-Ektasie** beruht auf intrauteriner Irido-Chorioiditis. Hier besteht neben diffuser angeborener Trübung der vergrösserten Cornea gewöhnlich Pupillarverschluss mit Anliegen der Iris an der Cornea.

Auf hochgradige Ektasie dürften auch jene Beobachtungen zurückzuführen sein, bei welchen in der Orbita kein Bulbus, sondern nur eine Cyste gefunden wurde, welcher ein kleines Bulbusrudiment als Appendix anhaftete.

Die Ursache des Colobomes wird gewöhnlich einem mangelnden oder bloss theilweisen Schluss der Fötalspalte zugeschrieben (Manz). Da diese Spalte aber in der Retina und ihrem Pigmentepithel (Wand der secundären Augenblase) liegt, die Iris fötal nie eine Spalte besitzt, die Retina im Colobom vorhanden sein kann (Pause, Haab), wogegen gewöhnlich die Chorioidea und das Retinalpigment fehlen, auch in der Sklera sich mangelhafter Aufbau zeigt und endlich das Iriscolobom auch horizontal liegen kann, ist auch die Hypothese zulässig, dass die primäre Störung ausserhalb der secundären Augenblase im Gebiete der Kopfplatten zu suchen sei. Thatsächlich hat auch Deutschmann nachgewiesen, dass eine intrauterine Sklero-Chorioiditis Colobom der Chorioidea und der Iris verursachen kann.

Literatur über Missbildungen des Auges.

Deutschmann, Zehender's klin. Monatsblätter für Augenheilkunde 1881.
v. Gräfe, sein Arch. 2. Bd.
Haab, Gräfe's Arch. 24. Bd.
Manz, Handb. d. Augenheilkunde von Gräfe und Sämisch 2. Bd. (Literatur).
Müller, H., Gesammelte Schriften.
v. Muralt, Ueber Hydrophthalmus congenitus, Zürich 1869 (Horner).
Pause, Gräfe's Arch. 24. Bd.

II. Degenerationen und atrophische Zustände.

§ 310. **Primäre Atrophie der Conjunctiva** ist selten, doch kommt eine essentielle, als **Xerophthalmus** bezeichnete Degeneration vor, bei welcher die Conjunctiva allmählich eine Art narbige Schrumpfung erfährt, so dass der obere und der untere Conjunctivalsack schliesslich vollständig obliteriren und in Folge dessen die Lider an den Bulbus festgeheftet werden (Symblepharon). Weiterhin folgen dann Veränderungen der Cornea, die wesentlich durch Vertrocknung des Epithels und consecutive Vorgänge bedingt werden.

Secundäre Atrophieen der Conjunctiva sind häufig, schliessen sich an tiefgreifende Läsionen, wie Verbrennungen und Aetzungen, diphtheritische Entzündungen, Trachom etc. an und sind durch bindegewebige Schrumpfung und Verödung des Conjunctivalsackes charakterisirt. Pemphigus der Conjunctiva kann ein dem Xerophthalmus ähnliches Bild verursachen. Vielleicht handelt es sich bei diesem immer um Pemphigus (Schweigger, Albrand).

Als **Xerosis** bezeichnet man eine mehr oberflächliche, einer Eintrocknung ähnlich sehende Erkrankung des Epithels der Conjunctiva bulbi im Lidspaltenbereich, bei welcher die Conjunctiva trocken und glanzlos wird und sich mit kleinen weissen, fettartig aussehenden Schüppchen, die sich auch auf der angrenzenden Cornea zeigen können, bedeckt. Die Erkrankung kann schwinden oder zu Entzündung führen und tritt namentlich bei schlecht genährten Individuen auf. Die auf der Skleralbindehaut sich anhäufenden fettartigen Massen bestehen aus vielfachen Lagen verhornter und fettig degenerirter Epithelschüppchen, welche nebst freiem Fett in feinen Tröpfchen zahlreiche Spaltpilze (Stäbchen und Kügelchen) enthalten.

Das im Lidspaltenbereich rechts und links von der Cornea liegende Gebiet der Conjunctiva bulbi wird sehr oft Sitz eines gelblichen, leicht erhöhten Fleckes, **Pinguecula** genannt. Derselbe beruht nach Fuchs auf einer hyalinen Entartung der Conjunctiva und des subconjunctivalen Gewebes mit Entwicklung von vielen und grossen elastischen Fasern, die ebenfalls hyalin degeneriren.

Die nur selten zur Beobachtung gelangende amyloide Degeneration der Conjunctiva kann primär in ganz normaler Schleimhaut gesunder Individuen oder namentlich secundär bei Trachom auftreten. In beiden Fällen entwickelt sich die Affection chronisch ohne erhebliche Entzündungserscheinungen, führt zu mächtiger Vergrösserung und Verdickung der Lider durch diffuse und knollige Einlagerungen von weissgelber bis gelbröthlicher, wachsartiger Färbung, die bald trocken, brüchig, bald mehr speckig und gallertig sind. Die Degeneration tritt sowohl ein- als doppelseitig auf und kann alle vier Lider oder auch nur eines befallen.

Mit dieser Degeneration nahe verwandt ist die seltener beobachtete hyaline Degeneration der Bindehaut, die bei sonst ganz gesunden Augen ebenfalls zur

Bildung von knolligen oder gelappten Tumoren oder unregelmässigen Einlagerungen führt.

Ueber die Beziehung der hyalinen zur amyloiden Degeneration vergl. § 68 und § 69 des allg. Theils, wo auch die Literatur angegeben ist. Uebergang der hyalinen Degenerationsproducte in amyloide ist an der Conjunctiva von Einigen (Rählmann, Poriwaëw) gefunden, von Anderen (Vossius, Kamocki) nicht constatirt worden. Vossius fand als Ablagerungsstätte sowohl des Amyloids wie des Hyalins die Bindegewebsfasern und die Gefässe und glaubt, dass für die Entstehung beider Substanzen den Gewebszellen keine active Rolle zufalle. Rählmann, Leber u. A. hatten dagegen gefunden, dass die Gewebszellen bei der Entstehung des Amyloids betheiligt sind, und dasselbe nahm Rählmann auch bezüglich der Entstehung des Hyalins an.

Literatur über Xerosis und Xerophthalmus.

Albrand, Xerophthalmus, Klin. Monatsbl. f. Augenheilk. 1894 (Lit.).
Fraenkel und Franke, Xerosis, Arch. f. Augenheilk. 17. Bd.
Fuchs, Gräfe's Arch. 37. Bd. (Pinguecula).
Kuschbert und Neisser, Xerosis, Dtsch. med. Wochenschr. 1884.
Reymond und Colomiatti, Xerosis, Ophthal. Congress in Mailand 1881.
Sattler, Xerosis, Bericht. d. VII. int. Ophth.-Congresses in Heidelberg 1888 p. 370.
Schweigger, Xerophthalmus, Arch. f. Augenheilk. 13. Bd. p. 247.

§ 311. Das **Epithel der Hornhaut degenerirt** in der Regel, sobald die Cornea längere Zeit nicht von den Lidern bedeckt ist, so ganz besonders bei starkem Exophthalmus, bei welchem der Bulbus aus irgend einer Ursache, z. B. durch Tumoren in der Orbita nach vorn gedrängt wird, sowie bei Auswärtsstülpung der Lider, dem sog. Ektropium oder bei grossen Cornealstaphylomen (§ 312). In allen diesen Fällen vertrocknet das der Luft ausgesetzte Epithel und bleibt liegen, so dass die Oberfläche glanzlos, rauh, uneben und trüb wird. Endlich bilden sich weissliche, schwielige Massen, in denen oft gelbliche Flecken auftreten. Diese werden durch Concremente gebildet, welche aus Hyalin bestehen (Fuchs).

Bei der **bandförmigen** (v. Gräfe) oder **gürtelförmigen** (v. Arlt) **Hornhauttrübung**, einer nicht eben häufigen, gewöhnlich beide Augen (wenn auch nicht gleichzeitig) befallenden, meist ohne Entzündung verlaufenden Erkrankung nicht jugendlicher Individuen tritt im Lidspaltenbereich der Cornea eine Trübung in Form eines scharf begrenzten Gürtels auf, der quer über den unteren Theil der Cornea verläuft und eine Breite von 2—4 mm besitzt. Im Gebiete der Entartung wird die Oberfläche der Hornhaut fein punktirt, graulich oder auch bräunlich und auffallend undurchsichtig. Das Epithel ist stellenweise mächtig verdickt. Unter demselben finden sich hyaline Concremente (Fuchs) eingelagert und dünne Lagen einer harten Substanz, die kohlensauren und phosphorsauren Kalk und Magnesia in feinen Körnern und Krystallen enthält.

Die gürtelförmige Hornhauttrübung findet sich: 1. an Augen, die in Folge von Entzündung der Iris und des Corpus ciliare (Iridocyclitis) in Schrumpfung begriffen sind, 2. an Augen mit chronischem Glaukom (vergl. dieses), 3. (viel seltener) an normalen, senilen Augen. Bei der letzten Form hat die Trübung eine mehr ins Graugelbe oder Graubraune spielende Farbe (v. Arlt).

Das **Bindegewebe der Cornea** erfährt im höheren Alter sehr häufig in den Randpartieen der Membran eine feinkörnige Einlagerung von hyaliner (Fuchs) Substanz, namentlich unter der Bowman'schen

Membran, welche den **Greisenbogen, Arcus senilis** s. **Gerontoxon** verursacht. Dieser lichtgraue Bogen verläuft concentrisch zum oberen und unteren Cornealrand, durch einen schmalen, durchsichtigen Saum von ihm getrennt. Temporal und nasal ist die Trübung gewöhnlich schmaler oder fehlt ganz, kann sich aber auch zum vollständigen Kreise schliessen.

Verliert das Cornealgewebe an Resistenz, so kann die Mitte der Hornhaut durch den intraocularen Druck nach vorn gedrängt werden, so dass sie nach und nach die Form eines Kegels annimmt, dessen abgerundete Kuppe annähernd ihrem Centrum entspricht, ein Zustand, der als **Keratoconus** bezeichnet wird. In älteren, weit vorgeschrittenen Fällen ist die prominenteste Stelle des Kegels gewöhnlich mehr oder weniger grauweiss gefärbt und verdünnt. Im Ganzen ist die Veränderung selten. Es ist sehr wahrscheinlich, dass eine abnorme Dünnheit der centralen Partie der Cornea die Entstehung des Keratoconus begünstigt oder verursacht.

Auch consecutiv im Gefolge langdauernder Entzündung, die zu starker Gefässbildung (Pannus) in der Hornhaut führt, kann die Substantia propria derselben ihre Widerstandskraft und Elasticität verlieren, so dass sie in ähnlicher Weise deformirt wird (Keratectasia ex panno).

§ 312. Unter **Hornhautstaphylom** versteht man eine halbkugelförmige, weinbeerenähnliche, gewöhnlich blaugrau aussehende Prominenz, welche die Cornea zum Theil oder ganz vertritt, mit Humor aqueus gefüllt ist und ganz oder zum Theil von Narbengewebe gebildet wird, das mehr oder weniger Pigment enthält. Die Wandung eines solchen Staphyloms kann durchweg dick (2—3 mm und mehr) oder aber dünn und stellenweise so schwach sein, dass gelegentlich Berstung eintritt.

Das Hornhautstaphylom entwickelt sich nach grösserer geschwüriger Perforation der Cornea. Wird danach die Iris in die Durchbruchsstelle gedrängt (wodurch manchmal zunächst ein Prolapsus iridis gebildet wird), und hilft sie weiterhin bei der Heilung den Substanzverlust ausfüllen, so entsteht an Stelle des Cornealgewebes ein relativ nachgiebiges Ersatzgewebe. Da in Folge der Zerrung, welche dabei die Iris erfährt, der intraoculäre Druck pathologisch gesteigert wird (Glaukom) so wird das Narbengewebe mehr und mehr vorgedrängt. Bei kleinen Geschwüren wird unter Umständen nur eine ektatische Hornhautnarbe mit vorderer Synechie gebildet, während grosse Substanzverluste, welche die Iris in grösserer Ausdehnung (über 4 mm) blosslegen, zum partiellen Hornhautstaphylom zu führen pflegen. Geht die Cornea grösstentheils oder ganz zu Grunde, so kann ein Totalstaphylom entstehen.

Totalstaphylome der Cornea können weiter zum **Intercalarstaphylom**, d. h. einer partiellen oder allgemeinen Ektasirung der Sklera in ihrer vordersten, ca. 3 mm breiten, unmittelbar an den Limbus Corneae grenzenden Zone führen, in welcher ein ringförmiger Wulst gebildet wird, der sich aus schiefergrauen oder dunkelblauen Hügeln zusammensetzt.

Das **Skleralstaphylom** verdankt seine Entstehung in der Regel einer atrophischen Verdünnung der Sklera, welche entweder im vorderen Theil nahe der Cornea oder aber am Aequator oder am hinteren Pol des Auges zu Ausbuchtungen führt.

Das Staphyloma corporis ciliaris liegt, der Gegend des Ciliarkörpers entsprechend, etwas weiter rückwärts als das Intercalarstaphylom und kann in Folge von Entzündung der Sklera (Skleritis) entstehen. Die Sklera wird während des Nachlasses der Entzündung in der vorderen Skleralzone in Form eines ringförmigen Wulstes ausgebaucht (v. Arlt) und erhält zufolge ihrer Verdünnung zugleich eine schiefergraue Färbung. Dieser Ausgang der Skleritis ist jedoch ein sehr seltener. Weit häufiger werden die Skleral-Staphylome der Ciliar- und Aequatorial-Gegend durch chronische Sklero-Chorioiditis verursacht, welche gewöhnlich zuerst in der Uvea (Chorioiditis, Iridochorioiditis) beginnt und dann allmählich auch die Sklera in Mitleidenschaft zieht. Im Verlauf des Processes kommt es sehr häufig zu Steigerung des intraocularen Druckes, wodurch der Ektasie der Sklera hauptsächlich Vorschub geleistet wird.

Sowohl die ciliaren als die äquatorialen Staphylome entwickeln sich gewöhnlich zu mehreren neben einander, und es können die äquatorialen eine bedeutende Ausdehnung erlangen. Die anatomische Untersuchung zeigt, dass die verdünnte ektasirte Sklera meist in den späteren Stadien innig mit der stark atrophirten Chorioidea verwachsen ist, dass ferner die Retina an der Stelle der Ausbuchtung in der Regel stark atrophisch und mit der Chorioidea entweder ebenfalls verwachsen ist oder aber (seltener) frei die Ektasie überspannt.

Literatur über Degeneration der Hornhaut und der Sklera.

v. Arlt, *Klinische Darstellung der Krankheiten des Auges, Wien 1881.*
Bock, *Zur Kenntniss der bandförmigen Hornhauttrübung, Wien 1887.*
Fuchs, *Greisenbogen u. bandförmige Trübung, Gräfe's Arch. 37. Bd. III p. 154 u. 187.*
Nettleship, *Arch. f. Augenheilk. 9. Bd.*
Saemisch, *Handb. v. Gräfe u. Saemisch 4. Bd., wo weitere Literaturangaben zu finden.*

§ 313. Als **Katarakt** oder **Staar** bezeichnet man **Trübungen der Linse**, welche durch Veränderungen des Linsengewebes oder der Kapsel und des Kapselepithels bedingt werden.

Die Trübungen sind theils grau, theils weiss, können in jedem Alter vorkommen und bilden entweder ein für sich auftretendes Augenleiden oder gesellen sich consecutiv zu anderen Augenerkrankungen, z. B. zu chronischen Entzündungen der Chorioidea hinzu.

Bei dem Neugeborenen sind sämmtliche Linsenfasern weich und biegsam, allein schon in der Jugend beginnt im Centrum der Linse ein Sklerosirungsprocess, welcher mit dem Alter stetig zunimmt und schliesslich dazu führt, dass bei Greisen nur noch die Rindenschicht der Linse eine weiche Beschaffenheit besitzt, während der Kern hart und gleichzeitig etwas gelblich geworden ist. Je älter das Individuum, desto grösser ist im Allgemeinen auch der harte Kern. Der Sklerosirung liegt eine hornartige (jedoch ohne Keratinbildung verlaufende) Umwandlung und eine innigere Verbindung der Linsenfasern zu Grunde, wobei die Fasern ihren Kern verlieren, sich abplatten und zu einer gleichmässig homogenen Masse werden, welche nur noch da und dort eine concentrische Schichtung erkennen lässt. Bei der senilen Staarbildung trübt sich hauptsächlich der noch nicht sklerosirte Theil der Linse, also die Rindenschicht.

Die **kataraktöse Trübung der Linse** ist zu Beginn wesentlich dadurch bedingt, dass sich einerseits in den Fasern Vacuolen und kleine

Tröpfchen bilden, dass andererseits die Fasern auseinanderweichen, und dass in den dadurch entstehenden Spalten kugelige homogene Massen auftreten. Dieses Auseinanderweichen tritt zuerst in der Aequatorialgegend auf. Weiterhin erfährt die Masse der Linsenfasern eine körnige Trübung, wird quergestreift und zerfällt schliesslich, wobei sich körniger Detritus und Myelintropfen bilden. Da zur Zeit dieser Veränderungen die Linse deutlich aufquillt, so ist der Degenerationsprocess offenbar mit einer vermehrten Aufnahme von Flüssigkeit in die Linsensubstanz verbunden.

Der Zerfall der Linsenfasern führt schliesslich zur Bildung einer aus Fettkörnchen, Myelintropfen, Cholesterinkrystallen und Faserresten bestehenden, zuweilen zum Theil verkalkenden, breiartigen Detritusmasse. Ist dieselbe wasserreich, so dass sie eine flüssige, milchähnliche Masse bildet, so kann der noch erhaltene Linsenkern sich verschieben und sich senken (Cat. Morgagni). Verliert, was gewöhnlich der Fall ist, die Zerfallsmasse von ihrem Wassergehalt und dickt sie sich ein, so erleidet die Linse eine Schrumpfung und Verkleinerung. Gleichzeitig pflegt sich auch Kapselkatarakt einzustellen. Dies ist das Stadium der Ueberreife.

Der von der kataraktösen Entartung nicht betroffene sklerotische Kern der Linse erfährt während der Kataraktbildung eine Aenderung seiner chemischen Zusammensetzung, welche wesentlich durch eine Vermehrung des Cholesterins charakterisirt ist (Zehender, Matthiessen u. Jacobsen, Michel u. Wagner).

Die Linsenkapsel erleidet bei der Staarbildung keine merkliche Trübung, sie kann dagegen sowohl an der Vorder- als an der Hinterfläche nicht unerheblich an Dicke zunehmen und gleichzeitig eine leichte Streifung erhalten. Es können sich ferner auf der Innenfläche glashelle Substanzen auflagern, welche entweder flache Platten oder aber kugel- und kegelförmige Prominenzen bilden. Die Substanz dieser Auflagerungen ist der Kapselsubstanz in ihren Eigenschaften sehr ähnlich und ist einerseits als eine Cuticularbildung, andererseits als ein Umwandlungsproduct des Kapselepithels anzusehen.

Für letzteres spricht, dass nach Becker die Kerne des Kapselepithels bei Kapselkatarakt eine eigenthümliche Umwandlung erleiden und sich in eine homogene, röthlich-braune, stark lichtbrechende Substanz umwandeln können, welche nach Auflösung der Zellen zu drusigen Massen verschmilzt, die sich der Innenfläche der vorderen Kapsel anlagern.

Die Kapselepithelien können nach Becker bei Kataraktbildung eine hydropische Degeneration erleiden, wobei sie zu grossen, manchmal enormen Zellen anschwellen, welche als Bläschenzellen bezeichnet werden. Es können die äusseren Linsenfasern der Aequatorialzone ebenfalls in Blasenzellen sich umwandeln und weiterhin unter Auflösung des Kernes zerfliessen. Die Veränderung beruht wesentlich auf einer Flüssigkeitsaufnahme und kommt ausser bei uncomplicirter Staarbildung auch bei Entzündungen des Auges, z. B. bei Iridochorioiditis, sowie auch nach Extraction der kataraktösen Linse vor.

Sowohl bei uncomplicirter Staarbildung als auch nach Verletzungen der Linsenkapsel und bei Entzündungen in der Umgebung der Linse pflegt das Epithel der vorderen Kapsel in Wucherung zu gerathen. Die sich vergrössernden und vermehrenden Zellen dringen zwischen die unverändert gebliebenen Epithelien ein und heben dieselben von der

Kapsel ab. Sie senden ferner Fortsätze aus, welche unter einander in Verbindung treten und auf diese Weise ein Zellnetz bilden, in dessen Maschen die anderen Epithelzellen liegen. Weiterhin tritt zwischen den Epithelien eine homogene Zwischensubstanz auf, und die ursprünglich ganz aus Zellen bestehende Masse wandelt sich in lamellös geschichtetes, der Hornhaut nicht unähnliches Gewebe um, welches gegen die Linsenfasern gewöhnlich in mehr oder weniger grossem Umfang durch eine Lage normalen Epithels abgegrenzt ist. Im Laufe der Zeit stellen sich in diesem bindegewebsähnlichen Product der Kapselzellen meist regressive Veränderungen ein, welche wesentlich durch Bildung stark lichtbrechender Schollen und Cholesterintafeln sowie durch Kalkablagerungen charakterisirt sind. Sie bedingen es, dass das Gewebe undurchsichtig weiss wird.

Die eben beschriebenen Veränderungen der Kapsel und ihres Epithels bilden zusammen diejenige Erkrankung, welche man als **Kapselkatarakt** bezeichnet, und können sich sowohl zu angeborener als zu erworbener, seniler oder consecutiver Katarakt hinzugesellen.

Nicht selten treten bei Epithelwucherungen an der Vorderkapsel auch epithelähnliche Zellen an der Innenfläche der hinteren Kapsel auf und bilden hier entweder einen continuirlichen oder einen discontinuirlichen inselförmigen Zellbelag (Pseudoepithel der hinteren Kapsel nach Becker). Die Zellen sind theils rund, theils oval, theils unregelmässig gestaltet und mit Ausläufern versehen und können unter Umständen an der hinteren Kapsel ein ähnliches Gewebe bilden, wie das eben von der Vorderkapsel beschriebene. Sie können sich ferner auch in Blasenzellen umwandeln.

Da die hintere Kapsel in der Norm kein Epithel besitzt, so ist es sehr wahrscheinlich, dass die Zellen vom Epithel der vorderen Kapsel stammen. Man muss annehmen (Becker), dass zufolge der Lockerung der Linsenfaserenden die am Aequator der Linse gelegenen Epithelien der vorderen Kapsel sich nach hinten vorschieben.

Bei Entzündungen in der Umgebung der Linse können Eiterkörperchen die Linsenkapsel durchbrechen und in das Innere der Linse eindringen. Bei unverletzter Kapsel kommt es dagegen nie zu Eiterbildung in der Linse.

Die Katarakte werden je nach dem Sitz und der Ausbreitung und Beschaffenheit der Veränderungen sowie nach der Genese und der Zeit, in der sie auftreten, mit besonderen Bezeichnungen belegt. So spricht man z. B. von einer Cataracta lenticularis, wenn nur die Linsensubstanz, von einer C. capsularis, wenn nur die Kapsel sammt Epithel verändert ist. Mit den Bezeichnungen C. totalis, C. partialis, C. centralis s. axialis, C. lactea, C. nigra, C. fluida etc. werden Sitz, Ausbreitung und Beschaffenheit der Veränderungen näher charakterisirt. Die Namen C. senilis, C. juvenum, C. congenita, C. primaria, C. consecutiva etc. beziehen sich auf die Zeit, in welcher sie auftreten, sowie auf die Genese. Von einigen Hauptformen sind noch einige Besonderheiten zu erwähnen.

Der **angeborene Linsenstaar** ist mit Ausnahme des harten Kernstaares, über dessen anatomische Structur noch wenig bekannt ist, stets weich, da ein harter Kern noch nicht existirt. Nach Becker wird dabei eine abnorme Menge von Flüssigkeit aufgenommen und sammelt sich zwischen Kapsel und Linsenfasern an. Der weiterhin sich ein-

stellende Zerfall der Linsenfasern kann so bedeutend werden, dass schliesslich nur noch eine mit Flüssigkeit gefüllte Blase übrig bleibt.

Der **Schichtstaar** (C. zonularis), der entweder schon bei der Geburt vorkommt oder in den ersten Lebensjahren sich entwickelt, ist dadurch ausgezeichnet, dass nur eine Schicht der Linse trübe wird. Der von der getrübten Schicht wie von einer Schale umschlossene klare Kern kann eine verschiedene Grösse und dementsprechend die klare Rindenschicht eine verschiedene Breite haben. Manchmal sieht man in der Aequatorialgegend Andeutungen einer zweiten, ausserhalb der ersten liegenden Trübungsschicht. In seltenen Fällen ist diese zweite Schicht concentrisch zur ersten complet gebildet; es kann sogar eine partielle dritte Schicht vorkommen. Ein Zusammenhang dieser Staarform mit Rachitis steht ausser Zweifel (Horner).

Die mikroskopische Untersuchung ergiebt als Ursache der trüben Schicht feinere und gröbere, rundliche und spindelförmige, zwischen den Linsenfasern liegende, mit feinkörniger Masse und Myelintropfen gefüllte Lücken und Spalten. Auch der Kern zeigt kleine Lücken, wenn auch in viel geringerer Zahl, während die Rindenschicht normal ist.

Eine gleichfalls angeborene oder in der Jugend erworbene Staarform ist die **Cataracta polaris anterior** oder der **Pyramidalstaar.** Sie ist ein circumscripter, oft kegelförmig und nur wenig prominirender Kapselstaar am vorderen Linsenpol von 0,5—2,0 mm Durchmesser. Die veränderte Stelle ist lebhaft weiss und lässt manchmal eine leichte Fältelung der Kapsel erkennen. Die Ursache dieser Bildung liegt in einer frühzeitigen ulcerösen Perforation der Cornea, wie sie z. B. durch Blennorrhöe der Neugeborenen herbeigeführt wird. Kommt die Linse nach Abfluss des Kammerwassers an die Perforationsstelle zu liegen, so verklebt deren Kapsel mit der Cornea, und die Kapselepithelien gerathen in Wucherung. Wenn dann später die Cornea durch Wiederherstellung der vorderen Kammer sich wieder von der Linse entfernt, so wird die Kapsel in Form einer Pyramide oder eines Kegels nach vorn ausgezogen.

Als **hintere Polarkatarakt** wird eine Staarform bezeichnet, welche am hinteren Pol mit einer kleinen circumscripten Trübung beginnt, oft lange stationär bleibt, nach einer gewissen Zeit aber sich innerhalb der Rindenschicht in Form radiärer Streifen verbreitet. Worauf die erste Trübung beruht, ist nicht bekannt; bei weiterer Ausbreitung des Processes weichen die Linsenfasern auseinander, und es treten zwischen denselben kugelige geronnene Massen (Landolt, Becker) auf. Gleichzeitig stellt sich eine Wucherung des Kapselepithels ein, welche auch zu Zellansammlungen an der hinteren Wand (Pseudoepithel) führt. Die Affection tritt consecutiv nach Erkrankung der Chorioidea, des Glaskörpers und der Retina (namentlich bei Retinitis pigmentosa), ferner nach Netzhautablösung, bei der Bildung intraocularer Tumoren und nach Cyclitis auf.

Die **traumatische Katarakt** ist meist die Folge einer Verletzung der Linsenkapsel. Ist letztere eingerissen, so dringt Flüssigkeit aus der Umgebung in die Substanz der Linse und verursacht eine Quellung und Trübung der Linsenfasern. Nach Schlösser treten zuerst Vacuolen in den Fasern, dann eine Quellungsschicht in der hinteren Corticalis und Erfüllung der vorderen Sternstrahlen mit körniger Masse auf, wobei zugleich ein perinucleares Kanalsystem sichtbar wird. Bei

jugendlichen Individuen drängt sich dabei häufig der grösste Theil der Linse aus dem Riss hervor und wird nach und nach vom Humor aqueus aufgelöst. Auch wenn nur ein kleiner Theil der Linsensubstanz austritt, wird doch in der Regel der innerhalb der Kapsel verbleibende Theil der Linse total getrübt. Linsenwunden heilen beim Menschen nur ausnahmsweise, ohne dass Katarakt entsteht. Regeneration von Linsen- oder Kapselsubstanz tritt gewöhnlich nur in beschränktem Umfange ein. Letztere wird hierbei vom Kapselepithel producirt. In seltenen Fällen verursacht schon eine heftige Erschütterung eine Trübung der Linse.

Die **senile Katarakt** oder der **Greisenstaar** ist ein Rindenstaar, indem der harte sklerotische Kern mehr oder weniger durchsichtig bleibt. Die Trübung beginnt gewöhnlich in der dem Aequator benachbarten Corticalis und breitet sich dann sowohl über das vordere als das hintere Rindengebiet aus. Den Beginn der Störung bildet ein Auseinanderweichen der Faserschichten, welchem weiterhin eine moleculäre Trübung und ein Zerfall der Linsenfasern nachfolgt.

Die bei Diabetes auftretende Katarakt hat nichts für diesen Process Charakteristisches. Die anatomischen Veränderungen sind die gleichen wie bei anderen Staaren derselben Altersstufe.

Literatur über Katarakt.

Becker, O., *Atlas d. pathol. Topographie des Auges; Handb. d. ges. Augenheilk. v. Gräfe u. Saemisch Cap. VII; Zur Anat. d. gesunden u. kranken Linse, Wiesbaden 1883.*

Deutschmann, *Untersuch. z. Pathogenese der Katarakt, Gräfe's Arch. 23. u. 25. Bd.; Die Veränd. d. Linse bei Eiterungsprocessen im Auge, ebenda 26. Bd.*

Förster, *Zur pathol. Anatomie d. Katarakt, Gräfe's Arch. 3. Bd.*

Horner, *Ueber entzündliche Kapseltrübung, Zehender's klin. Monatsbl. 1874, Beilageheft.*

Knies, *Cataracta polaris anter., Cataracta Morgagniana, Zehender's klin. Monatsbl. 1880.*

Leber, *Zur Pathologie d. Linse, Zehender's klin. Monatsbl. 1878, Beilageheft; Kernstaarartige Trübung d. Linse nach Verletzung ihrer Kapsel, nebst Bemerk. üb. die Entstehungsweise d. stationären Kern- u. Schichtstaares überhaupt, Gräfe's Arch. 26. Bd.*

Michel *und* ***Wagner,*** *Gräfe's Arch. 32. Bd.*

Müller, H., *Ges. Schriften p. 259—292.*

Schlösser, *Experimentelle Studie über traumatische Katarakt, München 1887.*

Sinclair, J., *Experim. Unters. z. Genese d. erworb. Kapselkatarakt, Diss. Zürich 1886.*

Smith Priestley, *Das Wachsthum d. Linse, Med. Times and Gaz. 1883 20. Jan. p. 2.*

Zehender, Matthiessen *u.* ***Jacobsen,*** *Ueb. die Brechungscoefficienten u. über die chem. Beschaffenheit kataraktöser Linsensubstanz, Zehender's klin. Monatsbl. XVII p. 307.*

Literatur über Schichtstaar und Centralstaar.

Beselin, *Arch. f. Augenheilk. 18. Bd.*

Deutschmann, *Gräfe's Arch. 32. Bd.*

Lawford, *Opth. Hosp. Rep. Vol. XII.*

Schirmer, *Gräfe's Arch. 35. u. 37. Bd.*

§ 314. **Atrophie** und **Degenerationen der Uvea** treten namentlich in hohem Alter, nach Entzündungen und nach Glaukom auf. Die **senile Atrophie** betrifft namentlich die vorderen Partieen der Chorioidea zwischen Aequator und Corpus ciliare, sowie die Umgebung des Opticus, in denen nach dem sechzigsten Jahre oft starke Verdünnung der Membran und Verödung der Capillarschicht (Kuhnt) sich einstellen.

Die als **Drusen der Glaslamelle** bezeichneten, zuerst von Donders und H. Müller genauer studirten Bildungen sind in senilen Augen ein häufiges Vorkommniss, und man kann sie manchmal schon mit

dem Augenspiegel als helle, kleine Fleckchen auf der Chorioidea der Aequatorialgegend oder der Umgebung des Opticus erkennen. Sie sitzen der innersten Schicht der Chorioidea (Lamina vitrea oder Glasmembran) auf und ragen somit ins Pigmentepithel hinein, dieses etwas zur Seite drängend. Sie haben eine knollige Form, eine concentrische Schichtung, färben sich nur schwach in Hämatoxylin und Karmin und gleichen den analogen, ebenfalls senilen Excrescenzen, die man auf der Descemet'schen Membran der Cornea oder auf der Innenseite der vorderen Linsenkapsel findet. Während früher die Ansicht herrschte, dass diese Drusen Auswüchse der Glaslamelle seien, machen es neuere Untersuchungen wahrscheinlicher, dass sie dem Pigmentepithel entstammen. Uebrigens trifft man ganz dieselben Gebilde sehr oft im Gefolge von chronischer Chorio-Retinitis und Retinitis pigmentosa. Nach v. Recklinghausen bestehen diese Verdickungen aus Hyalin.

In der **Iris** führen Entzündungen namentlich dann, wenn die Iris mit der Cornea verwächst (vordere Synechie, Leukoma adhaerens) und danach gedehnt wird, zu starker Atrophie. Sie documentirt sich durch Verlust des Pigmentes, Verdünnung und bindegewebige Entartung der Iris. Die Wände der Gefässe degeneriren hyalin und werden verdickt, so dass Verengerung und bisweilen auch Verschluss des Gefässlumens zu Stande kommen (Ulrich). Aehnlich ist die Degeneration der Iris bei chronischem Glaukom.

In der **Chorioidea** führt die Dehnung der Membran durch Staphylombildung zu ganz ähnlichen atrophischen Veränderungen, wobei in der Regel feste Verwachsung mit der ektatischen Sklera stattfindet.

Nach Entzündungen bleiben bald ausgebreitete, bald umschriebene narbige Herde zurück, in denen das Gewebe fibrös ist, die Gefässe verödet, die Nerven zu Grunde gegangen sind, während zugleich Verwachsungen mit den benachbarten Theilen der Retina und Sklera vorhanden sind.

Nach starken eiterigen Entzündungen der Aderhaut kann allmählich im Laufe längerer Zeit Knochenbildung im Bereich des früheren Exsudates auftreten, so besonders an der Innenfläche der Chorioidea.

Senile Veränderungen des **Corpus ciliare** kommen namentlich in dessen planem Theile vor und bestehen (Kuhnt) in Verdickung und Vascularisirung der reticulirten Substanz, in Bildung von sprossenartigen Excrescenzen in den Glaskörper hinein und in Entwicklung von Cysten, die 6—7 mm gross werden können und durch Abhebung der Pars ciliaris retinae von der Pigmentlamelle entstehen. Manchmal ist auch letztere abgehoben und nimmt an der Cystenbildung Theil. Das Corpus ciliare, dem die Cysten aufsitzen, zeigt dabei in einzelnen Gefässgebieten atrophische Zustände (Kuhnt).

Bei starker Kurzsichtigkeit sowie nach Entzündungen kann der Ciliarkörper ebenfalls atrophisch werden.

Degenerationen des Glaskörpers treten häufig in Folge von Entzündung der Chorioidea und namentlich des Corpus ciliare auf. Dasselbe ist bei hochgradiger Kurzsichtigkeit der Fall.

Während im Normalzustand der Glaskörper eine klare, eiweissartige Gallerte bildet, in der sich vielgestaltete Zellen in mässiger Menge finden, wird er durch die erwähnten Leiden sehr oft mehr oder weniger verflüssigt und wässerig (Synchysis). Zugleich erhält er dann gewöhnlich abnorme Beimischungen, nämlich Glaskörperflocken, die theils punkt- und fadenförmig, theils membranös fetzig sein können

und die wohl hauptsächlich durch eingewanderte Lymphkörperchen, Reste von Blutergüssen etc. gebildet werden. Manchmal findet man auch Cholesterinkrystalle und nach PONCET Tyrosinnadeln und Phosphatmassen (Synchysis scintillans). Nicht selten ist ferner der hintere Theil des Glaskörpers von der Retina durch einen serösen Erguss abgelöst (Glaskörperablösung IWANOFF's). Oft schrumpft der degenerirte Glaskörper (vergl. „Netzhautablösung" pag. 924).

Degeneration und Schrumpfung des ganzen Bulbus, wie sie nach tiefgreifenden Verletzungen oder gewissen Entzündungen (namentlich des Uvealtractus) sich einstellen, bezeichnet man als **Phthisis bulbi.**

Die Schrumpfung des vorderen Abschnittes des Auges, die Phthisis anterior, wird namentlich durch chronische Entzündung des Corpus ciliare (Cyclitis) mit mehr oder weniger starker Mitbetheiligung der anstossenden Iris und Chorioidea herbeigeführt. Dabei wird in einem gewissen Stadium des Processes das Auge abnorm weich und in Folge dessen durch die Musculi recti vierseitig abgeplattet.

Phthisis des ganzen Auges mit ähnlichen Erscheinungen folgt in der Regel eiterigen Entzündungen der Chorioidea mit Vereiterung des Glaskörpers. Diese Entzündung kann entweder durch ektogene Infection (Wunde, Fremdkörper, Hornhautgeschwür) oder durch endogene (pyämische Metastase, Meningitis) veranlasst worden sein. Im Verlaufe des Processes schrumpft das Auge langsam auf einen Bruchtheil seines Volumens zusammen.

Die Untersuchung phthisischer Bulbi ergiebt gewöhnlich starke Verdickung der Sklera, Atrophie der Chorioidea und Retina, die manchmal abgelöst ist, oder auch in Folge früherer Vereiterung ganz fehlen kann. Der Glaskörper ist meist auf einen kleinen fibrös degenerirten Rest zusammengeschrumpft. Nach langem Bestande trifft man oft Verknöcherungen an der Stelle des Glaskörpers, so dass der ganze hintere Theil des Bulbus mit spongiösem Knochen ausgefüllt sein kann. Zwischen den Knochenbalken findet sich nebst Gefässen viel Bindegewebe, das unter Umständen Kalkconcremente enthält.

Literatur über Drusen der Glaslamelle.

Donders, *Gräfe's Arch. 1. Bd.*
Meyer, *ibid. 23. Bd. 4.*
Müller, H., *ibid. 2. Bd.*
v. Recklinghausen, *Handb. d. allg. Pathologie 1883 p. 410.*

Literatur über Atrophie des Uvealtractus.

Kuhnt, *Zehender's klin. Monatsbl. 1881, Beilageheft.*
Ulrich, *Gräfe's Arch. 28. Bd.*
v. Wecker, *Handb. v. Gräfe u. Saemisch 4. Bd.*

§ 315. **Degenerationen der Retina** stellen sich im höheren Alter ein, zu welcher Zeit sie an ihrer Durchsichtigkeit Einbusse erleidet, während die Limitans externa und interna verdickt, die Wandungen der Blutgefässe sklerosirt und mit Fetttröpfchen oder Kalkkörnchen infiltrirt werden (LEBER). Ferner trifft man in senilen Augen oft ausgesprochene **cystoide Degeneration** in den vorderen Partieen der Membran, eine Entartung, welche über die ganze Netzhaut verbreitet

auch bei Ablösung der Retina, nach Verletzungen und bei glaukomatösen Zuständen vorkommt. Die Cystenentwicklung beginnt mit der Bildung rundlicher Lücken, welche nach MERKEL vorwiegend in der äusseren, seltener in der inneren Körnerschicht liegen; nach KUHNT können sie auch in der moleculären, der Ganglien- und Nervenfaserschicht auftreten. Es entstehen so allmählich reihenweise neben einander liegende, mit einander communicirende Höhlen, die durch dicke Radiärfasern wie durch Arkaden von einander getrennt werden und einen flüssigen Inhalt besitzen. Durch Confluenz können sich Cysten bilden, die mehrere Millimeter Durchmesser haben.

Atrophie und Degeneration der Retina stellen sich ferner in Folge chronischer Retinitis (s. diese), nach Hämorrhagieen, bei Netzhautablösungen, chronischer Chorioiditis, bei hochgradiger Entartung der Retinalgefässe, z. B. nach thrombotischem und embolischem Verschluss derselben, ein. Am stärksten werden die nervösen Bestandtheile von der Atrophie betroffen, während das Stützgewebe und das Pigmentepithel nicht selten hyperplastische Wucherung eingehen. Die Nervenzellen der äusseren und inneren Körnerschicht, sowie die Ganglienzellen können der fettigen und kolloiden Metamorphose anheimfallen. Bei grösseren Blutungen und heftigen Entzündungen verfallen sie bald der Nekrose. Unter Umständen können die sämmtlichen nervösen Elemente verloren gehen, so dass an Stelle der Retina bloss eine Bindegewebsmembran zurückbleibt.

Das **Pigmentepithel der Retina** bleibt bei Chorioidal- oder Retinalerkrankungen fast nie unverändert, kann aber auch ohne letztere verschiedene pathologische Veränderungen eingehen. Die Zellen verlieren dabei häufig ihre regelmässige Gestalt und Pigmentirung. Einzelne verlieren das Pigment ganz, während andere im Gegentheil stärker pigmentirt werden. Dass die sogenannten Drusen der Glaslamelle nach neueren Anschauungen als Product der Pigmentepithelzellen betrachtet werden, wurde bereits oben erwähnt.

Besonders wichtig und nicht gar selten ist die auf die Macula lutea beschränkte Degeneration der Retina und ihres Pigmentepithels in Folge von Senescenz und Trauma (Quetschung des Bulbus, Fremdkörper im Glaskörper etc.).

Die **Netzhautablösung** (Solutio s. Amotio retinae), d. h. die Abhebung der Retina von der Chorioidea oder richtiger von dem Pigmentepithel durch einen flüssigen, gewöhnlich serösen Erguss, ist in der Regel ein secundärer Vorgang, verursacht durch Momente, die ausserhalb der Netzhaut liegen, doch kann in seltenen Fällen auch durch Veränderung der Netzhaut selbst (Schrumpfung) eine Ablösung derselben verursacht werden. Meist handelt es sich 1) um Abziehung der Retina von ihrer Unterlage dadurch, dass der erkrankte Glaskörper schrumpft (LEBER, NORDENSON), oder dadurch, dass er bei einer Verletzung zum Theil abfliesst. Schrumpfung des Glaskörpers tritt namentlich nach gewissen Entzündungen der Uvea und bei Myopie auf und bildet wohl die häufigste Ursache der Netzhautablösung. Es kann 2) aber auch eine Abdrängung der Retina von ihrer Unterlage zu Ablösung führen. Dies tritt bei Cysticercus subretinalis oder bei Tumoren der Chorioidea (Sarkom, Tuberkelwucherung etc.) ein. Dabei kann die Retina dem Tumor anliegen oder durch einen Flüssigkeitserguss auch noch von diesem abgehoben sein. Seltener bewirkt ein sub-

retinales entzündliches Exsudat oder Stauungstranssudat oder ein Bluterguss (spontan, traumatisch) die Abdrängung der Netzhaut.

Unterstützt wird die Ablösung nach LEBER durch Einrisse in der Retina an der Stelle, wo der Glaskörperzug am stärksten auf sie einwirkt. Durch die Rissstelle, die makroskopisch (ophthalmoskopisch) in einer gewissen Zahl von Netzhautablösungen sich constatiren lässt und die bei den erwähnten Versuchen LEBER's ausnahmslos eintrat, kann aus dem Glaskörperraum Flüssigkeit hinter die Retina treten und so die Ablösung rasch vergrössern.

Die Untersuchungen NORDENSON's bestätigen LEBER's Befunde und zeigen, dass die chronische Verdichtung des Glaskörpers ohne Verlust seiner Durchsichtigkeit zu ausgesprochener lockig-fibrillärer Beschaffenheit führt. Der durch die Schrumpfung frei werdende Raum zwischen Glaskörper und Netzhaut wird mit seröser Flüssigkeit ausgefüllt, namentlich im hinteren Abschnitt des Auges, während der mit dem Glaskörper fester zusammenhängende vordere Theil der Netzhaut nach einwärts gezogen werden kann. Die Schrumpfung des Glaskörpers lässt sich auf eine chronische Entzündung der Aderhaut zurückführen.

Literatur über Atrophie und Degeneration der Retina.

***Berlin**, Klin. Monatsbl. 1873.*
***Iwanow**, Das Oedem der Netzhaut, Gräfe's Arch. 15. Bd.*
***Kuhnt**, Zehender's klin. Monatsbl. 1881, Beilageheft.*
***Leber**, Handb. v. Gräfe und Saemisch 5. Bd.*
***Meyer**, Die Erkrankungen d. Macula lutea d. Netzhaut, Diss. (Haab) Zürich 1889 (Lit.).*
***Nettleship**, Ophth. Hosp. Reports VII.*
***Schmidt-Rimpler**, Arch. f. Augenheilk. 12. Bd. p. 141.*

Literatur über Ablösung der Netzhaut.

***Leber**, Klin. Monatsbl. XX, Beilh. u. Handb. v. Gräfe u. Saemisch 5. Bd.*
***Nordenson**, Die Netzhautablösung, Wiesbaden 1887.*

§ 316. Relativ häufig wird der **Sehnerv** von Atrophie befallen, und zwar sowohl primär (genuine Atrophie) als auch secundär nach Leitungsunterbrechungen, nach Entzündungen des Nerven oder nach Zerstörung der Retina resp. des Auges.

Die **genuine Atrophie** des Opticus bietet meist das Bild der grauen Degeneration und charakterisirt sich histologisch dadurch, dass der Sehnerv unter Verlust seines Markes und entsprechender Volumsverringerung in einen durchscheinenden graulichen und graulichgelben, gallertig aussehenden Strang verwandelt wird, welcher an Stelle der Nervensubstanz feine indifferente Fibrillen enthält (LEBER). Indem das Mark schwindet, wandeln sich die Nervenfasern zuerst in blasse, varicöse, marklose Fasern um, die dann ihre Varicositäten verlieren und homogen werden. Im Anfangsstadium trifft man zwischen den Nervenfasern viele Fettkörnchenzellen, namentlich im Chiasma und den Tractus optici. Auch Amyloidkörperchen kommen hier und da vor und zwar ebenfalls mehr in den centralen Partieen. LEBER konnte dieselben einmal centralwärts bis in die Corpora geniculata externa und auf die Oberfläche der Sehhügel verfolgen. In weiteren Stadien sind sowohl die gröberen als feineren Bindegewebssepten mehr oder weniger verdickt, ebenso die Gefässwände. Stärkere Bindegewebsproliferation wird aber gewöhnlich vermisst.

Die graue Degeneration kann zu Beginn inselförmig auftreten und

sich auf einzelne Partieen des Opticus, des Chiasma und des Tractus beschränken und zwar nicht nur im Sinne des Querschnittes, sondern auch des Längsschnittes. Schliesslich wird indessen die Atrophie meist eine totale.

Die graue Atrophie kann sich bloss auf den Opticus erstrecken, häufiger aber kommt sie zugleich mit grauer Degeneration der Hinterstränge des Rückenmarkes oder mit multipler Herdsklerose vor. Sie kann ferner auch bei progressiver Paralyse auftreten.

Bei **Leitungsunterbrechung im Sehnerven** durch Druck (Tumoren, Fremdkörper, Exsudate, Fractur des Canalis opticus) oder durch Continuitätstrennung schreitet von der Stelle der Läsion aus die Atrophie sowohl gegen das Auge als auch gegen das Chiasma und die Tractus vor. Die descendirende Atrophie rückt bis zur Retina vor und bringt daselbst Nervenfaser- und Ganglienzellenschicht zum Schwunde, während die übrigen Schichten gewöhnlich ganz normal bleiben. Findet die Läsion im Gebiete des Tractus statt, so dauert es lange, bis die Atrophie die Bulbi erreicht. Exstirpation resp. Zerstörung der peripherischen Opticus-Enden, d. h. der Retina oder des Bulbus, führt zu ascendirender Atrophie, und auch diese tritt bei jungen Individuen am deutlichsten und raschesten auf, wie die zahlreichen experimentellen Versuche Gudden's zeigen. Aber auch bei älteren Menschen kann nach Jahresfrist schon die Atrophie von den Bulbi aus bis auf die Tractus vorgerückt sein (Purtscher).

Die histologischen Veränderungen der Degeneration nach Leitungsunterbrechung oder Zerstörung des peripheren Endapparates sind, soweit sie genauer bekannt, ähnlich denen bei grauer Atrophie. Auch hier schwindet zuerst die Markhülle der Nervenfasern. In den späteren Stadien findet man schliesslich bloss noch das bindegewebige Gerüst des Nerven ohne eine Spur der Nervensubstanz. Meist treten dabei Amyloidkörperchen in geringerer oder grösserer Menge auf.

Die **Degeneration des Sehnerven nach Neuritis** tritt zunächst am Orte der Entzündung auf, kann sich aber, ähnlich wie bei Leitungsunterbrechung, auf- oder absteigend als secundäre Atrophie weit über den Nerven ausbreiten. So kann eine Neuritis des Opticusstammes, welche sich nicht bis zur Papille erstreckte, diese doch nachträglich zur Atrophie bringen. Soweit die Entzündung im Nerven ausgebreitet gewesen ist, trifft man im Stadium der Atrophie ausser dem Mangel der Nervenfasern gewöhnlich erhebliche Kernvermehrung, oder es sind ganze Nervenpartieen durch ein kernreiches neugebildetes Bindegewebe ersetzt.

Neuritische Atrophieen können sich nebst der zugehörigen ascendirenden Degeneration unter Umständen auch bloss auf gewisse Partieen des Nerven beschränken, so z. B. auf einen Theil der oberflächlichen Faserbündel oder auf einen mehr oder minder grossen Sector des Nerven.

Aehnlich wie Entzündungen führen auch Geschwülste durch Druck und Störung der Circulation Atrophie des Sehnerven herbei.

Endlich kann eine Atrophie des Opticus auch durch Verschluss der Arterien in Folge von Arteriosklerose oder von Embolie verursacht werden.

Mit Rücksicht auf die Atrophie nach circumscripter Neuritis sind namentlich einige Befunde bemerkenswerth, welche zeigen, dass die zur Macula lutea ge-

hörenden Fasern in beiden Sehnerven zugleich isolirt zur Degeneration gelangen können, und zwar, wie es scheint, in Folge ganz circumscripter, im Bereiche dieser Fasern auftretender Neuritis, die dann auf- und absteigende Degeneration hervorruft. Man findet vom Foramen opticum gegen den Bulbus hin die axiale Partie des Sehnerven in Degeneration mit Schwund der Nervenfasern, Kern- und Bindegewebswucherung. Dabei rückt die degenerirte Bündelgruppe gegen den Bulbus hin aus ihrer axialen Lage mehr an die Peripherie und zwar symmetrisch in beiden Nerven nach der Temporalseite, so dass sie hinter dem Bulbus einen nach aussen-unten liegenden Sector einnimmt. Es kann ferner die Atrophie als einfache nicht entzündliche Degeneration vom Foramen opticum an in beiden Nerven aufwärts bis ins Chiasma und in den Tractus vorschreiten. UHTHOFF fand diese neuritische Atrophie des Maculafaserbündels auch bei der durch Alkohol verursachten Intoxications-Amblyopie (Schwund der Nervenfasern, derbe Wucherung des interstitiellen Bindegewebes, Kernvermehrung, Neubildung von Gefässen).

Literatur über Degenerationen des Sehnerven.

Gudden, *Gräfe's Arch. 20., 21. u. 25. Bd.*
Kellermann, *Anat. Untersuchungen atrophischer Sehnerven, Klin. Monatsbl. f. Augenhk. XVII, ausserord. Beilageheft.*
Müller, H., *Ges. Schriften p. 342.*
Purtscher, *Kreuzung u. Atrophie d. Nervi u. Tractus optici, Gräfe's Arch. 26. Bd.*
Türck, *Anatom. Befund von Amaurose, Zeitschr. f. Wiener Aerzte V. Jahrg., u. Ueber Compression und den Ursprung des Sehnerven, ebenda VIII.*
Virchow, *Zur pathol. Anatomie der Netzhaut u. des Sehnerven, sein Arch. 10. Bd.*

Literatur über Degeneration des Maculabündels.

Bunge, *Ueber Gesichtsfeld u. Faserverlauf im optischen Leitungsapparat, Halle 1884.*
Samelsohn, J., *Zur Anatomie u. Nosologie d. retrobulbären Neuritis (Amblyopia centralis), Gräfe's Arch. 28. Bd.*
Uhthoff, *Intoxicationsamblyopie, Gräfe's Arch. 32. Bd.*
Vossius, *Gräfe's Arch. 28. Bd.*

§ 317. Bei **Kurzsichtigkeit** oder **Myopie** entwirft das Auge nur von nahen Gegenständen deutliche Bilder auf der Netzhaut, während ihm die Fähigkeit, das Bild entfernterer Gegenstände deutlich zu entwerfen, nicht gegeben ist. Daran könnten drei Momente schuld sein: 1) abnorm starke Krümmung der Cornea oder der Linsenflächen, 2) abnorm stark brechende Kraft der brechenden Medien, 3) abnorme Länge der sagittalen Augenaxe. Wie v. ARLT zuerst nachgewiesen hat, ist in der Regel nur das dritte Moment die Ursache. Speciell ist zu bemerken, dass die Cornealkrümmung bei Myopie nicht vermehrt ist. Keratoconus und Cornea globosa verursachen allerdings unter Umständen auch Myopie, aber die gewöhnliche Kurzsichtigkeit hat mit solchen Hornhautveränderungen nichts zu thun.

Erhebliche **pathologische Veränderungen** treten im kurzsichtigen Auge meist erst in späteren Jahren auf, doch kann hochgradige Myopie schon in der Jugend das Auge stark alteriren, und in späterem Alter bleiben bei dieser Degenerationen niemals aus. Mit der abnormen Verlängerung des Bulbus geht naturgemäss eine Dehnung und zum Theil eine Verdünnung seiner Membranen Hand in Hand, wobei namentlich der hintere Pol des Auges, die Gegend der Macula lutea und des Opticus der Sitz einer Ausbuchtung sind. Dieselbe ist meist eine gleichmässige, so dass das Auge Eiform mit gleichmässiger Rundung

des hinteren Poles erhält, doch kann sich bei sehr starker Myopie an letzterem eine mittlere Partie, die nasal vom Sehnerveneintritt einen scharfen Rand zeigt, stärker ausbuchten und eine staphylomatöse Ektasie bilden (von Weiss zuerst beschrieben). Im einen wie im anderen Fall kann eine Verlängerung der Bulbusaxe bis auf 30 und mehr mm zu Stande kommen, während das normale Auge eine Länge von 22 bis 24 mm besitzt. Was der Grund dieser Ausbuchtung des hinteren Bulbus-Abschnittes ist, wissen wir noch nicht genau. Am ehesten würde eine Resistenzverminderung der Sklera den Process erklären. So viel ist sicher, dass am hinteren Pol bei sehr starker Kurzsichtigkeit die Sklera oft papierdünn wird. Dem entsprechend atrophiren auch zum Theil die abnorm gedehnte Chorioidea und das Pigmentepithel, weshalb stark kurzsichtige Augen in der Regel einen schwach pigmentirten Augenhintergrund besitzen. An der temporalen Seite des Opticus atrophirt ausserdem die Chorioidea sehr oft total und zwar zuerst in Form einer dem temporalen Opticusrand anliegenden, ophthalmoskopisch durch helle Färbung erkennbaren Sichel. Bei wachsender Kurzsichtigkeit nimmt sie gewöhnlich an Breite zu und wird zum Halbmond oder Meniscus s. Conus (fälschlich Staphylom genannt, da ihm keine separate Ektasie entspricht). Mit starker Ausbuchtung der Sklera ist gewöhnlich eine Schiefstellung des Sehnervenendes verbunden, so dass dasselbe bei der Beobachtung von vorn senkrecht-oval statt rund erscheint (Fig. 645). Grosse Sicheln zeigen bei der Besichtigung mit dem Augenspiegel eine bläulich-weisse, glänzende Färbung (Farbe der Sklera), indem dort von der Chorioidea mit Ausnahme vielleicht einzelner Gefässe oder einiger kleiner Pigmentinseln nichts mehr zu sehen ist. Oft wird der Rand des Meniscus durch Pigmentwucherung in Form eines schwarzen Saumes begrenzt.

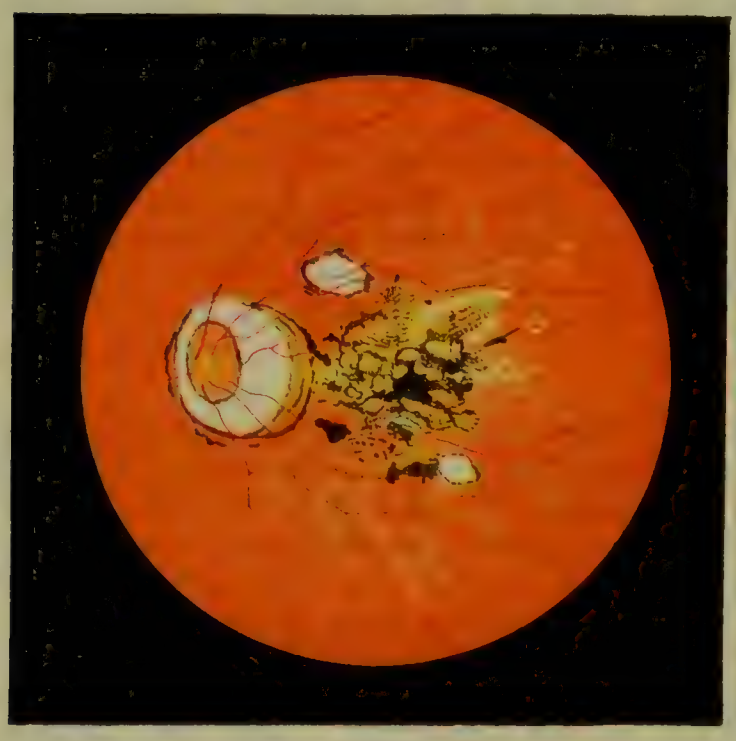

Fig. 645. Veränderung des Augenhintergrundes bei starker Myopie.

Die atrophische Partie kann die halbe oder auch die ganze Circumferenz des Opticus umfassen (Fig. 645), kann sich auch gegen die Macula hin vorschieben und hier mit ähnlichen atrophischen Stellen, die schon früher entstanden und ophthalmoskopisch als weisse, rundliche oder unregelmässig begrenzte Flecken bemerkbar sind, zusammenfliessen. Die genannten Flecken bilden gewöhnlich das Endglied einer Reihe von pathologischen Veränderungen der Maculagegend, die man unter dem Namen Chorioiditis postica zusammenzufassen pflegt, obgleich hauptsächlich die Retina erkrankt und es noch nicht sicher ist, dass alle diese Veränderungen, wie abnorm starke oder unregel-

mässige Pigmentirung der Maculagegend, Blutungen daselbst und atrophische hellere kleinere und grössere Fleckchen etc. (Fig. 645), auf entzündlichen Vorgängen beruhen. Es ist wahrscheinlich, dass auch Stauungen in den Gefässen, sowie Zerrungen und Verschiebungen der Membranen und dadurch bedingte Degenerationen bei der Maculaerkrankung der Myopen eine grosse Rolle spielen.

Ganz charakteristisch für maligne Formen der Myopie sind ferner Glaskörperflocken und Glaskörperverflüssigung, denen dann oft Katarakt oder Netzhautlösung nachfolgt.

Die **Hypermetropie** charakterisirt sich durch abnorme Kürze der sagittalen Augenaxe und führt nicht zu tieferen pathologischen Veränderungen der Gewebe des Auges.

Was die feineren Veränderungen des hinteren Staphyloms der Myopen betrifft, so ist zu erwähnen, dass nach KUHNT an der Stelle des Meniscus die Chorioidea total atrophirt sein kann, so dass nur die Glasmembran mit einem Minimum faserigen Gewebes der Sklera fest anliegt. Es kann indessen die Aderhaut auch bloss partiell, d. h. in ihren inneren Schichten (Choriocapillaris und Schicht der kleinen Gefässe) atrophiren. Der Retina, welche dem atrophischen Theil der Chorioidea anliegt, fehlen gewöhnlich das Pigmentepithel, die Stäbchen und Zapfen, sowie die äusseren Körner. Ferner fand KUHNT bei progressiver Myopie zudem an einzelnen Stellen eine wirklich entzündliche Infiltration der Randzone der Chorioidea. Ein eigenthümliches Verhalten der Retina bei myopisch-staphylomatösen Augen wurde von JAEGER und NAGEL ophthalmoskopisch und in neuerer Zeit von WEISS und CARL THEODOR Herzog in BAYERN anatomisch beobachtet. Es kann nämlich durch den Zug, der von der Ausbuchtung zwischen Opticus und Macula auf die angrenzenden Membranen ausgeübt wird, an der nasalen Seite der Sehnerven-Papille die Retina und die Chorioidea auf diese hinaufgezogen werden, so dass eine sogen. Supertractionssichel auf dem Opticus entsteht. Der letztgenannte Autor fand, dass an der über dem Sehnerv liegenden Retina Stäbchen und Zapfen fehlen und dass auch die Körnerschichten alterirt sind.

Was die Maculaerkrankung der Myopen betrifft, so fand LEHMUS an der Stelle eines intra vitam beobachteten dunklen Pigmentflecks, der die Macula lutea einnahm, im Bereiche der Chorioidea das Stroma sehr stark pigmentirt und die Gefässe ausgedehnt. Im Bereich der Retina war mächtige Hyperplasie des Pigmentepithels sichtbar, wobei dasselbe im Centrum des Herdes in mehrfachen Schichten über einander lag. Zwischen Epithel und Retina endlich war ein flaches gelatinöses Exsudat vorhanden, das entsprechend der Mitte des Herdes am dicksten und (abgesehen von Pigmentzellen) zellenlos war. WEISS fand bei mehreren Augen die Aderhaut namentlich im Bezirk des hinteren Poles verdünnt, mit zelliger Infiltration durchsetzt, innig mit der Sklera verwachsen und stellenweise auch mit der Retina fest verlöthet. Bei umfangreicherer Erkrankung des Maculabezirkes kann es auch zu completer Atrophie der Chorioidea in grösserer oder kleinerer Ausdehnung kommen.

Literatur über Myopie.

v. Arlt, Krankheiten des Auges 3. Bd., und Ueber die Ursachen und die Entstehung der Kurzsichtigkeit, Wien 1876.
Carl Theodor Herzog in Bayern, Mittheil. aus d. Univ.-Augenkl. zu München 1882.
Donders, Anomalieen der Refraction, Wien 1866, p. 309.
v. Gräfe, sein Arch. 1. Bd.
Iwanoff, Gräfe's Arch. 15. Bd.
Kuhnt, Zehender's klin. Monatsbl. 1881, Beilageheft.
Lehmus, Die Erkrankung der Macula lutea, Diss. Zürich 1875 (Horner).
Weiss, Nagel's Mittheilungen 3. Heft 1882 u. Arch. f. Aughlk. 23. Bd. (Ektasie).

III. Circulationsstörungen, Anämie, Hyperämie, Blutungen, Oedem.

§ 318. Die ausserhalb der Bulbuskapsel liegenden Gefässe der Lider, Conjunctiva, Sklera etc. sind einer abnorm starken oder schwachen, rasch wechselnden Füllung leichter unterworfen als die innerhalb des Bulbus liegenden der Uvea und Retina, weil letztere unter dem Einfluss des intraocularen Druckes stehen. Indem dieser die Bulbuskapsel in normaler Spannung und Rundung erhält, lastet er auch auf den innerhalb derselben liegenden Gefässen und wirkt einer abnorm starken Füllung der Uveal- und Retinalgefässe, sei diese durch Congestion oder durch Stauung bedingt, erheblich entgegen. Dadurch leistet er allerdings unter Umständen auch einer abnorm schwachen Füllung der intrabulbären Gefässe Vorschub, z. B. dann, wenn der Gesammtblutdruck sinkt oder wenn andere Momente die Blutzufuhr zum Auge erschweren. Für ungestörten Abfluss des Blutes aus dem Auge und der Orbita sorgen überdies unter normalen Verhältnissen zwei durch Anastomosen verbundene Venenbahnen, von denen die grössere durch den Sinus cavernosus, die kleinere durch die Vena facialis anterior (Sesemann) geht.

Hyperämie im Bereiche der extrabulbären Gefässe kommt, von Entzündungen abgesehen, zunächst bei pathologischer Steigerung des intraocularen Druckes (Glaukom) vor und betrifft hier die vorderen Ciliarvenen. Sie beruht darauf, dass die am Aequator bulbi schief durch die Sklera tretenden Venae vorticosae durch den erhöhten intraocularen Druck verengt werden, so dass das Chorioidalvenenblut um so stärker durch die vorderen Ciliarvenen abfliesst.

Eine abnorme Füllung der Gefässe der Orbita kommt ferner bei Morbus Basedowii (Koeben, Reith, Romberg), sowie auch bei der als pulsirender Exophthalmus bezeichneten seltenen Affection vor, bei welcher der Bulbus stark vorgetrieben wird und sammt seinen Adnexa pulsatorische Bewegung in der Richtung der Orbitalaxe zeigt. Die Ursache dieser Vortreibung (Protrusion) und des Pulsirens ist eine meist enorme Ausdehnung der Venen der Orbita, namentlich der Vena ophthalmica superior und ihrer Aeste, welche nach Sattler in der Mehrzahl der Fälle auf eine Ruptur der Carotis interna im Sinus cavernosus zurückzuführen ist, wodurch das arterielle Blut sich in die in den Sinus cavernosus einmündenden Venen ergiesst.

Die **Hyperämie der intrabulbären Gefässe** lässt sich gewöhnlich bloss im Bereich der Iris, der Retina und an dem Opticus-Ende (Papilla optici) constatiren, während der Nachweis einer abnorm starken Gefässfüllung der Chorioidea sowohl intra vitam als auch nach dem Tode grosse Schwierigkeiten hat und oft unmöglich ist. Die mit dem Augenspiegel wahrnehmbare rothe Färbung des Augenhindergrundes, die (abgesehen vom Sehpurpur der Retina) von den Blutgefässen der Chorioidea und Retina herrührt, wird durch die mehr oder weniger starke Pigmentirung des Retinalpigmentepithels und der Chorioidea individuell sehr modificirt. Je pigmentreicher das Auge, um so mehr geht die rothe Färbung des Augengrundes in eine grau-rothe bis grau-braune über. Bei schwacher Pigmentirung dagegen giebt die deutlich sichtbare Choriocapillaris zusammen mit den gröberen Chorioidalgefässen dem Augengrund eine lebhaft rothe Färbung und dabei anscheinend abnorme Blutfülle.

Deutliche Hyperämie der Iris (nur bei heller Färbung derselben makroskopisch wahrnehmbar) ist gewöhnlich nur bei Entzündung (Iritis) oder als Folge von Neubildungen im Irisgewebe wahrzunehmen.

Am Sehnerv wird nicht-entzündliche stärkere Füllung der Gefässe, d. h. eine mit dem Augenspiegel sichtbare stärkere Röthung namentlich der nasalen Hälfte der Papille hier und da in Folge übermässiger Anstrengung der Augen durch feine Arbeit beobachtet; auch fehlt diese Röthung selten bei rasch wachsender Kurzsichtigkeit.

Stärkere Hyperämie der Papille oder der Retinalgefässe ist jedoch gewöhnlich entzündlicher Natur.

Bei Stauungshyperämie sind die Retinalvenen abnorm stark gefüllt, verbreitert und geschlängelt, während die Arterien eher etwas schmäler als normal sind. Das stauende Moment liegt gewöhnlich in der Sehnerven-Papille, sei es dass dieselbe geschwellt und entzündet ist oder dass durch abnorm erhöhten intraocularen Druck (Glaukom) die Vena centralis retinae comprimirt und dadurch der venöse Abfluss gehemmt wird. Bei Stauung im Bereich der oberen Hohlvene tritt eine Stauung in den Retinalvenen aus den Eingangs erwähnten Gründen gewöhnlich nicht ein, doch sollen bei Emphysematikern nach Förster und Litten nicht selten die Retinalvenen stark ausgedehnt sein.

Hochgradige Ausdehnung der Retinalarterien und Venen wurde dagegen in einigen Fällen von angeborenen Herzfehlern und Pulmonalstenose mit allgemeiner Cyanose beobachtet (Knapp, Leber, Liebreich, Litten). Bedeutende Stauung mit zahlreichen Hämorrhagieen kommt ferner bei Thrombose der Vena centralis retinae vor (Michel).

Sehr selten sind Varicositäten der Netzhautvenen. Sie wurden bei Glaukom von Liebreich und Pagenstecher beobachtet und beruhen nach des Letzteren Untersuchungen wohl auch auf Gefässsklerose, verbunden mit der durch das Glaukom bedingten Stauung.

Literatur über Circulationsstörungen im Auge.

Förster, *Handb. v. Gräfe u. Saemisch 7. Bd.*
Gurwitsch, *Gräfe's Arch. 29. Bd.*
Knapp, *Verhandl. des nat.-hist. Vereins zu Heidelberg II.*
Koeben, *I.-D. Berol. 1855.*
Leber, *Handb. von Gräfe u. Saemisch 5. Bd.*
Liebreich, *Atlas der Ophth. Taf. IX Fig. 3 u. Taf. XI Fig. 1.*
Litten, *Pulmonalstenose, Berl. klin. Wochenschr. 1882; Emphysem, ibid. 1881.*
Michel, *Thrombose der Centralvene, Gräfe's Arch. 24. Bd.*
Pagenstecher, *Gräfe's Arch. 17. Bd.*
Reith, *Med. Times and Gaz. 1865.*
Romberg *u.* ***Henoch,*** *Klin. Wahrnehmungen u. Beobachtungen, Berlin 1851.*
Sattler, *Handb. von Gräfe u. Saemisch 6. Bd. (Literatur des pulsirenden Exophthalmus.)*
Sesemann, *Arch. f. Anatomie, Phys. u. wiss. Med. 1859.*

§ 319. **Anämie** des Auges erlangt namentlich im Bereich des Opticus und der Retina hohe Bedeutung und kommt auch bloss hier gewöhnlich genauer zur Beobachtung.

Allgemeine Anämie hat nur dann, wenn sie ganz stark ist, eine merklich verminderte Füllung der Retinalgefässe zur Folge. Dabei wird die Sehnervenpapille blass, die Retinalarterien verengen sich stark, und auch die Venen nehmen etwas an Durchmesser ab, können aber auch unter Umständen eher etwas verstärkte Füllung zeigen.

Bei Anämie nach starken Blutverlusten, besonders solchen des

Intestinaltractus und des Uterus etc. können an einem oder (häufiger) an beiden Augen der Sehnerv und die Retina intensiv erkranken, und zwar handelt es sich (Ziegler) im Wesentlichen um eine fettige Entartung, am stärksten da, wo der Sehnerv durch die Lamina cribrosa tritt. Es finden sich hier wie auch in den Markscheiden der Nervenfasern des orbitalen Opticus eine Menge grösserer und kleinerer Fetttröpfchen im Gewebe. In der Netzhaut erkrankt wesentlich nur die Nervenfaser- und Ganglienzellenschicht, am stärksten in der Umgebung der Papille (fettige Entartung der Stützzellen und der nervösen Elemente, die dabei von Fetttröpfchen mehr oder minder erfüllt werden). Es handelt sich offenbar um ischämische Degeneration. — Später können in Retina und Opticus die Nervenfasern vollständig schwinden und Bindegewebe Platz machen (Hirschberg).

Die bei Vergiftung mit Chinin und Natron salicylicum mehrfach beobachtete Anämie der Retina beruht wohl darauf, dass durch die Vergiftung der Blutdruck sinkt, und dass danach die unter dem intraocularen Druck stehenden Retinalgefässe mangelhaft gefüllt werden (Brunner).

Den höchsten Grad der Netzhautischämie beobachtet man bei dem Verschluss der Arteria centralis retinae durch **Embolie, Thrombose** und **Endarteriitis obliterans**. Die Embolie dürfte weniger häufig vorkommen, als bisher angenommen wurde, und eine weniger grosse Rolle spielen, als die beiden anderen genannten Processe. Der Verschluss kann den Stamm des Gefässes (gewöhnlich in der Gegend der Lamina cribrosa) treffen oder dessen Aeste. Kurz nach der Verlegung beobachtet man mit dem Augenspiegel fast vollständiges Leersein der Retinalarterien, so dass sogar die grösseren Aeste nur noch einen minimalen Blutfaden enthalten, während die mittleren und feineren Verzweigungen oft gar nicht mehr sichtbar sind. Die Venen sind namentlich in der Nähe der Papille und auf dieser selbst verschmälert, aber weniger als die Arterien, und nehmen gewöhnlich gegen die Peripherie hin an Breite zu. Die Sehnervenscheibe erscheint blass, und bald tritt um sie herum eine weissliche Trübung der Retina auf (deren Natur noch nicht bekannt ist), und zwar da am deutlichsten, wo die Netzhaut am dicksten ist, d. h. um die Papille herum und in der Macula. Dadurch wird einerseits die Grenze der Papille verschleiert, andererseits die ganze Maculagegend und Umgebung milchig-weiss getrübt, und inmitten dieser Trübung erscheint dann die vertiefteste Stelle der centralen Netzhautgrube als lebhaft rother Fleck, weil dort wegen der Dünnheit der Retina die Aderhaut durch die Trübung durchschimmert. Hie und da treten in der Umgebung der Papille kleine Blutungen auf, aber weder bei dem Verschluss des Stammes noch bei dem der Aeste tritt das Bild des hämorrhagischen Infarktes auf.

Später verliert sich die Trübung wieder, die Gefässe werden wieder normal (seltener) oder atrophiren ganz. Im ersten Falle tritt Heilung ein, im letzteren bleibt das Auge blind.

Für den nicht-embolischen Verschluss der Centralarterie sind wohl meist locale Gefässerkrankungen (specifische, albuminurische, senile etc.), hie und da vielleicht auch Erkrankung des Blutes verantwortlich zu machen.

Bei Opticus- und Netzhautatrophie pflegt sich im Laufe der Zeit eine hochgradige Verschmälerung der Retinalgefässe einzustellen, bis

schliesslich der in demselben enthaltene Blutfaden ganz verschwindet. Es beruht dies auf einer allmählich eintretenden Gefässobliteration, wobei die Gefässwände sich verdicken können.

Literatur über Anämie der Retina.

Brunner, *Ueber Chininamaurose, I.-D. Zürich 1882 (Horner), (Literatur über Ischämie bei Chinin- u. Salicylsäurevergiftung).*
Förster, *Handb. von Gräfe u. Saemisch 7. Bd. p. 64.*
Gräfe, Alf., *Gräfe's Arch. 8. Bd.*
Heddaeus, *Zehender's klin. Monatsbl. 1866.*
Hirschberg, *Anämie nach Blutverlust, Zeitschr. f. klin. Med. IV.*
Rothmund, *Zehender's klin. Monatsbl. 1866.*
Ziegler, *Amaurose nach Blutverlust, Beitr. z. path. Anat., 2. Bd., wo weitere Literatur.*

Literatur über Embolie und Thrombose der Netzhautgefässe.

Fischer, *Ueb. d. Embolie der Art. central. retinae, Leipzig 1891 (Lit.).*
Haab, *Helmholtz'sche Festschrift, Stuttgart 1891 (Arteriitis syphilitica).*
Leber, *Handb. von Gräfe u. Saemisch 5. Bd. p. 544.*
Manz, *Helmholtz'sche Festschrift (Embolie).*

§ 320. **Blutungen** im Bereiche des Sehorgans treten zunächst **nach Verletzungen** der verschiedensten Art auf, und es kann unter Umständen schon ein heftiger Schlag oder ein Stoss gegen das Auge zu einer Durchsetzung der Kammerwassers oder des Glaskörpers mit Blut führen. Häufiger reisst die Chorioidea ein, namentlich in der Umgebung des Opticus, wobei auch an die Rissstelle angrenzende Theile der Chorioidea und der Retina blutig infiltrirt werden.

Spontane Blutungen kommen namentlich in der Conjunctiva und Retina, seltener in der Chorioidea vor.

Blutungen in die Conjunctiva können schon bei starker Stauung im Gebiete der oberen Hohlvene, wie sie bei heftigem Husten, Brechen, epileptischen Anfällen und bei Heben schwerer Lasten vorkommt, auftreten, wobei sich das Blut gewöhnlich unter die Conjunctiva bulbi ergiesst (Hyphaema conjunctivae) und mehr oder minder grosse rothe Flecken bildet. Bei alten Leuten, die an Gefässatherom, an Herzfehlern und Herzhypertrophie leiden, treten Blutungen zuweilen auch ohne besondere Veranlassung auf und bilden dann oft Vorläufer von Hirnblutungen.

Blutungen in die Chorioidea sind selten und treten meist solitär auf, können indessen einen bedeutenden Umfang erreichen. Sie kommen namentlich bei anämischen oder alten Individuen vor, sowie nach Trauma.

Blutungen in die Retina können bei hochgradigen Stauungen (Reich) und Entzündungen der Netzhaut auftreten, sind aber häufiger Folgen von Gefässdegeneration oder Erkrankung des Blutes, so dass wir sie namentlish bei Nephritis, Diabetes, leukämischer oder anderweitiger Anämie, besonders bei perniciöser, treffen. Sie führen zu einer hämorrhagischen Fleckung der Retina, welche gewöhnlich als Retinitis haemorrhagica bezeichnet wird.

Bei atheromatöser Entartung der Gefässe sind die Blutungen gewöhnlich auf ein Auge beschränkt, treten aber multipel auf, und es kann die Retina von zahllosen kleinen, zum Theil confluirenden, blassrothen bis dunkelrothen und schwärzlichen Flecken durchsetzt

sein. In der Nervenfaserschicht verbreitet sich das Blut namentlich in radiärer Richtung und bildet spindel- und strichförmige Flecken; in den tieferen Schichten sind die Extravasate mehr rundlich. Hie und da breitet sich das Blut auch zwischen Netzhaut und Glaskörper aus oder dringt in letzteren ein.

Bei Thrombose der Vena centralis gesellen sich zu einer starken Erweiterung und Schlängelung der Venen, zu Schwellung und Röthung der Papille und zu Trübung der circumpapillären Retina auch noch massenhafte Blutungen.

Bei Diabetes mellitus treten sowohl disseminirte Blutungen als auch kleine weisse Degenerationsherde auf, welche den Herden der Bright'schen Retinitis ähnlich sehen. Dabei kommt es oft zu Glaskörpertrübungen, deren Quelle gleichfalls Blutungen aus Netzhautgefässen sein dürften.

Bei Nephritis treten neben anderen Veränderungen (s. Bright'sche Retinitis, § 337) theils streifige, theils rundliche Blutungen auf.

Bei Leukämie kommen Netzhautblutungen etwa in einem Drittel der Fälle (Leber) vor und betreffen dann meist beide Augen. Daneben bilden sich zuweilen auch noch weisse Flecken, welche theils auf varicöser Hypertrophie der Nervenfasern (v. Recklinghausen), theils auf Infiltration mit Lymphkörperchen, theils auf fettiger Degeneration beruhen. Besonders charakteristisch sind weissgelbe, rundliche, leicht über die Retinaloberfläche prominirende Herde mit hämorrhagischem Hofe, die meist im vorderen Theile der Retina oder auch in der Gegend der Macula lutea liegen, gemischt mit kleinen, rundlichen Hämorrhagieen. Die hellen Herde bestehen aus Anhäufungen von weissen und rothen Blutkörperchen. Die grossen Herde nehmen die ganze Dicke der Retina ein, die kleineren sitzen in den inneren Schichten. Deutschmann fand ausser den Blutungen Hypertrophie der Radiärfasern und sklerotisch verdickte Nervenfasern.

Bei Betrachtung mit dem Augenspiegel sind die Gefässe heller als normal, die Venen rosenroth, die Arterien hellorange, und am Augenhintergrund fällt manchmal hellgelbrothe Färbung auf. Die Venen sind meist weit und zuweilen durch weisse Streifen seitlich begrenzt, welche von einer Anhäufung von Leukocyten herrühren. Michel fand in einem Falle Thrombose der Vena centralis, in einem anderen Thrombose der Vena ophthalmica superior.

Bei hochgradiger perniciöser Anämie kommen Netzhautblutungen fast ausnahmslos vor und es kann die Retina der einzige Ort im Körper sein, wo Blutungen auftreten. Diese sind hellroth und streifig oder rundlich, bald nur punktförmig, bald grösser, die Papille blass, die Venen stark ausgedehnt und geschlängelt. Ab und zu werden auch einzelne weisse Flecken beobachtet, und es können auch die grossen Hämorrhagieen ein weisses Centrum haben. Die Blutungen liegen in den inneren Schichten der Retina, besonders in der Nervenfaser- und der Zwischenkörnerschicht (Quincke). Das hellere Centrum wird durch eine feinkörnige Masse oder durch Lymphkörperchen gebildet. Uhthoff sah in mehreren Fällen kugelige und glänzende spindelförmige Varicositäten an den Nervenfasern sowie glänzende kolloide und feinkörnige Massen, welche in der Zwischenkörnerschicht lagen.

Ausser bei den bisher genannten Krankheiten kommen Retinalblutungen noch bei Purpura, Phosphorvergiftung (Nieder-

HAUSER, LITTEN), Intermittens (v. KRIES) und bei Leberkrankheiten mit Ikterus, sowie bei ausgedehnten Hautverbrennungen (KNIES, WAGENMANN) vor.

Das ausgetretene Blut wird sowohl in der Retina als in der Conjunctiva mit der Zeit wieder resorbirt, wobei meist keine erheblichen Veränderungen zurückbleiben, doch kann eine dichte Infiltration der Retina mit Blut zu Gewebsatrophie führen.

Literatur über Degenerationen der Bulbusgefässe bei Blutungen.

Leber, *Handb. von Gräfe und Saemisch 5. Bd. p. 531.*
Manz, *Verhandl. d. Naturf.-Gesellsch. zu Freiburg i. B. IV.*
Michel, *Thrombose der Vena central. ret., Gräfe's Arch. 34. Bd.*
Pagenstecher, *Gräfe's Arch. 17. Bd.*
Reich, *Centralbl. f. Augenheilk. Nov. 1883.*

Literatur über Retinaveränderungen bei Leukämie.

Deutschmann, *Zehender's klin. Monatsbl. XVI.*
Leber, *Zehender's klin. Monatsbl. VII.*
Michel, *Dtsch. Arch. f. klin. Med. XXII.*
Oeller, *Gräfe's Arch. 24. Bd.*

Literatur über Retinablutungen bei Anämie.

Biermer, *Correspbl. f. Schweizer Aerzte 1872.*
Horner, *Sitzungsber. d. Ophth. Gesellsch., Zehender's klin. Monatsbl. XII.*
v. Kries, *Gräfe's Arch. 24. Bd.*
Litten *(Leberkrankheiten), Zeitschr. f. klin. Med. V; Dtsch. med. Wochenschr. 1882, u. Berl. klin. Wochenschr. 1879.*
Müller, H., *Die progressive perniciöse Anämie etc., Diss. Zürich 1877.*
Niederhauser, *Z. Aetiologie u. sympt. Bedeutung d. Retinalapoplexieen, I.-D. Zürich 1882.*
Quincke, *Volkmann's Samml. klin. Vortr. No. 100.*
Uhthoff, *Zehender's klin. Monatsbl. 1880.*
Weigert, *Virch. Arch. 79. Bd.*
Zimmermann, *Dtsch. Arch. f. klin. Med. XIII.*

Literatur über Netzhautblutungen bei Verbrennungen.

Knies, *Grundriss d. Augenheilkunde.*
Wagenmann, *Gräfe's Arch. 34. Bd.*

§ 321. **Oedem** tritt an den Lidern am häufigsten bei Hydrops in Folge von Morbus Brightii sowie bei Trichinosis auf. An der Conjunctiva kommt dasselbe besonders im Bereich der Conjunctiva bulbi als sogenannte Chemosis vor, und zwar sowohl in Folge von eiterigen Entzündungen der Lider (besonders bei Hordeolum tarsale) oder der Chorioidea und des Corpus ciliare, als auch bei purulenter Irido-Chorioiditis, bei beginnender Entzündung des ganzen Bulbus (Panophthalmie) und bei Entzündung der Conjunctiva selbst (gonorrhoische Blennorrhöe). Auch bei pyämischer Thrombose des Sinus cavernosus und der Orbitalvenen wurde starke Chemosis beobachtet.

Die intrabulbären Gewebe zeigen nur selten eigentlich ödematöse Veränderungen, doch kommen bei Entzündungen und Stauungen an der Papille ödematöse Schwellungen dieser selbst, sowie der angrenzenden Retina vor. Ob die Trübung der Netzhaut nach Arterienverschluss auf Oedem beruht, wie vielfach angenommen wird, ist unsicher.

IV. Die Entzündungen des Auges.

1. Entzündung der Augenlider und des Thränenapparates.

§ 322. Entzündung der Augenlider, **Blepharitis**, tritt am häufigsten am Lidrande (Blepharitis ciliaris) auf, wobei namentlich die Umgebung der Cilien sowie die verschiedenen Drüsen, die im Gewebe liegen, sich an dem Entzündungsprocess betheiligen. Je nach den Erscheinungen kann man verschiedene Formen unterscheiden, welche man als Seborrhöe, Ekzem und Acne bezeichnet.

Die **Seborrhöe** (Bleph. squamosa) ist am häufigsten eine Theilerscheinung einer über die behaarte Kopfhaut ausgebreiteten, als Seborrhoea sicca oder Pityriasis furfuracea capillitii (§ 159) bezeichneten Erkrankung und ist wie diese zunächst durch die Bildung von Schuppen, welche den Cilien tragenden Lidrand bedecken, ausgezeichnet. Gleichzeitig ist der Lidrand geröthet, geschwellt und verdickt, das periglanduläre Gewebe infiltrirt. Im Verlaufe der Erkrankung fallen die Cilien aus, die nachwachsenden werden immer dünner, kürzer und weniger pigmentirt, und ein Theil derselben wird schliesslich gar nicht mehr wieder ersetzt, so dass unter Umständen nur noch eine dünne Reihe von Wollhärchen den gerötheten Lidrand besäumt. Unter den Schuppen kommt es oft zu einer Abstossung der obersten Hornschicht der Epidermis.

Bei jugendlichen Individuen trägt die Erkrankung zu Beginn zuweilen mehr den Charakter der Seborrhoea oleosa, wobei sich dicke gelbliche Talgkrusten zwischen den Cilien anhäufen. Später machen diese in der Regel den kleienartigen Schüppchen Platz.

Das **Ekzem des Lidrandes** (Bleph. ulcerosa) ist durch Bildung von Pusteln charakterisirt, in deren Gebiet das Epithel, zuweilen auch der Papillarkörper zu Grunde geht, so dass sich kleine rundliche Geschwüre bilden, die zwischen den Cilien liegen. Sie sind gewöhnlich mit Krusten und Borken bedeckt und treten erst nach deren Abhebung zu Tage. Wenn sie in die Tiefe greifen und umfangreich sind, so gehen an Stelle derselben die Cilien zu Grunde und zwar für immer, so dass auch später noch Lücken in der Cilienreihe als Spuren der Erkrankung sichtbar bleiben.

Die **Acne der Lider** schliesst sich in ihrer Erscheinung durchaus an die Acne anderer Theile der äusseren Haut an und hat in den Talgdrüsen der Cilien, sowie in deren Umgebung und in den Haarbälgen ihren Sitz. Die knötchenförmigen Entzündungsherde werden gewöhnlich als **Hordeolum** oder **Gerstenkorn** bezeichnet. Sie können durch Einbringen von Staphylococcus pyog. aureus in den Conjunctivalsack künstlich erzeugt werden (Haab).

Geht die Entzündung von den Meibom'schen Drüsen aus, so liegt der Infiltrationsherd im Tarsus (Hordeolum Meibomianum) und erreicht eine bedeutendere Grösse als bei dem gewöhnlichen Hordeolum. Der Process bedingt danach eine knotenförmige Verdickung des Tarsus, die in einem Theil der Fälle vereitert.

Wird der Ausführungsgang der Drüse verlegt, so kommt es zu Secretverhaltung und anhaltender Entzündung und damit zu der Bildung eigenartiger, als **Chalazeum** bezeichneter Knoten, welche aus

weichem, graurothem, stellenweise von Riesenzellen durchsetztem Granulationsgewebe bestehen und im Centrum seröse oder schleimig-eiterige Flüssigkeit in wechselnder Menge enthalten. Dem Chalazeum voran geht in der Regel Conjunctivalkatarrh (Haab). Wahrscheinlich verursacht dieser eine noch nicht näher bekannte Infection der Meibom'schen Drüsen. Mit Tuberkulose hat das Chalazeum nichts zu thun.

Entzündung des Tarsus ist selten und kommt am ehesten bei Scrophulose und Syphilis zur Beobachtung.

Nur selten wird die Thränendrüse von chronischer oder acuter Entzündung befallen. Letztere Form kann zur Vereiterung führen. Häufig dagegen begegnet man acuter Entzündung des Thränensackes und des ihn umgebenden Bindegewebes (Dacryocystitis), in der Regel hervorgerufen durch Verschluss des Thränen-Nasenganges (Dacryostenose).

2. Die Entzündungen der Conjunctiva.

§ 323. Die Entzündungen der Bindehaut lassen sich in zwei Gruppen trennen, nämlich in diffuse und in herdförmige. Zu den letzteren gehören das Ekzem, die syphilitischen und tuberkulösen Entzündungen, zu den ersteren die verschiedenen Katarrhe, die diphtherische, die gonorrhoische und die trachomatöse Entzündung.

Der einfache Katarrh der Bindehaut, die Conjunctivitis catarrhalis, führt zu Schwellung und stärkerer Röthung der Mucosa und zu serös-schleimigem oder schleimig-eiterigem Secret. Die Bindehaut der Lider und der Uebergangsfalten erkrankt meist stärker als die des Bulbus. Bei längerer Erkrankung wird erstere rauh und faltig.

Diffuse Entzündungen der Bindehaut werden oft durch Mikroorganismen verursacht. Von den Kokken sind hier zu nennen:

1) Der Gonococcus, der bei Neugeborenen, älteren Kindern und Erwachsenen die Ophthalmogonorrhöe hervorruft. Genitalblennorrhöe (bei Neugeborenen die Geburtstheile der Mutter) oder Augengonorrhöe Anderer bilden die Quelle für die Infection, die dann einen heftigen Entzündungsprocess mit dem Bilde eines sehr starken eiterigen Katarrhs hervorruft, der Neigung hat, secundär eiterige Entzündung und Zerstörung der Hornhaut zu veranlassen. Die Bindehaut selbst erfährt dagegen durch den Process keine narbigen Veränderungen. Die Kokken dringen bloss in die oberflächlichen Schichten der Schleimhaut ein, verursachen in ihr eine starke Lymphzelleninfiltration, und die auswandernden, das eiterige Secret liefernden Zellen heben das Epithel grossentheils ab. Dasselbe regenerirt sich dann zunächst als Plattenepithel (Bumm).

Ausser dieser ektogenen Infection können auch endogen die Gonokokken eine nur mässig starke Conjunctivitis veranlassen, nämlich vom Organismus aus, wenn dieser von den Genitalien her mehr oder weniger mit Trippergift durchseucht ist.

2) Der Pneumococcus Fränkel-Weichselbaum verursacht gutartigen, nicht unbedingt contagiösen Conjunctivalkatarrh, häufiger bei Kindern als bei Erwachsenen. Die Kapseln fehlen sehr oft bei den im Conjunctivalsecret vorhandenen P.-Kokken.

3) Die Streptokokken erregen ebenfalls gelegentlich Conjunctivitis und zwar sowohl einfache katarrhalische wie auch pseudomembranöse resp. diphtheritische. Letztere Form kann Nekrose der Cornea

und Vereiterung des Bulbus zur Folge haben. Endogen können diese Kokken auch Bindehautentzündung verursachen.

4) Was die Staphylokokken anbelangt, so finden sie sich oft im Conjunctivalsack, verursachen aber keine Conjunctivitis, auch nicht die phlyctänuläre s. ekzematöse Form.

Von den Bacillen kennen wir folgende als Erreger von Conjunctivitis:

1) Die Diphtheriebacillen. Sie verursachen sowohl oberflächliche wie tief in die Schleimhaut greifende Erkrankung, d. h. sowohl Croup als auch (seltener) das Bild der tiefgehenden Nekrose, wie sie bei der eigentlichen Diphtheritis der Schleimhäute beobachtet wird. Beide Formen des Processes befallen häufiger die Schleimhaut der Lider als die des Bulbus. Das Croupexsudat lässt sich leicht von der Mucosa abheben, die unter demselben Röthung und oberflächlichen Verlust des Epithels, dagegen keine tiefgehenden Substanzverluste zeigt. Die Löffler'schen Bacillen wurden beim Croup der Bindehaut schon so oft gefunden, dass seine Zugehörigkeit zur Diphtherie nicht mehr zweifelhaft sein kann. — Bei der Diphtheritis wird die Conjunctiva in eine graue, feste, trockene Masse umgewandelt, und es nekrotisirt nicht nur das Epithel, sondern auch das Schleimhautgewebe. Nach eiteriger Abstossung der mit Exsudat durchsetzten Gewebspartieen findet sich daher an Stelle derselben ein Substanzverlust, der später durch Granulations- und Narbengewebe ausgefüllt wird. Der Process führt leicht zu geschwürigem Zerfall der Cornea, wobei auch Strepto- und Staphylokokken thätig zu sein scheinen.

2) Der Koch-Weeks'sche Bacillus verursacht bei Kindern und Erwachsenen unter Umständen starken contagiösen Katarrh.

3) Der Diplococcus Morax-Axenfeld veranlasst eine häufig vorkommende, mehr schleichend verlaufende, katarrhalische Conjunctivitis.

Literatur über Conjunctivitis.

Bumm, *Der Mikroorganismus der gonorrhoischen Schleimhauterkrankungen „Gonococcus Neisser", Wiesbaden, 2. Aufl.*

Uhthoff, *Ueber die neueren Fortschritte der Bakteriologie auf dem Gebiete der Conjunctivitis etc., Samml. zwangloser Abhandl. v. Vossius, 2. Bd. 5. Heft, 1898 (Lit.).*

§ 324. Ein ganz eigenartiger, auf anderen Schleimhäuten nicht vorkommender infectiöser Entzündungsprocess ist die **chronische Blennorrhöe** oder das **Trachom**, auch ägyptische Augenentzündung oder Conjunctivitis granulosa genannt. Trotz der grossen Verbreitung dieser Affection in vielen Ländern sind die Beobachtungen über die anatomischen Veränderungen der davon befallenen Bindehaut noch etwas lückenhaft und vielfach controvers, und wird wohl auch in diesen Process erst volle Klarheit kommen, wenn der Träger und Erzeuger des Krankheitsgiftes ganz genau bekannt sein wird, was bis jetzt noch nicht der Fall ist.

Die in Rede stehende Entzündung der Conjunctiva verläuft chronisch, mit acuten Exacerbationen, und die durch sie verursachten pathologischen Veränderungen concentriren sich zuerst auf die Bindehaut der Lider, ergreifen dann auch den Tarsus, sowie die Conj. bulbi und die Cornea. In der Conjunctiva der Lider führt der Process zu einer diffusen Infiltration mit lymphoiden Elementen. Die dadurch

auf das 6—8fache der normalen Conjunctiva ansteigende Verdickung der Schleimhaut geschieht aber nicht gleichmässig, sondern es bleiben die normal in derselben vorhandenen Epitheleinsenkungen, die theils ein Netzwerk von Rinnen, theils grössere Furchen, theils schlauchförmige, drüsenartige Einsenkungen bilden, bestehen und vertiefen sich um ebenso viel, als die zwischen ihnen liegende adenoide Schicht der Mucosa sich durch Verdickung in die Höhe hebt, so dass papilläre Erhebungen (Fig. 646 *f*) durch tiefe (*a*, *b*, *d*), manchmal sich theilende (*c*), mit Epithel ausgekleidete Einsenkungen getrennt werden, deren unteres Ende da liegt, wo sie auch in der normalen Schleimhaut enden würden.

Fig. 646. Trachom der Conjunctiva. *T* Tarsus. *C* Conjunctiva palp. sup. *a*, *b*, *c*, *d* Einstülpungen des Epithels (Vertiefung der normalen Gruben und Furchen). *e* Epithel der Conjunctiva. *f* Gewucherte Conjunctiva. *g* Oberes Ende des Tarsus *T*. *h* Acini von Meibom'schen Drüsen. *i* Vor dem Tarsus liegende Muskel- und Hautschicht. Präparat von Iwanoff aus der Sammlung von Prof. Horner. Schwache Vergrösserung.

Eine weitere Componente des anatomischen Bildes des Trachoms bilden Lymphfollikeln ähnliche circumscripte adenoide Wucherungen, die Trachomkörner, welche in Form 1—4 mm breiter, graulichrother, sagoartiger Knötchen etwas über die Schleimhautoberfläche hervorragen und vorzugsweise im Uebergangstheil sitzen oder wenigstens dort hauptsächlich deutlich hervortreten, während sie in der Conjunctiva der Tarsi mehr innerhalb des Gewebes liegen und zudem hier gewöhnlich kleiner sind. Nach den Untersuchungen von J. Jacobson jun. gehören die Trachomkörner in die Reihe der circumscripten entzündlichen Neubildungen von derselben histologischen Zusammensetzung wie die diffuse entzündliche Hyperplasie der übrigen afficirten Mucosa. Nach Leber sind die Körner das charakteristische pathologisch-anatomische Element des Trachoms und Product eines infectiösen Processes eigener Art, analog den Tuberkel-, Syphilis- und Lupusknötchen.

Hält die trachomatöse Entzündung längere Zeit an, so pflegt die Conjunctiva eine narbige Beschaffenheit zu erhalten und zwar in einer Weise, wie sie bei keiner anderen Conjunctivalerkrankung (mit Ausnahme tiefgreifender Diphtheritis) vorkommt. Da gleichzeitig die Lidknorpel fettig degeneriren und atrophiren, so ändert sich durch die Schleimhautschrumpfung deren Stellung besonders am oberen Lid,

es wird der Lidrand eingezogen und der Tarsus muldenförmig vertieft. Die Folge davon ist eine Einwärtsdrehung der Cilien gegen den Bulbus (Trichiasis), ja sogar eine Einkrempung des Lidrandes in dem Grade, dass die Cutis auf die innere Seite des Lidrandes gezogen wird (Entropium), ähnlich wie nach umfangreicheren Aetzungen und Verbrennungen oder nach starker Diphtheritis der Conjunctiva.

Wenn das Trachom auf die Conjunctiva bulbi und die Cornea übergreift, werden diese ebenfalls der Sitz oberflächlicher, kleinzelliger Infiltration sowie von Trachomkörnern und papillären Wucherungen. In der Cornea schiebt sich die subepitheliale, kleinzellige Wucherung in der Art eines gefässhaltigen Pannus gewöhnlich zuerst vom oberen Rand her gegen das Centrum vor und kann dieselbe schliesslich ganz überziehen. Die der Cornea aufgelagerte gefässhaltige Schicht kann 1—2 mm dick sein, und es ist die pannöse Corneaauflagerung wohl eine Fortsetzung der trachomatösen Wucherung der Conjunctiva und daher wahrscheinlich, wie v. Arlt u. A. annehmen, ein specifisches Entzündungsproduct und kein „Reibungspannus".

Bezüglich der Amyloiddegeneration der Bindehaut in Folge von Trachom siehe § 310.

Anatomisch nahe verwandt mit Trachom ist der nicht oder nur wenig contagiöse Follicularkatarrh der Conjunctiva, da derselbe ganz ähnliche Körner in der Conjunctiva bildet. Beide Erkrankungen sind im Beginn nicht von einander zu unterscheiden. Bei Follicularkatarrh kommt es aber nie oder ganz selten zu jenen tiefen Gewebsveränderungen des Trachoms, nie zu jener narbigen Degeneration und Schrumpfung; es können vielmehr die Körner, die hier mehr in der unteren Uebergangsfalte sich finden, spurlos ohne ulcerösen Zerfall verschwinden. Follicularkatarrh kann auch durch gewisse Medicamente (Atropin) verursacht werden und ist oft einfach der Ausdruck chronischer Reizung der Schleimhaut durch gewisse Schädlichkeiten, er scheint aber auch durch gewisse Diplokokken hervorgerufen zu werden, die wegen ihrer Aehnlichkeit mit Tripperkokken „Pseudogonokokken" genannt werden. Sie unterscheiden sich von jenen dadurch, dass sie sich nach Gram nicht entfärben.

Literatur über Trachom.

Jacobson, *Gräfe's Arch. 25. Bd.*
Kuhnt, *Arch. f. Augenheilk. 10. Bd.*
Leber, *Gräfe's Arch. 25. Bd.*
Rählmann, *Arch. f. Augenheilk. 10 u. 11. Bd.*
Saemisch, *Handb. von Gräfe u. Saemisch 4. Bd., wo weitere Literatur.*

§ 325. Eine weitere eigenartige, aber nicht infectiöse entzündliche Erkrankung der Conjunctiva wird durch den **Frühjahrskatarrh** (Saemisch) s. **Phlyctaena pallida** oder gallertige Infiltration des Limbus (v. Gräfe) gebildet. Der Process befällt gewöhnlich beide Augen, erreicht in der wärmeren Jahreszeit seine Höhe und erlischt mehr oder weniger im Winter, recidivirt aber gewöhnlich einige Jahre hindurch, um endlich spontan zu verschwinden. Die pathologischen Veränderungen sind dreierlei Art. Am nasalen und temporalen Cornealrand, mehr oder weniger auf den Lidspaltenbereich beschränkt, tritt eine graurothe, trübe Schwellung des Limbus conjunctivae auf, ähnlich einer Reihe von Ekzempusteln. Aber die Schwellung setzt

sich nicht aus Knötchen zusammen, sondern bildet einen mehr gleichmässigen, flachen Wall mit glatter oder höchstens leicht höckeriger nicht ulcerirender Oberfläche. Ferner ist die Injection der angrenzenden Conjunctiva weniger stark, als es bei ebenso grossen ekzematösen Randpusteln der Fall wäre. Die Lidconjunctiva, namentlich des unteren Lides, ist meistens oberflächlich etwas graulich getrübt, als ob sie mit einer dünnen Schicht Milch bedeckt wäre (Horner). Nach längerer Dauer des Processes können an der Tarsalconjunctiva des oberen, seltener des unteren Lides 1—3 mm grosse, platte, rundliche, gestielte, wie Knöpfe der Conjunctiva aufsitzende, oder dicht beisammen stehende, derbe, granulationsartige Wucherungen von derselben Farbe, wie sie die milchig getrübte Conjunctiva besitzt, auftreten. v. Gräfe hat dieselben als pflasterförmige Wucherungen bezeichnet.

Bei langer Dauer des Processes erfährt die Cornea nasal und temporal eine schmale, bleibende Randtrübung, zu welcher parallel manchmal eine zweite Trübung verläuft, ähnlich einem kurzen Arcus senilis.

Sowohl an der Limbusschwellung als an der oberflächlich getrübten Conjunctiva der Lider und den pflasterförmigen Wucherungen ist das Epithel hyperplasirt und bedeckt nicht nur in abnormer Mächtigkeit die Wucherungen, sondern sendet auch lange, zapfenartige Ausläufer tief in das unterliegende Gewebe hinein. Namentlich stark pflegt dies bei den grösseren Limbusschwellungen und den Wucherungen der oberen Tarsalbindehaut der Fall zu sein, so dass hier oft kankroidartige Bildungen entstehen. Das adenoide Gewebe der Mucosa ist von zahlreichen Rundzellen durchsetzt, es findet sich in demselben oft starke Neubildung von Bindegewebe. Follikelbildung fehlt gänzlich. Eine parasitäre Natur des Processes konnte bis jetzt nicht festgestellt werden.

Literatur über Frühjahrskatarrh.

Burnet, Arch. f. Augenheilkunde 11. Bd.
Knus, Diss. Zürich 1889 (Haab).
Reymond, Annal. di Ottalm. anno IV.
Saemisch, Handb. von Gräfe u. Saemisch 4. Bd.
Schiele, Arch. f. Augenheilk. 19. Bd.
Uhthoff, Heidelberger Versammlung 1882, Zehender's klin. Monatsbl. Beilageheft.
Vetsch, Diss. Zürich 1879 (Horner).

§ 326. Die häufigste unter den **herdförmigen Entzündungen der Conjunctiva** und zugleich auch die häufigste Conjunctivalentzündung überhaupt ist die **Conjunctivitis phlyctaenulosa** s. lymphatica, s. scrophulosa, welche wohl am richtigsten als **Ekzem der Conjunctiva** bezeichnet wird (Horner). Sie ist dadurch charakterisirt, dass in der Conjunctiva bulbi, namentlich am Limbus conjunctivae — der Zone, welche die Cornea unmittelbar umgiebt — einzelne oder viele sandkorn- bis stecknadelkopfgrosse, seltener wohl auch bis 5 mm Durchmesser haltende Knötchen resp. Pusteln aufschiessen, in deren Umgebung die Bindehaut stark geröthet ist. An der Kuppe der Knötchen stellt sich bald eine weissliche Färbung ein, indem hier ausnahmslos Zerfall eintritt, wodurch ein kleines, flaches Geschwürchen mit grauweissem Grunde sich bildet. Die Pusteleruption ist meist nur

von einer Entzündung der nächsten Umgebung begleitet. Wenn eine grössere Zahl kleinerer Efflorescenzen auftritt, kommt es zu einem mit Injection und Schwellung verbundenen schleimig-eiterigen, sog. „Schwellungs-Katarrh" (ekzematöser Katarrh, HORNER).

Die Bindehaut der Lider und der Uebergangsfalte ist fast nie der Sitz von Pusteln. Dagegen kann auch die Cornea von ganz ähnlichen Entzündungsherden befallen werden.

Die Conjunctivaleruption wird von HORNER als eine in ihrer Grösse sehr differente rundliche Erhabenheit von grau-röthlicher Farbe beschrieben, die bei der anatomischen Untersuchung auf dem Durchschnitt einen Hügel darstellt, dessen Epithel bei der frischen Eruption vollständig erhalten ist. Unter dem Epithel in dem Gewebe der Conjunctiva findet sich eine reiche Ansammlung von Rundzellen, welche einen dichtgedrängten Haufen bilden. Hiernach erscheint der Ausdruck Phlyctaene, „Bläschen", nicht richtig, und es sind die Benennungen Knötchen und Pustel vorzuziehen.

Da das Ekzem bald acut, bald chronisch mit öfteren Recidiven verläuft, so gewinnen die Eruptionen am Auge eine ungemein wechselnde Gestaltung, um so mehr, als bald die Conjunctiva, bald die Cornea, bald beide zusammen von Ekzemherden befallen werden, und alles dies in ganz verschiedenen Zeiträumen und mit vielfachen Wiederholungen. Sehr oft gehen Hand in Hand damit Ekzemeruptionen im Gesicht, an der Nase, den Ohren etc.

Variolapusteln treten gewöhnlich am unteren Cornealrande im Limbus conjunctivae auf, und es können von ihnen ebenso wie von Ekzempusteln unter Umständen Zerstörungen der Cornea ausgehen, welche bald in Form eines Randgeschwüres, bald in Form einer tiefen, eiterigen Infiltration zur Perforation und zum Staphylom, zur eiterigen Chorioiditis und zur Panophthalmie führen (HORNER).

Pemphigus der Conjunctiva ist selten, kann dieselbe aber zu vollständiger Verödung bringen (Xerophthalmus: vgl. § 310).

Ganz selten sind die durch **Syphilis** (primäres und secundäres Geschwür und Gumma), **Tuberkulose** (Lupus) und **Lepra** bedingten herdförmigen Affectionen der Conjunctiva. Bei Tuberkulose bilden sich in der Bindehaut der Lider und des Bulbus mehr oder weniger umfangreiche, flache Wucherungen, die den tuberkulös-fungösen Wucherungen auf Synovialmembranen ähneln und eine rothe, höckerige, granulationsartige Oberfläche haben. Bei umfänglicher Affection kann die Wucherung kleinere und grössere unregelmässige Geschwüre zeigen, in deren Grund theils graue, theils verkäste Tuberkelsubstanz zu Tage tritt. Unter Umständen bilden sich durch Confluiren mehrerer Tuberkel grössere conglobirte Knoten. Im Uebergangstheil kommt es oft zur Entwicklung von Follikelkörnern.

Literatur über herdförmige Conjunctivitis.

***Albrand**, Pemphigus, Klin. Monatsbl. f. Augenheilk. 1894 (wo die gesammte Literatur).*
***Amiet**, Tuberkulose, I.-D. Zürich 1897 (Haab), wo weitere Litteratur.*
***Bäumler, E., und Gelpke**, Pemphigus, Klin. Monatsbl. f. Augenheilk. 1885.*
***Baumgarten**, Tuberkulose, Gräfe's Arch. 24. Bd.*
***Haab**, Tuberkulose, Gräfe's Arch. 25. Bd.*
***Horner**, Ekzem, Variola, Gerhardt's Handb. d. Kinderkrankh. 5. Bd.*
***Köster**, Tuberkulose, Centralbl. f. d. med. Wiss. 1878.*
***Manz**, Tuberkulose, Zehender's klin. Monatsbl. 1881.*
***Pagenstecher** u. **Pfeiffer**, Lupus, Berlin. klin. Wochenschr. 1884 No. 14.*

Rhein, Wagenmann, Tuberkulose, Gräfe's Arch. 34. Bd. 1888.
Stölting, Tuberkulose, Gräfe's Arch. 32. Bd.
Schweigger, Pemphigus, Arch. f. Augenheilk. 13. Bd.

3. Die Entzündungen der Hornhaut.

§ 327. Die Cornea wird, obgleich sie gefässlos ist, doch sehr häufig der Sitz von Entzündungen, die sich jeweilen durch graue oder gelbliche Trübung der erkrankten Theile und durch Pericornealinjection, d. h. stärkere Füllung des an die Cornea grenzenden conjunctivalen und namentlich des subconjunctivalen Gefässgebietes bemerkbar macht. Die Entzündung kann in diffuser Verbreitung oder in abgegrenzten Herden auftreten. Dabei kann sie ferner das eine Mal mehr die oberflächlichen, das andere Mal mehr die tiefer liegenden Schichten der Membran ergreifen oder auch sich allmählich von der Oberfläche in die Tiefe ausbreiten. Sehr oft kommt es dabei zu Gefässbildung in der Hornhaut.

Bei jeder Entzündung der Cornea findet Einwanderung von farblosen Blutkörperchen in das Hornhautgewebe hinein statt, welche entweder aus der angrenzenden Sklera und Conjunctiva direct in das Saftkanalsystem der Cornea gelangen, oder vom Conjunctivalsack her durch einen Substanzverlust von der Vorderfläche der Hornhaut in diese eindringen (Cohnheim). Im ersteren Fall wird der ganze Cornealrand oder ein Theil desselben, im letzteren Fall eine beliebige Stelle der Hornhautoberfläche zur Pforte für die Einwanderung. Das erstere findet häufiger statt, doch dürfte bei allen Entzündungen, welche durch katarrhalische oder eiterige Affectionen der Conjunctiva hervorgerufen werden, die Einwanderung aus dem Conjunctivalsack eine gewisse Rolle spielen.

Obgleich das Gefüge der Cornea ein sehr derbes ist, wird doch den farblosen Blutkörperchen das Einwandern leicht gemacht durch das reich verzweigte Saftkanalsystem, welches die ganze Cornea durchzieht und in welchem schon unter normalen Verhältnissen vereinzelte amöboide Zellen vorkommen. Man trifft sie besonders in den Randpartieen. Quelle der Einwanderung ist vor allem das Randschlingennetz des Limbus conjunctivae, welcher das Grenzgebiet zwischen Conjunctiva und Cornea bildet und durch einen 1—1,5 mm breiten Saum der Conjunctiva, der sich etwas auf die Cornea hinaufschiebt, repräsentirt wird. Er enthält zahlreiche, gegen die Cornea hin verlaufende feine Gefässe, die nach wiederholter dichotomischer Theilung endlich alle umbiegen und so ein reiches Endschlingennetz bilden. Von diesen und den subconjunctivalen Gefässen aus gelangen die farblosen Blutkörperchen in die Saftbahnen der Cornea, und da sie in diesen oft reihenweise dicht hinter einander liegen, können die dadurch entstehenden Einwanderungszüge bei geeigneter (focaler) Beleuchtung unter Umständen schon in der lebenden Hornhaut als kurze, feine, helle Linien wahrgenommen werden, welche, in verschiedenen Ebenen liegend, senkrecht sich kreuzen (entsprechend der Richtung der Saftkanäle) und dadurch eine gitterartige feine Zeichnung hervorrufen. Bei der mikroskopischen Untersuchung findet man (Fig. 647 *E*) sowohl zu Spindeln ausgezogene, als auch runde Leukocyten, je nachdem dieselben in engen oder weiten Saftkanälen liegen. Da und dort bemerkt man auch Zerfall derselben (*K*). Die fixen Hornhautzellen (*C*)

behalten dabei in den ersten Stadien der Entzündung ihr normales Aussehen; nur da, wo der entzündliche Insult, z. B. ein Trauma, eine Infection, eingewirkt hat, pflegen sie rasch zu zerfallen.

Durch länger dauernde Ansammlungen von Eiterkörperchen werden die Fibrillen und Fascikel des Bindegewebes geschädigt, arrodirt und gelockert. Bei rasch vorübergehender Durchwanderung der Zellen erleidet dagegen die Grundsubstanz keine pathologischen Veränderungen.

Bei jeder Entzündung verliert die Cornealoberfläche über den infiltrirten Partieen ihren spiegelnden Glanz und wird matt, uneben, wie behaucht. Die Erscheinung beruht im Wesentlichen auf einer Degeneration und Lockerung der Epithelzellen, so dass dieselben an den matten Stellen bei der Conservirung und der Präparation leichter abfallen als das normale Epithel. Wo der Epithelbelag erhalten bleibt, ist die vordere Begrenzung desselben nicht glatt, sondern wellig, uneben, das Gefüge der Zellen gelockert.

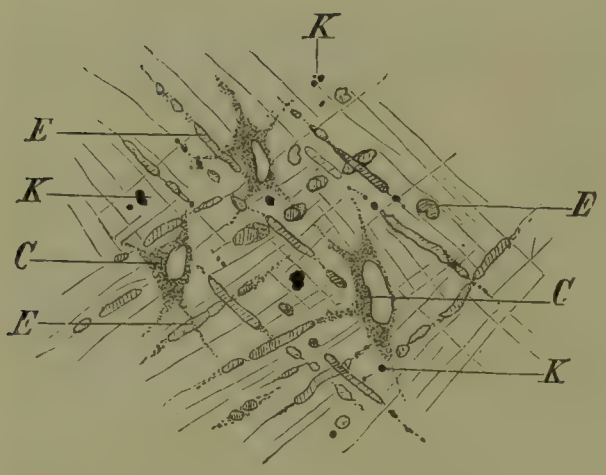

Fig. 647. Keratitis (Hämatoxylinpräparat). *C* Cornealzellen. *E* Kerne von Eiterkörperchen verschiedenster Form. *K* Zerfallende Kerne von Eiterkörperchen. Vergr. 300.

Solange die Eiterkörperchen in der Hornhaut nicht übermässig dicht beisammen liegen, bilden sie makroskopisch eine grauliche Trübung; sammeln sie sich aber zu dichten Massen an, so giebt sich dies durch gelbe Färbung zu erkennen. Circumscripte eiterige Infiltrate in der Grundsubstanz der Cornea nennt man nicht ganz richtig **Abscesse**, denn es kommt hierbei nicht zur Bildung einer mit Eiter gefüllten Höhle. Sind die graulichen wolkigen Trübungen oder die gelbe Verfärbung über die ganze Hornhaut verbreitet, so bezeichnet man die Entzündung als **diffuse** oder **interstitielle** oder **parenchymatöse Keratitis.**

Alle oberflächlich liegenden Infiltrationsherde eiteriger und nichteiteriger Natur können zur Bildung eines Substanzverlustes führen, den man Geschwür — **Ulcus Corneae** — nennt. Es gilt dies nicht nur für Entzündungen nach Verletzungen, sondern auch für andere entzündliche herdförmige Erkrankungen, z. B. auch für das Ekzem und den Herpes. Tiefe Hornhautgeschwüre können in die vordere Kammer durchbrechen, namentlich wenn sie eiterigen Charakter haben.

Bei eiterigen Geschwüren und Infiltraten in der Hornhaut handelt es sich gewöhnlich um eine Infection des Gewebes mit Mikroorganismen. Ihre giftigen Stoffwechselproducte führen nicht bloss zu Nekrose des angrenzenden Gewebes (vergl. Fig. 651) und starker Einwanderung von Leukocyten in die Cornea, sondern sehr oft noch, indem sie in die Vorderkammer diffundiren, zu fibrinöser und eiteriger Entzündung der Iris und des Ciliarkörpers, so dass ein **Hypopyon** entsteht, d. h. eine mehr oder weniger hohe Ansammlung von Eiter im unteren Theil der vorderen Kammer. Die Elemente dieses Eiters kommen demnach nicht aus der Hornhaut, da es nicht anzunehmen ist (Leber), dass die

Membrana Descemeti von den Eiterkörperchen der Hornhaut durchwandert wird. Auch die Eiterkokken durchwandern dieselbe nicht, so dass ein Hypopyon meist keimfrei ist. Dagegen kann hinter einem dichten eiterigen Infiltrat der Hornhaut die Membrana Descemeti bersten, so dass dann auf diesem Wege Eiterzellen aus der Cornea in das Kammerexsudat gelangen (Silvestri).

Die der Entzündung folgenden **reparativen Vorgänge** und **Folgezustände** machen sich namentlich durch Gefässbildung, durch Ausfüllung der geschwürigen Substanzverluste und durch Narbenbildung bemerkbar, von denen die letztere bleibende Trübung der Cornea verursacht. Die regenerative Proliferation der Hornhautzellen führt zu Wiederersatz des Verlorengegangenen, und es kann auf diese Weise ein Geschwür nach und nach wieder ausgefüllt werden, so dass schliesslich an Stelle der Grube (Fig. 648) die normal gewölbte Hornhautoberfläche wieder zu Stande kommt. Die Regeneration des Epithels geht gewöhnlich rascher vor sich als diejenige der Grundsubstanz, so dass die Defecte zuerst mit Epithel bedeckt (Fig. 648 E_1) und erst später durch Zunahme des Grundgewebes der Hornhaut ausgeglichen werden. Die neugebildeten Fibrillen der Grundsubstanz sehen denen der normalen Cornea ähnlich, doch kommen sie in ihrer gegenseitigen Lagerung und in ihrer Durchsichtigkeit normalem Cornealgewebe nicht vollkommen gleich, so dass trübe, narbige Flecken zurückbleiben, welche als **Maculae Corneae** bezeichnet werden.

Beim Menschen verläuft die Reparation eines etwas grösseren geschwürigen Substanzverlustes in der Regel unter Vascularisation, indem sich vom Rande der Cornea her ein oder mehrere Gefässe bis zum Ulcus vorschieben. Sie entspringen aus dem Randschlingennetz (Arnold), verlaufen gewöhnlich nahe der Oberfläche der Hornhaut und verzweigen sich dichotomisch im Bereich des Geschwüres. Vascularisation scheint für den Aufbau eines ausgiebigen Ersatzgewebes unerlässlich zu sein, und es hängt von der Raschheit der Gefässbildung auch die Raschheit der Regeneration ab.

Wenn successive durch immer neu gesetzte Entzündungsherde in der Cornea eine grössere Anzahl Infiltrate und kleinere oder grössere Ulcera gebildet werden, so kann die ganze Hornhaut oder ein Theil derselben von radiären, sich dichotomisch theilenden Gefässen durchzogen werden, die fast alle in den vorderen Schichten der Membran verlaufen. Dies nennt man **Pannus.** Tiefer liegende Infiltrate (bei Keratitis interstitialis diffusa) führen auch zu Vascularisation der tieferen Hornhautschichten.

Kleine, in die vordere Kammer durchbrechende Geschwüre pflegen zu bleibender Verlöthung der Iris mit der Durchbruchstelle und ihrem Bindegewebe zu führen, wodurch sich eine **vordere Synechie** bildet. Dichte grosse Maculae, an denen eine Synechie festhaftet, werden auch mit dem Namen **Leukoma adhaerens** bezeichnet. Grosse Geschwüre können in Folge von Perforation zu **Prolapsus Iridis** und zu **Staphyloma Corneae** Veranlassung geben (vergl. § 312).

Geschwüre, die im Cornealrande liegen, können unter Umständen bei ihrer Regeneration die benachbarte Conjunctiva zur Deckung herbeiziehen, ein Vorgang, der zur Bildung des Flügelfelles s. **Pterygium** führt. Doch giebt es auch Flügelfelle, die ohne solche Geschwürsbildung entstehen und wachsen. Diese eigenthümliche, ihrer Entstehung nach in vielen Fällen noch nicht ganz klare Erkrankung besteht in einer

gewöhnlich im Lidspaltenbereich befindlichen Ueberlagerung der Hornhaut durch die Bindehaut in Form eines insectenflügelartigen Dreiecks, dessen Spitze gegen die Hornhautmitte gerichtet ist.

§ 328. Die zahlreichen klinisch unterschiedenen Keratitisformen lassen sich in herdförmige und diffuse trennen, von denen die ersteren die häufigsten Erkrankungen der Hornhaut bilden. Unter den **herdförmigen Entzündungen** ist in erster Linie die überaus häufige **Keratitis phlyctaenulosa** s. lymphatica s. scrophulosa zu nennen, eine ekzematöse Erkrankung, welche oft neben ekzematöser Conjunctivitis auftritt. Die Cornealherde sind dabei ebenso variabel in der Grösse wie in der Conjunctivaleruption, im Ganzen aber sind sie weniger erhaben und kleiner als die der Conjunctiva. Am häufigsten bilden sie oberflächliche, 0,5—1,5 mm grosse, graulichweisse, flache Erhebungen, die rasch durch Zerfall der Kuppe eine kleine centrale Vertiefung erhalten. Je grösser die Pustel, um so tiefer greift sie ins Cornealgewebe ein, um so mehr trübt sich die angrenzende Cornea grau bis gelblich („Hoftrübung") durch kleinzellige oder eiterige Infiltration, und um so tiefer wird die centrale Delle, so dass sie zum perforirenden Geschwür werden kann. Sowohl die Randpartie als die centralen Theile der Cornea können von Ekzempusteln befallen werden.

Iwanoff fand eine frische Cornealpustel aus einer dichten Ansammlung von Lymphzellen gebildet, welche das Epithel hügelartig emporhob und bis in die Bowman'sche Membran hineindrang.

Eine besondere Form der cornealen Ekzemeruption bildet die wandernde Pustel der **Keratitis fascicularis** oder büschelförmigen Keratitis. Es bildet sich hierbei aus einer Randpustel der Cornea zunächst ein kleines Geschwür, in das vom Cornealrand her einige kurze Gefässchen treten, während der gegenüberliegende, gegen die Cornealmitte gelegene Rand des Geschwüres sich in einen halbmondförmigen, weisslichen Infiltrationswall umwandelt, der sich langsam in die Cornea hinein vorschiebt. Gleichzeitig rücken hinter ihm die Gefässe continuirlich nach, so dass bei längerer Dauer des Processes der erwähnte Halbmond über eine grosse Strecke der Hornhaut hinwandert, wobei seine concave Seite mit dem Hornhautrande durch ein in einer seichten Furche liegendes Gefässbündel in Verbindung bleibt.

Die Regeneration tiefgreifender ekzematöser Cornealgeschwüre geschieht immer durch Gefässbildung vom nächstliegenden Cornealrande her.

Viel seltener als das Ekzem befällt der Herpes febrilis und noch seltener der Herpes zoster die Hornhaut.

Bei **Herpes corneae febrilis** s. **katarrhalis** bildet sich eine Reihe oder eine Gruppe flacher, 0.5—1,5 mm Durchmesser besitzender, wasserheller Bläschen, die bald ihre dünne Decke verlieren, wonach ein Geschwür mit buchtigen Rändern vorliegt, das, bei mässig starken entzündlichen Erscheinungen, eine auffallende und charakteristische Langsamkeit der Heilung zeigt. Wahrscheinlich wird die Bläschendecke nicht nur vom Epithel, sondern auch von einer Lage oberflächlicher Cornealsubstanz gebildet. Hierfür spricht, dass die Tiefe älterer herpetischer Geschwüre sehr bedeutend ist (Fig. 648 *G*) und unter Umständen bis in die mittleren Schichten der Cornea reicht. Der Grund und die Umgebung des Geschwüres (*GJ*) sind kleinzellig infiltrirt. Bei Eintritt der Heilung schiebt sich wie bei anderen heilenden Geschwüren das

Epithel (E_1) vom Rande her vor. Die Regeneration des Defectes im Bindegewebe der Hornhaut pflegt sehr spät sich einzustellen, wohl deshalb, weil die Vascularisation des Geschwürsgrundes sehr lange auf sich warten lässt.

Während beim Herpes catarrhalis oft alle weiteren herpetischen Efflorescenzen in der Gesichtshaut vermisst werden, tritt bei dem **Herpes zoster ophthalmicus** gewöhnlich zugleich eine Blaseneruption im Bereich des gleichseitigen Astes des Nervus Trigeminus auf. Die Cornealbläschen sind wasserklar, und ihre Decke wird ebenfalls sehr bald abgestossen. Das resultirende Geschwür ist oft sehr gross, und dessen Grund und Umgebung werden gewöhnlich schneller und in höherem Grade durch entzündliche Einwanderung infiltrirt als beim H. catarrhalis, so dass hier nicht selten Hypopyon und Iritis auftreten. Die Regeneration des Substanzverlustes, der ebenfalls tiefer greift als bloss bis ins Epithel, findet noch langsamer statt als bei H. febrilis.

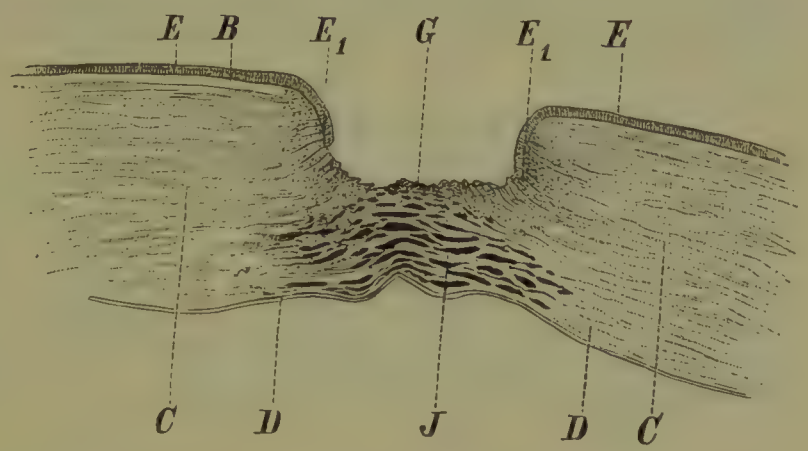

Fig. 648. Herpes corneae febrilis, Ulcus in Reparation begriffen, drei Wochen nach Beginn der Erkrankung. *C* Cornea. *B* Bowman'sche Membran. *D* Descemet'sche Membran. *E* Cornealepithel. E_1 Epithel, welches die Wände der Geschwürsgrube bekleidet. *G* Geschwürsgrund, infiltrirt. *J* Infiltrat unter dem Geschwürsgrund. Vergr. 20.

Manchmal führt der Herpes zoster ophth. bloss zu grösseren oder kleineren Infiltrationen in der Hornhaut, oder es bildet sich eine Keratitis neuroparalytica (vgl. pag. 949).

In schweren Fällen von Herpes zoster äussert sich die Erkrankung des Trigeminus nicht bloss an Haut und Cornea, sondern bis in die Tiefe des Auges. Sattler beschreibt einen Fall, wo ausser einem seichten Cornealgeschwür und Iritis auch Entzündung der Chorioidea und des Corpus ciliare und Infiltration des Glaskörpers vorhanden waren. Das Ganglion Gasseri und das Ganglion ciliare waren mit Rundzellen infiltrirt.

In seltenen Fällen befällt die Acne auch die Conjunctiva und die Cornea und zwar in Form von Limbus- und Corneal-Efflorescenzen, die rasch zerfallen und lange bestehen bleibende kreisrunde Geschwürchen hinterlassen (v. Arlt). Ueber Variola vgl. § 326.

§ 329. Verschiedene Entzündungsformen der Cornea, die mit circumscripten zelligen Infiltrationen beginnen und weiterhin sowohl der Fläche als der Tiefe nach um sich greifen und schliesslich nicht selten zu ausgebreiteten Zerstörungen des Hornhautgewebes führen, werden durch **mykotische Entzündungserreger** verursacht, welche offenbar durch kleine Substanzverluste in die Hornhaut eindringen.

Es gilt dies sowohl für die bei **gonorrhoischer** und **diphtherischer** Conjunctivitis auftretenden, als auch für die bei **Blennorrhoea neonatorum** mitunter central im Lidspaltenbereich sich bildenden, zu

raschem, geschwürigem Zerfall neigenden Infiltrationen. Doch werden diese in der Regel nicht direct durch das Eindringen der Gonokokken und Diphtheriebacillen in die Hornhaut verursacht, sondern sie werden durch secundäre Infection mit anderen Eitererregern gebildet, denen wohl die erstgenannten Mikroben durch ihre Toxine Vorschub leisten, so dass sie in dem vergifteten Gewebe eher Platz greifen können.

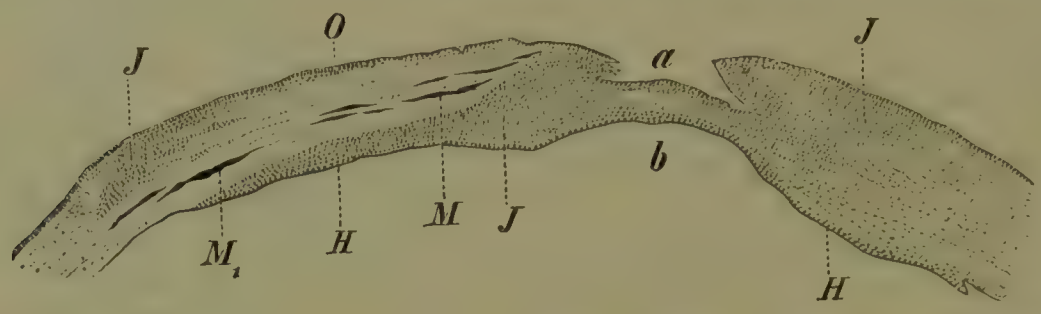

Fig. 649. Keratitis mycotica (Keratomalacia infantum). *a* Cornealulcus mit unterminirten Rändern. *b* Vordrängung des Geschwürsgrundes. *H* Hinterfläche der Cornea. *O* Vorderfläche derselben. *J* Zellige Infiltration der Cornea. *M* und M_1 Kokkenkolonieen.

Auch bei der **Keratomalacie der Neugeborenen** (vom 2.—4. Monat), die an Digestionsstörungen langsam zu Grunde gehen, kann mächtige Kokkeninvasion bis tief ins Cornealgewebe hinein nachgewiesen werden. Auch hier ist es der Lidspaltenbereich, in welchem um einen kleinen Epitheldefect zuerst ein Infiltrat auftritt, worauf, ähnlich wie bei der Blennorrhoea neonatorum, rasch ein Geschwür mit graugelbem Grund und gelben Rändern entsteht, das grosse Neigung hat, sich in der Fläche und nach der Tiefe auszudehnen und zu Perforation zu führen.

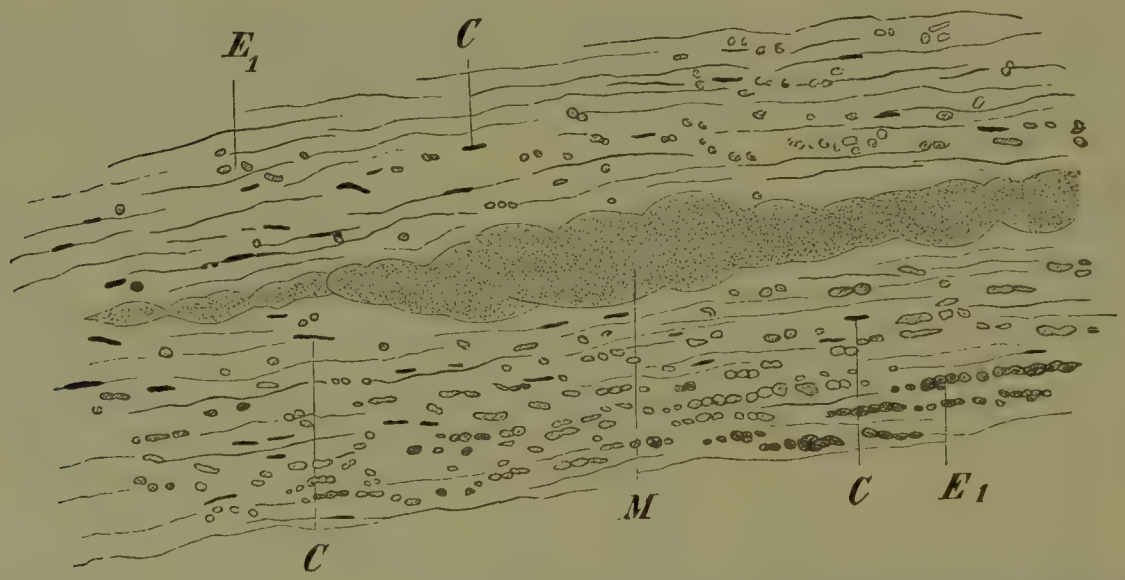

Fig. 650. Die Kokkenkolonie *M* der vorigen Figur bei stärkerer Vergrösserung. *C* Kerne von Cornealzellen. *E* Eiterkörperchen (die bei E_1 befinden sich nahe der Hinterfläche der Cornea). *M* Kokkenanhäufung zwischen den Lamellen der Cornea.

Hat sich bereits ein Geschwür gebildet (Fig. 649 *a*), so können in dessen Umgebung die Spalträume der Cornea mit Kokken (Fig. 649 *M*, M_1 und Fig. 650 *M*) dicht erfüllt sein. Unter Umständen findet man sie auch noch weit entfernt (Fig. 649 M_1) von dem Geschwüre. Die

kleinzellige resp. eiterige Infiltration (*J*) umgiebt theils das Geschwür, theils folgt sie den Kokkenherden, immerhin so, dass sie deren unmittelbare Umgebung freilässt. Auch Fraenkel und Franke wie Baumgarten fanden bei diesem Process in der Hornhaut Kokken und zwar den Staphylococcus pyogenes aureus, nicht den Xerosebacillus, der überhaupt nicht pathogen ist.

Nahe verwandt mit dieser Keratitisform ist offenbar die nach Trigeminuslähmung auftretende **Keratitis neuroparalytica.** Wird bei jungen Kaninchen der Trigeminus in der Schädelhöhle durchschnitten, so tritt (Haab) zunächst nahe dem Cornealcentrum eine Trübung auf, d. h. eine Stelle, innerhalb welcher das Epithel in eine nekrotische, schollige gelbliche Masse verwandelt ist, die Lücken zeigt, während die Zellen der angrenzenden Schichten der Cornealsubstanz sich nicht mehr oder nur ungenügend mit Hämatoxylin färben. Gleichzeitig stellt sich in den tiefer liegenden Cornealschichten eine Anhäufung von Rundzellen ein. Weiterhin bildet sich durch Zerfall des Epithels und der oberflächlichen Hornhautlagen ein Geschwür, dessen Grund in toto oder inselförmig mit Kokkenhaufen bedeckt ist, die jeweilen Fortsätze zwischen die Fibrillen der Cornea hinein senden und diese auflockern. Die Kokken bilden Zoogloeahaufen und sind klein. Mit ihrem Vordringen nimmt auch die Einwanderung von Eiterkörperchen in die Cornea zu und verursacht in der Umgebung des flachen Ulcus eine dicht gedrängte Infiltration. Durch fortgesetzte Vertiefung des Geschwüres kann es zur Perforation der Cornea kommen.

Vom **Ulcus serpens** vermuthete man schon lange, dass es bakterieller Natur sei. Mit Vorliebe im Lidspaltenbereich entstehend, greift es grösstentheils rasch in der Weise um sich, dass es nach einer oder mehreren Richtungen einen etwas erhabenen gelben Infiltrationsrand vorschiebt, während die zuerst eiterig infiltrirten Partieen sich bald wieder mehr oder weniger reinigen. Es wird häufig von Hypopyon begleitet. Sich selbst überlassen, richtet es grosse Verwüstungen an. Dieses typische Geschwür wird nach den Untersuchungen von Uhthoff und Axenfeld u. A. fast immer durch den Pneumococcus Fraenkel-Weichselbaum verursacht.

Die atypische Hypopyon-Keratitis mit beliebig, auch in die Tiefe des Gewebes sich ausbreitenden, eiterigen Infiltraten wird durch andere Eitererreger (Staphylo-, Streptokokken etc.), gelegentlich auch durch Pneumokokken veranlasst. Solche Keratitiden können z. B. auch bei Erysipel des Gesichts auftreten, wobei es sich wohl um den Streptococcus dieser Entzündung handelt. Der Grund eines solchen Geschwüres pflegt eiterig infiltrirt zu sein (Fig. 651 *1*) und wird von einer Zone (*2*) umgeben, in welcher die Horn-

Fig. 651. Mykotische Keratitis bei Erysipel des Gesichts. *1* Rand des centralen rundlichen Infiltrates. *2* Nekrotische Degenerationszone. *3* Zone der Kokken. *4* Demarkationszone. Präparat aus der Sammlung von Prof. Horner. Flächenschnitt. Vergr. 70.

hautzellen zu Grunde gegangen sind. Noch weiter nach aussen sind die Spalträume der Cornea mit Kokken (*3*) gefüllt, und das anstossende Gewebe mit Zellen infiltrirt (*4*), die vom Cornealrande her eingewandert sind.

Als Ulcus rodens Corneae bezeichnet man eine sehr seltene eigenthümliche Geschwürsform, die sich dadurch charakterisirt, dass ein seichter vascularisirter Substanzverlust mit nur mässig stark infiltrirtem Grunde und eigenthümlich weisslichem, etwas steilem, manchmal leicht unterminirtem Rande sich langsam, aber stetig vergrössert und so nach und nach im Laufe von Monaten die obersten Lagen der Hornhaut gleichsam abschält. Mikroskopische Untersuchungen fehlen.

Die sogenannte Keratitis dendritica ist identisch mit Herpes febrilis.

Die durch Tuberkulose, Syphilis und Lepra bedingten herdförmigen Entzündungen der Cornea sind sehr selten. Manz sah am unteren Cornealbord ziemlich zahlreiche frische, kleine Tuberkel in eine subepitheliale Zellinfiltration eingebettet; Roy und Alvarez wiesen in einem knötchenförmigen Corneal-Infiltrat Tuberkelbacillen nach *(Rev. clin. d'ocul. 1885).*

Auch die durch Eindringen von Aspergillus bedingte, zu grossen eiterigen Geschwüren und Hypopyon führende Keratomycosis aspergillina ist bis jetzt nur ganz selten zur Beobachtung gekommen (vergl. Leber, *v. Gräfe's Arch. Bd. 25, Die Entstehung der Entzündung etc., Leipzig 1891,* und Lippmann, *Inaug.-Diss. Berlin 1882).*

§ 330. Den Hauptrepräsentanten der **diffusen Hornhautentzündungen** bildet die gewöhnlich beide Augen befallende **Keratitis interstitialis diffusa** s. K. profunda, s. parenchymatosa, s. scrophulosa (v. Arlt, Mackenzie), s. syphilitica (Hutchinson), welche mit Vorliebe im jugendlichen Alter und zwar namentlich bei Individuen, die von syphilitischen Eltern abstammen (Hutchinson), auftritt. Horner konnte für 64 %, Saemisch für 62 % und Michel für 55 % hereditäre Syphilis nachweisen. Auch Fournier spricht sich für die hereditär-syphilitische Natur der Entzündung aus. Ein kleinerer Theil der Kranken zeigt die Erscheinungen der Scrophulose.

Zu Beginn der Affection bildet sich unter ganz geringer pericornealer Injectionsröthe an irgend einer Stelle des Cornealrandes eine schwache grauliche Trübung, die, langsam grösser werdend, sich in die Cornea vorschiebt, während nach und nach an anderen Stellen des Hornhautrandes dasselbe stattfindet. Indem so die ganze Randzone durch Confluenz der Einwanderungsgebiete sich trübt, rückt von allen Seiten die Infiltration gegen das Centrum der Hornhaut vor und wird hier zuletzt am intensivsten. Nach und nach hellen die Randpartieen sich wieder auf, doch ist die Aufhellung oft eine unvollständige, indem einzelne wolkige, aus feinen, verwaschenen Fleckchen sich zusammensetzende Trübungen, die in verschiedenen Schichten der Membran liegen, länger bestehen bleiben. Nach Wochen und Monaten kann die ganze Hornhaut wieder normale Durchsichtigkeit erlangen, doch bleiben da, wo die Infiltration eine lang andauernde war oder wo öftere Rückfälle statthatten, gewöhnlich zarte oder auch dichte Trübungen für immer zurück.

Im Verlauf der Entzündung tritt nie ulceröser Zerfall der Cornealoberfläche auf, dagegen wird diese über den infiltrirten Stellen matt und verliert ihren spiegelnden Glanz. Ferner beobachtet man gewöhnlich im Verlauf des Processes Gefässbildung in der Hornhaut, namentlich in den späteren Stadien. Die Gefässe sind oft ganz fein, kaum sichtbar, durchziehen aber die Hornhaut auch in den tieferen

Schichten in radiärer Anordnung. In anderen Fällen liegen sie in den vorderen Schichten so dicht an einander gedrängt, dass die ganze Membran eine stark geröthete Färbung bekommt.

Häufig wird diese Keratitis von Iritis begleitet, die meist den Charakter der Iritis serosa trägt. Ferner lassen sich oft nach Ablauf der Entzündung noch tiefere Complicationen, wie Glaskörperflocken, hintere Polarkatarakt, periphere Chorioiditis etc. nachweisen.

Aehnliche diffuse Infiltrate werden, wenn auch selten, nach Intermittens (v. Arlt), ferner nach Verletzungen der Hornhaut durch stumpfe Gewalt oder auch in der Umgebung von Stich- und Schnittwunden sowie von Skleritisherden und endlich bei acquirirter Syphilis im secundären Stadium derselben beobachtet. Bei letztgenannter für Syphilis seltenen Form ist die Trübung gewöhnlich schon von Anfang an mehr wolkig, indem sie sich aus verwaschenen kleinen Fleckchen zusammensetzt.

Endlich ist zu erwähnen, dass auch bei heftigen Entzündungen der Regenbogenhaut eine leichte diffuse, auf Einwanderung von Leukocyten beruhende Trübung der Hornhaut sehr oft vorkommt.

Literatur über Keratitis.

***v. Arlt**, Acne der Cornea, Klin. Darstellung der Krankheiten des Auges p. 85.*
***Arnold**, Gefässbildung in der Cornea, Virch. Arch. 53. Bd.*
***Baumgarten**, Jahresbericht II.*
***Böttcher**, Virch. Arch. 58. u. 62. Bd.*
***Cohnheim**, Virch. Arch. 40., 44. und 61. Bd.*
***Eberth**, Zur Kenntniss der bakteritischen Mykosen, Leipzig 1872, Centralbl. f. d. med. Wiss. 1873, und Untersuch. aus d. pathol. Institut in Zürich 2. Heft p. 21.*
***Fraenkel** und **Franke**, Arch. f. Augenheilk. 17. Bd.*
***Hoffmann**, Virch. Arch. 42. u. 54. Bd.*
***Horner**, Keratitis phlyctaenularis u. Herpes corneae, Gerhardt's Handb. d. Kinderkh. V.*
***Hutchinson, J.**, Keratitis interstitialis diffusa, Diseases of the eye and ear consequent on inherited syphilis, London 1863.*
***Iwanoff**, Keratitis phlyctaenularis, Zehender's klin. Monatsbl. 1869.*
***Key, Axel** und **Wallis**, Virch. Arch. 60. Bd.*
***Krückow**, Klin. Monatsbl. f. Augenheilk. 1875 (Heidelberger Vers.).*
***Leber**, Die Entstehung der Entzündung etc., Leipzig 1891.*
***Sattler**, Herpes zoster, Wiener med. Presse 1891.*
***Silvestri**, Gräfe's Arch. 37. Bd.*
***Talma**, Gräfe's Arch. 18. Bd.*
***Uhthoff u. Axenfeld**, Gräfe's Arch. 42. u. 44. Bd.*
***Uhthoff**, Ueber die neueren Fortschritte d. Bakteriologie etc., Samml. zwangslos. Abh. v. Vossius 2. Bd. Heft 5.*

4. Die Entzündungen der Sklera.

§ 331. Die Lederhaut wird viel weniger häufig als die Hornhaut von Entzündungen befallen, und es ist bloss der vor dem Aequator bulbi liegende Theil derselben, von welchem wir Entzündungsprocesse kennen, während es fraglich ist, ob solche auch in der Sklera des hinteren Bulbusabschnittes vorkommen. Die **Scleritis** kann für sich allein auftreten (einfache oder solitäre Scleritis, auch Episcleritis genannt) oder zusammen mit Entzündungen der Cornea, Iris oder Chorioidea (Kerato- oder Uveoscleritis). Bei der Scleritis bildet sich zwischen Cornealrand und Aequator Bulbi, meist 3 bis 7 mm von ersterem entfernt, eine umschriebene Röthung und hügelartige Schwellung von mehreren Millimetern Durchmesser, deren Färbung bald eine leicht bläulich-rothe wird. Ueber die Kuppe des Hügels

zieht die stark injicirte, oft etwas ödematöse Conjunctiva glatt hinweg, die Kuppe ist demnach nicht wie bei ähnlich aussehenden grossen Ekzempusteln von einem Substanzverlust eingenommen. Der Hügel kann nach längerer oder kürzerer Zeit sich wieder langsam abflachen und spurlos verschwinden, oder es zeigt sich später an seiner Stelle eine grauliche Färbung der Sklera. Es kann ferner die den Hügel bedingende Infiltration concentrisch zur Cornea weiterwandern und überall hinter sich die grauliche, auf Verdünnung beruhende Verfärbung der Sklera zurücklassen (Scleritis migrans), so dass schliesslich nach Ablauf des Processes die ganze circumcorneale Skleralzone eine schieferige Färbung zeigt. Ferner kann bei länger dauernden skleritischen Processen der benachbarte Theil der Cornea in Mitleidenschaft gezogen werden, wobei sich in derselben ein tiefliegendes, zungenförmiges, diffuses Infiltrat bildet, das sich unter Umständen weit in die Cornea hinein vorschiebt, die sogenannte sklerosirende Keratitis. Baumgarten fand jedoch, dass es sich hierbei nicht um eine Sklerose der Hornhautfibrillen, sondern um eine intensive zellige Infiltration und Verfettung handelt.

Die Scleritis kann sich auch zu Keratitis interstitialis diffusa und zu chronischer Entzündung der Iris (besonders zu Iritis serosa) und zu schleichender Chorioiditis hinzugesellen. Im letzteren Falle ist die Scleritis oft mehr eine diffuse und führt dann unter Umständen zu Ektasie des vorderen Skleralabschnittes (Staphyloma Sclerae).

Die mikroskopische Untersuchung (Baumgarten, Uhthoff) ergiebt bei Scleritis starke Durchsetzung des Gewebes mit Rundzellen, insbesondere in der Umgebung der Gefässe. Ferner kann sich starke Erweiterung der Lymphgefässe hinzugesellen.

Tuberkulose der Sklera ist bis jetzt nur selten nachgewiesen worden. Etwas häufiger trifft man syphilitische entzündliche Veränderungen, namentlich das Gumma, welches grössere und mehr gelbliche Buckel bildet als die solitäre Scleritis.

Literatur über Scleritis.

***Baumgarten**, Gräfe's Arch. 22. Bd.* ***Uhthoff**, Gräfe's Arch. 29. Bd.*

5. Die Entzündungen der Uvea: Iritis, Cyclitis, Chorioiditis.

§ 332. Alle heftigen oder langdauernden Entzündungen eines der drei Uvealabschnitte führen meist auch zu Mitbetheiligung der übrigen und ziehen leicht die benachbarten, nicht zum Uvealtractus gehörigen Theile in Mitleidenschaft.

Die Entzündung der Regenbogenhaut, die **Iritis**, giebt sich dadurch zu erkennen, dass zunächst die vorderen Ciliargefässe und ihre die Cornea unmittelbar umgebenden Endausbreitungen stärkere Füllung zeigen, eine Veränderung, die als Ciliar- oder Pericornealinjection bezeichnet wird und eine ca. 3—6 mm breite, leicht bläuliche Röthung rings um die Cornea bildet. Die Iris verliert sodann ihren Glanz, wozu eine leichte Trübung des Humor aqueus beiträgt; sie verfärbt sich, wird in Folge stärkerer Gefässfüllung mehr röthlich, ohne dass gewöhnlich gröbere Gefässe dabei sichtbar werden. Ein Hauptmerkmal bilden weiterhin Verkle-

bungen des Pupillarrandes mit der ihm anliegenden Linsenkapsel. Diese als hintere Synechieen bezeichneten Adhäsionen der Iris sind entweder ganz schmal und treten bei Dilatation der Pupille als feine, an der Kapsel festhaftende Spitzen hervor, oder aber sie sind breit und heften einen grösseren Abschnitt oder auch (ringförmige Synechie oder Pupillarabschluss) den ganzen Pupillarrand an die Kapsel fest. Bei stärkeren Graden der Iritis wird die Iris verdickt, aufgelockert, die Trübung des Kammerwassers wird stärker, es kann sich sogar durch Senkung eiterigen Exsudates ein Hypopyon im unteren Theil der vorderen Kammer bilden und die Pupille sich mit einer Exsudatmembran anfüllen (Pupillarverschluss).

Die eben beschriebene Form der Entzündung wird auch **plastische Iritis** genannt, im Gegensatz zu einer anderen Form, der **Iritis serosa**, bei der die makroskopisch sichtbaren Veränderungen der Iris mehr zurücktreten, dagegen punktförmige Exsudatbeschläge an der Hinterwand der Cornea die entzündliche Exsudation anzeigen. Die pericorneale Injection kann hier fast ganz fehlen, ebenso die Verfärbung der Iris und die Bildung von Synechieen. Die Exsudatbeschläge haben graulliche oder graulich-bräunliche Färbung und finden sich meist als feinste Punkte disseminirt auf der unteren Hälfte der DESCEMET'schen Membran. Grössere Präcipitate (bis stecknadelkopfgross) haben graulichweisse Färbung und liegen mehr in der Nähe des Cornealfalzes. Da man früher glaubte, dass diese Punkte in der Hornhaut lägen, nannte man den Process fälschlich Keratitis punctata.

Die Iritis serosa verläuft mehr chronisch und bildet gewöhnlich nur eine Theilerscheinung einer Entzündung des ganzen Uvealgebietes, so dass im weiteren Verlauf leicht Erscheinungen von Entzündung des Corpus ciliare (Cyclitis) und von Entzündung der Choroidea sich zeigen und das Bild der Irido-Chorioiditis entsteht.

Eine allzu scharfe Trennung der beiden erwähnten Entzündungsformen der Iris ist übrigens nicht rathsam, denn einerseits ergiebt die anatomische Untersuchung auch bei der Iritis serosa viel stärkere entzündliche Infiltration der Iris, als dies makroskopisch zu vermuthen ist, andererseits kommt es bei länger dauernder Iritis serosa gewöhnlich auch zu Synechieenbildung und oft zu Verklebung der ganzen Irishinterfläche mit der Linse und umgekehrt bei der plastischen Iritis zu Präcipitation auf der DESCEMET'schen Membran.

Bei fibrinös-eiteriger (plastischer) Iritis, wie sie sicht leicht durch Einbringen chemisch reizender Stoffe in die vordere Kammer erzeugen lässt, wird nach MICHEL das die Vorderfläche der Iris überziehende Endothelhäutchen durch ein zellig-fibrinöses Exsudat von dem unterliegenden Irisstroma abgehoben. Auch zwischen Iris-Hinterfläche und Linsenkapsel sowie vor dem Endothelhäutchen in der vorderen Kammer findet sich fibrinös-eiteriges Exsudat. Das Gewebe der Iris zeigt Aufquellung des Bindegewebes, starke Füllung der Gefässe, manchmal Blutextravasate und endlich diffuse, mehr oder weniger starke, perivasculäre zellige Infiltration. Der Pupillarrand ist mit der auch im Pupillargebiet vorfindlichen fibrinösen Exsudatmasse verklebt.

Bei Iritis serosa bestehen nach KNIES die punkt- bis kleinstecknadelkopfgrossen graulichen Auflagerungen auf der Hinterwand der Cornea aus kleineren und grösseren Häufchen aus der Iris ausgewanderter Rundzellen, gemischt mit Detritus und Pigmentkörnchen. Unter den grösseren Herden ist der Endothelbelag der DESCEMET'schen Membran zu Grunde gegangen, unter den kleineren erscheint er dagegen intact. Die Iris zeigt bedeutende, nach der Vorderfläche hin an Mächtigkeit zunehmende zellige Infiltration, die da und dort sogar herdförmige Verdickungen bedingt. Nicht weniger

infiltrirt sind das Corpus ciliare und die Chorioidea. Die Mitbetheiligung der Chorioidea an der Entzündung der Iris dürfte übrigens nicht bloss bei dieser Form der Iritis, sondern auch bei der fibrinös-eiterigen Regel sein. SATTLER fand wenigstens fast constant Rundzellen in der Choriocapillaris von Augen, die an Iritis und Irido-cyclitis erkrankt waren.

§ 333. Die sehr häufige, oft an beiden Augen sich einstellende **syphilitische Iritis** unterscheidet sich makroskopisch durch nichts von dem oben gegebenen Bild der plastischen, durch Trauma, Rheuma etc. bedingten Iritis, doch kann sie auch eine Mischung zwischen der plastischen und serösen Form darbieten. Manchmal aber werden im Gewebe der Iris 2—6 mm grosse Knoten gebildet, die gewöhnlich Gummata genannt werden. Nach Untersuchungen von MICHEL und FUCHS sind auch die Formen, welche das Bild einfacher Entzündung bieten, mikroskopisch durch Knötchen charakterisirt. Die makroskopisch sichtbaren gelbrothen, meist am Pupillarrande sitzenden Syphilome der Iris bestehen aus dichtgedrängten jungen Bindegewebszellen und strotzend gefüllten Gefässen. Die Zellen sind klein, haben wenig Protoplasma und runde, stark lichtbrechende Kerne. COLBERG fand ausserdem Wucherung der Adventitialzellen von Gefässen. FUCHS sah in kleinen syphilitischen Tumoren der Iris Riesenzellen und um diese Herde sowohl als in der übrigen Iris syphilitische Gefässerkrankung.

NEUMANN beschrieb ein Gumma, das einen Theil der Iris, des Corpus ciliare, der Sklera, Chorioidea und Retina einnahm und das auf der Schnittfläche theils markig weiss, theils schleimig und farblos aussah und aus einem weichen, zellenreichen, von einem reichen Netz zarter Gefässe durchzogenen Gewebe bestand. Die makroskopisch nicht veränderten Theile der Iris und Chorioidea zeigten weit über die Grenzen der sichtbaren Infiltration hinaus starke Zellanhäufungen, namentlich in der Umgebung der Gefässe.

Die **tuberkulöse Iritis** ist selten, befällt meist bloss das eine Auge und besteht gewöhnlich in einer langsamen Entwicklung von Tuberkelknötchen. Die Affection ist schon lange bekannt, aber als Granulom beschrieben worden. Sie kann unter dem Bild einer Iritis serosa beginnen, doch zeigen sich auf der Iris, namentlich nahe ihrem Ciliaransatz und im FONTANA'schen Raum, aber auch auf ihrer Fläche, bald kleine grauliche Knötchen. Indem diese wachsen und sich vergrössern, gewinnt nach und nach die Wucherung das Aussehen eines graurothen, feine Gefässe zeigenden, höckerigen Tumors, der mehr und mehr die vordere Kammer ausfüllt, wobei in der Cornea gewöhnlich Trübung und Gefässbildung auftreten. Nun kann Stillstand eintreten und die Wucherung im Laufe von Monaten rückgängig werden und verschwinden, oder aber es dehnt sich die Tuberkelbildung weiter aus, ergreift und zerstört auch das Corpus ciliare und die angrenzende Sklera und tritt schliesslich in Form eines käsigen Zerfall zeigenden Buckels oder Walles nahe der Cornealgrenze zu Tage, worauf dann langsam Phthisis bulbi folgt. Die Chorioidea bleibt oft ganz frei von Tuberkeln.

Es ist bemerkenswerth, dass in der Mehrzahl der bisherigen Beobachtungen die untere Hälfte der Iris (wenigstens im Beginn) Sitz der Tuberkelknötchen war.

Literatur über Iritis.

Fuchs, *Gumma der Iris, Gräfe's A. 30. Bd.*
Gräfe, Alfr., u. Colberg, *Gumma d. Iris, Gräfe's Arch. 8. Bd.*
Knies, *Iritis serosa, A. f. Augenheilk. 9. Bd.*
Michel, *Gräfe's Arch. 27. Bd.*
Neumann, *Gumma d. Ciliargegend, Gräfe's Arch. 18. Bd.*
Sattler, *Gräfe's Arch. 22. Bd.*

Literatur über tuberkulöse Iritis.

Haab, *Gräfe's Arch. 25. Bd.*
Knapp, *Helmholtz'sche Festschr., Stuttgart 1891.*
Köster, *Cbl. f. d. med. Wiss. 1873.*
Manfredi, *Annal. di Ottalm. 4. Bd.*
Pruneda, Costa, *Gräfe's Arch. 26. Bd.*
Samelsohn, *Berl. klin. Woch. 1879.*
Weiss, *Gräfe's Arch. 23. Bd.*

§ 334. An der Entzündung des Ciliarkörpers, der **Cyclitis**, betheiligen sich namentlich dessen nicht musculöser Theil, d. h. die gefässreichen Ciliarfortsätze, und der plane Theil bis zur Ora serrata. Häufig ist der Process mit Entzündung der Chorioidea und der Iris combinirt. Makroskopisch giebt er sich anfänglich durch leichte Trübung des Humor aqueus und des vorderen Theiles des Glaskörpers, Präcipitate auf der Hinterfläche der Hornhaut und leichte Exsudation im Pupillargebiete zu erkennen, worauf aber bald Verlöthung der ganzen Rückseite der Iris mit der Linsenkapsel und Retraction der Ciliarzone der Iris folgt, wodurch die Peripherie der Kammer vertieft wird. Die von den Ciliarfortsätzen ausgehende entzündliche Exsudation bildet sowohl zwischen Iris und Linse als zwischen Irisperipherie und Ciliarfortsätzen (hinterer Kammerfalz) allmählich sich organisirende, bindegewebig werdende Massen, durch deren Zusammenziehung die Iris nach hinten gezogen wird. Ebenso können auch die vor und hinter der Linse befindlichen Exsudatmassen, welche bei ihrer bindegewebigen Umwandlung schrumpfen, das Corpus ciliare von der Sklera ab- und gegen die Bulbusaxe hinzerren. Die der Cyclitis immer folgende tiefe Alteration des Glaskörpers, die sich in einer Trübung desselben durch zelliges und fibrinöses Exsudat, in Bildung von fetzigen, dünnen Membranen, sowie durch Schrumpfung zu erkennen giebt, führt gewöhnlich zu totaler Netzhautablösung und zu kataraktöser Trübung und Schrumpfung der Linse. Ist die Entzündung eine heftige und nimmt die Exsudation einen eiterigen Charakter an, so kann sich, ohne dass vielleicht die Iris schon stark an der Entzündung Theil nimmt, in der vorderen Kammer ein Hypopyon bilden. Die eiterige Cyclitis führt oft zu Entzündung des ganzen Uvealgebietes und zu Panophthalmie, während die fibrinöse Cyclitis mit langsamer Phthisis bulbi endigt, wobei oft starke intercurrente oder anhaltende Herabsetzung des intraocularen Druckes eine charakteristische Erscheinung bildet.

Die Ursachen der Cyclitis sind, abgesehen von den Entzündungen, die von der Iris oder Chorioidea auf das Corpus ciliare übergehen, namentlich Verletzungen durch Wunden oder eingedrungene Fremdkörper. Zuweilen erregt eine Wunde der pericornealen Skleralzone erst im Vernarbungsstadium Entzündung im Corpus ciliare, wobei die Narbe sich einzieht und auf dasselbe drückt, oder ektatisch wird und dadurch Veranlassung zu Zerrung der Iris und des Corpus ciliare giebt.

Verletzungen führen mitunter nicht bloss zu Entzündung des von ihnen betroffenen Ciliarkörpers, sondern auch zu Cyclitis des anderen

Auges und damit zu der als **sympathische Entzündung** bezeichneten Erkrankung des zweiten Auges. Sie kommt hauptsächlich nur nach Cyclitis oder Iridocyclitis mit Perforation der Bulbuskapsel durch Stich, Schnitt, Ruptur, Fremdkörper oder Geschwür vor, nie nach spontaner Entzündung des ersten Auges. Das zweite Auge kann schon nach 3 Wochen, aber auch erst nach 20 Jahren von der sympathischen Entzündung ergriffen werden. Im letzteren Falle lassen sich gewöhnlich im inducirenden Auge noch active Entzündungsvorgänge nachweisen, die vielleicht erst nach längerer Ruhe daselbst aufgetreten sind. Auch phthisische zusammengeschrumpfte Bulbi können noch sympathische Entzündung erregen. — Auf welchem Wege die Entzündung auf das andere Auge übergeht, ist noch nicht festgestellt.

§ 335. Die **Chorioiditis** oder die Entzündung der Aderhaut dehnt sich oft auch auf die Iris und das Corpus ciliare (Irido-chorioiditis) oder auf die Retina (Chorioretinitis) aus, oder es dringen zum mindesten die Entzündungsproducte in die Retina oder den Glaskörper ein.

Bei der **acuten Chorioiditis** sind nach Sattler zuerst die nach aussen von der Choriocapillaris liegenden pigmentlosen Lagen (ein feines, elastisches Netzwerk, in welchem kleine Arterien und Venen verlaufen) und alsdann die Capillaris selbst Hauptsitz der zelligen Infiltration; die pigmentirten äusseren Schichten der Chorioidea sind weniger davon betroffen. Bei Zunahme der zelligen Infiltration ist die Grenze zwischen der Choriocapillaris und der infiltrirten, pigmentlosen, nicht selten auch von Extravasaten durchsetzten Schicht nicht mehr erkennbar, während die nach aussen folgenden pigmentirten Schichten — die Lage der grösseren Gefässe und die Suprachorioidea — in der Regel viel weniger mit Zellen infiltrirt, dagegen mehr durch fibrinöses Exsudat auseinandergedrängt und von Blutextravasaten durchsetzt sind. Bei acuter eiteriger Aderhautentzündung kommt es nicht selten zu hyalinen, mit Eiterkörperchen gemischten Ausscheidungen auf die innere, der Retina anliegende Oberfläche der Glaslamelle, wodurch das Pigmentepithel der Retina durchbrochen und zerstört wird.

Die acute Chorioiditis suppurativa wird durch Infection bedingt und kommt danach bei verunreinigten Wunden oder Geschwüren der Hornhaut und Sklera, ferner bei septischer Embolie und bei Meningitis cerebrospinalis zur Beobachtung. Sie ist durch rasch wachsende Chemosis der Conjunctiva bulbi, leichte Exsudation im Pupillarbereich und Hypopyon charakterisirt, welchen Erscheinungen ein gelblich-grauer Reflex in der Tiefe des Auges, der von Eiteransammlung im Glaskörper herrührt, rasch folgt. Während bei Cerebrospinalmeningitis die Entzündung damit meist ihren Höhepunkt erreicht, und der weitere Verlauf ähnlich dem bei Cyclitis sich gestaltet, ergreift die septische Entzündung des Uvealtractus gewöhnlich rasch das ganze Auge; es kommt zu ödematöser oder eiteriger Entzündung der Tenon'schen Kapsel, Unbeweglichkeit des etwas vorgedrängten Bulbus, d. h. zu **Panophthalmie**, wobei auch die Cornea eiterig infiltrirt wird. Es kann dann entweder der Eiter die Bulbuskapsel durchbrechen, oder es tritt bloss Schrumpfung und Phthisis bulbi ein.

Die durch Embolie septischer, resp. bakteritischer Substanzen bedingte **metastatische Ophthalmie** kommt im Gefolge allgemeiner Pyämie vor, es kann aber auch die Entzündung des einen oder beider Augen die einzige Metastase im ganzen Körper sein. Jede septische

Wunde kann das Material einer solchen Embolie liefern, ein Panaritium sowohl wie der puerperale Uterus, letzterer aber vorzugsweise häufig. Oft bildet auch Endocarditis mit Wucherung von Kokken auf den Klappen das Mittelglied oder den Ausgangspunkt der Infection. Heiberg, Hosch, Wedl und Bock fanden Zoogloeamassen in den Gefässen der Chorioidea und Retina, Michel in der Iris.

Die chronischen Entzündungen der Chorioidea fallen grösstentheils ins Gebiet der **Chorioiditis** und **Chorioretinitis disseminata,** bei welcher sich in der Aderhaut (ohne dass die Iris sich gewöhnlich an dem Processe betheiligt) circumscripte Entzündungsherde bilden, die zu Beginn bald mehr in den peripheren, bald mehr in den centralen Theilen der Membran zerstreut sind. Wächst ihre Zahl, indem schubweise da und dort neue solche Herde sich bilden, so können sie stellenweise confluiren. Die Herde besitzen anfangs eine gelbrothe Farbe und etwas verwaschene Grenzen. Allmählich geht die Färbung, indem die Herde sich noch etwas vergrössern, in eine gelbe, dann weissliche über, und inmitten der hellen, runden oder ovalen oder unregelmässig begrenzten Flecken können sich kleinere oder grössere Pigmentinseln (Fig. 652) bilden. Häufig werden auch die Ränder der Herde von Pigment eingesäumt.

Neben den hellgelben oder weissen Herden können von Anfang an rundliche oder vielgestaltige Pigmentflecken von tiefschwarzer Färbung auftreten, welche ebenfalls langsam wachsen und oft sehr zahlreich sind. Manchmal bilden sie sogar die Mehrzahl der Erkrankungsherde. Eine von Förster als Chorioiditis areolaris bezeichnete, besonders im hinteren Theil der Chorioidea auftretende Form der Entzündung charakterisirt sich dadurch, dass die langsam grösser werdenden Pigmentflecken sich im Centrum aufhellen. In dieser Weise kann die ganze Chorioidea erkranken, doch treten mitunter nur vereinzelte Herde auf. Ferner kann der hintere Pol des Auges frei bleiben und nur die Peripherie erkranken oder umgekehrt. Letzteres führt zur Chorioiditis posterior, bei welcher gewöhnlich auch die Retina stark in Mitleidenschaft gezogen wird. Uebrigens zeigen schon bei jeder floriden Chorioiditis die Retinalgefässe starke Füllung, und auch die Opticuspapille lässt gewöhnlich Capillarhyperämie erkennen.

Fig. 652. Chorioiditis disseminata. Ophthalmoskopisches Bild des Augenhintergrundes.

Die anfänglich kleinen und von unversehrtem Pigmentepithel bedeckten Herde bestehen aus einer vascularisirten, knötchenförmigen Ansammlung dicht gedrängter, farbloser Rund- und Spindelzellen. In

grösseren Herden findet sich auch amorphes und fibrinöses Exsudat zwischen den Zellen eingelagert, und es fehlt dann das Pigmentepithel über den mit der Retina sich verlöthenden Herden, resp. es wandeln sich dessen Zellen in farblose abgeplattete Zellen um (Herzog Carl in Bayern). Die Knoten können spurlos wieder verschwinden (v. Wecker), führen indessen häufiger zu umschriebenen Atrophieen, an denen die Retina fest adhärirt (Fig. 653 *V*). Letzteres hängt damit zusammen, dass in den älteren Chorioidalherden eine bindegewebige Umwandlung eintritt, dass ferner die Glasmembran der Chorioidea verloren geht, worauf die verdickten Radiärfasern der Netzhaut in den Chorioidalherd hineinwuchern. Die Stäbchen und Zapfen und die äusseren Körner gehen an diesen Stellen zu Grunde. Das Pigmentepithel dagegen geräth oft in Wucherung und führt zu starken Anhäufungen von Pigment (Fig. 653 *P*).

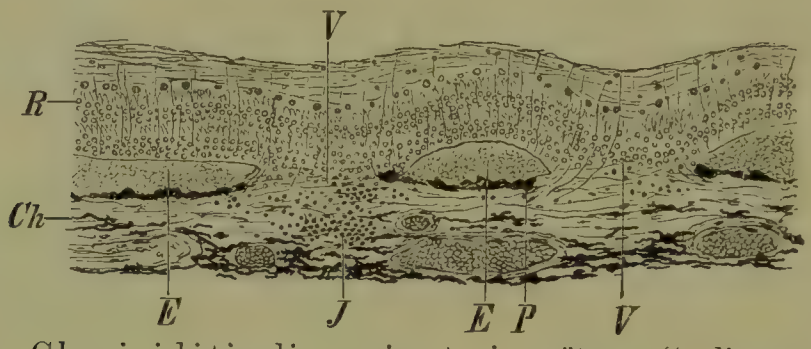

Fig. 653. Chorioiditis disseminata in späterem Stadium. *Ch* Chorioidea. *R* Retina, mit ersterer stellenweise verlöthet (*V*), Stäbchen und Zapfen zu Grunde gegangen, das Retinalpigment zum Theil gewuchert (*P*), zum Theil geschwunden (bei *V*). *J* Herd farbloser Blutkörperchen in der Chorioidea. *E* Formloses Exsudat zwischen dieser und der Retina. Vergr. 20.

Die Chorioidea kann an Stelle der früheren knotenförmigen Infiltrate ganz oder theilweise zu Grunde gehen, so dass an deren Stelle bloss etwas Bindegewebe mit wenigen oder gar keinen Gefässen übrig bleibt, welches grell weiss erscheinende Flecken bildet. Die oft so zahlreichen Pigmentherde werden theils vom Pigmentepithel, theils vom Chorioidalpigment gebildet.

Herzog Carl in Bayern wies bei Albuminurie ausgebreitete arteriitische Veränderungen auch in der Chorioidea nach.

Literatur über Chorioiditis suppurativa.

Heiberg, *Cbl. f. d. med. Wiss. 1874.*
Hirschberg, *Arch. f. Augenheilk. 9. Bd.*
Hosch, *Gräfe's Arch. 26. Bd.*
Michel, *Gräfe's Arch. 27. Bd.*
Roth, *Dtsch. Zeitschr. f. Chir. 1. Bd.*
Sattler, *Gräfe's Arch. 22. Bd.*
Wedl u. Bock, *Path. Anatomie des Auges 1886.*

Literatur über Chorioiditis disseminata und syphilitica.

Carl Theodor *Herzog in* ***Bayern,*** *Gräfe's Arch. 25. Bd., und Ein Beitrag zur pathol. Anatomie des Auges bei Nierenleiden, 1887.*
Iwanoff *und* ***v. Wecker,*** *Handb. von Gräfe und Saemisch 4. Bd.*
Nettleship, *Syphilit. Chorioiditis, Ophthalm. Hosp. Rep. 11. Bd. 1887.*
Schön, *Klin. Monatsbl. f. Augenheilk. 1875.*

§ 336. **Syphilitische Entzündungen** sind in der **Chorioidea** viel weniger häufig als in der Iris, doch kommen kleinere oder grössere,

in der Aequatorialgegend vertheilte syphilitische Herde ganz ähnlich denen vor, die bei der Chorioiditis disseminata geschildert wurden. Eine andere Form der syphilitischen Aderhautentzündungen ist bloss durch diffuse; staubartige Trübung des Glaskörpers, namentlich des axialen Theiles desselben charakterisirt, wodurch die Papille und deren Umgebung stark verschleiert werden. Eine fernere, aber seltene Form führt zu ausgebreiteter, massiger Infiltration der Chorioidea und Retina in der Gegend des hinteren Poles mit nachfolgender starker bindegewebiger Atrophie. Alle diese syphilitischen Chorioidalentzündungen bedürfen noch genauerer anatomischer Untersuchungen.

Die **Tuberkulose** tritt in der Chorioidea entweder als acute Miliartuberkulose oder als chronische Tuberkulose in Form der conglobirten Tuberkelwucherung auf, doch ist letztere selten. Die erstere Form bildet gewöhnlich eine Theilerscheinung allgemeiner Miliartuberkulose, und zwar findet man nach Cohnheim in allen, nach Litten in 75% sämmtlicher Fälle von allgemeiner Miliartuberkulose in der Chorioidea miliare Tuberkelknötchen. Es können alle Bezirke der Chorioidea der Sitz derselben sein. Ihre Zahl kann von 3—6 auf 50—60 ansteigen, ihre Grösse variirt von 0,4—1,5 mm. Sie liegen unter der Choriocapillaris (Manz). Die Netzhaut ist über denselben gewöhnlich nicht wesentlich verändert und nur leicht durch die Knötchen emporgewölbt. Ebensowenig alterirt ist der Glaskörper. Das Corpus ciliare und die Iris werden nur selten von miliaren Tuberkeln befallen. Die Chorioidalknötchen zeigen die typische Structur des miliaren Tuberkels. Die übrigen Partieen der Chorioidea sind in der Umgebung der Knötchen mit Rundzellen infiltrirt.

Die chronische Tuberkulose der Chorioidea, die zur Bildung grösserer conglobirter Knoten führt, wurde zuerst von A. v. Gräfe an einem Schweinsauge durch mikroskopische Untersuchung aufgefunden. Beim Menschen bildet die Erkrankung Tumoren in der Chorioidea, welche im Centrum verkäsen. Dabei kann die Sklera perforirt werden und die Wucherung ausserhalb derselben sich weiter ausbreiten. Es kann auch das Corpus ciliare Sitz eines Tuberkelknotens sein (Neese).

Literatur über Miliartuberkulose der Chorioidea.

Brückner, *Gräfe's Arch. 25. Bd.*
Busch, *Virch. Arch. 36. Bd.*
Cohnheim, *Virch. Arch. 39. Bd.*
Fränkel, *Jahrb. f. Kinderheilk. 2. Bd.*
v. Gräfe, A., u. Leber, *Gräfe's A. 14. Bd.*
Litten, *Volkmann's klin. Vortr. No. 119.*
Manz, *Gräfe's Arch. 4. u. 9. Bd.*
Perls, *Gräfe's Arch. 19. Bd.*

Literatur über chronische Tuberkulose der Chorioidea.

v. Gräfe, *dessen Arch. 2. Bd.*
Haab, *Helmholtz'sche Festschr., Stuttg. 1891.*
Manz, *Zehender's klin. Monatsbl. 1881.*
Neese, *Arch. f. Augenheilk. 16. Bd.*
Wagenmann, *Arch. f. Ophthalm. 34. Bd.*
Weiss, *Gräfe's Arch. 23. Bd.*

6. Die Entzündungen der Retina.

§ 337. Die **Retinitis** tritt am prägnantesten in der Form der **eiterigen, durch septische Infection** bedingten Entzündung auf, sei es dass die Entzündungserreger durch die Blutbahn (metastatische Retinitis), sei es dass sie durch Wunden oder Geschwüre in das Innere des Bulbus eindringen. Die Entzündung kann rasch von der

Chorioidea auf die Retina übergreifen, oder es kann bloss die Retina, wenigstens eine Zeit lang, Sitz des Entzündungsprocesses sein, oder es können endlich, und dies ist namentlich bei der metastatischen Retinitis das Häufigere, sowohl in die Chorioidea als in die Retina infectiöse Emboli gelangen und in beiden Membranen gleichzeitig Entzündung erregen. In allen Fällen tendirt der Process zum Uebergreifen auf den ganzen Bulbus, d. h. zu Panophthalmie, nachdem gewöhnlich rasch die ganze Retina eiterig zerfallen ist und an ihrer Innenfläche sich dicke eiterige Auflagerungen gebildet haben.

Bei der septischen Retinitis treten im Anfang zahlreiche Blutungen in der Retina auf, denen unter Umständen eiterige Infiltration folgt. Herrnheiser beobachtete die Retinitis septica in 30 % der septisch-pyämisch Erkrankten. Er fand ferner, dass es eine Form der Erkrankung giebt, bei der bloss Blutungen auftreten als Ausdruck der septischen Allgemeinvergiftung des Organismus. Hier fehlen in der Retina Entzündungserscheinungen und Mikroorganismen. Letztere fand er dagegen in der mit starken Entzündungserscheinungen verlaufenden metastatischen Form der Retinitis in mehreren Fällen (Staphylococcus und Streptococcus pyogenes). Bei letzterer Form betheiligen sich gewöhnlich auch die übrigen Theile des Auges (Chorioidea, Iris) an der Erkrankung.

Wenn die Entzündung weniger stürmisch verläuft (z. B. im Gefolge eiteriger Keratoiritis, Verletzungen etc.), breitet sich die eiterige Infiltration zuerst in der Nervenfaserschicht aus und greift dann auf die Ganglienzellenschicht und die anderen Schichten über. Zugleich wird das Gewebe von feinkörniger und faserstoffiger Exsudation, ferner von Blutextravasaten und Fettkörnchenzellen durchsetzt und trüb, wobei die Retina sich verdickt. In den späteren Stadien des Processes hypertrophiren die Radiärfasern unter Zunahme ihrer Kerne und verlängern sich gegen die Chorioidea hin, nachdem die Stäbchen und Zapfen gewöhnlich bald zu Grunde gegangen sind.

Viel häufiger ist die bei Morbus Brightii auftretende chronische **albuminurische Retinitis**, welche gewöhnlich auch die Sehnervenpapillen befällt und von eigenthümlichen degenerativen Gewebsveränderungen begleitet ist, die zusammen mit den entzündlichen Vorgängen ein charakteristisches Bild schaffen. In der Umgebung der Papille, die gewöhnlich geröthet, geschwellt und undeutlich begrenzt ist, treten eine Menge radiärer, streifiger oder auch rundlicher Blutungen, gemischt mit kleinen und grossen weissen, unregelmässigen Flecken auf, die manchmal zu ausgebreiteten Massen confluiren und den Opticus dicht umgeben. Die Retinalgefässe, namentlich die Venen zeigen abnorm starke Füllung und Schlängelung. In der Gegend der Macula lutea treten gewöhnlich weisse Flecken auf und bilden durch reihenweise Anordnung oft eine charakteristische Sternfigur.

Die beschriebenen Veränderungen findet man gewöhnlich in beiden Augen, allerdings meist in verschiedenem Grade.

Die weissen Flecken entsprechen wohl hauptsächlich dichten Anhäufungen von Fettkörnchenzellen, welche namentlich in und zwischen den Körnerschichten liegen. Vielleicht werden sie auch gebildet von zu Klumpen gehäuften glashellen Kugeln und Tropfen, kolloidartigen Schollen und Ballen, die Faserstoffgerinnseln ähneln. Die Klumpen und Schollen liegen gewöhnlich in der Zwischenkörnerschicht und sind

wahrscheinlich Producte von Blutextravasaten. Ferner findet man kolbig und spindelförmig angeschwollene Nervenfasern und Nester von Ganglienzellen ähnlichen Körpern, welche nach H. Müller aus verdickten Nervenfasern hervorgehen. Die weissen Fleckchen, welche in der Maculagegend die Sternfigur bilden, beruhen wohl meist auf fettiger Degeneration im Bereich der Zapfenfasern (Zwischenkörnerschicht). Von eigentlich entzündlichen Veränderungen treffen wir (Fig. 654): zahlreiche Lymphkörperchen (*L*), besonders längs der Gefässe, fibrinöses Exsudat in den Zwischenräumen des Gewebes (*F*) und Hyperplasie des Stützgewebes. Die Erkrankung des Gefässsystems documentirt sich durch ausgebreitete Arteriitis (Herzog Carl), Sklerose und Verdickung der Gefässwände der kleineren Arterien (*A*) und Capillaren. Aus einer Alteration der Gefässwandungen resultiren wohl die vielen Blutextravasate (*B*) in der Netzhaut. In der Nervenfaserschicht haben sie mehr streifige, in den tieferen Schichten mehr rundliche Form.

Fig. 654. Albuminurische Retinitis. *1* Nervenfaserschicht. *2* Ganglienzellenschicht. *3* Innere Körner. *4* Aeussere Körner. *5* Stäbchen und Zapfen. *A* Sklerosirte Arterie. *B* Blutung (rothe Blutkörperchen). *F* Fibrinöses Exsudat in der Zwischenkörnerschicht. *L* Ansammlung von Lymphkörperchen. Vergr. 70.

Im Opticus wurden Infiltration mit Lymphzellen, Hypertrophie des interstitiellen Bindegewebes und umschriebene graue Degeneration gefunden.

Bei **Diabetes** können, wenn auch seltener, ähnliche Retinalveränderungen auftreten, wie bei Nierenerkrankung. Oft finden sich aber bloss Netzhautblutungen.

Die als **diffuse chronische Retinitis** bezeichnete Erkrankung tritt meist secundär nach Entzündung des Uvealtractus auf und zeigt sich namentlich in den inneren Netzhautschichten, wo sie zuerst durch diffuse zellige Infiltration, später durch interstitielle Bindegewebswucherung gekennzeichnet ist. Die Radiärfasern verdicken und verlängern sich entsprechend der Dickenzunahme der Netzhaut, und mit ihnen hypertrophiren auch das übrige Stützgewebe der Netzhaut und die Adventitia der Gefässe. Die Wucherung der Radiärfasern überragt manchmal die Retina und bildet auf der Glaskörperseite derselben eine beträchtliche Lage reticulären Bindegewebes, während die nervösen Theile der Retina sich durch Atrophie vermindern, namentlich die Nervenfaser- und Ganglienzellenschicht, in geringerem Grade auch die Stäbchen und Zapfen. In einzelnen Fällen können letztere auch eine eigenthümliche Hypertrophie erfahren, und zwar namentlich dann, wenn in Folge der Retinitis oder auch aus anderer Ursache Ablösung der Netzhaut eingetreten ist. Sie werden dabei sowohl im Aussen- als Innenglied bis aufs Dreifache verlängert, unregelmässig verdickt und können faserige oder feingestrichelte Conglomerate von beträchtlicher Grösse und rundlicher Gestalt bilden.

Mit dieser Entzündungsform nahe verwandt ist die **herdförmige**

Retinitis der äusseren Schichten, wie sie bei der Chorioretinitis disseminata beobachtet wird, wobei es oft schwer fällt, zu entscheiden, ob der Process in der Netzhaut bloss als Folge der Chorioiditis oder als selbständig aufzufassen ist. Es werden hierbei dünne, formlose Exsudatmassen zwischen Chorioidea und Retina mit umschriebener Zerstörung des Pigmentepithels und Zerfall der Stäbchen und Zapfen eingelagert (Fig. 653 *E*), oder es kann auch das Retinalpigment herdförmige Wucherungen eingehen (*P*), wodurch die ophthalmoskopisch zu beobachtenden Pigmentflecken gebildet werden. Weiterhin wuchert das Bindegewebe der äusseren Retinalschichten und der Stützfasern gegen die Chorioidea hin, und die dadurch gebildeten bindegewebigen Auswüchse schliessen theils normal erhaltene, theils in Zerfall begriffene Theile der Stäbchen- und Zapfenschicht, sowie umfängliche, durch Wucherung der Pigmentzellen gebildete Pigmenthaufen und von Pigment umgebene oder auch freiliegende grössere und kleinere drusenförmige Excrescenzen der Glaslamelle der Chorioidea ein. Das Pigment kann dann ferner auch nach vorn in die Retina vordringen und in derselben unregelmässige, aus körnigen Massen bestehende Ansammlungen bilden. Endlich können die Bindegewebsdegeneration und damit auch die Pigmentirung die inneren Schichten der Retina ergreifen, und dann treten die Pigmentansammlungen namentlich längs der Retinalgefässe (vergl. Fig. 652) auf.



Fig. 655. Retinitis pigmentosa. Ophthalmoskopisches Bild des Augenhintergrundes.

Bei der eben beschriebenen Retinitis ist die Pigmentirung etwas Secundäres. Es giebt indessen noch eine Retinalaffection, bei welcher eine Pigmentirung der Netzhaut von Anbeginn an das wesentliche Merkmal bildet, welche daher den Namen **Retinitis pigmentosa** (Fig. 655) erhalten hat. Ob die Erkrankung wirklich den Entzündungsprocessen zuzuzählen ist, erscheint sehr fraglich. Meist fehlen Entzündungserscheinungen gänzlich, weshalb man die im Uebrigen gut charakterisirte Affection besser als **primäre Pigmentdegeneration** der Netzhaut bezeichnet. Die Erkrankung ist ophthalmoskopisch durch Verschmälerung der Retinalgefässe, namentlich der Arterien, durch leichte atrophische, d. h. gelblich-weisse Verfärbung der Sehnervenpapille, deren Grenzen gewöhnlich scharf bleiben, und endlich ganz besonders durch eigenthümliche disseminirte unregelmässige Ansammlungen tiefschwarzen Pigments in der Retina und zwar namentlich in einer zwischen hinterem Pol und Aequator liegenden Zone (Fig. 655) charakterisirt. Die Pigmentflecken sind bald nur spärlich und klein, bald zahlreich

und gross und liegen zum Theil perivasculär oder in der Fortsetzung der sich allmählich verlierenden Gefässe. Im Allgemeinen sind die Pigmentfleckchen im Gegensatz zu den rundlichen und klumpigen der Chorioretinitis disseminata mehr fein, zackig, knochenkörperchenartig gestaltet; nur da, wo sie sehr zahlreich auftreten, bilden sich durch Confluenz umfänglichere, grosse, tiefschwarze Pigmentmassen, die rundliche Lücken enthalten. Helle, durch Infiltration der Netzhaut oder Atrophie der Chorioidea bedingte Flecken fehlen dabei gänzlich, ebenso Blutungen. Die Erkrankung befällt immer beide Augen und kann vererbt werden.

Die histologischen Veränderungen in späteren Stadien des Processes sind: hochgradige Hypertrophie des Bindegewebsgerüstes der Netzhaut, hyaline Verdickung der Gefässwandungen mit Obliteration der feineren Aeste, Atrophie des Pigmentepithels, sowie Neubildung von stark pigmentirten Epithelzellen und Eindringen des Pigmentes in die Retina, wo es sich namentlich auch in den Gefässscheiden ablagert. Allmählich gehen alle nervösen Elemente der Retina zu Grunde, mit Ausnahme der Nervenfaserschicht. Die drusigen Verdickungen der Glaslamelle finden sich gewöhnlich auch hier in grosser Menge. Ausserdem wurde in der Uvea, namentlich in der Chorioidea, ausgebreitete Gefässsklerose gefunden (Wagenmann, Bürstenbinder).

Die nicht gerade häufige **syphilitische Retinitis** tritt an einem Auge oder auch an beiden Augen in zweierlei Form auf, erstens als diffuse Retinitis ganz analog der oben geschilderten, und zweitens (sehr selten) als centrale recidivirende Retinitis. Anatomische Untersuchungen der letzteren fehlen noch. Ophthalmoskopisch sieht man in der Gegend der Macula eine graugelbliche Trübung.

Die Tuberkulose befällt die Retina nur höchst ausnahmsweise.

Literatur über eiterige und metastatische Retinitis.

***Herrnheiser**, Zehender's Monatsbl. 1892 und Zeitschr. f. Heilk. 1893.*
***Hosch**, Gräfe's Arch. 26. Bd.*
***Litten**, Zeitschr. f. klin. Med. 2. Bd.*
***Michel**, Gräfe's Arch. 23. Bd.*
***Roth**, Dtsch. Zeitschr. f. Chir. 1872.*
***Wagenmann**, Gräfe's Arch. 33. Bd., wo die weitere Literatur.*

Literatur über Bright'sche Retinitis.

***Carl Theodor** Herzog in **Bayern**, Ein Beitrag zur pathologischen Anatomie des Auges bei Nierenleiden, 1887.*
***Müller, H.**, Gräfe's Arch. 4. Bd., und Würzb. med. Zeitschr. I.*
***Nagel**, Gräfe's Arch. 6. Bd.*
***Poncet**, Gaz. méd. de Paris 1876.*
***Treitel**, Gräfe's Arch. 22. Bd.*

Literatur über Retinitis pigmentosa und syphilitische Retinitis.

***Bürstenbinder**, Gräfe's Arch. 41. Bd.*
***Deutschmann**, Beiträge z. Aug. 1. Bd.*
***Landolt**, Gräfe's Arch. 18. Bd.*
***Leber**, Gräfe's Arch. 15. Bd.*
***Müller, H.**, Gesammelte Schriften.*
***Nettleship**, (syph. Ret.) Ophth. Hosp. Rep. XI.*
***Pope**, Ophth. Hosp. Rep. IV.*
***Wagenmann**, Gräfe's Arch. 37. Bd.*

Literatur über diabetische Retinitis.

Leber, Handb. von Gräfe und Saemisch 5. Bd., wo weitere Literatur über Retinitis.
Michel, Arch. f. klin. Med. 22. Bd.
Nettleship, Ophth. Hosp. Rep. IX p. 148.

7. Die Entzündung des Sehnerven.

§ 338. Die Entzündung des Sehnerven kann entweder bloss das intraoculäre Ende des Opticus oder bloss den Sehnervenstamm (retrobulbäre Neuritis) oder beide zusammen befallen. Die Entzündung der Papille, die **Papillitis,** tritt in mehr oder weniger hohem Grade zu jeder stärkeren Retinitis hinzu (Neuro- oder Papillo-retinitis). Ganz besonders aber ist dies bei der Eiweiss-Retinitis der Fall. Es kann indessen Papillitis auch ohne Mitbetheiligung der Retina vorhanden sein, z. B. dann, wenn eine Entzündung vom Sehnervenstamm oder auch vom Gehirn her bis zur Papille vorgeschritten ist (Neuritis optica descendens), oder wenn in Folge von raumbeengenden Tumoren im Schädel die Subarachnoidalflüssigkeit in den Zwischenscheidenraum des retrobulbär nicht-entzündeten Sehnerven hineingepresst wird. In letzterem Falle kommt es oft rapide zu einer hochgradigen Schwellung der Papille mit starken Stauungserscheinungen in den Retinalvenen (starke Schlängelung und Blutextravasate), weshalb diese Form der Papillitis auch als **Stauungspapille** bezeichnet wird.

Die Papillitis giebt sich ophthalmoskopisch dadurch zu erkennen, dass die Grenzen der Sehnervenscheibe undeutlich werden, wobei die Papille selbst trüb, geröthet und geschwellt wird, namentlich in der nasalen Hälfte. Zugleich pflegt eine stärkere Füllung der Retinalvenen und eine leichte Verschleierung der circumpapillären Retinalzone aufzutreten. In stärkeren Graden der Entzündung nimmt die Schwellung der Papille zu. Die Gefässe werden durch die zunehmende, auf Infiltration beruhende Trübung des Gewebes mehr und mehr im Bereich der Papille und namentlich an der Grenze derselben verschleiert und verdeckt, es treten mehr und mehr kleine, radiär-streifige Blutextravasate in der grau-rothen, trüben Nervensubstanz auf, und die ganze Papille ist oft so verwischt, dass sie nur mit Mühe als solche erkannt werden kann.

Bei der Stauungspapille überwiegt die hügelartige Schwellung der Papille und die Stauung in den Retinalvenen über die Infiltrationstrübung des Opticus, aber sehr oft lässt sich aus dem ophthalmoskopischen Aussehen allein nicht sicher entscheiden, ob die Papillitis von Albuminurie oder von einem Hirntumor oder von einer descendirenden Neuritis berührt. Auch die mikroskopische Untersuchung ergiebt in allen drei Fällen dieselben Gewebsveränderungen, nur betonen einzelne Autoren, dass bei der Stauungspapille im Anfang blosses Oedem der Papille die starke Schwellung derselben verursache. Später zeigt aber auch die Stauungspapille die Erscheinungen der Entzündung, d. h. Infiltration des Gewebes mit Lymphkörperchen, namentlich längs der Gefässe, varicöse Hypertrophie der Nervenfasern, kleine Blutextravasate und formloses, feinkörniges Exsudat zwischen den Faserzügen. Auch spärliche Fettkörnchenzellen und Corpora amylacea können auftreten. Weiterhin stellt sich eine Zunahme des Bindegewebes ein, und gleichzeitig verfallen die nervösen Elemente der Atrophie, so dass schliesslich an Stelle der Papille nur eine flache oder sogar leicht

excavirte Bindegewebsschicht liegt, die ophthalmoskopisch durch ihre kalte weisse Färbung, den Mangel feinerer Gefässe und die Schmalheit der auf ihr zusammenlaufenden Retinalgefässe aufs deutlichste die Atrophie der Papille kundgiebt.

Dass bei der Stauungspapille eine Verdrängung der Subarachnoidalflüssigkeit nach dem Scheidenraum des Opticus stattfindet, wird daraus geschlossen, dass in Fällen erhöhten intracraniellen Druckes die Opticusscheide dicht hinter dem Bulbus eine ampulläre Anschwellung zeigt, die auf einer Ausdehnung derselben durch darunter angesammelte Flüssigkeit, also auf einem Hydrops der Sehnervenscheide beruht. Die angestaute Flüssigkeit presst den Nerv hinter der Lamina cribrosa zusammen, verhindert den Rückfluss des Blutes in der Centralvene und soll dadurch auch die Entzündung der Papille verursachen. Da blosse Venenstauung gewöhnlich keine Entzündung verursacht, so ist es nicht unmöglich, dass die gleichzeitig stattfindende Compression der Arteria centralis retinae zu zeitweiliger Absperrung des Blutzuflusses und damit möglicherweise zu Entzündung der Papille führt. Mit Leber nehme ich an, dass die in den Scheidenraum hineingepresste Cerebralflüssigkeit entzündungserregende Eigenschaften habe. Es ist nachgewiesen (Huguenin, Zellweger), dass selbst von einem ganz entlegenen, z. B. im Schläfenlappen sitzenden Tumor aus eine Perineuritis des Sehnervenstammes ausgehen kann, so dass also eine vom Tumor auf die Meningen und die Optici übergehende Entzündung die Papillitis hervorrufen kann. Es ist sehr wohl möglich, dass dieser Zusammenhang eines intracraniellen Tumors mit Papillitis ein häufigerer ist, als bisher angenommen wurde.

Die **Perineuritis des Opticusstammes,** wie sie auch bei Orbitalentzündungen, Meningitis basilaris, Hirntumor (Zellweger) etc. vorkommt, kennzeichnet sich dadurch, dass im Intervaginalraum des Sehnerven eine entzündliche, zellig-seröse oder zellig-fibrinöse Exsudation auftritt. Ferner kommt eine Vermehrung der Endothelzellen vor, welche das im Intervaginalraum ausgespannte feine Balkengewebe überziehen. Unter Umständen kann dann eine zellenreiche entzündliche Exsudatschicht den ganzen Intervaginalraum des Opticus ausfüllen.

Die **Neuritis interstitialis**, charakterisirt durch eine zellige Infiltration des Stützgewebes des Opticus, begleitet oft die Perineuritis und führt zu Hyperplasie des Bindegewebes und zur Atrophie der Nervenbündel. Endlich kann, in Begleitung der beiden vorigen oder auch selbständig, die Entzündung die Nervenfaserbündel selbst befallen, wobei es unter Zerfall des Nervenmarkes und Auftreten zahlreicher Fettkörnchenzellen zu Atrophie der Nervenfasern, d. h. zu grauer Degeneration des Sehnerven kommt. Dies würde nach Leber als **Neuritis medullaris** zu bezeichnen sein.

Die **syphilitische Entzündung des Opticus** tritt manchmal zu einer specifischen Retinitis hinzu (Neuroretinitis), kann aber auch mehr selbständig auftreten, sei es in Form einfacher Entzündung, sei es in der Form gummöser Infiltration. Es kann der ganze Sehnerv oder das Chiasma von gummöser Wucherung durchsetzt werden.

Die **Tuberkulose des Sehnerven** wurde bis jetzt nicht häufig beobachtet. Die Miliartuberkel der Opticusscheide, die zuerst von Michel, dann von Deutschmann beobachtet wurden, dürften wohl öfter vorkommen, als man bis jetzt annahm. Die experimentellen Untersuchungen von Deutschmann zeigen wenigstens, dass bei Kaninchen nach tuberkulöser Infection des Schädelraumes sehr bald

Miliartuberkel in der Opticusscheide hinter dem Bulbus auftreten, ohne dass im Anfang die centrale Strecke des Opticusstammes Entzündung erkennen lässt. Die chronische Tuberkulose kommt im Opticus selten vor, doch kann unter Umständen ein grosser Theil des Nerven von tuberkulösen Granulationswucherungen durchsetzt und so zur Atrophie gebracht werden.

Literatur über Entzündungen des Sehnerven.

Deutschmann, *Gräfe's Arch. 27. Bd.*
Huguenin, *Correspbl. f. Schweizer Aerzte 1882.*
Leber, *Transact. of the internat. med. Congr. London 1881, und Handb. von Gräfe und Saemisch 5. Bd., wo die weitere umfangreiche Literatur sich gesammelt findet.*
Michel, *Arch. f. klin. Med. 22. Bd. p. 448.*
Sattler, *Gräfe's Arch. 24. Bd.*
Zellweger, *I.-D. Zürich 1887 (Haab).*

V. Das Glaukom.

§ 339. Als **Glaukom** bezeichnet man eine Erkrankung des Auges, bei welcher der intraoculäre Druck über die Norm erhöht ist. Es kann in Folge davon der Bulbus steinhart werden. Während dabei die Augen Erwachsener in Form und Grösse annähernd gleich bleiben, nimmt das Auge des Kindes an Umfang zu und kann zum Hydrophthalmus werden. — Das Glaukom kann ein vorher gesundes Auge (primäres Glaukom) oder ein schon anderswie erkranktes Auge befallen (secundäres Glaukom). Ferner kann das Glaukom acut oder chronisch, mit oder ohne entzündliche Nebenerscheinungen auftreten. Findet die Drucksteigerung ganz langsam, ohne Röthung des Auges mit zeitweiligen Intermissionen statt, so wird dies **Glaucoma simplex** genannt. Man findet in diesem Falle dann bloss die unten erwähnte Excavation und Atrophie der Papille. Tritt das Glaukom dagegen acut auf, so wird auch das Aeussere des Auges stark verändert: es stellt sich starke Röthung der Conjunctiva bulbi, ja sogar Oedem derselben ein, die Cornea wird leicht getrübt, wie rauchig, und ihre Oberfläche verliert den spiegelnden Glanz, wird matt und uneben. Die Pupille ist dabei gewöhnlich etwas erweitert. Der in Folge hiervon sichtbare, leicht graulich-grüne Schimmer in der Tiefe der weiten Pupille, wie er auch normaler Weise bei weiter Pupille älterer Leute vorkommt, gab der Krankheit den Namen Glaukom. Wo die eben erwähnte starke Mitbetheiligung der Conjunctiva, ferner starke Trübung der Cornea (vielleicht auch des Glaskörpers) sich einstellen und das Bild einer Ophthalmie zu Stande kommt, spricht man auch von **Glaucoma inflammatorium.** In beiden Fällen kann bei ziemlich acut und heftig auftretender Drucksteigerung ausser der Härte des Bulbus und der Mattheit der Cornea, verbunden mit leichter pericornealer Röthung, jegliche weitere makroskopische pathologische Veränderung fehlen. Beim **Glaucoma haemorrhagicum** gesellen sich zu den geschilderten Veränderungen noch Blutungen in die Retina, den Glaskörper, die Vorderkammer etc. hinzu.

Die anatomischen Veränderungen, welche das Auge bei Glaukom erleidet, lassen sich in primäre und secundäre trennen. Die ersteren scheinen im Wesentlichen chronisch-entzündlicher Natur zu sein, während die letzteren mehr atrophischer, degenerativer Art sind.

Nach den einen Untersuchungen (v. Arlt, Fuchs, Birnbacher und Czermak u. A.) giebt eine chronische Chorioiditis namentlich der vorderen Chorioidalpartieen den Anstoss zu einer Flüssigkeitszunahme und zu einer Drucksteigerung im Bulbus. Nach Anderen (Knies, Weber, Sargent etc.) wäre der Schwerpunkt in eine circumscripte entzündliche Infiltration der Umgebung des Schlemm'schen Kanales zu verlegen, welche zur Bildung zellenreichen Gewebes im Fontana-schen Raume (peripherste Partie der vorderen Kammer) und an der Vorderfläche der Iris führt. In Folge dessen entsteht dann eine Obliteration des Fontana'schen Raumes, wobei die Irisperipherie mit der Peripherie der Cornea, d. h. mit deren Membrana Descemeti verlöthet wird. Da vom Fontana'schen Raum aus der Hauptabfluss des intraocularen Saftstromes aus dem Bulbus-Inneren vor sich geht, so tritt bei Obliteration desselben Stauung und damit die für Glaukom charakteristische intraoculare Drucksteigerung auf. Wieder andere Untersuchungen ergaben starke Veränderungen an und in den Gefässen, und manche Beobachter leiteten hiervon die Genese des Processes ab, so namentlich Klebs, der auf die Verlegung der chorioidalen Venen durch Blutplättchenthrombosen, welche sich allmählich in hyaline Thromben verwandeln, grosses Gewicht legt. Birnbacher und Czermak fanden Endothelwucherungen in den Venae vorticosae, die stellenweise das Innere des Gefässes fast ganz verlegten, dadurch ebenfalls den Blutabfluss hemmten und so Steigerung des intraocularen Druckes bewirken konnten. Von allen diesen vermuthlich primären Veränderungen des Glaukomauges ist aber noch nicht hinreichend klar festgestellt, dass sie wirklich primär und nicht doch schon secundär sind.

Als secundäre pathologische Veränderung ist in erster Linie die glaukomatöse Excavation der Papille zu nennen. Da die Lamina cribrosa die schwächste Stelle der Sklera ist, giebt sie offenbar zuerst dem erhöhten intraocularen Drucke nach und wird allmählich nach hinten gedrängt. Zugleich atrophiren in Folge des Druckes die Nervenfasern der Papille, wodurch die Excavation noch mehr vertieft wird. Die so an Stelle der Papille entstehende Grube (Fig. 656 *E*) kann 0,6 bis 1,5 mm tief werden. Die Weite der Grube beträgt 0,7 bis 1,25 mm. Die Lamina cribrosa kann bis hinter die äussere Ebene der Sklera zurückgedrängt werden.

In früheren Stadien ist der Grund der Grube oft mit einer Lage neugebildeten kleinzelligen Gewebes bedeckt. Später schwindet dasselbe sammt den darunter liegenden Nervenfasern, so dass der Grund der Excavation durch die nackte Lamina cribrosa gebildet wird (*E*); schliesslich schwinden auch die Nervenfasern und Gefässe an den Seitenwänden der Grube (Glaucoma absolutum). Auch der Opticusstamm atrophirt endlich nach langer Dauer des Processes, so dass er im Durchmesser beträchtlich abnimmt und in Folge dessen der Subarachnoidal- und Subduralraum desselben sich erweitern (*SA* und *SD*).

In der Retina atrophirt zunächst die Nervenfaser- und Ganglienzellenschicht. Gleichzeitig treten an den Gefässen Verdickung, Sklerosirung und Varicositäten der Wandungen auf. Beim hämorrhagischen Glaukom fanden Deutschmann u. A. die Netzhautgefässe zum Theil mit rothen Blutkörperchen vollgepropft, zum Theil mit feinen, fibrinartigen Massen verstopft. Auch sah man sehr starke hyaline Verdickung ihrer Wandung

und das dadurch reducirte Lumen oft durch feine Fibrillenzüge vollends verschlossen.

Der Glaskörper bleibt unter Umständen normal, löst sich indessen manchmal in seinem hinteren Theil von der Retina ab. Ferner enthält er zuweilen abnorme Zellen verschiedener Gestalt, ebenso Blutkörperchen und pigmentirte Zellen.

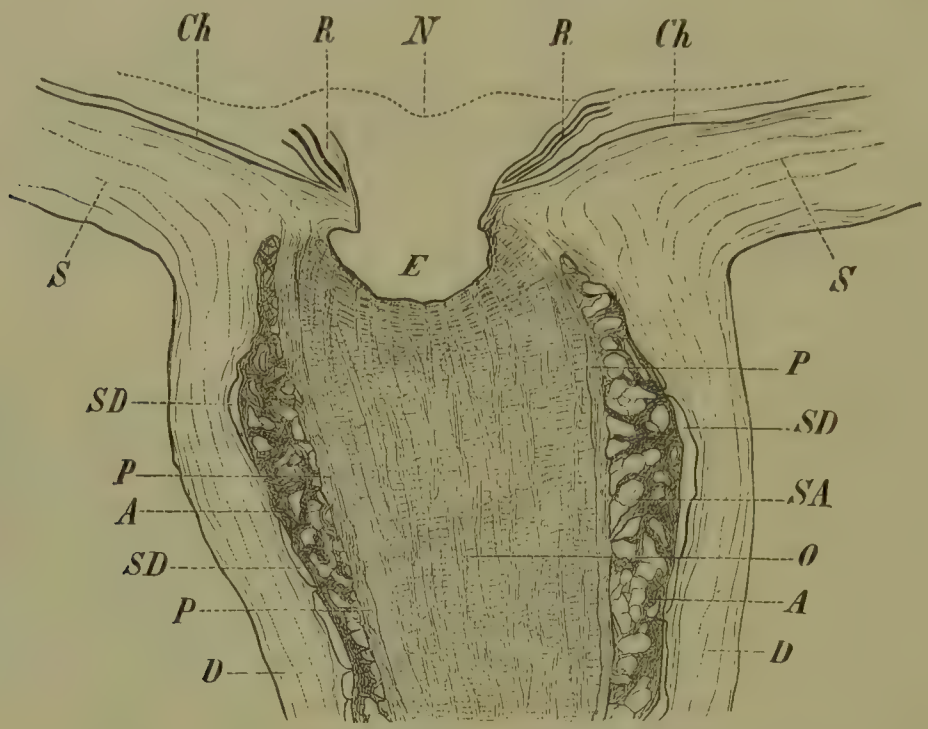

Fig. 656. Glaucoma absolutum. Längsschnitt durch den Sehnerven am Eintritt in den Bulbus. Atrophie des Sehnervenstammes. *E* Excavation der Papille. *N* Linie, die der Grenze einer normalen Papille entsprechen würde. *O* Opticusstamm. *P* Pialscheide desselben. *A* Arachnoidalscheide, deren Balken dicker als normal sind. *D* Duralscheide. *SA* Subarachnoidalraum des Opticus. *SD* Subduralraum desselben. *S* Sklera. *Ch* Chorioidea. *R* Retina. Vergr. 12.

Die Cornealoberfläche wird bei Glaukom, ähnlich wie bei Keratitis, matt, leicht uneben, als ob feinste Wassertröpfchen darauf lägen. Diese Erscheinung rührt jedoch nicht von Entzündung her, sondern hängt lediglich von der Drucksteigerung ab und kann daher rasch eintreten und rasch schwinden. Sie beruht nach Fuchs auf der Bildung kleiner, oft rosenkranzförmig an einander gereihter Tröpfchen von Flüssigkeit zwischen den Epithelzellen, namentlich denjenigen der tiefsten Schicht. Zwischen Epithel und Bowman'scher Membran wird ferner häufig eine structurlose oder bindegewebig aussehende neugebildete Membran getroffen. In der Bowman'schen Membran selbst sind die Kanäle, durch welche die Nerven des Epithels hindurchgehen, erweitert. Fuchs fand ausserdem in der Cornea parallel zur Oberfläche spaltförmige Lücken, die nach vorn hin successive zunahmen und die Corneallamellen auseinanderdrängten. Nach ihm sind alle diese Erscheinungen als ein durch die glaukomatöse Drucksteigerung bedingtes Oedem der Hornhaut anzusehen.

Da, wo das Glaukom als **Secundärglaukom** im Gefolge anderer pathologischer Processe auftritt, z. B. bei Pupillarabschluss, ektatischen Hornhautnarben, Chorioidalsarkom, Verletzungen und Luxation der Linse etc., sind die Glaukomveränderungen mit denen der Grundkrankheit complicirt. Knies fand sowohl bei Chorioidalsarkomen als

bei Luxation der Linse in den Glaskörper die Obliteration des FONTANA-schen Raumes; ebenso FUCHS bei Chorioidalsarkomen.

Die Auffassung, dass die Obliteration des FONTANA'schen Raumes das Primäre und Hauptsächliche des Glaukomes ist, wird nicht von allen Beobachtern getheilt. Viele halten diese nur für secundär, durch das Vordrängen der Iris entstanden. AD. WEBER hält die Verlegung des FONTANA'schen Raumes ebenfalls wie KNIES für das Wesentliche, erklärt deren Zustandekommen aber dadurch, dass primär die Ciliarfortsätze anschwellen und dadurch die Irisperipherie nach vorn drängen, wonach diese dann mit der Peripherie der Cornea verklebe. FUCHS, STÖLTING u. A. wiesen Vergrösserung des Corpus ciliare und der Ciliarfortsätze anatomisch nach. PRIESTLEY SMITH glaubt, dass die Grössenzunahme der Linse, wie er sie in Augen höheren Alters fand, das Moment bilde, welches Glaukom auslöse. Die zu grosse Linse versperre nämlich den Abfluss des Flüssigkeitsstromes aus dem Glaskörper nach der vorderen Kammer. Dadurch werde die Linse sammt der Zonula Zinnii und den Ciliarfortsätzen nach vorn geschoben und die Iris an die Cornea angepresst, wodurch der Abschluss des FONTANA'schen Raumes gegeben und das Glaukom perfect sei. Letztere Hypothese gilt jedenfalls nicht für solche Fälle, wo die Linse fehlt (z. B. durch Luxation in den Glaskörper). Weitere Untersuchungen müssen entscheiden, welche von den obigen Hypothesen für die Pathogenese des Glaukoms zutreffend und ob in allen Fällen dieselbe pathologische Veränderung Ursache der Drucksteigerung ist.

Literatur über Glaukom.

v. Arlt, *Zur Lehre vom Glaukom, 1884.*
Birnbacher, *Ein Beitrag zur Anatomie des Glaucoma acut., Graz 1890.*
Birnbacher *und* ***Czermak,*** *Gräfe's Arch. 32. Bd.*
Brailey, *Ophthal. Hosp. Reports IX.*
Deutschmann, *Gräfe's Arch. 25. Bd.*
Fuchs, *Zehender's klin. Monatsbl. 1878 Beilageheft, u. Gräfe's Arch. 27. u. 30. Bd.*
v. Gräfe, *sein Arch. 1., 2., 6. u. 7. Bd.*
Knies, *Gräfe's Arch. 22. u. 23. Bd., und Der heutige Stand unserer Kenntnisse über die pathol. Anatomie des Glaukoms, Centralbl. f. allg. Path. I 1890.*
Leber, *Gräfe's Arch. 24. Bd.*
Pagenstecher, *Gräfe's Arch. 17. u. 22. Bd.*
Sargent, *Centralbl. f. Augenheilk. 1884.*
Schweigger, *Gräfe's Arch. 6. Bd.*
Smith, Priestley, *Transact. of the internat. Congr. London 1881.*
Stölting, *Gräfe's Arch. 33. Bd.*
Ulrich, *Sklerose der Irisgefässe, Gräfe's Arch. 30. Bd.*
Weber, Ad., *Gräfe's Arch. 22. Bd., und Transact. of the internat. Congr. London 1881.*

VI. Geschwülste und Parasiten des Auges.

§ 340. Unter den **primären epithelialen Geschwülsten** des Auges und seiner Adnexa kommt am häufigsten der Plattenepithelkrebs vor. Er entwickelt sich meistens an der Uebergangsstelle zwischen Conjunctiva und Cornea, kann indessen auch primär in der Conjunctiva des Bulbus (HORNER) oder der Lider entstehen und von da auf den Bulbus übergehen. Solange die Carcinome klein sind, haben sie Aehnlichkeit mit Ekzempusteln (v. GRÄFE), bei weiterem Wachsthum bilden sie derbe höckerige Geschwülste, welche sowohl nach der Fläche als nach der Tiefe sich ausbreiten und die Sklera sowie den Cornealrand zerstören. Sie sind meistens pigmentlos, doch sind mehrfach melanotische Carcinome dieser Gegend gesehen und beschrieben (HIS, LANGHANS, MANZ) worden.

Carcinome der Thränendrüsen (HORNER) sind selten. Sie bilden knotige Tumoren, welche das Auge zur Seite drängen. Durch Bildung

hyaliner Kugeln im Innern der Krebszapfen kann jene Geschwulstform entstehen, welche man als Cylindroma carcinomatodes bezeichnet. Adenom der Thränendrüsen ist mehrfach beobachtet worden.

Nur selten gelangt das Carcinom durch Metastase ins Auge und zwar in die Aderhaut, am häufigsten bei Mammacarcinom.

Unter den **Bindegewebsgeschwülsten** sind weitaus die wichtigsten das Sarkom und das Gliom. Myxome, Fibrome, Lipome, Chondrome, Osteome etc. treten dagegen ganz zurück. Auch die Angiome und Lymphgefässgeschwülste sind selten.

Das **Sarkom** geht am häufigsten von der Uvea aus und ist entsprechend dem Pigmentgehalt des Mutterbodens meist pigmentirt. Die grösste Zahl des Uvealsarkoms fällt auf die Chorioidea (85% nach Fuchs) und zwar namentlich auf deren hinteren Abschnitt, seltener bildet der Ciliarkörper (9%) und noch seltener die Iris den Ausgangspunkt. Die pigmentirten Formen verhalten sich zu den unpigmentirten wie 229 : 30. Nahezu die Hälfte der bis jetzt beobachteten Uvealsarkome waren Spindelzellensarkome, ein anderer Theil enthält sowohl Spindelzellen als Sternzellen und Rundzellen. Die nicht pigmentirten waren meist Rundzellensarkome.

Die Chorioidalsarkome nehmen ihren Ursprung in der pigmentführenden Schicht der grossen Gefässe. Sowohl die Choriocapillaris als die Lamina fusca werden erst später ergriffen. Nach Fuchs geht die Entwicklung theils von den Zellen der Gefässadventitia und den Endothelhäutchen, theils von den pigmentirten Stromazellen aus. Erstere liefern namentlich unpigmentirte, letztere pigmentirte Sarkomzellen, doch kann auch in den Abkömmlingen der ersteren Pigment auftreten. Das Uvealsarkom bildet meist rundliche Knoten, welche entweder nach aussen oder nach innen oder nach beiden Seiten zugleich wuchern.

Bei der Wucherung nach innen wird zunächst die Glaslamelle durchbrochen. Das Pigmentepithel bleibt dabei passiv und wird zur Seite geschoben, ohne dass es an der Geschwulstbildung Theil nimmt. Weiterhin verbreitet sich die Neubildung im subretinalen Raum oder durchbricht die Retina und dringt mit stark wuchernden grossen Zellen in den Glaskörper vor, wobei die Glaskörperzellen sich gleichfalls in Sarkomzellen umwandeln. Nur selten verbreitet sich das Sarkom in der Chorioidea in der Form disseminirter kleiner Knötchen.

Der Durchbruch nach aussen geschieht so, dass die Geschwulst längs der Arterien, Venen und Nerven, welche normalerweise die Sklera passiren, vordringt. In den vorderen Theilen sind es besonders die Vortexvenen und vorderen Ciliarnerven, am hinteren Pol die zahlreichen Arteriae post. breves, denen entlang das Sarkom nach aussen wuchert. Ferner kann dasselbe auf dem Wege des Opticus aus dem Bulbus herauswuchern, und zwar entweder durch die Papille und die Lamina cribrosa hindurch oder aber vom Rande der Aderhaut aus neben der Papille vorbei direct nach rückwärts in den Intervaginalraum des Opticus. Der extraoculare Theil der Geschwulst wächst immer rascher als der dem intraocularen Druck ausgesetzte, im Bulbus befindliche.

Das Chorioidalsarkom führt ohne Ausnahme früher oder später, meist jedoch rasch, zu Metastasen, aber nie in den nächstgelegenen Lymphdrüsen, sondern hauptsächlich in der Leber. Die Lebermetastasen sind häufiger als alle übrigen zusammengenommen. Die secun-

dären Geschwülste sind oft weniger pigmentirt als die primären oder enthalten auch wohl gar kein Pigment.

Die im Gefolge des Chorioidalsarkoms im Bulbus auftretenden pathologischen Veränderungen sind erstens die des Glaukoms, zweitens die der Entzündung in der Form von Iridocyclitis und Chorioiditis. Im letzteren Falle ist die Chorioidea im ganzen nicht von der Geschwulst occupirten Gebiet reichlich von Rundzellen durchsetzt, die Kerne der Gefässwände sind in Proliferation begriffen etc. Nicht selten wird ferner die Oberfläche der Aderhaut mit Exsudat bedeckt, welches sich später organisirt. In den daraus resultirenden Bindegewebsschwarten kann es wohl auch zu Knochenbildung kommen. Ferner können Netzhautablösung und Kataraktbildung hinzutreten.

Sarkome der Thränendrüsen, der Conjunctiva und der Sklera sind selten, doch kommen verschiedene Formen vor und können eine erhebliche Grösse erreichen (Dyer, Nettleship). Die Conjunctival- und Skleralsarkome gehen gewöhnlich von der Cornealgrenze aus und sind meist pigmentirt.

Am Sehnervenstamm kommen sowohl Spindel- als Rundzellensarkome vor, ferner Fibro- und Myxosarkome und präsentiren sich als cylindrische oder spindelige oder knotige Verdickungen des Sehnerven. Endlich können Sarkome sich auch in den um den Bulbus gelegenen Geweben sowie im Periost der Augenhöhle entwickeln. An den letztgenannten Stellen sind mehrfach auch sarkomatöse Cylindrome beobachtet, ferner plexiforme Sarkome, Myxosarkome, Fibrosarkome und Osteome. Alle diese Geschwülste bilden knotige Tumoren, welche den Bulbus mehr oder weniger vordrängen.

Perls beobachtete ein ächtes Neurom des Nervus opticus, Horner ein papillöses Fibrom der Conjunctiva.

Das **Gliom** nimmt seinen Ursprung in der Netzhaut und tritt in $^1/_4$ der Fälle in beiden Augen auf. Während das Uvealsarkom bis zum 2. Lebensjahr gar nicht, bis zum 10. äusserst selten vorkommt, findet sich das Gliom der Netzhaut bloss in den ersten Lebensjahren, später nicht mehr und ist sogar sehr häufig angeboren. Es hat ausgesprochene Bösartigkeit, da es, sich selbst überlassen, nicht nur durch Wucherung den Bulbus anfüllt, nach vorn als weicher, stark blutender Tumor durchbricht oder längs dem Sehnerv ins Gehirn vordringt, sondern auch Metastasen im Gehirn und seinen Häuten, in den Schädel- und Gesichtsknochen, auch an den übrigen Skeletknochen etc. veranlasst. Sein Bau weicht von dem der Hirngliome stark ab, da die Geschwulst von den Körnerschichten der Retina ausgeht, namentlich von den äusseren Körnern, also denen des Sinnesepithels, weshalb auch die Neubildung mit dem Namen Neuro-epitheliom bezeichnet wird (Wintersteiner). Diesen äusseren Körnern ähneln daher die Zellen des Retinalglioms. Die mantelartige Anordnung dieser kleinen, protoplasmaarmen Rundzellen um die zahlreichen Gefässe herum, welche die Geschwulst besitzt, giebt dieser einen charakteristischen Bau (vergl. § 117 des allgem. Theils).

Thierische Parasiten kommen nur selten im Auge vor. Am häufigsten wird in gewissen Gegenden der Cysticercus cellulosae im Innern des Bulbus oder in der Orbita (letzteres sehr selten) gefunden. Intraocular kommt der Cysticercus am häufigsten unter der Retina und im Glaskörper vor, selten dagegen in der vorderen Kammer, wo er entweder frei beweglich ist oder der Iris oder der Membrana

Descemeti anhaftet. Der Parasit zeigt sich hier als kleine durchsichtige, leicht gelbliche Blase, die sich bewegt und von Zeit zu Zeit den Kopf mit seinem fadenförmigen Hals ausstülpt. Auch ein unter der Netzhaut sitzender Cysticercus lässt Bewegungen seiner Wandung und Ortsveränderungen erkennen, dagegen bleibt hier der Kopf in die Blase eingestülpt. Diese erscheint ophthalmoskopisch als weisser, scharf begrenzter Körper, der oft an einer Stelle einen helleren Fleck zeigt, der dem Kopf entspricht. Wenn die Blase grösser geworden ist, trübt sich die über ihr liegende Retina, und die weiteren Folgen sind Ablösung der Netzhaut in mehr oder weniger grossem Umfang, Trübung des Glaskörpers und Einkapselung der Blase, wobei dieselbe von riesenzellenhaltigem Granulationsgewebe oder (später) von einer derben, fibrösen Schwarte eingeschlossen wird, die nach Jahren theilweise verkalken kann. Die degenerirte Retina und die Chorioidea können ebenfalls durch bindegewebige Wucherung verdickt werden und an der Kapselbildung Theil nehmen. Der Parasit kann aber auch durch die Retina in den Glaskörper durchbrechen und hier frei beweglich als bläuliche Blase gesehen werden, deren Kopf bald aus-, bald eingestülpt ist. Auch diese Cysticerken führen bald zur Trübung des Glaskörpers, bindegewebiger Umhüllung und gewöhnlich auch zu Netzhautablösung. Der intraoculare Cysticercus führt, sich selbst überlassen, schliesslich durch plastische oder eiterige Iridocyclitis zu Phthisis bulbi.

Von Entozoen sind ferner die Filaria und der Echinococcus zu nennen. Letzterer kommt ab und zu in der Orbita vor, während erstere in der vorderen Kammer und im Glaskörper beobachtet wurde.

Literatur über epitheliale Geschwülste des Auges.

Berlin, *Handb. der Augenheilk. von Gräfe und Saemisch VI.*
v. Gräfe, *sein Arch. VII.*
Horner, *Zehender's klin. Monatsbl. 1871.*

Literatur über Bindesubstanzgeschwülste des Auges.

Bizzozero, *Moleschott's Untersuchungen XI.*
Dyer, *Sarkom der Conjunctiva bulbi, Transact. of the Americ. Ophth. Soc. 1879.*
Fuchs, *Das Sarkom des Uvealtractus, Wien 1882.*
da Gama Pinto, *Untersuchungen über intraoculare Tumoren, Wiesbaden 1886.*
Leber, *Gliom, Handb. von Gräfe und Saemisch V.*
Sachs, Wolf, *Lymphgefässneubild., Beitr. z. path. Anat. u. allg. Path. v. Ziegler 5. Bd.*
Wintersteiner, *Das Neuroepithelioma retinae, Wien 1897 (Lit.).*

Literatur über Parasiten des Auges.

Berlin, *Handb. v. Gräfe und Saemisch VI.*
Dolina, *Zur path. Anat. d. intraocul. Cysticercus, Beitr. v. Ziegler 5. Bd.*
v. Wecker, *Handb. von Gräfe und Saemisch IV.*

FÜNFZEHNTER ABSCHNITT.

Pathologische Anatomie des Gehörorganes.

Von

Dr. Wagenhäuser,
Professor der Ohrenheilkunde in Tübingen.

I. Missbildungen des Gehörorganes.

§ 341. **Angeborene Fehler des Gehörorganes** können entweder das ganze Organ oder nur einzelne Abschnitte desselben betreffen.

Die Missbildungen des äusseren und mittleren Ohres kommen vorwiegend einseitig, seltener doppelseitig vor und finden sich häufig neben anderweitigen Hemmungsbildungen, wie Gaumenspalten, Halskiemenfisteln, sowie halbseitiger Gesichtsatrophie. Sie sind auf frühe Störungen in der Schliessung der ersten Kiemenspalte zurückzuführen.

An der Ohrmuschel können einzelne Theile, z. B. der Helix, der Antihelix, oder der Lobulus fehlen, oder es ist die ganze Muschel verkrüppelt (Mikrotie). Völliger Defect derselben ist selten. In anderen Fällen ist dieselbe ganz oder theilweise abnorm vergrössert, von häutigen oder knorpeligen Wülsten (Auricularanhängen) umgeben (Polyotie), oder verdoppelt. Als Anomalieen der Lage sind Sitz derselben an der Wange, dem Halse oder der Schulter zu erwähnen.

Nicht selten sind am Ohre, als Residuen der ersten Kiemenspalte, kleine narbenähnliche Grübchen, Fistelöffnungen oder Gänge, die eine rahmähnliche Flüssigkeit secerniren (Fistula auris congenita). Ein Zusammenhang mit dem Gehörgang oder der Paukenhöhle fehlt (Urbantschitsch).

Ein vollständiger Mangel des äusseren Gehörganges (Atresia congenita) findet sich in der Regel nur bei Defect oder Verkrüppelung der Ohrmuschel und meist gleichzeitig mit Missbildungen des Trommelfells und der Paukenhöhle. An Stelle des Gehörganges zeigt sich dann eine compacte Knochenmasse mit einer seichten Vertiefung als Andeutung des Ohreneinganges. In anderen Fällen ist ein knorpeliger Kanal vorhanden, der in der Tiefe jedoch knöchern oder membranös geschlossen ist oder sich als ganz feiner Gang fortsetzt. Gleichmässige oder sanduhrförmige Verengerung, Bindegewebsbrücken zwischen den Wänden, sowie abnorme Weite sind beobachtet.

Am Trommelfelle zeigen sich in Bezug auf Form, Grösse und Neigung vielfache Anomalieen. Congenitaler Defect desselben findet sich nur bei knöcherner Atresie des Gehörganges. Eine Lücke im Trommelfell, an der Vereinigung des eigentlichen Trommelfelles und der Membrana flaccida Shrapnelli, findet sich zuweilen doppelseitig als Hemmungsbildung (Foramen Rivini früherer Anatomen).

Die Paukenhöhle sammt ihrem Inhalt, den Gehörknöchelchen, kann vollständig fehlen oder rudimentär entwickelt sein. Als weitere Anomalieen sind gänzliches oder theilweises Fehlen der Labyrinthfenster, die Verschmelzung von Ambos und Steigbügel oder aller drei Knöchelchen zu einem (Columellabildung) zu erwähnen. Abweichungen der Gestalt finden sich namentlich häufig am Steigbügel.

Verhältnissmässig selten sind Missbildungen der Ohrtrompete. Völliger Defect derselben wurde beobachtet neben Mangel des äusseren Ohres und rudimentärer Entwicklung der Paukenhöhle und des Labyrinthes. Gleichfalls selten sind congenitale Obliteration und Stenose derselben, während Anomalieen ihres Verlaufes, z. B. winkelige Knickung sowie asymmetrische Lage der Rachenmündung häufiger vorkommen.

Der Warzenfortsatz kann vollkommen fehlen oder mangelhaft entwickelt sein. Variabilitäten seiner Grösse und Form, sowie der Grösse, Form und Ausdehnung seiner lufthaltigen Zellen sind sehr häufig.

Als Missbildungen des inneren Ohres, welche sowohl bei gleichzeitig vorhandenen Bildungsfehlern des äusseren und mittleren Ohres, als auch bei normalem Verhalten dieser Abschnitte gefunden wurden, sind zu nennen: Vollständiges Fehlen des Labyrinthes, Mangel oder rudimentäre Entwicklung sämmtlicher oder einzelner Bogengänge, Mangel der Schnecke, ihres Modiolus und der Lamina spiralis, sowie Verdoppelung und Erweiterung der Aquäducte. Bei Defect des Labyrinthes fehlt der Gehörnerv ganz oder endet mit einer Anschwellung in der Knochenmasse.

Literatur über Missbildungen des Ohres.

Gradenigo, *Ueb. Formanomalieen d. Ohrmuschel, Arch. f. Ohrenheilk. XXXII u. XXXIII.*
Haug, *Jahresbericht, Cbl. f. path. Anat. 6., 7., 8. u. 9. Bd.*
Joël, *Ueber Atresia auris congenita, Zeitschr. f. Ohrenheilk. XVIII p. 278 (Lit.).*
Mygind, *Die angeborene Taubstummheit, Berlin 1890.*
Schwartze, *Pathol. Anatomie d. Ohres, in: Klebs, Handb. d. path. Anat. 6. Lief.; die Lehrbücher von* ***v. Tröltsch, Gruber, Urbantschitsch*** *und* ***Politzer.***
Virchow, *sein Arch. 30. u. 32. Bd.*

II. Pathologische Anatomie des äusseren Ohres.

1. Die krankhaften Veränderungen der Ohrmuschel und des Gehörganges.

§ 342. **Hyperämie** der Hautbedeckung der Ohrmuschel findet sich häufig bei paretischen und paralytischen Zuständen des Sympathicus und der Gefässnerven des Plexus cervicalis.

Im Gehörgange und am Trommelfelle lässt sich eine Hyperämie der Haut sehr schnell durch mechanische Reizung hervorrufen.

Hämorrhagie im Bereiche der Ohrmuschel kommt unter der Form der Ohrblutgeschwulst (Othaematoma) zur Beobachtung.

Durch einen Bluterguss zwischen Knorpel und Perichondrium entsteht an der concaven Seite der Ohrmuschel eine blaurothe, fluctuirende Geschwulst. Man unterscheidet zwei Formen, eine traumatische (mit Ruptur oder Bruch des Knorpels) und eine spontane, die bisweilen doppelseitig an ganz symmetrischen Stellen auftritt. Die Affection wird überwiegend häufig bei Geisteskranken beobachtet, kommt jedoch auch bei geistig gesunden Individuen vor. Als prädisponirende Momente werden degenerative Processe im Knorpel, die mit Erweichung und Gefässwucherungen verbunden sind, angenommen. Gestützt auf Thierversuche, nach denen Durchschneidung der Corpora restiformia eine Blutung unter die Muschelhaut zur Folge hat, führt Brown-Séquard das spontane Othämatom auf eine Erkrankung der Hirnbasis zurück.

Blutungen in der Hautbedeckung des Gehörganges finden sich in Form von kleinen Ekchymosen oder grösseren Blutblasen als Folge von mechanischen Insulten, sowie als Erscheinungen heftiger Entzündungsvorgänge in den betreffenden Partieen oder in benachbarten Hohlräumen (Paukenhöhle und Warzenfortsatz).

Cystenbildung in der Ohrmuschel nach Othämatom wurde von Hessler (*Arch. f. Ohrenheilk. XXIII*) beschrieben. Höchst wahrscheinlich stehen auch die von Hartmann (*Zeitschr. f. Ohrenheilk. XV u. XVIII*) beschriebenen Cystenbildungen mit Othämatom in Zusammenhang.

Literatur über Othämatom.

Bird, *Journ. von Gräfe u. Walther XIX 1833.*
Brown-Séqard, *Bullet. de l'Acad. de Méd. XXXIV.*
Fränkel, *Virch. Arch. 99. Bd.*
Gudden, *Zeitschr. f. Psych. 18. Bd.*
Haase, G., *Henle's u. Pfeuffer's Zeitschr. III. Reihe 24. Bd. (Literatur bis 1864).*
Hun, *American Journ. of Insanity 1870.*
Meyer, L., *Virch. Arch. 37. Bd.*
Virchow, *Geschwülste I, p. 135.*

§ 343. **Entzündungen der Hautbedeckung der Ohrmuschel** entwickeln sich entweder primär an der Ohrmuschel, oder greifen von der Nachbarschaft auf dieselbe über, so namentlich acute Exantheme, Kopferysipele, Erytheme und Ekzeme, seltener Herpes, Lupus, Pemphigus syphiliticus und Ichthyosis. Gangrän der Haut kommt in seltenen Fällen bei Typhus und Erysipel, bei Säuglingen mitunter auch spontan vor.

Eine häufig vorkommende Affection des Gehörganges bildet die circumscripte Entzündung, der Furunkel.

Diffuse, über einen grossen Theil oder die ganze Auskleidung des Gehörganges sich erstreckende Entzündungen mit Röthung und Schwellung der Haut und Exsudation eines serösen, späterhin eiterigen Secretes kommen in Folge Einwirkung von chemisch und thermisch wirkenden Agentien, nach Verletzungen, bei acuten und chronischen Exanthemen, bei Erysipel, sowie bei eiterigem Ausflusse aus dem Mittelohre vor.

Croupöse Entzündung des Gehörganges tritt in seltenen Fällen als selbständige Affection auf. Ihr Lieblingssitz ist die Aussenfläche des Trommelfelles und der knöcherne Gehörgang, von wo dann eine Ausbreitung weiter nach aussen erfolgen kann. Die croupösen

Membranen bilden dabei feste, zähe Abgüsse des Gehörganges, nach deren Entfernung eine leicht blutende, excoriirte Fläche erscheint. Die Entstehung derselben im Gehörgange wird, nach Bezold, durch die Dünnheit der Epidermis sowie durch die Leichtigkeit, mit der es hier zu starker Gefässfüllung kommt, begünstigt.

Diphtheritische Entzündung findet sich meist neben gleichzeitig bestehender Diphtheritis der Rachen- und Mittelohrschleimhaut, seltener als primäre, selbständige Krankheit, wobei die Infection von excoriirten, ihrer Hornschicht beraubten Stellen der Gehörgangsauskleidung auszugehen pflegt.

Die syphilitische Entzündung äussert sich in Form von breiten gerötheten Papeln mit anfänglich trockener, später nässender Oberfläche, welche namentlich an der Eingangsöffnung des Gehörganges sitzen. Bei gleichzeitig bestehender Mittelohreiterung entwickeln sich ausgedehnte, speckig belegte Geschwüre.

Diphtheritische sowie syphilitische Entzündungen führen zuweilen zu narbiger Verengerung oder Verschluss des Gehörganges.

Bei der desquamativen Entzündung bilden sich durch fortwährende Abstossung der Epidermisschichten in den tieferen Partieen des Gehörganges, sowie am Trommelfell fest anhaftende, derbe Auflagerungen in Form von weissglänzenden, concentrisch geschichteten Lamellen.

Bei der parasitären Entzündung des Gehörganges, welche namentlich im inneren Drittel desselben, sowie am Trommelfell ihren Sitz hat, erscheinen die Wände mit macerirten, von Pilzfäden durchsetzten und mit Pilzmassen überzogenen Epidermisplatten bedeckt, unter denen das geröthete Corium frei liegt.

Phlegmonöse Entzündungen der Ohrmuschel und des Gehörganges entstehen durch das Eindringen septischer Mikroorganismen nach Verletzungen.

Da in den inneren Theilen des Gehörganges die tieferen Schichten der Haut zugleich auch Periost sind, so sind alle tiefer greifenden Entzündungen daselbst zugleich auch Periostitiden. Im Uebrigen kommen periostitische Processe im Gehörgange namentlich als Begleiterscheinungen acuter Entzündungen der Paukenhöhle und des Warzenfortsatzes vor.

Perichondritis der Ohrmuschel und des Gehörganges bildet eine seltene Affection. Sie erscheint an ersterer als fluctuirende Geschwulst, ähnlich dem Othämatom, an der concaven Seite der Muschel und scharf gegen das Läppchen zu abgesetzt.

Caries der Gehörgangswandungen kann sich an die oben beschriebenen Entzündungen anschliessen, entwickelt sich aber häufiger bei chronischen eiterigen Processen in der Paukenhöhle und im Warzenfortsatz. Durch die dabei auftretende Eitersenkung wird anfänglich die Haut in Form von schlaffen Säcken von hinten oder oben her in das Lumen des Gehörganges vorgewölbt; nach dem Durchbruch derselben entstehen fistulöse Gänge, die bei weiterer Ausbreitung des Processes eine ausgedehnte Communication zwischen Gehörgang und Mittelohr herbeiführen. Am häufigsten finden sich dieselben an der hinteren, oberen Wand nahe dem Trommelfell, wo sie zum Antrum mastoideum führen, oder an der oberen Wand, unmittelbar über dem Trommelfell.

Bei den gleichen Processen kommt es nicht selten auch zu **Nekrose** der knöchernen Wandungen, wobei beträchtliche Theile derselben, bei Kindern zuweilen der ganze Annulus tympanicus mit den angrenzenden Theilen der Pars mastoidea und squamosa, ausgestossen werden.

Fistulöse Gänge im Gehörgange entstehen ferner beim Durchbruch von Parotisabscessen oder periostalen Abscessen des Warzenfortsatzes durch die Incisurae Santorini des Knorpels oder an der Vereinigungsstelle des knorpeligen und knöchernen Theiles.

Hyperostose des Gehörganges mit beträchtlicher Verengerung des Lumens bildet einen häufigen Befund bei chronischen (eiterigen und nicht eiterigen) Entzündungen des Mittelohres.

Wegen etwaiger Verwechselung mit Caries muss auf das Vorhandensein einer bindegewebig verschlossenen Lücke (Ossificationslücke) in der vorderen Wand des knöchernen Gehörganges bei Kindern aufmerksam gemacht werden. Dieselbe erhält sich normaler Weise bis zum 4. Lebensjahre und darüber und kann wegen des Uebergreifens von Entzündungen des Gehörganges auf Parotis und Kiefergelenk Bedeutung erlangen. Vergl. v. TRÖLTSCH, *Lehrbuch;* BÜRKNER, *Arch. f. Ohrenheilk. XIII, p. 163 u. XIV, p. 137.*

Literatur über Furunkel des Ohres.

Loewenberg, *Le furoncle de l'oreille et la furonculose, Paris 1881, und Dtsch. med. Wochenschr. 1888, Nr. 28.*
Schimmelbusch, *Ueber die Ursachen des Furunkels, Arch. f. Ohrenheilk. XXVII.*

Literatur über croupöse und diphtheritische Entzündung.

Bezold, *Virch. Arch. 70. Bd.*
Guranowsky, *Monatsschr. f. Ohrenheilk. 1888, 7.*
Kraussold, *Centralbl. f. Chir. 1877, No. 38.*
Moos, *Arch. f. Augen- und Ohrenheilk. 1871 p. 86.*
Steinhoff, *I.-D. München 1886.*
Wreden, *Monatsschr. f. Ohrenheilk. 1868 No. 16.*

Literatur über syphilitische Entzündung.

Buk, *30 Fälle von Syphilis des Gehörganges, American Journ. of Otol.*
Knapp, *Zeitschr. f. Ohrenkeilk. VIII p. 122.*
Schwartze, *Arch. f. Ohrenheilk. IV p. 262.*
Stöhr, *Arch. f. Ohrenheilk. V p. 130.*
Zucker, *Zeitschr. f. Ohrenheilk. XIII p. 169 (Lit.).*

§ 344. Von **degenerativen Veränderungen** des äusseren Ohres sind die Processe zu erwähnen, welche sich am Ohrknorpel in Form von Spaltbildung, Erweichung, partieller Verkalkung, sowie Verknöcherung vorfinden. Bei Gicht können sich harnsaure Salze ablagern.

Von **Geschwülsten** des äusseren Ohres wurden beobachtet: Atherome, Papillome, Fibrome, Lipome, Angiome, Enchondrome, Sarkome und Carcinome.

Besonders hervorzuheben wegen ihres häufigen Vorkommens im Gehörgange sind die Osteome.

Sie bilden gestielte oder breit aufsitzende, kugel- oder kegelförmige Tumoren, bald aus spongiöser Knochensubstanz, bald aus elfenbeinharter Masse bestehend. Meist von der hinteren und oberen Wand

dicht vor dem Trommelfell ausgehend, finden sie sich sowohl in der Einzahl, wie auch zu dreien und mehr in einem Gehörgange vor.

Die polypösen Bindegewebsgeschwülste des Gehörganges finden bei den Ohrpolypen ihre Besprechung.

Literatur über Geschwülste des äusseren Ohres.

Blake, Americ. Journ. of Otology 2. Bd.
Haug, Jahresbericht, Cbl. f. path. Anat. 6., 7., 8. u. 9. Bd.
Kikuzi, Beiträge zur Chirurgie von Bruns 1888 (Keloid).
Launay, Gaz. des hôp. 1861 No. 46 (Enchondrom).
Moos, Tagebl. d. Naturforscherversammlung in Freiburg 1883.
Schwartze, Lehrb. p. 105.
v. Tröltsch, Lehrb. p. 141.
Weber, C. O., Die Exostosen und Enchondrome, Bonn 1856.
Welker, Arch. f. Ohrenheilk. I p. 172.

§ 345. Von **Parasiten** werden hauptsächlich solche **pflanzlicher** Natur im Gehörgange beobachtet, und es stellt derselbe geradezu einen Prädilectionsort für dieselben dar.

Zu den am häufigsten vorkommenden und schon länger bekannten Aspergillusarten (A. niger, A. flavus und A. fumigatus) und den nur in vereinzelten Fällen gefundenen Formen, wie Ascophora elegans, Trichothecium roseum, Eurotium repens, sind in neuerer Zeit hinzugekommen: Aspergillus nidulans (Eidam, Siebenmann), Penicillium minimum (Siebenmann), Verticillium Graphii (Bezold), Mucor corymbifer (Hückel), Mucor septatus (Bezold) und Eurotium malignum (Lindt).

Die Pilze bilden an den Wänden des Gehörganges einen Belag, der durch emporragende Pilzfäden ein rasen- oder sammtartiges Aussehen erlangt. Auf gesunder Hautbekleidung kann eine Entwicklung der Pilze nicht erfolgen, es bedarf hierzu einer abnormen Beschaffenheit derselben und des Vorhandenseins gewisser anormaler Secrete (oberflächliche Entzündung mit Erguss einer freien Serumschicht). Sie vermögen nicht in die Tiefe des Gewebes vorzudringen und sind, wenn auch schädlich wirkend, nicht als echte Parasiten, sondern als Saprophyten aufzufassen.

Ueber die durch sie bedingte Entzündung vergl. § 343.

Thierische Parasiten wurden mit Ausnahme des Acarus folliculorum im Gehörgange des Menschen bisher noch nicht beobachtet.

Fremdkörper, wie z. B. Hülsenfrüchte, Fruchtkerne, Steinchen etc., welche häufig in den äusseren Gehörgang gerathen, können daselbst liegen bleiben, ohne erhebliche Störungen hervorzurufen. Zuweilen jedoch bedingen sie durch Quellung und Druck Circulationsstörungen oder geben zu Reflexerscheinungen in den Bahnen des Trigeminus und des Vagus, sowie zu Epilepsie und Lähmungen Veranlassung.

Secretionsanomalieen der im knorpeligen, sowie im Anfangstheil des knöchernen Gehörgangsabschnittes vorhandenen **Talg-** und **Ceruminaldrüsen** äussern sich als verminderte Secretion mit auffallender Trockenheit der Haut (trophische Störungen bei Erkrankungen des Mittelohres) oder als vermehrte Secretion mit reichlicher Production von Hauttalg und Cerumen. Die bei letztgenanntem Zustande unter dem Einflusse gewisser begünstigender Verhältnisse (Enge des Gehörganges, mangelhafte oder unzweckmässige Reinigung) sich ansammelnden Massen bestehen bald nur aus Drüsensecreten, bald sind sie von Epidermislamellen, Pilzmassen und Haaren durchsetzt.

Concretionen aus kohlensaurem oder phosphorsaurem Kalk (Otolithen) werden im Gehörgange des Menschen nur selten, häufiger bei Thieren gefunden.

Bei Thieren (Rind, Schaf, Hund, Katze, Kaninchen) wurden von thierischen Parasiten die Vogelmilbe (Dermanyssus avium), die Räudemilbe (Dermatotectes), Symbiotes felis, sowie Gregarinen häufig beobachtet (vergl. v. Tröltsch, *Lehrb. p. 119 und 120*). Sie geben alle zu heftigen Entzündungen Veranlassung. Der menschliche Gehörgang gewährt, namentlich bei bestehender Eiterung, den Fliegen eine beliebte Brutstätte, deren Larven, besonders die der Muscida sarcophaga, in grosser Anzahl sich hier entwickeln können (Urbantschitsch, *Lehrb. p. 134*). Zufällig eindringende Thiere, Flöhe, Wanzen, sowie der gefürchtete Ohrhöhler (Forficula auricularis) besitzen nur geringe Bedeutung.

Literatur über Parasiten des äusseren Ohres.

Bezold *Monatsschr. f. Ohrenheilk. VII p. 81.*
Cramer, *Vierteljahrsschr. d. naturf. Gesellsch. zu Zürich 1859 u. 60.*
Eidam, *Beiträge zur Biologie der Pflanzen von Cohn III, 3.*
Haug, *Aspergillus nigrescens, Beitr. v. Ziegler XVI 1894,*
Henle, *Müller's Arch. f. Anat. und Phys. 1842 (Acarus folliculorum).*
Hückel, *Mucor corymbifer, Beitr. v. Ziegler u. Nauwerck I, Jena 1884.*
Lindt, *Arch. f. experim. Pathologie XXV.*
Politzer, *Wiener med. Wochenschr. 1870.*
Schwartze, *Arch. f. Ohrenheilk. II, 5.*
Siebenmann, *Die Fadenpilze und ihre Beziehung zur Otomykosis, Wiesbaden 1883, und Zeitschr. f. Ohrenheilk. XIX p. 7.*
Steudener, *Arch. f. Ohrenheilk. V.*
Wreden, *Arch. f. Ohrenheilk. III, und Myringomykosis, Petersburg 1868.*

2. Die krankhaften Veränderungen des Trommelfelles.

§ 346. Das **Trommelfell** wird vom Gehörgan her von einer dünnen Cutisschicht, an seiner inneren Fläche von der Schleimhaut der Paukenhöhle überzogen und erhält von beiden Cavitäten her seine Ernährung. Daher wird es auch häufig durch Erkrankungen derselben in Mitleidenschaft gezogen, während primäre und selbständige Erkrankungen desselben relativ selten sind.

Hyperämie betrifft bald die Cutisschicht, bald den Schleimhautüberzug isolirt, oder bald beide gleichzeitig. In leichten Graden zeigt sich ein hinter dem Hammergriff herabziehender Gefässstrang, zu welchem sich von der Peripherie her radiär verlaufende Gefässe, die mit den Hammergefässen anastomosiren, hinzugesellen. Bei höheren Graden sind die einzelnen Gefässe der Hautplatte nicht mehr zu erkennen, das Trommelfell diffus geröthet.

Hämorrhagieen kommen sowohl in der Haut- als in der Schleimhautschicht vor und treten spontan oder nach Traumen in Form von kleinen punkt- und streifenförmigen Ekchymosen oder grösseren Extravasaten, sog. Hämatomen, auf. In der Schleimhautschicht stellen sie blaurothe, scharf umschriebene und über das Niveau prominirende Erhebungen dar und kommen namentlich häufig bei Typhus, Pocken, Scorbut und Endocarditis vor. Ekchymosen der Hautschicht zeigen eine allmähliche Wanderung, indem sie gegen die Peripherie hin, meist nach hinten und oben vorrücken und auf die Wand des Gehörganges übergehen.

Entzündung des Trommelfelles (Myringitis) kommt meist durch

Mitbetheiligung desselben an entzündlichen Vorgängen der Paukenhöhle, sowie nach Verletzungen zu Stande; eine isolirte, selbständige Entzündung desselben ist dagegen relativ selten. Bei der acuten Form erscheint das Trommelfell stark geröthet und verdickt und sind die Contouren des Hammergriffes und kurzen Fortsatzes verschwunden. Später erfolgt eine Maceration und Abstossung der Epidermis, so dass das aufgelockerte Corium freiliegt. Mikroskopisch betrachtet, zeigen sich die Cutisschicht mit Rundzellen infiltrirt, die Substantia propria aufgequollen und gelockert, die Mucosa durch starke Gefässerweiterung und Zelleninfiltration verdickt. Umschriebene Ansammlung von Eiterzellen im Gewebe der Cutis führt manchmal zur Bildung kleiner interlamellärer Abscesse, welche gelbliche, flachgewölbte Erhabenheiten bilden. Bei der chronischen Entzündung ist das Trommelfell verdickt, seine Gefässe sind erweitert, varicös und die Aussenfläche oft mit Granulationen und kleinen papillären, zottenartigen Wucherungen bedeckt (Myringitis villosa).

Tuberkulöse Entzündung des Trommelfelles wurde bisher nur bei der gleichen Erkrankung der Schleimhaut des Mittelohres beobachtet. In der Schleimhautschicht finden sich kleine miliare Herde, welche, die Substantia propria durchdringend, sich bis in die Cutisschicht erstrecken und bei der Betrachtung von aussen her als gelblich durchscheinende Knötchen erkannt werden können. Durch käsigen Zerfall derselben entstehen multiple kleine Perforationen, die sich vergrössernd und zusammenfliessend alsdann zu ausgedehnten Substanzverlusten im Trommelfelle führen.

Vielfach hinterlassen Entzündungen im Trommelfelle **Trübungen** in Form unregelmässiger weisslicher Flecken, welche durch Bindegewebsneubildung, Epithelverdickung, sowie Einlagerung von Fetttröpfchen bedingt sind.

Einen sehr häufigen Befund nach Entzündungen bilden ferner **Verkalkungen**, welche in Form gelblichweisser, scharf umschriebener Flecken auftreten und unter Umständen die ganze Fläche des Trommelfelles einnehmen. Ihr Sitz ist zumeist die mittlere Schicht allein, wo sich der Kalk in den röhrenförmigen Scheiden der Fibrillen ablagert, doch können auch alle drei Schichten gleichzeitig, in seltenen Fällen auch die äussere oder die innere Schicht isolirt verkalken. **Verknöcherung** des Trommelfellgewebes ist sehr selten.

Atrophie des Trommelfelles kommt bei starker, langandauernder Dehnung desselben (Einziehung bei Tubenabschluss), sowie durch Druck abgelagerter Massen zu Stande und wird durch Schwund der Lamina propria bedingt. Partielle Atrophie unterscheidet sich vom Narbengewebe nur durch eine weniger scharfe Begrenzung. Bei totaler Atrophie sinkt das Trommelfell nach innen, liegt den tieferen Theilen auf und lässt sie durchscheinen (Collaps des Trommelfelles), oder wölbt sich bei Luftverdichtung als mächtige Blase vor.

Wölbungsanomalieen, deren Convexität nach aussen gerichtet ist, können durch Veränderungen der Membran selbst, durch Schwellungen, Verdickungen, interlamelläre Abscesse bedingt sein, werden jedoch häufiger durch Exsudatansammlungen in der Paukenköhle herbeigeführt. Einziehungen des Trommelfelles, sowie Abflachung seiner Trichterform entstehen durch Verdickung seiner Schleimhautplatte oder aber durch hochgradige Atrophie desselben, wobei es weit in die Paukenhöhle hineinsinkt.

Perforationen des Trommelfelles kommen, von den traumatischen und den seltenen durch spontane oder Druckatrophie bedingten Formen abgesehen, durch entzündliche Processe zu Stande. Auf das Trommelfell beschränkte entzündliche Processe führen nur selten zur Perforation (Durchbruch interlamellärer Abscesse); viel häufiger sind es Entzündungen des Mittelohres, welche das Trommelfell in Mitleidenschaft ziehen. Die infiltrirte und wahrscheinlich durch den Einfluss der Entzündungserreger stellenweise nekrotisirte Membran reisst dabei unter dem Drucke des in der Paukenhöhle angesammelten Exsudates ein, und es erfolgt dann durch weiteren Zerfall des Gewebes in der Umgebung des Einrisses allmählich eine Vergrösserung der Perforation.

Jede Stelle der Membran kann Sitz einer Perforation sein, doch finden sich dieselben am häufigsten in der intermediären Zone zwischen Manubrium und Sehnenring. Gewöhnlich erfolgt nur ein Durchbruch, doch werden auch, namentlich bei Typhus, Tuberkulose und Pyämie, mehrfache Perforationen beobachtet. Die Grösse kann zwischen minimalster Feinheit und fast vollständigem Defect der Membran schwanken.

Ueber den Heilungsverlauf der Perforationen ist zu bemerken, dass frische kleine Einrisse mit voller Restitutio ad integrum zur Heilung kommen. Grössere Perforationen, bei welchen eine Retraction oder Zerstörung der mittleren Schicht des Trommelfelles in weiterer Ausdehnung erfolgt ist, heilen durch Narbengewebsbildung. Bei längerem Bestehen einer Mittelohreiterung bleibt die Vernarbung häufig aus und die Perforation dann auch nach Ausheilung der Eiterung bestehen.

Die persistente Perforation zeigt gewöhnlich eine starke Verdickung der Perforationsränder, die Substantia propria erscheint nach innen umgeschlagen, und von der Aussenfläche des Trommelfelles her hat sich die Epidermis über die Ränder hinweg auf die innere Trommelfellfläche ausgebreitet.

Die fertige **Narbe** besteht aus einem dünnen Bindegewebsstratum, welches zu beiden Seiten von einem grossplattigen Epithellager bekleidet ist; eine Regeneration der mittleren Schicht, der Lamina propria des Trommelfelles erfolgt nicht. Wegen dieses Mangels der stärksten Schicht erscheint die Narbe gegen das Niveau der übrigen Membran eingesunken, tiefer liegend, gegen die Umgebung scharf begrenzt und dunkler von Farbe. Grössere Narben können nach innen sinken und mit der Labyrinthwand Verwachsungen eingehen. Kalkeinlagerungen in das Narbengewebe wurden mehrfach beobachtet.

Ruptur des Trommelfelles kommt durch directe oder indirecte Gewalteinwirkung (eingestossene Gegenstände, Luftdrucksschwankung, Erschütterung des Schädels mit oder ohne Fracturirung des Schläfenbeines) zu Stande. Sie gestaltet sich als klaffender Einriss, oder als rundliche scharfrandige oder unregelmässig fetzige Lücke mit blutig suffundirten Rändern.

Nach den experimentellen Untersuchungen Rumler's an Kaninchentrommelfellen ist an der Heilung des Defectes innerhalb der ersten drei Tage zunächst das äussere Epithel, später das Schleimhautepithel betheiligt. Vom dritten Tage an tritt die Wucherung des Bindegewebes in den Vordergrund und führt den definitiven Verschluss herbei.

Literatur zur pathologischen Anatomie des Trommelfelles.

Gottstein, Desquamative Entzündung, Otol. Congress Mailand 1880.
Habermann, Tuberkulose, Zeitschr. f. Heilk. 1885.
Haug, Jahresber., Cbl. f. path. Anat. 5., 6., 7., 8. Bd.
Hinton, Cholesteatom, Arch. f. Ohrenheilk. II.
Kessel, Myringitis villosa, Arch. f. Ohrenheilk. V.
Lucae, Virch. Arch. 36. Bd.
Moos, Klinik d. Ohrenkrankh., Wien 1866.
Nasiloff, Myringitis, Centralbl. f. d. med. Wiss. 1867.
Politzer, Beleuchtungsbilder des Trommelfelles, Wien 1865, u. Lehrb.
Rumler, Regeneration des Trommelfelles, Arch. f. Ohrenheilk. XXX.
Schwartze, Handb. d. path. Anat. von Klebs II.
v. Tröltsch, Lehrb. d. Ohrenkrankh. und Virch. Arch. 17. Bd.
Urbantschitsch, Lehrb. u. Arch. f. Ohrenheilk. X.
Wendt, Myringitis, Wagner's Arch. d. Heilk. XII.

III. Pathologische Anatomie des Mittelohres.

§ 347. **Hyperämie** der Schleimhaut des Mittelohres wird bei der innigen Gefässgemeinschaft derselben mit dem Pharynx, dem äusseren Gehörgang, dem Labyrinth und der Schädelhöhle häufig durch Affectionen der genannten Theile bedingt. Bei Herzfehlern, Lungenerkrankungen, sowie bei Tumoren, welche auf die seitlichen Halsgefässe drücken, kommt es zu ausgebreiteter Stauungshyperämie.

Hämorrhagieen, in Form von kleinen Ekchymosen oder als freier Erguss in die Hohlräume des Mittelohres, treten sowohl spontan, als in Folge von Traumen (heftigen Erschütterungen, Schädelfracturen etc.) auf. Sie werden ferner bei starken Entzündungen des Mittelohres, sowie bei Morbus Brightii, Angina diphtheritica, Leukämie und durch Embolie der Art. stylomastoidea bei Endocarditis beobachtet.

Stärkere Blutungen aus dem Mittelohre, mit Erguss des Blutes durch Gehörgang und Ohrtrompete nach aussen, kommen, von den Fällen schwerer Verletzungen des Schläfenbeines abgesehen, bei spontaner Abstossung von Ohrpolypen, bei cariöser Zerstörung der Paukenhöhlenwände und Anätzung der Carotis, der Vena jugularis, des Sinus transversus oder des S. petrosus superior zu Stande. Fälle der letztgenannten Art führten wiederholt zu tödtlicher Blutung.

Entzündungen des Mittelohres betreffen zufolge der Continuität seiner Schleimhautauskleidung meist alle Abschnitte desselben, wenn auch in verschiedenem Grade. Selten nur ist die Ohrtrompete oder die Paukenhöhle oder der Warzenfortsatz isolirt davon betroffen. Am ausgeprägtesten und, entsprechend der Dignität der Oertlichkeit, auch von der grössten Bedeutung, sind die Entzündungsprocesse in der Paukenhöhle.

Eine wichtige Rolle bezüglich der Aetiologie der Mittelohrentzündungen kommt den pathogenen Mikroorganismen zu. Am häufigsten wurden der Diplococcus pneumoniae Fränkel-Weichselbaum und der Streptococcus pyogenes im Exsudat der Paukenhöhle gefunden. Nach der Häufigkeit folgen sodann der Staphylococcus pyogenes albus und aureus, sowie der Pneumobacillus Friedländer und der Bacillus pyocyaneus. Weitere, übrigens in ihrer pathogenen Wirkung zweifelhafte Befunde bilden der Staphylococcus cereus albus und Micrococcus tetragenus. Zuweilen konnten mehrere pathogene Bakterienarten im Exsudat beobachtet werden, oder es folgte die Entwicklung einer zweiten Art nach Untergang der ersten.

Den Weg, auf welchem ein Eindringen der Mikroorganismen

stattfindet, bildet am häufigsten die Ohrtrompete. Durch dieselbe können Schleimhautentzündungen vom Nasenrachenraume nach der Paukenhöhle sich fortpflanzen, wie auch von dort her infectiöse Massen beim Schneuzen, Würgen oder Erbrechen in das Mittelohr einzudringen vermögen. Ein zweiter Weg, der namentlich bei verschiedenen Infectionskrankheiten, Masern, Scharlach, Diphtherie, Variola, Influenza in Betracht kommt, ist in der Blutbahn gegeben. Bei bestehender Perforation des Trommelfelles können sodann auch vom Gehörgange her Mikroorganismen auf die Schleimhaut der Paukenhöhle gelangen und sich hier weiter entwickeln.

Der seröse und schleimige Katarrh findet sich zumeist bei gleichzeitiger katarrhalischer Erkrankung der Nase und des Nasenrachenraumes. Die Schleimhaut zeigt bei der acuten Form Hyperämie und Schwellung mit zelliger Infiltration der subepithelialen Bindegewebsschicht, gleichmässig über die ganze Schleimhaut der Paukenhöhle verbreitet oder an einzelnen Stellen besonders ausgesprochen. Seröses Exsudat oder zähe, fadenziehende Schleimmassen, denen spärliche Epithelien, Schleim- und Eiterkörperchen beigemischt sind, erfüllen die Paukenhöhle und sind den Gehörknöchelchen, dem Trommelfelle oder den Nischen der Labyrinthwand angelagert.

Beim serösen sowohl wie beim schleimigen Katarrh kommen in seltenen Fällen kleine Einrisse im Trommelfelle, die rasch wieder zur Verklebung und Heilung gelangen, zu Stande.

Der eiterige Katarrh kommt in seiner acuten Form hauptsächlich im Verlaufe der acuten Exantheme, namentlich bei Masern, Scharlach und Pocken, alsdann bei Diphtherie, Typhus abdominalis und Tuberkulose vor. Die anatomischen Veränderungen sind dabei die gleichen wie beim schleimigen Katarrh, nur sind sie in stärkerem Grade ausgesprochen, und es erscheinen sämmtliche Hohlräume des Mittelohres mit eiterigem, mit Schleim und Blut gemengtem Secrete erfüllt. Meist reisst das entzündlich erweichte Trommelfell ein, so dass der Eiter nach aussen entleert wird. Nur dann pflegt die Perforation des Trommelfelles auszubleiben, wenn dasselbe bereits vorher durch chronisch entzündliche Processe eine Verdickung und grössere Widerstandsfähigkeit erlangt hatte.

Ausgedehnte Ulcerationen der Schleimhaut sind dabei relativ selten; nur bei jauchig-eiterigen Processen kommt es zur Zerstörung der Schleimhaut und zu cariöser Anätzung der Gehörknöchelchen oder der Paukenhöhlenwände. Zu berücksichtigen ist, dass zufolge der nachbarlichen Verhältnisse des Gehirnes, des häufigen Vorkommens von Lückenbildungen (Dehiscenzen) im knöchernen Dache der Paukenhöhle sowie der Gefässverbindung zwischen Pauken- und Gehirnhöhle eiterige Katarrhe der Mittelohrschleimhaut auch ohne Betheiligung des Knochens zu eiteriger Meningitis und zu Sinusphlebitis führen können, namentlich dann, wenn ein verdicktes Trommelfell den Durchbruch des Eiters nach aussen unmöglich macht.

Croupöse und diphtheritische Entzündung des Mittelohres entstehen am häufigsten secundär nach entsprechenden Entzündungen des Nasenrachenraumes. Die Croupmembranen können sich dabei von der Tuba aus bis in den Warzenfortsatz erstrecken.

Tuberkulöse Entzündung des Mittelohres, für welche als Invasionsweg die Blutbahn oder auch die bei Tuberkulösen meist leicht durchgängige Ohrtrompete in Betracht kommt, zeigt umschriebene

Herde in den oberflächlichen Schichten der Schleimhaut, seltener eine diffuse Infiltration derselben. Durch Zerfall der Herde kommt es zur Geschwürsbildung, und beim Fortschreiten nach der Tiefe zu wird der Knochen ergriffen und Caries der Gehörknöchelchen und Paukenwände herbeigeführt.

Von syphilitischer Entzündung des Mittelohres besitzen wir nur spärliche anatomische Beobachtungen, Verdickung der Schleimhaut und des Periostes am Promontorium, sowie Endarteriitis syphilitica der Promontorialgefässe betreffend.

Literatur über Entzündungen des Mittelohres und deren Ursachen.

Habermann, *Prager Zeitschr. f. Heilk. VI u. Arch. f. Ohrenheilk. XXVIII.*
Haug, *Jahresber., Cbl. f. path. Anat. 5., 6., 7., 8. Bd.*
Kanthak, *Zeitschr. f. Ohrenheilk. XXI.*
Kirchner, *Arch. f. Ohrenheilk. XXVIII.*
Netter, *Annales des mal. de l'oreille 1888.*
Weichselbaum, *Monatsschr. f. Ohrenheilk. 1888.*
Zaufal, *Prager med. Wochenschr. 1887, 1888 u. 1889.*

§ 348. Bei den chronischen Eiterungsprocessen des Mittelohres findet sich eine Reihe wichtiger Veränderungen vor.

Das bald in reichlicherer, bald in geringerer Menge gebildete Secret zeichnet sich durch penetranten üblen Geruch aus und erscheint durch Blutbeimischung häufig bräunlich gefärbt. Durch Schmelzung des Trommelfellgewebes ist aus dem Einriss ein mehr oder minder grosser Substanzverlust geworden. Die Schleimhaut des Mittelohres erscheint stark verdickt, häufig um das Mehrfache ihres normalen Durchmessers. Die Dickenzunahme, durch starke Rundzelleninfiltration, Gefässerweiterung mit Gefässneubildung bedingt, betrifft hauptsächlich die subepitheliale Schicht, während die periostale Schicht nur geringer betheiligt ist. Neben Stellen, wo das Flimmerepithel noch erhalten ist, können sich in grösserer oder geringerer Ausdehnung solche finden, wo durch das über den Rand der Perforation hinweg erfolgte Hereinwachsen der Epidermisschicht des Trommelfelles bereits eine epidermoidale Umwandlung stattgefunden hat, oder solche, wo das Epithel zu Verlust gegangen ist und die Schleimhaut eine dunkelrothe eiternde Granulationsfläche darstellt. Partielle Hyperplasieen, die sich dabei in Form von zotten- und pilzförmigen Excrescenzen erheben, lassen die Oberfläche uneben und höckerig erscheinen und geben durch gegenseitige Verwachsung zur Bildung kleiner, cystenartiger, mit Epithel bekleideter Hohlräume Veranlassung.

Einen weiteren Befund bei den chronischen Mittelohreiterungen bilden ferner Processe destructiver Natur, welche zur Geschwürsbildung an der Schleimhaut führen und bei der innigen Verbindung zwischen ihr und dem Knochen, den letzteren in Mitleidenschaft ziehen. Hieraus erklärt sich das häufige Vorkommen von **Caries** und **Nekrose der Knochensubstanz**. Bald handelt es sich dabei nur um ganz circumscripte Erkrankungen, und es werden nur einzelne Abschnitte des Mittelohres davon betroffen, bald verbreitet sich der Process über den grössten Theil des Schläfenbeines.

Am häufigsten tritt die Caries im Warzenfortsatz auf. Zuweilen ist die Corticalis noch erhalten und sind nur die Zwischenwände cariös zerstört und die pneumatischen Räume in eine grosse,

von Granulationsmassen und nekrotischen Knochenstücken erfüllte Höhle umgewandelt. Häufiger sind indessen die Fälle, in denen auch die Corticalis an der cariösen Erkrankung Antheil nimmt und ein Durchbruch des Eiters nach aussen oder nach innen erfolgt. Die Entleerung des Eiters nach aussen geschieht zumeist an der hinteren und oberen Wand des knöchernen Gehörganges, oder an der Aussenfläche der Pars mastoidea, bald mehr nach oben zu, bald unten gegen die Incisura mastoidea oder an der inneren Seite der Spitze, wobei es dann im Gehörgange sowohl, wie in der Regio mastoidea zur Bildung von Senkungsabscessen kommt.

In der Paukenhöhle finden sich cariöse Stellen am häufigsten am Dache derselben, am Tegmen tympani. An der Labyrinthwand kommt es zur Eröffnung des Canalis Fallopiae oder der Labyrinthhöhlen und damit zu Facialislähmung und zur Ausbreitung der Entzündung in die Schädelhöhle. Häufig ist auch die Knochenwand zerstört, welche die Höhle für den Hammerkopf gegen den äusseren Gehörgang zu abtrennt, während die untere Wand der Paukenhöhle oder der vordere Theil der Labyrinthwand, welche in der Nähe der Vena jugularis und der Art. carotis interna liegen, nur selten afficirt werden.

Erheblich seltener als zur ulcerirenden Ostitis kommt es bei den genannten Processen zur Nekrose des Knochens. Am häufigsten und zugleich auch am raschesten erfolgt dieselbe im Kindesalter bei exanthematischen Erkrankungen, namentlich bei Scharlach. Der oberflächlichen Nekrose verfällt in der Paukenhöhle meist die äussere Knochenlamelle des Promontoriums, vom Warzenfortsatze ein verschieden grosser Abschnitt seiner Corticalis, oder jene Partie, welche den äusseren Gehörgang bildet. Bei ausgebreiteten und tiefgreifenden Processen umfasst die Nekrose zuweilen grössere Abschnitte des Schläfenbeines, den ganzen Proc. mastoid. mit den angrenzenden Theilen des Gehörganges, die Promontorialwand mit dem Canalis facialis und dem Foramen ovale, die Schnecke mit einzelnen oder allen Windungen, die Bogengänge, ja, eine ziemliche Anzahl von Beobachtungen liegt vor, in denen das ganze Labyrinth nekrotisch abgestossen und aus dem Gehörgange entfernt oder post mortem gelöst vorgefunden wurde.

Nach Ausstossung grosser Sequester entstehen ausgedehnte Hohlräume, die zum Theil wieder durch Granulations- und Osteophytenbildung geschlossen werden. Am Warzenfortsatze namentlich kommt es nach grossen Knochenverlusten häufig zur Bildung tief eingezogener Knochennarben oder mächtiger, von einer dünnen, glatten Bindegewebsschicht ausgekleideter Hohlräume.

Caries der Gehörknöchelchen kommt sowohl bei gleichzeitiger cariöser Affection der Paukenhöhle, als auch ohne solche vor. Auch hier handelt es sich zumeist um eine secundäre, von der Schleimhautdecke ausgehende Erkrankung, doch ist auch primäre, selbständige Ostitis der Knöchelchen beobachtet. Am Hammer ist meist der Kopf, seltener der Griff arrodirt, der Körper des Ambos ist nur selten ergriffen, vom Steigbügel dagegen fehlen häufig der Kopf und die Schenkel, während die Fussplatte intact bleibt.

Ausstossung des ganzen nekrotischen Hammers oder des Ambos bei Lebzeiten wurde wiederholt beobachtet; die des Steigbügels gehört zu den Seltenheiten.

Neben den, die geschilderten Vorgänge begleitenden, secundären periostalen Processen an der Aussenfläche des Warzenfortsatzes ist des relativ seltenen Vorkommens **primärer Periostitis** daselbst Erwähnung zu thun, die zur oberflächlichen Nekrose und zum Durchbruch nach aussen oder in den Gehörgang hinein führen kann. Abscesse der auf dem Warzenfortsatze liegenden Lymphdrüsen mit Fistelbildung können das Bild einer Periostitis vortäuschen.

Besonderer Erwähnung bedürfen die Veränderungen, welche sich als Folge von chronischen Entzündungen der Schleimhautauskleidung in den Räumen des Mittelohres entwickeln und unter dem Namen der Adhäsivprocesse zusammengefasst werden.

Bei längerer Berührung geschwellter, sich gegenüber liegender Schleimhautflächen kommt es leicht zur Verwachsung derselben und zur Bildung von Membranen, Bändern und Strängen, die zur Obliteration oder Abschliessung einzelner Partieen der Paukenhöhle und zur Bildung von Bindegewebsbrücken in derselben Veranlassung geben.

Bei den als Sklerose bezeichneten Processen handelt es sich theils um Veränderungen im Gewebe der Schleimhaut, wie narbige Schrumpfung früher infiltrirter Partieen, körnige Incrustirung mit Kalksalzen, theils auch um eine Betheiligung des Knochens durch hyperplastische Wucherung im Periost und Knochenmark, die zur Hyperostose und Bildung von Exostosen führt. Die sklerotischen Veränderungen können sich über grössere Flächen der Paukenhöhle ausgedehnt zeigen oder nur auf bestimmte Bezirke, Promontorium, Umgebung des ovalen oder runden Fensters, beschränkt sein. Im Warzenfortsatz kommt es durch Hyperplasie des Knochens zur völligen Aufhebung der pneumatischen Räume und Einengung des Antrum mastoid. Die Gehörknöchelchen weisen an ihren Gelenkverbindungen Veränderungen auf, durch welche eine Ankylose derselben bedingt wird. Am häufigsten ist die Gelenkverbindung des Steigbügels mit dem ovalen Fenster, seltener das Hammer-Ambosgelenk ergriffen.

Die **Steigbügelankylose**, welche sowohl angeboren, wie auch erworben, in allen Lebensaltern, namentlich jedoch im höheren Alter vorkommt, ist histologisch entweder durch eine Verkalkung des Ringbandes, welches die Fussplatte desselben im ovalen Fenster befestigt, oder aber durch Wucherungen, die vom Knorpelüberzug des ovalen Fensters ausgehen, sowie durch Knochenneubildung (Hyperostose), welche sowohl an der Innen-(Vestibular-)Fläche seiner Fussplatte als in der Umgebung der Fenestra ovalis auftreten, bedingt. In einem histologisch genau untersuchten Falle von Ankylose des Hammer-Ambosgelenkes fand Politzer den Knorpelüberzug der beiden Knöchelchen in Knochengewebe umgewandelt und mit dem gleichfalls verknöcherten Zwischenknorpel des Gelenkes verwachsen. Dass derartige Ankylosirungen der Gelenke durch primäre Erkrankungen der Knorpelüberzüge entstehen können, erscheint nicht unwahrscheinlich, doch fehlt bis jetzt der histologische Nachweis.

Literatur über Folgezustände der Entzündungen des Mittelohres.

Bezold, D. med. Wochenschr. 1881 u. Zeitschr. f. Ohrenheilk. XVI.
Moos, Arch. f. Ohrenheilk. II p. 190, u. Arch. f. Augen- u. Ohrenheilk. II, III u. VII.
Politzer, Arch. f. Ohrenheilk. VII u. XI, und Lehrb. p. 231—33.

Schwartze, Arch. f. Ohrenheilk. V.
v. Tröltsch, Virch. Arch. 17. Bd. p. 54.
Wendt, Arch. f. Heilk. XI—XV.

§ 349. Unter den krankhaften Veränderungen der **Ohrtrompete** haben die **Geschwürsbildungen** eine hervorragende Bedeutung, welche am Ostium pharyngeum, sowie im angrenzenden Theil des knorpeligen Abschnittes ihren Sitz haben. Es kommen hier Erosionsgeschwüre, folliculäre, variolöse, diphtheritische, syphilitische und tuberkulöse Geschwüre vor, und es führen die beiden zuletzt genannten Formen häufig zur Blosslegung des Knorpels und zu ausgedehnter Zerstörung des Tubenwulstes. Bei der Ausheilung tiefgreifender Zerstörungen, wie sie namentlich bei Syphilis vorkommen, kann neben gleichzeitiger Verlöthung des Gaumensegels mit der hinteren Rachenwand ein narbiger **Verschluss des Pharynxostiums der Tuba** erfolgen. Aehnliche Verwachsungen stellen sich am Paukenostium zuweilen nach eiterigen cariösen Processen in der Paukenhöhle ein. Vollständige Verwachsung des Lumens im Verlaufe der ganzen Tuba ist dagegen höchst selten; häufiger bilden sich im Verlaufe des Kanals Membranen und Stränge.

Verengerung und **Verlegung des Pharynxostiums** sind durch eine ganze Reihe von pathologischen Zuständen im Nasenrachenraume bedingt, so namentlich durch acute und chronische Schwellung der Schleimhaut, Hyperplasie des cytogenen Gewebes am Rachendache und in der Umgebung der Tubenmündung, durch Neubildungen, ferner durch Schwellung des hinteren Endes der unteren Muschel und durch Narbenzüge an den seitlichen Rachenwänden. Hyperostose des Knochens, Exostosenbildung, sowie starke Vorbuchtung des Canalis caroticus können im knöchernen Abschnitte Verengerung hervorrufen.

Als degenerative Veränderungen im Tubenknorpel wurden Erweichung und Spaltbildung, sowie Verkalkung und inselförmige Verknöcherung bei chronisch entzündlichen Erkrankungen des Mittelohres beschrieben.

Die **Binnenmuskeln des Ohres** verfallen bei chronischen Entzündungen des Mittelohres und bei Ankylose der Gehörknöchelchen häufig einer Verfettung und einer fibrösen Degeneration.

Die gleichen degenerativen Veränderungen finden sich häufig an den **Tuben-Gaumenmuskeln** in Folge chronischer Retronasal- und Tubenkatarrhe.

Literatur zur pathologischen Anatomie der Ohrtrompete.

Flesch, Tagebl. d. Naturforschervers. in Freiburg i. B. 1883.
Haug, Jahresber., Cbl. f. path. Anat. 5., 6., 7., 8. Bd.
Moos, Beitr. zur norm. u. path. Anat. d. Eustach. Röhre, Wiesbaden 1874.
Rüdinger, Monatsschr. f. Ohrenheilk. No. 9.
Wendt u. Wagner, Krankh. d. Nasenrachenhöhle u. d. Rachens, Ziemssen's Handb. VII.

§ 350. **Hyperplastische Wucherungen** und **Geschwülste**, die unter dem Namen **Ohrpolypen** zusammengefasst werden, haben ihren Sitz in der Mehrzahl der Fälle im Mittelohr. Selbst bei vielen, scheinbar in der Haut des knöchernen Gehörganges wuchernden Geschwülsten ergiebt die anatomische Untersuchung, dass sie aus dem Mittelohre, d. h. aus den um den Gehörgang angeordneten und mit Schleimhaut ausgekleideten Hohlräumen stammen.

Jeder Theil des Mittelohres kann den Ausgangspunkt bilden; am

häufigsten sind es indessen die Labyrinthwand oder die Decke der Paukenhöhle, seltener das Trommelfell. Polypen des Warzenfortsatzes oder der Schleimhaut der Ohrtrompete wurden gleichfalls beobachtet. Gewöhnlich finden sie sich bei chronischen Eiterungsprocessen mit Perforationen des Trommelfelles, selten nur bei Entzündungen ohne Perforation.

Sie bilden dünn gestielte oder breit aufsitzende kugelige oder kolbige Tumoren, deren Oberfläche glatt oder mit papillären Excrescenzen bedeckt ist, und können eine solche Grösse erlangen, dass sie die Paukenhöhle und den Gehörgang vollständig ausfüllen und in Form einer kolbigen Anschwellung an der äusseren Ohröffnung zu Tage treten. Bedeutung erlangen sie hauptsächlich dadurch, dass sie eine Eiterung unterhalten und durch Verlegung des Lumens den Eiterabfluss verhindern und damit die Gefahren einer Eiterretention im Mittelohre herbeiführen. Der zuweilen vorkommenden spontanen Expulsion grösserer Geschwulstmassen geschah schon als Ursache heftiger Blutung Erwähnung.

Ihrem Baue nach werden die Polypen eingetheilt in Granulationsgeschwülste, Fibrome, Angiofibrome (Moos und Steinbrügge), Angiome und Myxome. Von letzteren wird angenommen, dass sie aus Resten des Schleimgewebes sich entwickeln, dass im fötalen Zustande die Paukenhöhle erfüllt.

Die Oberfläche der Polypen ist bald mit Flimmerepithel, bald mit geschichtetem Cylinder- oder Plattenepithel bedeckt. Mechanische Verhältnisse (Druck, Verschiebung der Geschwulstmassen) bringen Veränderungen der Epithelformen zu Stande, so dass man nicht selten an einer Geschwulst verschiedene Arten von Epithel neben einander vorfinden kann.

Als besondere histologische Befunde im Innern von Ohrpolypen sind Blutextravasate und hämatogenes Pigment, sowie centrale Cholesteatombildung zu erwähnen, welche durch regressive Metamorphose (Verhornung) der in das Innere der Geschwulst eindringenden Epithelzapfen entstehen. Neubildung von Knochensubstanz in Polypen gehört zu den Seltenheiten.

Die **Exostosen**, welche in Folge von chronischen Entzündungen sich bilden, haben bereits in § 348 Erwähnung gefunden. **Sarkome** und **Osteosarkome** sowie primäre **Carcinome** sind sehr selten und treten entweder unter den Erscheinungen von Caries, in Form von Wucherungen auf, die anfänglich leicht für Granulationsmassen oder Polypen gehalten werden, oder bilden periostale Anschwellungen am Warzenfortsatze. Im weiteren Verlaufe führen sie zu ausgebreiteten Zerstörungen, welche meist das ganze Schläfenbein betreffen.

Verhältnissmässig häufig kommen im Mittelohre **Perlgeschwülste** (Cholesteatome) vor und bilden weissliche, perlmutterglänzende Massen mit zwiebelschalenartiger Schichtung, welche bald in Form rundlicher oder eiförmiger Gebilde die Hohlräume erfüllen, bald in schichtenförmiger Ausbreitung in mehr oder weniger dicken Lagen den Wandungen aufliegen. Sie bestehen aus grossen rundlichen oder polygonalen Plattenepithelien, spärlichen riesenzellenartigen Gebilden und reichlich eingelagerten Cholesterinkrystallen.

Die Perlmassen kommen am häufigsten in den hinteren und oberen Partieen der Paukenhöhle zur Beobachtung, im Aditus ad antrum und im Antrum mastoideum selbst. Durch Druck der Massen und unter

dem Einflusse der entzündlichen Processe in der Umgebung kann der angrenzende Knochen zur Usur und zum Schwinden gebracht werden. So erklären sich die Befunde, welche den ganzen Warzenfortsatz oder sämmtliche Räume des Mittelohres in einen grossen, von Perlmassen erfüllten Hohlraum umgewandelt zeigen, oder bei welchen ein Durchbruch der Massen nach aussen oder in das Schädelinnere (Sinus transversus) erfolgt ist.

Ueber die Entstehung der Cholesteatome sind zur Zeit die Ansichten noch getheilt.

Nach den Untersuchungen von Habermann ist dieselbe zurückzuführen auf das Hineinwachsen und die Ausbreitung der Epidermis des äusseren Gehörganges und Trommelfelles auf die Hohlräume des Mittelohres, wodurch es zu der in § 348 erwähnten epidermoidalen Umwandlung der Auskleidung kommt. Man findet dann die Wände des Mittelohres bedeckt von einem mehr oder weniger mächtigen Rete Malpighi mit Hornschicht, unter demselben eine dünne Bindegewebslage und dann den Knochen. An einzelnen Stellen, wo eine breitere Schicht von Bindegewebe zwischen Rete und Knochen eingelagert erscheint, dringen mächtige Retezapfen in die Tiefe. Die Abstossung der oberflächlichen Lamellen der Hornschicht, die höchst wahrscheinlich unter dem Reize der chronischen Entzündung, in besonders starkem Maasse erfolgt, führt alsdann zur Ansammlung der Massen in den abgeschlossenen Räumen.

Neben grösseren Cholesteatomen lässt sich an mikroskopischen Schnitten zuweilen die Bildung kleinerer, getrennter Perlmassen erkennen, die in sackförmigen, an der Abgangsstelle verwachsenen Ausstülpungen der Epidermis oder im Inneren von Retezapfen durch centrale Verhornung entstanden sind.

Virchow erklärt die Cholesteatome des Mittelohres als selbständige heterologe Geschwülste, ähnlich den Cholesteatomen der Pia mater. Buhl, Kuhn und Küster führen sie auf eine embryonale Anlage zurück, und es will sie Letzterer als branchiogene Kystome im Felsenbein bezeichnet wissen.

Literatur über Polypen des Mittelohres.

***Billroth**, Ueber den Bau der Schleimpolypen, Berlin 1855.*
***Eitelberg**, Zeitschr. f. Ohrenheilk. XVI.*
***Haug**, Jahresber., Cbl. f. path. Anat. 5., 6., 7., 8. Bd.*
***Kessel**, Arch. f. Ohrenheilk. IV p. 167.*
***Kiesselbach**, Monatsschr. f. Ohrenheilk. 1882.*
***Lucae**, Virch. Arch. 29. Bd.*
***Moos** und **Steinbrügge**, Zeitschr. f. Ohrenheilk. IV p. 199.*
***v. Tröltsch**, Virch. Arch. 17. Bd. und Arch. f. Ohrenheilk. IV.*

Literatur über primäre maligne Neubildungen des Mittelohres.

***Christinnek**, Arch f. Ohrenheilk. XVIII p. 293 und XX, 34.*
***Delstauche**, Arch. f. Ohrenheilk. XV, 21.*
***Fränkel**, Arch. f. Ohrenheilk. VIII, 13.*
***Hartmann**, Zeitschr. f. Ohrenheilk. VIII, 213.*
***Haug**, Melanot. Riesenzellensarkom, Beitr. v. Ziegler XVI 1894.*
***Kipp**, Zeitschr. f. Ohrenheilk. XI, 6.*
***Lucae**, Arch. f. Ohrenheilk. XIV, 127.*
***Schwartze**, Arch. f. Ohrenheilk. IX, 215.*

Literatur über Cholesteatom des Mittelohres.

Bezold, *Zeitschr. f. Ohrenheilk. XX u. XXI.*
Habermann, *Arch. f. Ohrenheilk. XXVII und Zeitschr. f. Heilk. XI.*
Haug, *Cholesteatom der Mittelohrräume, Centralbl. f. allg. Path. 1895.*
Küster, *Berliner klin. Wochenschr. 1889, 10 u. 11.*
Kuhn, *Arch. f. Ohrenheilk. XXVI und Zeitschr. f. Ohrenheilk. XXI.*
Lucae, *Verh. der Berliner med. Ges. I und Arch. f. Ohrenheilk. VII.*
Moos, *Arch. f. Heilk. VIII und XI.*
Schwartze, *l. c.*
v. Tröltsch, *Arch. f. Ohrenheilk. IV und Lehrb.*
Virchow, *sein Arch. 8. Bd.*
Wendt, *Arch. f. Heilk. XIV.*

IV. Pathologische Anatomie des inneren Ohres.

§ 351. **Anämie** des Labyrinthes entsteht durch allgemeine Anämie oder wird durch Veränderungen, welche den Blutzufluss hemmen (Endarteriitis chronica der Art. auditiva interna, Tumoren, welche dieselbe comprimiren, Aneurysmen der Art. basilaris) hervorgerufen. Embolie der Art. auditiv. int. wurde von Friedreich als Ursache plötzlich entstandener Taubheit nachgewiesen.

Hyperämie des Labyrinthes, als netzartige Injection oder diffuse Röthe, sowie **Hämorrhagie**, in Form von kleinen Extravasaten, finden sich, auf einzelne Theile (Schnecke, Vorhof) beschränkt, oder gleichmässig verbreitet, bei heftigen eiterigen Erkrankungen des Mittelohres mit oder ohne Caries des Knochens, am häufigsten bei den scarlatinösen Formen. Bei einer Reihe fieberhafter Allgemeinerkrankungen, bei Typhus, Variola, acuter Tuberkulose, Pyämie und Puerperalfieber wurden Hyperämie und kleine Ekchymosirungen nachgewiesen, desgleichen auch bei Mumps (Toynbee). Ihr Vorkommen bei intracraniellen Erkrankungen, wie z. B. bei eiteriger und tuberkulöser Meningitis, bei der hämorrhagischen Pachymeningitis, sowie bei Allgemeinerkrankungen, Leukämie, perniciöser Anämie, wurde mehrfach constatirt.

Stauungshyperämie im Labyrinth entsteht theils durch allgemeine Blutstauung im Kopfe (Strumen, Herz- und Lungenerkrankungen), theils wird sie durch locale, den Rückfluss des venösen Blutes verhindernde Zustände, Basaltumoren oder Sinusthrombose, bedingt.

Grössere Blutergüsse in die Labyrinthhöhle und die häutigen Labyrinthe erfolgen durch Traumen, bei Fractur oder Fissur des Felsenbeines, aber auch nach starken Erschütterungen ohne Fracturirung.

Kleinere Blutungen können vollständig zur Resorption kommen, ohne Functionsstörungen zu hinterlassen. Bei häufig wiederkehrenden oder stärkeren Blutungen erfolgt die Resorption nur unvollständig, die ergossenen Massen erfahren eine Umwandlung in Pigment; entzündliche Processe können sich anschliessen und zur Atrophie und Degeneration der bindegewebigen und nervösen Elemente führen. Eiteriger Zerfall des ergossenen Blutes und Fortpflanzung der Eiterung in die Schädelhöhle wurde nach Traumen beobachtet.

Entzündungen des Labyrinthes kommen am häufigsten von der Nachbarschaft (Mittelohr oder Gehirnhöhle) her durch Fortleitung entzündlicher Processe zur Entstehung. Primäre, nicht traumatische Entzündung des Labyrinthes ist bisher mit Sicherheit nicht nachgewiesen.

Vom Mittelohr her erfolgt die Fortleitung der Entzündung

durch Fistelbildung am äusseren Bogengange oder Durchbruch der Labyrinthfenster.

Von entzündlichen Zuständen der Gehirnhöhle her bedingte Entzündung des Labyrinthes wurde am häufigsten bei Meningitis cerebrospinalis epidemica beobachtet. Die Fortleitung der Entzündung erfolgte entlang dem Stamme des Nerv. acusticus (Heller), oder geschah durch den Aquaeductus cochleae (Habermann), oder auf beiden Wegen zugleich (Steinbrügge).

Die Veränderungen bestehen in den frühen Stadien der Entzündung in starker Hyperämie und Blutergüssen, sowie kleinzelliger Infiltration der periostalen Labyrinthauskleidung. Der entzündliche Process beschränkt sich im Anfange auf die perilymphatischen Räume, welche mit eiterigem Exsudat erfüllt sind, und weist der endolymphatische Raum nur Gerinnung seines Lymphinhaltes auf. Durch nekrotische Zerstörung seiner Wandungen wird auch der endolymphatische Raum ergriffen, und geht schliesslich die Grenze zwischen beiden Räumen im Exsudate völlig unter. Bei längerer Dauer der Entzündung wird der Knochen an den Labyrinthwänden und im inneren Gehörgange mit ergriffen und weist vielfache, von Granulationsgewebe erfüllte Lücken auf. Die Umwandlung desselben in Bindegewebe und die Neubildung von Knochen führt schliesslich zur theilweisen oder völligen Ausfüllung und Verödung der Labyrinthräume. Auch der Hörnerv erscheint sowohl an seinem Stamme, wie seinen einzelnen Zweigen von der Entzündung meist schwer ergriffen und geschädigt und weist nicht selten eine völlige Zerstörung seiner peripheren Ausbreitung auf.

Von den einzelnen Abtheilungen des Labyrinthes sind meist Vorhof und Bogengänge am stärksten ergriffen. Seltener ist eine gleichmässige Ausdehnung der Entzündung über alle Räume. In der Schnecke ist es die basale Windung, welche gewöhnlich die grösste Intensität der entzündlichen Vorgänge aufzuweisen hat.

Von pathogenen Mikroorganismen wurde bei den Entzündungen in Folge von Meningitis cerebrospinalis der Diplococcus pneumoniae in Labyrinthpräparaten nachgewiesen.

Entzündungen des Labyrinthes im Gefolge von Infectionskrankheiten, Diphtherie, Masern, wurden in der neueren Zeit von Moos beschrieben. Er führt dieselben auf die Einwanderung von Mikroorganismen zurück und konnte bei den genannten Erkrankungen Streptokokken in den endo- und perilymphatischen Räumen des Labyrinthes, in Defecten des Nervenstammes, sowie im Periost und in den Markräumen des Felsenbeines nachweisen. Die pathologischen Veränderungen entsprachen im Ganzen den bei Cerebrospinal-Meningitis gemachten Befunden.

Bei der syphilitischen Entzündung des Labyrinthes, sowohl bei den durch erworbene, wie auch durch hereditäre Lues bedingten Formen, scheint es sich, den spärlichen, bis jetzt vorliegenden Befunden nach, um vom Periost ausgehende Processe zu handeln, die gleichfalls zur Bindegewebs- und Knochenneubildung und zur Zerstörung der häutigen Gebilde führen. Auch bei Leukämie wurden neben leukämischen Exsudationen und hämorrhagischen Extravasaten derartige vom Periost ausgehende Veränderungen nachgewiesen.

Betreffs der Nekrose des Labyrinthes vergl. § 348.

Als Folgezustände von Labyrinthentzündungen wurden, ausser den schon er-

wähnten Bindegewebs- und Knochenneubildungen, Degeneration und Atrophie der häutigen Gebilde und der Nerven, sowie Anhäufungen von Pigment-, Cholesterin-, Detritus- und Kalkmassen beobachtet.

In dem bekannten Falle von MENIÈRE, wo sich zur Erklärung der plötzlichen Ertaubung und des fortwährenden Schwindels als einziger Befund im Ohre eine hämorrhagische Exsudation („exsudation sanguine") in den Halbzirkelkanälchen und im Vorhof fand, ist es zweifelhaft, ob es sich um Hämorrhagieen oder um Entzündung handelte.

Für das häufige Vorkommen primärer Labyrinthentzündung als Ursache der unter bestimmten klinischen Erscheinungen namentlich im Kindesalter häufig auftretenden Taubheit tritt VOLTOLINI mit aller Entschiedenheit ein. Pathologisch-anatomische Nachweise dafür liegen nicht vor.

Durch halbseitige Durchtrennung des verlängerten Markes hat BARATOUX Hämorrhagie des Labyrinthes erzielt. Die experimentellen Befunde KIRCHNER's von Hyperämie und Extravasation nach Chinin und Salicylsäure sind als auf fehlerhafter Versuchsanordnung beruhend anzusehen.

Literatur über Hämorrhagieen des Labyrinthes.

Baratoux, *Pathogénie des affections de l'oreille, Paris 1881.*
Habermann, *Prager med. Wochenschr. 1890.*
Kirchner, *Berl. klin. Woch. 1881 No. 49, und Monatsschr. f. Ohrenheilk. 1883 No. 5.*
Lucae, *Virch. Arch. 88. Bd. (Hämorrhagie bei Mening. tuberculosa).*
Menière, *Gaz. méd. de Paris 1861.*
Moos, *Arch. f. Augen- und Ohrenheilk. II p. 24.*
Moos *und* ***Steinbrügge,*** *Zeitschr. f. Ohrenheilk. IX, X u. XI (bei Pachymeningitis).*
Politzer, *Arch. f. Ohrenheilk. II p. 88 (nach Traumen), und Lehrb.*
Schwartze, *l. c. p. 119 u. 130.*
Toynbee, *Krankheiten des Gehörorganes, übers. v. Moos, p. 336.*
Urbantschitsch, *Arch. f. Ohrenheilk. XVI p. 185.*

Literatur über Entzündungen des Labyrinthes.

Habermann, *Zeitschr. f. Heilk. VII u. X.*
Heller, *Arch. f. klin. Med. III 1867.*
Knapp, *Arch. f. Ohrenheilk. VIII.*
Lucae, *Arch. f. Ohrenheilk. V.*
Moos, *Virch. Arch. 69. Bd., u. Z. f. Ohrenheilk. XVII u. XVIII (Scharlach u. Masern).*
Moos *u.* ***Steinbrügge,*** *Zeitschr. f. Ohrenheilk. X, XI, XII u. XIV, u.* ***Gradenigo,*** *Arch. f. Ohrenheilk. XXV (Syphilis) u. XXIII (Leukämie).*
Politzer, *Lehrb. u. Otol. Congress Basel 1884.*
Schwabach, *Zeitschr. f. Ohrenheilk. XXXI (Leukämie) mit Literatur.*
Schwartze, *Arch. f. Ohrenheilk. XIII u. path. Anat. p. 121.*
Steinbrügge, *Z. f. Ohrenheilk. XV, XVI u. XIX (Mening. cerebrospinalis u. Leukämie).*
Voltolini, *Die acute Entzündung des häutigen Labyrinthes, irrthümlich für Meningitis cerebrospinalis gehalten, Breslau 1882.*

§ 352. **Erkrankungen der Hörnerven**, wie Hyperämie und Hämorrhagie, kommen am häufigsten bei den entsprechenden Erkrankungen des Labyrinthes vor. **Neuritis** wurde bei Caries des Felsenbeines, bei Cerebrospinalmeningitis und nach Traumen, Fracturen und Fissuren des Felsenbeines beobachtet.

Atrophie des Hörnervenstammes und seiner Zweige findet sich bei Erkrankungen von Gehirntheilen seines Ursprungsgebietes und nach apoplektischen und enkephalitischen Processen in der Rautengrube, im Kleinhirne oder im verlängerten Marke. Druckatrophie kann sich einstellen bei Hydrocephalus internus, bei Gehirntumoren, Geschwülsten an der Schädelbasis, Fracturen des Felsenbeines und bei hyperostotischer Verengerung des Porus acusticus internus. Hämorrhagieen und Entzündungen des Nerven können gleichfalls zur Atrophie führen.

Die früher als constant angenommene Atrophie des Hörnervenstammes (Inactivitätsatrophie) nach langdauernder Aufhebung der Function des peripheren Gehörapparates bei Steigbügelankylose und gleichzeitigem Verschluss des runden Fensters scheint ziemlich selten zu sein, und es wurden selbst bei angeborener Taubstummheit nur geringe Veränderungen oder sogar ein normales Verhalten des Acusticusstammes beobachtet. Dagegen scheinen die peripheren Ausbreitungen der Hörnerven im Labyrinthe und in den Ganglienlagern der Schnecke häufig der Atrophie zu verfallen. In einem von Moos und Steinbrügge beschriebenen Falle beschränkte sich dieselbe, entsprechend der im Leben beobachteten Taubheit für hohe Töne, auf die Nerven der ersten Schneckenwindung. Nach Erb soll auch bei Tabes Atrophie der Hörnerven vorkommen.

Von **primären Neubildungen** kommen am Acusticus Fibrome, Myxome, Sarkome und Psammome vor; Geschwülste der Nachbarschaft können selbstverständlich auch auf den Hörnerven und das Labyrinth übergreifen.

Zur Erklärung der Hörstörungen, wie sie bei einer Reihe von meningealen und cerebralen Erkrankungen beobachtet werden, liegen genaue pathologisch-anatomische Befunde nur spärlich vor. In den relativ seltenen Fällen von Taubheit nach Basilarmeningitis wurden eiterige Entzündung des Ependyms und Erweichung am Boden des vierten Ventrikels, eiterige Infiltration mit folgender Verfettung und Schrumpfung der Hörvenenstämme gefunden. Die gleichen Veränderungen, sowie die erwähnte eiterige Entzündung des Labyrinthes finden sich als Ursache der häufig auftretenden Taubheit nach Meningitis cerebrospinalis epidemica. Für die einseitige oder doppelseitige Taubheit, wie sie in seltenen Fällen bei Hämorrhagieen und Erweichungsherden im Pons und Kleinhirn, häufiger bei den verschiedenen daselbst sich entwickelnden Tumoren, sowie bei Hydrocephalus internus beobachtet wird, kommen theils die Veränderungen an den Ursprungspartieen des Hörnerven, theils Störungen, die er in seinem centralen oder peripheren Verlaufe durch Zerrung oder Compression erleidet, in Betracht. Anfallsweise auftretende und wieder vorübergehende Taubheit bei Hydrocephalus acutus ist durch vorübergehende ödematöse Durchtränkung des Hörnervencentrums zu erklären.

Literatur zur pathologischen Anatomie der Hörnerven.

***Förster**, Würzb. med. Zeitschr. III.*
***Habermann**, Zeitschr. f. Heilk. X.*
***Moos**, Arch. f. Augen- und Ohrenheilk. IV.*
***Moos** und **Steinbrügge**, Zeitschr. f. Ohrenheilk. X.*
***Politzer**, Otol. Congress, Basel 1884.*
***Steinbrügge**, Zeitschr. f. Ohrenheilk. XVI (Leukämie).*
***Virchow**, Geschwülste II p. 151 und III p. 295.*
***Voltolini**, Virch. Arch. 22. Bd. p. 125.*

Register.

(Die Ziffern bedeuten die Seitenzahlen.)

A.

Acarus scabiei 445
Achondroplasie 169
Achorion Schönleinii 443
Adenie 108
„ aleukämische 108
Adenitis 98. 101
Addison'sche Krankheit 400. 794
Ainhum 420
Akne 404. 452. 467. 468
Akromegalie 148
Albinismus 400
Albuminurie 749
Alopecia 470. 471
Aluminosis 669
Amnion 886
Amputationsneurom 393. 394
Amygdalitis 489
Anaemia splenica 10
Anämie 3. 4
„ kryptogenetische 4
„ lienale 10
„ lymphatische 10. 108
„ perniciöse 4
„ primäre 4
„ secundäre 4
Anenkephalie 322
Aneurysma anastomoticum 75
„ angeborenes 75
„ Arrosions- 74
„ arteriosklerotisches 69
„ cirsoideum 69
„ cordis s. Herz
„ Dehnungs- 69
„ dissecans 72
„ durch Strongylus 74
„ embolisches 74
„ herniöses 74
„ mykotisches 74
„ racemosum 75
„ Ruptur- 69. 73
„ sackförmiges 69
„ spurium 68. 75
„ traumatisches 75
„ varicosum 74. 75
„ verum 68
„ Wurm- 74
„ Zerreissungs- 73
Angina 488
„ Ludovici 497
Angiocholitis 598. 616
Angiom 456
„ cavernöses 611
Angioma arteriale racemosum 75
Anhydrämie 3
Ankylose 211. 212. 215. 217. 218 226. 234. 235
Anophthalmie 912
Anschoppung, blutige 683
Anthracosis 669
Anthrax 417. 555
Aorta, Stenose 14
„ „ des Isthmus 14
„ Umfang 19
Aphthen 477
Apneumatosis 654
Apoplexia pulmonum 659
Apoplexie, s. Gehirn
Appendicitis 543
Arcus senilis 916
Area Celsi 471
Argyrie 400. 747
Arrosionsaneurysma 74
Arteria hyaloidea persistens 913
Arteriektasie 67. 68
Arterien
Amyloidentartung 53
Aneurysmen 68, s. auch Aneurysma
Arrosion 60
Atherom 65
Degeneration, amyloide 53
„ fettige, der Intima 52
„ fettige, der Media 53
„ hyaline 53
Ektasie 69
Embolie 56
Endarteriitis obliterans 57. 67
Erweiterung 67. 68
Hypertrophie 67
Nekrose 54. 60
Periarteriitis nodosa 62
Ruptur 60. 67
Sklerose 64
Thromboarteriitis 55. 56
Thrombose 55. 56
Verkalkung 53. 65

Arterien
Wunden 58
Arteriensteine 56
Arteriitis 55
„ hämatogene 59. 60
„ prolifera 56. 67
„ proliferans nodosa 63
„ syphilitica 61
„ traumatische 58
„ tuberculosa 62
„ verrucosa 59
Arteriolith 56
Arteriosklerose 59. 60. 64
Arthritis 213. 234, s. auch Gelenk.
Arthropathie, neurogene 229
Ascites 561
„ chyliformis 562
Asteatosis 468
Asthma bronchiale 644
Atelektase 654. 676
Atherom der Blutgefässe 65
„ des Endocard 29
„ der Haut 402. 469
Auge 912
Anämie 930. 931
Anophthalmus 912
Arteria hyaloidea persistens 913
Atrophie 914
Blutung 933
Bulbusektasie 913
Coloboma 913
Cornea globosa 913
Cyste 913
Degeneration 914
Entzündung, ägyptische 938
„ sympathische 956
Epicanthus 913
Exophthalmus, pulsirender 930
Geschwülste 969
Glaukom 916. 930
Hydrophthalmus 912
Hyperämie 930
Hypermetropie 929
Irideremia 913
Keratoglobus 913
Megalocornea 913
Membrana pupillaris perseverans 913
Mikrophthalmus 912
Missbildungen 912
Myopie 927
Oedem 935
Panophthalmie 955. 956. 960
Parasiten 971
Phthisis bulbi 923. 955
Ptosis congenita 913
Xerophthalmus 914
Augenlid
Akne 936
Blepharitis ciliaris 936
Chalazeum 936
Ekzem 936
Entzündung 936
Hordeolum 936
Oedem 935
Seborrhoe 936

B.

Bacillus botulinus 555
„ mucosus ozaenae 625
Balanitis 818
Balggeschwulst 469
Balkenblase 786
Bartholin'sche Drüsen 879
Basedow'sche Krankheit 930
Basilarmeningitis 372
Bauchwassersucht 561
Becken, pseudoosteomalacisches 185
„ rachitisches 184
Beriberi 388
Bilirubininfarkt 746
Blasenmole 886
Blasenscheidenfistel 873
Blepharitis 936
Blut 3
Allgemeines 3
Anaemia lymphatica 10. 108
„ splenica 10
Anämie 3. 4. 10
Anhydrämie 3
Blutkörperchen, Bildung, mangelhafte 4
„ kernhaltige 5
„ rothe, Zerfall 4
Hämoglobingehalt 4. 6
Hydrämie 3. 4
Hypalbuminose 3
Hyperinose 6
Hypinose 6
Hypoleukocytose 8
Leukämie 6. 7. 8
Leukocytose 7
Makrocyten 5
Megaloblasten 5
Mikrocythämie 5
Normoblasten 5
Oligämie 3
Oligocythämie 4
Oligochromämie 4
Plethora 3. 4
Poikilocytosis 5
Pseudoleukämie 10. 108
Transfusion 6
Zusammensetzung 3. 5
Blutgefässe, s. Arterien und Venen
Blutkörperchen, Neubildung, mangelhafte 4
„ Zerfall, gesteigerter 4
Botulismus 555
Brachycephalus 173
Bright'sche Krankheit 750
Bronchiektasie 646. 651
Bronchien 640
Asthma bronchiale 644
Blutungen 641
Bronchialsteine 646
Bronchiektasie 646. 651
Bronchitis catarrhalis 642
„ crouposa 643
„ diphtheritica 643
„ fibrinosa chronica 643
„ foetida 643
„ putrida 643
„ syphilitica 644
„ tuberculosa 644

Bronchien
Bronchiolitis exsudativa 644
Bronchoblennorrhoea 643
Bronchorrhoea serosa 643
Caverne, bronchiektatische 649
Endobronchitis 642
Fremdkörper 646
Krystalle, Charcot-Leyden'sche 644
Perforation 649
Peribronchitis 642. 649
Spiralen, Curschmann'sche 644
Ulceration 649
Verengerung, Verschluss 645
Bronchiolitis 644. 675
Bronchitis 642
Bronchopneumonie 665. 672. 675. 678. 679
Brustdrüse s. Mamma.
Bubonen 98. 104.
Buckel, Pott'scher 158
Bulbärkernparalyse 303
Bursitis 261

C.

Callositas 447
Callus 131. 134. 197
Cancer en cuirasse 910
Caput Medusae 80. 595
„ obstipum 253
Caries der Knochen 121. 141. 154. 160
„ der Zähne 485
Carnification der Lunge 685
Cataracta s. Linse.
Caverne 701. 706. 708
Cephalocele s. Kephalocele
Chalazeum 936
Chalicosis 669
Charcot'sche Krystalle 644
Chemosis 935
Chloasma 400
Chlorose 4
Cholecystitis 614
Cholera 548
Cholesteatom 377. 988
Chondritis 214
Chondroides Gewebe 129
Chondrodystrophie s. Knochen.
Chondrom des Knochens 199
Chondrosarkom 302
Chorion 880. 881. 886 (s. auch Uterus)
Chorionpolyp 891
Chorioidea
Atrophie 922
Blutung 933
Chorioiditis acuta 956
„ areolaris 957
„ disseminata 957
„ posterior 928. 957
„ syphilitica 958
Chorioretinitis disseminata 957. 962
Drusen der Glaslamelle 921
Entzündung 956
Staphyloma posticum 929
Tuberkulose 959
Chyluscysten 533. 562
Ciliarkörper
Atrophie 921
Ciliarkörper
Cyclitis 953. 955
„ sympathica 956
Staphylom 917
Veränderungen, senile 921
Cirrhose der Leber 576. 591. 594. 598. 608
„ der Lunge 670. 685
Clavities 470
Clavus 448
Cnidosis 425
Colitis 544
Colobom 913
Combustio 411
Comedo 468. 485
Commotio cerebri 352
Concretio pericardii 51
Condylom 438. 447. 448. 469
Congelatio 412
Congestionsabscess 155. 158
Conjunctiva
Amyloidentartung 914. 915
Atrophie 914
Augenentzündung, ägyptische 938
Blennorrhoea chronica 938
Blutung 933
Chemosis 935
Conjunctivitis blennorrhoica neonatorum 937
„ catarrhalis 940
„ gonorrhoica 937
„ granulosa 938
„ phlyctaenulosa 441
Degeneration, hyaline 914
Diphtheritis 938
Ekzem 941
Entropium 940
Entzündung 937
Follicularkatarrh 940
Frühjahrskatarrh 940
Hyphäma 933
Lepra 942
Oedem 935
Pemphigus 914. 942
Phlyctaena pallida 940
Pinguecula 914
Symblepharon 914
Syphilis 942
Trachom 938
Trichiasis 940
Tuberkulose 942
Variola 942
Xerophthalmie 914. 942
Xerosis 914. 942
Contractur 235
„ paralytische 190
Cor villosum 47
Cornea
Abscess 943
Arcus senilis (Gerontoxon) 916
globosa 913
Ekzem 946
Entzündung 943
Epithel, Degeneration 915
Gerontoxon 916
Geschwür 944
Herpes febrilis 946

Cornea
Herpes Zoster 947
Hypopyon 944
Intercalarstaphylom 916
Keratektasia 916
Keratitis 943. 949
„ dentritica 950
„ diffusa interstitialis 944. 950
„ fascicularis 946
„ leprosa 950
„ mycotica 947
„ nach Trigeminuslähmung 947. 949
„ parenchymatosa 944
„ phlyctaenulosa 946
„ syphilitica 950. 951
„ tuberculosa 950
Keratoconus 916
Keratoglobus 913
Keratomalacia neonatorum 948
Keratomycosis aspergillina 950
Leukoma adhaerens 945
Macula 945
Megalocornea 913
Pannus 945.
Pterygium 945
Skleralstaphylom 916
Staphylom 916. 945
Synechie, vordere 945
Trübung, band-(gürtel-)förmige 915
Ulcus 944
„ rodens 950
„ serpens 949
Cornu cutaneum 448
Coronararterien, Circulationsstörungen 23
Corpora amylacea 277. 345
Corpus ciliare, Atrophie 922
„ luteum 822
Corpuscula oryzoidea 260. 262
Coryza 625
Cowper'sche Drüsen 817
Coxa vara 189
Craniotabes 185
Curschmann'sche Spiralen 644
Cyanose 404
Cyclitis 953. 955
Cylinder (Harn) 737. 758
Cynanche 497
Cystenhygrom 483
Cysticercus racemosus 378
Cystinstein 789
Cystitis 787
Cystocele 786. 873

D.

Dacryocystitis 937
Darm
Abscess 536. 539
Adenie 556
Adenome aus Divertikeln 523
Aktinomykose 555
Allgemeines 534
Amyloid 533
Anthrax 555
Appendicitis 543
Atresia 523. 530
„ ani 523. 530
Darm
Atrophie 533. 541
Axendrehung 529
Blutung 532. 537
Botulismus 555
Bruchsack 525
Carcinom 557
Cholera 548
Cholera nostras 548
Chyluscysten 533
Circulationsstörungen 532
Colitis 544
Croup 537
Cysten 524. 533. 541. 542
Diphtherie 536. 539. 546
Degenerationen 533
Divertikel 523. 530
„ Meckel'sches 523
Drüsenpolypen 556
Duodenalgeschwür 543
Duodenitis 543
Dysenterie 536. 537. 545.
Einklemmung 528. 529.
Eiterung 536
Embolie 532
Enteritis 534. 535
„ follicularis 538
„ membranacea 535
Enterokystom 524
Enterolithen 560
Enteromycosis bacteritica 555
Entzündung 534
Erweiterung 530
Fisteln 544
Fleischvergiftung 534. 555
Follicularabscess 539
Follicular geschwür 539
Fremdkörper 561
Gascysten 542
Geschwür 536. 539. 544. 547. 550. 553
Geschwülste 556
Hernie 524
„ diaphragmatische 527
„ Einklemmung 528
„ Littré'sche 526
„ retroperitoneale 527
„ Tuberkulose 527
Hyperämie 532
Ileitis 543
Incarceration 528
Infarkt 532
Intussusception 529
Invagination 529
Katarrh 535. 540
Kloake 523
Knotenbildung 529
Kommabacillus 548
Kothabscess 531. 544
Kotheinklemmung 528
Kothsteine 543
Lageveränderungen 524
Leukämie 556
Lymphgefässe 539
Lymphknötchen 537. 556
Mastdarmfistel 544. 554
Milzbrand 555

Darm
Missbildungen 523
Muscularis, Degenerationen 533
Mycosis intestinalis 555
Oedem 533
Parasiten 560
Perforation 531. 551. 554
Periproctitis 544
Perityphlitis 543
Phlegmone 536
Polypen 541. 544
Proctitis 544
Prolaps 524. 530
Regeneration 540
Stauung 532
Steine 560
Stenose 530. 541
Syphilis 554
Thrombose 532
Tuberkulose 552
Typhlitis 543
Typhus abdominalis 549
Ulcus rotundum duodeni 543
Volvulus 529
Wucherung, regenerative 540. 556
Wurmfortsatz, Cyste 544
Wurstvergiftung 534. 555
Decidua 880 (s. auch Uterus)
Deciduom 892
Decubitus 419
Deferenitis 813
Deformationsankylose 236
Deformationsluxation 218. 224
Dehnungsaneuysma 69
Dementia paralytica 338. 369
Dentinoid 486 487
Dextrocardie 15
Diarthrose 205
Diastematomyelie 270
Difformationsankylose 236
Diphtherie 491. 494. 629
Distorsion 210
Divertikel d. Blase 286
„ d. Herzbeutels 46
„ d. Magens 506
„ Meckel'sches 523
„ d. Oesophagus 499
Dolichocephalus 172
Drusen der Glaslamelle 921
Ductus Botalli, Offenbleiben 14. 15
„ thoracicus, Verschluss 82
Duodenalgeschwür 543
Duodenitis 543
Dura mater, s. Hirnhaut, harte
Dysenterie 536. 537. 545
Dysmenorrhoea membranacea 852
Dystrophia progressiva 242. 250

E.

Efflorescenzen, endocarditische 29
Ei 880. 886. 890
Eierstock s. Ovarium
Eileiter s. Tube
Ekchondrosis physalifera 383
Ekchymoma 408
Ektopia cordis 15
Ektopia vesicae 734
Ekzema 413. 445
Elephantiasis (s. auch Haut) 80. 82. 397. 411. 435. 440. 450. 452. 454. 456. 457. 458. 461. 465. 878
Emphysem der Lunge 655. 657. 658. 670
Empyem 720. 722
Endarteriitis 56. 57. 67
Endocard s. Herz
Endocarditis 29. 31. 33. 34. 35. 36. 38
Endometritis 854.
„ decidualis 883
„ glandularis 859
Endophlebitis s. Phlebitis
Endotheliom 457. 459. 569. 723
Englische Krankheit 179
Enkephalitis 345. 355. 356
Enkephalomalacia 345
Enostose 139. 197
Enteritis 534. 535. 538
Enterocele vaginalis 873
Enterokystom 524
Enterolith 560
Enteromykose 555
Ephelis 399. 460
Ependymsklerose 360
Epicanthus 913
Epididymitis 798
Epiphysenlösung 176
Epispadie 734. 735
Epistaxis 624
Epithelioma adamantinum 487
„ molluscum 447
Epulis 484. 488
Erfrierung 412
Ergotismus 272. 299
Ertrinkungstod 675
Erysipelas 415. 416
Erythem 404. 405. 425
Erythrasma 445
Etat criblé (Centralnervensystem) 337. 338. 347
„ mamelloné (Magen) 511
Exercierknochen 256
Exophthalmus 930
Exostose 139. 174. 197

F.

Facies leontina 440
Favus 443
Fettleber 578
Fettmark 114
Fibroma molluscum 396. 461
„ phyllodes 906
Fischschuppenkrankheit 454
Fleischmole 883. 886
Fleischvergiftung 534. 555
Fluor albus 854
Folliculärgeschwür 539
Folliculitis barbae 414. 468
Fractur (Knochen) 131
Framboesia 443
Fröschleingeschwulst 484. 497
Frostbeule 412
Furunkel 415

G.

Galaktocele 804. 812
„ der Mamma 899
Gallenblase 613
Cholecystitis 614
Entzündung 614
Geschwülste 617
Hydrops 617
Steine 613
Gallengänge 613
Angiocholitis 616
Cysten 617
Erweiterung 616
Verengerung 616
Wucherung 595
Gallenpigmentinfarkt 746
Gallensteine 613
Gallertmark 114
Ganglien des Herzens 42
Ganglion 262. 263
Gangrän 419
Gastritis 510
Gastromalacia 515
Gaumen, weicher 488
Gefässwunden s. Arterien u. Venen
Gehirn und **weiche Hirnhaut**
Abscess 355. 356
Agenesie 322
„ partielle 326
Aktinomykose 359
Akranie 322
Allgemeines 316
Anatomie 316
Anämie 335
Anenkephalie 322
„ partielle, hydrokephalische 329
Aneurysma, miliares 349
Angiom 364
Atrophie 337
„ nach Amputation 345
„ prämature 338
„ der Ganglienzellen 338
Basilarmeningitis 372
Blutung 349
Centren 320
Cephalocele 322
Cholesteatom 377
Commotion 352
Compression 355
Corpora amylacea 345
Cyste 337. 338. 341. 344. 346
„ apoplektische 351
„ perivasculäre der Lymphräume 336. 338
Cysticercus 365
Defectbildungen 326. 334
Degeneration, colloide 348
„ der Ganglienzellen 338. 341
„ gelatinöse 348
„ in Herden 341
„ der Nervenfasern 338
Dementia paralytica 338. 369
Echinococcus 365
Enkephalitis 355
„ congenita 345
„ purulenta 356

Gehirn
Enkephalomalacie 345
Entzündung 355. 356
„ fortgeleitete 357
„ herdförmige 341
Ependym, Epitheliom 376
„ Sklerose 360
„ Tuberkulose 372
Epileptikergehirn 334
Erschütterung 340. 352
Erweichung, gelbe 345
„ rothe 345
„ weisse 344
Etat criblé 337. 338. 347
Fettkörnchenzellen 343. 345
Fibrom 365
Ganglienzellen, Degeneration 338. 341
„ Sklerose 342
„ Verkalkung 342
Gefässerkrankung 345
Geisteskrankheiten 334
Geschwülste 361
Gewicht 322. 333
Gliagewebe, Ausbildung, pathologische 333. 340. 344
Gliom 361
Gliomyxom 364
Gliosarkom 364
Herddegeneration 341
Herdentzündung 341. 355
Hernien 322
Heterotopie grauer Substanz 333. 334
Hydrokephalus externus 329. 336
„ internus 329. 336
„ „ congenitus 330
„ meningeus 324. 336
Hydrops ex vacuo 329. 337. 338.
„ meningeus 329. 336. 337. 366
„ ventriculorum 329. 336. 337
„ „ acutus 367
Hyperämie 335
Hypertrophie 333
Hypophysis 383
Hypoplasie 322. 324
Idiotie 334
Ischämie 345
Kephalocele 322
Kleinhirn, Hypoplasie 324. 333. 340
Kranioschisis 322
Kraniorachischisis 322
Kretinismus 334
Kyklopie 330
Leptomeningitis acuta serosa 367
„ chronica 369
„ purulenta 367
Lipom 365
Meningitis s. Gehirnhäute
Meningoenkephalitis chronica 339. 369
„ gummosa 374
„ purulenta 367
„ tuberculosa 371
Mikrenkephalie 322
„ hydrokephalische 329. 330
Mikrogyrie 323. 324. 334
Mikrokephalie 322
Missbildung 322

Gehirn
Narbe 345
„ apoplektische 351
Naevus vasculosus 364
Nekrose, ischämische 345
Neuroglioma ganglionare 361
Oedem 336
„ entzündliches 336
„ toxisches 336
Osteom 365
Pachymeningitis 379. 380 381
Paralysis progressiva 338. 369
Parasiten 365
Perlgeschwulst 377
Pigmentkörnchenzellen 343
Porenkephalie 326. 329
Psammom 364. 376
Quetschung 352
Regeneration 345
Rindenfelder 320
Sarkom 364
Sklerose 344
„ des Ependyms 360
„ der Ganglienzellen 342
„ diffuse 359
„ multiple 359
Stauung 334
Solitärtuberkel 358. 372
Syphilis 359
Trauma 351
Tuberkulose 358
Tuberkel, solitäre 358. 372
Verbrecherhirn 334
Verkalkung der Ganglienzellen 342
Wunden 352
Zirbeldrüse 384
Gehirnhaut, harte
Ekchondrosis physalifera 383
Entzündung 379
Fungus 382
Geschwülste 381
Hämatom 380
Hydrokephalus pachymeningiticus partialis 381
Hygrom 381
Pachymeningitis externa 381
„ haemorrhagica 380
„ interna chronica 379
Psammom 383
Syphilis 381
Tuberkulose 381
Gehirnhäute, zarte
Anämie 366
Bindegewebsneubildung 366. 368. 375
Blutungen 366
Cholesteatom 377
Cysten 366
Cysticercus racemosus 378
Dermoide 378
Entzündung 367
Epidermoide 377
Fibrinniederschläge 378
Genickstarre 367
Geschwülste 375
Hydrops meningeus 367 (s. auch Gehirn)
Hyperämie 366
Gehirnhäute, zarte
Kalkconcremente 376
Leptomeningitis 367
„ acuta serosa 367
„ cerebrospinalis epidemica 367
„ chronica 369
„ purulenta 367
Meningoenkephalitis chronica 369
„ syphilitica 374
„ tuberculosa 371
Oedem 366. 367
Parasiten 378
Perlgeschwulst 377
Psammom 376
Syphilis 373
Tela chorioidea, Cysten 366
„ „ Entzündung 368
Teratome 378
Tuberkulose 370
Gehörgang 973
Gehörorgan 973
Adhäsivprocesse (Mittelohr) 986
Blutung 974
Caries 976. 984. 985
Ceruminaldrüsen 978
Cystenbildungen 975
Cholesteatom 988
Entzündung 975. 979 982
Exostose 986. 988
Fremdkörper 978
Gehörgang, äusserer 974
Geschwülste 977. 987. 993
Hörnerv 992
Hyperämie 974
Hyperostose 977. 986
Labyrinth 990
Mikrotie 973
Missbildung 973
Mittelohr 982
Myringitis 979
Nekrose, 984. 985
Ohr, äusseres 974
„ inneres 990
„ mittleres 982
Ohrpolyp 978
Ohrtrompete 987
Othämatom 974
Parasiten 978
Periostitis 986
Polyotie 973
Polypen 978. 987
Sklerose (Mittelohr) 986
Steigbügelankylose 986
Syphilis 984. 991
Trommelfell 979
„ Narbe 981
„ Perforation 981
Tube 987
Tuberkulose 980
Warzenfortsatz 985
Gelenk (s. auch Knochen) 205
Abscesse, kalte 233
Allgemeines 205
Ankylose 211. 212. 215. 217. 218. 226. 234. 235

Gelenk
Arthritis acuta 213
„ „ polyarticularis rheumatica 213. 214
„ „ purulenta 214
„ „ serosa 214
„ „ traumatische 214
„ chronica 215. 216
„ „ ankylopoëtica 225
„ „ deformans 218
„ „ exsudativa 216
„ „ infectiosa 228
„ „ neurotica 229
„ „ polyarticularis rheumatica 225. 229
„ „ purulenta 217
„ „ senilis 228
„ „ serosa 216
„ „ sicca 216
„ „ traumatica 228
„ „ tuberculosa 231
„ „ ulcerosa sicca 217
„ „ urica 229
„ fungosa 231
„ granulosa 231
„ gonorrhoica 213
„ infectiosa 213
„ metastatica 213
„ morbillosa 213
„ puerperalis 213
„ scarlatinosa 213
„ senilis 228
„ syphilitica 234
„ traumatica 214
„ tuberculosa 231
„ urica 229
Arthropathie, neurogene 229
Buckel, Pott'scher 158
Chondritis 214
Contractur 235
„ paralytische 190
Deformationsankylose 236
Deformationsluxation 218. 224
Degenerationen 206
Destructionsluxation 234
Diarthrose 205
Difformationsankylose 236
Distorsion 210
Empyem, tuberkulöses 231
Entzündung 213
Gicht 229
Gichtknoten 230
Hallux valgus 190
Hydarthros 216
Hydrops acutus 214
„ chronicus 216
„ tuberculosus 231
Kalkablagerung 209
Kapselankylose 218. 235. 236
Kapselwucherung 220
Klumpfuss 187. 191
Knorpel, Caries 215
„ Erweichung 206
„ Fractur, Heilung 209
„ Hämatoidin 209
„ Kalkablagerungen 209

Gelenk
Knorpel, Metaplasie 208. 226
„ Nekrose 215
„ Ochronose 209
„ Regeneration 209
„ Sequester 215
„ Substitution durch Markgewebe 207
„ Trauma 209
„ Urate 209
„ Usur 215
„ Verfettung 207. 209
„ Verknöcherung 207. 209
„ Verletzung 209
„ Wucherung 209. 210
„ Zerfaserung 206
Körper, freie 209. 211. 223. 238
Lipoma arborescens 221
Luxation 210
„ spontane 215
Malum senile 218
Nearthrose 211 212. 213. 238
Panarthritis 214
Periarthritis 214
Pes calcaneus 187. 191
„ equino-varus 187. 191
„ valgus 187. 189. 191
Plattfuss 187
Polyarthritis rheumatica 213. 214. 225. 229
Resection 237
Rheumatismus polyarticularis 213
Rheumatoid 213
Spondylitis deformans 224
Spondylolisthesis 191
Spontanluxation 215
Subluxation 210
Synarthrose 205
Synchondrose 205
Synostose 205
Synovialis, Ausstülpung 216
Synovitis 214
„ acuta 214
„ chronica 216
„ granulosa 231
„ hyperplastica 216
„ pannosa 216
„ purulenta 214
„ serosa 214
„ tuberculosa 231
Syphilis 234
Tophus 230
Trauma 210
Tuberkulose 231
Tumor albus 233
Verrenkung 210
Wucherung, regenerative 209
Genitalien, weibliche, äussere 876
„ „ Missbildungen 840
Genu recurvatum 191
„ valgum 189. 191
Gerontoxon 916
Geschwür, atheromatöses 65. 66
„ schankröses 419. 420
„ varicöses 80
Gesichtswinkel, Camper'scher 172
Gichtknoten 230

Glaskörper
Degeneration 922
Synchysis 922
Glaslamelle, Drusen der 921
Glaukom 916. 930. 966
Gliom 289. 308. 361
Glomerulonephritis 754. 763. 764
Glossitis 479
Glossocele 482
Glottisödem 630
Gneiss 467
Gonorrhöe 791
Goutte militaire 792
Granulom 442. 449
Graviditas abdominalis 896
„ extrauterina 896
„ ovarica 897
„ tubaria 896
Grutum 468
Grützbeutel 469

H.

Haar 402. 470
Haarmensch 472
Haarzunge 482
Hämangiom 456
Hämatidrosis 405
Hämatocele 811
„ retrouterina 875
Hämatokolpos 863
Hämatom, arterielles 72
Hämatometra 863
Hämatomyelie 272 289
Hämatosalpinx 845
Hämoglobingehalt des Blutes 4 6
Hämopericard 47
Hämoptoe 662
Hämorrhoiden 80
Hakenfuss 187. 191
Halisteresis 122
Hallux valgus 190
Harnblase 786
Abscesse 788
Amyloidentartung 787
Balkenblase 786
Blutung 787
Carcinom 790
Continuitätstrennungen 786
Cysten 788
Cystitis 787
Cystocele vaginalis 786
Dilatation 786
Divertikel 786
Ektopie 734
Entzündung 787
Epitheliom, papilläres 789
Exstrophia 734
Fissur 734
Fistel 787
Fremdkörper 787
Geschwülste 789
Hämorrhoiden 787
Hypertrophie 786
Lageveränderungen 786
Missbildung 734
Paracystitis 788
Harnblase
Steine 787. 789
Theilung 735
Tuberkulose 788
Urachusreste 735
Zottenkrebs 789
Harncylinder 737. 758
Harnröhre 791
Atresie 735
Entzündung 791
Epispadie 734. 735
Geschwülste 793
Gonorrhöe 791
Goutte militaire 792
Harnfistel 792
Hypospadie 735. 736
Missbildung 734
Nachtripper 792
Strictur 793
Tripper 791
Varicen 793
Zerreissungen 793
Harnsäureinfarkt 747
Hassal'sche Körperchen 111
Haut, äussere 398
Abscess 414. 417
Acarus scabiei 445
Achorion Schönleinii 443
Addison'sche Krankheit 400
Adenom 466
Adenoma sebaceum 463. 470
Aetzung 412
Ainhum 420
Akne 468
„ mentagra 468
„ rosacea 404. 452
„ sebacea 467
Albinismus 400
Allgemeines 398
Alopecia acquisita 470
„ adnata 470
„ areata 471
„ furfuracea 471
„ pityrodes 471
„ praematura 470. 471
„ senilis 470
Anämie 404
Angiom 456
Angiomyom 465
Anthrax 417
Area Celsi 471
Argyrie 400
Arzneiexanthem 426
Asteatosis 468
Atherom 402. 469
Atrichia 470
Atrophie 402. 469
„ Dehnungs- 403
„ marantische 403
„ nach Nervenläsion 403
„ senile 402
Ausschlag 407
Balggeschwulst 469
Blasen 404. 409
„ hämorrhagische 405

Haut
Borken 410
Brand 419
Callositas 447
Carcinom 465
„ branchiogenes 466
Chloasma cachecticorum 400
„ caloricum 400
„ toxicum 400
„ traumaticum 400
„ uterinum 400
Clavities acquisita 470
Clavus 448
Cnidosis 425
Combustio 411
Comedo 468
Condyloma acuminatum 448
„ breit 438
„ endocystisches 447. 469
„ spitz 448
Congelatio 412
Cornu cutaneum 448
Cyanose 404
Cystenbildung 402
Decubitalgangrän 419
Decubitus 419
Dermatitis bullosa 426
„ contusiformis 425
„ papillomatosa capillitii 443
Dermatomycosis furfuracea 445
Dermoide 469
Desquamatio 410
„ furfuracea 410
„ membranacea 410
Ekchymoma 405
Ekchymosen 405
Ekthyma 439
Ekzema 413
„ crustosum 413
„ erythematosum 413
„ impetiginosum 413
„ madidans 413
„ marginatum 445
„ papulosum 413
„ pustulosum 413
„ seborrhoisches 413
„ squamosum 413
„ vesiculosum 413
Elephantiasis Arabum 450
„ cavernosa 457
„ dura 451
„ erworben 450
„ fibröse 458. 462
„ glabra 451
„ Graecorum 440
„ lipomatosa 465
„ lymphangiectatica 450. 451
„ mollis 451. 462
„ neuromatosa 461
„ papillomatosa 451
„ phlebektatische 80
„ tuberosa 451
„ verrucosa 451
Enchondrom 465
Endotheliom 457. 459
Entzündungen 406

Haut
Ephelis 399. 460
Epithelcyste, traumatische 169
Epithelioma 465
„ contagiosum 447
„ molluscum 447
„ verhornendes 448
Erbgrind 443
Erfrierung 412
Erosion 410
Erysipelas 415. 416
Erythema 404
„ annulare 425
„ bullosum 425
„ circinnatum 425
„ exsudativum multiforme 425
„ gyratum 425
„ Iris 425
„ laeve 425
„ nodosum 425
„ papulatum 425
„ traumaticum 405
„ tuberculatum 425
„ urticatum 425
„ vesiculosum 425
Erythrasma 445
Exanthem 407. 421
„ durch Arzneien 426
Excoriationen 410
Facies leontina 440
Favus 443
Fetthals 465
Fibrom 461. 462
Fibroma molluscum 461
Fischschuppenkrankheit 454
Fleischwarze 459
Folliculitis barbae 414. 468
Framboesia 443
Frostbeulen 412
Furunkel 415
Gangrän bei Decubitus 419
„ multiple 419
Geschwülste 453
Geschwür 410
„ schankröses 419. 420
„ tropisches 420
„ varicöses 420
Gneiss 467
Granuloma fungoides 442
„ traumaticum 449
Gries 468
Grutum 468
Grützbeutel 469
Gürtelausschlag 429
Haar 470
„ Atrophie 402
Haarbalg, Cysten 402
„ Eiterung 414
Hämangiom 456
Hämatidrosis 405
Hämatoma 405
Hämorrhagie 405
„ neuropathische 405. 406
Herpes 428
„ circinnatus 425. 429
„ facialis 429

Haut
Herpes Iris 425. 429
„ labialis 429
„ praeputialis 429
„ progenitalis 429
„ syphiliticus 438
„ tonsurans 429. 444
„ „ vesiculosus 429
„ Zoster 429
Hirsuties 473
Horn 448
Hornauge 447
Hornwarze 448. 459
Hühnerauge 447
Hunter'sche Induration 436
Hyperämie 404
Hyperonychie 473
Hypertrichosis 472
Hypertrophie 447
Ichthyosis 452. 454
„ congenita 455
„ erworben 455
„ follicularis 455
„ hystrix 455
„ nitida 455
„ sebacea 467. 468
„ simplex 455
Ikterus 400
Impetigo 413. 445
Incarnatio unguis 473
Induration, syphilitische 436
Initialsklerose, syphilitische 436
Kakerlaken 400
Kankroid 465
Karbunkel 415
Keloid 462
Keratom 447
Keratosis 452. 454
Krätze 445
Krebs 465
Krusten 410
Kupfernase 404
Kystadenom 466
Lappenelephantiasis 462
Leichdorn 447
Leichentuberkel 435
Leiomyom 465
Lentigo 399
Leontiasis leprosa 441
Lepra 440
Leukoderma 401
Leukopathia 400. 438
Leukotrichia 400
Lichen 432
„ haemorrhagicus 405
„ pilaris 432
„ ruber acuminatus 432
„ „ planus 432
„ scrofulosorum 432
„ syphiliticus 438
„ urticatus 425
Linsenfleck 399. 460
Lipom 464
Livedo 404
Lupus erythematosus 431
„ exfoliativus 434

Haut
Lupus exulcerans 434
„ hypertrophicus 435
„ maculosus 434
„ papillaris 435
„ serpiginosus 434
„ tuberosus 435
„ tumidus 435
„ vulgaris 434
Lymphangiom 399. 458
„ lipomatöses 460
Malum perforans 419
Masern 421
Melanosis cuticularis 431
Melasma suprarenale 400
Mikrosporon furfur 445
„ minutissimum 445
Miliaria crystallina 422
Miliartuberkulose 436
Milium 468
Milzbrand 417
Missbildung 453
Mitesser 468
Molluscum contagiosum 447
„ elephantiasticum 461
Morbilli 420
Morbus Addisonii 400
Morbus maculosus Werlhofii 406
Mykosen 443. 445
Mykosis fungoides 442
Myxom 465
Nägel 472. 473
Narbe 411
„ bei Schwangerschaft 403
Narbenkeloid 463
Naevus pigmentosus 399. 459
„ pilosus 399. 460
„ prominens 399. 457
„ spilus 399
„ systematischer 463
„ Talgdrüsen- 470
„ unius lateris 463
„ vasculosus 456. 457
„ verrucosus 399. 459
„ vinosus 457
Nekrose 419
Nervennaevus 463
Nesselsucht 425
Neurofibrom 461
Neurom, plexiformes 461
Oedem 404
Onychogryphosis 473
Onychomykosis favosa 444
„ tonsurans 445
Osteom 465
Pachydermatocele 462
Pachydermie 450
Panaritium cutaneum 417
Papel 408
Papilloma areo-elevatum 447
„ endocystisches 469
„ entzündliches 449
„ neuropathisches 463
Parakeratose 410. 413
Parasiten 445
Peliosis rheumatica 406

Haut
Pellagra 425
Pemphigus 426
„ acutus 426
„ chronicus vulgaris 427
„ foliaceus 427
„ neonatorum 428
„ syphiliticus 438
„ vegetans 428
„ vulgaris 427
Pendegeschwür 420
Perifolliculitis 414
Perniones 412
Petechien 405
Pfundnase 453
Phlegmone 416
Phyma 409
Pigmentirung 399. 400. 404
Pigmentmal 399. 459
Pigmentmangel 400
Pili annulati 472
Pityriasis furfuracea capillitii 468
„ rubra 430. 432
„ simplex 402
„ tabescentium 403
„ versicolor 445
Pjes 401
Pocken 423
Poliosis 401
Polytrichie 473
Porrigo amianthacea 468
„ declavans 471
Prurigo 431
Psoriasis 429
„ annularis 430
„ guttata 429
„ gyrata 430
„ nummularis 430
„ punctata 429
„ syphilitica 438
Purpura haemorrhagica 405
„ papulosa 405
„ rheumatica 406
„ scorbutica 406
„ senilis 406
„ simplex 406
„ variolosa 405 423
Pustel 409
Pustula maligna 417
Quaddel 408
Rankenneurom 461
Rhagaden 410
Rhinophyma 452. 470
Rhinosklerom 442
Ringelhaar 472
Roseola 404. 408. 438
Rothlauf 416
Rotz 442
Rupia syphilitica 439
Sarkom 460. 465
Sarkomatose 465
Scabies 445
Schanker, hart 420. 436
„ weich 419
Scharlach 421
Schmeerfluss 467

Haut
Schrunden 410
Schuppen 410
Schwangerschaftsnarben 403
Schweissdrüsen, Adenom 466
Schwiele 447
Scleroderma 453
Scorbut 406
Scrofuloderma 432. 433
Seborrhöe 467
Sebumwarze 447
Sommersprossen 399. 460
Squamae 410
Stearrhöe 467
Striae gravidarum 403
Sykosis barbae 468
„ framboesiformis 443
„ parasitaria 445
Syphilis 436
„ Condyloma latum 438
„ Framboesia 430. 440
„ Gumma 439
„ Herpes 438
„ Hunter'sche Induration 436
„ Impetigo 438
„ Initialsklerose 436
„ Papel 438
„ Pemphigus 438
„ Psoriasis 438
„ Pusteln 438
„ Roseola 438
„ Rupia 439
„ Ulcus durum 436
„ „ serpiginosum 440
„ Variola 439
„ Vesicula 438
Tätowirung 400
Talgdrüsen 467. 470
Teleangiektasie 456
Tinea 467
„ favosa 443
Trichophyton tonsurans 444
Trichorrhexis nodosa 471
Tuberkulose 433
Tyloma 447
Ulcus cruris 420
„ induratum 420
„ molle 419
„ rodens 466
„ varicosum 420
Unguis incarnatus 473
Urticaria 424
Vaccine 424
Varicellen 424
Variola 423
„ haemorrhagica 405. 423
Verbrennung 411
Verruca 456. 458
Vibices 405
Vitiligo 401
Warze 456. 458. 464
„ ichthyotische 456
Wasserpocken 424
Werlhof'sche Blutfleckenkrankheit 406
Xanthelasma 399. 460
Xanthoma 399. 460

Haut
Xeroderma pigmentosum 431
Xerodermie 468
Hepatisation der Lunge 683
Hepatitis 584. 588. 597
Herdnephritis 760
Hernie 524 (s. auch Darm)
Herpes 425. 428. 429
Herz, Abscess 44
Aneurysma, angeborenes 15
„ partielles 19. 26. 27. 34
Aorta, Stenose 13
Arterienstämme, Transposition 14
Atheromatose des Endocards 29
Atrophie 19
„ braune 40
Blutung 23
Conus arteriosus, Stenose 37
Cor villosum 47
Coronararterien, Circulationsstörungen 23
Degeneration, amyloide 30. 42
„ atheromatöse, d. Endocards 29
„ fettige, des Endocards 28
„ fettige, des Muskels 40
„ hyaline, des Muskels 40
„ ischämische, des Muskels 23
„ körnige, des Muskels 40
„ schleimige, des Endocards 28
„ sklerotische, des Endocards 28
Dextrocardie 15
Dilatation 19
Ductus Botalli, Offenbleiben 14. 15
Efflorescenzen, endocarditische 29
Ektopie 15
Endocard, Atheromatose 29
„ Ausstülpung, herniöse 27
„ Degeneration, amyloide 30
„ „ arteriosklerotische 29
„ „ hyaline 28
„ „ sklerotische 28
„ „ schleimige 28
„ Nekrose 29
„ Thromben 21. 29
„ Verdickung 30
„ Verfettung 28
„ Verkalkung 29. 36
Endocarditis, Aetiologie 31
„ bei Myomalacie 25
„ chronische 38
„ des Wandendocards 37
„ diphtheritica 34
„ Efflorescenzen bei ders. 29. 35. 38
„ Embolieen danach 34
„ mycotica 31
„ Myocarditis dabei 35
„ polyposa 33
„ pustulosa 34
„ ulcerosa 33
„ Verkalkung danach 36
„ verrucosa 33
„ villosa 33
„ Wucherungsvorgänge danach 38
Entwicklung 15
Erweichungsherde 24
Herz
Fadennetze 15
Fensterung der Klappen 38
Fibrinpolypen 22
Fibrose 42. 45
Ganglien 42
Geschwüre 44
Geschwülste 51
Gewicht 17
Gumma 44
Hypertrophie 20. 38
Hypoplasie 15. 19
Infarktbildung des Muskels 24
Innervation, Störung 41
Insufficienz der Klappen 36
Klappen, Aneurysma 34
„ Atherom 29
„ Fensterung 38
„ Hämatome 23
„ Insufficienz 36
„ Ruptur 34. 38
„ Stenose 36
„ Thromben 22. 29
„ Verdickung nach Endocarditis 35
„ Verkalkung 36
Kleinheit, abnorme 19
Kugelthromben 22
Lagerung, abnorme 15
Lipomatosis 21
Maasse 18
Missbildungen 12
Muskel, Verkalkung 42
Myocard, Degenerationen 39
„ „ amyloide 42
„ „ fettige 40
„ „ vacuoläre 40
Myocardite segmentaire 40
Myocarditis 24. 43
„ fibröse 42
„ proliferirende 42
Myomalacie 24
Narbe 23. 25. 44
Nekrose, ischämische 23
Ohrcanal 15. 16
Parasiten 51
Polypen 22
Pulmonalis, Verengerung 12
Ruptur 44
Scheidewände, Missbildung 12
Schwielen 25. 44
Sehnenfäden, Verdickung 37
Sklerose des Endocards 28
Stauungsödem 23
Stenose der Ostien 36
„ des Conus arteriosus 37
Syphilis 44
Thromben 21. 27. 41
Transposition 14
Truncus arteriosus 16. 17
Tuberkulose 44
Vergrösserung 19
Verkalkung 42
Volum 18
Wandendocard, Entzündung 37
Wunden 45
Herzbeutel 46, s. auch Pericard

Herzbeutel
Defecte 46
Divertikel 46
Hämopericard 47
Hämorrhagie 46
Hydropericard 47
Obliteration 49
Stauungshydrops 47
Herzfehlerzellen 665
Hexenmilch 898
Hirsuties 473
Hoden 796
Abscess 800
Adenokystoma 805
Atrophie 798. 800. 801
Carcinom 803
Cysten 804
Cystosarkom 803
„ papilläres 804
Dermoide 808
Dislocation 798
Ektopie 797
Entzündung 798
Epididymitis 798
Fungus benignus 800. 801
„ syphiliticus 803
„ tuberculosus 803
Galactocele 804
Geschwülste 805
Haematocele 811
Hydrocele communicans 810
„ funiculi spermatici 810. 812. 814
„ hernialis 811
„ multilocularis 810. 811
„ spermatica 810
„ vaginalis 809
Hypoplasie 797
Inversion 798
Kryptorchismus 797
Kystadenoma 805
Lageveränderung 797
Lepra 803
Missbildung 797
Orchitis 798
Periorchitis 808. 809. 811
Perispermatitis 811. 812
Spermatocele 804
Syphilis 803. 812
Teratom 805
Trauma 801
Tuberkulose 802. 812
Vaginalitis 808
Vaginitis testis 808. 809
Hodgkin'sche Krankheit 108
Hordeolum 936
Hornauge 447
Hottentottenschürze 877
Hufeisenniere 733
Hühnerauge 447
Hühnerbrust 185
Hunter'sche Induration 436
Hydatide, Morgagni'sche 847
Hydarthros 216
Hydrämie 3. 4
Hydramnion 889
Hydrocele 809. 810. 811. 812
„ funiculi 810. 812. 814
Hydrokephalus (s. Gehirn)
„ pachymeningiticus partialis 381
Hydrometra 864
Hydromyelie 288. 290
Hydronephrose 782
Hydropericard 47
Hydrophthalmus 912
Hydrops articuli 214. 216. 231
„ bursae 262
„ chylosus 562. 718
„ der Scheidenhaut 809. 812
„ follicularis 828
„ meningeus 329. 336. 337. 366
„ tendovaginalis 260
„ tubae 845. 846
„ ventriculorum 329. 336. 337. 367
„ vesicae felleae 617
Hydrothorax 718
Hygrom 260. 261 262. 263
„ der Dura 381
Hymen 843
Hypalbuminose des Blutes 3
Hyperinose des Blutes 6
Hypermastie 899
Hypermetropie 929
Hypernephrom 780
Hyperonychie 473
Hyperostose 138. 147. 148. 162
Hyperthelie 899
Hypertrichosis 472
Hyphäma 933
Hypinose des Blutes 6
Hypoleukocytose 8
Hypophysis cerebri 383
Hypopyon 944
Hypospadie 735. 736. 818
Hypostase der Lunge 660
Hypsokephalus 172

I.

Ichthyosis 452. 454. 455. 467
Idiotie 334
Ikterus 400. 580. 596. 597
Ileitis 543
Impetigo 413. 445
Incarceration 528
Initialsklerose, syphilitsche 436
Insufficienz der Herzklappen, s. Herz
Intercalarstaphylom 916
Intussusception des Darms 529
Invagination des Darms 529
Irideremie 913
Iris, Atrophie 922
Entzündung 952
Irideremie 913
Iritis 952
„ plastica 953
„ serosa 953
„ syphilitica 954
„ tuberculosa 954
Prolaps 916. 945
Pupillarabschluss 953
Synechie, hintere 953

Iris
Synechie, ringförmige 953

K.

Kakerlaken 400
Kakke 388
Kalkinfarkt 748
Kammerseptum s. Herz
Kankroid der Haut 465
Kapselankylose 218. 335. 236
Karbunkel 415
Katarakt 917 (s. auch Linse)
Kehlkopf
Abscess 630
Adenom 636
Carcinom 636
Condyloma acuminatum 635
Cysten 636
Decubitalnekrose 637
Ekchondrosen 638
Entzündung, croupöse 629
„ diphtheritische 629
„ granulöse 629
„ katarrhalische 629
„ phlegmonöse 630
Erweichung des Knorpels 637
Exostosen 638
Fibrome 636
Formveränderung 634
Gangrän 629
Geschwülste 635
„ aus Schilddrüsengewebe 636
Glottisödem 630
Knorpelfractur 638
Laryngitis bei Lepra 634
„ „ Masern 630
„ „ Rotz 634
„ „ Scharlach 630
„ „ Syphilis 633
„ „ Tuberkulose 632
„ „ Typhus 630
„ „ Variola 631
Lupus 633
Missbildung 629
Pachydermia laryngis 629. 635
Papillom 629. 635
Parasiten 636
Perichondritis 630. 631. 637
Polypen 635
Rhinosklerose 634
Stenose 634
Syphilis 633
Tuberkulose 632
Verknöcherung 637
Keloid 462
Kephalokele 322
Kephalones 173
Keratitis s. Hornhaut
Keratoconus 916
Keratoglobus 913
Keratom 447
Keratosis 452. 454
Kiefercysten 204. 487
Kinderlähmung 300
Kleinhirn s. Gehirn
Klinokephali 173
Kloake, Knochen 143. 147. 153
Klumpfuss 187. 191
Klumphand 187
Knorpel s. Gelenk
Knochen
Abscess 142
„ kalter 155
Achondroplasie 169
Agenesie 165
Akromegalie 148
Aktinomykose 162
Angiom 202
Apposition 130. 189
„ Beeinflussung durch Phosphor 175
Atrophie 117. 118. 119. 121. 218
Auswüchse, multiple 174
Bau 113
Becken, pseudoosteomalacisches 185
„ rachitisches 184
Bildung 126. 130. 163
Brachykephalus 173
Brüche 131
Brüchigkeit 119. 121
Buckel, Pott'scher 158
Callus 131
„ Rückbildung 134
„ Tumoren 197
Carcinom 203
Caries 121. 141. 154. 160
Caverne, tuberkulöse 152
Chondroblasten 129
Chondroides Gewebe 129
Chondrom 199
Chondrodystrophia hyperplastica 170
„ hypoplastica 169
„ malacia 170
Chondrosarkom 202
Congestionsabscess 155. 158
Contractur, paralytische 190
Coxa vara 189
Craniotabes 185
Cyste 121. 199. 201. 204. 222
Defecte, partielle 117. 165
Dolichokephalus 172
Druckatrophie 119
Druckdifformitäten 191
Englische Krankheit 179
Enostose 139. 197
Entwicklungsstörungen 163
Entzündung 140
„ chronische 146
Epiphysenlösung 176
Exostose 139. 197
Exostosen, multiple 174
Exostosis bursata 198
Fettmark 114
Fibrom 199
Fistel 155
Formveränderungen 187
Fractur 131
Gallertmark 114
Gelenk, neues 137
Geschwülste 193
„ myelogene 194
Gewebe, chondroid 129

Knochen
Gewebe, osteoid 128. 179
Gumma 162
Hämatom 203
Hakenfuss 187. 191
Halisteresis 122
Hallux valgus 190
Hühnerbrust 185
Hydrokephalus 173. 187
Hyperostose 138. 147. 148. 162
Hypertrophie 138
„ des Skelets 173
Hypoplasie des Skelets 166
Hypsokephalus 172
Inactivitätsatrophie 119
Kephalones 173
Kiefercyste 204. 487
Klinokephali 173
Kloake 143. 147. 153
Knochenlade 144
Knochenmark 113
„ Ablagerungen 115
„ Atrophie 114
„ Blutung 116
„ Degeneration 114
„ Entzündung 114
„ Fett- 114
„ Fettgewebshypertrophie 115
„ Gallert- 114. 222
„ Hypertrophie 115
„ Krebs 203
„ bei Leukämie 115
„ lymphoides 113. 115. 222
„ Nekrose 114
„ Siderose 116
„ Wucherung 115
Kraniostenose 171
Krankheit, englische 179
Kretinismus 168
Kyphose 124. 189
Lacunen, Howship'sche 116
Längenwachsthum, vermehrtes 173. 176
Leontiasis ossea 174
Lepra 162
Leptokephali 173
Lipom 200
Lordose 124
Mesokephalus 172
Mikrokephalus 168. 171. 173
Mikromelia chondromalacica 170
Mikromelie 167
„ chondromalacische 170
Mikrosomie 166
Myelom 202
Myeloplaxen 116
Myxom 199
Nanocephalus 168
Nanosomie 166
Nearthrose 137
Nekrose 121. 141. 142. 146
Neubildung 126
„ aus Bindegewebe 130
Neubildungen, geschwulstartige 174
Orthokephalus 172
Orthognathus 173
Ossification 163

Knochen
Ossification endochondrale, Störung 176. 182
Ostéoarthropathie hypertrophiante 148
Osteoblasten 127. 165
Osteochondritis syphilitica 176
Osteochondrom 199
Osteofibrom 199
Osteogenesis imperfecta 172
Osteoides Gewebe 128. 179
Osteoidsarkom 201
Osteom 197
Osteomalacie 123. 151
Osteomyelitis 141. 145
„ fibrosa 150
„ gummosa 162
„ tuberculosa 152
Osteophyten 139. 144. 162
Osteoporose 117. 147. 162
Osteoporosis congenita 172
Osteopsathyrosis 119. 121
Osteosarkom 201
Osteosklerose 139. 162
Ostitis 141
„ deformans 148. 150. 151. 223
„ hypertrophicans 148
Ostoklasten 116
Oxykephali 173
Pachyakrie 148
Pachykephalus 173
Panaritium periostale 146
Parasiten 204
Pectus carinatum 185
Periostitis 141
„ albuminosa 145
„ gummosa 160
„ tuberculosa 154
Periostose 139
Periostwucherung 132
Pes calcaneus 187. 191
„ equino-varus 187. 191
„ valgus 187. 189. 191
Phosphornekrose 147
Plagiokephali 173
Plattfuss, erworbener 189
Platykephalus 172. 173
Prognathus 173
Pseudarthrose 137
Rachitis 179
Rachitis foetalis 177
Regeneration 126 ff.
Resection 138. 140
Resorption, lacunäre 116. 139
Riesenwuchs 173. 174
Riesenzellensarkom 200
Rotz 162
Sarkom 200
Schädelformen 172
Scoliose 124. 191
Sequester 143. 153
Sharpey'sche Fasern 131
Sphenokephali 173
Spina ventosa 156
Spondylolisthesis 191
Syndesmose, pathologische 137
Synostose 136

Knochen
Synostose prämature 171
Syphilis 160
Trauma 145
Trichterbrust 185. 192
Trigonokephali 173
Trochokephali 173
Tuberkulose 151
Tumeurs à myeloplaxes 200
Usur 121. 148
Wachsthum 130 163
„ vermehrtes 173
Wachsthumsstörung 163
„ durch mangelhafte Schilddrüsenfunction 168
Winddorn 156
Zwergwuchs 166
Zwiewuchs 179
Knochenlade 143. 147. 153
Knochenmark s. Knochen
Knorpel s. Gelenkknorpel und Knochen
Kolpitis 870. 871
Kolpohyperplasia cystica 872
Körperchen, Hassal'sche 111
Kothabscess 531. 544
Kothsteine 543
Kranioschisis 322
Kraniostenose 171
Krankheit, Barlow'sche 186
„ Basedow'sche 930
„ Möller'sche 186
Krätze 445
Kraurosis vulvae 877
Kretinismus 334
Kropf 725
Kryptorchismus 797
Krystalle, Charcot-Leyden'sche 9. 644
Kupfernase 404
Kyklopie 330
Kyphose 124. 189

L.

Labyrinth 990
Lacune, Howship'sche 116
Lappenelephantiasis 462
Laryngitis s. Kehlkopf
Lateralsklerose 303
Leber 572
Ablagerungen, hämatogene 577
Abscess 589
Adenokystom 606
Adenom 606
Anämie 575
Angiocholitis 598
Angioma cavernosum 611
Atrophie 573
„ acute gelbe 585
„ „ rothe 586
„ centrale, rothe 575
„ cyanotische 575
Blutung 577. 583
Caput Medusae 595
Carcinom 607
Cirrhose, atroph. (Laennec) 591
„ bei Carcinom 608
„ biliäre 598
Leber
Cirrhose, durch Stauung 576
Cirrhose, fettige 594
„ hypertrophische 591. 599
„ Pigmentablagerung 596
Cysten 612
Degeneration 583
„ amyloide 582
„ fettige 583
„ toxische 584
„ vacuoläre 583
Echinococcus 613
Eisen, Ablagerung 579
Entzündung 584
„ biliäre 597. 598
„ eitrige 588
„ hämatogene 583
„ indurative hypertrophische 591
„ interstitielle 590
„ parenchymatöse 584
„ syphilitische 600
„ tuberkulöse 603
Fettleber 578
Gallenfarbstoff, Ablagerung 580
Gefässverschluss 576
Geschwülste 605
Gewicht 573
Gumma 600
Hämosiderinaufnahme 579. 580. 596
Hepar mobile 573
Hepatitis 584. 588. 597
Hyperämie 575
Hypertrophie, compensatorische 584
Ikterus 580. 596. 597
Induration, hypertrophische 599
Infiltration, hämorrhagische 577
Lagerung, abnorme 572
Lepra 603
Leukämie 581
Lymphosarkom 581. 612
Missbildung 572
Muskatnussleber 575
„ fetthaltige 578
Nebennierengewebe, Versprengung 610
Nekrose 577. 597
Parasiten, thierische 613
Periangiocholitis 598
Phosphorvergiftung 586
Pigmentinfiltration 579. 582
Regeneration 604
Sarkom 612
Schnürleber 572
Schwellung, hydropische 583
„ trübe 583
Siderose 579. 580. 596
Staub, Ablagerung 582
Stauung 575
Syphilis 600
Tuberkulose 603
Verletzungen 604
Verschluss der Lebergefässe 576
Wucherung, hyperplastische 605
Zwerchfellfurchen 573
Leichdorn 447
Leichentuberkel 435
Lentigo 399

Leontiasis leprosa 441
„ ossea 174
Lepra 390. 440
Leptokephali 173
Leptomeningitis, s. Gehirnhäute und Rückenmarkshäute
Leukämie 6. 7. 8
Leukocytose 7
Leukoderma 400
Leukoma adhaerens 945
Leukopathia 400. 438
Leukoplakie 481
Leukotrichie 400
Lichen 405. 425. 432. 481
Ligamentum latum 876
Linse
Cataracta 917
„ capsularis 919
„ congenita 919
„ polaris anterior (Pyramidalstaar) 920
„ „ posterior 920
„ senilis 921
„ traumatica 920
„ zonularis (Schichtstaar) 920
Linsenflecken 399. 460
Lipoma arborescens 221. 261
Lithokelyphos 897
Lithopaedion 897
Livedo 404
Lochialsecret 891
Lordose 124
Luftröhre 638
Cysten 640
Dilatation 638
Entzündung 639
Erweiterung 638
Geschwülste 640
Granulationswucherung 640
Knochenbildungen 640
Missbildung 638
Perforationen 639
Syphilis 639
Trachocele 638
Tuberkulose 639
Verengerung 638
Lunge 650
Abscess 688. 689
Agenesie 651
Aktinomykose 712
Allgemeines 650
Aluminosis 669
Anämie 660
Anschoppung, blutige 683
Anthrakosis 669
Apneumatosis 654
Apoplexia vascularis 659
Arterienverschluss 660
Atelektase, erworbene 654. 676
„ fötale 654
Atrophie 658
Bau 650
Blutung 662. 663. 709
Bronchiektasie 651 (s. auch Bronchus)
Bronchoilitis 675
Lunge
Bronchopneumonie 668. 672. 675
„ Aetiologie 677
„ Aspirations- 672
„ Aspirationstuberkulose, durch miliare 701
„ croupöse 678
„ eiterige 679
„ gangränöse 679
„ hämorrhagische 678
„ hypostatische 677
„ indurative 680
„ katarrhalische 678
„ lobäre 677. 683
„ lobuläre 672
„ miliare 672
„ peribronchiale 676
„ tuberculosa 697
„ „ lobaris caseosa 705
„ „ lobularis caseosa 705
„ „ miliaris 702
„ „ nodosa 704. 705
„ „ „ caseosa 704
„ „ „ indurativa 701
Carcinom 715
Carnification 685
Caverne 701. 706. 708
Chalicosis 669
Cirrhose, knotige 670
„ simplex 685
Compression 654
Corpora amylacea 667
Degeneration, amyloide 667
Degeneration, fettige 667
„ durch Verkalkung 667
Eiterung 667. 679. 684. 688
Emphysem, acutes vesiculäres 555
„ bullöses 658
„ chronisches 656. 658
„ intervesiculäres 655
„ mit Induration 658. 659
„ seniles 658
„ substantielles 653. 656
„ vicariirendes 657. 670
Entzündung, s. Pneumonie und Bronchopneumonie
Ertrinkungstod 675
Fettembolie 660
Gangrän 688. 689
Geschwülste 715
Gregarinosis 718
Gummiknoten 711
Haemoptoë 662
Hepatisation 683
„ graue 683
„ rothe 683
Herdpneumonie, metastatische 688
Herzfehlerzellen 665
Hyperämie 659
Hypertrophie, compensatorische 652
Hypoplasie 651
Hypostase 660
Induration, braune 665
„ knotige fibröse 670
„ nach croupöser Pneumonie 685
„ schiefrige 680

Lunge
Induration, tuberkulöse 701
Infarkt, embolischer 663. 665. 666
„ hämorrhagischer 663. 665. 666
Körnung, pneumonische 683
Lymphangoitis peribronchialis 690
Metallosis 669
Miliartuberkulose 693
Missbildung 650
Obstruction 654
Oedem 660
„ blutiges 660
„ entzündliches 661. 683
„ septisch-toxisches 661
„ Stauungs- 661. 662
Parasiten 717
Peribronchitis 676. 690. 702
Phthise 707
Pigmentkörnchenzellen 664
Pleuritis bei Pneumonie 681. 683
„ bei Tuberkulose 706
Pneumonie 668
„ Aspirations- 672
„ bei Miliartuberculose 694
„ bronchogene 672
„ croupöse, genuine 681
„ desquamative 705
„ dissecirende 691
„ embolische 687
„ hypostatische 662. 677
„ Inhalations- 672
„ katarrhalische 662. 678
Pneumonie, lobuläre, käsige 705
„ metastatische 688
„ pleurogene 668. 690
„ secundäre 692
„ septische 687
„ syphilitische 711
„ Vagus- 675
„ weisse 712
Pneumonoconiosis anthracotica 669
„ siderotica 669
Pneumonomykose 718
Pneumothorax 710
Pyopneumothorax 710
Resorption 664. 684
Rotz 715
Schluckpneumonie 672
Siderosis 669
Splenisation 662
Staubinhalation 668
Staubzellen 669
Stauungsinduration 660. 665
Syphilis 711
Trauma 693
Tuberkulose 693
„ aërogene 697
„ Aspirations- 697
„ bronchogene 697
„ fortgepflanzte 695
„ hämatogene 693
„ Heilung 701
„ Pleura dabei 706 709
„ Secundärinfection dabei 709. 710
Vaguspneumonie 675

Lunge
Verkalkung 667
Lupus (s. auch Haut) 431. 434. 435
Luxation 210
„ Difformations- 218. 224
„ spontane 215
Lymphadenitis 98. 101
Lymphadenom 106
Lymphangiektasie 82
Lymphangiom 399. 458. 483
Lymphangoitis 81
Lymphdrüsen 95
Abscess 100
Adenie 108
Atrophie 96
Bau 95
Bubonen, acute 98
„ indolente 104
Carcinom 110
Degeneration, amyloide 96
„ fettige 96
„ hyaline 97
„ käsige 104
Entzündung 98
Erweichung, bei Staubablagerung 97
Fremdkörper, Ablagerung 97. 98
Geschwülste 108
Heteroplasie 105
Hodgkin'sche Krankheit 108
Hyperplasie, fibröse 102
„ grosszellige 104
Hyperplasie, progressive 105
Hypertrophie 102. 106
Induration 97
Lepra 105
Lymphadenitis acuta 98
„ chronica 101
„ crouposa 99
„ katarrhalis 99
„ proliferans 101
„ scrofulosa 102
„ syphilitica 104
„ tuberculosa 102
Lymphadenom, weich 105
„ hart 105
Lymphom, leukämisch 108
„ malignes 108
Lymphosarkom 107. 108
Nekrose 98. 99
Periadenitis, eiterige 100
„ käsige 104
Pigmentablagerung 97
Pseudoleukämie 10. 108
Sarkome 109
Staubablagerung 97
Syphilis 104
Tuberkulose 102. 108
Umwandlung in Fettgewebe 96
Vereiterung 100
Verkalkung 101
Verkäsung 104
Lymphe 10
Lymphgefässe 81
Elephantiasis lymphangiectatica 82
Geschwülste 83
Lymphangiektasie 82

Lymphgefässe
Lymphangoitis 81
Perilymphangoitis 81
Tuberkulose, Verbreitung auf dem Lymphweg 82
Verschluss 81
Lymphocyten bei Leukämie 9
Lymphom, leukämisches 9
„ malignes 108
Lymphoma malignum 108
Lymphosarkom 107. 108

M.

Magen 505
Aetzung 508
Allgemeines 507
Amyloidentartung 509
Atrophie 506. 511
Blutung 509. 517
Carcinom 519
Defecte 516
Degeneration der Schleimhaut 509
Divertikel 506
Drüsenpolypen 519
Drüsenwucherung, atypische 519
Entzündung 508. 510. 511. 514
Erosion, hämorrhagische 509
Erweichung 515
Erweiterung 506
Etat mamelonné 511
Formveränderung, partielle 506
Magen
Gastritis 510
Gastromalacie 515
Geschwülste 519
Geschwür 511. 515
Hypertrophie 506
Induration, atrophische 511
Ischämie 516
Katarrh 510
Lageveränderung 506
Melaena neonatorum 509
Milzbrandpustel 514
Missbildung 505
Nekrose 508. 509. 511
Perforation 516
Peritonitis deformans 506
Phlegmone 514
Polypen 511. 512. 519
Polyposis 511
Ruptur 506
Stenose 506. 518
Syphilis 514
Tuberkulose 514
Typhusgeschwüre 514
Ulcus rotundum 515
Verdickung der Wand 506
Verengerung 506
Verödung der Drüsen 511
Makrocheilie 482
Makrocyten 5
Makroglossie 482
Malum perforans 419
„ senile articulorum 218
Mamma 898
Abscess 900
Mamma
Adenofibroma 903
Adenokystom 904
Adenom 901
Bindesubstanzgeschwülste 906
Cancer en cuirasse 910
Carcinom 906
Cysten 900
Cystocarcinom 907
Entzündung 900
Fibrom 903
Fibroma phyllodes 906
Galaktocele 899
Geschwülste 901
Hexenmilch 898
Hypermastie 899
Hyperthelie 899
Hypertrophie 901
Kystome 904
Mastitis 899
Milchbruch 899
Milchcyste 899
Missbildung 899
Paramastitis 900
Polymastie 899
Polythelie 899
Sarcoma phyllodes 906
Schrunden 899
Syphilis 900
Tuberkulose 900
Warze, Erkrankung 899
Mandeln 489
Atrophie 490
Entzündung 489
Hypertrophie 490
Steine 490
Tonsilla pharyngea 489
Mandelsteine 490
Masern 421
Mastdarmfistel 544. 554
Mastdarmscheidenfistel 873
Mastitis 899
Megaloblasten 5
Megalocornea 913
Melaena neonatorum 509
Membrana pupillaris perseverans 913
Meningitis s. Hirn- und Rückenmarkshäute
Meningoencephalitis 339. 367. 369. 371. 374
Meningomyelitis 287. 307. 309
Menorrhagie 851
Menstruation 851
Mesokephalus 172
Metritis 854
Metrorrhagie 853
Mikrenkephalie 322. 329. 330
Mikrokephalie 171. 172. 322
Mikrogyrie 323. 324. 334
Mikromelia chondromalacica 170
Mikromelie 167
Mikromyelie 270. 328
Mikrophthalmus 912
Mikrosomie 166
Mikrosporon furfur 445
Mikrotie 973
Milchcyste 899
Miliaria 422

Milium 468. 485
Milz, Abscess 91
Aktinomykose 93
Amyloid (Sagomilz, Speckmilz) 86
Anämie 87
Atrophie 86. 91
Bau 84
Berstnng 86. 89
Concremente 87
Cysten 88. 95
Eiterung 88. 91
Entzündung 88. 89
Fremdkörper, Ablagerung 85
Functionen 85
Geschwülste 95
Gumma 92
Hyperämie, congestive 87
„ bei Stauung 86
Hyperplasie 93
„ bei Lebercirrhose 94
„ leukämische 93
„ syphilitische 92
Induration, cyanotische 87
Infarkt 87
Kapselverdickung 91
Lepra 92
Leukämie 93
Mangel 85
Narben 88
Nebenmilzen 85
Nekrose bei Infectionskrankheiten 89
Parasiten 95
Perisplenitis 89
Pigmentirung 85. 91
Pseudoleukämie 93
Ruptur 86. 89
Schwellung, acute 88
„ aleukämische 93
„ bei Infectionskrankheiten 88
„ chronische 91. 93
„ leukämische 93
„ pseudoleukämische 93
Splenitis 89
Syphilis 92
Thrombosen 87
Tuberkulose 92
Tumor, chronischer 91. 93
Venen, Thrombose 87
Verwachsungen 91
Wunden 86
Milzbrand 417
Molluscum 447. 461
Morbilli 420
Morbus Addisonii 400
„ Brightii 750
„ maculosus Werlhofii 406
Mumps 496
Mundhöhle 464
Atrophie der Schleimhaut 482
Mundhöhle
Comedo der Schleimhaut 485
Cysten 477. 484
Cystenhygrom 483
Entzündung 476
„ aphthöse 477
„ erythematöse 476
Entzündung, katarrhalische 476
„ ulceröse 478
Epulis 484
Erythem 476
Fröschleingeschwulst 484
Geschwülste 483
Glossitis 479
Glossocele 482
Granulom 482
Haarzunge 482
Hyperkeratose 481. 482
Hyperplasie der Schleimhaut 482
Ichthyosis „ „ 481
Leukoplakie 481
Lichen 481
Lymphangiom 483
Makrocheilie 482
Makroglossie 482
Milium der Schleimhaut 485.
Noma 478
Parulis 479 486
Pilze 474
Plaque opaline 479. 481
Prolapsus linguae 482
Ranula 484
Soor 475
Stomakake 478
Stomatitis aphthosa 477
„ crouposa 477
„ fibrinosa 477
„ katarrhalis 476
„ mercurialis 478
„ ulcerosa 478
Syphilis 479
Tuberkulose 480
Wangenbrand 478
Zungenwurzel, Atrophie 480
Muskatnussleber 575. 578
Muskel, quergestreift 240
Abscess 253
Aktinomykose 255
Anämie, locale 242
Atrophie, bulbäre 241
„ einfache 244
„ Inactivitäts- 241
„ juvenile 242
„ lipomatosa pseudohypertrophica 248
„ neurogene 242
„ neuropathische 241
„ primäre 242
„ progressive spinale 241
„ spinale, bulbäre 241. 302
„ d. Ueberanstrengung 242
Bindegewebe, Hyperplasie 253
Caput obstipum 253
Carcinom 258
Degeneration, albuminöse 245
„ amyloide 247
„ anämische 242
„ fettige 245
„ glasige 246
„ hydropische 245
„ vacuoläre 245
„ wachsartige 246. 247
Dermatomyosltis 253

Muskel
Dystrophia progressiva 242. 250
Entzündung 252
Erosion, lacunäre 245
Exercier- (Reit-)Knochen 256
Geschwülste 257
Gumma 255
Hyperplasie des Bindegewebes 253
Hypertrophie 250
Inactivitätsatrophie 241
Lipomatose des Bindegewebes 249
Kernwucherung 246
Knochenbildung 255
Knospen 251
Myopathie, primäre 242
Myositis 252
„ eiterige 253
„ fibrosa syphilitica 255
„ ossificans 256
Narbe 253
Nekrose 246. 247
Parasiten 248
Perimysium internum, stärkere Entwicklung 248
Pigment in dems. 244
Polymyositis 253
Pseudohypertrophie 248
Regeneration 251
Reitknochen 256
Rhabdomyom 258
Rotz 255
Schiefhals, musculärer 253
Schwielenbildung 253
Syphilis 255
Trichine 258
Tuberkulose 254
Verkalkung 247
Zerklüftung 245
Muskelatrophie, spinale 241
Mutterband, Cysten 876
„ Geschwülste 876
Mycosis intestinalis 555
Myelitis, s. Rückenmark
Myelocystocele 288
Myelocyten 9
Myelogenes Sarkom 200
Myelom 202
Myelomalacie 272
Myeloplaxen 116
Mykosis fungoides 442
„ intestinalis 555
Myocarditis 39
Myomalacia cordis 24
Myopie 927
Myositis 242. 253. 256
Myringitis 979

N.

Nabelschnur 888
Nachtripper 792
Nägel 472. 473
Nanokephalus 168
Nanosomie 166
Narbenkeloid 463
Nävus, s. Haut und Gehirn
Nase 624
Nase
Coryza 625
Entzündungen 624
Epistaxis 624
Geschwülste 626
Hämorrhagieen 624
Katarrh 624
Lepra 626
Lupus 625
Missbildungen 624
Nebenhöhlen 624. 626
Ozaena 625
Phlegmone 625.
Polypen 627
Rhinitis 624. 625
„ chronica, atrophica foetida 625
Rhinolithen 628
Rhinosklerom 626
Rotz 625
Syphilis 625
Tuberkulose 625
Wucherungen, hyperplastische 626
Nearthrose 137. 211. 212. 213. 238
Nebenhoden 796
Abscess 800
Atrophie 798
Cysten 804
Entzündung 798
Epididymitis 798
Galaktocele 804
Geschwülste 805
Lageveränderung 797
Lepra 803
Missbildung 797
Spermatocele 804
Syphilis 803
Tuberkulose 802
Nebenmilz 85
Nebenniere 793
„ accessorische 794
„ Geschwülste 794
„ Tuberkulose 794
Nebenpankreas 619
Nephritis s. Niere
Nephrolithiasis 784
Nerven, periphere 385
Amputationsneurom 393. 394
Atrophie 386. 387
Axencylinder, Neubildung 392
Bau 385
Beriberi 388
Bleivergiftung 388
Compression 387
Degeneration 386
„ bei Tabes 388
Durchschneidung 386
Elephantiasis neuromatosa 397
Entzündung 386
„ im Bereich von Ganglien 390
Fibrom, multiples 395. 396
Fibroma molluscum 396
Geschwülste 394
Kakke 388
Lepra anaesthetica, s. mutilans 390
Naevus 463
Neuritis 386. 389

Nerven
Neuritis disseminata 388
„ interstitialis 386
„ leprosa 390
„ multiplex 388
„ parenchymatosa 386
„ prolifera 389
„ sypilitica 390
„ tuberculosa 390
Neurom 396
„ plexiformes 397. 461
Pachydermia neuromatosa 397
Panneuritis epidemica 388
Polyneuritis 388
Rankenneurom 396
Regeneration 392
Trauma 387
Nesselsucht 425
Neuritis 386. 388. 390
Neurofibrom 395. 396. 461
Neurogliom 361
Neurom 396
„ plexiformes 397. 461
Neuron 295
Niere 732
Ablagerung, Gallenfarbstoff 746
„ Harnsäure 747
„ bei Leukämie 745
„ Kalk 748
„ Oxalsäure 749
„ Pigment 745
„ Silber 747
Abscess 762
Adenokystom 779
Adenom 780
Albuminurie 749
Anämie 740
Argyrie 747
Arteriosklerose 741
Atrophie, angeborene 732
„ arteriosklerotische 741
„ senile 741
Bilirubininfarkt 746
Bright'sche Krankheit 750
Bunte Niere 763
Carcinom 780
Cholesteatom 785
Concremente 747
Cylinder 737. 758
Cyste 773. 777
Cystenniere, erworbene 773
„ fötale 778
Cystinsteine 789
Degeneration 749
„ amyloide 768
„ fettige 756. 764. 770
Dystopie 733
Endotheliom 780
Entzündung, hämatogene 749. 752
Fettembolie 747
Gallenpigmentinfarkt 746
Gefleckte Niere 763
Geschwülste 780
Gewicht 745
Gicht 748
Glomerulonephritis, acute 754
Glomerulonephritis, chronische 763. 764
Glomerulus, Verödung 765
Grosse bunte Niere 763
„ weisse Niere 763. 768
Hämoglobinablagerung 745
Harncylinder 737. 758
Harnsäureinfarkt 747
Herdnephritis, acute 760
Hufeisenniere 733
Hydronephrose 782
Hyperämie 736
Hypernephrom 780
Hypertrophie 732. 744. 773
Induration, cyanotische 737
Infarkt, hämorrhagischer 738
Kalkinfarkt 748
Lappung, fötale 732
Leukämie 745
Methämoglobinablagerung 745
Missbildung 732
Morbus Brightii 750
Narbe 744
Nekrose 738
Nephritis acuta 750. 752
„ catarrhalis 757
„ chronica haemorrhagica 763. 764
„ „ indurativa 763
„ „ interstitialis 770
„ „ parenchymatosa 762. 764
„ eiterige 761
„ hämatogene 749. 752
„ haemorrhagica 753. 755
„ herdförmige, interstitielle 760
„ interstitialis acuta 760
„ klinische Formen 750
„ parenchymatosa 757
„ purulenta 761
„ subacuta 762. 764
„ syphilitica 777
„ tuberculosa 775
Nephrolithiasis 784
Oedem, entzündliches 759
Parasiten 781
Pigmentinfarkt 745. 746
Pyelitis 783. 784. 785
Pyelonephritis 762. 783
Pyonephrose 783. 784. 785
Rhabdomyosarkom 780.
Regeneration 744
Schrumpfniere, arteriosklerotische 742. 743. 774
„ embolische 740
„ indurirte 770
„ weisse 764
Silberinfarkt 747
Stauung 736
Steine 784
Strumae aberratae 781
Sublimatvergiftung 748
Syphilis 777
Trauma 744
Tuberkulose 775
Verfettung 756. 764. 770
Verlagerung 733

Niere
Wanderniere 733
Weisse Niere 763. 768
Wunden 744
Xanthinsteine 789
Nierenbecken
Cholesteatom 785
Entzündung 783
Geschwülste 785
Hydronephrose 782. 785
Missbildung 733
Nephrolithiasis 784
Pyelitis 783
„ calculosa 783. 784
„ cystica 785
Pyelonephritis, eiterige 762. 783
Pyonephrose 783. 784. 785
Tuberkulose 785
Ureteritis 785
Verdoppelung 733
Noma 478
Normoblasten 5

O.

Odontinoid 487
Odontom 487
Oesophagus 498
Aetzung 503
Carcinom 503
Decubitalgangrän 502
Divertikel 499
Ektasie 499
Entzündung 502. 503
Geschwüre 501
Geschwülste 503
Missbildung 498
Perforation 501
Pharyngocele 500
Ruptur 501
Soor 504
Stenose 499
Strictur 499
Syphilis 503
Tuberkulose 503
Ulcus ex digestione 501
Venen, Erweiterung 502
Ohr (s. auch Gehörorgan)
äusseres 974
inneres 990
mittleres 982
Ohrblutgeschwulst 974
Ohrpolyp 978. 987
Ohrtrompete 987
Oligämie 3
Oligocythämie 4
Onychogryphosis 473
Onychomykosis 444. 445
Oophoritis 824. 825
Ophthalmie, metastatische 956
Opticus
Atrophie 925
Entzündung 964
Gliom 971
Neuritis interstitialis 965
„ medullaris 965
Papillitis 964
Opticus
Perineuritis 965
Stauungspapille 964
Syphilis 965
Tuberkulose 965
Orchitis 798
Orthokephalus 172
Orthognathus 173
Ossification 163
„ unregelmässige 165. 176. 182
„ endochondrale 163
Ostéoarthropathie hypertrophiante 148
Osteoblasten 127. 165
Osteochondritis syphilitica 176
Osteochondrom 199
Osteofibrom 199
Osteoides Gewebe 128. 179
Osteoidsarkom 201
Osteom 197
Osteomalacie 123. 151
Osteomyelitis 141. 145. 150
Osteophyt 139. 144. 162
Osteoporose 117. 147. 162
Osteopsathyrosis 119. 121
Osteosarkom 201
Osteosklerose 139. 162
Ostitis 141. 148
„ deformans 148. 150. 151. 223
Ostoklast 116
Othämatom 974
Ovariocele vaginalis 873
Ovarium 820
Abscess 824
Adenokystom 832. 834
Adenom 832. 837
Anatomie 821
Atrophie 827
Blutung 823
Carcinom 836. 837
Corpus luteum 822
„ Cysten 829
Cysten 828
Cystocarcinom 836
Dermoid 838
Entzündung 824
Epitheliom, papilläres 836
Fibrom, papilläres 836
Geschwülste, solide 837
Hydrops follicularis 828
„ ovariorum profluens 846
Hypertrophie 820
„ folliculäre 824
Hypoplasie 820
Kalkconcretionen 837
Kystoma multiloculare 830
„ „ pseudomucinosum 832
„ „ serosum 832
„ papilliferum 830
„ „ carcinomatosum 836
„ simplex 830
„ „ serosum 830
Leukämie 824
Mangel 820
Mischgeschwülste 838
Missbildung 820
Oophoritis 824

Ovarium
Oophoritis chronica 825
Papillom 836
Parovarialcyste 829
Perioophoritis 826
Teratome 838
Tuberkulose 828
Tuboovarialcyste 829
Ueberzahl 820
Verlagerung 820
Ovula Nabothi 854
Oxykephali 173
Ozaena 625

P.

Pachyakrie 148
Pachydermatocele 462. 877
Pachydermia laryngis 629. 635
„ neuromatosa 397
„ phlebektative 80
Pachydermie 450
„ phlebektatische 80
Pachymeningitis, s. Gehirn- und Rückenmarkshaut
Panaritium 417
„ periostale 146
Panarthritis 214
Pankreas 619
Abscess 620
Amyloid 619
Atrophie 619
Concretionen 620
Cysten 620
Degeneration, fettige 619
Entzündung 620
Erweichungscysten 620
Fettnekrose 620
Geschwülste 621
Hämorrhagie 619. 620
Missbildungen 619
Nebenpankreas 619
Nekrose 620
Ranula pankreatica 621
Syphilis 621
Tuberkulose 621
Panneuritis 380
Pannus 945
Panophthalmie 955. 956. 960
Papillitis 964
Papillom 442. 449. 463. 469
Paracystitis 788
Parakeratose 410. 413
Paralyse, Landry'sche 286
Paralysis agitans 295
„ glosso-labio-laryngea 303
„ progressiva 338. 369
„ spinalis spastica 303
Paramastitis 900
Parametritis 874
Paraphimose 818
Parotitis 496. 497
Paroophoron 876
Parovarialcyste 829
Parulis 479. 486
Pectus carinatum 185
Peliosis 407
Pellagra 425
Pelveoperitonitis 875
Pemphigus 426. 427. 428
Pendegeschwür 420
Penis 817
Balanitis 818
Epispadie 818
Hypospadie 818
Missbildung 818
Paraphimose 818
Phimose 818
Posthitis 818
Praeputialsteine 819
Periarteriitis nodosa 62
Peribronchitis, s. Bronchien und Lunge
Pericard 46 (s. auch Herzbeutel)
Aktinomykose 50
Concretion 49
Cor villosum 47
Geschwülste 51
Hämopericard 47
Hämorrhagieen 46
Hydropericard 47
Hydrops 23
Hyperämie 46
Missbildungen 46
Obliteration 49
Parasiten 51
Pericarditis 47
„ productive 48
„ tuberculosa 50
Pneumopericard 50
Sehnenflecke 49
Tuberkulose 50
Verkalkung 50
Pericarditis 47
„ bei Myomalacie 24
Perichondritis laryngea 630. 631. 637
Perilymphangoitis 81
Perimetritis 875
Perioophoritis 826
Periorchitis 808. 809. 811
Periostitis 141
„ albuminosa 145
„ tuberculosa 154
Periostose 139
Periostwucherung 132
Periphlebitis 77
Periproctitis 544
Perispermatitis 811. 812
Perisplenitis 89
Peritoneum 561
Ascites 561
„ chyliformis 562
Blutungen 561
Cysten 569
Endotheliom 569
Geschwülste 569
Hämorrhagieen 561
Hydrops chylosus 562
Katarrh, epithelialer 562
Körper, freie 569
Krebs 570
Lymphangioma cysticum 569
Parasiten 570
Peritonitis 562

Peritoneum
Peritonitis adhaesiva 564
„ chronica 565
„ deformans 506. 565
Peritonitis tuberculosa 566
Pigmentirung 561
Tuberkulose 566
Peritonitis 506. 562. 564. 565. 566
Perityphlitis 543
Perlgeschwulst 377
Perniones 412
Pes calcaneus 187. 191
„ equino-varus 187. 191
„ valgus 187. 189. 191
Petechien 405
Pfundnase 453
Pharyngitis 488. 489. 490
Pharyngocele 500
Pharynx 488 (s. auch Oesophagus)
Abscess 495
Croup 492
Diphtherie 491. 494
Divertikel 499
Entzündung 488. 490
Geschwülste 495
Phlegmone 495
Soor 495
Syphilis 495
Tuberkulose 495
Phimose 818
Phlebektasie 79
Phlebitis 77. 78
Phlebolithen 78
Phlebosklerose 77
Phlegmone 416
Phlyktäne 940
Phosphornekrose 147
Phthise 707
Phthisis bulbi 923. 955
Phyma 409
Physometra 864
Pigmentirung 399. 400. 404
Pigmentmal 399. 400
Pigmentmangel 400
Pinguecula 914
Pityriasis 402. 403. 430. 432. 445. 468
Pjes 401
Placenta 881. 886 (s. auch Uterus)
Placentarpolyp 891. 893
Placentom 893
Plagiokephalus 173
Plaque opaline 479. 481
Plattfuss 187. 189
Platykephalus 173
Plethora 3. 4
„ seröse 4
Pleura 718
Empyem 720
Empyema necessitatis 722
Geschwülste 723
Hämopneumothorax 718
Hämorrhagieen 718
Hydrothorax 718
„ chylosus 719
Parasiten 724
Perforation bei Tuberkulose 709
Pleura
Pleuritis 719
„ sicca 719
Pneumothorax 710. 720
Pyopneumothorax 710. 720. 722
Tuberkulose 706. 709. 722
Pneumonie s. Lunge
Pneumonoconiosis 669
Pneumopericard 50
Pneumothorax 710. 720
Pocken 423
Poikilocytosis 5
Poliomyelitis 286. 300
Poliosis 401
Polyarthritis rheumatica 213. 214. 225. 229
Polymastie 899
Polymyositis 253
Polyneuritis 388
Polytrichie 473
Porenkephalie 326. 329
Porrigo 468. 471
Posthitis 818
Pott'scher Buckel 158
Praeputialsteine 819
Praeputium 818
Proctitis 544
Prognathus 173
Prostata 814
Abscess 815
Atrophie 815
Concremente 815
Corpora amylacea 815
Cysten 815
Drüsen, Cowper'sche 817
Entzündung 815
Geschwülste 817
Hyperplasie, glanduläre 817
Hypertrophie 816
Rotz 815
Tuberkulose 815
Prurigo 431
Psammom 364. 376. 383. 384
Pseudarthrose 137
Pseudoleukämie 10. 108
Psoriasis 429. 430. 438
Pterygium 745
Ptosis congenita 913
Puerperalinfection 844
Pulmonalis, Verengerung 13
Pupillarabschluss 953
Purpura 405. 406. 423
Pustula maligna 417
Pyelitis 783. 784. 785
Pyelonephritis 762. 783
Pyometra 864
Pyonephrose 783. 784. 785
Pyopneumothorax 710. 720. 722
Pyosalpinx 845

R.

Rachitis 179
„ foetalis 172
Rankenneurom 396. 461
Ranula 484. 497
„ pankreatica 621
Rectocele 873

Reiskörper 260. 262
Reitknochen 256
Resection 138. 140. 237
Resorption, lacunäre 116. 139
Retina, Ablösung 925
  Arteria centralis, Embolie 932
  „ „ Thrombose 932. 934
  Atrophie 924
  Blutung 933
  Degeneration 923
  „ cystoide 923
  „ Pigment- 962
  Embolia arteriae centralis 932
  Entzündung 959
  Gliom 971
  Hyperämie 931
  Leukämie 934
  Pigmentdegeneration 962
  Retinitis Brightica 960
  „ chronica diffusa 961
  „ diabetica 961
  „ haemorrhagica 933
  „ herdförmige 961
  „ pigmentosa 962
  „ septica 959
  „ syphilitica 963
  „ tuberculosa 963
  Varicositäten 931
Rhagaden 410
Rheumatismus articularis 213
Rhinitis 624. 625
Rhinolithen 628
Rhinophyma 452. 470
Rhinosklerom 442. 626. 634
Riesenwuchs 173. 174
Ringelhaar 472
Roseola 404. 408. 438
Rothlauf 416
Rotz 442
Rückenmark und Rückenmarkshäute 265
  Abscess 286
  Allgemeines 265
  Anämie 272
  Anatomie 265
  Asymmetrie 270
  Ataxie, hereditäre 306
  Atrophie 271. 275
  „ der Ganglienzellen 300
  Bau 265
  Bindegewebsbildung 279
  Blutung 272
  Bulbärkernparalyse 303
  Centralkanal, Ausbildung, abnorme 270
  „ Erweiterung 288
  „ Verdoppelung 270. 288
  Compression 273. 274. 285
  Corpora amylacea 277
  Defecte 270
  Degeneration, absteigende 281
  „ anämische 271
  „ aufsteigende 282
  „ Compressions- 273. 274
  „ graue, der Hinterstränge 296
  „ der Ganglienzellen 280
  „ der Ganglienzellen 280
  „ ischämische 272
Rückenmark
  Degeneration, secundäre 281
  „ Ursachen 271. 272
  Diastematomyelie 270
  Eiterung 284
  Entzündung 273. 274. 275. 284
  „ fortgeleitete 287
  Ergotismus 272. 299
  Erweichung, gelbe 277
  „ rothe 277. 284
  „ weisse 276. 284
  Fettkörnchenzellen 277. 285
  Friedreich'sche Krankheit 306
  Ganglienzellen, Bau 280
  „ Degeneration 280
  „ Verkalkung 277
  Geschwülste 308
  Gliawucherung, reparatorische 278
  Gliom, strangförmiges 289
  Gliose, centrale 289
  Glossopharyngolabialparalyse 303
  Hämatomyelie 272. 289
  Heterotopie grauer Substanz 270
  Hinterstränge, graue Degeneration 296
  Hydromyelie 288. 290
  Hydromyelocele 288
  Inactivitätsatrophie 271
  Ischämie 272
  Kinderlähmung 300
  Kleinheit, abnorme 270
  Lateralsklerose, amyotrophische 303
  Lepra 307
  Leptomeningitis purulenta 309
  Leukomyelitis 286
  Luftdruckschwankungen 273
  Meningitis 309
  „ cerebrospinalis 309
  Meningomyelitis 287
  „ purulenta 309
  „ tuberculosa 307
  Mikromyelie 270
  Missbildung 269
  Muskelatrophie, spinale 302
  Myélite cavitaire 289
  Myelitis 273. 274. 275. 284
  „ centralis 287
  „ Compressions- 285
  „ diffusa 285
  „ disseminata 286
  „ eiterige 284. 286
  „ hämatogene 285
  „ multiple 294
  „ syphilitica 307
  „ transversa 286
  „ traumatische 284
  Myelocystocele 288
  Myelomalacie 272
  Narbenbildung 279. 284
  Nekrose, ischämische 272
  Neuron 295
  Nissl'sche Zellkörperchen 280
  Oedem, entzündliches 273. 285
  Paralyse, Landry'sche 286
  Paralysis agitans 295
  „ glosso-labio-laryngea 303
  „ spinalis spastica 303

Rückenmark
Parasiten 316
Pigmentkörnchenzellen 277
Poliomyelitis 286
„ anterior 300
Processus reticularis 265
Pyomyelie 289
Pyramidenbahn, ungleiche Vertheilung 270
Pyramidenstrangdegeneration, primäre 303
Quetschung 284
Sklerose 278. 284
„ centrale 287. 289
„ multiple 291
Spinallähmung, chronische atrophische 303
Spinalparalyse, spastische 303
Strangbahnen, Entwicklung, mangelhafte 270
Strangdegeneration, primäre graue 296
„ secundäre 281
Substanz, graue Heterotopie 279
Syphilis 307
Syringomyelie 289
Systemerkrankung 296
„ combinirte 306
Tabes dorsualis 296
„ spasmodische 303
Tractus intermedio-lateralis 265
Trauma 273
Tuberkulose 307
Verdoppelung 270
Wucherung, reparatorische 278. 279
Rückenmarkshaut, harte
Echinokokken 316
Entzündung 315
Geschwülste 316
Pachymeningitis int. hypertrophica 315
„ „ prolifera 315
Syphilis 316
Tuberkulose 316
Rückenmarkshäute, zarte
Angiome 312
Blutungen 312
Cylindrome 313
Endotheliom 312
Entzündung 309
Geschwülste 312
Meningitis cerebrospinalis 309
Meningomyelitis 287. 307. 309
Osteom 312
Syphilis 310
Tuberkulose 310
Varicen 312
Rupia 439
Rupturaneurysma 69. 73

S.

Sagomilz 86
Salpingitis 844. 846
Samenbläschen 813
Samensteine 814
Samenstrang 813
Deferenitis 813
Entzündung 813
Geschwülste 814
Hämatom 814
Hydrocele funiculi 814
Samenstrang
Samensteine 814
Spermatitis 813
Syphilis 813
Tuberkulose 813
Varicocele 814
Sarcoma deciduocellulare 867. 892
„ phyllodes 906
Scabies 445
Schädelformen 172
Schanker 419. 420. 436
Scharlach 421
Scheide 870
Blasenscheidenfistel 873
Cysten 871
„ Luft- 872
Cystocele 873
Emphysema 872
Enterocele vaginalis 873
Entzündung 870
Epiphyten 872
Epizoen 872
Erosion 871
Geschwülste 872
Geschwür 871
Hämatokolpos 863
Kolpitis 870
„ vetularum 871
Kolpohyperplasia cystica 872
Mastdarmscheidenfisteln 873
Obliteration 871
Ovariocele vaginalis 873
Papillarhypertrophie 871
Prolaps 873
Rectocele 873
Syphilis 872
Tuberkulose 872
Vaginitis 871. 872
„ emphysematosa 872
Verengerung 872
Verletzungen 873
Scheidenhaut (Hoden) 808
Schiefhals, musculärer 253
Schilddrüse 724
Amyloidentartung 728
Atrophie 725
Carcinom 730
Echinococcus 731
Geschwülste 730
Gumma 731
Hypertrophie 725
Kropf 725
Missbildung 725
Nebendrüsen 725
Sarkom 730
Struma 725
„ Aetiologie 729
„ Blutungen 727
„ benigna 725
„ cystica 726. 727. 728
„ Degeneration, amyloide 728
„ „ cystische 726. 727. 728
„ „ hyaline 727
„ „ indurative 727
„ fibrosa 727

Schilddrüse
Struma gelatinosa s. kolloides 726
„ hyperaemica 725
„ hyperplastica 726
„ kolloides 726
„ maligna 725
„ myxomatodes 728
„ ossea 728
„ parenchymatosa 726
„ petrificata 728
„ vasculosa 727
Strumitis 731
Tuberkulose 731
Thyreoiditis 731
Verkalkung 728
Schleimbeutel 261
Bursitis 261
Corpuscula oryzoidea 262
Ganglion 263
Hämatom 263
Hydrops 262
Hygrom 261. 262
„ mit Knorpelwucherungen 263
„ tuberkulöses 262
Ueberbein 263
Schlundbogengefässe 17
Schmeerfluss 467
Schnürleber 572
Schrumpfniere 740. 764. 770
Schwangerschaft 880. 890. 891
„ extrauterine 896
Schwangerschaftsnarben 403
Scoliose 124. 191
Scorbut 406
Scrofuloderma 432. 433
Scrotum 819
Seborrhöe 467, 936
Sebumwarze 447
Segmentatio myocardii 40
Sehne 258
Sehnenfleck 49
Sehnenscheide 258
Corpuscula oryzoidea 260
Gicht 259
Hydrops tendo-vaginalis 260
Hygrom 260
Lipoma arborescens 261
Reiskörper 260
Rheumatismus nodosus 261
Tendinitis 259
Tendovaginitis 259
„ urica 259
Tenosynovitis 259
Sequester (Knochen) 143. 153
Serotina 880
Sharpey'sche Fasern 131
Siderosis 669
Silberinfarkt 747
Sklera, Entzündung (Skleritis) 951
Intercalarstaphylom 916
Staphyloma 916
„ posticum 929
Syphilis 952
Tuberkulose 952
Skleroderma 453
Sklerose des Centralnervensystems s. Gehirn und Rückenmark
„ der Gefässe s. Arterien u. Venen
Solitärtuberkel 358 372
Sommersprossen 399. 460
Soor 475
Speckmilz 86
Speichelcysten 497
„ -drüsen 496
Speichelfistel 497
Speichelsteine 497
Speiseröhre s. Oesophagus
Speckmilz 86
Spermatitis 804. 813
Spermatocele 804
Sphenokephali 173
Spina ventosa 156
Spiralen, Curschmann'sche 644
Splenisation 662
Splenitis 89
Spondylitis 224
Spondylolisthesis 191
Staar s. Linse
Staphylom 916. 917. 929. 945
Staubzellen 669
Stauungspapille 964
Steinkind 897
Stenose der Herzklappen 36
Stomakake 478
Stomatitis 477. 478
Strangdegeneration s. Rückenmark
Striae gravidarum 403
Strongylus armatus 74
Struma 725. 726. 727. 728
„ suprarenalis 781. 794
Strumitis 731
Sublimatvergiftung 748
Subluxation 210
Sykosis 443. 445. 468
Synarthrose 205
Synchondrose 205
Synchysis (Glaskörper) 922
Syndesmose 137
Synechie 945. 953
Synostose 136. 171
Synovitis 214. 216. 231
Syringomyelie 289

T.

Tabes dorsalis 296
„ spasmodische 303
Tätowirung 400
Talgdrüsen 467. 470
Talipomaeus 187
Tendinitis 259
Tendovaginitis 259
Tenosynovitis 259
Thrombenmole 883. 886
Thromboarteriitis 55. 56
Thrombophlebitis 77. 78
Thrombus, Organisation 57
Thymus 111
„ accessorische 111
„ Cysten 111
„ Mangel 111
Thyreoiditis 731

Tinea 443. 467
Tonsilla pharyngea 489
Tonsillen s. Mandeln
Tonsillitis 489
Tophus 230
Trachea 638 (s. auch Luftröhre)
Trachocele 638
Trachom 938
Transfusion 6
Transpositio cordis 14
Traubenmole 886
Trichiasis 940
Trichophyton 444
Trichorrhexis 471
Trichterbrust 185. 192
Trigonokephali 173
Tripper 791
Trochokephali 173
Trommelfell 979
Tube 844
  Blutung 844
  Cysten 847
  Entzündung 844
  Geschwülste 847
  Haematosalpinx 845
  Hydatide, Morgagni'sche 847
  Hydrops profluens 846
  Hyperämie 844
  Missbildung 840. 842
  Pyosalpinx 845
  Sactosalpinx 845
  Salpingitis 844. 846
  Tuberkulose 846
  Tuboovarialcyste 829
Tumeurs à myeloplaxes 200
Tumor albus 233
  „ vasculosus arterialis 75
Tunica vaginalis propria testis 808 (s. auch Hoden)
Tyloma 447
Typhlitis 543
Typhus 549

U.

Ueberbein 263
Ulcus induratum 420
  „ molle 419
  „ rodens 466
  „ rotundum 515. 543
  „ varicosum 420
Unguis incarnatus 473
Urachusreste 735
Ureter, Atresie 734
  „ Klappenbildung 734
Ureteritis cystica 785
Urethritis 791
Urticaria 424
Uterus 848
  Adenomyom 869
  Amnion 886
  Anteflexio 848
  Antepositon 850
  Apoplexie 853
  arcuatus 841
  Atresie 843. 863
  Atrophie 858. 860
Uterus
  bicornis 841
  bilocularis 840
  Blasenmole 886
  Blutung 851. 853. 865
  Carcinom 864
  Cervix, Hypertrophie 862
  Chorion 880. 881. 886
    „ Carcinom 892
    „ Degeneration 886. 888
    „ Epitheliom 892
  Chorionektoderm 881
  Chorionpolyp 891
  Cysten 854. 855
  Cystadenom 869
  Decidua 880. 882
    „ Blutung 883
    „ Hypertrophie 883
    „ Kalkablagerung 884
    „ Verfettung 883
  Decidualpolyp 891
  Deciduom 892
  Defecte 841
  Deviation, seitliche 849
  didelphys 841
  Dysmenorrhoea membranacea 852
  Eihäute, Retention 896
  Ektropium 850. 855
  Elevation 850
  Endometritis 854
    „ decidualis 883
    „ glandalaris 859
    „ exfoliativa 854
  Entzündung 854
  Erosion 855. 856
  Fibrinpolyp 891
  Fibrom 867
  Fibromyom 867
  Fleischmole 883. 886
  Fluor albus 854
  foetalis 842
  Geschwülste 864
  Geschwür 856
    „ folliculäres 856
  Haematocele retrouterina 875
  Haematokolpos 863
  Haematom 891
  Haematometra 863
  Hydramnion 889
  Hydrometra 864
  Hymen 843
  Hyperplasie, cystische 859
    „ einfache 858
    „ glanduläre 859
  Hypertrophie 861. 862
  incudiformis 841
  infantilis 842
  Hypoplasie 842
  Infarkt 861
  Inversio 850
  Lageveränderungen 848
  Lateralposition 850
  Leiomyom 867
  Menorrhagie 851
  Menstruation 851
  Metritis 854

Uterus
Metrorrhagie 853
Missbildungen 840
Myom 867
Nabelschnur 888
Ovula Nabothi 854
Parametritis 874
Paroophoron 876
Pelveoperitonitis 875
Perimetritis 875
Physometra 864
Placenta 881. 886
„ Carcinom 892
„ Epitheliom, malignes 892
„ Fibrom 886
„ foetalis 880. 886. 887
„ Infarkt 884
„ materna 881
„ Thrombose 884
„ Tuberkulose 888
Placentarpolyp 891. 893
Placentom 893
Polyp 859. 869
Prolaps 849. 850
Puerperalinfection 894
Pyometra 864
Regeneration nach der Geburt 891
Retentionscysten 854
Retroflexio 848
Retroposition 850
Sarcoma deciduocellulare 867. 892
Sarkom 866. 868. 869
Schwangerschaft 879. 890. 891
„ extrauterine 896
Senkung 849
Serotina 880
Stenose 863
Syncytium 881
Syphilis 857
Thromben-(Fleisch-)mole 883. 886
Traubenmole 886
Tuberkulose 856
Versio 848
Vorfall 849
Wucherung, hyperplastische 858

V.

Vaccine 424
Vaginalitis 808
Vaginitis 871. 872
„ testis 808. 809
Vaguspneumonie 675
Varicellen 424
Varicocele 80. 814
Variola 405. 423
Varix 79
„ aneurysmaticus 75
„ arterialis 78
Vas deferens 813
Venen (s. auch Phlebitis) 77
„ Degeneration, fettige 77
„ Erweiterung 79. 80
Venen, Geschwülste 81
„ Steine 78
„ Tuberkulose 78
„ Verkalkung 77
Verbrecherhirn 334
Verbrennung 411
Verrenkung 210
Verruca 456. 458
Vibices 405
Vitiligo 401
Volvulus 529
Vulva 876
Cysten 879
Elephantiasis 878
Entzündung 876. 877
Geschwülste 877
Kraurosis 877

W.

Wanderniere 733
Wangenbrand 478
Warze 456. 458. 464
Warzenfortsatz 985
Wasserpocken 424
Werlhof'sche Blutfleckenkrankheit 406
Winddorn 156
Wurmaneurysma 74
Wurmfortsatz s. Darm
Wurstvergiftung 534. 555

X.

Xanthelasma 399. 460
Xanthinsteine 789
Xanthoma 399. 460
Xeroderma 431
Xerodermie 468
Xerophthalmie 914. 942
Xerosis 914. 942

Z.

Zähne 485
Caries 485
Cyste 487
Dentinoid 486. 487
Epithelioma adamantinum 487
Epulis 488
Geschwülste 486
Odontom 487
Odontinoid 487
Parulis 486
Pulpa, Entzündung 486
Wechsel 488
Wurzelgranulom 486
Zellen, eosinophile bei Leukämie 9
Ziegenpeter 496
Zirbeldrüse 384
Zottenkrebs 789
Zunge s. Mundhöhle
Zungenwurzel, Atrophie 480
Zwergwuchs 166
Zwiewuchs 179

Frommannsche Buchdruckerei (Hermann Pohle) in Jena. — 1714